

UNIVERZITA KARLOVA V PRAZE
Přírodovědecká fakulta
Katedra antropologie a genetiky člověka
Ústav experimentální medicíny AV ČR

**ČASNÁ MORFOGENEZE DENTICE U
ČLOVĚKA**

Disertační práce

Mgr. Mária Hovořáková

Školitel: MUDr. Renata Peterková, CSc.

Praha 2005

Prohlašuji, že jsem předloženou práci vypracovala samostatně s uvedením veškeré použité literatury.

V Praze, 1.12.2005.

Děkuji své školitelce, MUDr. R. Peterkové, CSc., za odborné vedení a cenné rady během studia a při přípravě disertační práce. Děkuji také MUDr. M. Peterkovi, CSc., vedoucímu oddělení teratologie, za jeho rady a připomínky a Prof. H. Lesotovi za spolupráci při zhotovování 3D rekonstrukcí. Za část embryologického materiálu patří díky Prof. MUDr. RNDr. J. Slípkovi, DrSc. a za použité fotografie pacientů MUDr. Ž. Müllerové, CSc. Poděkování bych chtěla vyjádřit také B. Rokytové a MUDr. T. Boráňovi za technickou pomoc i všem kolegům za rady při sepisování této práce. V neposlední řadě bych ráda poděkovala svému manželovi za jeho podporu během mého studia a trpělivost.

OBSAH

Abstract.....	6
1 Úvod	7
1.1 Stručný přehled embryonálního vývoje člověka.	7
1.1.1 Embryonální vývoj obličeje.....	8
1.1.2 Vývoj definitivního patra.....	9
1.1.3 Intermaxilla u člověka	10
1.1.4 Patologie vývoje obličeje.....	11
1.2 Zuby – <i>dentes</i>	15
1.2.1 Stavba zubu.....	17
1.2.2 Embryonální vývoj zubů.....	19
1.2.2.1 Regulace časně odontogeneze	20
1.2.2.2 Diferenciace buněk vedoucí k sekreci tvrdých tkání zubu	21
1.2.3 Stárnutí zubů	21
1.2.4 Patologie zubů.....	22
1.3 Metody 3D rekonstrukcí v embryologii.....	23
1.4 Otázky a nejasnosti časně odontogeneze	24
2 Cíle práce	27
3 Materiál a metody	28
3.1 Materiál.....	28
3.1.1 Stanovení vývojového stádia zárodků	28
3.2 Metody.....	31
3.2.1 Histologie.....	31
3.2.2 Počítačové 3D rekonstrukce	31
3.2.2.1 Příprava sérií pro digitalizaci	31
3.2.2.2 Superpozice nákresů	34
3.2.2.3 Digitalizace nákresů sériových frontálních histologických řezů	36
4 Výsledky.....	37
4.1 Vývoj zubního a přilehlého vestibulárního epitelu horní čelisti.....	37

4.1.1 Shrnutí vývoje dentálního epitelu horní čelisti od ED 40 – 42 do začátku 9. týdne.....	56
4.1.2 Shrnutí vývoje vestibulárního epitelu horní čelisti od ED 40 – 42 do začátku 9. týdne.....	57
4.2 Vývoj horního mléčného laterálního řezáku.....	58
4.3 Vývoj zubního a přilehlého vestibulárního epitelu dolní čelisti.....	61
4.3.1 Shrnutí vývoje dentálního epitelu dolní čelisti od ED 40 – 42 do začátku 9. týdne.....	79
4.3.2 Shrnutí vývoje vestibulárního epitelu dolní čelisti od ED 40 – 42 do začátku 9. týdne.....	80
4.4 Mezizubní prostory.....	81
4.5 Rozdíly v zobrazování struktur v 2D (na frontálních histologických řezech) a v 3D (na 3D rekonstrukcích)	82
5 Diskuse	83
5.1 Vývoj mléčné dentice a <i>vestibulum oris</i> člověka.....	83
5.1.1 Ontogenetický původ dentálního a vestibulárního epitelu	84
5.1.2 Vývoj <i>vestibulum oris</i>	85
5.1.3 Dentální epitel.....	87
5.1.4 Vývojový vztah dentálního a vestibulárního epitelu	92
5.1.5 Akcesorní struktury vestibulárního epitelu.....	93
5.1.6 Klinické aspekty	95
5.2 Původ horního mléčného laterálního řezáku	96
5.2.1 Opoždění fúze dentálních epitelů ve srovnání s ostatními komponentami mediálního nazálního a maxilárního výběžku	96
5.2.2 Dvojitý původ zubního základu horního mléčného laterálního řezáku	97
5.2.3 Klinické aspekty dvojitého základu horního laterálního řezáku.....	99
6 Závěry	103
7 Seznam použité literatury	106
8 Seznam publikací autora.....	113
8.1 Publikace v impaktovaných časopisech a přehledné články	113

8.2 Abstrakta	114
8.3 Seznam publikací z jiných tématických oblastí	115

Seznam použitých symbolů a zkratek

3D – tří-rozměrný (*angl.* „three-dimensional“)

AC – akcesorní pohárek („accessory cap“)

Alx4 – homeobox gen

a pod. – a podobně

Barx1 – homeobox gen

Bmp2, Bmp4 – geny pro „Bone morphogenetic protein(s)“ c – mléčný špičák (*lat.*)

C – trvalý špičák (*lat.*)

CFR – hřeben tvářového žlábků (*angl.* „cheek furrow ridge“)

CLP – rozštěp rtu a patra (*angl.* „cleft lip and palate“)

CL – rozštěp rtu (*angl.* „cleft lip“)

CRL – vzdálenost temeno – kostrč (*angl.* „crown-rump-length“)

CVR – hřeben vestibulární lišty špičáku (*angl.* „canine vestibular ridge“)

dCFR – hřeben dna orálního vestibula

Dlx1, Dlx2, Dlx5, Dlx7 – homeobox geny

DP – *ductus parotideus* (*lat.*)

DPSCs – kmenové buňky zubní dřeně (*angl.* „dental pulp stem cells“)

ED – embryonální den (*angl.* „embryonic day“)

et al. – a kolektiv (*lat.*)

i¹ – mléčný centrální řezák (*lat.*)

I¹ – trvalý centrální řezák (*lat.*)

i² – mléčný laterální řezák (*lat.*)

I² – trvalý laterální řezák (*lat.*)

LHVE – labiální hřeben vestibulárního epitelu

LMVR – laterální hřeben vestibulární lišty stoličky (*angl.* „lateral molar vestibular ridge“)

m¹ – první mléčná stolička (*lat.*)

M¹ – první trvalá stolička (*lat.*)

m² – druhá mléčná stolička (*lat.*)

M² – druhá trvalá stolička (*lat.*)

M³ – třetí trvalá stolička (*lat.*)

MMVR – mediální hřeben vestibulární lišty stoličky (*angl.* „medial molar vestibular ridge“)

MVR – vestibulární lišta stoličky (*angl.* „molar vestibular ridge“)

Msx1, Msx2 - homeobox geny

μ – mikrometr

např. – například

NCC – buňky neurální lišty (*angl.* „neural-crest cells“)

obr. - obrázek

ONZVE – oblast nepravidelně ztlustělého vestibulárního epitelu

P¹ – první trvalý třenový zub (*lat.*)

P² – druhý trvalý třenový zub (*lat.*)

resp. – respektive

s. – sutura (*lat.*)

tab. - tabulka

tzv. – takzvaný

ABSTRACT

In humans, the deciduous dentition develops from the U-shaped dental lamina running along the upper or lower jaw arch. It is assumed that the vestibular lamina is located externally and parallel to the dental lamina and gives rise to the oral vestibule. We investigated the early development of the dentition and the oral vestibule from embryonic week 6 to 9 by using serial frontal histological sections and computer-aided 3D reconstructions.

The thickened dental epithelium originated separately on the medial nasal, maxillary and mandibular outgrowths before their fusion. After complete fusion, the dental epithelium formed a continuous mound in 3D reconstructions, giving rise to single tooth primordia. Externally to the dental mound, we regularly observed epithelial structures on frontal sections, protruding into the mesenchyme. Without correlation with 3D reconstructions, these structures could be considered as forming a continuous U-shaped vestibular lamina. However, 3D reconstructions did not show any continuous vestibular lamina.

At the earlier fusion site of the dental epithelia of the upper jaw, the lateral deciduous incisor started to develop, comprising material from both: medial nasal and maxillary outgrowths.

We can conclude that the continuous vestibular lamina does not exist. The vestibular epithelium forms a number of distinct epithelial structures (bulges and ridges) that occur transiently in the vestibular epithelium. The dental and vestibular epithelia are parallel-segmented along the mesio-distal axis. They interact repeatedly along the mesio-distal (antero-posterior) jaw axes.

The upper deciduous lateral incisor takes its origin from two facial outgrowths (medial nasal and maxillary outgrowths). This could explain the developmental vulnerability of the upper lateral incisor.

1 ÚVOD

1.1 Stručný přehled embryonálního vývoje člověka

Vývoj člověka je obecně rozdělován na období **prenatální** (před narozením) a **postnatální** (po narození). Prenatální období se dále dělí na období **embryonální** (do 8. týdne vývoje) a **fetální** (od 8. týdne do porodu). Zárodek se začne vyvíjet již v okamžiku oplození. K nejpodstatnějším změnám však dochází mezi třetím a osmým týdnem embryonálního vývoje.

Oplozením – splnutím dvou pohlavních haploidních buněk (vajíčka a spermie) – vzniká diploidní **zygota**, která se mitoticky dělí – rýhuje, což dává vznik časným embryonálním buňkám, blastomerám. Po dosažení počtu 12 blastomer (asi 3. až 4. den po oplození) vzniká sférický útvar – **morula**. V této podobě zárodek sestupuje do dělohy, kde se mění na **blastocystu**, která je dvojvrstevná (embryoblast a trofoblast) a má dutinku vyplněnou tekutinou – blastocoel. Ve stádiu blastocysty se zárodek **implantuje** do endometria.

Ve třetím týdnu se blastocysta mění na gastrulu v procesu zvaném **gastrulace**, kdy se vytváří trojvrstevný zárodečný terčík. Tři zárodečné listy (ektoderm, mezoderm a endoderm) dávají vznik tkáním a orgánům embrya. V tomto období probíhá také **neurulace** (uzavírání **neurální trubice**, která je základem centrální nervové soustavy). K úplnému uzavření nervové trubice dochází v průběhu čtvrtého týdne embryonálního vývoje. Ve čtvrtém týdnu se také začínají diferencovat **faryngeální (žaberní) oblouky**. Celkem se jich tvoří šest, přičemž poslední dva jsou rudimentární. Mezi žaberními oblouky vzniká pět žaberních štěrbin, ke kterým se z vnitřní strany (z faryngu) vyklenují žaberní výchlípky. Na trupu zárodka se v tomto období objevují primitivní **základy končetin**.

V pátém týdnu se diferencuje **obličejová část zárodka**, formuje se krční krajina, z první ektodermové žaberní štěrbiny vzniká zevní zvukovod a okolo jeho vyústění na povrch se diferencuje ušní boltec. V šestém a sedmém týdnu diferenciaci v oblasti obličeje pokračuje, oproti trupu se zvětšuje hlavová část zárodka, na končetinách se diferencují prsty. V osmém týdnu, na konci embryonální periody, má embryo všechny znaky lidského jedince.

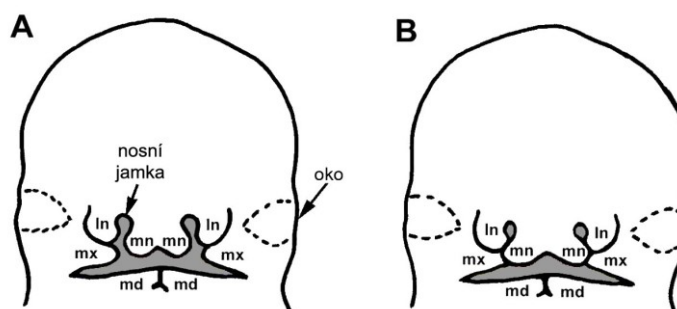
1.1.1 Embryonální vývoj obličeje

Začátkem 4. týdne se kolem primitivní ústní jamky – stomodea – začínají diferencovat základy obličeje. Kolem stomodea se objevuje **5 obličejových výběžků**:

- nepárový fronto-nazální výběžek (*processus frontonasalis*)
- párové maxilární výběžky (*processus maxillares*)
- párové mandibulární výběžky (*processus mandibulares*)

Mandibulární výběžky ve 4. týdnu srůstají, čímž se tvoří základ souvislé dolní čelisti a primitivní dolní ret. Po obou stranách fronto-nazálního výběžku se nad stomodeem zakládají čichové plakody jako ztlustění ektodermu.

V 5. týdnu se fronto-nazální výběžek po stranách každé čichové plakody rozděluje na párové mediální a laterální nazální výběžky (*processus nasales mediales et laterales*), čímž se plakody prohlubují v nazální jamky (obr. 1). Maxilární výběžky rostou směrem ke střední čáře a k mediálním nazálním výběžkům. Mediální nazální výběžky se přibližují k sobě navzájem a laterálně srůstají s maxilárními výběžky (obr. 1).



Obrázek 1: Vznik horní čelisti a rtu u člověka. Obličejové výběžky před splynutím (A), obličejové výběžky po splynutí (B). mediální nazální (mn) a laterální nazální výběžek (ln), maxilární výběžek (mx), mandibulární výběžek (md).

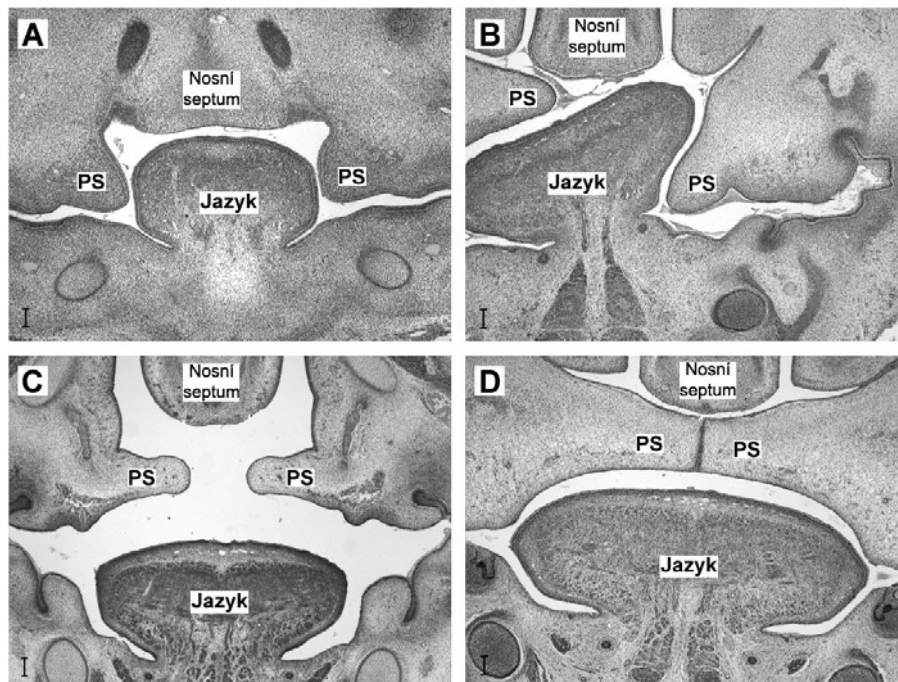
Na myším modelu bylo prokázáno, že fronto-nazální výběžek (vývojový základ mediálních nazálních a laterálních nazálních výběžků) je formován buňkami neurální lišty (NCC) z oblasti předního a středního mozku (Osumi-Yamashita *et al.*, 1994). Maxilární a mandibulární výběžky mají základ v prvním žaberním oblouku. U potkanů je první žaberní oblouk osídlován NCC buňkami z kaudálnější oblasti středního mozku a ze zadního mozku (Imai *et al.*, 1996). Horní čelist tedy vzniká z NCC buněk různého původu.

Mediální nazální výběžky spolu postupně splývají ve střední linii. Splynuté mediální nazální výběžky tvoří základ **primárního patra**. V 6. týdnu vývoje se objevují patrové ploténky („palatal shelves“) vybíhající mediálně šikmo dolů z maxilárních výběžků. Ploténky jsou zpočátku uloženy po stranách jazyka (obr. 2A).

Fúze mediálních nazálních a maxilárních výběžků dává vznik základu souvislé **horní čelisti** a rtu (obr. 1). Splývání faciálních výběžků by mělo být ukončeno do 38. dne prenatalního vývoje (Tonge, 1967). Vývoj obličeje dále pokračuje ve fetálním období, mění se proporce a vzájemná poloha jednotlivých částí.

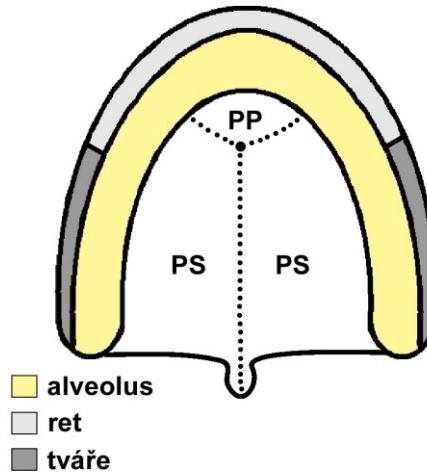
1.1.2 Vývoj definitivního patra

V 7. až 8. týdnu jazyk v dutině ústní klesá dolů a patrové ploténky se dostávají nad základ jazyka do horizontální polohy. Tento proces se nazývá **horizontalizace patrových plotének** (obr. 2). Ploténky se k sobě přibližují, v 9. týdnu splývají ve střední čáře a vzniká **sekundární patro**. Vznik sekundárního patra vyžaduje dostatečnou velikost patrových plotének a také vytvoření dostatečného prostoru nad jazykem pro jejich horizontalizaci. Vepředu splývají ploténky sekundárního patra s primárním patrem, jehož základ vytvořily mediální nazální výběžky. Tímto způsobem vzniká definitivní patro (obr. 3), které tvoří přepážku mezi ústní a nosní dutinou.



Obrázek 2: Frontální histologické řezy znázorňující proces horizontalizace patrových plotének (PS). Horizontalizace PS ještě nezačala, PS směřují šikmo dolů po stranách jazyka (A). Horizontalizace začala, PS

pravého nebo levého kvadrantu je v horizontální poloze, kontralaterální patrová ploténka ještě setrvává v poloze šikmo dolů po straně jazyka (B), případně obě PS jsou horizontalizované ale ještě nesplynuté (C). Horizontalizace je ukončena, PS jsou splynuté (D). Měřítka je 100 μ m.



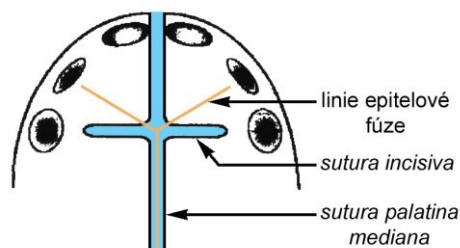
Obrázek 3: Definitivní patro. Patrové ploténky (PS) maxilárních výběžků splynuly navzájem ve střední čáře a také s primárním patrem (PP) z mediálních nazálních výběžků.

1.1.3 Intermaxilla u člověka

Jak již bylo popsáno výše, embryonálně vzniká horní čelist splynutím párových mediálních nazálních a maxilárních výběžků (Larsen, 1993). Osifikovaná horní čelist člověka se skládá ze dvou samostatných částí: přední segment tzv. premaxilární (*intermaxilla*, či *praemaxilla*), který nese horní centrální a laterální řezáky, a maxilární segment (*maxilla*). Tyto segmenty jsou oddělené švem – *sutura incisiva*.

Původní hranice epitelového splynutí mediálních nazálních a maxilárních výběžků však není identická s průběhem *sutura (s.) incisiva* (Inouye, 1912; Lisson a Kjaer, 1997; Tsai *et al.*, 1998; Barteczko a Jacob, 2004). Linie původní epitelové fúze faciálních výběžků směřuje k zubnímu základu laterálního řezáku, zatímco *s. incisiva* vede distálně od laterálního řezáku a směřuje spíše ke špičáku (Lisson a Kjaer, 1997, obr. 4).

Podstatnou část premaxily tvoří mediální nazální výběžky, avšak část premaxily má svůj vývojový základ na maxilárních výběžcích (Lisson a Kjaer, 1997; Barteczko a Jacob, 2004). Na maxilární části premaxily se dokonce tvoří jedno ze tří samostatných osifikačních center premaxily (Barteczko a Jacob, 2004).



Obrázek 4: Schematický náčrt normálního vývoje přední části patra člověka. Linie splynutí mediálních nazálních a maxilárních výběžků v časném prenatalním vývoji je vyznačena oranžově, modrá znázorňuje polohu švů, *s. incisiva* a přední a zadní část *s. palatina mediana*. Linie epitelové fúze směřuje ke střední části laterálních řezáků, zatímco *s. incisiva* ke špičákům (podle Lisson a Kjaer, 1997)

1.1.4 Patologie vývoje obličeje

Období splývání obličejových výběžků a tvorba definitivního patra jsou kritickým momentem pro vývoj obličeje. Hypoplasie faciálních výběžků z důvodu tkáňové insuficience, případně znemožnění kontaktu faciálních výběžků jiným způsobem, mohou mít v tomto období za následek vznik **rozštěpových vad** různého stupně.

Orofaciální rozštěpy (*schisis*)

Mechanismus, kterým dochází ke vzniku orofaciálních rozštěpů doposud nebyl jednoznačně stanoven.

Obecně se uvádějí **dvě teorie vzniku orofaciálního rozštěpu u člověka:**

1. Klasická teorie je založena na nesplynutí maxilárních a mediálních nazálních výběžků, důsledkem kterého je vznik faciálního rozštěpu (Stark, 1954; Diewert a Shiota, 1990).

2. Druhá teorie předpokládá sekundární rozpad již splynutých derivátů výběžků. Tento mechanismus byl však popisován v souvislosti se vznikem rozštěpu patra. Jako důkaz sekundárního rozpadu byly uváděny epitelové shluky a perly vyskytující se v mezenchymu patrových výběžků (Kitamura, 1966; 1991). Shluky epitelu však byly v některých případech nalezeny v patrových výběžcích i předtím než se výběžky dostanou do kontaktu, což bylo vysvětlováno jako důsledek invaginace epitelů do oblasti ještě před splýváním

patrových výběžků. Přítomnost epitelových perel v patrových výběžcích nemůže být považovaná za jednoznačný důkaz jejich sekundárního rozpadu (Mato *et al.*, 1972).

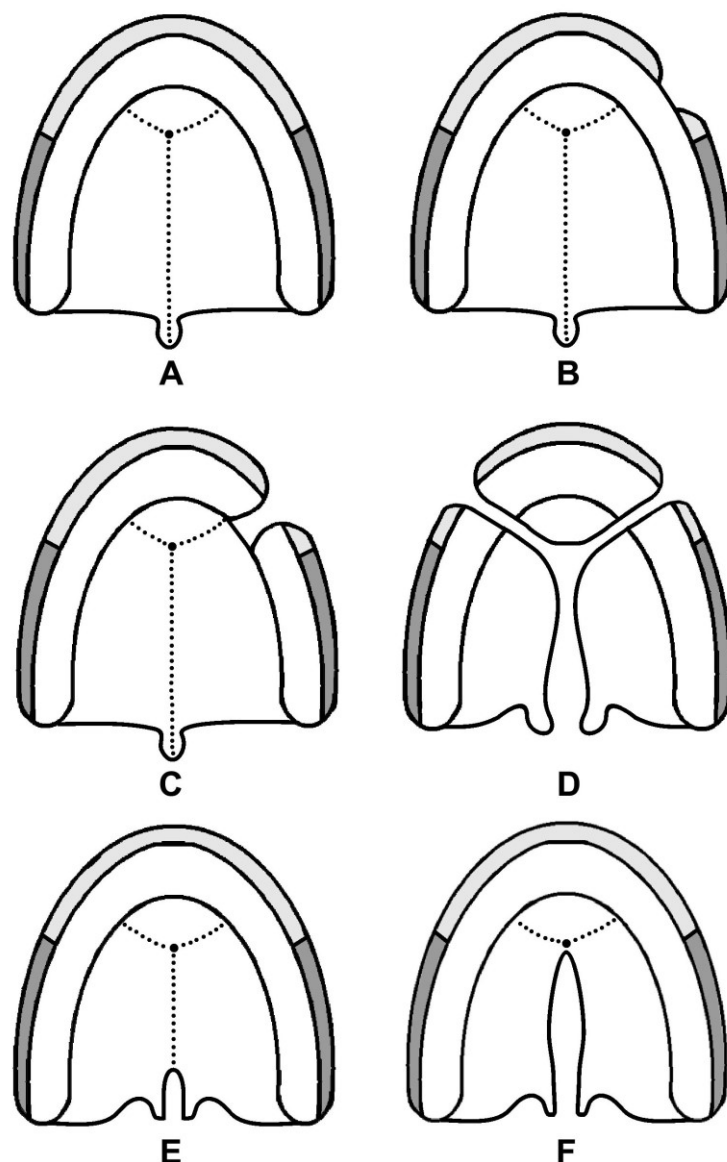
Typické orofaciální rozštěpy dělíme na dvě morfogenetické skupiny (Fára *et al.*, 1988):

A. Rozštěpy postihující horní ret a přední část maxily bez nebo se současným postižením patra.

1. Rozštěp rtu (CL, obr. 5B) – je nejjemnější formou rozštěpu vznikající nekompletní fúzí mediálního nazálního a maxilárního výběžku. Může být unilaterální nebo bilaterální.
2. Rozštěp rtu a čelisti (CL, obr. 5C) – kromě rtu je u tohoto typu rozštěpu postižená také čelist.
3. Celkový jednostranný nebo oboustranný rozštěp (CLP, obr. 5D) – postihuje ret, horní čelist a pokračuje středem tvrdého a měkkého patra k uvule.

B. Rozštěpy postihující tvrdé a měkké patro.

1. Izolovaný rozštěp patra (CP) – vzniká neúplnou fúzí nebo nesplynutím patrových plotének. Může v různém rozsahu postihovat tvrdé i měkké patro, pouze měkké patro (Nejjemnější formou rozštěpu měkkého patra je rozštěp uvuly, obr. 5E), případně může zasahovat od *foramen incisivum* až k uvule (obr. 5F).
2. Submukózní rozštěp patra (CP) – u těchto pacientů je patro na první pohled normálně utvořeno (sliznice pokrývající tvrdé patro je souvislá), avšak kostěná část patra je postižená rozštěpem, který může zasahovat v některých případech až k *foramen incisivum*. Často může být doplněn rozštěpem uvuly. Tento typ rozštěpu se v některých případech nezjistí ihned po porodu, ale je diagnostikován až později z důvodu problémů s artikulací (Fára *et al.*, 1988).



Obrázek 5: Orofaciální rozštěpy. Norma bez orofaciálního rozštěpu (A), levostranný izolovaný rozštěp rtu (B), levostranný rozštěp rtu a čelisti (C), celkový oboustranný rozštěp (D), rozštěp uvuly (E), rozštěp patra zasahující od *foramen incisivum* k uvule (F).

V klinické praxi se rozlišují tři kritické periody, období, kdy může v embryogenezi dojít k vzniku orofaciálního rozštěpu. V jednotlivých kritických periodách vznikají rozštěpy třemi různými mechanismy v závislosti na tom, která struktura se právě vyvíjí a jak tedy může být normální průběh jejího vývoje narušen (Peterka *et al.*, 1985):

1. kritická perioda (přibližně od 25. do 40. dne prenatalního vývoje, kdy se vyvíjejí a rostou faciální výběžky) – rozštěp vzniká v tomto případě nedostatečným růstem (hypoplázií) mediálního nazálního, případně maxilárního výběžku, které úplně nebo částečně nesplynou. Výsledkem je vznik rozštěpu rtu, případně rtu a čelisti.

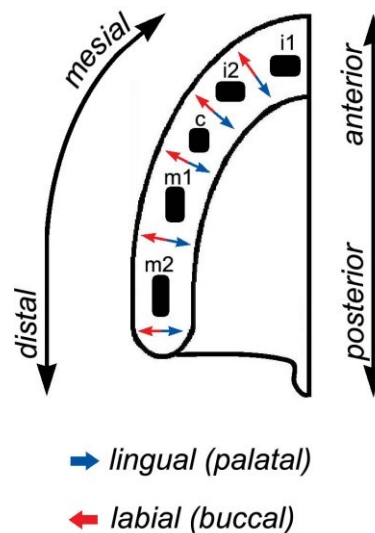
2. kritická perioda (přibližně od 35. do 55. dne prenatalního vývoje, kdy se vyvíjejí a rostou patrové ploténky) – příčinou vzniku rozštěpu v tomto období jsou nedostatečně vyvinuté (hypoplastické) patrové ploténky, které nesplynou. Výsledkem je rozštěp patra různého rozsahu.

3. kritická perioda (přibližně od 45. do 60. dne prenatalního vývoje) – rozštěp vzniká poruchou horizontalizace patrových plotének. Porucha horizontalizace zabrání kontaktu patrových plotének ve střední linii a vzniká rozštěp patra. Příčinou narušení horizontalizace může být nedostatečný růst mandibuly, což zamezí poklesu jazyka od stropu ústní dutiny a vytvoření prostoru pro patrové ploténky. Tento způsob vzniku rozštěpu je typický např. u syndromu Pierre-Robin, pro který je typická hypoplazie mandibuly (Peterka *et al.*, 1985).

Mezi vzácné atypické abnormality vývoje obličeje patří **střední rozštěp horního rtu** (*cheiloschisis mediana*), jehož příčinou je částečné nebo úplné nesplynutí mediálních nazálních výběžků ve střední čáře (Klika *et al.*, 1985), případně jiné typy středních rozštěpů – nosu, horního rtu a premaxily (Fára *et al.*, 1988). Velmi vzácnou anomálií je také **střední rozštěp dolního rtu**, nebo **dolního rtu a dolní čelisti** (Fára *et al.*, 1988). Vzácnou abnormalitou jsou také rozštěpy obličeje (*fissurae faciales*), a to **šikmé obličejové rozštěpy** vznikající nesplynutím maxilárních výběžků s mediálními a laterálními nazálními výběžky, případně **příčné – transverzální rozštěpy obličeje**, nazývané také *macrostomia*. V opačném případě, při nadměrném srůstu laterálních partií úst, vzniká *microstomia*, v závažných případech provázená hypoplazií mandibuly (Klika *et al.*, 1985).

1.2 Zuby – *dentēs*

Člověk má chrup **difyodontní**, má dvě generace zubů. První – primární generaci zubů tvoří 20 zubů **mléčné (deciduální) dentice**. Tyto jsou postupně nahrazovány **zuby náhradními**, které jsou součástí druhé – sekundární generace zubů. Sekundární dentice je doplněna **zuby doplňkovými** na konečný počet 32 zubů **trvalé (permanentní) dentice** (*dentēs permanentes*). V předložené práci byla použita terminologie uvedená na obr. 6.



Obrázek 6: Terminologie používaná v předložené práci k označení směrů.

Lidská dentice je **heterodontní**, obsahuje zuby různého typu v závislosti na funkci. V přední části zubního oblouku člověka jsou uloženy zuby jedno-hrbolkové: řezáky a špičáky. V zadní části jsou to zuby více-hrbolkové: třenové zuby a stoličky.

Otázka vzniku heterodontní dentice savců nebyla doposud jednoznačně vyřešena. Obecně se předpokládá, že základní příčinou evolučních změn dentice je potrava. V evoluci představují základ savčí di- resp. monofyodontní heterodontní dentice (dvě, resp. jedna generace zubů různého typu) **jedno-hrbolkové zuby plazů**.

Existuje několik **teorií vzniku více-hrbolkových zubů savčí dentice** z fylogeneticky starších zubů plazů, u nichž se typicky setkáváme s polyfyodontní homodontní denticí složenou z mnoha generací jedno-hrbolkových haplodontních zubů konického tvaru:

Konkrescenční teorie (Kükenthal, 1891)

Mnoho-hrbolkový savčí zub vzniká fúzí základů několika jednoduchých konických zubů (každý hrbolek reprezentuje původně jeden samostatný „haplodontní“ zub plazů). Tato teorie rozlišuje dva typy fúze:

- A. Fúze, kterou splývají zuby stejné generace – za sebou jdoucí mesio-distálně.
- B. Fúze, kdy splývají zuby různých generací – fúzují zuby vedle sebe – buko-linguálně.

Dimerní teorie (Bolk, 1912)

Savčí stoličky jsou výsledkem splývání dvou vedle sebe (buko-linguálně) ležících jednotek, tzv. „dimerů“, které jsou trojhrbolkové, vznikly diferenciací a pocházejí ze dvou různých generací plazích zubů (bukálního protomeru a linguálního deuteromeru). Dají vznik šesti-hrbolkovému základu pro savčí stoličky.

Diferenciační teorie (Osborn, 1907)

Každý, i ten nejkomplicovanější zub savčí dentice má svůj původ v jednoduchém tzv. „haplodontním“ zubu plazů, ze kterého se vyvinul postupnou diferenciací.

Vývoj více-hrbolkových zubů z „haplodontního“ zubu plazů diferenciací vysvětluje tzv. **trituberkulární teorie**. Z vzniknuvších zubů šesti-hrbolkových se vyvíjely dále různými způsoby zuby čtyř-hrbolkové.

Stavba lidské dentice

V mléčné dentici člověka rozlišujeme: 8 řezáků (*i* – *incisivus*), 4 špičáky (*c* – *caninus*) a 8 stoliček (*m* – *molar*).

Zubní vzorec mléčné dentice:

$$i^1, i^2, c, m^1, m^2$$

V trvalé dentici člověka rozlišujeme: 8 řezáků (*I* – *incisivus*), 4 špičáky (*C* – *caninus*), 8 třenových zubů (*P* – *praemolar*) a 12 stoliček (*M* – *molar*).

Zubní vzorec trvalé dentice:

$$I^1, I^2, C, P^1, P^2, M^1, M^2, M^3$$

1.2.1 Stavba zubu

Lidský zub má **zubní korunku** (*corona dentis*) vyčnívající do dutiny ústní, **krček** (*collum dentis*) obklopen gingivou a **kořen** (*radix dentis*), popřípadě dva nebo tři. Kořeny jsou uloženy v kostěném zubním lůžku čelisti (*alveolus*). Kořen je v alveolu připojen systémem pojivové tkáně – **ozubice** (*periodontium*). Zubem prochází **dřeňová dutina** (*cavitas dentis*) vyplněná **zubní dřeňí** (*pulpa dentis*) s cévami a nervy. Dutina pokračuje až do **kořenových kanálků**, které končí na **vrcholu kořene** (*apex radices dentis*) **otvorem** (*foramen apicis dentis*). Tímto otvorem procházejí cévy a nervy k zubní tkáni (obr. 7, Čihák, 2002).

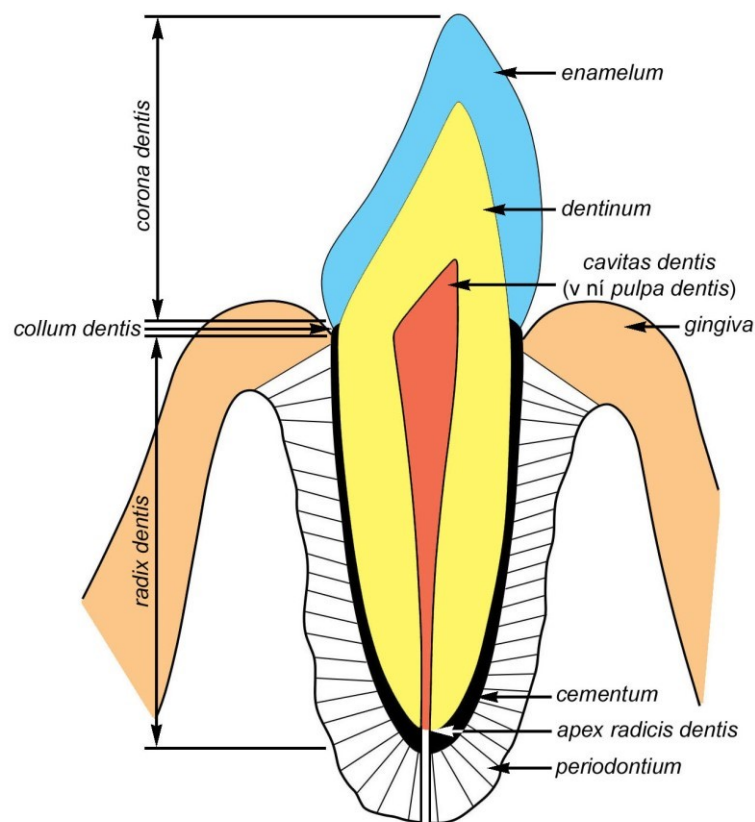
Zub se skládá ze tří tvrdých kalcifikovaných tkání: zuboviny – dentinu (obklopuje dřeňovou dutinu), skloviny (obklopuje dentin v oblasti korunky a krčku) a cementu (tenká vrstva pokrývající dentin od krčku ke kořenovému vrcholu).

Sklovina (*enamelum*) je nejtvrdší tkání v lidském těle. Obsahuje 97% anorganického a pouze 3% organického materiálu. Uhlíčitán vápenatý zde tvoří krystalky apatitu, které jsou uspořádány do enamelových prizmat. Dlouhá osa krystalků apatitu probíhá paralelně k ose prizmatu. Prizmata směřují od dentinu k povrchu skloviny. Prizmata jsou propojeny interprizmatickým cementem, který také obsahuje krystalky apatitu, ale jejich osa svírá s osou prizmat úhel. Jak prizmata tak i interprizmatický cement obsahují rovněž určitý podíl organické hmoty. Na průřezu sklovinou můžeme kromě prizmat pozorovat také Retziusovy linie, které ohraničují jednotlivé přírůstky ukládající se skloviny v průběhu jejího vývoje. Na horizontálním řezu tvoří koncentrické linie blízko zubního povrchu.

Zubovina čili dentin (*dentinum*) obsahuje přibližně 70% anorganické, 20% organické hmoty 10% vody. Anorganickou složku tvoří jehlicovité a ploché krystalky hydroxyapatitu, které jsou obklopené organickou matrix kolagenových vláken. Uvnitř dentinu probíhají radiální tubuly, které směřují od dutiny dřeně směrem k hranici skloviny, kde slepě končí. Dutina dřeně je od dentinu oddělena vrstvičkou odontoblastů produkujících dentin. Tyto buňky mají dlouhé výběžky – Thomesova vlákna probíhající v tubulech. Vnitřní nemineralizovanou vrstvu dentinu tvoří tzv. **predentin** oddělující dentin od dřeňové dutiny. Dentin, podobně jako sklovina, je ukládán ve vrstvách. Tuto aposici je

možné sledovat na transverzálním řezu jako tzv. Owenovy inkrementální linie. Na rozdíl od skloviny však aposice dentinu probíhá v průběhu celého života jedince, čímž se dutina pulpy postupně zmenšuje.

Cement (*cementum*) je svým složením podobnější kosti. Je tvořen kalcifikovanou organickou matrix, která obsahuje kolagenová vlákna a cementocyty produkující matrix. Pokrývá oblast zubního krčku jako tenká nebuněčná vrstva, ale v oblasti kořene je silnější. U starších zubů se v cementu mohou tvořit Haversovy kanálky. Cement je dynamickou tkání zubu. Reaguje na poranění, nemoc, věk, případně pohyb zubu svým nárůstem nebo ztenčením.



Obrázek 7: Stavba zubu.

1.2.2 Embryonální vývoj zubů

Vývoj zubů savců je nejlépe prostudován u myši, která má pouze dva typy zubů ve funkční dentici: řezáky uložené v přední části čelistí a stoličky v distální části (zubní vzorec pro jeden zubní kvadrant je II 0C 0P 3M). Stoličky jsou od řezáků oddělené bezzubou mezerou – diastema.

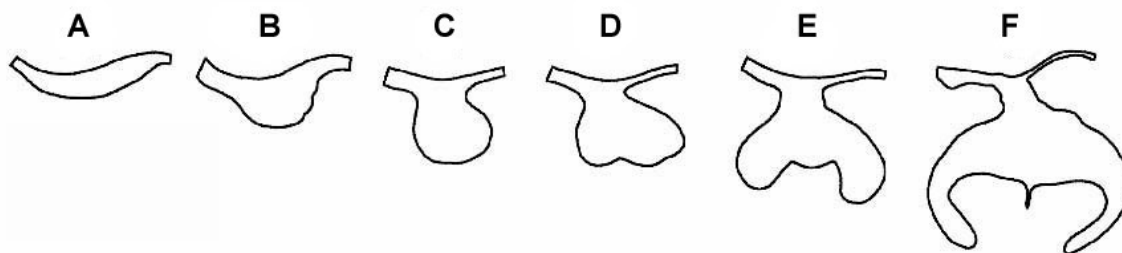
Zuby jsou produkty vývoje zubního zárodku, který se skládá z tkání epitelového původu a mezenchymového původu. Epitel je od mezenchymu oddělen **bazální membránou**. Bazální membrána determinuje základní tvar budoucí zubní korunky. Za iniciační morfologické stádium vývoje zubů se považuje **ztluštění epitelu** a kondensace přilehlého mezenchymu v místech vývoje budoucí dentice (Bhaskar, 1980). Druhým stádiem vývoje dentice je **stádium zubní lišty** vnořující se do přilehlého mezenchymu. Základy jednotlivých zubů postupně dosahují tato vývojová stádia: **zubní pupen, zubní pohárek a zubní zvonek**. (obr. 8).

Časná stádia zubního vývoje lze klasifikovat podle morfologických kritérií (Peterková *et al.*, 1996). Zubní epitelové ztluštění je tvořeno několika vrstvami cylindrických buněk, jejichž podélná osa směřuje kolmo k bazální membráně. Na orálním povrchu jsou 1-2 vrstvy plochých buněk peridermu. Zubní lišta je záhyb epitelu vnořující se do mezenchymu tvořený vrstvou cylindrických buněk. Žlábek záhybu je z orální strany vyplněn plochými buňkami, jejichž podélná osa je rovnoběžná s orálním povrchem. Mediální a laterální svah lišty svírají s přilehlým orálním epitelem úhel větší nebo roven 90°. Zubní pupen má stejné uspořádání buněk jako zubní lišta, avšak úhel alespoň jednoho z bočních svahů pupenu s přilehlým orálním epitelem je menší než 90° (Peterková *et al.*, 1996).

Zubní pupen se skládá ze **sklovinného orgánu** epitelového původu, který obklopuje kondenzace přilehlých buněk mezenchymu. Proliferací epitelu sklovinného orgánu se zubní pupen mění na **zubní pohárek**. Epitel se diferencuje na vnitřní a zevní ameloblasty a retikulární vrstvu - *stratum stellatum*. Ve střední části sklovinného orgánu se zvyšuje denzita buněk a diferencuje se sklovinný uzlík „**enamel knot**“. Ektomezenchym tvoří zubní papilu vyplňující prohlubeň zubního pohárku a zubní vak, který obaluje sklovinný orgán i s papilou. S růstem zubního pohárku se prohlubuje invaginace vnitřní epitelové vrstvy ameloblastů a zároveň rostou cervikální okraje sklovinného orgánu. Tvar zubního zárodku se mění na tzv. vývojové **stádium zvonku** (Bhaskar, 1980; Mjör a

Fejerskov, 1986). V pokročilém stádiu zvonku dochází k postupné diferenciaci tvrdých tkání zubu.

U člověka se předpokládá, že základy zubů náhradní trvalé dentice se tvoří jako výběžky zubní lišty vždy linguálně od základu zubu mléčného. Základy doplňkové dentice se vyvíjejí z distálního prodloužení epitelu zubní lišty za zubním základem poslední mléčné stoličky (Bhaskar, 1980).



Obrázek 8: Stádia zubního vývoje. Ztlustění epitelu – „epithelial thickening“ (A), stádium zubní lišty – „lamina stage“ (B), zubní pupen – „bud stage“ (C), zubní pohárek – „cap stage“ (D, E), zubní zvoněk – „bell stage“ (F).

1.2.2.1 Regulace časné odontogeneze

Zubní lišta dává vznik jednotlivým zubům dočasné dentice. Vývoj jednotlivých zubních základů, jejich velikost, tvar a počet, je kontrolován **interakcemi mezi orálním epitelem a přilehlým mezenchymem**. Vývoj zubů začíná, když epitel čelisti dá pokyn ektomezenchymovým buňkám pocházejícím z kraniální neurální lišty, aby se shlukovaly na specifických pozicích (Chai *et al.*, 2000; Cobourne a Sharpe, 2003).

Iniciací vývoje zubních pupenů ve specifických pozicích zubní lišty spouštějí signály orálního dentálního epitelu (Mina a Kollar, 1987). Později přebírá úlohu odontogenetického potenciálu mezenchym. Experimenty s reasociací epitelu a mezenchymu jasně dokázaly, že morfogeneze korunky je kontrolována mezenchymem dentální papily (Kollar a Baird, 1970; Schmitt *et al.*, 1999). V průběhu morfogeneze zubů je s epitelově-mezenchymovou signalizací spojeno působení velkého množství růstových a transkripčních faktorů patřících k různým rodinám (Thesleff a Sharpe, 1997).

Variace tvaru zubů různého typu v heterodontním zubním oblouku je patrně daná ještě před počátkem vlastní morfogeneze zubů v čelistech. Determinuje ji vymezená exprese některých homeobox-genů v ektomezenchymu, která uděluje ektomezenchymu kritickou informaci tvořit specifický tvar zubu v dané pozici (Miletich a Sharpe, 2004).

Předpokládá se, že proximo-distální šablona vývoje zubů v čelistech je kontrolována jedinečnou kombinací homeobox genů, popsanych jako „**Odontogenic Homeobox Gene Code**“. Homeobox geny exprimované v ektomezenchymu zadních oblastí zubního oblouku (Dlx1, Dlx2, Barx1) zprostředkovávají informaci o tvaru stoličky, zatímco homeobox geny exprimované v ektomezenchymu předních oblastí zubního oblouku (Msx1, Msx2, Alx4) řídí vznik tvaru řezáku (Sharpe, 1995).

Klíčovou roli signalizačního centra u řezáků i stoliček hraje enamelový knot. Jedním z mechanismů regulace tvaru korunky by mohla být apoptóza – naprogramovaná smrt buněk, působící jako faktor tlumící signální centrum (Vaahtokari *et al.*, 1996).

1.2.2.2 Diferenciace buněk vedoucí k sekreci tvrdých tkání zubu

Na povrchu papily zubního zárodku se buňky přiléhající k bazální membráně diferencují na odontoblasty. Vnitřní ameloblasty přiléhající k bazální membráně ze strany sklovinného orgánu indukují dozrávání odontoblastů. Zralé odontoblasty začínají produkovat predentin, jehož sekrece je spouštěcím signálem pro následnou sekreci skloviny ameloblasty. V období dozrávání odontoblastů zaniká bazální membrána, což umožní induktivní interakce mezi tkáněmi zubního zárodku. Zánik bazální membrány je předpokladem kontaktu cytoplazmových výběžků odontoblastů s ameloblasty, které produkují sklovinu. Aposice tvrdých tkání (dentinu a sklovinu) se odehrává v prostoru mezi ameloblasty a odontoblasty a postupuje od vrcholu korunky směrem ke krčku (Mjör a Fejerskov, 1986).

1.2.3 Stárnutí zubů

Vlivem tvrdé potravy a vzájemného tření korunek zubů dochází v průběhu života k obroušování zubů – **abrasi**. Objevuje se zejména na kousacích plochách a hranách zubů, ale také na aproximálních ploškách zubů – tzv. usurační fasety.

Jiným znakem stárnutí zubů je ústup dásně od korunky – tzv. **gingivální recese**, čímž se zmenšuje i výška alveolárního výběžku – **redukce alveolárního výběžku**. Tímto procesem postupně dochází k obnažování krčku zubu, čímž zub vystupuje z dásně.

Tyto znaky jsou součástí metody určování věku člověka podle znaků na zubech (Kilian *et al.*, 1981^{a,b,c}).

1.2.4 Patologie zubů

Rozlišujeme několik skupin vývojových anomálií zubů (rozdělení podle Meyer, 1958):

Anomálie počtu zubů:

Hyperodoncie – zvýšení počtu zubů s frekvencí přibližně 1% v populaci. Nadpočetné zuby jsou častější v horní než v dolní čelisti a v trvalé než v mléčné dentici. Nejčastěji se vyskytují v oblasti horních řezáků a stoliček a v dolní čelisti v oblasti třenových zubů (Meyer, 1958).

Hypodoncie – chybění jednoho nebo několika zubů. Je běžnou anomálií počtu zubů u člověka. V dočasné dentici je méně častá (frekvence menší než 1%) ve srovnání s denticí permanentní (Jorgenson, 1980).

Oligodoncie – chybění většího počtu zubů (chybí více než 5 zubů),

Anodoncie – úplné chybění zubů (Meyer, 1958).

Anomálie velikosti a tvaru jednotlivých zubů:

Jedná se o anomálie korunky nebo kořene. Může jít o různé nadpočetné hrbolky u korunky stoliček, případně třenových zubů (např. *tuberculum paramolare* – přídavný hrbolok na bukalním hrbolku stoliček), nadpočetné kořeny, zuby bez kořenů, modifikace tvaru kořenů (různá zakřivení a ohyby), srostlice, případně zdvojené zuby (Meyer, 1958). Patří sem také modifikace tvaru korunky (čípkovité zuby), makrodoncie (nápadně velký zub), mikrodoncie (nápadně malý zub), taurodontismus (kořeny s rozšířenou dutinou pulpy, např. u Klinefelterova syndromu).

Anomálie postavení zubů:

Zuby mohou být rotovány (otočeny kolem své podélné osy), případně v infraokluzi (nedosahují okluzní roviny zubořadí).

Retence zubů:

Zuby jsou vyvinuty, ale neprořezávají se (z důvodu nedostatku místa, mechanické překážky). Retence je častá u M³.

Anomálie struktury zubů:

Jedná se o poruchy diferenciacce zubních tkání, případně mineralizace zubů (hypoplázie skloviny, dentinu a pod.).

1.3 Metody 3D rekonstrukcí v embryologii

Pro embryologické studie vývoje zárodečných struktur jsou nenahraditelné metody 3D (troj-rozměrných) rekonstrukcí. Pro tyto účely byly v současnosti vyvinuty **metody počítačových 3D rekonstrukcí**, kterým předcházelo **sestavování modelů 3D rekonstrukcí** z různých materiálů.

Historický přehled 3D metod

Klasickou je metoda voskových modelů 3D rekonstrukcí (Born, 1883; 1888), kde kontury basální membrány orálního epitelu byly transferovány přímo na voskové pláty, vyříznuty a složeny do voskového modelu rekonstrukce. Tloušťka voskových plátů musela odpovídat zvětšení kontur na voskových plátech. Nevýhodou této metody byla nestabilita materiálu a jeho závislost na konstantní teplotě.

Dále byly k modelování používány transparentní materiály jako sklo (Thomee, 1928) a želatina (Rolshoven, 1937). Práce s těmito materiály je však nesnadná a jsou proto vhodné pouze pro menší rekonstrukce.

Vylepšením metody voskových modelů byla technika využívající voskový model pouze jako přechodnou formu, pomocí které byl získán odlitek ze stabilnějšího materiálu (Dankmeyer, 1940).

Blechsmidt (1954) vyvinul techniku modelů rekonstrukcí z umělých pryskyřic, která umožňovala sestavování modelů vysokých až 1m.

Ooë (1956) sestavoval své modely z kartónového papíru.

Všechny tyto metody však byly časově velmi náročné. S cílem zjednodušit a urychlit proces získávání 3D rekonstrukcí se otevřelo pole pro **počítačové modelování**.

Radlanski (1993) používal ve svých studiích počítačové grafické rekonstrukce, které již využívají snímání nakreslených kontur histologických řezů kamerou. Umožňují rekonstruování tří-rozměrné formy a její reprodukci metodou tzv. „skrytých linií“. Výsledkem jsou grafické, čili jakési „vrstevnicové mapy“, které jsou následně graficky upravovány.

Ani v současnosti neexistuje metoda, která by umožnila počítači diferenciální analýzu jednotlivých struktur dentálního a přilehlého orálního epitelu na rutinně obarvených histologických řezech do takové míry, aby bylo možné přímo snímat kamerou jednotlivé sériové histologické řezy za účelem sestavení 3D rekonstrukce sledované oblasti.

1.4 Otázky a nejasnosti časně odontogeneze

Zuby jsou typickým orgánem epitelově - mezenchymového původu. Vyvíjejí se u obratlovců z epitelu stomodea, případně faryngu a přilehlého mezenchymu odvozeného od neurální lišty. Vývoj zubů probíhá v počátečních stádiích podobně jako vývoj kožních derivátů, jako jsou vlasy, peří ptáků a šupiny ryb.

K diferenciaci odontogenního epitelu u člověka dochází ještě před splynutím faciálních výběžků koncem 5. týdne embryonálního vývoje. Již na nesplynutých faciálních výběžcích, maxilárních, mandibulárních a mediálních nazálních, můžeme pozorovat ostrůvky epitelového ztlustění, které se vnořují do mezenchymu (Ooě, 1957; Nery *et al.*, 1970). Jak bylo popsáno výše, ztlustění epitelu představuje první krok morfogeneze dentice.

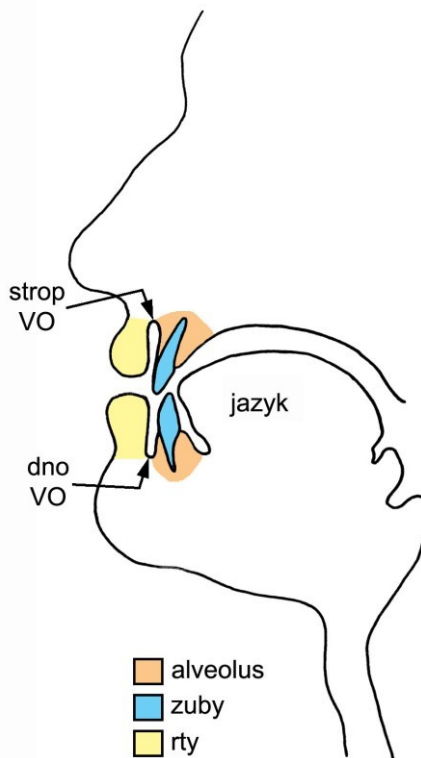
Po splynutí faciálních výběžků se epitelová ztlustění také postupně propojí a v obou čelistech vzniká souvislá podkovovitá struktura ztlustělého epitelu vnořující se do mezenchymu. **Názor na další osud podkovovitého ztlustění odontogenního epitelu není jednotný.**

I. Podle některých autorů (Röse, 1891; Bolk, 1921^a; Mjör a Fejerskov, 1986) se pruh ztlustělého epitelu morfologicky diferencuje na vnitřní **zubní lištu** (epitelový základ části dentice) a zevní **vestibulární lištu** (základ předsíně dutiny ústní - *vestibulum oris* (obr. 9)).

II. Jiní autoři tvrdí, že se vestibulární lišta zakládá později, nezávisle od lišty zubní a vzniká ze samostatného epitelového ztlustění, které se do mezenchymu vnořuje labiálně a bukálně od lišty zubní (Schour, 1929; Tonge, 1969; Bhaskar, 1980).

III. Tyto dva názory se spojují ve třetím pohledu, podle něhož v přední části zubních oblouků zubní a vestibulární lišta vznikají ze společného ztlustění epitelu, ale v zadní části vznikají samostatně (např. Meyer, 1932; Radlanski, 1993).

Proto jsme se rozhodli zaměřit na hodnocení časného vývoje odontogenního epitelu a sledovat longitudinálně vývoj mléčné dentice a *vestibulum oris* u člověka s cílem objasnit jejich vzájemný vývojový vztah.



Obrázek 9: Předstř dutiny ústní - vestibulum oris (VO) je štěrbiná ohraničená zevně rty a tvářemi, dovnitř zuby a dásněmi.

Jak bylo uvedeno výše, horní čelistní oblouk vzniká splnutím párových mediálních nazálních a maxilárních výběžků. Po osifikaci je horní čelist tvořena částí premaxilární a maxilární, které jsou vzájemně odděleny švem *sutura incisiva*. Poloha *sutura incisiva* však neodpovídá původní linii fúze faciálních výběžků (Lisson a Kjaer, 1997; Tsai *et al.*, 1998; Barteczko a Jacob, 2004). V průběhu prenatalního vývoje poskytuje mediální část maxilárního výběžku materiál pro vývoj intermaxily (Lisson a Kjaer, 1997; Barteczko a Jacob, 2004). Intermaxila u člověka nese centrální a laterální řezáky.

Místo splývání mediálního nazálního výběžku s maxilárním je místem vzniku orofaciálních rozštěpů. Vývojová porucha postihuje čelist právě v místě, kde se má tvořit laterální řezák. S orofaciálními rozštěpy je proto asociován častý výskyt abnormalit horních laterálních řezáků (Jordan *et al.*, 1966; Tsai *et al.*, 1998). Burian (1954) popisuje výskyt přespočetného řezáku před špičákem asi u dvou třetin pacientů s jednostranným nebo oboustranným celkovým rozštěpem. Laterální řezáky bývají menší, konické, úzké, stočeny a výše položené, rychle se kazí a vypadávají, někdy prořezávají do nosního průchodu, často chybějí (Burian, 1954). U dětí s UCLP (jednostranný celkový rozštěp rtu a

patra) byly popsány čtyři typy výskytu dočasného horního laterálního řezáku na straně alveolárního rozštěpu: a) přítomnost jednoho laterálního řezáku distálně od linie rozštěpu, b) přítomnost jednoho laterálního řezáku mesiálně od linie rozštěpu, c) chybějící laterální řezák, d) přítomnost dvou laterálních řezáků, jednoho distálně a druhého mesiálně od linie rozštěpu (Tsai *et al.*, 1998).

Zatímco u rozštěpy nepostížené populace se nadpočetné zuby v dočasné dentici vyskytují zhruba u 1% (Ravn, 1971; Jarvinen a Lehtinen, 1981), u pacientů s CL byl zaznamenán výskyt nadpočetného horního laterálního řezáku mezi 40% – 73% v dočasné i permanentní dentici (Böhn, 1963; Hansen a Mehdinia, 2002). Horní laterální řezák je však i u normální populace často postižen anomáliemi tvaru a velikosti, může chybět, případně být zdvojený (Ravn, 1971; Jarvinen a Lehtinen, 1981; Stamatou a Symons, 1991).

Původ základu horního laterálního řezáku není zcela jasný. Obecně se předpokládá, že se tento zub tvoří na mediálním nazálním výběžku, který tvoří podstatnou část intermaxily nesoucí u člověka všechny čtyři řezáky. Ooë (1957) však vyslovil hypotézu, že by lidský horní laterální řezák mohl mít původ na dvou faciálních výběžcích, mediálním nazálním a maxilárním. Vývoj řezáku z mediálního nazálního i z maxilárního výběžku byl dokumentován u myši (Peterková *et al.*, 1993) a u potkana (Kriangkrai *et al.*, 2004). U makaka byl popsán vývoj horního laterálního řezáku pouze z výběžku maxilárního (Wei *et al.*, 2000). Takový složený původ zubního základu horního laterálního řezáku by mohl objasnit zvýšenou vývojovou fragilitu tohoto zubu a zvýšený výskyt anomálií v jeho oblasti. Zároveň by umožnil vysvětlit výskyt laterálního řezáku distálně od linie alveolárního rozštěpu u některých pacientů, který byl doposud vysvětlován teorií sekundárního rozpadu dentální lišty v místě již vzniknuvšího zubního základu (Arnold *et al.*, 1998).

V této studii se tedy zabýváme rovněž oblastí splývání mediálního nazálního a maxilárního výběžku a zaměřujeme se na hodnocení vývoje základu mléčného horního laterálního řezáku u člověka.

2 CÍLE PRÁCE

Pomocí kombinované analýzy histologických řezů a počítačových 3D rekonstrukcí jsme studovali časoprostorové změny během morfogeneze lidské mléčné dentice se zaměřením zejména na časná vývojová stádia (epitelové ztlustění, zubní lišta a pupen). Analyzovali jsme vývoj *vestibulum oris* u člověka a vzájemné vývojové vztahy struktur vyvíjejících se v oblasti dentálního epitelu a přilehlého vestibulárního epitelu (epitel lokalizovaný zevně od dentálního epitelu, který bude vystýlat prospektivní orální vestibulum).

Stanovili jsme si následující cíle:

1. Longitudinální sledování časoprostorových změn vyvíjející se lidské mléčné dentice vizualizovaných metodou počítačových 3D (trojrozměrných) rekonstrukcí s cílem determinovat a popsat počátky morfogeneze lidské mléčné dentice.
2. Longitudinální sledování časoprostorových změn vyvíjejícího se přilehlého vestibulárního epitelu vizualizovaných metodou počítačových 3D rekonstrukcí s cílem determinovat morfogenetické aspekty vývoje *vestibulum oris* u člověka.
3. Na základě korelace metody počítačových 3D rekonstrukcí a metody optické mikroskopie stanovit vývojový vztah mezi vyvíjejícím se dentálním epitelem a přilehlým epitelem prospektivního orálního vestibula.
4. Porovnání vývoje mléčné dentice a přilehlých vestibulárních epitelů v horní a dolní čelisti.
5. Porovnání vývoje dentálního epitelu a *vestibulum oris* s dostupnými údaji o vývoji dentice u myši a jiných modelových organizmů.
6. Analýza oblasti splývání mediálního nazálního a maxilárního obličejového výběžku u člověka vzhledem k vyvíjející se dentici prostřednictvím korelace metody počítačových 3D rekonstrukcí a metody optické mikroskopie, sledování časoprostorových změn v linii fúze faciálních výběžků.

3 MATERIÁL A METODY

3.1 MATERIÁL

Vývoj zubního a přilehlého ústního epitelu byl hodnocen u hlaviček 53 lidských zárodků. Tyto zárodky byly součástí sbírky Oddělení Teratologie Ústavu Experimentální Medicíny Akademie Věd ČR, která vznikla v letech 1960 – 1980. Sbírkou obsahovala série frontálních histologických řezů hlavičkami normálních lidských zárodků na různém stupni prenatalního vývoje. Zárodky pocházely z potratů indikovaných z negenetických příčin u nechtěných těhotenství.

3.1.1 Stanovení vývojového stádia zárodků

Vývojové stádium u jednotlivých zárodků ve sbírce nebylo v dokumentaci stanoveno homologicky. U některých zárodků byl udáván jejich chronologický věk vypočítaný podle poslední menstruace matky. U některých pak byl věk odhadnut podle dosaženého stupně vývoje, případně podle metrických údajů (vzdálenost temeno – kostrč = CRL).

Z důvodu potřeby sjednocení údajů o věku bylo revidováno hodnocení vývojového stádia jednotlivých zárodků. Na frontálních histologických řezech hlavičkami embryí (jedinců do 8. týdne prenatalního vývoje) byl věk hodnocen na základě tzv. „vývojových horizontů“ podle Streetra (1951). U fétů (jedinců starších 8 týdnů) bylo stádium stanoveno na základě morfologických parametrů podle Moora a Persauda (1993). Hlavním kritériem pro určování věku byl **vývoj oka**. Určení vývojového stádia u všech jedinců bylo vyjádřeno také podle Carnegie Collection (O’Rahilly a Müller, 1987).

Jednotlivé série frontálních histologických řezů hlavičkami zárodků byly analyzovány pod světelným mikroskopem a v rámci jednotlivých stanovených věkových kategorií byly dále longitudinálně uspořádány detailněji do vývojové řady **podle pokročilosti zubního vývoje**. Z longitudinální vývojové řady byly vybrány zárodky reprezentující jednotlivé vývojové kategorie. U těchto zárodků byla provedena počítačová 3D rekonstrukce dentálního a přilehlého orálního epitelu jednoho zubního kvadrantu horní (tab. 1), nebo dolní čelisti (tab. 2). Pravé, resp. levé kvadranty pro 3D rekonstrukce byly vybírány náhodně.

Tabulka 1. Přehled lidských zárodků, u kterých byl rekonstruován zubní a přilehlý orální epitel horní čelisti.

Zárodek	Použitá fixace	Věk	Sekundární patro	Vývojový horizont*	Carnegie stádium**	Rekonstruovaný kvadrant čelisti
HU1	Bouin-Hollande	ED 40-42	-	XX	16 - 17	P
HU2	Formol 10%	ED 40-42	-	XX	16 - 17	P
HU3	Formol 10%	ED 42-44	-	XXI	17	P
HU4	Bouin-Hollande	ED 42-44	-/+	XXI	17	L
HU5	Bouin-Hollande	ED 44-46	-/+	XXII	18	L
HU6	Bouin-Hollande	ED 44-46	-/+	XXII	18	P
HU7	Bouin-Hollande	8. týden	+	Oční víčka jsou nesrostlá ***		P
HU8	Bouin-Hollande	9. týden	+	Oční víčka jsou srostlá ***		L

* stádiování podle Streeter (1951)

** stádiování podle O'Rahilly a Müller (1987)

*** hodnoceno podle Moore a Persaud (1993)

(-) horizontalizace patrových plotének ještě nezačala, patrové ploténky směřují šikmo dolů po stranách jazyka (obr. 2A)

(-/+) horizontalizace začala, patrová ploténka pravého nebo levého kvadrantu je v horizontální poloze, kontralaterální patrová ploténka ještě setrvává v poloze šikmo dolů po straně jazyka (obr. 2B), nebo obě patrové ploténky jsou horizontalizované ale ještě nesplynuté (obr. 2C)

(+) horizontalizace ukončena – patrové ploténky jsou splynuté (obr. 2D)

ED – embryonální den

P – pravý, L – levý

Tabulka 2. Přehled lidských zárodků, u kterých byl rekonstruován zubní a přilehlý orální epitel dolní čelisti.

Zárodek	Použitá fixace	Věk	Sekundární patro	Vývojový horizont*	Carnegie stádium**	Rekonstruovaný kvadrant čelisti
HU1	Bouin-Hollande	ED 40-42	-	XX	16 - 17	P
HU3	Formol 10%	ED 42-44	-	XXI	17	P
HU9	Bouin-Hollande	ED 44-46	- ; -/+ ^{a)}	XXII	18	L
HU10	Formol 10%	ED 44-46	-	XXII	18	P
HU5	Bouin-Hollande	ED 44-46	-/+	XXII	18	L
HU11	Bouin-Hollande	ED 44-46	-/+	XXII	18	P
HU6	Bouin-Hollande	ED 44-46	-/+	XXII	18	P
HU7	Bouin-Hollande	8. týden	+	Oční víčka jsou nesrostlá ***	/	P
HU8	Bouin-Hollande	9. týden	+	Oční víčka jsou srostlá ***	/	L

* stádiování podle Streeter (1951), ** stádiování podle O'Rahilly a Müller (1987), *** hodnoceno podle Moore a Persaud (1993), ED – embryonální den, P – pravý, L – levý

(-) horizontalizace patrových plotének ještě nezačala, patrové ploténky směřují dolů po stranách jazyka (obr. 2A)

(-/+) horizontalizace začala, patrová ploténka pravého nebo levého kvadrantu je v horizontální poloze, kontralaterální patrová ploténka ještě setrvává v poloze šikmo dolů po straně jazyka (obr. 2B), nebo obě patrové ploténky jsou horizontalizované ale ještě nesplynuté (obr. 2C)

^{a)} k dispozici pouze polovina hlavičky, není možné určit polohu kontralaterální patrové ploténky

(+) horizontalizace ukončena – patrové ploténky jsou splynuté (obr. 2D)

3.2 METODY

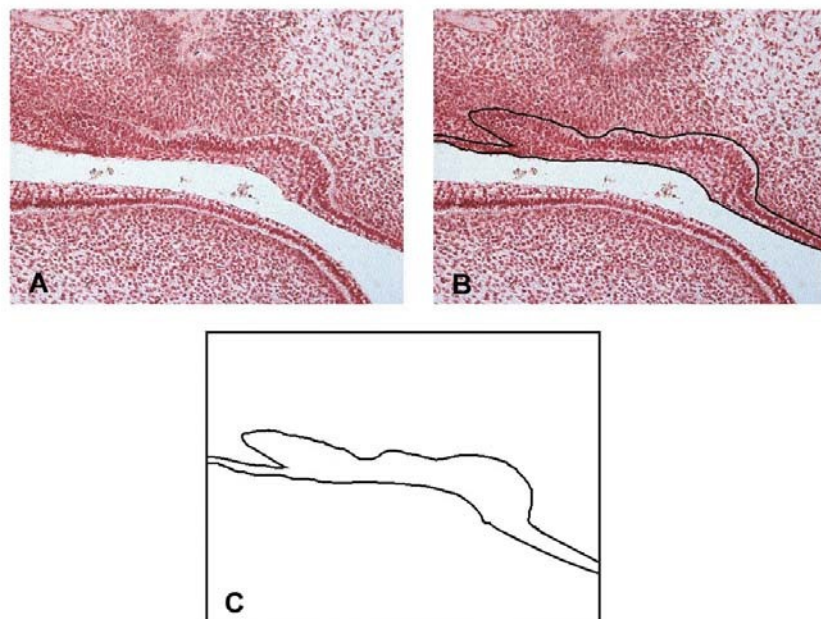
3.2.1 Histologie

Hlavičky embryí byly fixovány v tekutině Bouin-Holland nebo v roztoku 10% formolu. Po fixaci byly hlavičky zality do parafinu a nakrájeny na sériové frontální řezy o síle 10 μ . Řezy byly obarveny hematoxylin-eosinem, metodou PAS (Periodic Acid Schiff), případně předbarveny alciánovou modří a obarveny hematoxylinem.

3.2.2 Počítačové 3D rekonstrukce

3.2.2.1 Příprava sérií pro digitalizaci

U každého frontálního histologického řezu jednotlivých sérií byly nakresleny obrysy dentálního a přilehlého orálního epitelu. Tato epitelová vrstva byla vymezena konturou basální membrány a konturou orálního povrchu (obr. 10, tab. 3). Pro tento účel byly použity mikroskopy JENAVAL a LEICA DMLB s kreslicím zařízením (obr. 11). Podle pokročilosti embryonálního stádia byly jednotlivé série kresleny pod zvětšením od x 120 do x 260.



Obrázek 10: Kreslení obrysu dentálního a přilehlého orálního epitelu vymezené konturou basální membrány a konturou orálního povrchu na frontálním histologickém řezu. Pohled do světelného


mikroskopu - frontální histologický řez (A), pohled do světelného mikroskopu - frontální histologický řez s obtaženou konturou dentálního a přilehlého orálního epitelu (B), pohled na papír pod projekčním kreslicím zařízením – nakreslený obrys epitelu (C).

Tabulka 3: Počet frontálních histologických řezů použitých pro 3D rekonstrukce dentálního a přilehlého orálního epitelu P/L kvadrantu H/D čelisti u jednotlivých lidských zárodků.

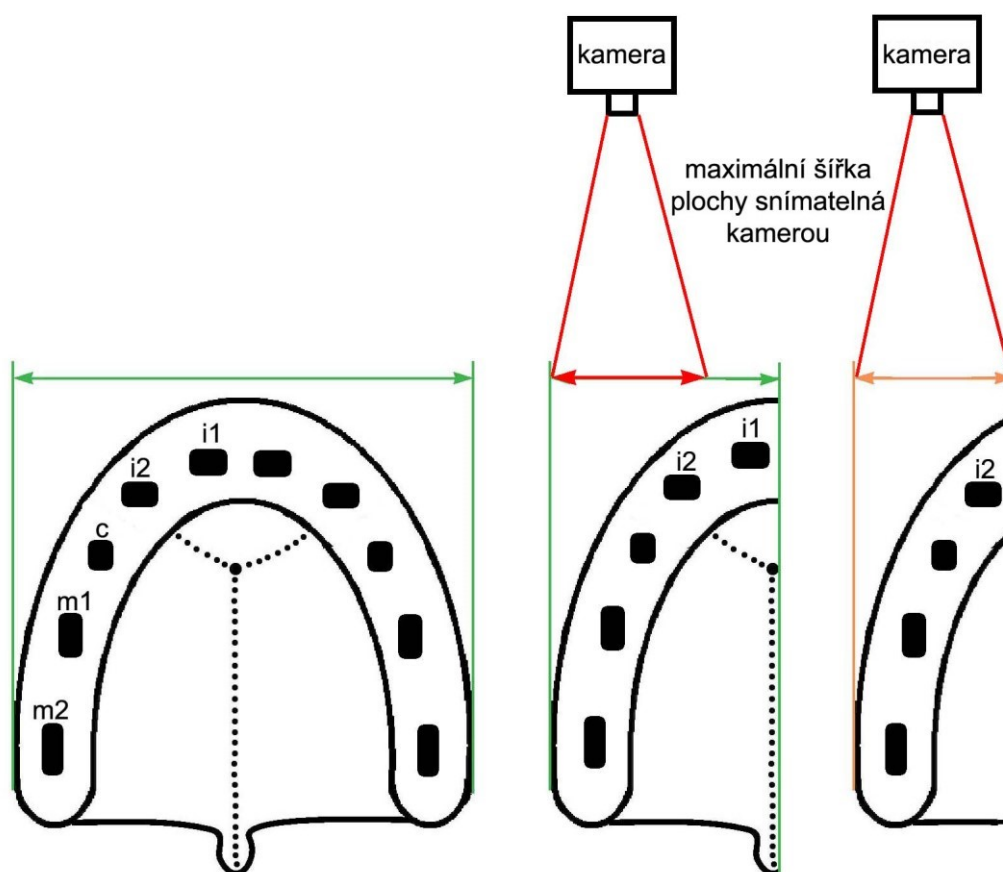
Zárodek	Rekonstruovaný kvadrant čelisti	Číslo řezu prvního nákresu	Číslo řezu posledního nákresu	Počet nákresů v sérii pro 3D
HU1	PH	1	128	128
HU1	PD	25	129	105
HU2	PH	1	165	165
HU3	PH	1	173	173
HU3	PD	35	170	136
HU4	LH	1	185	185
HU9	LD	1	103	103
HU10	PD	1	118	118
HU5	LH	1	183	183
HU5	LD	24	150	127
HU11	PD	1	207	207
HU6	PH	2	226	225
HU6	PD	-3	200	204
HU7	PH	1	327	327
HU7	PD	3	325	323
HU8*	LH	1	366	366
HU8*	LD	1	367	367

P – pravý; L – levý; H – horní; D – dolní

* U jedince HU8 již šířka zubního kvadrantu přesahovala šířku pole snímatelného kamerou při digitalizaci nákresů. Z tohoto důvodu byl u tohoto pokročilého stádia zrekonstruován pouze úsek horního kvadrantu od laterálního řezáku a dolního kvadrantu od distální části laterálního řezáku k *isthmus faucium* (obr. 12).



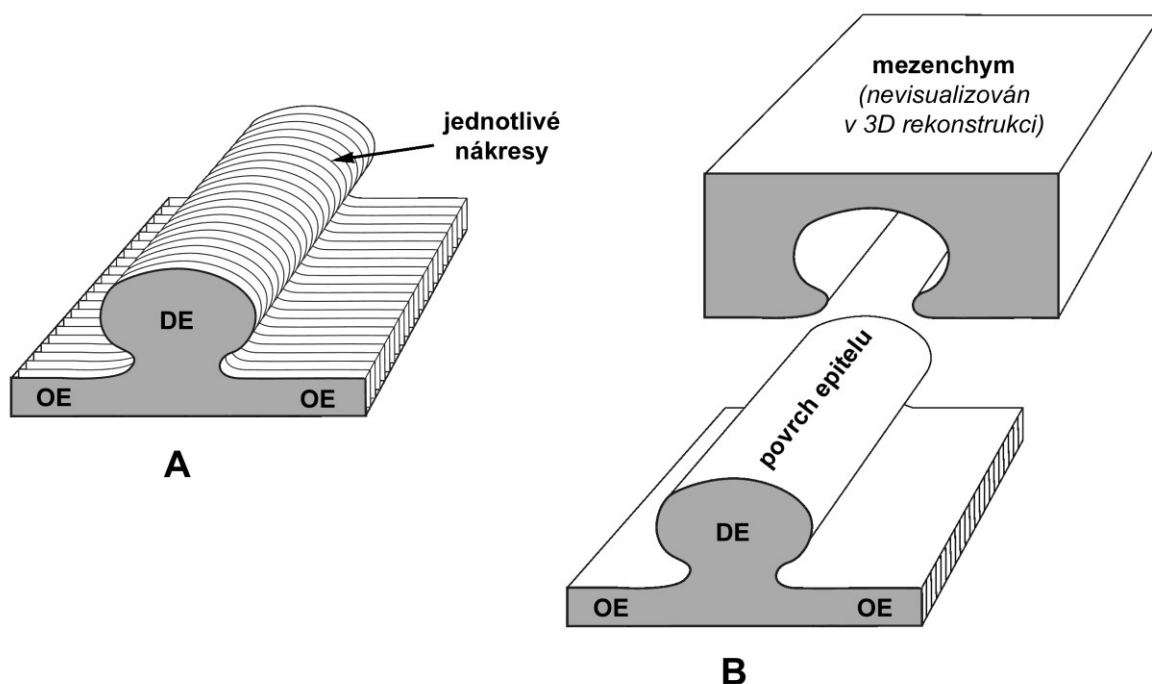
Obrázek 11: Světelný mikroskop JENAVAL s kreslicím zařízením.



Obrázek 12: Maximální možná šířka pole snímatelného kamerou při digitalizaci nákresů u lidského zárodku č. 8. Šířka celého zubního oblouku, případně jednoho zubního kvadrantu (zeleně) přesahovala u tohoto fétu technické možnosti kamery. Z tohoto důvodu byl zrekonstruován distální úsek zubního kvadrantu počínaje laterálním řezákem (oranžově). 3D rekonstrukce nezahrnuje oblast centrálního řezáku.

3.2.2.2 Superpozice nákresů

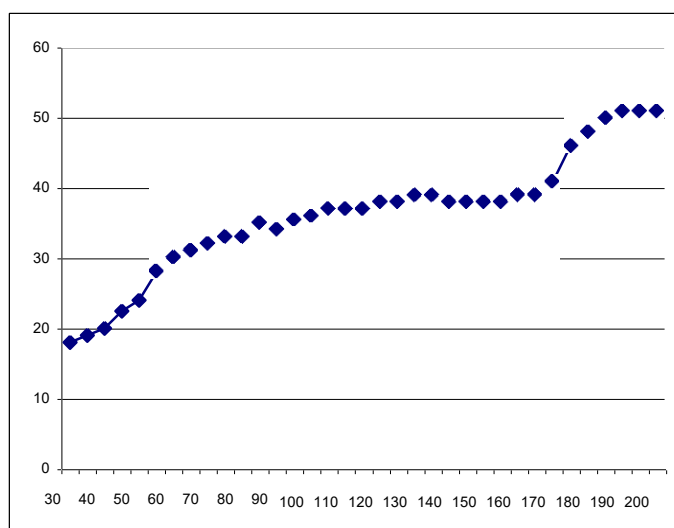
Nákresy obrysů epitelové vrstvy vymezené konturou basální membrány a orálního povrchu byly superponovány metodou „best fit“ na základě nejideálnější tvarové shody kontur v řadě po sobě následujících řezů. Jedná se o postupné navrstvení jednotlivých nákresů za sebou s cílem determinovat jejich přesnou polohu v 3D rekonstrukci (obr. 13A).



Obrázek 13: Schéma superpozice série nákresů frontálních histologických řezů a získané 3D rekonstrukce. Nákresy obrysů studovaného epitelu jednotlivých frontálních histologických řezů seřazené za sebou v budoucí 3D rekonstrukci (A). Schéma získané 3D rekonstrukce dentálního (DE) a přilehlého orálního epitelu (OE) po pomyslném „odstranění“ mezenchymu (B).

Poloha jednotlivých nákresů v budoucí 3D rekonstrukci byla stanovovaná jednak podle **směru střední čáry** na histologickém řezu hlavičkou zárodku, který určoval orientaci příslušného nákresu ve frontální rovině, a jednak podle **naměřené vzdálenosti referenčních bodů od střední čáry**, která určovala vzdálenost studovaných struktur u příslušného nákresu od středu zubního oblouku. Jako **referenční bod** byla zvolena poloha orálního vestibula, případně poloha báze zubního epitelu. Střední čára byla zakreslována na každém pátém histologickém řezu v sérii. V tomto intervalu byly měřeny rovněž vzdálenosti referenčních bodů od střední čáry.

Před samotnou superpozicí byl u každého rekonstruovaného zubního kvadrantu na základě naměřených vzdáleností sestrojen **graf vzdálenosti báze zubního epitelu od střední čáry** (obr. 14), případně **graf vzdálenosti orálního vestibula od střední čáry**. Tento graf umožňoval lepší orientaci v rekonstruovaném zubním oblouku zárodku při superpozici nákresů.



Číslo řezu	Vzdálenost	Číslo řezu	Vzdálenost
30	18	120	38
35	19	125	38
40	20	130	39
45	22,5	135	39
50	24	140	38
55	28	145	38
60	30	150	38
65	31	155	38
70	32	160	39
75	33	165	39
80	33	170	41
85	35	175	46
90	34	180	48
95	35,5	185	50
100	36	190	51
105	37	195	51
110	37	200	51
115	37	205	

Obrázek 14: Příklad grafu vzdálenosti báze zubního epitelu od střední čáry pro dolní čelist s tabulkou – tabulka a graf vzdálenosti báze zubního epitelu od střední čáry pro embryo HU11. Vzdálenost je udávána v projekčních milimetrech.

3.2.2.3 Digitalizace nákresů sériových frontálních histologických řezů

Počítačové zpracování nákresů probíhalo na spolupracujícím pracovišti ve Francii. Kontury (obr. 10C) byly po superpozici snímány kamerou Hamamatsu C2400 s digitálním zobrazovacím systémem. Propojení a korelace po sobě následujících nákresů bylo provedeno „metodou navrstvení v reálném čase“ podle Olivo *et al.* (1993). 3D rekonstrukce byly získány s pomocí komerčního zobrazovacího softwaru (Sun Voxel Sun Microsystems) adaptovaného pro tento účel (Lesot *et al.*, 1996).

Výsledkem procesu digitalizace byly prostorové 3D rekonstrukce vyvíjejícího se povrchu dentálního epitelu a přilehlého orálního epitelu po pomyslném „odstranění“ mesenchymu (obr. 13B). Námí používaná metoda počítačových 3D rekonstrukcí (Lesot *et al.*, 1996) nabízí reálný pohled na zrekonstruovaný povrch epitelu po pomyslném „odstranění“ mesenchymu bez jakýchkoliv dalších grafických úprav. Poskytuje 3D rekonstrukce takové kvality, že není nutno jakkoliv do výsledku zasahovat. Tento fakt je cenný zejména u longitudinálních embryologických studií, kde lze touto metodou detailně zachytit stav určitých struktur uvnitř tkání, v našem případě zubního a přilehlých orálních epitelů, a sledovat takto jejich vývoj od nejčasnějších a nejjednodušších stádií až po ta nejkomplicovanější. Program umožňoval vizualizaci struktur na zrekonstruovaném povrchu epitelu z různých úhlů pohledu natočením rekonstrukce v prostoru, případně také získávání průřezů zrekonstruovaným epitelem.

Získané prostorové 3D rekonstrukce byly natáčeny z různého úhlu a optimálně nasvětleny. Následně byly analyzovány morfologicky. Jednotlivé morfologické struktury na 3D rekonstrukcích byly zpětně korelovány s histologickými řezy. Tato korelace dvou použitých metod umožnila přesnou identifikaci jednotlivých dynamicky se měnících struktur a jejich vzájemných vztahů v průběhu longitudinálního vývoje.

4 VÝSLEDKY

4.1 VÝVOJ ZUBNÍHO A PŘILEHLÉHO VESTIBULÁRNÍHO EPITELU HORNÍ ČELISTI

Stádium I. – ED 40 – 42

HU1 (obr. 15, 16)

Zubní epitel:

Toto embryo bylo ve stádiu probíhající fúze mediálního nazálního a maxilárního výběžku. Hranice fúze byly na zrekonstruovaném epitelu jasně determinovatelné (obr. 15). Na 3D rekonstrukci byl již na tomto stádiu viditelný pruh odontogenního epitelu vnořující se do mezenchymu. Odontogenní epitel byl tvořen dvěma samostatnými úseky. Přední úsek náležel mediálnímu nazálnímu výběžku, zadní úsek maxilárnímu výběžku. V místě splynutí původně samostatných faciálních výběžků byly tyto dva úseky odontogenního epitelu od sebe odděleny mezerou (obr.15, 16A, B).

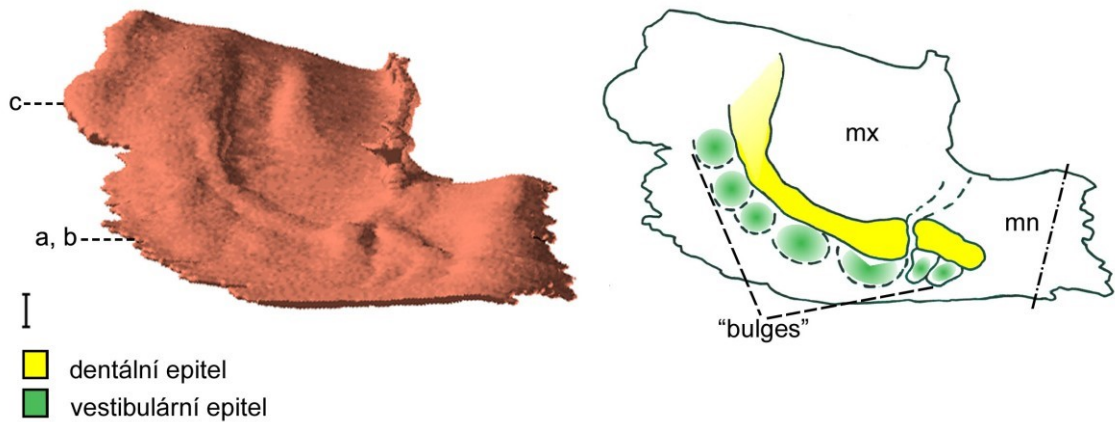
Od brázdy, oddělující dentální epitely, směrem k primární choaně vystupovalo do mezenchymu viditelné vyvýšení orálního epitelu, které určovalo hranici fúze mediálního nazálního výběžku s maxilárním. Od brázdy směrem do vestibulárního epitelu vedla v linii splynutí faciálních výběžků rýha (žlábek), který představoval pokračování hranice fúze zevně od dentálního epitelu (viz níže, obr. 29).

Na frontálních histologických řezech měl pruh dentálního epitelu na původním mediálním nazálním výběžku (v oblasti vývoje budoucích řezáků) podobu epitelového ztlustění. Ztlustění dentálního epitelu původního maxilárního výběžku vedlo až k ústnímu koutku. Za ústním koutkem (v oblasti tváře) se morfologie zubního epitelu na frontálních řezech pozvolna měnila na stádium zubní lišty (obr. 16C), která se distálně snižovala až postupně vymizela v zadní části ústní dutiny.

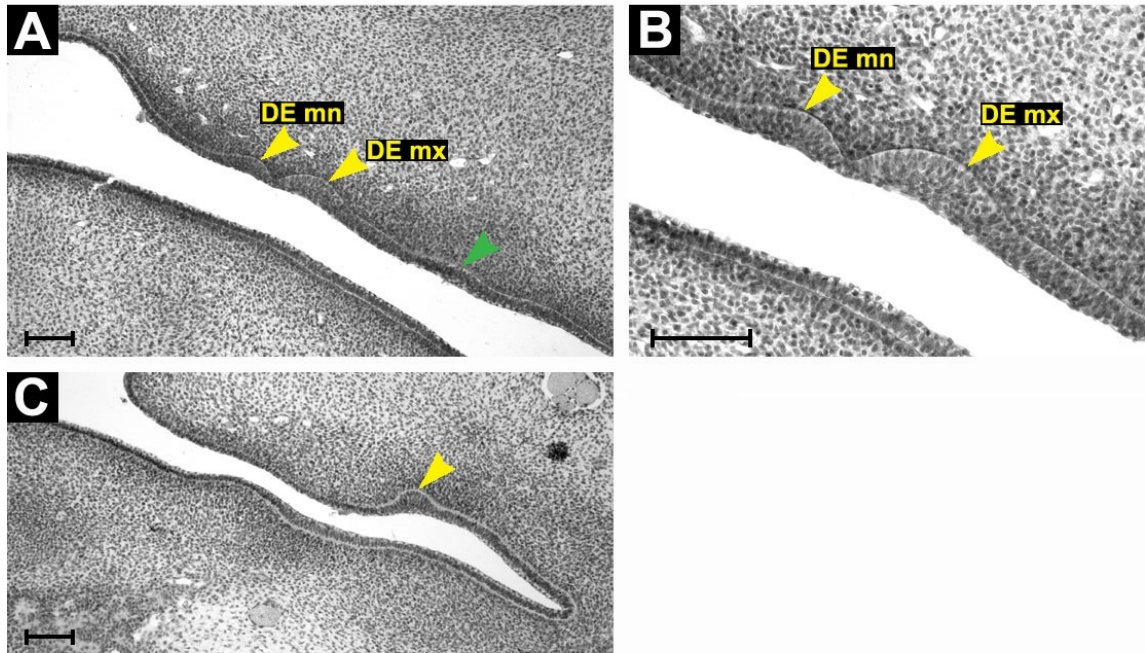
Vestibulární epitel:

Na tomto nejmladším zrekonstruovaném stádiu nebyla v oblasti vestibulárního epitelu přítomna žádná souvislá epitelová struktura (obr. 15). V oblasti ústní štěrbině bylo labiálně od zubního epitelu na 3D rekonstrukci naznačeno několik boulí („bulges“). Frontální řezy prokázaly, že tyto „bulges“ jsou tvořeny epitelovým ztlustěním (obr. 16A).

Jak již bylo zmíněno výše, v oblasti vestibulárního epitelu bylo možné determinovat pokračování hranice fúze původně samostatných faciálních výběžků (viz níže, obr. 29).



Obrázek 15: Počítačová 3D rekonstrukce dentálního a přilehlého orálního epitelu horní čelisti HU1 a její schematická interpretace. Mediální nazální výběžek (mn) splynul s maxilárním výběžkem (mx), přičemž dentální epitely obou výběžků jsou nesplynuté. Poloha a, b, c determinuje rovinu frontálních histologických řezů na obr. 16. Střední čára je čerchovaně, měřítko je 100 μ .



Obrázek 16: Frontální histologické řezy zobrazující dentální (žlutá šipka) a přilehlý vestibulární epitel (zelená šipka) horní čelisti HU1. Dentální epitel mediálního nazálního výběžku (DE mn) je oddělen žlábkem od dentálního epitelu maxilárního výběžku (DE mx) (A, B). V distální oblasti za ústním koutkem přechází ztlusnění dentálního epitelu do stádia zubní lišty (C). A, B, C odpovídá poloze a, b, c na obr. 15. Měřítka je 100 μ .

HU2 (obr. 17)

Zubní epitel:

Hranice původní fúze mediálního nazálního a maxilárního výběžku mediálně a zevně od zubního valu byly na 3D rekonstrukci zřetelně determinovatelné podobně jako u nejmladšího jedince. Vyskytovala se zde vyvýšenina epitelu vedoucí od zubního valu směrem k choaně a rovněž i vklesnutí v oblasti epitelu orálního vestibula (obr. 17).

Na 3D rekonstrukci tvořil zubní epitel souvislý podkovovitý val („**dental mound**“) běžící od střední čáry distálně až za vyústění *ductus parotideus* (DP). Na tomto valu bylo možno zřetelně detekovat místo splynutí dentálního epitelu MN a MX viditelné jako zářez v dentálním epitelu (obr. 17). Další zřetelně viditelné místo splynutí zubních epitelů se objevilo v oblasti střední čáry, kde splynuly zubní epitely levého a pravého mediálního nazálního výběžku. Toto místo spojení se jevílo jako návalek v mediální linii zubního valu vybíhající dopředu. Stopy těchto míst splynutí původně samostatných úseků zubního valu bylo možné dohledat i u starších zárodků¹.

Zubní epitel, tvořící na 3D rekonstrukci val, měl na frontálních řezech morfologii stádia zubního pupenu, který za vyústěním DP postupně přecházel do stádia zubní lišty.

Vestibulární epitel:

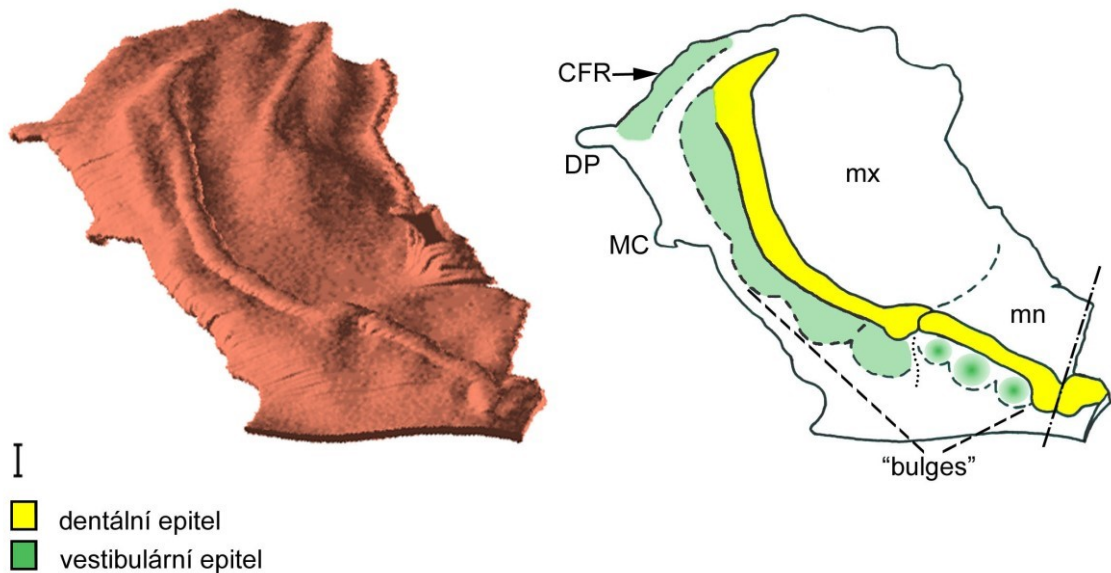
Na 3D rekonstrukci jsme v oblasti vyvíjejícího se orálního vestibula našli náznaky několika druhů struktur. Zevně od vyvíjejícího se zubního epitelu budoucích mléčných řezáků vystupovalo několik boulí („bulges“). Nejdistaněji uložená „bulge“ byla od podobných „bulges“ maxilární části vestibulárního epitelu oddělena vklesnutím epitelu (obr. 17). V místě vklesnutí nebyl na frontálních řezech vestibulární epitel ztlustěný.

Na 3D rekonstrukci jsme jako pokračování boulí v maxilární oblasti pozorovali nižší pruh vestibulárního epitelu jdoucí paralelně se zubním epitelem (obr. 17). Distálně tento pruh splynul se zubním valem a obě struktury postupně vymizely.

Na frontálních řezech měl vestibulární epitel v maxilární oblasti v místě „bulges“ i zevně uloženého nižšího pruhu vestibulárního epitelu zevně od zubního valu tvar záhybu („**folding**“) ztlustělého epitelu vnořující se do mezenchymu. V místě tohoto záhybu se v oblasti rtů tvoří retní žlábek („lip furrow“).

¹ Pozůstatkem fúze mediálního nazálního a maxilárního výběžku byl u nejstarších embryí (8. týden) jemný zářez na zubním základu mléčného horního laterálního řezáku (viz níže, obr. 29).

Distálně od ústního koutku byl na tomto stádiu zevně od záhybu vestibulárního epitelu patrný epitelový hřeben tvářového žlábků – „cheek furrow ridge“ (CFR) (obr. 17). CFR byl na frontálních řezech tvořen ztlustělým epitelem lemujícím tvářový žlábek „Cheek furrow“².



Obrázek 17: Počítačová 3D rekonstrukce dentálního a přilehlého orálního epitelu horní čelisti HU2 a její schematická interpretace. Dentální epitel mediálního nazálního výběžku (mn) je oddělen zářezem od dentálního epitelu maxilárního výběžku (mx). „Bulges“ vestibulárního epitelu přecházejí za ústním koutkem (MC) do souvislého pruhu epitelového ztlustění, který distálně splývá s dentálním epitelem. Distálně od *ductus parotideus* (DP) se objevuje epitelový hřeben tvářového žlábků (CFR). Střední čára je čerchovaně, měřítko je 100 μ .

² U myši byl tvářový žlábek („cheek furrow“) popsán jako nejlaterálnější výběžek ústní dutiny proti tvářím, ze kterého vzniká později strop horního vestibula (*fornix vestibuli superioris*) (Peterková, 1983).

Stádium II. – ED 42 – 44

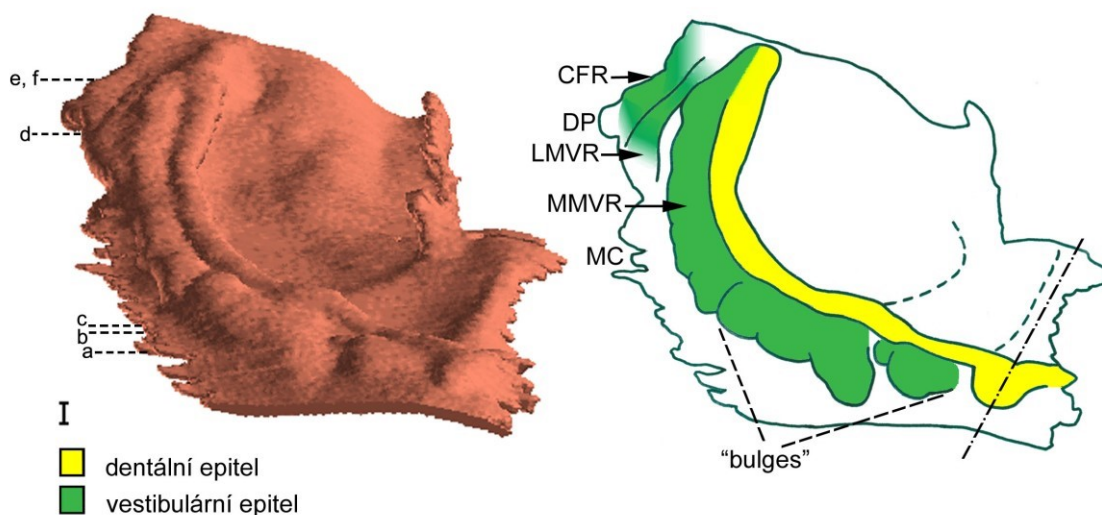
HU3 (obr.18, 19)

Zubní epitel:

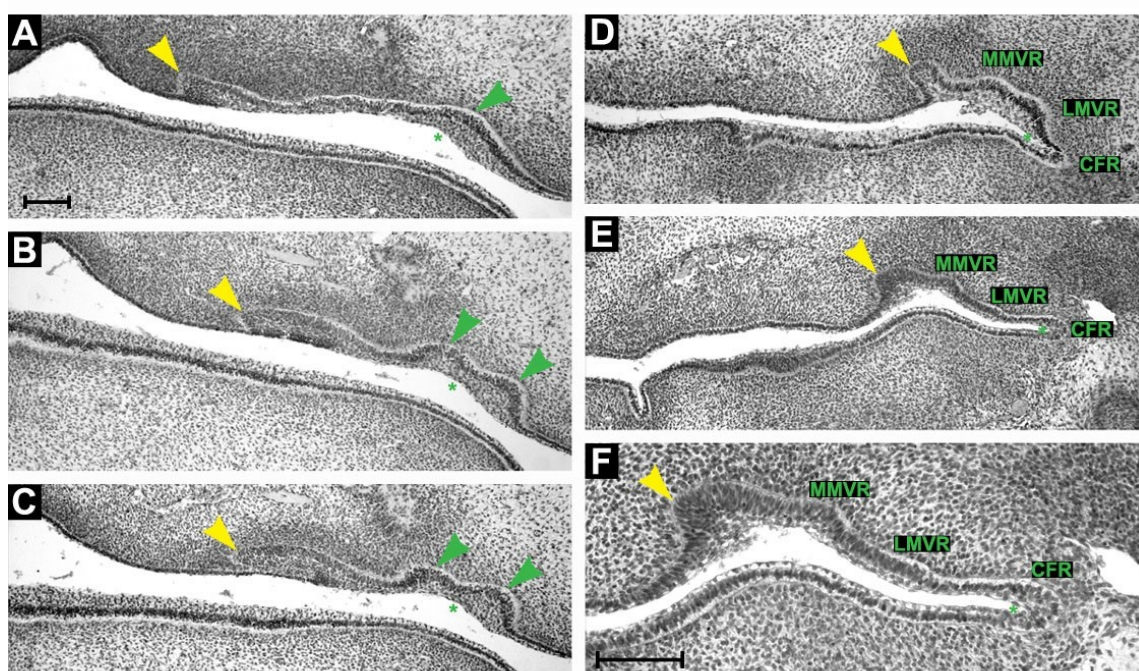
Na 3D rekonstrukcích byl zubní val (obr. 18) podobný předešlému stádiu. Epitel dentálního valu měl na frontálních řezech po celé délce tvar zubního pupenu (obr. 19D), pouze v nejdistančnější oblasti přecházel dentální epitel do stádia lišty (obr. 19E, F). Polohu jednotlivých zubních základů nebylo možné na 3D rekonstrukci určit. V místě předchozí fúze původních faciálních výběžků se u tohoto jedince již nevyskytoval žádný zářez v zubním epitelu na 3D rekonstrukci. V tomto místě byl dentální epitelový val mírně vyvýšen, což znamená, že se více vnořil do mezenchymu (obr. 18). Vyvýšenina orálního epitelu v místě splnutí faciálních výběžků směrem od zubního valu k choaně a rovněž i vklesnutí v oblasti vestibulárního epitelu byly i u tohoto embrya zřetelně viditelné (viz níže, obr. 29).

Epitel *vestibulum oris*:

V oblasti zevně od budoucích řezáků bylo možno i na tomto stádiu detekovat „bulges“ tvořené ztlustělým epitelem podobně jako u předchozích stádií (obr. 19A, B, C). Tyto boule byly odděleny mezerou od distálněji uložených boulí v maxilární oblasti (obr. 18). Boule v maxilární oblasti byly uspořádány do řady, která podobně jako u předchozího embrya distálně pokračovala jako souvislý pruh epitelového ztlustění – základ „**medial molar vestibular ridge**“ (MMVR) (obr. 18). Tento pruh distálně splýval se zubním valem. Bukálně od tohoto pruhu se v úrovni ústního koutku objevil další pruh epitelu – základ „**lateral molar vestibular ridge**“ (LMVR) (obr. 18). Byl kratší a nižší než pruh mediální. Na frontálních histologických řezech byl rovněž tvořen epitelovým ztlustěním (obr. 19E, F).



Obrázek 18: Počítačová 3D rekonstrukce dentálního a přilehlého orálního epitelu horní čelisti HU3 a její schematická interpretace: ústní koutek (MC), základ mediálního (MMVR) a laterálního hřebene vestibulárního epitelu (LMVR), *ductus parotideus* (DP), epitel tvářového žlábků (CFR). Poloha a - f determinuje polohu frontálních histologických řezů na obr. 19. Střední čára je čerchovaně, měřítko je 100 μ .



Obrázek 19: Frontální histologické řezy zobrazující dentální (žlutá šipka) a přilehlý vestibulární epitel (zeleně) horní čelisti HU3. Zelená šipka ukazuje „bulges“ vestibulárního epitelu v oblasti řezáků (A, B, C). Dentální val má na frontálním řezu podobu pupenu (D). Pouze v nejdálším úseku vykazuje dentální epitel tvar lišty (E, F). Za ústním koutkem byly zevně od dentálního valu lokalizované základy mediálního (MMVR) a laterálního hřebene vestibulárního epitelu (LMVR) a epitel tvářového žlábků (CFR) ohraničující retní (A, B, C) nebo tvářový ((D, E, F) žlábků (zelená hvězdička). A - F odpovídá poloze a - f na obr. 18. Měřítko je 100 μ .

HU4 (obr. 20)

Zubní epitel:

U tohoto stádia tvořil zubní epitel prominující val na 3D rekonstrukci. Bylo již možné rozlišit základy první mléčné stoličky a mléčného špičáku, které sejevily jako zduření („swellings“) na zubním valu. V oblasti řezáků podobná zduření determinovala pozici základů mléčných řezáků (obr. 20).

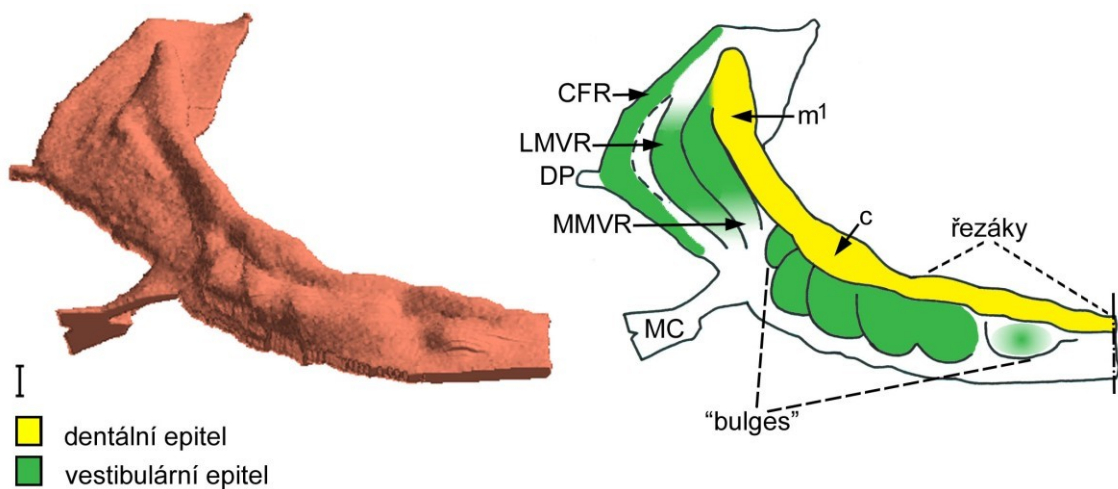
Na frontálních histologických řezech ale bylo obtížné morfologicky odlišit hranice jednotlivých zubních základů ve stádiu pupenu. Zubní val měl v celém svém mesio-distálním průběhu tvar stádia zubního pupenu na frontálních řezech (viz obr. 19D).

Na základě srovnání výsledků histologické analýzy s 3D rekonstrukcemi longitudinální řady lidských zárodků bylo možné stanovit pozůstatky předchozího splynutí zubních epitelů mediálního nazálního a maxilárního výběžku, jehož stopy byly detekovatelné až do 8. týdne prenatalního vývoje (viz níže, obr. 29).

Vestibulární epitel:

Ve srovnání s předchozími stádii zůstala v oblasti zevně od základů budoucích řezáků pouze jediná prominující boule ztlustělého epitelu. Tato boule byla oddělená hlubokým vklesnutím epitelu od pěti distálně uložených boulí v labiální oblasti. Každá z těchto pěti boulí měla tendenci směřovat k zubnímu valu (obr. 20).

Distálně od ústního koutku (v oblasti vývoje první stoličky) – tvořil vestibulární epitel zevně od zubního epitelu mediální hřeben tzv. „**medial molar vestibular ridge**“. Tento hřeben nebyl propojen s boulemi labiální oblasti. MMVR fúzoval se zubním valem distálně od zubního základu první mléčné stoličky. Zevně od MMVR byl podobně jako u předchozího jedince lokalizován nižší laterální pruh vestibulárního epitelu – základ LMVR (obr. 20). Všechny epitelové struktury v tvářové oblasti vestibulárního epitelu byly na frontálních řezech tvořené ztlustěním epitelu.



Obrázek 20: Počítačová 3D rekonstrukce dentálního a přilehlého orálního epitelu horní čelisti HU4 a její schematická interpretace: ústní koutek (MC), mediální hřeben vestibulárního epitelu (MMVR), základ laterálního hřebene vestibulárního epitelu (LMVR), *ductus parotidicus* (DP), epitel tvářového žlábků (CFR). Na dentálním valu lze identifikovat zduření v oblasti základů mléčných řezáků, špičáku (c) a první stoličky (m¹). Střední čára je čerchovaně, měřítko je 100 μ .

HU5 (obr. 21, 22)

Zubní epitel:

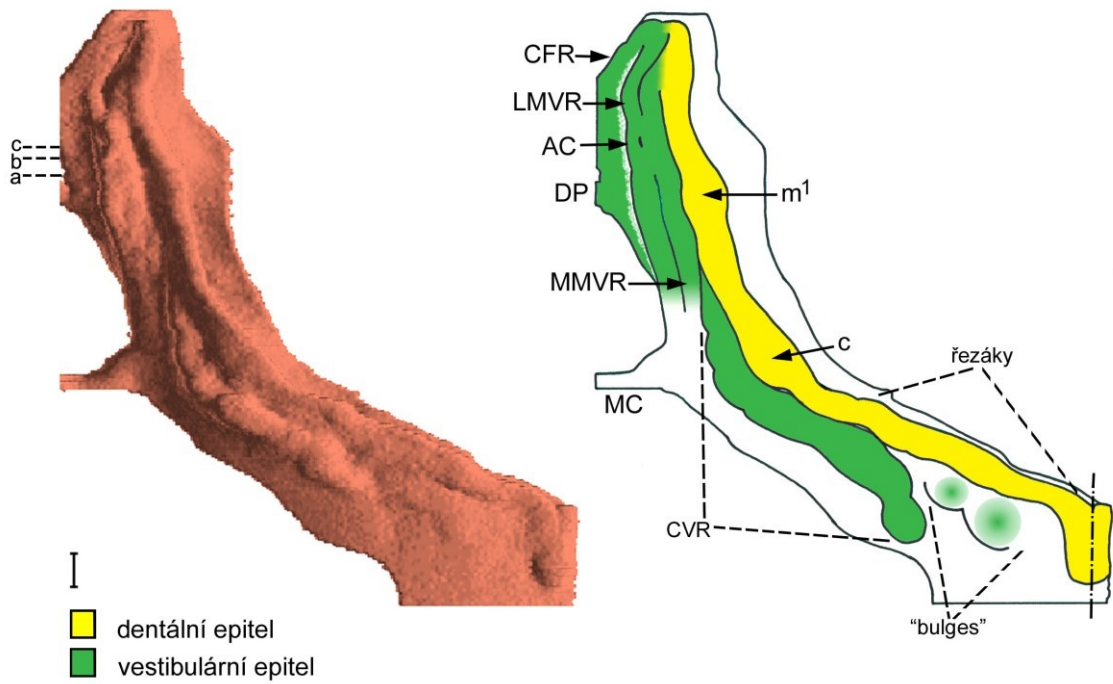
Na 3D rekonstrukci byly zřetelné základy mléčných řezáků, špičáku a první stoličky (obr. 21). Tyto základy byly ve stádiu časného zubního pohárku a bylo možné je dobře identifikovat i na frontálních histologických řezech. Distální úsek zubního valu a úseky mezizubní měly na frontálních histologických řezech morfologii stádia zubního pupenu.

Podobně jako u předchozího stádia i zde bylo na 3D rekonstrukci možné determinovat linii splnutí zubních epitelů mediálního nazálního a maxilárního výběžku. Zubní základ laterálního mléčného řezáku pozůstával ze dvou částí mezi nimiž vedla rýha, jako pozůstatek předchozího splnutí zubních epitelů faciálních výběžků (viz níže, obr. 29).

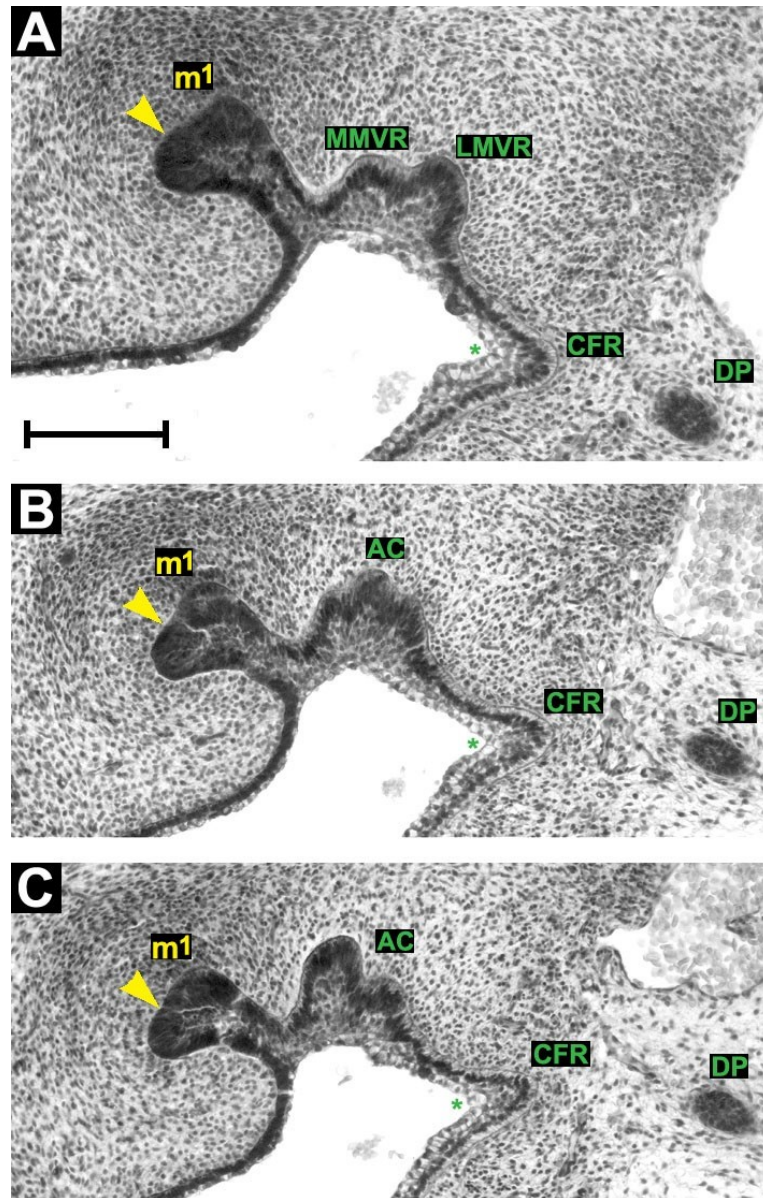
Vestibulární epitel:

V labiální oblasti jsme pozorovali řadu vystupujících „bulges“. Řada byla rozdělena žlábkem v linii předchozí fúze faciálních výběžků. „Bulges“ distálně od žlábků se spojovaly do souvislého hřebene vestibulární lišty špičáku – „**canine vestibular ridge**“ (CVR). Distálně od základu mléčného špičáku splýnul hřeben CVR se zubním epitelem (obr. 21).

Distálně od ústního koutku se externě od zubního epitelu vnořovaly do mezenchymu dva hřebeny vestibulární lišty stoličky: MMVR a LMVR (obr. 21). Distálně a zevně od vyvíjejícího se základu první mléčné stoličky se tyto dvě struktury k sobě přiblížily a společně vytvořily epitelovou strukturu připomínající na 3D rekonstrukci malý zubní pohárek – „**accessory cap**“ (AC) (obr. 21). Na frontálních histologických řezech se tento útvar jevil jako pučící epitel bez vnitřní histologické diferenciaci typické pro stádium zubního pohárku (obr. 22). Za zubním základem první mléčné stoličky se MMVR spojil s dentálním epitelem a LMVR postupně vymizel.



Obrázek 21: Počítačová 3D rekonstrukce dentálního a přilehlého orálního epitelu horní čelisti HU5 a její schematická interpretace: ústní koutek (MC), *ductus parotideus* (DP), epitel tvárového žlábků (CFR). Hřeben vestibulární lišty špičáku (CVR) je lokalizován zevně od základu mléčného špičáku (c). Mediální (MMVR) a laterální hřeben vestibulární lišty stoličky (LMVR) tvoří zevně od základu první mléčné stoličky (m^1) akcesorní pohárek (AC). Poloha a - c determinuje rovinu frontálních histologických řezů na obr. 22. Střední čára je čerchovaně, měřítko je 100μ .



Obrázek 22: Frontální histologické řezy zobrazující dentální (žlutě) a přilehlý vestibulární epitel (zeleně) horní čelisti HU5. Zevně od základu první mléčné stoličky (m^1) jsou lokalizované mediální (MMVR) a laterální (LMVR) hřeben vestibulární lišty stoličky (A), které dávají vznik akcesornímu pohárku (AC), jehož počátek zobrazuje (B) a střed (C). A - C odpovídá poloze a - c na obr. 21. Epitel tvářového žlábků (CFR) lemuje tvářový žlábek (zelená hvězdička). Měřítka je 100 μ .

HU6 (obr. 23, 24)

Zubní epitel:

Všechny základy mléčných zubů byly ve vývojovém stádiu zubního pohárku (obr 23, 24). Podobně jako u jedince HU5, i zde si distální úsek dentálního valu (za první mléčnou stoličkou) a úseky dentálního valu mezi jednotlivými zubními základy zachovaly tvar zubního pupenu na frontálních řezech.

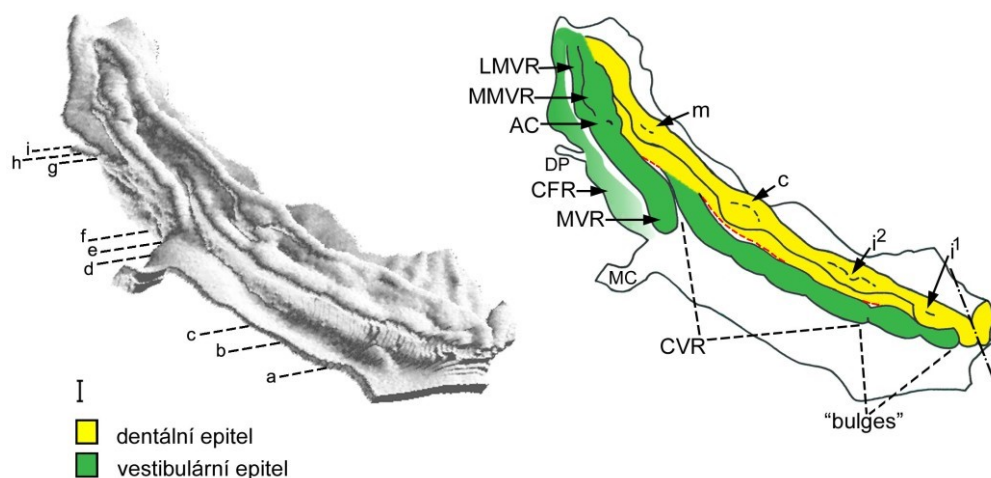
Základ laterálního řezáku již nebyl na 3D rekonstrukci zřetelně tvořen ze dvou částí. Pouze jemná rýha naznačovala linii jejich dřívějšího splynutí (viz níže, obr. 29).

Vestibulární epitel:

Podobně jako u předchozího jedince HU5 v labiální oblasti vedl paralelně s dentálním valem hřeben CVR (obr. 23, 24D-F). Tento hřeben fúzoval se zubním valem za základem mléčného špičáku v úrovni ústního koutku.

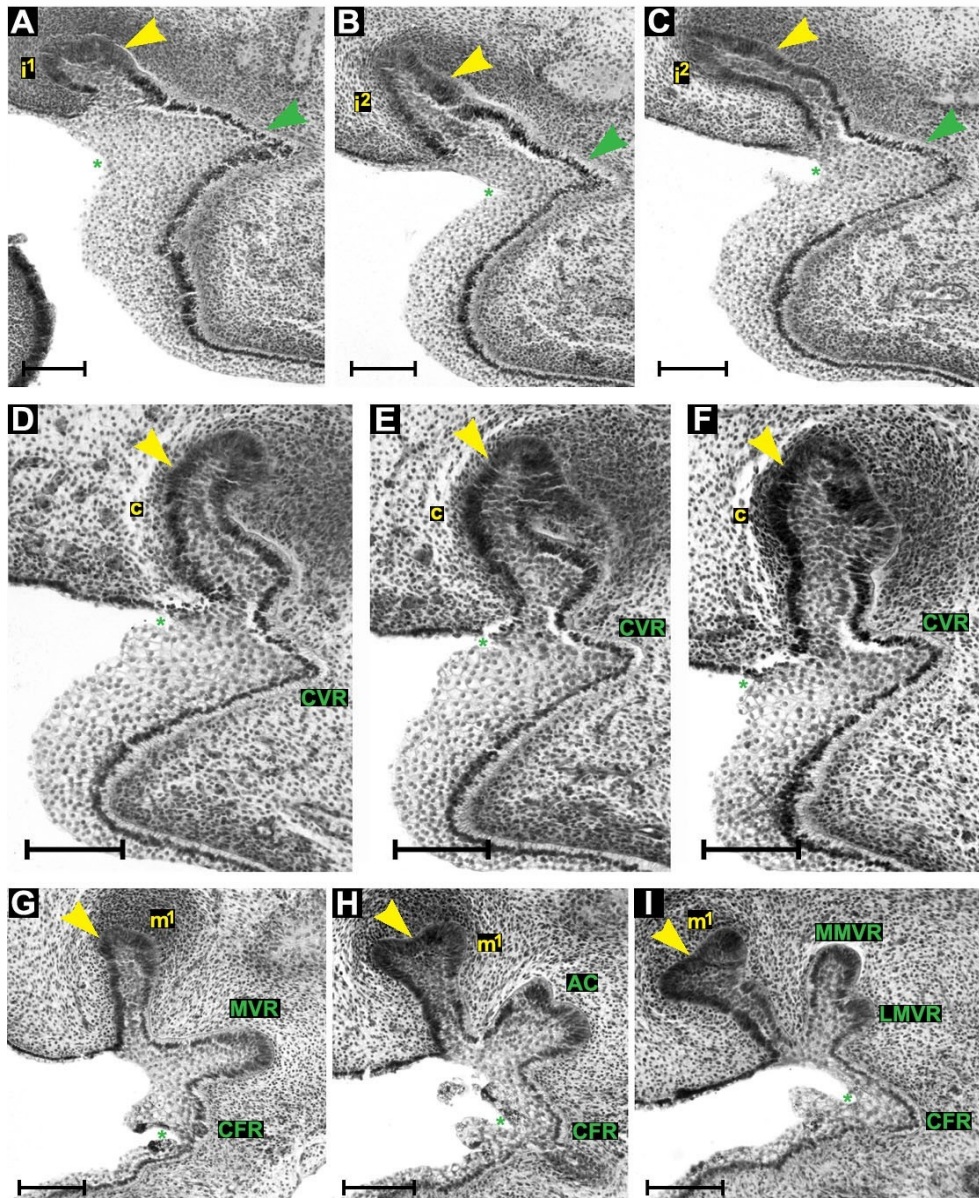
V distální tvářové oblasti vedl paralelně se zubním valem MMVR a LMVR (obr. 23). Hřeben MMVR splýval se zubním valem za základem první mléčné stoličky. Hřeben LMVR vedl k CFR a distálně spolu tyto dvě struktury splynuly.

Směrem ke střední čáře – mesiálně – MMVR a LMVR spolu fúzovaly a dávaly vznik jednomu souvislému hřebenu vestibulární lišty stoličky – „**molar vestibular ridge**“ (MVR) (obr. 23, 24G). V místě jejich fúze se, podobně jako u předchozího jedince, objevil na 3D rekonstrukci **akcesorní pohárek** uložený externě a mírně distálně od vyvíjejícího se základu první mléčné stoličky (obr. 23). Nebyl histologicky diferencovaný jako typický zubní pohárek (obr. 24H). Distálně od akcesorního pohárku pokračovaly hřebeny MMVR a LMVR, přičemž tyto dva hřebeny na frontálním řezu morfologicky připomínaly stádium pohárku (obr. 24I).



Obrázek 23: Počítačová 3D rekonstrukce dentálního a přilehlého orálního epitelu horní čelisti HU6 a její schematická interpretace: ústní koutek (MC), ductus parotideus (DP), epitel tvářového žládku (CFR).

Zevně od základů centrálního (i^1) a laterálního řezáku (i^2) jsou lokalizovány „bulges“ propojující se s hřebenem vestibulární lišty špičáku (CVR), která splývá s dentálním epitelem distálně od základu mléčného špičáku (c). Mediální (MMVR) a laterální hřeben vestibulární lišty stoličky (LMVR) tvoří zevně od základu první mléčné stoličky (m^1) akcesorní pohárek (AC). Poloha a - i determinuje rovinu frontálních histologických řezů na obr. 24. Střední čára je čerchovaná, měřítko je 100μ .



Obrázek 24: Frontální histologické řezy zobrazující dentální (žlutě) a přilehlý vestibulární epitel (zeleně) horní čelisti HU6. Zevně od základů centrálního (i^1) a laterálního řezáku (i^2) jsou „bulges“ (zelená šipka) vestibulárního epitelu (A, B, C). Zevně od základu špičáku (c) je lokalizován hřeben vestibulární lišty špičáku (CVR) (D, E, F) Na hřebenu vestibulární lišty stoličky (MVR) (G) se zevně od základu první mléčné stoličky (m^1) tvoří akcesorní pohárek (AC) (H). Distálně od AC pokračují podobně jako u HU5 mediální (MMVR) a laterální (LMVR) hřeben vestibulární lišty stoličky (I). Epitel tvářového žlábků (CFR) ohraničuje tvářový žlábek (zelená hvězdička). A - I odpovídá poloze a - i na obr. 23. Měřítko je 100μ .

Stádium IV. – 8. týden

HU7 (obr. 25, 26)

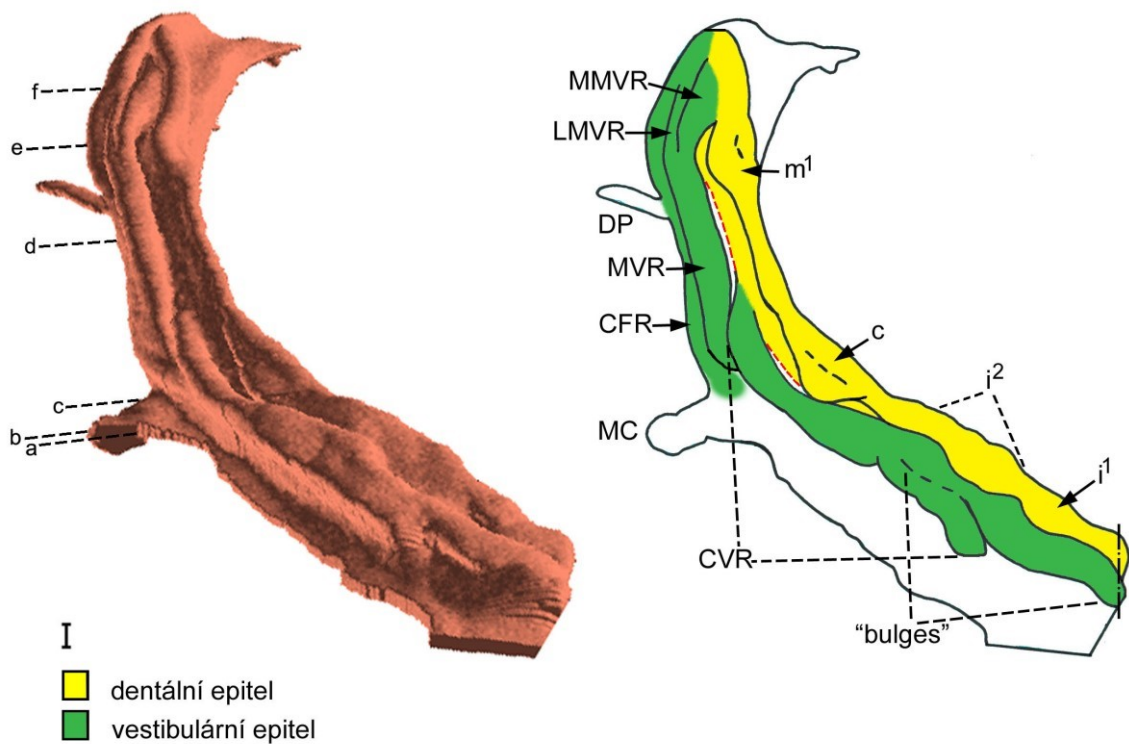
Zubní epitel

Zubní základy mléčných řezáků, špičáku (obr. 25, 26A-C) a první stoličky byly ve stádiu zubního pohárku (obr. 25, 26E). I u tohoto jedince bylo možné na zubním pohárku laterálního řezáku pozorovat jemný náznak rýhy v epitelu jako stopu předchozí fúze epitelů mediálního nazálního a maxilárního výběžku (viz níže, obr. 29).

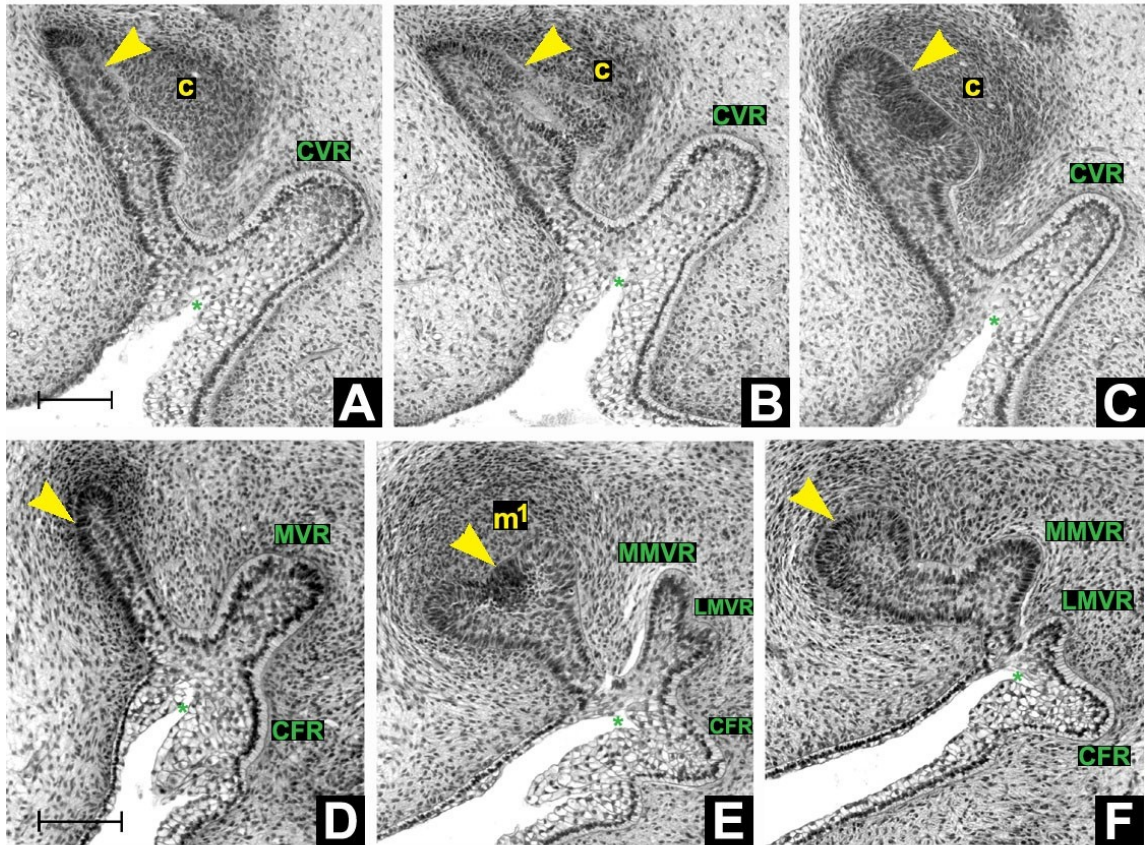
Vestibulární epitel:

V oblasti řezáků se externě od zubního valu vyskytovaly dvě prominující „bulges“, které tvořily pokračování hřebenu vestibulární lišty špičáku směrem ke střední čáře. Mezi distálně uloženou boulí a hřebenem CVR bylo rovněž možné pozorovat stopu fúze epitelů faciálních výběžků jako prodloužení jemné rýhy ze zubního valu do epitelu orálního vestibula. Hřeben CVR splýval stejně jako u předešlých jedinců se zubním epitelem distálně od vyvíjejícího se zubního základu mléčného špičáku v úrovni ústního koutku (obr. 25).

V úrovni ústního koutku zevně od místa fúze hřebene CVR se zubním epitelem se vynořoval hřeben MVR (obr. 25, 26D), který distálně pokračoval paralelně s dentálním valem. Tento hřeben se zevně od základu první mléčné stoličky, což je vlastně místo přechodného výskytu akcesorního pohárku (pozorován pouze na stádiu ED 44 – 46), dělil na dva hřebeny: MMVR a LMVR (obr. 25). Na frontálních řezech jsme na tomto místě pozorovali strukturu morfologicky připomínající stádium pohárku (obr. 26E). Stejně jako u akcesorního pohárku ani zde nebyla vnitřní histologická diference stejná jako u zubního pohárku. Podobně jako u předchozích jedinců i tady došlo distálně od vyvíjejícího se základu první mléčné stoličky k fúzi MMVR se zubním epitelem (obr. 25, 26F) a externě i k fúzi LMVR s CFR (obr. 25).



Obrázek 25: Počítačová 3D rekonstrukce dentálního a přilehlého orálního epitelu horní čelisti HU7 a její schematická interpretace: ústní koutek (MC), *ductus parotideus* (DP), epitel tvářového žlábků (CFR). Zevně od základů centrálního (i^1) a laterálního řezáku (i^2) jsou lokalizovány „bulges“ propojující se s hřebenem vestibulární lišty špičáku (CVR), která splývá s dentálním epitelem distálně od základu mléčného špičáku (c). Hřeben vestibulární lišty stoličky (MVR) se zevně od základu první mléčné stoličky (m^1) rozvětzuje na mediální (MMVR) a laterální hřeben (LMVR). Poloha a - f determinuje rovinu frontálních histologických řezů na obr. 26. Střední čára je čerchovaně, měřítko je 100 μ .



Obrázek 26: Frontální histologické řezy zobrazující dentální (žlutě) a přilehlý vestibulární epitel (zeleně) horní čelisti HU7. Zevně od základu mléčného špičáku (c) je lokalizován hřeben vestibulární lišty špičáku (CVR) (A, B, C). Distálně od ústního koutku běží paralelně s dentálním epitelem hřeben vestibulární lišty stoličky (MVR) (D), který se distálně od základu první mléčné stoličky (m^1) rozvětzuje na mediální (MMVR) a laterální (LMVR) hřeben (E). MMVR distálně od m^1 splývá s dentálním epitelem (F). LMVR splývá s epitelem tvářového žlábků (CFR), který distálně od ústního koutku ohraničuje tvářový žlábek (zelená hvězdička). A - F odpovídá poloze a - f na obr. 25. Měřítko je 100 μ .

Stádium V. – 9. týden

HU8 (obr. 27, 28)

Zubní epitel:

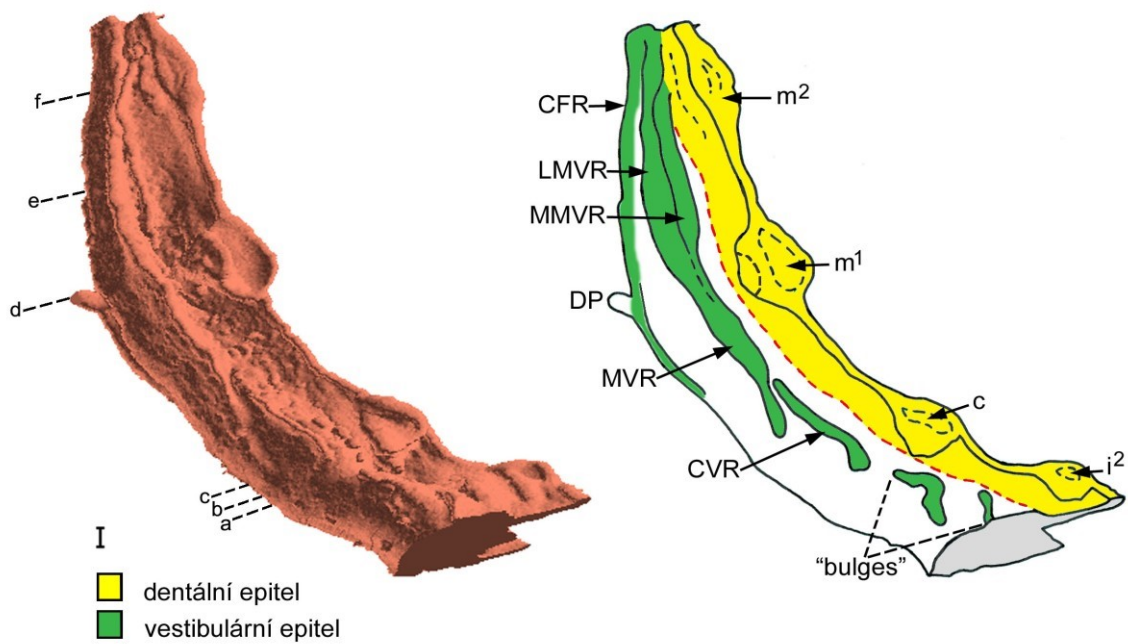
U nejstaršího hodnoceného jedince byl z důvodů příliš širokého zubního oblouku zrekonstruován pouze segment kvadrantu horní čelisti od laterálního řezáku distálně až k *isthmus faucium* (obr. 12, obr. 27). Zubní základ mléčného laterálního řezáku byl ve stádiu pozdního pohárku (obr. 27). Základy pro mléčný špičák a první stoličku byly ve stádiu zvonku (obr. 27, 28A-D). U tohoto fétu byl již přítomný i zubní základ druhé mléčné stoličky ve stádiu pohárku (obr. 27, 28F).

Vestibulární epitel:

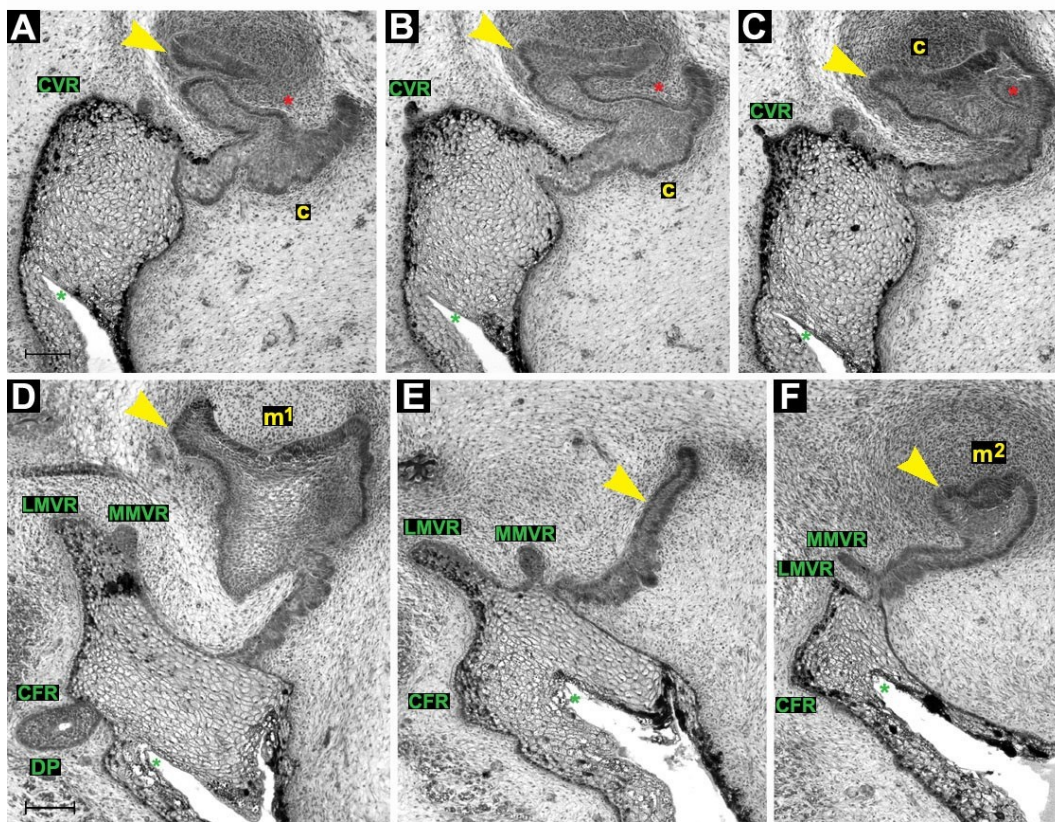
V labiální oblasti se externě od zubního valu vyskytovaly krátké úseky hřebenů, které končily a ztrácely se v úrovni základu laterálního řezáku, v úrovni základu špičáku a distálně od základu špičáku (obr. 27). Distálně od základu špičáku se zevně vynořoval hřeben MVR, který pokračoval paralelně s dentálním epitelem. V úrovni základu první mléčné stoličky se tento hřeben rozdělil na dva: MMVR a LMVR (obr. 27, 28 D-F). Mediální hřeben fúzoval se zubním valem distálně od základu druhé mléčné stoličky, zatímco laterální hřeben fúzoval distálně s epitelem CFR podobně jako u předchozích stádií (obr. 27).

Nakonec se epitel zubního valu a CFR spojily dávající vznik epitelovému čepu (pravděpodobně základ doplňkové dentice). Tvářový žlábek se stal **stropem horního orálního vestibula**.

Ve vestibulárním epitelu se na 3D rekonstrukci objevily početné slinné žlázy (obr. 27).



Obrázek 27: Počítačová 3D rekonstrukce úseku dentálního a přilehlého orálního epitelu horní čelisti HU8 od laterálního řezáku (i^2) k *isthmus faucium* a její schematická interpretace: *ductus parotideus* (DP), epitel tvářového žlábků (CFR). Základy i^2 , mléčného špičáku (c) a první mléčné stoličky (m^1) jsou ve stádiu zvonku, druhá mléčná stolička (m^2) dosahuje stádia pohárku. Ve vestibulárním epitelu je možné rozlišit hřeben vestibulární lišty špičáku (CVR), mediální (MMVR) a laterální (LMVR) hřeben vestibulární lišty stoličky (MVR) a epitel tvářového žlábků (CFR). Poloha a - f determinuje rovinu frontálních histologických řezů na obr. 28. Měřítko je 100 μ .



Obrázek 28: Frontální histologické řezy zobrazující dentální (žlutě) a přilehlý vestibulární (zeleně) epitel horní čelisti HU8. V zubním zvonku mléčného špičáku (c) se tvoří tzv. nika (červená hvězdička). Zevně od c jsou pozůstatky vestibulárního hřebene špičáku (CVR) (A, B, C). Zevně od základu první mléčné stoličky (m^1) v úrovni *ductus parotideus* (DP) se hřeben vestibulární lišty stoličky rozvětvuje na mediální (MMVR) a laterální (LMVR) hřeben (D). MMVR splývá s dentálním epitelem (E, F) distálně od základu druhé mléčné stoličky (m^2). LMVR splývá s epitelem tvářového žlábků (CFR), který ohraničuje tvářový žlábek (zelená hvězdička). A - F odpovídá poloze a - f na obr. 27. Měřítko je 100 μ .

4.1.1 Shrnutí vývoje dentálního epitelu horní čelisti od ED 40 – 42 do začátku 9. týdne

V ED 40-42 bylo na 3D rekonstrukcích zřetelně zachyceno místo fúze mediálního nazálního a maxilárního výběžku. U nejmladšího embrya byl na původně samostatném maxilárním výběžku vytvořen pruh ztlustělého dentálního epitelu, který byl oddělen mezerou od pruhu ztlustělého dentálního epitelu původního mediálního nazálního výběžku. Tato mezera ležela v linii splynutí faciálních výběžků. U starších embryí byly již dentální epitely propojené, přičemž místo jejich předchozí fúze zůstávalo detekovatelné až do 8. týdne prenatalního vývoje a to jako méně či více výrazný zářez nebo vyvýšení na zubním epitelu, případně jako žlábek na zubním základu horního mléčného laterálního řezáku.

Můžeme konstatovat, že splývání faciálních výběžků je proces postupný. Neprobíhá ve všech oblastech stejnoměrně. Naše výsledky ukazují, že splývání dentálních epitelů je opožděné ve srovnání s ostatními komponentami faciálních výběžků.

Dentální epitel hodnocený na frontálních řezech jako epitelové ztlustění, lamina, případně časný pupen představoval společný vývojový základ pro růst základů jednotlivých zubů mléčné dentice.

Dentální epitel se po dosažení stádia pupenu jevil na 3D rekonstrukcích zubního kvadrantu vždy jako val („dental mound“) probíhající od střední čáry laterálně a distálně. Na 3D rekonstrukcích bylo možné stanovit polohu zubních zárodků již od ED 42-44. Na dentálním valu se postupně začaly objevovat zduření („swellings“) odpovídající pučícím zárodkům mléčných zubů (obr. 20). Tím došlo k segmentaci dentálního epitelu na oblasti vývoje zubních zárodků a mezizubní oblasti.

Protože dentální val vykazoval na frontálních řezech po celé délce tvar stádia pupenu, nebylo na frontálních řezech možné zubní zárodky ve stádiu pupenu odlišit od mezizubních úseků zubního valu. Spolehlivé odlišení zubních primordií bylo na řezech proveditelné až od stádia časného pohárku, kdy si mezizubní prostory dentálního valu zachovaly morfologii stádia pupenu.

4.1.2 Shrnutí vývoje vestibulárního epitelu horní čelisti od ED 40 – 42 do začátku 9. týdne

Na frontálních histologických řezech hlavičkami lidských zárodků jsme vždy pozorovali epitelové struktury lokalizované laterálně od dentálního epitelu. Bez možnosti korelace s 3D rekonstrukcí by bylo možné tyto struktury považovat za součást externě lokalizované souvislé vestibulární lišty probíhající paralelně s podkovovitým dentálním epitelem. 3D rekonstrukce však existenci souvislé vestibulární lišty neprokázaly v žádném vývojovém stádiu.

Naše výsledky dokazují, že vývoj vestibulárního epitelu u člověka je proces složitý a dynamický. V oblasti zevně od vyvíjející se mléčné dentice se během druhého měsíce prenatalního vývoje postupně objevily různé epitelové struktury, které interagovaly navzájem i se zubním epitelem. Epitely dentální a vestibulární byly regionalizovány paralelně a opakovaně docházelo k jejich splývání:

- Zevně od řezáků se tvořily „bulges“ ztlustělého epitelu, ze kterých každá měla tendenci propojit se s dentálním epitelem.
- Distálně od „bulges“ v oblasti řezáků se tvořila CVR splývající s dentálním epitelem za základem mléčného špičáku.
- Za ústním koutkem se tvořily MMVR a LMVR.
- Později mesiální úseky MMVR a LMVR daly vznik MVR na níž se na stádiu ED 44 – 46 přechodně tvořil akcesorní pohárek lokalizovaný zevně od vyvíjejícího se základu první mléčné stoličky.
- MMVR vždy splývala s dentálním epitelem za vyvíjejícím se základem první mléčné stoličky.
- LMVR splývala s CHFR a o něco distálněji pak společně splývaly s dentálním epitelem.

Tato paralelní segmentace dentálního a vestibulárního epitelu a jejich tendence opakovaně splývat jsou viditelné na 3D rekonstrukcích všech hodnocených vývojových stádií.

4.2 VÝVOJ HORNÍHO MLÉČNÉHO LATERÁLNÍHO ŘEZÁKU

Jak již bylo uvedeno výše, linii splývání mediálního nazálního a maxilárního výběžku jsme sledovali od ED 40 – 42 až do 8. týdne prenatalního vývoje. Stopy byly detekovatelné jak na vyvíjejícím se zubním epitelu tak i na přilehlém orálním epitelu (ve vestibulárním epitelu zevně od dentálního epitelu i směrem k choaně).

Stádium I. ED 40 – 42 (obr. 29A, B)

3D rekonstrukce zachytily situaci v zubním kvadrantu těsně po fúzi mediálních nazálních a maxilárních výběžků. Zubní epitel na tomto stádiu ještě netvořil souvislou podkovovitou zubní lištu. Do mezenchymu se vnořovala dvě ztlustění zubního epitelu pocházející z původně samostatného mediálního nazálního respektive maxilárního výběžku (obr. 29A).

Linie fúze faciálních výběžků vedla od nosní choany směrem k dentálním epitelům a pokračovala dále do vestibulárního epitelu. V místě fúze faciálních výběžků nebylo přítomné ztlustění dentálního epitelu (obr. 29). Dvě ztlustění dentálního epitelu pocházející z mediálního nazálního a maxilárního výběžku byla v této oblasti oddělena žlábkem.

Na 3D rekonstrukci staršího jedince z tohoto stádia byly již dentální epitely obou původně samostatných výběžků částečně propojeny. Začínal se tvořit souvislý podkovovitý pruh dentálního epitelu, na němž byl patrný zářez v místě linie fúze faciálních výběžků (obr. 29B).

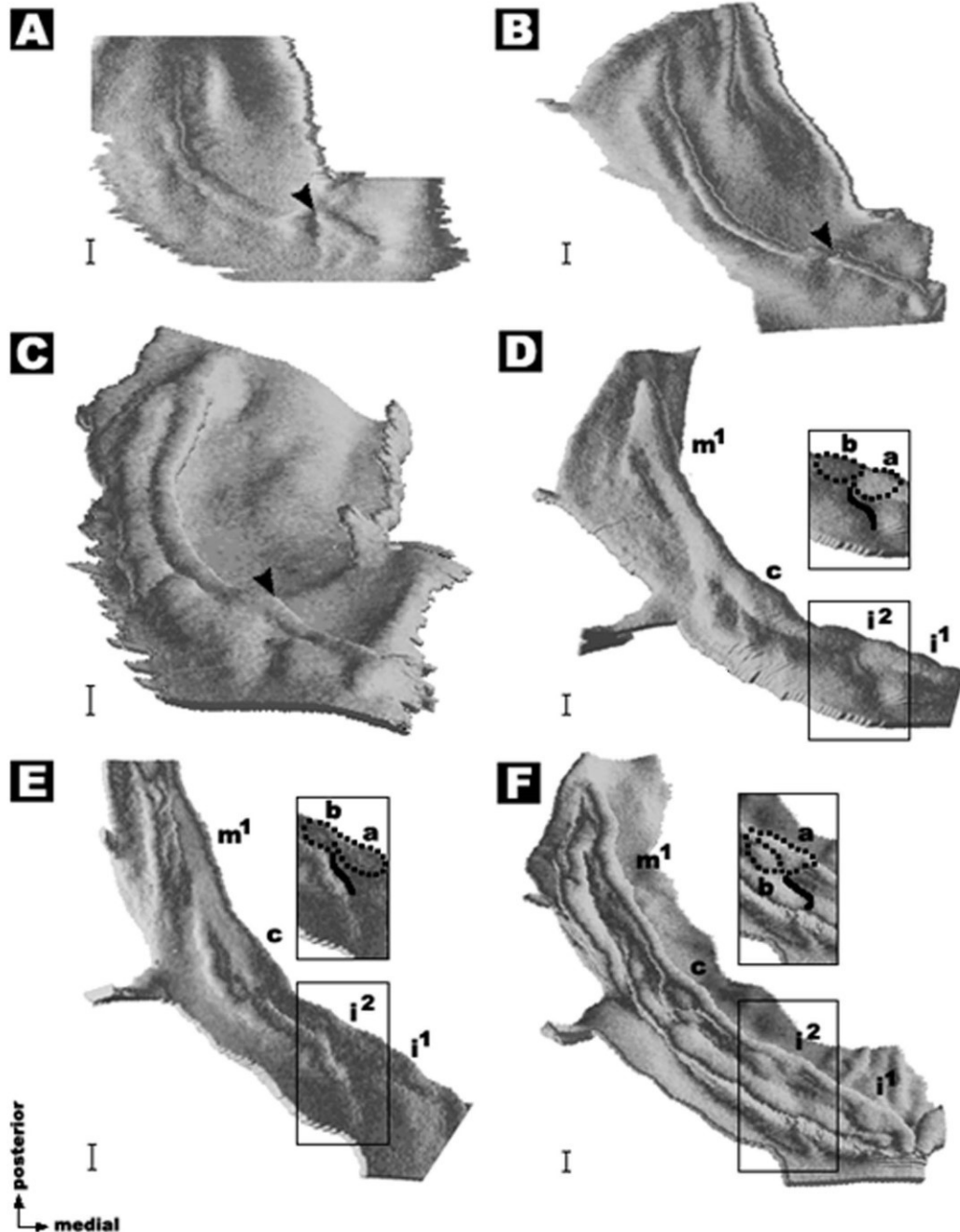
Stádium II. ED 42 – 44 (obr. 29C, D)

U tohoto stádia byly dentální epitely již propojené. Vytvořil se souvislý podkovovitý val dentálního epitelu, který měl na frontálních řezech tvar pupenu (obr. 29C, D). Linie fúze byla i v tomto stádiu zřetelně patrná. Vedla jako vyvýšenina orálního epitelu od nosní choany směrem k dentálnímu valu a pokračovala jako brázda ve vestibulárním epitelu (obr. 29C, D).

U vývojově staršího embrya tohoto stádia bylo již možné na 3D rekonstrukci stanovit posici základů mléčných řezáků, špičáku a první stoličky (obr. 29D). Vestibulární epitel pocházející původně z mediálního nazálního a maxilárního výběžku byl oddělen brázdou, která pokračovala jako žlábek přes zárodek horního mléčného laterálního řezáku. Na tomto zubním primordiu bylo tedy možné zřetelně určit hranici předchozí fúze materiálu mediálního nazálního a maxilárního výběžku (obr. 29D).

Stádium III. ED 44 – 46 (obr. 29E, F)

Místo fúze dentálních epitelů bylo detekovatelné jako žlábek na zubním základu laterálního řezáku u obou embryí tohoto vývojového stádia (obr. 29E, F). Tento žlábek pokračoval ve vestibulárním epitelu mezi nejlaterálnější „bulge“ řezákové oblasti a CVR.



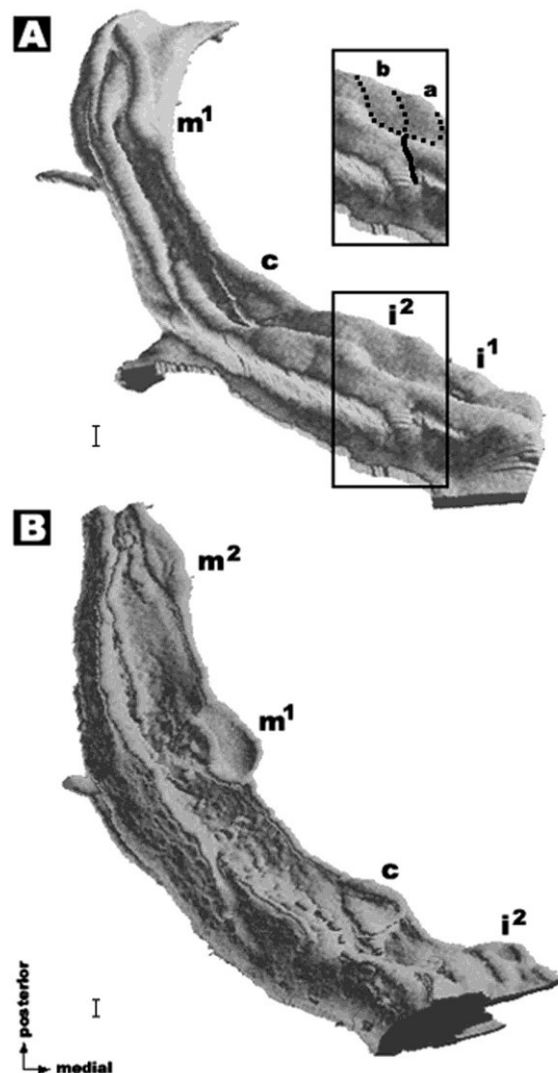
Obrázek 29: Počítačové 3D rekonstrukce dentálního a přilehlého orálního epitelu v kvadrantu horní čelisti u embryí v ED 40-42 (A, B), ED 42-44 (C, D), ED 44-46 (E, F). Šipka směřuje k místu splnutí mediálního nazálního a maxilárního výběžku v dentální oblasti u nejmladších embryí. Jsou označeny základy centrálního řezáku (i^1), laterálního řezáku (i^2), špičáku (c) a první stoličky (m^1). Tečkovaná čára indikuje dvě části i^2 , které mají svůj původ na mediálním nazálním (a), resp. na maxilárním (b) výběžku. Plná čára determinuje linii fúze obličejových výběžků ve vestibulárním epitelu. Měřítko je 100μ .

Stádium IV. – 8. týden (obr. 30A)

U tohoto stádia byly vytvořené základy obou mléčných řezáků, špičáku a první stoličky. Na zárodku laterálního řezáku byl patrný jemný žlábek naznačující původní místo fúze dentálních epitelů mediálních nazálních a maxilárních výběžků. Tento žlábek pokračoval do oblasti vestibulárního epitelu (obr. 30A).

Stádium V. – 9. týden (obr. 30B)

U nejstaršího hodnoceného lidského zárodka v devátém týdnu prenatalního vývoje nebyla nalezena žádná stopa po předchozí fúzi faciálních výběžků (obr. 30B).



Obrázek 30: Počítačové 3D rekonstrukce dentálního a přilehlého orálního epitelu v kvadrantu horní čelisti u embrya v 8. týdnu (A) a u fétu v 9. týdnu (B). Jsou označeny základy centrálního řezáku (i^1), laterálního řezáku (i^2), špičáku (c) a první stoličky (m^1). Tečkovaná čára indikuje dvě části i^2 , které mají svůj původ na mediálním nazálním (a), resp. na maxilárním (b) výběžku. Plná čára determinuje linii fúze obličejových výběžků ve vestibulárním epitelu. U jedince v 9. týdnu jsme na základu i^2 nepozorovali žádný pozůstatek splynutí obličejových výběžků. Měřítka je 100 μ .

4.3 VÝVOJ ZUBNÍHO A PŘILEHLÉHO VESTIBULÁRNÍHO EPITELU DOLNÍ ČELISTI

Stádium I. – ED 40 – 42

HU1 (obr. 31, 32)

Zubní epitel:

Na 3D rekonstrukci jsme v tomto stádiu nenašli souvislou dentální lištu. 3D rekonstrukce ukázala dva pruhy dentálního epitelu orientované za sebou a oddělené mezerou mezi zubními základy laterálního řezáku a špičáku (obr. 31). V mesiální oblasti předního pruhu epitelového ztlustění se diferencoval základ centrálního řezáku, v jeho distální oblasti se diferencoval základ řezáku laterálního (obr. 31, 32A). V mesiální oblasti zadního pruhu ztlustělého dentálního epitelu se diferencoval základ mléčného špičáku, v jeho distální oblasti se diferencoval základ první mléčné stoličky (obr. 31). Přesné ohraničení zubních primordií nebylo u tohoto embrya na 3D rekonstrukcích možné determinovat. Mezi základy špičáku a stoličky se zubní epitel snížil. V této oblasti nebylo možné odlišit dentální epitel od epitelu vestibulárního ani na 3D rekonstrukcích ani na frontálních histologických řezech (obr. 32B).

Na frontálních histologických řezech bylo možné již u tohoto stádia odlišit základy mléčných řezáků (obr. 32A), mléčného špičáku i první mléčné stoličky (obr. 32C) od ztlustění v oblasti mezizubního epitelu. Základy mléčných řezáků a špičáku dosahovaly stádium pupenu („bud stage“), první mléčná stolička „lamina stage“.

Vestibulární epitel:

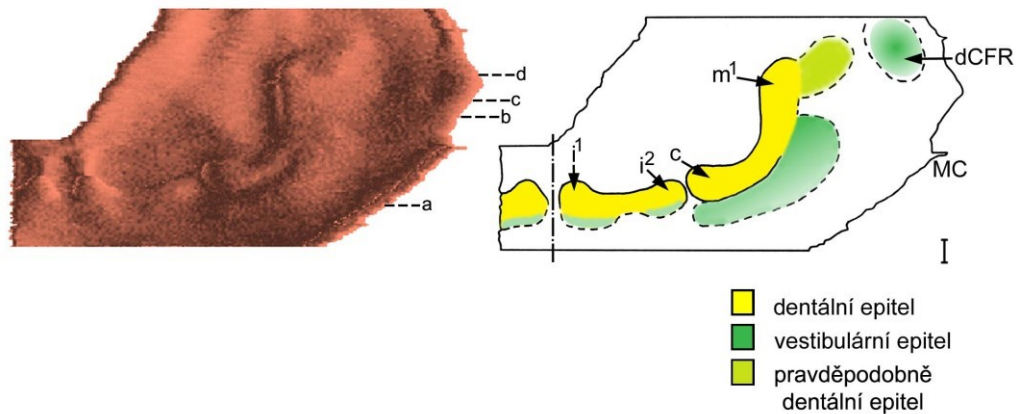
Na 3D rekonstrukci byl vestibulární epitel ležící zevně od základů řezáků ztlustěný. V této oblasti nebylo možné odlišit dentální epitel od vestibulárního. Dentální epitel plynule přecházel do ztlustění epitelu vestibulárního (obr. 31).

K výraznější separaci dentálního a vestibulárního epitelu došlo až zevně od základu mléčného špičáku, kde se do mezenchymu vnořoval pruh ztlustělého vestibulárního epitelu běžící paralelně s dentálním epitelem (obr. 31). Distálně od základu mléčného špičáku byly ztlustění vestibulárního epitelu a dentální epitel v určitém úseku součástí jednoho epitelového ztlustění, kdy je nebylo možné odlišit (obr. 31, 32B). Ztlustění vestibulárního epitelu vymizelo mesiálně od základu první mléčné stoličky (obr. 31).

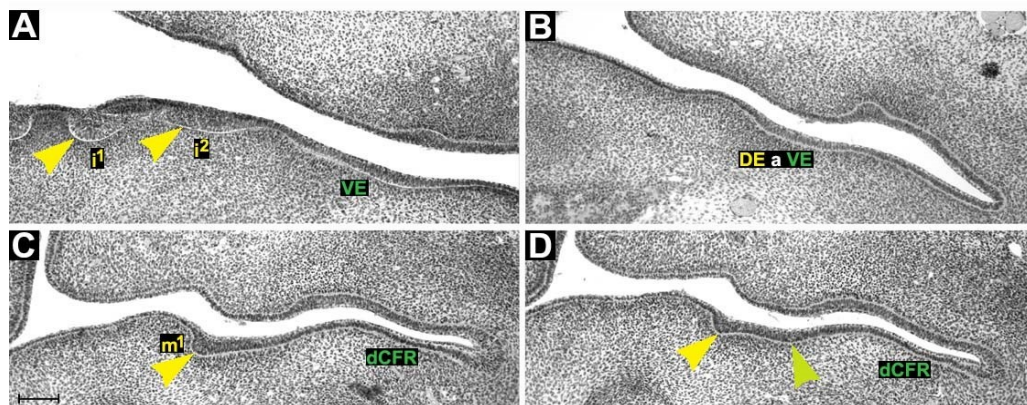
Za úrovní první mléčné stoličky se v oblasti vestibulárního epitelu opět objevilo ztlustění, které pokračovalo distálně a bukálně. U tohoto epitelového ztlustění nebylo

možné určit, zda patří k epitelu dentálnímu či vestibulárnímu (obr. 31, 32D). Na základě porovnání s následujícím stádiem je však pravděpodobnější jeho příslušnost k dentálnímu epitelu (viz diskuse).

Distálně od ústního koutku se v nejlaterálnější oblasti orálního epitelu začal diferencovat **záhyb („folding“)**, který představoval **základ budoucího dna dolního orálního vestibula (dCFR)** v zadní tvářové oblasti (obr. 10, obr. 31, 32C, D).



Obrázek 31: Počítačová 3D rekonstrukce dentálního a přilehlého orálního epitelu dolní čelisti HU1 a její schematická interpretace: centrální řezák (i^1). Dva pruhy dentálního epitelu jsou odděleny mezi základy mléčného laterálního řezáku (i^2) a špičáku (c). Za úrovní první mléčné stoličky (m^1) je v oblasti vestibulárního epitelu ztlustění (světle zeleně) pravděpodobně příslušející k dentálnímu epitelu. Distálně od ústního koutku (MC) se diferencuje záhyb dna *vestibulum oris* (dCFR). Poloha a - d determinuje rovinu frontálních histologických řezů na obr. 32. Střední čára je čerchovaná, měřítko je 100 μ .



Obrázek 32: Frontální histologické řezy zobrazující dentální (žlutě) a přilehlý vestibulární epitel (zeleně) dolní čelisti HU1. Centrální (i^1) a laterální řezák (i^2) jsou ve stádiu pupenu (A). Dentální (DE) a vestibulární epitel (VE) jsou v určitém úseku součástí jednoho ztlustění (B). První mléčná stolička (m^1) je ve stádiu lišty (C). Za úrovní m^1 se objevuje ztlustění (světle zelená šipka), u kterého je na základě porovnání s následujícím stádiem pravděpodobnější příslušnost k dentálnímu epitelu. V distální oblasti se diferencuje záhyb epitelu budoucího dna *vestibulum oris* (dCFR). A - D odpovídá poloze a - d na obr. 31. Měřítka je 100 μ .

Stádium II. – ED 42 – 44

HU3 (obr. 33, 34)

Zubní epitel:

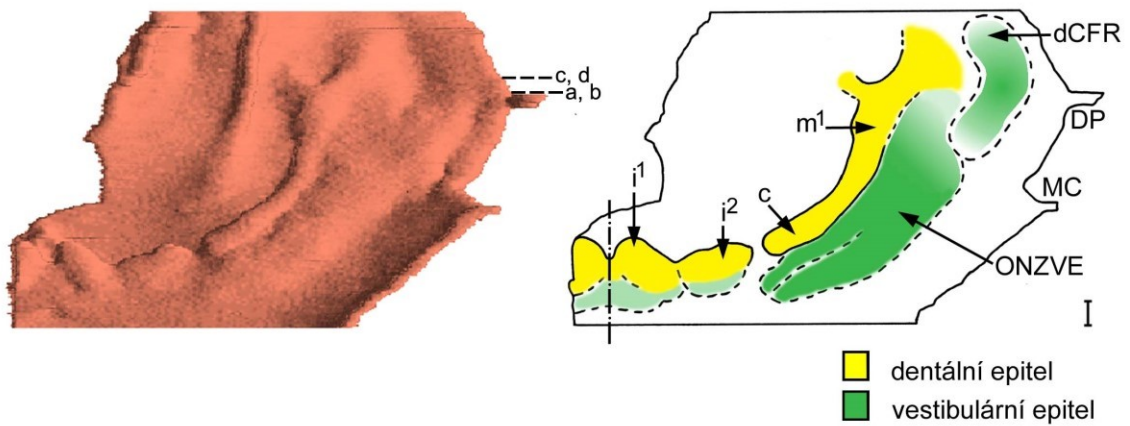
Na 3D rekonstrukci jsme nenašli souvislou dentální lištu. Situace byla podobná jako u nejmladšího embrya. Byly zde patrné dva pruhy dentálního epitelu lokalizované za sebou, oddělené mezerou mezi základy laterálního řezáku a špičáku. Distální pruh tvořil na 3D rekonstrukci dentální val (obr. 33). Všechny zubní základy byly ve stádiu pupenu („bud stage“).

Na frontálních histologických řezech bylo možné rozlišit zubní pupeny mléčných řezáků. Základy mléčného špičáku a mléčné první stoličky rovněž dosahovaly stádia pupenu. Jejich hranice s mezizubním epitelem však nebylo možné přesně určit, protože i mezizubní epitel měl tvar pupenu na frontálních řezech. Distálně od první mléčné stoličky přecházel dentální epitel do stádia „lamina stage“. V této oblasti došlo k **rozdělení dentálního epitelu na dvě větve** (obr. 33, 34) z nichž mediální se postupně zmenšovala až zanikla a laterální pokračovala ještě v krátkém úseku distálním směrem.

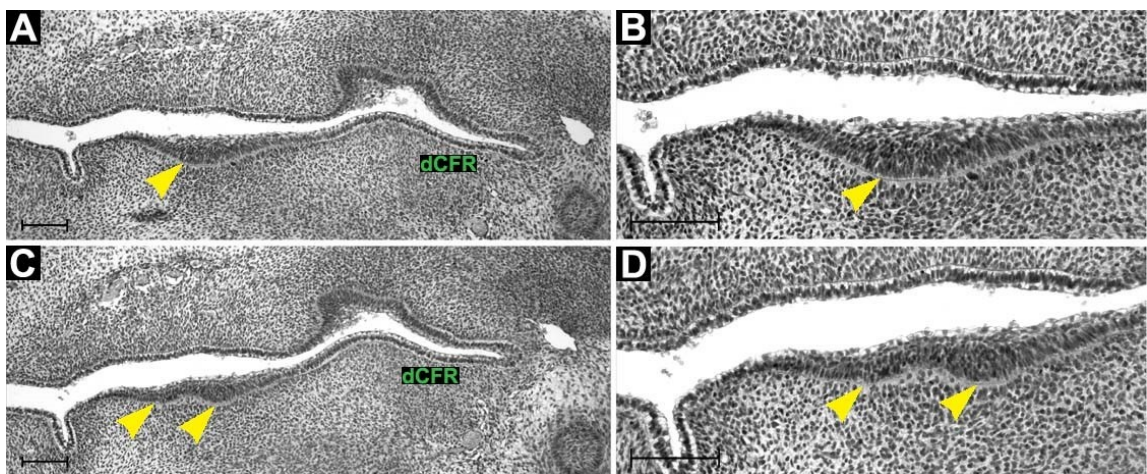
Vestibulární epitel:

Podobně jako u předchozího popisovaného embrya zevně od vyvíjejících se řezáků dentální epitel plynule přecházel do ztlustění vestibulárního epitelu, které bylo patrné na frontálních histologických řezech. Zevně od základu mléčného špičáku byly na 3D rekonstrukci naznačeny dva paralelní pruhy ztlustělého epitelu běžící dozadu. Před úrovní ústního koutku přešly tyto pruhy do **oblasti nepravidelně ztlustělého vestibulárního epitelu (ONZVE)** a již je nebylo možné identifikovat (obr. 33).

Mesiálně od *ductus parotideus* se zevně od ONZVE, podobně jako u předchozího stádia, diferencoval epitelový záhyb v místě vývoje zadní části dna **dolního vestibulum oris** (obr. 33, 34 A, C). Tento záhyb vnořující se do přilehlého mezechymu běžel podél výše zmíněné ONZVE distálním směrem.



Obrázek 33: Počítačová 3D rekonstrukce dentálního a přilehlého orálního epitelu dolní čelisti HU3 a její schematická interpretace. Základy mléčného centrálního (i^1) a laterálního řezáku (i^2), špičáku (c) a první stoličky (m^1) jsou ve stádiu pupenu. Před úrovní ústního koutku (MC) přecházejí pruhy ztlustění vestibulárního epitelu do oblasti nepravidelně ztlustělého vestibulárního epitelu (ONZVE). Mesiálně od ductus parotideus (DP) se diferencuje dno vestibulum oris (dCFR). Poloha a - d determinuje rovinu frontálních histologických řezů na obr. 34. Střední čára je čerchovaně, měřítko je 100μ .



Obrázek 34: Frontální histologické řezy zobrazující rozdělení dentálního epitelu (žlutě) v dolní čelisti u HU3. Oblast dentálního epitelu před rozdělením dentálního epitelu (A, B) se nachází distálně od základu první mléčné stoličky. Po rozdělení mediální větev postupně zanikla a laterální pokračovala ještě v krátkém úseku distálním směrem (C, D). V distální oblasti vestibulárního epitelu se diferencuje záhyb epitelu dna vestibulum oris (dCFR). A - D odpovídá poloze a - d na obr. 33. Měřítko je 100μ .

HU9 (obr. 35, 36)

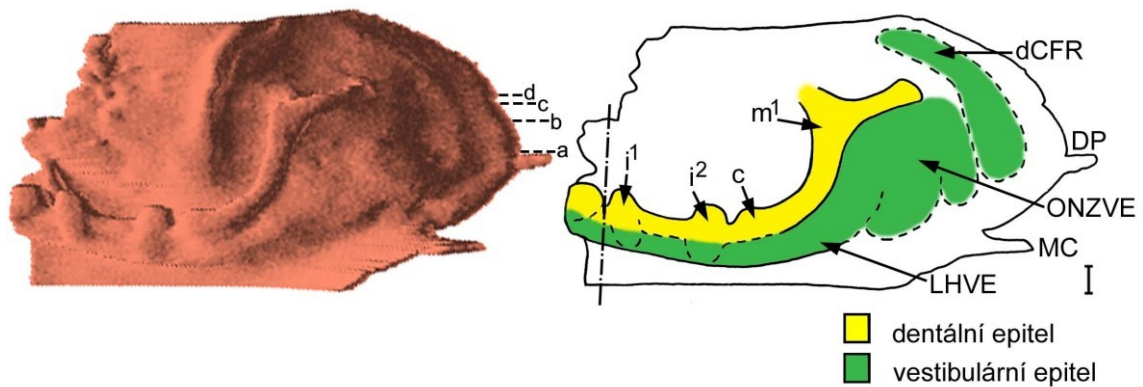
Zubní epitel:

Dentální epitel u tohoto embrya již tvořil souvislý val (obr. 35). Po celé délce měl morfologii stádia pupenu (obr. 36A). Základy mléčných řezáků, špičáku a první stoličky (obr. 36B) byly na 3D rekonstrukci determinovatelné jako zduření na pruhu zubního epitelu. Všechny zubní zárodky byly ve stádiu pupenu („bud stage“). Podobně jako u předchozího stádia se dentální epitel distálně rozvětvoval na mediální zanikající pruh epitelu a laterální pokračující pruh epitelu (obr. 35, 36C, D).

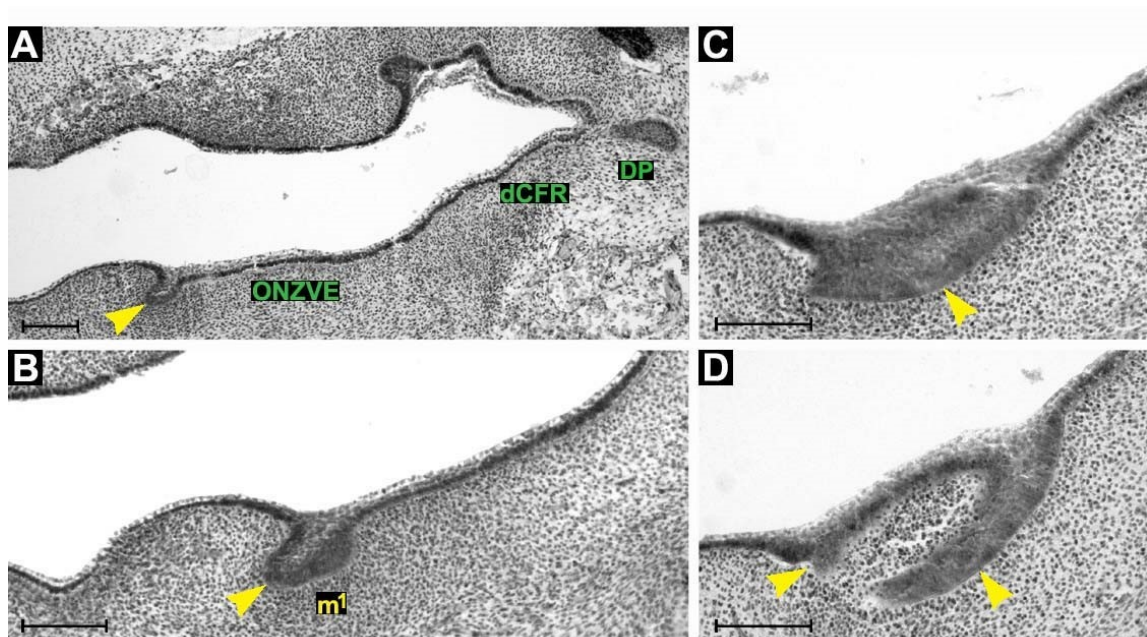
Vestibulární epitel:

Ve srovnání s předchozím stádiem se v oblasti labiálně od základů mléčných řezáků již výrazněji diferencoval pruh ztlustění vestibulárního epitelu od dentálního epitelu (obr. 35). Zevně od řezáků se ve vestibulárním ztlustění diferencovaly „bulges“, v jejichž oblasti zůstávalo vestibulární ztlustění propojené s epitelem základů řezáků. Distálně navazovalo toto ztlustění na ztlustění vestibulárního epitelu lokalizované zevně od vyvíjejícího se základu mléčného špičáku a tvořil se **labiální hřeben vestibulárního epitelu (LHVE)**. Zevně od LHVE se před úrovní ústního koutku vynořil pruh ztlustění vestibulárního epitelu a v oblasti ústního koutku se externě od tohoto pruhu vynořil pruh další. Tyto dva pruhy společně s labiálním hřebenem se distálně ztratily v oblasti nepravidelně ztlustělého vestibulárního epitelu (obr. 35).

Podobně jako u předchozího stádia i u tohoto embrya se v úrovni *ductus parotideus* objevil zevně od plochy nepravidelně ztlustělého epitelu mělký záhyb dolního vestibula (obr. 35, 36A).



Obrázek 35: Počítačová 3D rekonstrukce dentálního a přilehlého orálního epitelu dolní čelisti HU9 a její schematická interpretace. Zubní základy mléčného centrálního (i^1) a laterálního řezáku (i^2), špičáku (c) a první stoličky (m^1) jsou ve stádiu pupenu. Před úrovní ústního koutku (MC) přecházejí pruhy ztlustění vestibulárního epitelu společně s labiálním hřebenem vestibulárního epitelu (LHVE) do oblasti nepravidelně ztlustělého vestibulárního epitelu (ONZVE). V úrovni *ductus parotideus* (DP) se diferencuje záhyb epitelu dna *vestibulum oris* (dCFR). Poloha a - d determinuje rovinu frontálních histologických řezů na obr. 36. Střední čára je čerchovaně, měřítko je 100μ .



Obrázek 36: Frontální histologické řezy zobrazující dentální (žlutě) a přilehlý vestibulární epitel (zeleně) dolní čelisti HU9. Dentální val měl tvar stádia pupenu (A). V oblasti ústního koutku se diferencuje oblast nepravidelně ztlustělého vestibulárního epitelu (ONZVE) a v úrovni *ductus parotideus* (DP) záhyb epitelu dna *vestibulum oris* (dCFR). Distálně od základu první mléčné stoličky (m^1) (B) se dentální epitel rozděljuje na mediální a laterální větev (C, D). A - D odpovídá poloze a - d na obr. 35. Měřítka je 100μ .

HU10 (obr. 37, 38)

Zubní epitel:

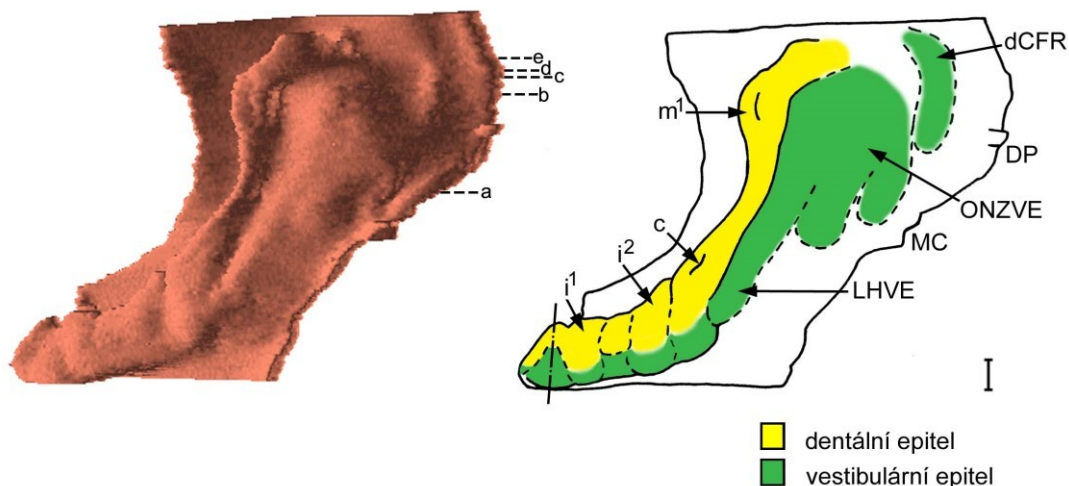
Na 3D rekonstrukci byly zřetelně determinovatelné zubní základy mléčných řezáků, špičáku a první stoličky (obr. 37). Všechny zubní základy byly u tohoto embrya ve stádiu časného pohárku („early cap stage“).

Na frontálních histologických řezech měl dentální epitel v mezizubním prostoru mezi základem mléčného špičáku a první stoličky podobu epitelového pupenu (obr. 38A). Za základem první stoličky se dentální epitel rozdělil na linguální a bukální výběžek. Bukální výběžek dentálního epitelu pokračoval distálně od první mléčné stoličky jako dentální val ve tvaru pupenu na frontálních řezech a postupně vymizel. Linguální výběžek tvořil za první mléčnou stoličkou pouze krátký úsek a vymizel (obr. 37, 38C-E).

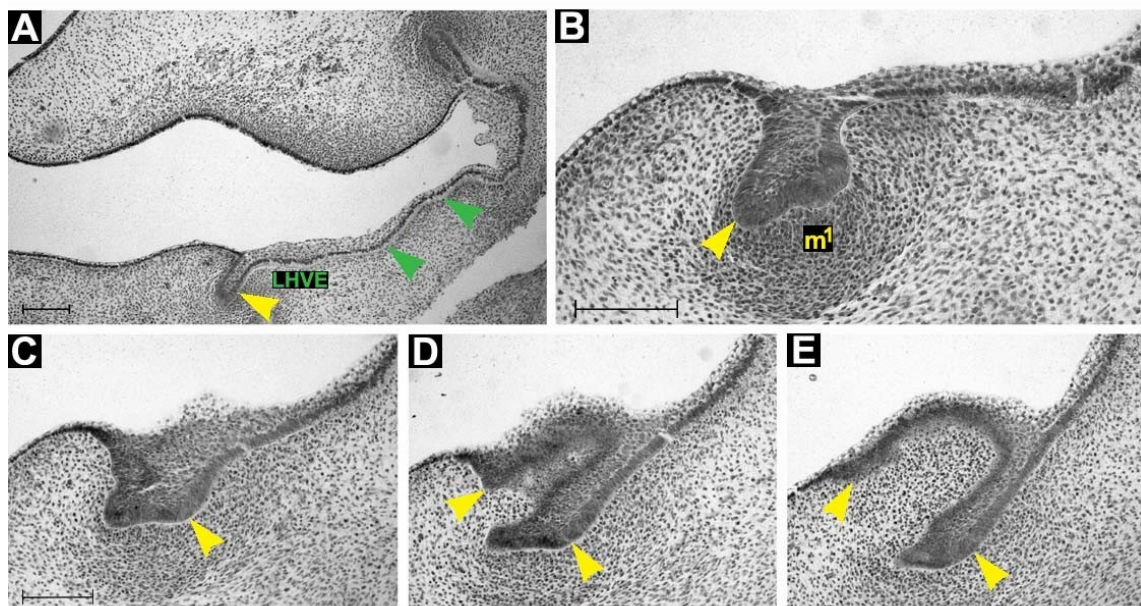
Vestibulární epitel:

Situace ve vestibulárním epitelu v labiální oblasti byla podobná předchozímu embryu. Zevně od řezáků se do mezenchymu vnořoval LHVE (obr. 38A), který byl ještě stále částečně propojené se zubními základy řezáků i špičáku (obr. 37). Pokračoval distálně paralelně s vyvíjejícím se dentálním epitelem k ústnímu koutku. Distálně od základu špičáku, přibližně v úrovni ústního koutku, se zevně od LHVE postupně vynořily další dva ztlustělé pruhy vestibulárního epitelu (obr. 38A). Distálně od ústního koutku všechny pruhy postupně vplynuly do ONZVE (obr. 37).

Zevně od ONZVE se od úrovně *ductus parotideus* až do distálního konce sledované oblasti vnořoval do přilehlého mezenchymu záhyb epitelu dolního *vestibulum oris*.



Obrázek 37: Počítačová 3D rekonstrukce dentálního a přilehlého orálního epitelu dolní čelisti HU10 a její schematická interpretace. Základy mléčného centrálního (i^1) a laterálního řezáku (i^2), špičáku (c) a první stoličky (m^1) jsou ve stádiu časného pohárku. Zevně od řezáků se do mezenchymu vnořuje labiální hřeben vestibulárního epitelu (LHVE) stále částečně propojený se základy řezáků i špičáku. V oblasti ústního koutku (MC) se diferencuje oblast nepravidelně ztlustělého vestibulárního epitelu (ONZVE) a v úrovni *ductus parotidus* (DP) záhyb epitelu dna *vestibulum oris* (dCFR). Poloha a - e determinuje rovinu frontálních histologických řezů na obr. 38. Sřední čára je čerchovaně, měřítko je 100 μ .



Obrázek 38: Frontální histologické řezy zobrazující dentální (žlutě) a přilehlý vestibulární epitel (zeleně) dolní čelisti HU10. Za základem špičáku má dentální epitel tvar epitelového pupenu (A). Přibližně v úrovni ústního koutku, se zevně od labiálního hřebene vestibulárního epitelu (LHVE) vynořují další dva pruhy (zelené šipky) ztlustění vestibulárního epitelu. Distálně od základu první mléčné stoličky (m^1) (B) se dentální epitel rozděluje na mediální a laterální větev (C, D, E). A - E odpovídá poloze a - e na obr. 37. Měřítka je 100 μ .

HU5 (obr. 39)

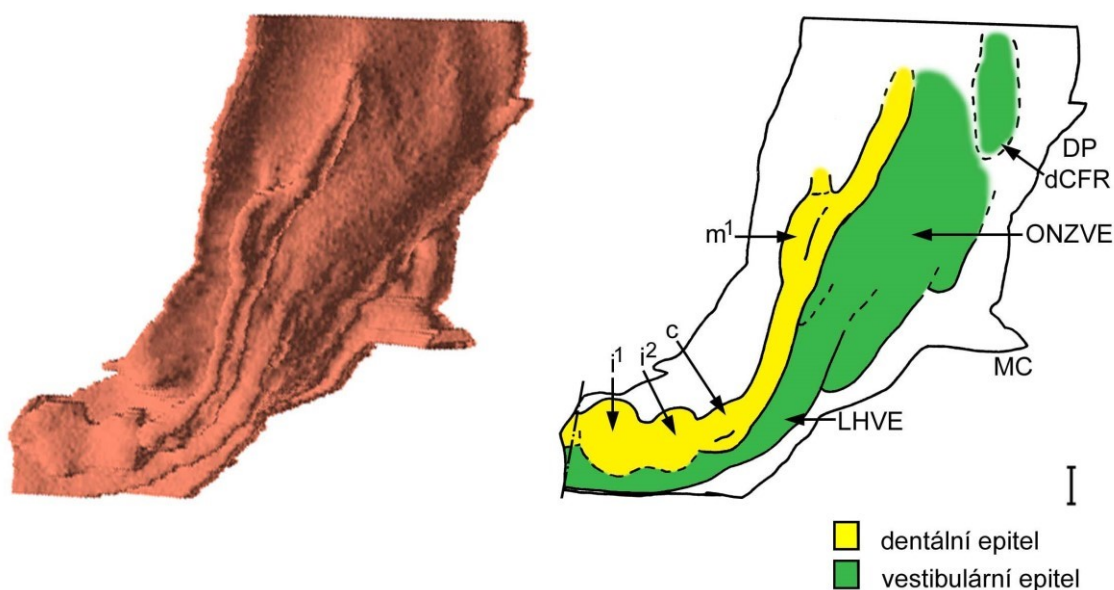
Zubní epitel:

Dentální epitel byl ve stejném vývojovém stádiu jako u předchozího embrya. Zubní pohárky mléčných řezáků, špičáku a první stoličky byly lépe diferencovány (obr. 39).

Vestibulární epitel:

Labiální hřeben vestibulárního epitelu již byl výrazněji oddělen od dentálního epitelu řezáků a špičáku. Podobně jako u mladších jedinců LHVE a dva další zevně lokalizované pruhy vestibulárního epitelového ztlustění vedly paralelně s dentálním epitelem a mizely distálně od ústního koutku v ONZVE (obr. 39).

Od úrovně *ductus parotideus* distálním směrem se do přilehlého mezenchymu vnořoval záhyb epitelu budoucího dna dolního orálního vestibula (obr. 39).



Obrázek 39: Počítačová 3D rekonstrukce dentálního a přilehlého orálního epitelu dolní čelisti HU5 a její schematická interpretace. Základy mléčného centrálního (i^1) a laterálního řezáku (i^2), špičáku (c) a první stoličky (m^1) jsou ve stádiu pohárku. Labiální hřeben vestibulárního epitelu (LHVE) je výrazněji oddělen od dentálního epitelu řezáků a špičáku. LHVE a dva laterálnější pruhy vestibulárního epitelu vplývají do oblasti nepravidelně ztlustělého vestibulárního epitelu (ONZVE) v oblasti ústního koutku (MC). V úrovni *ductus parotideus* (DP) se diferencuje záhyb epitelu dna *vestibulum oris* (dCFR). Střední čára je čerchovaná, měřítko je 100μ.

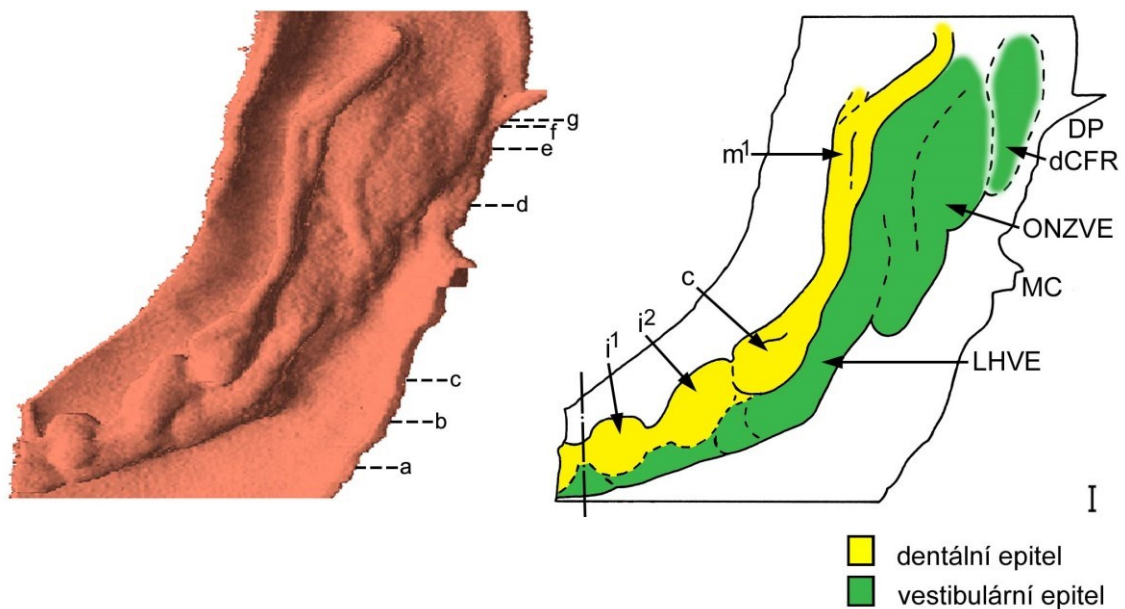
HU11 (obr. 40, 41)

Zubní epitel:

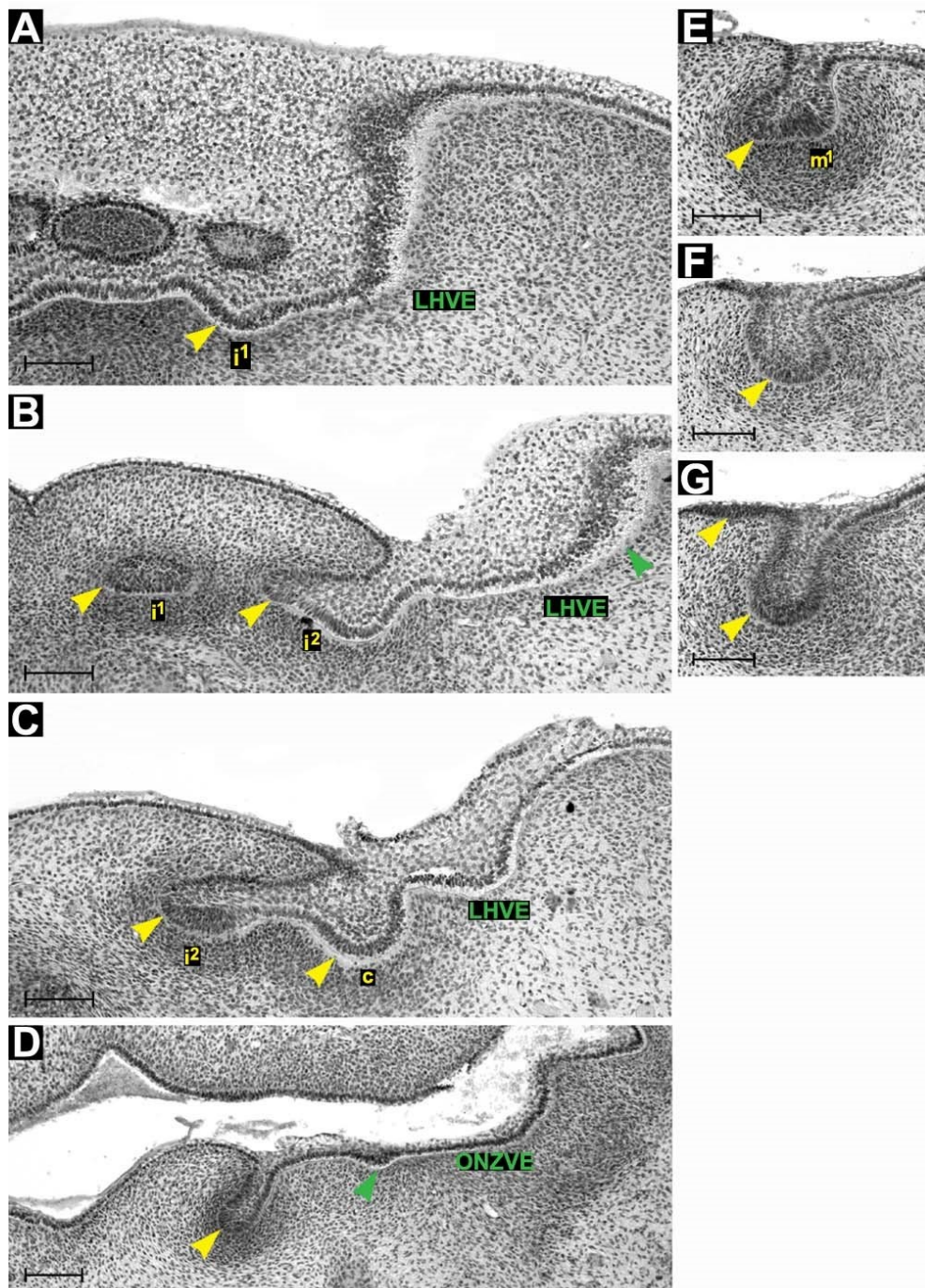
Situace v dentálním epitelu byla přibližně stejná jako u předchozího embrya. Zubní pohárky mléčných řezáků, špičáku a první stoličky byly dobře diferencovány (obr. 40, 41 A-C, E)

Vestibulární epitel:

Rovněž situace v oblasti vestibulárního epitelu před i za ústním koutkem byla srovnatelná s předchozím embryem (obr. 40, 41). V **linguální části oblasti nepravidelně ztlustělého epitelu orálního vestibula** se na tomto stádiu diferencoval samostatný epitelový pruh přibližující se k dentálnímu epitelu (obr. 41D).



Obrázek 40: Počítačová 3D rekonstrukce dentálního a přilehlého orálního epitelu dolní čelisti HU11 a její schematická interpretace. Základy mléčného centrálního (i^1) a laterálního řezáku (i^2), špičáku (c) a první stoličky (m^1) jsou ve stádiu pohárku. Labiální hřeben vestibulárního epitelu (LHVE) a dva laterálnější pruhy vestibulárního epitelu vplývají do oblasti nepravidelně ztlustělého vestibulárního epitelu (ONZVE) v oblasti ústního koutku (MC). V úrovni *ductus parotideus* (DP) se diferencuje záhyb epitelu dna *vestibulum oris*. Poloha a - g determinuje rovinu frontálních histologických řezů na obr. 41. Střední čára je čerchovaná, měřítko je 100 μ .



Obrázek 41: Frontální histologické řezy zobrazující dentální (žlutě) a přilehlý vestibulární epitel (zeleně) dolní čelisti HU11. Labiální hřeben vestibulárního epitelu (LHVE) je výrazněji oddělen od dentálního epitelu centrálního (i^1) a laterálního řezáku (i^2) a špičáku (c) (A, B, C). V linguální části oblasti nepravidelně ztlustělého epitelu orálního vestibula (ONZVE) se diferencuje samostatný epitelový pruh (D, zelená šipka). Distálně od základu první mléčné stoličky (m^1) (E) se dentální epitel rozděluje na mediální a laterální větev (F, G). A - G odpovídá poloze a - g na obr. 40. Měřítko je 100μ .

HU6 (obr. 42, 43)

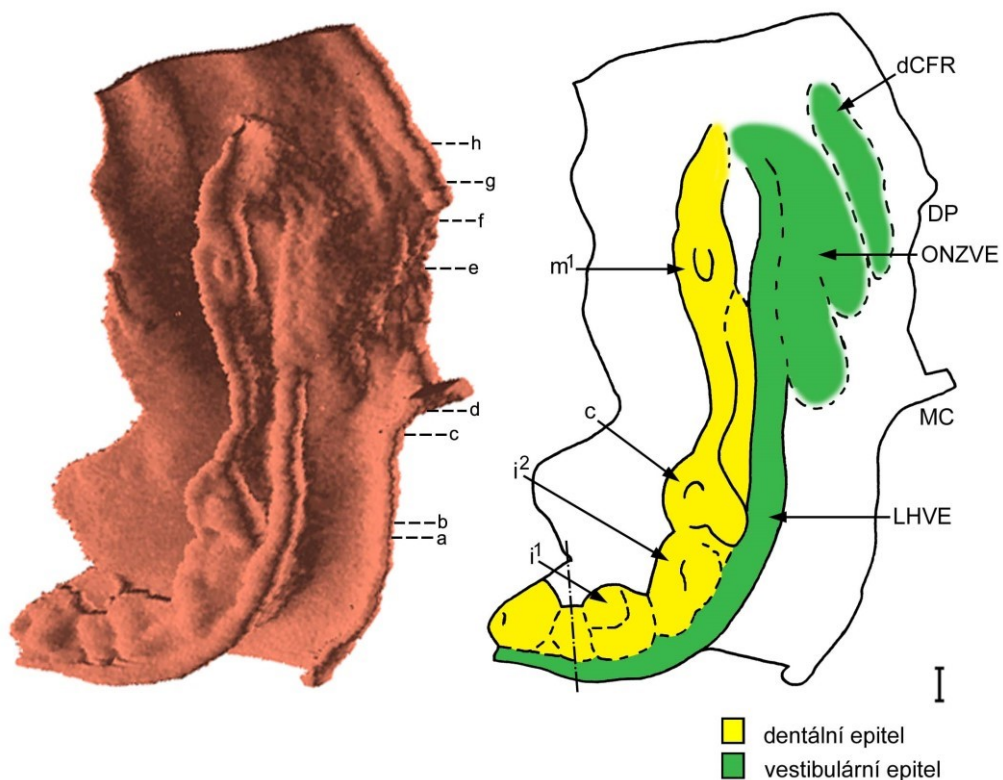
Zubní epitel:

U tohoto embrya byly zubní základy vývojově pokročilejší než u mladších embryí. Na 3D rekonstrukci ve středu zubních pohárků vyčnívala oblast odpovídající na frontálních řezech sklovinnému uzlíku („enamel knot“) mléčného špičáku a první stoličky (obr. 42, 43E).

Vestibulární epitel:

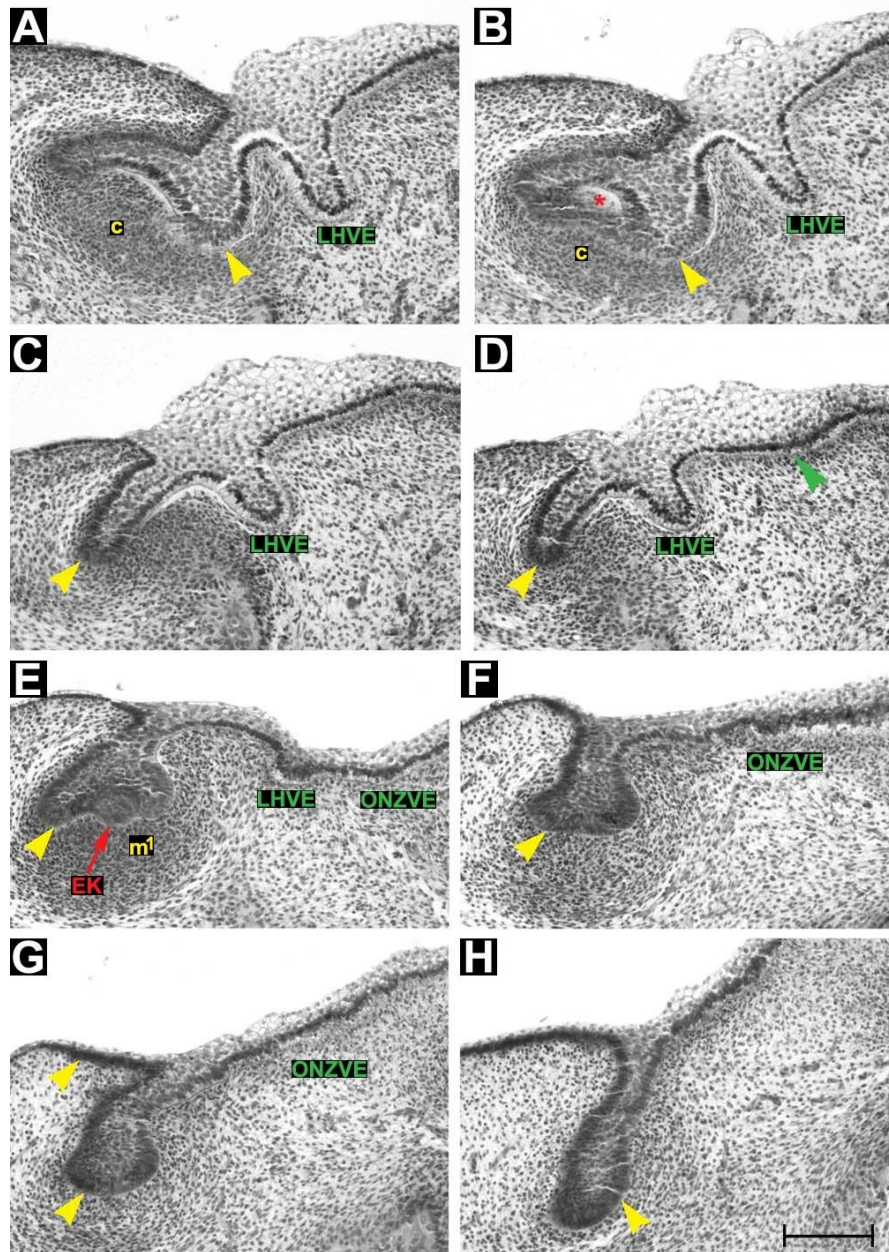
U tohoto embrya byl v oblasti labiální zevně od dentálního epitelu zřetelně diferencovaný souvislý labiální hřeben vestibulárního epitelu (obr. 42, 43A-E). Na frontálních řezech měl tento hřeben podobu lišty až pupenu (obr. 43A-D). Labiální hřeben vestibulárního epitelu běžel paralelně s dentálním epitelem až k ústnímu koutku, kde vplynul do oblasti nepravidelně ztlustělého vestibulárního epitelu (obr. 42, 43E-G). Pokračováním labiálního hřebene vestibulárního epitelu se u tohoto stádia stal **epitelový pruh diferencovaný z linguální části ONZVE** (obr. 42, 43E).

Od úrovně *ductus parotideus* distálním směrem se do přilehlého mezenchymu vnořoval záhyb epitelu dna dolního orálního vestibula (obr. 42).



Obrázek 42: Počítačová 3D rekonstrukce dentálního a přilehlého orálního epitelu dolní čelisti HU6 a její schematická interpretace. Základy mléčného centrálního (i¹) a laterálního řezáku (i²), špičáku (c) a

první stoličky (m^1) jsou ve stádiu pohárku. Pokračováním labiálního hřebene vestibulárního epitelu (LHVE) se v oblasti ústního koutku (MC) stává epitelový pruh diferencovaný z linguální části oblasti nepravidelně ztlustělého vestibulárního epitelu (ONZVE). Mesiálně od *ductus parotideus* (DP) se diferencuje záhyb epitelu dna *vestibulum oris* (dCFR). Poloha a - h determinuje rovinu frontálních histologických řezů na obr. 43. Střední čára je čerchovaně, měřítko je 100μ .



Obrázek 43: Frontální histologické řezy zobrazující dentální (žlutě) a přilehlý vestibulární epitel (zeleně) dolní čelisti HU6. Labiální hřeben vestibulárního epitelu (LHVE) je výrazně oddělen od dentálního epitelu (A, B, C, D). V základu špičáku se tvoří nika (červená hvězdička). V oblasti ústního koutku se zevně od LHVE diferencuje další pruh ztlustění vestibulárního epitelu (zelená šipka). U základu první mléčné stoličky (m^1) pozorujeme sklovinný uzlík (EK, červená šipka) (E). Pokračováním LHVE je epitelový pruh diferencovaný z linguální části oblasti nepravidelně ztlustělého vestibulárního epitelu (ONZVE). Distálně od m^1 se dentální epitel rozděluje na mediální a laterální větev (F, G). Mediální větev je méně výrazná a zaniká, laterální pokračuje distálním směrem (H). A - H odpovídá poloze a - h na obr. 42. Měřítko je 100μ .

Stádium IV. – 8. týden

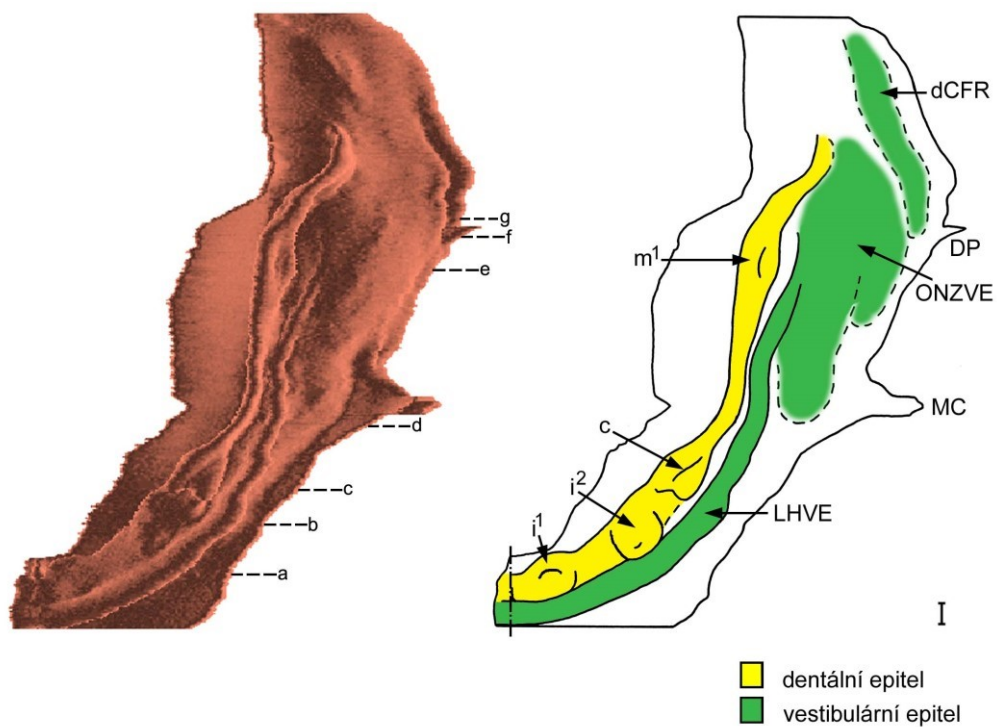
HU7 (obr. 44, 45)

Zubní epitel

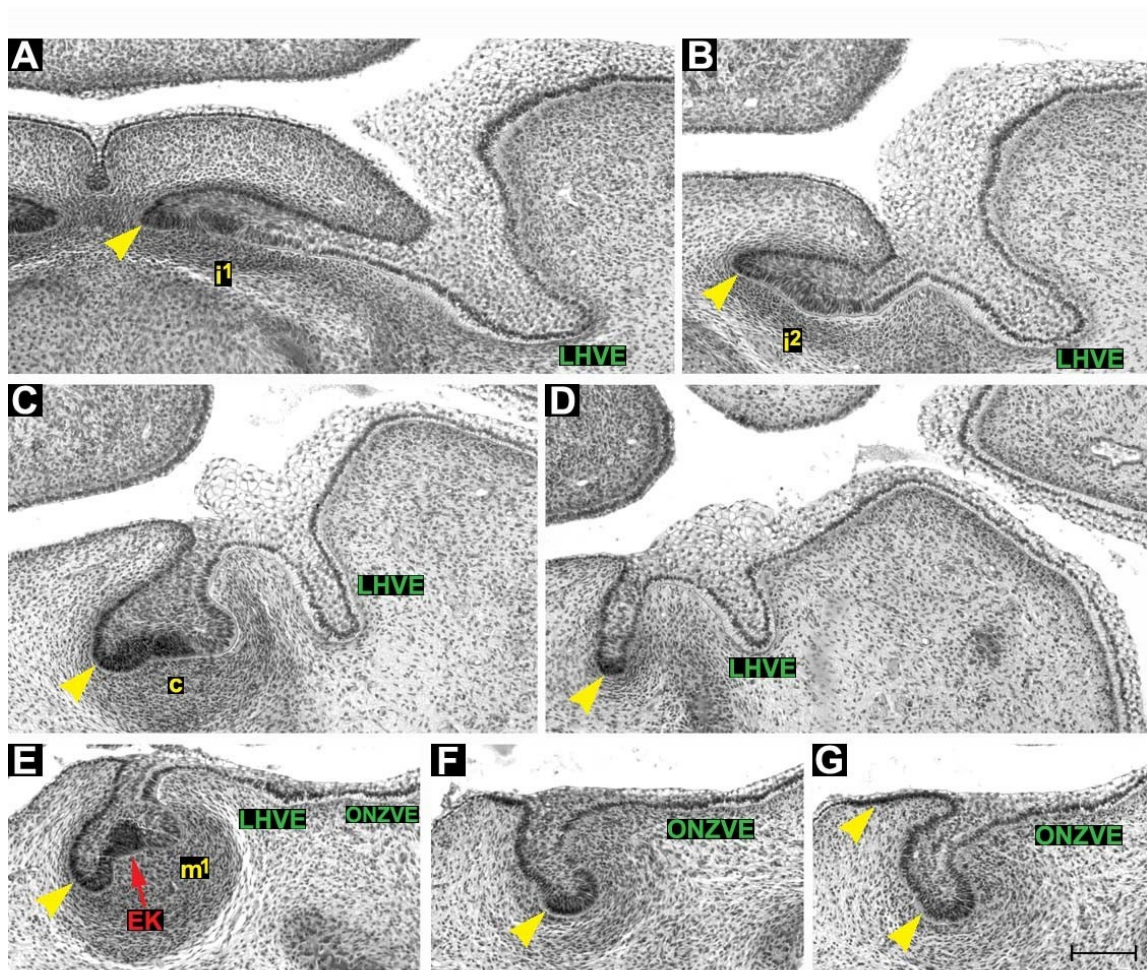
Situace v dentálním epitelu byla přibližně stejná jako u předchozího embrya (obr. 44).

Vestibulární epitel:

Situace v oblasti orálního vestibula před i za ústním koutkem byla rovněž srovnatelná s předchozím embryem. Labiální hřeben vestibulárního epitelu se mesiálně od zubního základu první mléčné stoličky přibližoval k dentálnímu epitelu, k jejich splnutí však nedošlo (obr. 44, 45A-E). Vestibulární epitelové struktury byly u tohoto jedince diferencovanější (srovnej obr. 43 a 45).



Obrázek 44: Počítačová 3D rekonstrukce dentálního a přilehlého orálního epitelu dolní čelisti HU7 a její schematická interpretace. Základy mléčného centrálního (i^1) a laterálního řezáku (i^2), špičáku (c) a první stoličky (m^1) jsou ve stádiu pohárku. Pokračováním labiálního hřebene vestibulárního epitelu (LHVE) se v oblasti ústního koutku (MC) stává epitelový pruh diferencovaný z linguální části oblasti nepravidelně ztlustělého vestibulárního epitelu (ONZVE). Mesiálně od *ductus parotideus* (DP) se diferencuje záhyb epitelu dna *vestibulum oris* (dCFR). Poloha a - g determinuje rovinu frontálních histologických řezů na obr. 45. Střední čára je čerchovaně, měřítko je 100 μ .



Obrázek 45: Frontální histologické řezy zobrazující dentální (žlutě) a přilehlý vestibulární epitel (zeleně) dolní čelisti HU7. Labiální hřeben vestibulárního epitelu (LHVE) je výrazně oddělen od dentálního epitelu (A, B, C, D). Pokračováním LHVE je epitelový pruh diferencovaný z linguální části oblasti nepravidelně ztlustělého vestibulárního epitelu (ONZVE) (E). Základy mléčného centrálního (i^1) a laterálního řezáku (i^2), špičáku (c) a první stoličky (m^1) jsou ve stádiu pohárku. Červená šipka ukazuje sklovinný uzlík (EK). Distálně od m^1 se dentální epitel rozděluje laterální a na méně výraznou mediální větev (F, G). A - G odpovídá poloze a - g na obr. 44. Měřítko je 100 μ .

Stádium V. – 9. týden

HU8 (obr. 46, 47)

U nejstaršího hodnoceného fétu byl z důvodů příliš velké šířky zubního oblouku zrekonstruován pouze segment kvadrantu horní čelisti od distální části laterálního řezáku až k *isthmus faucium*.

Zubní epitel:

Základy mléčného laterálního řezáku, špičáku a první stoličky byly ve vývojovém stádiu zvonku („bell stage“) (obr. 46, 47). U tohoto jedince byl již vytvořený zubní základ pro druhou mléčnou stoličku, která byla ve stádiu pohárku („cap stage“).

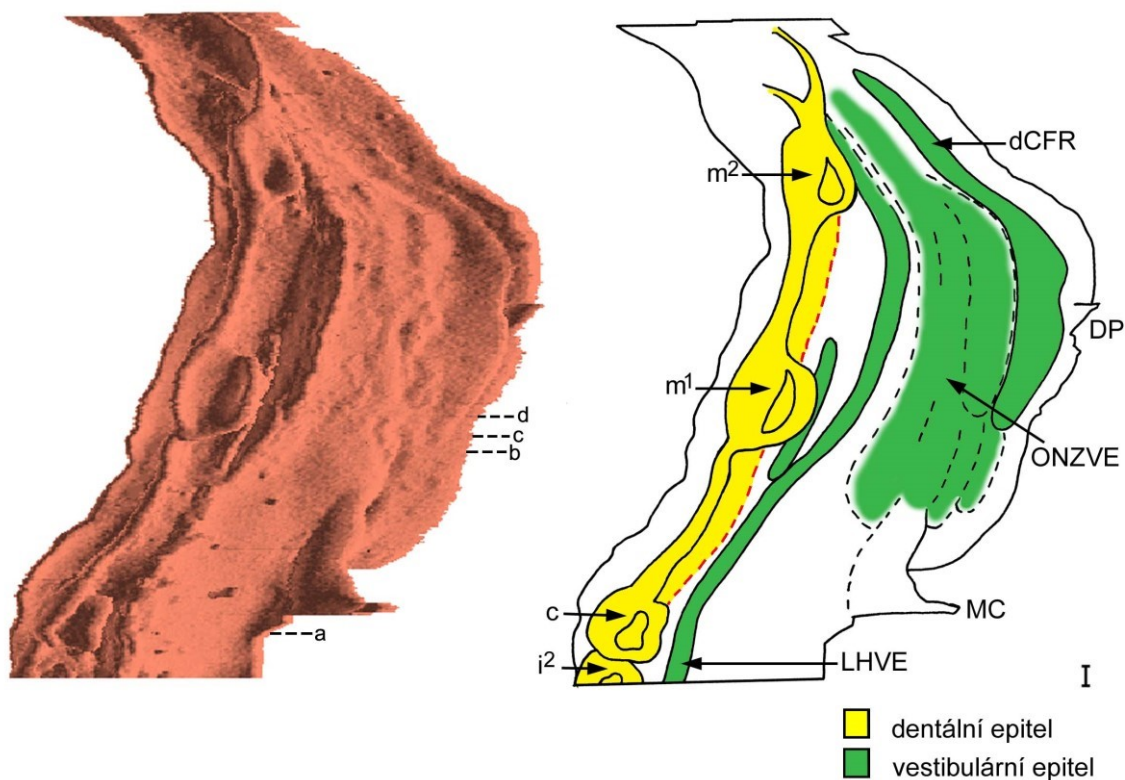
Vestibulární epitel:

V oblasti vestibulárního epitelu promínoval LHVE vedoucí od primordia řezáku až k základu první mléčné stoličky (obr. 46, 47). Distálně od primordia druhé mléčné stoličky splýval labiální hřeben vestibulárního epitelu s nejdistanější částí dentálního epitelu a společně pak zanikly v zadní části ústní dutiny. V oblasti mesiálně od základu první mléčné stoličky se mezi dentálním valem a labiálním vestibulárním hřebenem objevila krátká lišta vestibulárního epitelu (obr. 47B-D) zanikající distálně od zvonku první mléčné stoličky.

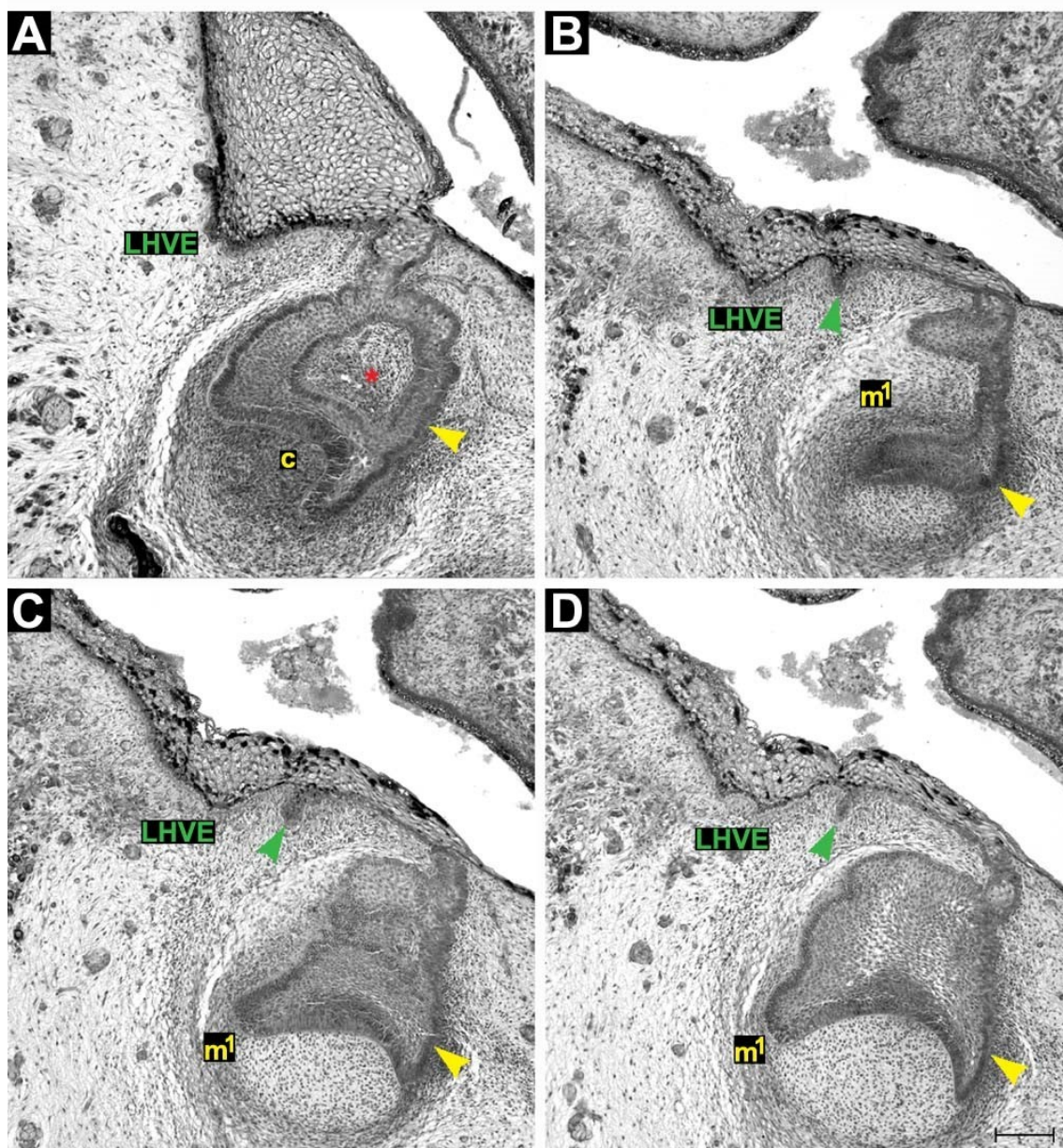
Kromě těchto dominantních epitelových struktur se v oblasti zevně od dentálního epitelu vyskytovalo několik úseků vestibulárního epitelu prominujících do mezenchymu, pravděpodobně pozůstatků struktur oblasti nepravidelně ztlustělého vestibulárního epitelu v oblasti za ústním koutkem (obr. 46).

V úrovni *ductus parotideus* se stejně jako u mladších jedinců do přilehlého mezenchymu vnořoval záhyb epitelu budoucího dna dolního *vestibulum oris* (obr. 46).

V oblasti zevně od dentálního epitelu se na 3D rekonstrukci u tohoto zárodka objevily početné žlásky ve vestibulárním epitelu podobně jako v epitelu horní čelisti (obr. 46 a 27).



Obrázek 46: Počítačová 3D rekonstrukce dentálního a přilehlého orálního epitelu dolní čelisti HU8 a její schematická interpretace. Základy mléčného laterálního řezáku (i^2), špičáku (c) a první stoličky (m^1) jsou ve stádiu zvonku. Druhá mléčná stolička (m^2) dosahuje stádia pohárku. Zevně od labiálního hřebene vestibulárního epitelu (LHVE) se objevují pozůstatky struktur oblastí nepravidelně ztlustělého vestibulárního epitelu (ONZVE) za ústním koutkem (MC). Mesiálně od *ductus parotideus* (DP) se diferencuje záhyb epitelu dna *vestibulum oris*. Poloha a - d determinuje rovinu frontálních histologických řezů na obr. 47. Střední čára je čerchovaně, měřítko je 100μ .



Obrázek 47: Frontální histologické řezy zobrazující dentální (žlutě) a přilehlý vestibulární epitel (zeleně) dolní čelisti HU8. Červená hvězdička označuje niku v základu mléčného špičáku (A). Mesiálně od základu první mléčné stoličky (m^1) se mezi dentálním valem a labiálním vestibulárním hřebenem (LHVE) objevila krátká lišta vestibulárního epitelu (zelená šipka) (B, C, D). A - D odpovídá poloze a - d na obr. 46. Měřítko je 100 μ .

4.3.1 Shrnutí vývoje dentálního epitelu dolní čelisti od ED 40 – 42 do začátku 9. týdne

Ve stádiu ED 40-44 tvořil ztlustělý dentální epitel v dolní čelisti člověka dva nesouvislé úseky oddělené mezerou mezi základem laterálního řezáku a špičáku. K nejintenzivnějšímu vnořování dentálního epitelu do přilehlého mezenchymu docházelo zpočátku v místech vývoje zubních základů, jejichž budoucí polohu bylo tudíž možné determinovat na 3D i na frontálních histologických řezech již u nejmladšího stádia (ED 40-42). Tato situace se ale změnila, když se dentální epitel mezizubních prostor zvýšil a dosáhl podobu pupenu na frontálních histologických řezech. Hranice zubních pupenů nebylo poté o určitou dobu možné přesně determinovat na 3D rekonstrukcích ani na histologických řezech.

V ED 44-46 byly již pruhy odontogenního epitelu propojené a na 3D rekonstrukci tvořily souvislý dentální val. Na frontálních řezech připomínal dentální val tvar stádia zubního pupenu („bud stage“). Na 3D rekonstrukci embrya HU9 bylo již možné determinovat polohu jednotlivých zubních pupenů, které se jevily jako zduření na dentálním valu. Na frontálních řezech nebylo však možné přesně determinovat hranice zubních pupenů a mezizubních prostor dentálního valu. Na frontálních histologických řezech bylo možné bezpečně determinovat polohu zubních základů na souvislém dentálním valu až od stádia časného pohárku („early cap stage“). Tvar stádia pupenu v mezizubních prostorech si dentální val zachoval i u starších embryí, kde již zubní základy byly na různém stupni vývoje zubního pohárku, případně zvonku.

V distální oblasti se dentální epitel rozvětvoval na linguální větev, která postupně zanikala a větev bukální, která pokračovala distálně (ED 42-44). Podobné rozvětvení bylo možné pravidelně sledovat i u starších embryí (do 8. týdne), vždy distálně od základu první mléčné stoličky.

Na začátku 9. týdne prenatalního vývoje již byl vytvořen i základ druhé mléčné stoličky ve stádiu pohárku.

4.3.2 Shrnutí vývoje vestibulárního epitelu dolní čelisti od ED 40 – 42 do začátku 9. týdne

Vestibulární epitel dolní čelisti se podobně jako dentální epitel nezakládal jako souvislá epitelová vestibulární lišta. U nejranějšího stádia (ED 40-42) byl nejnápadnější strukturou pruh ztlustělého epitelu orálního vestibula zevně od vyvíjejícího se základu mléčného špičáku. Tento pruh běžel paralelně s dentálním epitelem a v úrovni ústního koutku, distálně od základu mléčného špičáku, postupně vymizel.

V oblasti zevně od řezáků bylo u nejmladších embryí ztlustění v oblasti vestibulárního epitelu propojené se ztlustěním epitelu dentálního v oblasti základů řezáků. V ED 44-46 se zevně od vyvíjejících se řezáků začal od dentálního epitelu oddělovat pruh ztlustělého vestibulárního epitelu, který se distálně propojil s vestibulárním pruhem epitelu zevně od základu mléčného špičáku. Postupně se vestibulární epitel zevně od řezáku a špičáku stále více separoval od dentálního epitelu až vytvořil souvislý **labiální hřeben vestibulárního epitelu** běžící paralelně s dentálním valem až k ústnímu koutku a v jeho úrovni pozvolna zanikal v **oblasti nepravidelně ztlustělého vestibulárního epitelu**.

Od ED 44-46 se distálně od vyvíjejícího se základu mléčného špičáku (přibližně v úrovni ústního koutku) a zevně od LHVE objevovaly postupně další dva pruhy vestibulárního epitelu. Distálně od ústního koutku všechny pruhy postupně zanikaly v ONZVE, kde se vestibulární epitel v určitých místech méně intenzivně, v jiných oblastech více intenzivně vnořoval do mezenchymu (na frontálních řezech byl vestibulární epitel ztlustěný v široké oblasti a na některých místech připomínal až „lamina stage“ zubního vývoje). U HU11 se linguální část ONZVE začala diferencovat do samostatné lišty, která se u starších embryí (počínaje HU6) stala pokračováním LHVE a vedla paralelně s dentálním valem až k základu první mléčné stoličky.

U nejstaršího rekonstruovaného jedince na začátku 9. týdne vývoje bylo možné zřetelně determinovat LHVE vedoucí od zubního zvonku mléčného špičáku paralelně s dentálním epitelem distálně k zubnímu zvonku první mléčné stoličky a pokračující dál k základu druhé mléčné stoličky. Distálně od zubního zvonku druhé mléčné stoličky splýval LHVE s dentálním epitelem. V oblasti mesiálně od základu první mléčné stoličky se mezi dentálním valem a labiálním vestibulárním hřebenem objevila krátká lišta vestibulárního epitelu zanikající distálně od zubního zvonku první mléčné stoličky.

V úrovni *ductus parotideus* se zevně od ONZVE do přilehlého mezenchymu vnořoval záhyb epitelu, který byl **základem výstelky dna vestibulum oris dolní čelisti**.

4.4 MEZIZUBNÍ PROSTORY

I když u člověka nejsou v zubním oblouku za normálních okolností přítomny široké mezizubní prostory (diastemata) oddělující jednotlivé prořezané zuby, v prenatálním vývoji zubního oblouku se široké mezizubní prostory mezi určitými zubními základy vyskytovaly pravidelně v obou čelistech. Na 3D rekonstrukcích se oblast mezizubních prostor zobrazovala jako „val“ dentálního epitelu („**dental mound**“). U všech hodnocených zárodků si dentální epitel mezizubních prostorů na frontálních řezech udržoval morfologii připomínající stádium „lamina stage“ a později „bud stage“ zubního vývoje. Z tohoto důvodu nebylo možné podél vyvíjejícího se zubního oblouku přesně ohraničit jednotlivé zubní zárodky, pokud vykazovaly stejné morfologické stádium zubního pupenu. Základy budoucích zubů bylo možné přesně determinovat až od stádia časného pohárku („early cap stage“).

Co se týče mezizubních prostorů, jednotlivé zubní zárodky nebyly rozloženy na dentálním valu ve stejných vzdálenostech od sebe. Obecně byly mezizubní vzdálenosti v oblasti řezáků kratší než mezi zubním základem špičáku a první stoličky, případně mezi zubním základem první a druhé stoličky. Relativně nejkratším mezizubním prostorem byl prostor mezi základem laterálního řezáku a špičáku v dolní čelisti. Naopak relativně nejdelším mezizubním prostorem byl prostor mezi zubním základem špičáku a první stoličky v dolní čelisti. Mezizubní prostory u mladších embryí byly relativně delší ve srovnání se staršími jedinci. S vyšším chronologickým věkem embryí docházelo ke zkracování relativních mezizubních vzdáleností mezi jednotlivými zubními základy.

4.5 ROZDÍLY V ZOBRAZOVÁNÍ STRUKTUR V 2D (NA FRONTÁLNÍCH HISTOLOGICKÝCH ŘEZECH) A V 3D (NA 3D REKONSTRUKCÍCH)

Dentální val („dental mound“) připomínal v časných stádiích zubního vývoje na frontálních řezech v celém rozsahu pupen („bud stage“). U mladších jedinců tedy pouze sledováním frontálních histologických řezů nebylo možné determinovat, zda morfologický tvar epitelového pupenu pochází z mezizubní oblasti nebo z oblasti zubního zárodku ve stádiu pupenu. Jednotlivé zubní zárodky ve stádiu pupenu bylo však od určitého stádia možné odlišit od mezizubních prostorů na 3D rekonstrukcích, kde dentální epitel v místech vývoje zubních základů tvořil zduření („swellings“), které se vnořovaly do přilehlého mezenchymu.

V oblasti vestibulárního epitelu byla nutnost korelace analýzy frontálních histologických řezů s rekonstruovanými 3D pohledy ještě naléhavější. Struktury ztlustělého vestibulárního epitelu lokalizované zevně od dentálního epitelu by bez 3D rekonstrukcí bylo možné považovat za součást souvisle probíhající vestibulární lišty. Pouze 3D rekonstrukce dentálního a přilehlých orálních epitelů celého kvadrantu embryonální čelisti umožnily prostorový pohled na momentální stav vývoje vestibulárních struktur a jejich přesnou determinaci. 3D rekonstrukce ukázaly, že vývoj epitelu externě od dentálního valu je komplikovaný a dynamický proces, který zahrnuje vznik, růst, případně splývání či zánik vyvíjejících se epitelových struktur v místě budoucího orálního vestibula.

Některé epitelové struktury dentálního a přilehlého orálního epitelu vyvíjející se v průběhu časně odontogeneze by bez korelace s 3D rekonstrukcemi nebylo na frontálních histologických řezech možné detekovat a popsat. Pro detailní morfogenetickou analýzu a pochopení sledu událostí vývoje byla nutná kombinace metody optické mikroskopie s metodou prostorových 3D rekonstrukcí vyvíjejících se tkání.

5 DISKUSE

5.1 VÝVOJ MLÉČNÉ DENTICE A *VESTIBULUM ORIS* ČLOVĚKA

Obecně se předpokládá, že lidská mléčná dentice se vyvíjí v horním i dolním čelistním oblouku z podkovovité zubní lišty dávající vznik jednotlivým zubům (např. Tuchmann-Duplessis a Haegel, 1982; Moore a Persaud, 1993). Základem pro *vestibulum oris* je podkovovitá vestibulární lišta, která probíhá paralelně zevně od lišty zubní (obr. 48A). Tento klasický pohled na vývoj dentice a orálního vestibula je prezentován v mnoha současných učebnicích (např. Bhaskar, 1980; Mjör a Fejerskov, 1986; Schroeder, 1991). Některé učebnice se k vývoji *vestibulum oris* nevyjadřují vůbec (Larsen, 1993; Moore a Persaud, 1993).

Výsledky naší studie však ukazují, že skutečnost je mnohem komplikovanější a vývoj mléčné dentice a *vestibulum oris* u člověka je proces velmi složitý. Komplexnost se týká nejen původu těchto struktur, ale i jejich vzájemného vývojového vztahu. Vývoj epitelového základu lidské dentice nelze oddělit od vývoje epitelu orálního vestibula (obr. 48B, C). V průběhu vývoje dentálního a vestibulárního epitelu existují také určité rozdíly mezi horní a dolní čelistí (obr. 48B, C).

Předpokladem pro splnění cílů naší studie bylo longitudinální sledování vývoje vybraných struktur. V sledovaném souboru jsme vývojové stádium upřesňovali podle pokročilosti zubního vývoje (podle zubního věku). Podobně jako u myších zárodků (Peterka *et al.*, 2002) i u člověka se zubní věk ukázal jako velmi vhodné kritérium pro specifikaci vývojového stádia zárodka. Použití zubního věku umožnilo detailnější klasifikaci zárodků, které patřily do stejné věkové kategorie určené např. podle tzv. Streetrových horizontů (Streeter, 1951). Na základě tohoto postupu jsme potom sestavili řadu zárodků, u níž bylo možné provést detailní longitudinální sledování vývoje mléčné dentice a *vestibulum oris*.

5.1.1 Ontogenetický původ dentálního a vestibulárního epitelu

První morfologické náznaky ztlustění odontogenního epitelu v místech vývoje budoucí dentice byly různými autory popsány u embryí od ED 28 (Nery, 1970) do ED 34-40 (Röse, 1891). Odontogenní zóny v orálním epitelu se diferencují na primordiích ještě nesplynutých párových faciálních výběžků mediálních nazálních, maxilárních a mandibulárních (Ooě, 1957; Nery *et al.*, 1970).

U myši v horní čelisti vzniká dentální epitel, vestibulární lišta v oblasti rtů („lip-furrow band“) a také patrové lišty ze společného vývojového základu (Peterková, 1985). U člověka někteří autoři uvádějí, že se zubní a vestibulární lišta vyvíjejí ze společného epitelového ztlustění, které se tvoří jako podkovovitá struktura (např. Röse, 1891; Bolk, 1921^a). Tato podkovovitá struktura se podle některých autorů morfologicky diferencuje na vnitřní **zubní lištu** – epitelový základ dentice a zevní **vestibulární lištu** – epitelový základ orálního vestibula (obr. 9) (Röse, 1891; Bolk, 1921^a; Mjör a Fejerskov, 1986). Jiní autoři tvrdí, že se vestibulární lišta zakládá později, nezávisle od lišty zubní a vzniká ze samostatného epitelového základu, který se do mezenchymu vnořuje labiálně a bukálně od lišty zubní (Tonge, 1969; Bhaskar, 1980). Tyto dva názory se spojují ve třetí interpretaci: v přední části zubních oblouků jsou zubní a vestibulární lišta deriváty společného ztlustění epitelu, ale v zadní části vznikají samostatně (Meyer, 1932; Radlanski, 1993).

Na základě našich výsledků se nepodařilo potvrdit ani jednu z uvedených teorií jako všeobecně pravdivou. **Každá z výše uvedených teorií platí pouze pro určitý úsek horní nebo dolní čelisti. Naše data ukázala vývojové odlišnosti mezi horní a dolní čelistí a mezi jejich retní a tvářovou oblastí.**

5.1.2 Vývoj *vestibulum oris*

Horní *vestibulum oris*

Obecně se uvádí, že horní vestibulum u člověka se vyvíjí z epitelové vestibulární lišty probíhající zevně od zubního epitelu (obr. 48A). Tato struktura byla na základě studia histologických řezů v minulosti popisována jako „Lippenfurchenleiste“ (Röse, 1891), „Nebenleiste“³ (Bolk, 1924), „Lip-furrow band“ (Schour, 1929), či „Vestibular lamina“ (Nery *et al.*, 1970).

Na frontálních řezech jsme zevně od dentálního epitelu vždy našli struktury ztlustělého epitelu. Bez korelace s 3D rekonstrukcemi by tyto struktury mohly být považovány za součásti souvislé vestibulární lišty ležící zevně a paralelně k liště zubní. 3D rekonstrukce však na raných stádiích neukázaly žádnou souvislou strukturu zevně od dentálního epitelu. Situace byla poněkud komplexnější. V horní čelisti se zevně od dentálního epitelu začínají nezávisle diferencovat boulovitá ztlustění vestibulárního epitelu, která se dále vyvíjejí a dávají vznik množství „bulges“ a „ridges“ (CVR, MVR, MMVR, LMVR, CFR). Tyto struktury se řadily za sebou v mesio-distálním směru zevně od dentálního valu a opakovaně s ním splývaly (obr. 48B). **Naše nálezy prokázaly nezávislý původ dentálního a vestibulárního epitelu v horní čelisti** navrhovaný některými z dřívějších autorů (Schour, 1929; Tonge 1969; Bhaskar, 1980).

V labiální oblasti se zevně od vyvíjejících se řezáků tvořily „bulges“ ztlustělého epitelu. Tyto „bulges“ se distálně propojovaly s dalšími podobnými strukturami, které posléze vytvořily souvislou CVR. CVR splynula s dentálním epitelem distálně od vyvíjejícího se základu mléčného špičáku – přibližně v úrovni ústního koutku.

„Bulges“ v řezákové oblasti a CVR společně představovaly **základ horního vestibulum oris v oblasti rtů** („lip furrow band“) (obr. 48B, 49B). O souvislé struktuře, která by mohla odpovídat na frontálních řezech popisované „lip furrow band“ můžeme mluvit od stádia ED 44-46, kdy „bulges“ a CVR dosáhly dostatečného stupně diferenciací a začaly se vzájemně propojovat.

V tvářové oblasti (za ústním koutkem) se v průběhu vývoje zevně od dentálního epitelu vyskytovalo několik hřebenů vestibulárního epitelu (MMVR, LMVR, MVR). Z těchto struktur však nevznikalo *vestibulum oris* (obr. 48B). Externě od zmíněných hřebenů se tvořil záhyb ztlustělého epitelu (CFR), který ohraničoval nejlaterálnější

³ Tento pojem použil pro označení slepého výběžku vestibulárního epitelu již Ahrens (1913).

výběžek dutiny ústní a stal se posléze **základem budoucího horního vestibulum oris v tvářové oblasti** (obr. 49B).

Na základě prezentovaných výsledků je možné konstatovat, že **horní vestibulum oris u člověka vzniká odlišným způsobem v oblasti rtů a tváří** (obr. 49B).

Podobná situace byla popsána u myši, kde se část orálního vestibula v oblasti rtu přilehlého řezáku a diastematu vyvíjí z vestibulární lišty - „lip-furrow band“, jejíž distální konec fúzuje s dentálním epitelem mesiálně od prvního tvářového zubu. Horní *vestibulum oris* v tvářové oblasti vzniká z epitelu tvářového žlábků (CFR), který je nejlaterálnějším výběžkem embryonální dutiny ústní (Peterková, 1985). Podobně i u ovce je vestibulární lišta horní čelisti základem horního *vestibulum oris* pouze v labiální oblasti a v oblasti diastematu. V bukální oblasti se horní *vestibulum oris* tvoří ze samostatného primordia (Pavlíková *et al.*, 1999).

Dolní vestibulum oris

Schour (1929) si povšiml, že směrem dopředu se zmenšuje relativní vzdálenost mezi dentální lištou a „lip-furrow band“. Na základě tohoto pozorování předpokládal, že původ dentálního a vestibulárního epitelu dolní čelisti v oblasti rtů bude společný, zatímco distálně budou dentice a vestibulární epitel vznikat ze dvou základů (Schour, 1929).

V dolní čelisti jsme nenašli útvary podobné „bulges“ horního vestibulárního epitelu. **V oblasti řezáků a špičáku nebyl zpočátku vestibulární epitel oddělen od epitelu dentálního.** Až postupně docházelo k diferenciaci vestibulárního epitelu od epitelu dentálního (obr. 48C). Mezi dentálním epitelem a diferencujícím se labiálním hřebenem vestibulárního epitelu se prohluboval žlábek odpovídající „labiogingival groove“ (Nery, 1970). V této oblasti se labiální hřeben vestibulárního epitelu stal základem pro *vestibulum oris* (obr. 48C, 49C).

Situace za ústním koutkem byla odlišná. Zevně od dentálního epitelu a oblasti nepravidelně ztlustělého vestibulárního epitelu se samostatně a nezávisle od dentálního epitelu diferencoval epitelový záhyb dna *vestibulum oris* tvářové oblasti (obr. 48C). Podobně jako v horní čelisti **byl vývoj vestibulum oris v tvářové oblasti odlišný od oblasti rtů** (obr. 49C).

Naše výsledky o nezávislém původu dentálního a vestibulárního epitelu v horní čelisti, společném původu těchto epitelů v oblasti rtů dolní čelisti a jejich samostatném původu v oblasti tváří dolní čelisti prokázaly předpoklad, který uvádí ve své publikaci Schour (1929). Poznatky z práce tohoto autora se však bohužel nedostaly do učebnic.

5.1.3 Dentální epitel

U nejmladších hodnocených embryí se v horní i v dolní čelisti nacházely nesouvislé úseky ztlustělého epitelu, což koresponduje s ostrůvkovitým vývojem dentice podle Ooë (1957). V horní čelisti byly tyto úseky odděleny v linii splývání mediálního nazálního výběžku, v dolní čelisti v místě mezi zubními základy laterálního řezáku a špičáku. Absence odontogenního epitelového ztlustění mezi základem laterálního řezáku a špičáku byla popsána již v minulosti (Ooë, 1957).

Zubní epitel prochází na frontálních řezech postupně vývojovými stádii: epitelové ztlustění, lišta a pupen. Zubní epitel ve stádiu pupenu na frontálním řezu se jeví jako podkovovitý val na 3D rekonstrukcích. **Tento val představuje společnou oblast pro vývoj jednotlivých zubních základů mléčné dentice.** V místech vývoje zubních základů se val zubního epitelu rozšiřuje a vytváří zduření, která představují pupeny zárodků mléčných zubů. Protože i epitelový val v mezizubních prostorech má tvar pupenu na frontálních histologických řezech, nelze zubní zárodky ve stádiu pupenu na řezech bezpečně determinovat. Zubní pupeny dávají postupně vznik zubním pohárkům a později zubním zvonkům, které již lze detekovat i na frontálních řezech.

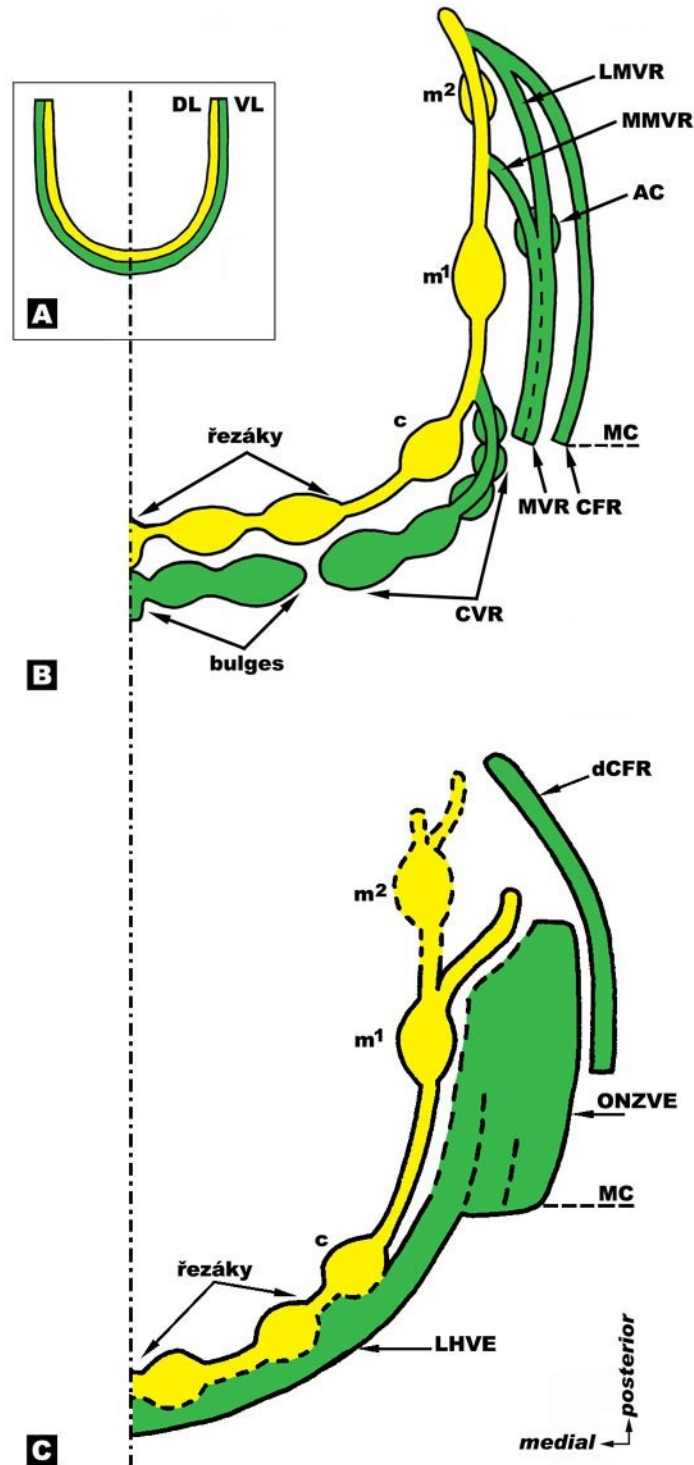
Ahrens (1913) popsal, že se základ zubní lišty ve formě plochého epitelového provazce tvoří ve stejném čase v horní i dolní čelisti. Podle jiného názoru jsou však zubní základy horní čelisti později determinovatelné ve srovnání s čelistí dolní a jejich vývoj je pomalejší (Schour, 1929). Toto dává autor do souvislosti s vývojem dalších struktur v rámci horní části obličeje, jako jsou nazální plakody, sluchové plakody a pod., tudíž se vývojový potenciál musí dělit mezi všechny vyvíjející se struktury a jejich vývoj je ve srovnání s dolní čelistí pomalejší (Schour, 1929). Rovněž Tonge (1969) tvrdí, že dolní čelist je pokročilejší ve srovnání s čelistí horní. Základy řezáků jsou v časném vývojovém stádiu výraznější a lépe determinovatelné v dolní čelisti. Naše výsledky dokumentují, že vývoj zubních zárodků se liší v horní a dolní čelisti. Pupeny budoucích řezáků a špičáku byly v horní čelisti patrné až od stádia ED 42-44, zatímco v dolní čelisti bylo možné určit polohu předních zubů již u nejmladších embryí (ED 40-42).

Struktury, které v dolní čelisti vypadaly jako pupeny mléčných řezáků a špičáku u nejmladších embryí (ED 40-42) byly společným základem pro zuby i přilehlé *vestibulum oris*. K výraznějšímu oddělení vestibulárního epitelu od základů dolních řezáků a špičáku došlo až u HU5 (ED 44-46).

Dalším zajímavým aspektem pozorovaným v dolní čelisti bylo větvení dentálního epitelu distálně od vyvíjejícího se základu první mléčné stoličky. Od stádia ED 42-44 se **dentální epitel v distální oblasti pravidelně rozvětvoval na bukální a linguální větve**, přičemž linguální výběžek postupně vymizel a bukální pokračoval distálním směrem. U nejmladšího hodnoceného stádia nebylo ještě toto rozdělení zřetelné, ale náznak této situace bylo rovněž možné pozorovat. V tvářové oblasti nejmladšího zárodku se distálně od první mléčné stoličky se objevilo ztlustění epitelu, u kterého nebylo možné identifikovat příslušnost k dentálnímu nebo vestibulárnímu epitelu (obr. 31). Na základě podobnosti struktury s dalšími stádii je pravděpodobnější, že vývojově jde o předchůdce výše zmíněného větvení dentálního epitelu distálně od základu první mléčné stoličky (např. obr. 33).

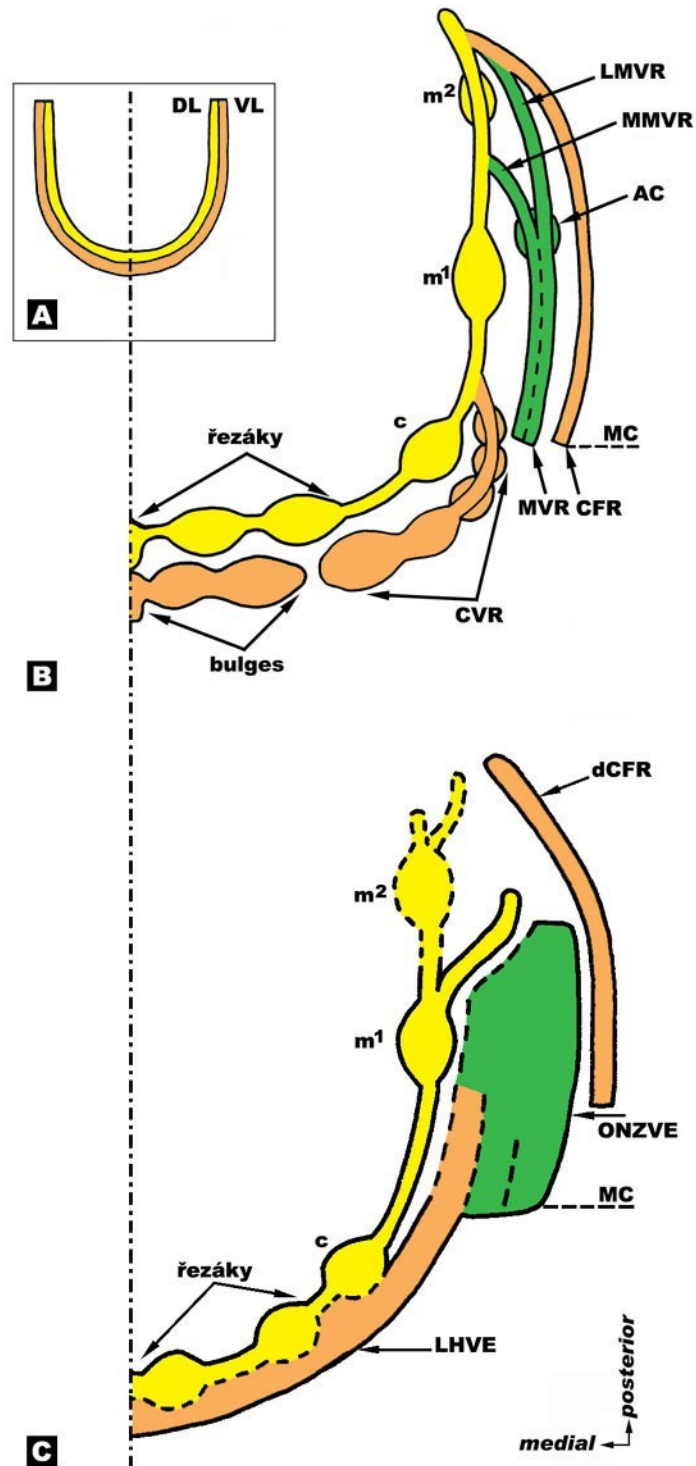
U jedince HU8 byly již v obou čelistech vytvořený základ pro druhou mléčnou stoličku. Dolní druhá mléčná stolička byla vývojově pokročilejší ve srovnání s horní. Toto koresponduje s tvrzením, že dolní druhá mléčná stolička se zakládá dříve než horní (Tonge, 1969). Na 3D rekonstrukcích ani na frontálních histologických řezech nebylo již u tohoto pokročilého stádia možné přesně determinovat, zda základ druhé mléčné stoličky vznikl na prodloužení linguální nebo bukální větve výše zmíněného rozvětvení dentálního epitelu za první mléčnou stoličkou (obr. 48C, 49C). Distálně od druhé mléčné stoličky se dentální epitel rovněž větvil na dvě kratší větve bukální a linguální.

Ve sklovinných orgánech ve stádiu zvonku u nejstaršího hodnoceného stádia v 9. týdnu vývoje jsme pozorovali výskyt tzv. „enamelových nik“ (obr. 28, 47), které popsal Bolk (1921^b). Jsou to jamky (vklesnutí) do sklovinného orgánu. Menší niky bylo možné pozorovat i v základech mléčných špičáků ve stádiu pokročilého pohárku (obr. 43).



Obrázek 48: Schéma prostorového vztahu mezi dentálním (žlutě) a vestibulárním (zeleně) epitelem. Podle obecně akceptované koncepce je vestibulární lišta (VL) souvislá struktura běžící paralelně podél podkovovité dentální lišty (DL) (A). Schéma struktur vyskytujících se v průběhu vývoje v dentálním a vestibulárním epitelu horní čelisti člověka (B). Schéma struktur vyskytujících se v průběhu vývoje v dentálním a vestibulárním epitelu dolní čelisti člověka (C). Nebylo možné přesně determinovat, zda základ druhé dolní mléčné stoličky vznikl na prodloužení linguální nebo bukální větve výše zmíněného rozvětvení dentálního epitelu za první mléčnou stoličkou. Ústní koutek (MC), mléčný špičák (c), první mléčná stolička

(m^1), druhá mléčná stolička (m^2), vestibulární hřeben špičáku (CVR), vestibulární hřeben stoličky (MVR) se svou mediální (MMVR) a laterální (LMVR) větví, akcesorní pohárek (AC), epitel tvářového žlábků (CFR), labiální hřeben vestibulárního epitelu (LHVE), oblast nepravidelně ztlustělého vestibulárního epitelu (ONZVE), záhyb epitelu dna orálního vestibula (dCFR). Střední čára je čerchovaně.

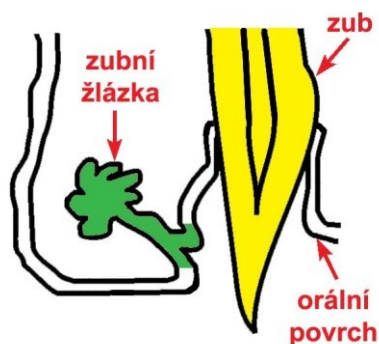

Obrázek 49: Schéma vývoje základů *vestibulum oris* (oranžově) u člověka. Podle obecně akceptované koncepce je základem *vestibulum oris* vestibulární lišta (VL) souvislá struktura běžící paralelně podél

podkovovité dentální lišty (DL) (**A**). Vývoj stropu orálního vestibula (**B**). Vývoj dna orálního vestibula (**C**). Dentální epitel je znázorněn žlutě, vestibulární epitel, který není součástí primordia prospektivního *vestibulum oris* je zelený. Ústní koutek (MC), mléčný špičák (c), první mléčná stolička (m¹), druhá mléčná stolička (m²), vestibulární hřeben špičáku (CVR), vestibulární hřeben stoličky (MVR) se svou mediální (MMVR) a laterální (LMVR) větví, akcesorní pohárek (AC), epitel tvářového žlábků (CFR), labiální hřeben vestibulárního epitelu (LHVE), oblast nepravidelně ztlustělého vestibulárního epitelu (ONZVE), záhyb epitelu dna orálního vestibula (dCFR). Střední čára je čerchovaně.

5.1.4 Vývojový vztah dentálního a vestibulárního epitelu

V průběhu prenatalního vývoje se dentální a vestibulární epitel vyvíjejí ve velmi úzkém vzájemném vztahu. Dentální epitel je postupně segmentován v zárodky mléčných zubů a mezizubní mezery. Vývoj orálního vestibula je velmi komplexní proces zahrnující řadu epitelových struktur, z nichž většina přichází do kontaktu s dentálním epitelem. Mesio-distálně je v segmentaci dentálního epitelu a epitelu orálního vestibula horní čelisti zřejmá jistá paralela a oba epitely mezi sebou opakovaně fúzí (obr. 48B). Paralelizmus v segmentaci dentálního a vestibulárního epitelu a jejich opakované kontakty podél mesio-distální osy čelistí podporují předpoklad, že vestibulární epitel („Nebenleiste“) je homologický s „tooth-gland lamina“ (obr. 50) – lištou dávající vznik zubním žlázkám plazů (Bolk, 1924).



Obrázek 50: Konický zub plazů (žlutě) se zubní žlázkou (zeleně) (podle Bolk, 1924).

V dolní čelisti jsme nenašli splývání dentálního a vestibulárního epitelu ve smyslu fúzí viditelných v horní čelisti (obr. 48B, C). I zde se však oba epitely vyvíjejí ve velmi úzkém vývojovém vztahu. Společný původ dentálního a vestibulárního epitelu v oblasti řezáků a špičáku dokládají prezentované 3D rekonstrukce.

Úzký vývojový vztah dentálního a vestibulárního epitelu podporují také molekulární data. Ve vestibulárním epitelu a ve vestibulární části dentálního epitelu člověka dochází k expresi *Dlx7* (Davideau *et al.*, 1999). Na myším modelu byla nalezena exprese *Msx1*, *Msx2*, *Bmp2* a *Bmp4* synchronně ve vyvíjející se dentici i v epitelu orálního vestibula (Turečková *et al.*, 1995).

5.1.5 Akcesorní struktury vestibulárního epitelu

U lidských zárodků na různých stupních prenatalního vývoje byly na frontálních histologických řezech různými autory zaznamenány akcesorní struktury v oblasti vyvíjejícího se orálního vestibula člověka, které byly často popisovány jako pozůstatky (vestigia) evolučně starších struktur.

Hertz (1866) pozoroval u lidských embryí epitelové výběžky zevně od zubního epitelu v horní i dolní čelisti. Tyto výběžky považoval za základy permanentní dentice. Na chybnost této interpretace upozornil Röse (1895). Adloff (1909) popsal na histologickém řezu zevně od primordia dolní druhé mléčné stoličky akcesorní epitelovou strukturu připomínající zubní základ. Výskyt epitelových struktur zevně od vyvíjející se dentice byl vysvětlován různě. Röse (1895) považoval tyto struktury za základy tzv. „prelakteální dentice“, čili dentice vývojově předcházející dentici mléčnou. Zevně od dentální lišty popsal Schour (1929) tzv. akcesorní lištu, kterou vztahoval k základům „prelakteální dentice“ nebo k pozůstatkům lišty dávající vznik zubním žlázkám plazů.

Bolk (1924) vysvětloval výskyt akcesorních struktur připomínajících zubní základ v oblasti vestibulárního epitelu jako pozůstatky „Zahndrüsenleiste“ (lišta dávající vznik zubním žlázkám) plazů. U těchto struktur tvaru menšího sklovinného orgánu nebyla přítomná typická vnitřní histo-diferenciace sklovinného orgánu, ani typické zhuštění mezenchymu dentální papily (Bolk, 1924). **Naše 3D rekonstrukce dokumentují výskyt akcesorního pohárku, který připomínal menší sklovinný orgán bez typické vnitřní histo-diferenciace.** Tento akcesorní pohárek ležel zevně od základu první mléčné horní stoličky u embryí v ED 44-46.

V přední části zubního oblouku před ústním koutkem Bolk (1924) nenalezl souvislou lištu. Byly popsány pouze izolované „bulges“ a výběžky epitelových ztlustění v oblasti orálního vestibula (Bolk, 1924). **Podobné struktury jsme v oblasti vestibulárního epitelu zevně od vyvíjejících se řezáků dokumentovali na 3D rekonstrukcích u nejmladších hodnocených vývojových stádií (ED 40-42, ED 42-44).**

Bolk (1924) na základě svých pozorování zavedl pro vestibulární lištu jako celek pojem „Nebenleiste“, čili lišta vedlejší. Celou tuto strukturu vztahoval k rudimentárním pozůstatkům „Zahndrüsenleiste“ – lišty dávající vznik zubním žlázkám plazů, kde každému zubu odpovídá jedna zubní žláзка (Bolk, 1924) (obr. 50).

Naproti tomu Ahrens (1913), který ve svých studiích využíval modely 3D rekonstrukcí, nenalezl v oblasti zevně od dentálního epitelu žádnou strukturu připomínající zubní základ. Podle tohoto autora se jednalo pouze o výběžky zubní lišty bez jakéhokoliv fylogenetického významu. Labiálně od zubní lišty popsal pouze slepý výběžek dentálního epitelu, který označoval jako „Nebenleiste“ (Ahrens, 1913).

Struktury nalezené staršími autory zevně od vyvíjející se dentice (Röse, 1895; Adloff, 1909; Ahrens, 1913; Bolk, 1924; Schour, 1929) byly většinou popisované pouze na histologických řezech bez korelace s 3D rekonstrukcemi a byly zachycené u zárodků na různých stupních prenatalního vývoje. Na základě našich nálezů by výše popsané struktury mohly odpovídat strukturám vestibulárního epitelu horní: „bulges“, CVR, MVR, MMVR a LMVR, případně akcesorní pohárek (Hovořáková *et al.*, 2005) a dolní čelisti: LHVE, ONZVE.

Značnou variabilitu v popisovaném výskytu, tvaru i lokalizaci struktur zevně od embryonální dentice i v jejich interpretaci staršími autory (Röse, 1895; Adloff, 1909; Ahrens, 1913; Bolk, 1924; Schour, 1929) je možné na základě našich výsledků vysvětlit rychlými časoprostorovými změnami vyvíjejícího se vestibulárního epitelu v průběhu odontogeneze. Hodnocení těchto struktur u různých autorů zřejmě probíhalo na různých embryonálních stádiích, u kterých se, jak ukazují naše výsledky, morfologie vyvíjejících se epitelů v průběhu odontogeneze značně liší. Dalším problémem je, že data některých autorů se vztahují k horní čelisti, jiných k dolní čelisti, někteří autoři lokalizaci struktur nespécifikují (zřejmě z důvodu předpokladu stejného způsobu vývoje v obou čelistech).

5.1.6 Klinické aspekty

Patologie v oblasti orálního vestibula

Námi studovaný vestibulární epitel zahrnuje oblast budoucího labiálního a bukálního povrchu dásní až k stropu resp. dnu *vestibulum oris*. Tato oblast je místem výskytu některých patologií, jejichž původ by mohl korespondovat s embryonálním výskytem různých struktur vestibulárního epitelu. Jedná se například o gingivální cysty (Hegde a Reddy, 2004; Cunha *et al.*, 2005), o odontogenní keratocysty vyskytující se v měkkých tkáních gingivy (Chi *et al.*, 2005), o periferní odontomy (Ide *et al.*, 2005), případně o unicystický ameloblastom (Navarro *et al.*, 2004). U odontomů stejně jako u gingiválních cyst se spekuluje o jejich možném vzniku ze zbytků dentální lišty (Hegde a Reddy, 2004; Ide *et al.*, 2005). Vzhledem k jejich lokalizaci a blízkosti k dentálním strukturám nelze vyloučit jejich ontogenetický původ v oblasti vestibulárního epitelu.

Kmenové buňky

Výzkum odontogeneze na modelových organizmech na molekulární, buněčné, ale u člověka i na histologické a morfologické úrovni skrývá v sobě perspektivní možnosti využití v klinické praxi. Zuby jako postnatální tkáň nabízejí podobně jako kostní dřev možnosti produkce vlastních kmenových buněk pro terapeutické účely, ať se jedná o postnatální kmenové buňky zubní dřevě, tzv. „dental pulp stem cells – DPSCs“ (Gronthos *et al.*, 2000), či kmenové buňky ekto-mezenchymového původu, které obsahuje periodontální ligamentum (Seo *et al.*, 2004).

Periodontální ligamentum je spojovací tkáň mezi cementem zubního kořene a vnitřní vrstvou kostěného alveolu, ve kterém je zub uložen. Tato tkáň má za úkol stabilizovat zub v kostěném lůžku, napomáhat výživě zubu, v udržování homeostáze a v reparaci poškozené tkáně. Obsahuje populace buněk, které se mohou diferencovat na osteoblasty a cementoblasty. Bylo zjištěno, že periodontální ligamentum u člověka obsahuje také populaci kmenových buněk, které jsou *in vivo* schopné produkovat tkáň podobnou zubnímu cementu a periodontálnímu ligamentu. Tyto kmenové buňky mohou produkovat kolagenní vlákna podobné Sharpeyovým vláknům. Mají potenciál regenerovat tkáň periodontu (Seo *et al.*, 2004).

Transplantace na bázi těchto buněk, které lze získat z jednoduše přístupného zdroje, by mohla představovat vhodný terapeutický přístup např. k rekonstrukci tkání poškozených periodontitidou. Kmenové buňky epitelového (ektodermového) původu s odontogenní potencí zatím identifikovány nebyly.

5.2 PŮVOD HORNÍHO MLÉČNÉHO LATERÁLNÍHO ŘEZÁKU

5.2.1 Opoždění fúze dentálních epitelů ve srovnání s ostatními komponentami mediálního nazálního a maxilárního výběžku

U člověka můžeme již v 5. týdnu prenatalního vývoje identifikovat přítomnost ztlustělého odontogenního epitelu na mediálních nazálních a maxilárních výběžcích ještě před jejich splynutím (Ooě, 1957) (obr. 51). Obecně se předpokládá, že fúze faciálních výběžků (frontonazálních, maxilárních a mandibulárních) je definitivně dokončena do ED 38 (Tonge, 1967).

U makaka bylo však prokázáno, že žlábek v místě fúze faciálních výběžků obliteruje dříve v oblasti rtů a až později v alveolu (Wei *et al.*, 2000). Lze tedy předpokládat, že ani u člověka neprobíhá fúze všech komponent faciálních výběžků zároveň.

Prezentované 3D rekonstrukce dentálního a přilehlého orálního epitelu zřetelně dokumentovaly linii fúze mezi mediálním nazálním a maxilárním výběžkem. Na ED 40-42 byly již vlastní faciální výběžky splynuté, avšak ztlustění dentálního epitelu obou výběžků byla v linii fúze stále separována. Na dentálním epitelu byl viditelný žlábek oddělující zubní epitely původního mediálního nazálního a maxilárního výběžku. K úplnému propojení ztlustění dentálních epitelů došlo až v ED 42-44, kdy se vytvořil souvislý podkovovitý val dentálního epitelu později dávající vznik zubním zárodkům mléčné dentice.

Na základě těchto pozorování můžeme konstatovat, že fúze faciálních výběžků neprobíhá ve všech jejích oblastech stejnou rychlostí. Fúze dentálních epitelů je opožděná oproti ostatním komponentám faciálních výběžků. Toto opoždění je nutno brát do úvahy zejména z hlediska klinické praxe. Termín dokončení fúze faciálních výběžků by měl být posunut za ED 42.

5.2.2 Dvojitý původ zubního základu horního mléčného laterálního řezáku

Horní čelist u člověka vzniká splynutím párových mediálních nazálních a maxilárních výběžků (obr. 51A, B). Horní centrální i laterální řezáky jsou u člověka uloženy v přední části horní čelisti – tzv. intermaxila, která je od maxily oddělena švem *sutura incisiva*. *Sutura incisiva* však neodpovídá místu původní fúze mediálního nazálního výběžku s výběžkem maxilárním (Lisson a Kjaer, 1997; Barteczko a Jacob, 2004) (viz. obr. 4). Hranice mediálních nazálních výběžků není homologická s hranicí intermaxily. Na vzniku intermaxily se podílejí také výběžky maxilární (Lisson a Kjaer, 1997; Barteczko a Jacob, 2004).

Předpokládá se, že horní řezáky jsou deriváty mediálních nazálních výběžků (Nery, 1970). Původ horního laterálního řezáku ale není jednoznačný. Již Ooë (1957) předpokládal, že by se část zubního základu laterálního řezáku člověka mohla vyvíjet na mediálním nazálním výběžku a část na výběžku maxilárním. Vývoj laterálního řezáku výlučně z maxilárního výběžku byl popsán u makaka (Wei *et al.*, 2000). Příspěvek maxilárního výběžku k vývoji řezáku byl za použití 3D rekonstrukcí dokumentován u myši (Peterková *et al.*, 1993).

V naší studii jsme se zaměřili na hodnocení původu epitelové složky zárodku horního mléčného laterálního řezáku u lidských embryí. Jako marker fúze jsme zvolili žlábek v orálním epitelu, který kopíroval linii fúze mediálního nazálního a maxilárního výběžku. Na ED 40-42 tento žlábek procházel dentálním epitelem, epitelem orálního vestibula i přilehlým orálním epitelem směrem k primární choaně (obr. 29). Přítomnost tohoto markeru na zubním epitelu bylo možné hodnotit do 8. týdne prenatalního vývoje, a to jako více či méně výrazný zářez nebo žlábek v dentálním epitelu, později jako jemný žlábek na zubním základu horního mléčného laterálního řezáku. Na základě těchto výsledků můžeme konstatovat, že epitelové komponenty v zubním zárodku horního laterálního řezáku pocházejí z mediálního nazálního i maxilárního výběžku (obr. 29, 51D).

U myši bylo zjištěno, že fronto-nazální výběžek, který je základem mediálních nazálních výběžků, vzniká z buněk neurální lišty (NCC) středního a předního mozku (Osumi-Yamashita *et al.*, 1994). První žaberní oblouk, který dává vznik maxilárním a mandibulárním výběžkům, je ale osídlován NCC buňkami kaudálnějších oblastí středního mozku a NCC buňkami mozku zadního (Imai *et al.*, 1996). Zubní oblouk horní čelisti má tedy NCC dvojitý původ. Naše výsledky ukazují, že místo fúze mediálního nazálního výběžku s maxilárním je u člověka místem vývoje horního mléčného laterálního řezáku.

Na základě toho by se ektomezenchymová komponenta horního mléčného laterálního řezáku mohla vyvíjet z NCC buněk dvojího původu. Ověření příspěvku obou typů NCC buněk na vzniku laterálního řezáku by vyžadovalo využití techniky in vitro kultivace a experimentálního značení dentálními markery. Experimenty tohoto typu však není z etického hlediska možné na lidském materiálu provést.

5.2.3 Klinické aspekty dvojitého základu horního laterálního řezáku

Dva vývojové základy horního laterálního řezáku mohou vysvětlit zvýšenou vývojovou fragilitu tohoto zubu, jejímž výsledkem jsou časté anomálie počtu, tvaru a velikosti tohoto zubu, především u pacientů s orofaciálními rozštěpy (Böhn, 1963; Hansen a Mehdinia, 2002).

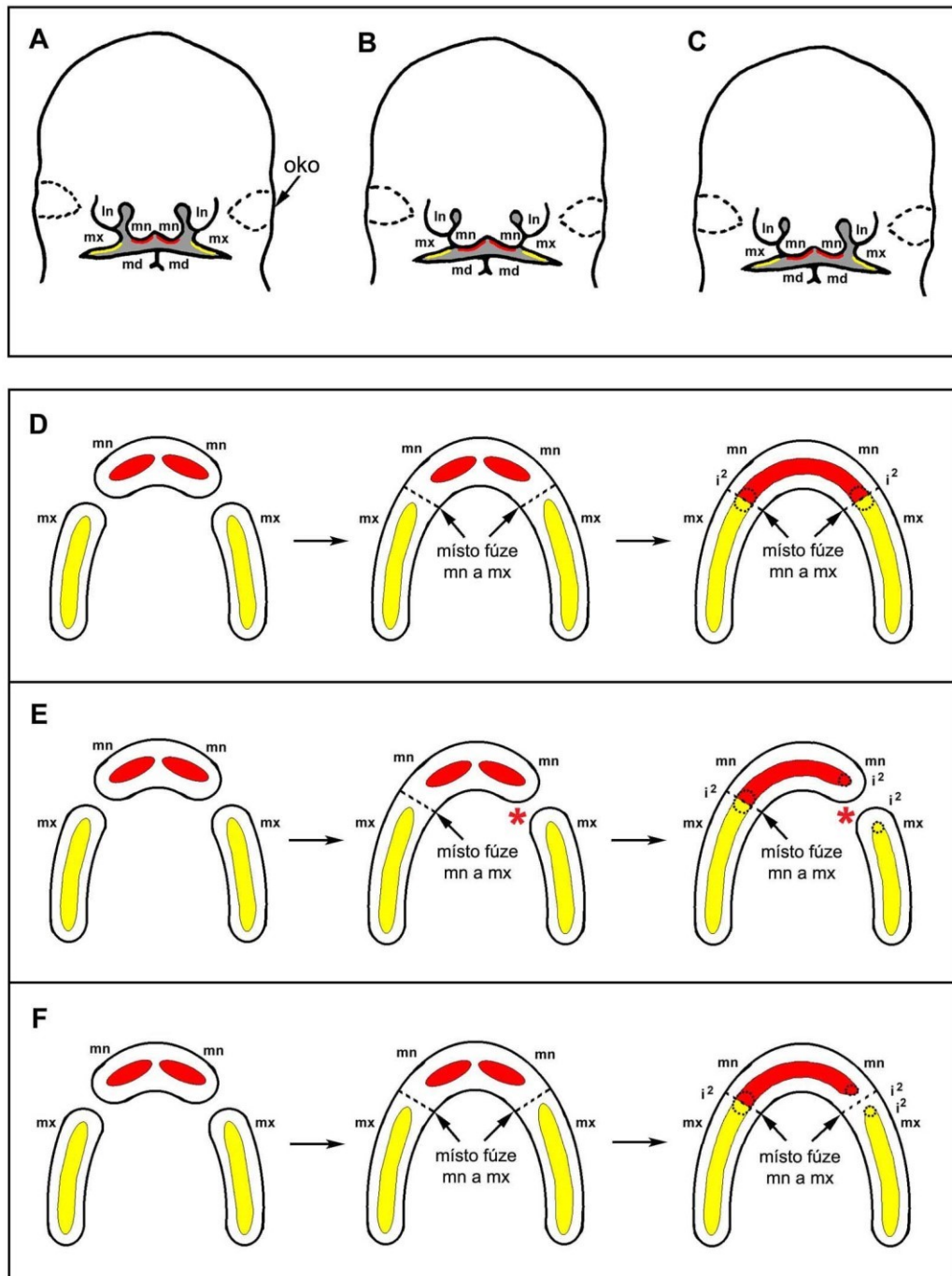
Horní laterální řezák v oblasti rozštěpu je nejnáchylnějším zubem k případnému poškození, a to jak v mléčné tak i v trvalé dentici (Ranta, 1986). Teorii možného dvojího původu laterálního řezáku (Ooë, 1957) se u pacientů postižených kompletním rozštěpem rtu, alveolu a patra (CLP) vysvětloval výskyt nadpočetného laterálního řezáku na straně s rozštěpem, kdy se jeden laterální řezák vyvine mesiálně a jeden distálně od alveolárního rozštěpu (Tsai *et al.*, 1998). Inouye (1912) však vysvětloval vznik dvojitého laterálního řezáku na straně rozštěpu sekundárním rozpadem již vytvořeného normálního zárodku pro horní laterální řezák (Inouye, 1912). Sekundární rozpad jako možný způsob vzniku rozštěpu byl však popsán pouze u rozštěpu patra (Kitamura, 1966; 1991; Angelici, 1968).

Linie rozštěpu není identická s polohou *sutura incisiva*, neodděluje intermaxilu od maxily. Linie rozštěpu odpovídá spíše místu původní epitelové fúze mediálního nazálního výběžku s maxilárním (Lisson a Kjaer, 1997; Barteczko a Jacob, 2004). Rozštěp rtu, případně rtu a čelisti vzniká jako důsledek úplného nebo částečného nesplynutí mediálního nazálního a maxilárního obličejového výběžku. Příčinou nesplynutí je vývojový nedostatek – insuficience tkání a následná hypoplasie příslušných faciálních výběžků (Ferguson, 1991).

Vznik zdvojeného laterálního řezáku můžeme na základě našich výsledků interpretovat následujícím způsobem: v důsledku nesplynutí faciálních výběžků u pacientů s rozštěpem čelisti (obr. 52A) zůstávají oddělené obě komponenty laterálního řezáku, vyvíjejí se nezávisle a dávají vznik dvěma samostatným laterálním řezákům, přičemž jeden z nich se prořezává mesiálně od rozštěpové štěrbině a druhý distálně (obr. 51E).

Nadpočetný horní laterální řezák se může vyskytovat také u pacientů s izolovaným rozštěpem rtu (CL), u nichž je čelist nepostižená – intaktní (obr. 52B, C), případně dokonce i u lidí bez jakéhokoliv orofaciálního rozštěpu (Ooë, 1971; Ravn, 1971; Jarvinen a Lehtinen, 1981). Tyto případy můžeme vysvětlit neúplným (nedokončeným) splynutím faciálních výběžků. V závěrečné fázi splývání mediálního nazálního a maxilárního výběžku nedošlo k propojení jejich dentálních epitelů a vyvinuly se dva samostatné zubní základy, z nichž vznikly dva horní laterální řezáky v jednom zubním kvadrantu intaktní

čelisti (obr. 51F). Z tohoto hlediska je možné považovat výskyt dvou horních mléčných laterálních řezáků v jednom zubním kvadrantu za tzv. **zubní rozštěp**.



Obrázek 51: Schéma časného vývoje horní čelisti u člověka v 5. až 7. týdnu prenatalního vývoje (A, B, C). Již na nesplynutých mediálních nazálních (mn) a maxilárních (mx) faciálních výběžcích se začíná diferencovat odontogenní ztlustění samostatně na mn (červeně) a na mx (žlutě) (A). U normálního vývoje dochází ke splynutí mn a mx (B). V případě nesplynutí mn a mx vzniká orofaciální rozštěp (C). **Schéma vývoje horní čelisti člověka při pohledu z ústní dutiny (D, E, F).** U normálního vývoje zůstávají dentální

epitely mn (červeně) a mx (žlutě) po určitou dobu nesplynuté na již splynutých výběžcích mn a mx. V místě splynutí dentálních epitelů mn a mx se vyvíjejí základy laterálních řezáků (i^2) obsahující materiál obou: mn i mx (**D**). V případě nesplynutí mn a mx vzniká orofaciální rozštěp (červená hvězdička) a v závislosti od stupně insuficience tkání může dojít k vytvoření dvou základů laterálního řezáku na straně rozštěpu, jednoho mesiálně (původně z mn), druhého distálně (původně z mx) od rozštěpové štěrbině (**E**). V případě nesplynutí dentálních epitelů mn a mx levé strany se tvoří dva zubní základy laterálních řezáků. Vzniká tzv. dentální rozštěp (**F**).

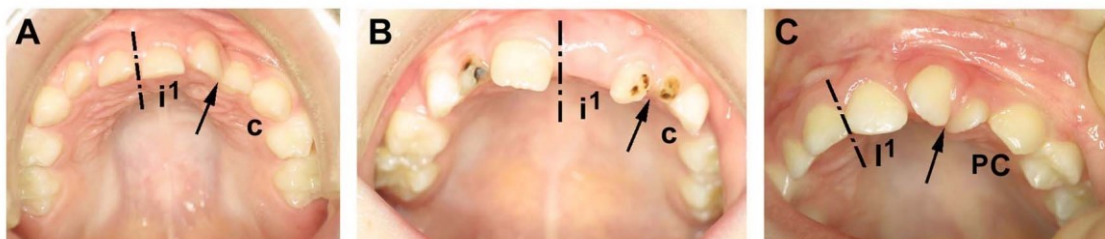Pacient s nadpočetným laterálním řezákem v intaktní čelisti (zubní rozštěp) může nést zvýšené riziko vzniku orofaciálního rozštěpu v další generaci. Výskyt nadpočetných laterálních řezáků v horní čelisti u lidí bez orofaciálního rozštěpu můžeme považovat za marker možné genetické predispozice k orofaciálnímu rozštěpu. Jako podobný marker byla navrhována také ultrasonografická detekce defektů *musculus orbicularis oris* (Martin *et al.*, 2000).

Nekompletní fúze epitelových komponent horního mléčného laterálního řezáku může dát vznik i některým méně častým anomáliím, jako jsou dva spojené laterální řezáky nebo laterální řezák s dráповitým hrbolek na linguální ploše (Merglová a Kilian, 1982).

Kromě nadpočetného laterálního řezáku můžeme na straně s rozštěpem rtu a čelisti najít u pacientů i jiné anomálie: laterální řezák může být přítomen distálně od rozštěpu, mesiálně od rozštěpu, případně může úplně chybět (Tsai *et al.*, 1998). Zmíněné možnosti výskytu laterálního řezáku v souvislosti s orofaciálním rozštěpem můžeme opět vysvětlit nespojením obou základů laterálního řezáku. Vznik laterálního řezáku pouze na jednom nesplynutém faciálním výběžku (pouze na jedné straně rozštěpové štěrbině) může odrážet silnou hypoplasii kontralaterálního faciálního výběžku, kde řezák nevznikl. V případě těžké insuficience tkáně obou zúčastněných výběžků se laterální řezák nevytvoří vůbec.

U člověka postupuje proces splývání mediálního nazálního a maxilárního výběžku od tkání hlouběji uložených k povrchovým. Čím dříve dojde ke kolapsu fúze, tím závažnější typ orofaciálního rozštěpu se vyvine. Vzhledem k tomu můžeme chybný vývoj jedné nebo obou komponent laterálního řezáku očekávat spíše u závažnějších typů orofaciálních rozštěpů, u kterých byla hypoplasie výběžků větší a jsou postižené i tvrdé tkáně (alveolární rozštěp a CLP). Naopak, nadpočetné laterální řezáky můžeme očekávat spíše u orofaciálních rozštěpů postihujících pouze měkké tkáně (izolovaný CL), u kterých hypoplasie obličejových výběžků nebyla tak závažná. Z tohoto hlediska můžeme potom u pacientů s rozštěpem rtu a/nebo čelisti považovat počet a polohu laterálního řezáku za

marker růstové potence odpovídajících faciálních výběžků, což může být důležité při sestavování anamnézy a plánování léčby.



Obrázek 52: Zdvojený laterální řezák u pacientů po chirurgickém ošetření orofaciálního rozštěpu. Zdvojený mléčný laterální řezák u pacienta s levostranným alveolárním rozštěpem (A). Zdvojený mléčný laterální řezák u pacienta s levostranným rozštěpem rtu s intaktní čelistí (levý centrální řezák chybí) (B). Zdvojený trvalý laterální řezák u pacienta s levostranným rozštěpem rtu s intaktní čelistí (C). Střední čára je čerchovaně. Šipka směřuje ke zdvojeným laterálním řezákům. Centrální mléčný (i^1) a trvalý (I^1) řezák, mléčný (c) a trvalý špičák (PC). (Fotografie pacientů pocházejí z archivu Kliniky Plastické Chirurgie, Praha.)

Typ laterálního řezáku může pomoci v klasifikaci pacientů s orofaciálními rozštěpy do kategorií s různou etiologií vzniku rozštěpu, což je důležité z hlediska stanovení kritické fáze vývoje a z hlediska prevence těchto vývojových vad v další generaci. Etiologie vzniku rozštěpů na základě výskytu laterálního řezáku by mohla být dále testovaná v rodinách s výskytem tohoto postižení, například u sourozenců pacientů postižených orofaciálním rozštěpem. V minulosti se výskyt dentálních anomálií v rodinách pacientů s rozštěpem již hodnotil. U nepostižených sourozenců pacientů s rozštěpem byla popsána signifikantně vyšší frekvence dentálních anomálií ve srovnání s kontrolní skupinou bez familiárního výskytu orofaciálního rozštěpu (Schroeder a Green, 1975).

V některých pracích zabývajících se touto problematikou však zůstává problémem třídění pacientů s různým typem orofaciálních rozštěpů a s různou etiologií vzniku rozštěpu do čistých samostatných skupin, což by u výzkumu s genetickým zaměřením mělo být neoddelitelnou součástí metodického přístupu.

6 ZÁVĚRY

1. U nejmladších embryí jsme v obou čelistech našli v místě vývoje mléčné dentice jednoho zubního kvadrantu dva úseky ztlustělého zubního epitelu. Tyto úseky byly orientovány za sebou podél mesio-distální osy čelisti. V horní čelisti byla tato ztlustění oddělena žlábkem v linii fúze původně samostatných faciálních výběžků: mediálního nazálního a maxilárního. V dolní čelisti byly úseky epitelového ztlustění oddělené mezi základy laterálního řezáku a špičáku.

Teprve po kompletní fúzi dentálních epitelů vznikal v obou čelistech podkovovitý val připomínající tvar pupenu na frontálním řezu. **Zubní val představoval společnou oblast pro vývoj jednotlivých zubních základů mléčné dentice.** V místech vývoje zubních základů se val zubního epitelu rozšiřoval a tvořily se na něm nejasně ohraničená zduření „swellings“ – představující zubní pupeny mléčných zubů. **Zubní pupeny tedy nejsou jasně ohraničené struktury čnějící z povrchu zubní lišty (nebo dokonce orálního epitelu).** Jasně determinované jsou až zubní pohárky a zvonky, které postupně vrůstají do mezenchymu v místech zduření zubního epitelu.

2. V obou čelistech vznikalo *vestibulum oris* z různých vývojových základů v oblasti labiální a bukální. V labiální oblasti horní čelisti vznikal strop orálního vestibula nezávisle na epitelu dentálním z „bulges“ a CVR. V čelisti dolní byl vývojovým základem dna orálního vestibula v labiální oblasti LHVE, postupně se diferencující ze společného epitelového ztlustění, dávajícího vznik i dolním řezákům. V distální části obou čelistí se *vestibulum oris* zakládalo samostatně a nezávisle na epitelu dentálním. V dolní čelisti se dno *vestibulum oris* tvořilo jako záhyb v místě dCFR, který byl patrný již u nejmladších zárodků. V horní čelisti byl distálně od ústního koutku vývojovým základem stropu vestibulárního epitelu záhyb v místě CFR.

3. Dentální a vestibulární epitel se v obou čelistech vyvíjely v úzkém vztahu. V horní čelisti jsme pozorovali paralelní segmentaci obou epitelů a jejich vzájemné opakované interakce:

- a. Epitelové struktury budoucího orálního vestibula popsané jako „bulges“ lokalizované zevně od mléčných řezáků měly tendenci splývat s dentálním epitelem.

- b. CVR, běžící paralelně s dentálním epitelem zevně od základu špičáku, splývala s dentálním epitelem za zárodkem mléčného špičáku.
- c. MMVR (mediální hřeben MVR), běžící paralelně s dentálním epitelem v tvářové oblasti, splýval s dentálním epitelem za zárodkem první mléčné stoličky.
- d. V distální tvářové oblasti nakonec s dentálním epitelem splynul epitel CFR po předchozí fúzi s LMVR (laterálním hřebenem MVR).

V **dolní čelisti** jsme nezaznamenali splývání dentálního a vestibulárního epitelu jako v čelisti horní. I zde však probíhal vývoj obou epitelů ve velmi úzkém vztahu. **V oblasti řezáků a špičáku byly dentální i vestibulární epitel původně součástí jednoho společného ztlustění epitelu** a teprve druhotně docházelo k separaci LHVE od dentálního epitelu.

4. V **horní čelisti distálním směrem docházelo opakovaně k splývání dentálního valu s vestibulárními hřebeny**. Naopak v **dolní čelisti se v distální oblasti dentální epitel pravidelně dělil na bukální a linguální větev**, přičemž linguální postupně vymizela a bukální pokračovala distálním směrem.

Vestibulární epitel horní čelisti se zakládal jako samostatné ztlustění lokalizované zevně od dentálního epitelu. V labiální oblasti dolní čelisti byly dentální a vestibulární epitel součástí společného epitelového ztlustění, které se postupně diferencovalo na dentální val a labiální hřeben vestibulárního epitelu.

V **horní čelisti** jsme v oblasti vestibulárního epitelu pozorovali výskyt **akcesorního pohárku** lokalizovaného zevně od první mléčné stoličky (v ED 44-46). Podobnou strukturu jsme ve vestibulárním epitelu dolní čelisti nezaznamenali.

5. Naše výsledky dokumentovaly **původ mléčného laterálního řezáku člověka z obou: mediálního nazálního i maxilárního výběžku**. Příspěvek maxilárního výběžku k vývoji řezáku byl prokázán u myši i potkana.

Na základě prezentovaných výsledků je zřejmé, že **u člověka vestibulum oris vzniká na různém podkladě v oblasti rtů a tváří**. Podobně u myši a ovce bylo na horní čelisti prokázáno, že vestibulární lišta je základem horního *vestibulum oris* pouze v oblasti rtů a v oblasti diastematu, zatímco v tvářové oblasti se horní *vestibulum oris* tvoří ze samostatného primordia.

6. 3D rekonstrukce dentálního a přilehlého vestibulárního epitelu nejmladšího rekonstruovaného embrya (ED 40-42) dokumentovaly linii splynutí mediálního nazálního a maxilárního výběžku horní čelisti. Vlastní faciální výběžky byly u tohoto stádia fúzované, úseky dentálního epitelu obou výběžků byly však v linii splynutí výběžků nepropojené. K úplnému propojení úseků ztlustění dentálních epitelů a tím vlastně k dokončení fúze výběžků došlo až v ED 42-44. **Fúze dentálních epitelů je tedy opožděná vzhledem k fúzi ostatních komponent faciálních výběžků a toto opoždění je nutno brát do úvahy zejména z hlediska klinické praxe.**

Místo fúze dentálních epitelů faciálních výběžků bylo místem vývoje laterálního řezáku. Stopy fúze zůstávaly patrné jako méně či více výrazný žlábek na základu horního mléčného laterálního řezáku do 8. týdne prenatalního vývoje. Výsledky prokázaly, že **epitelové komponenty v primordiu horního laterálního řezáku pocházely z výběžku mediálního nazálního i maxilárního.** Výskyt dvou horních mléčných laterálních řezáků v jednom zubním kvadrantu je na základě toho možné považovat za tzv. **zubní rozštěp** vznikající nesplynutím dentálních epitelů mediálního nazálního a maxilárního výběžku. **Z klinického hlediska mohou dva vývojové základy horního laterálního řezáku vysvětlit zvýšenou vývojovou fragilitu tohoto zubu.**

7 SEZNAM POUŽITÉ LITERATURY

- Adloff P (1909) Überreste einer prälaetealen Zahnreihe beim Menschen. *Deut Monatschr Zahnheilk* 11: 828-832.
- Ahrens H (1913) Die Entwicklung der menschlichen Zähne. *Anat Hefte* 48: 169-257.
- Angelici DR (1968) Reopening of fused palatal shelves. *Cleft Palate J* 5: 205-210.
- Arnold WH, Rezwani T, Baric I (1998) Location and distribution of epithelial pearls and tooth buds in human fetuses with cleft lip and palate. *Cleft Palate Craniofac J* 35: 359-365.
- Barteczko K, Jacob M (2004) A re-evaluation of the premaxillary bone in humans. *Anat Embryol* 207: 417-437.
- Bhaskar SN (1980) Orban's oral histology and embryology. 9.th ed. The C.V.Mosby Company, St. Louis-Toronto-London.
- Blehschmidt E (1954) Rekonstruktionsverfahren mit Verwendung von Kunststoffen. Ein Verfahren zur Ermittlung und Rekonstruktion von Entwicklungsbewegungen. *Z Anat Entwickl-Gesch* 118: 170-174.
- Bolk L (1912) On the structure of the dental system of Reptiles. Kon. Akad. Van Wetesch. Amsterdam, *Proc. Seet. Sci.* 14: 950-961.
- ^aBolk L (1921) Odontological Essays. First Essay: On the development of the palate and alveolar ridge in man. *J Anat* 55: 138-152.
- ^bBolk L (1921) Odontological essays. Second essay: On the development of the enamel-germ. *J Anat* 55: 152-186.
- Bolk L (1924) Die "Nebenleiste" der Säugetiere und die "Zahndrüsenleiste" der Reptilien. *Deut Monatsschr Zahnheilk* 7: 129-137.
- Born G (1883) Die Plattenmodellirmethode. *Arch Mikr Anat* 22: 584-599.
- Born G (1888) Noch einmal die Plattenmodellirmethode. *Z Wiss Mikr* 5: 433-455.
- Böhn A (1963) Dental anomalies in harelip and cleft palate. *Acta Odont Scand* (suppl) 38: 35-40.
- Burian F (1954) Chirurgie rozštěpů rtu a patra. Státní zdrav. nakladatelství, Praha.
- Chai Y, Jiang X, Ito Y, Bringas P, Han J, Rowitch DH, Soriano P, McMahon AP, Sucov HM (2000) Fate of mammalian cranial neural crest during tooth and mandibular morphogenesis. *Development* 127: 1671-1679.
- Chi AC, Owings JR Jr, Muller S (2005) Peripheral odontogenic keratocyst: report of two cases and review of the literature. *Oral surg Oral Med Oral Pathol Oral Radiol Endod* 99(1): 71-78.

- Čihák R (2002) *Anatomie 2*. Grada Publishing, Praha.
- Cobourne MT, Sharpe PT (2003) Tooth and jaw: molecular mechanisms of patterning in the first branchial arch. *Arch Oral Biol* 48: 1-14.
- Cunha KG, Carvalho Neto LG, Saraiva FM, Dias EP, Cunha MS (2005) Gingival cyst of the adult: a case report. *Gen Dent* 53(3): 215-216.
- Dankmeyer J (1940) Eine Methode zur Herstellung mikroskopischer Rekonstruktionen unter Verwendung von Negocoll und Hominit. *Anat Anz* 89: 81.
- Davideau JL, Demri P, Hotton D, Gu TT, MacDougall M, Sharpe P, Forest N, Berdal A (1999) Comparative study of MSX-5, DLX-5, and DLX-7 gene expression during early human tooth development. *Pediatr Res* 6: 650-656.
- Diewert VM, Shiota K (1990) Morphological observations in normal primary palate and cleft lip embryos in the Kyoto collection. *Teratology* 41: 663-667.
- Fára M, Jelínek R, Peterka M, Dostál M, Hrivnáková J (1988) Orofacial clefts: A theoretical basis for their prevention and treatment. Medica, UK Praha.
- Ferguson MVJ (1991) The orofacial region. In: Textbook of fetal and perinatal pathology. Wiggelsworth JS, Singer DB, editors. Blackwell Scientific Publications, Boston pp. 843-880.
- Gronthos S, Mankani M, Brahim J, Robey PG, Shi S (2000) Postnatal human dental pulp stem cells (DPSCs) in vitro and in vivo. *Proc Natl Acad Sci USA* 97: 13625-13630.
- Hansen K, Mehdinia M (2002) Isolated soft tissue cleft lip: The influence on the nasal cavity and supernumerary laterals. *Cleft Palate Craniofac J* 39: 322-326.
- Hedge U, Reddy R (2004) Gingival cyst of adult – a case report with unusual findings. *Indian J Dent Res* 15(2): 78-80.
- Hertz (1866) Untersuchungen über den feineren Bau und die Entwicklung der Zähne. *Virchow's Archiv* Bd 37 (podle Röse C (1895) Überreste einer vorzeitigen prälactealen und einer vierten Zahnreihe beim Menschen. *Österreichisch-ungarische Vierteljahrschrift für Zahnheilkunde* 2: 45-50).
- Hovořáková M, Lesot H, Peterka M, Peterková R (2005) The developmental relationship between the deciduous dentition and the oral vestibule in human embryos. *Anat Embryol* 209: 303-313.
- Ide F, Obara K, Mishima K, Saito I, Horie N, Shimoyama T, Kusama K (2005) Peripheral odontogenic tumor: a clinicopathologic study of 30 cases. General features and hamartomatous lesions. *J Oral Pathol Med* 34: 552-557.

- Imai H, Osumi-Yamashita N, Ninomiya Y, Eto K (1996) Contribution of early-emigrating midbrain crest cells to the dental mesenchyme of mandibular molar teeth in rat embryos. *Dev Biol* 176: 151-165.
- Inouye M (1912) Der Zwischenkiefer, seine Entstehung und der Verlauf der Hasenschartenkieferspalt und der schrägen Gesichtspalte. *Anat Hefte* 137(45): 475-610.
- Jarvinen S, Lehtinen L (1981) Supernumerary and congenitally missing primary teeth in Finish children. An epidemiologic study. *Acta Odontol Scand* 39: 83-86.
- Jordan RE, Kraus BS, Neptune CM (1966) Dental abnormalities associated with cleft lip and/or palate. *Cleft Palate J* 3: 22-55.
- Jorgenson RJ (1980) Clinician's view of hypodontia. *JADA* 101: 283-286.
- ^aKilian J, Sidlo R, Merglová V (1981) Age determination of individuals by teeth. *Cesk Patol* 17(3): 33-42.
- ^bKilian J, Sidlo R, Merglová V (1981) Determination of age by teeth. Part II. *Soud Lek* 26(4Suppl): 49-54.
- ^cKilian J, Sidlo R, Merglová V (1981) Determination of age by teeth. Part III. *Soud Lek* 26(4Suppl): 55-59.
- Kitamura H (1966) Epithelial remnants and pearls in the secondary palate in the human abortus: a contribution to the study of the mechanisms of the cleft formation. *Cleft Palate J* 3: 240-257.
- Kitamura H (1991) Evidence for cleft palate as a postfusion phenomenon. *Cleft Palate Craniofac J* 28: 195-211.
- Klika E, Vacek Z, Dvořák M, Kapeller K (1985) Embryologie. Avicenum, Praha.
- Kollar EJ, Baird GR (1970) Tissue interactions in embryonic mouse tooth germs. II. The inductive role of the dental papilla. *J Embryol Exp Morphol* 24: 173-186.
- Kriangkrai R, Chareonvit S, Fujiwara M, Yahagi K, Eto K, Iseki S (2004) Involvement of maxillary process epithelium in rat maxillary incisor formation. 8th International Conference on Tooth Morphogenesis and Differentiation. University of York, Heslington.
- Kükenthal W (1891) Einige Bemerkungen über die Säugetierbezahnung. *Anat Anz* 6:364-370.
- Larsen WJ (1993) Human embryology. Churchill Livingstone, Edinburgh.
- Lesot H, Vonesch JL, Peterka M, Turečková J, Peterková R, Ruch JV (1996) Mouse molar morphogenesis revisited by three dimensional reconstruction. II Spatial distribution of mitoses and apoptosis in cap to bell staged first and second upper molar teeth. *Int J Dev Biol* 40: 1017-1031.

- Lisson JA, Kjaer I (1997) Location of alveolar clefts relative to the incisive fissure. *Cleft Palate Craniofac J.* 34 (4): 292-296.
- Mato M, Aikawa E, Smiley GS (1972) Invagination of human palatal epithelium prior to contact. *Cleft Palate J* 9: 335-340.
- Martin RA, Hunter V, Neufeld-Kaiser W, Flodman P, Spence MA, Furnas D, Martin KA (2000) Ultrasonographic detection of orbicularis oris defects in first degree relatives of isolated cleft lip patients. *Am J Med Genet* 90(2):155-61.
- Merglová V, Kilian J (1982) Příspěvek k anomáliím tvaru zubní korunky. *Československá Stomatologie* 82(3): 163-167.
- Meyer W (1932) Normale Histologie und Entwicklungsgeschichte der Zähne des Menschen. Lehmann, München.
- Meyer W (1958) Die Zahn-, Mund- und Kieferheilkunde. Verlag von Urban & Schwarzenberg, München/Berlin.
- Miletich I, Sharpe PT (2004) Neural crest contribution to mammalian tooth formation. *Birth Defects Res (Part C)* 72: 200-212.
- Mina M, Kollar EJ (1987) The induction of odontogenesis in non-dental mesenchyme combined with early murine mandibular arch epithelium. *Arch Oral Biol* 32(2): 123-127.
- Mjör IA, Fejerskov O (1986) Human oral embryology and histology, 1st ed. Munksgaard, Copenhagen.
- Moore KL, Persaud TVN (1993) The developing human. 5th ed. WB Saunders Company, Philadelphia.
- Navarro CM, Principi SM, Massucato EM, Sposto MR (2004) Maxillary unicystic ameloblastoma. *Dentomaxillofac Radiol* 33(1): 60-62.
- Nery EB, Kraus BS, Croup M (1970) Timing and topography of early human tooth development. *Arch Oral Biol* 15: 1315-1326.
- Olivo JC, Izpisua-Belmonte JC, Tickle C, Boulin C, Duboule D (1993) Reconstruction from serial sections: a tool for developmental biology. Application to Hox genes expression in chicken wing buds. *Bioimaging* 1: 151-158.
- Ooë T (1956) On the development of position of the tooth germs in the human deciduous front teeth. *Okajimas Folia Anat Jpn* 28: 317-340.
- Ooë T (1957) On the early development of human dental lamina. *Okajimas Folia Anat Jap* 30: 197-210.
- Ooë T (1971) Three instances of supernumerary tooth germs observed with serial sections of human foetal jaws. *Z Anat Entwickl-Gesch* 135: 202-209.

- O’Rahilly R, Müller F (1987) Developmental stages in human embryos. Carnegie Institute of Washington, Washington.
- Osborn HF (1907) Evolution of mammalian molar teeth. The Mac Millan Company.
- Osumi-Yamashita N, Ninomiya Y, Doi H, Eto K (1994) The contribution of both forebrain and midbrain crest cells to the mesenchyme in the frontonasal mass of mouse embryos. *Dev Biol* 164: 409-419.
- Pavlíková H, Witter K, Míšek I (1999) The primordium of the upper vestibulum oris in the domestic sheep. *Acta Vet Brno* 68: 175-178.
- Peterka M, Jelínek R, Fára M (1985) Rozbor příčin vzniku vrozených vad z pohledu teratologa. *Cs. Gynecologie* 50: 363-367.
- Peterka M, Lesot H, Peterková R (2002) Body weight in mouse embryos specifies staging of tooth development. *Connect Tissue Res* 43: 186-190.
- Peterková R (1983) Dental lamina develops even within the mouse diastema. *J Cran Genet Dev Bio* 3: 133-142.
- Peterková R (1985) The common developmental origin and phylogenetic aspects of teeth, rugae palatinae and fornix vestibuli oris in the mouse. *J Cran Genet Dev Bio* 5: 89-104.
- Peterková R, Peterka M, Vonesch JL, Ruch JV (1993) Multiple developmental origin of the upper incisor in mouse: histological and computer assisted 3-D-reconstructions studies. *Int J Dev Biol* 37: 581-588.
- Peterková R, Lesot H, Vonesch JL, Ruch JV (1996) Mouse molar morphogenesis revisited by three dimensional reconstruction. I. Analysis of initial stages of the first upper molar development revealed two transient buds. *Int J Dev Biol* 40: 1009-1016.
- Ranta R (1986) A review of tooth formation in children with cleft lip/palate. *Am J Orthod Dentofacial Orthop* 90(1): 11-18.
- Ravn JJ (1971) Aplasia, supernumerary teeth and fused teeth in the primary dentition. *Scand J Dent Res* 79: 1-6.
- Radlanski RJ (1993) Contributions to the development of human deciduous primordia. Quintessence Publishing Co., Illinois 87.
- Rolshoven E (1937) Rekonstruktion histologischer Objekte auf durchsichtigen Werkstoffen. *Z Wiss Mikr* 54: 328.
- Röse C (1891) Über die Entwicklung der Zähne des Menschen. *Arch Mikr Anat* 38: 447-491.
- Röse C (1895) Überreste einer vorzeitigen prälactealen und einer vierten Zahnreihe beim Menschen. *Österreichisch-ungarische Vierteljahrschr Zahnheilk* 2: 45-50.

- Schmitt R, Lesot H, Vonesch JL, Ruch JV (1999) Mouse odontogenesis in vitro: the cap-stage mesenchyme controls individual molar crown morphogenesis. *Int J Dev Biol* 43: 255-260.
- Schour I (1929) Early tooth development with special reference to relationship between the dental lamina and the lip-furrow band. *J Dent Res* 9: 699-711.
- Schroeder HE (1991) Oral structural biology. Georg Thieme Verlag Stuttgart, New York.
- Schroeder DC, Green LJ (1975) Frequency of dental trait anomalies in cleft, sibling, and noncleft group. *J Dent Res* 54(4): 802-807.
- Seo BM, Miura M, Gronthos S, Bartold PM, Batouli S, Brahim J, Young M, Robey PG, Wang CY, Shi S (2004) Investigation of multipotent postnatal stem cells from human periodontal ligament. *Lancet* 364: 149-155.
- Sharpe PT (1995) Homeobox genes and orofacial development. *Connect Tissue Res* 32:17-25.
- Stamatiou J, Symons AL (1991) Agenesis of the permanent lateral incisor: distribution, number and sites. *J Clin Pediatr Dent* 15: 244-246.
- Stark RB (1954) The pathogenesis of harelip and cleft palate. *Plast Reconstr Surg* 13: 20-32.
- Streeter GL (1951) Developmental horizons in human embryos. Age groups XI to XXIII. Carnegie Institution of Washington, Washington DC.
- Thesleff I, Sharpe P (1997) Signalling networks regulating dental development. *Mech Dev* 67: 111-123.
- Thomee S (1928) Über Glasrekonstruktion. *Z Wiss Mikr* 45: 356.
- Tonge CH (1967) Identification of cell patterns in human tooth differentiation. *J Dent Res* 46: 876-878.
- Tonge CH (1969) The time structure relationship of tooth development in human embryogenesis. *J Dent Res* 48: 745-752.
- Tsai TP, Huang ChS, Huang ChCh, See LCh (1998) Distribution patterns of primary and permanent dentition in children with unilateral complete cleft lip and palate. *Cleft Palate Craniofac J* 32: 154-160.
- Tuchmann-Duplessis H, Haegel P (1982) Illustrated human embryology. Vol. II Organogenesis. Chapman&Hall, London.
- Turečková J, Sahlberg C, Aberg T, Ruch JV, Thesleff I, Peterková R (1995) Comparison of expression of the msx-1, msx-2, BMP-2 and BMP-4 genes in the mouse upper diastemal and molar tooth primordia. *Int J Dev Biol* 39: 459-468.

Vahtokari A, Aberg T, Thesleff I (1996) Apoptosis in the developing tooth: association with an embryonic signaling center and suppression by EGF and FGF-4. *Development* 122: 121-129.

Wei X, Senders C, Owiti GO, Liu X, Wei ZN, Dillard-Telm L, McClure HM, Hendrickx AG (2000) The origin and development of the upper lateral incisor and premaxilla in normal and cleft lip/palate monkeys induced with cyclophosphamide. *Cleft Palate Craniofac J* 37(6): 571-83.

8 SEZNAM PUBLIKACÍ AUTORA

8.1 Publikace v impaktovaných časopisech a přehledné články

Publikace v impaktovaných časopisech

Hovořáková M, Lesot H, Peterka M, Peterková R (2005) The developmental relationship between the deciduous dentition and the oral vestibule in human embryos. *Anat Embryol* 209:303-313.

Hovořáková M, Lesot H, Peterková R, Peterka M Origin of the deciduous upper lateral incisor and its clinical aspects. *J Dent Res* (accepted 2005)

Přehledné články

Hovořáková M, Lesot H, Peterka M, Peterková R The early development of the human upper deciduous dentition in 3D reconstructions. *Proceedings from the 13th International Symposium on Dental Morphology*. August 24-27, 2005, Lodz, Poland (accepted 2005).

8.2 Abstrakta

Hovořáková M, Lesot H, Peterková R, Peterka M. Discontinuity of the early dental lamina in the human upper jaw in 3D reconstructions. *Abstracts, COST ACTION B23 „Oral facial development and regeneration“*. Eighth international conference on tooth morphogenesis and differentiation, July 17-22, 2004, York, UK.

Nadiri A, Peterková R, Hovořáková M, Kuchler-Bopp S, Peterka M, Lesot H. Localisation of WNT5a, 10b, FGF-4 and their receptors in the lower molars of Tabby mice. *Abstracts, COST ACTION B23 „Oral facial development and regeneration“*. Eighth international conference on tooth morphogenesis and differentiation, July 17-22, 2004, York, UK. (Invited)

Hovořáková M, Lesot H, Peterková R, Peterka M. 3D reconstructions document double origin of the upper lateral incisor in human. *Abstracts, 2nd Meeting of the Doctoral Schools of the Charles University (Prague) – University Louis Pasteur (Strasbourg)*. October 24-27, 2004, Biomedicine, Green Auditorium, Carolinum, Prague.

Hovořáková M, Lesot H, Peterka M, Peterková R. The developing human deciduous dentition: a reminiscence of reptilian ancestors. *Abstracts, COST ACTION B23 „Oral facial development and regeneration“*. Joint meeting of the 4th management committee and working groups 1,2,3 and 4. *Genes, cells and biomaterials for oral-facial regeneration*. May 12-15, 2005, Barcelona, Spain.

Hovořáková M, Lesot H, Peterka M, Peterková R. The early development of the human upper deciduous dentition in 3D reconstructions. *Abstracts, 13th International Symposium on Dental Morphology*. August 24-27, 2005, Lodz, Poland.

Hovořáková M. Časný prenatální vývoj mléčné dentice a vestibulum oris horní čelisti člověka. 3. Memoriál prof. J. Matiegky a prof. J. Malého. 22.9. – 23.9.2005, Praha – Mělník.

8.3 Seznam publikací z jiných tematických oblastí

Publikace

Horáková M, Neščáková E, Kardošová A (2000) Vplyv materských faktorov na veľkosť Bratislavských novorodencov. *Bulletin Slovenskej antropologickej spoločnosti pri SAV*. SAV: Bratislava, ISBN 80-227-1482-8, 3: 29-32.

Horáková M, Neščáková E (2000) Pôrodná hmotnosť a dĺžka novorodencov na Slovensku v závislosti od prírastku telesnej hmotnosti matky počas gravidity. *Bulletin Slovenskej antropologickej spoločnosti pri SAV*. SAV: Bratislava, ISBN 80-227-1482-8, 3: 26-28.

Horáková M, Neščáková E, Kardošová A (2001) Panvové rozmery matiek a veľkosti novorodencov na Slovensku. *Bulletin Slovenskej antropologickej spoločnosti pri SAV*. STU: Bratislava, ISBN 80-227-1656-1, 4: 54-57.

Neščáková E, Džupinková Z, Horáková M, Drobná H, Kardošová A (2001) Percentilové hodnoty vybraných antropometrických ukazovateľov slovenských novorodencov. *Bulletin Slovenskej antropologickej spoločnosti pri SAV*. STU: Bratislava, ISBN 80-227-1656-1, 4: 135-141.

Brossmannová P, Neščáková E, Horáková M, Kardošová A (2002) Antropometria novorodencov narodených cisárskym rezom na Slovensku. *Bulletin Slovenskej antropologickej spoločnosti pri SAV*. STU: Bratislava, ISBN 80-227-1821-1, 5: 35-38.

Abstrakta

Horáková M, Neščáková E, Kardošová A (2001) Vplyv niektorých faktorov na pôrodnú hmotnosť a pôrodnú dĺžku bratislavských novorodencov. *Česká antropologie*, Palackého univerzita: Olomouc, 51: 48.