

# Přílohy

## Seznam obrázků

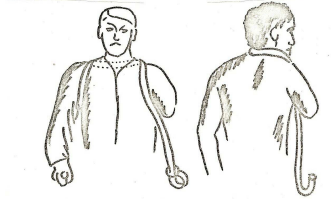
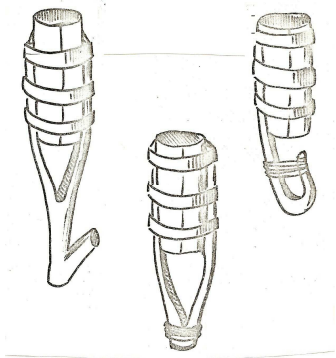
- Obr. 1:** Primitivní funkční náhrady. (Hadraba, 2009)
- Obr. 2:** Alt - Ruppín hand. (Hadraba, 2009)
- Obr. 3:** Druhá protéza Götze Von Berlichingen. (Hadraba, 2009)
- Obr. 4:** Další protézy z dílny A.Paré. (Hadraba, 2009)
- Obr. 5:** Klasifikace amputací podle úrovně jejich provedení. (Kelly, 2009)
- Obr. 6:** Schéma amputací HK a vhodnost pro vybavení protézou. (Hudec, Steinar, Huraj a kol., 1970)
- Obr. 7:** Kožní laloky u amputací končetin. (Hudec, Steinar, Huraj a kol., 1970)
- Obr. 8:** Kožní laloky u amputací končetin. (Hudec, Steinar, Huraj a kol., 1970)
- Obr. 9:** Délka amputace v předloktí a zachovaná schopnost rotace. (Taylor, 1955)
- Obr.10:** Krukenbergova plastika. (Krawczyk, 2011)
- Obr.11:** Zjednodušený záznam pohybů na horní končetině. (Taylor, 1955)
- Obr.12:** Ukázka modelačního hmatu zvýrazňující kondyly humeru. (zdroj - vlastní)
- Obr.13:** Upravený negativ. (zdroj - vlastní)
- Obr.14:** Termoplast natažený na model (ukázka na modelu DK).(zdroj - vlastní)
- Obr.15:** Laminátové lůžko (ukázka na modelu DK). (zdroj - vlastní)
- Obr.16:** Ulpivací zkušební lůžko. (Krawczyk, 2011)
- Obr.17:** Tahově ovládaná protézová ruka – hák. (Krawczyk, 2011)
- Obr.18:** Kosmetická protéza HK. (Krawczyk, 2011)
- Obr.19:** Tahové bandáže. (Taylor, 1955)
- Obr.20:** Myoelektrická protéza. (Krawczyk, 2011)
- Obr.21:** Kosmetická protéza prstů. (Krawczyk, 2011)
- Obr.22:** Laminátové lůžko a celá kosmetická protéza po exartikulaci v zápěstí. (Krawczyk, 2011)
- Obr.23:** Kosmetická, tahová a myoelektrická protéza po amputaci v předloktí. (Krawczyk, 2011)
- Obr.24:** Kosmetická, tahová a myoelektrická protéza po exartikulaci v lokti. (Krawczyk, 2011)
- Obr.25:** Kosmetická, tahová, hybridní a myoelektrická protéza po amputaci v paži. (Krawczyk, 2011)

**Obr.26:** Kosmetická, tahová a myoelektrická protéza po exartikulaci v rameni.

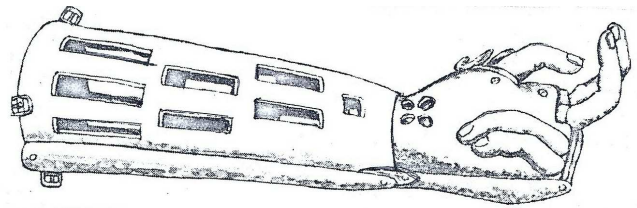
(Krawczyk, 2011)

**Obr.27:** Úchop asistovaný. (Hadraba, 2001b)

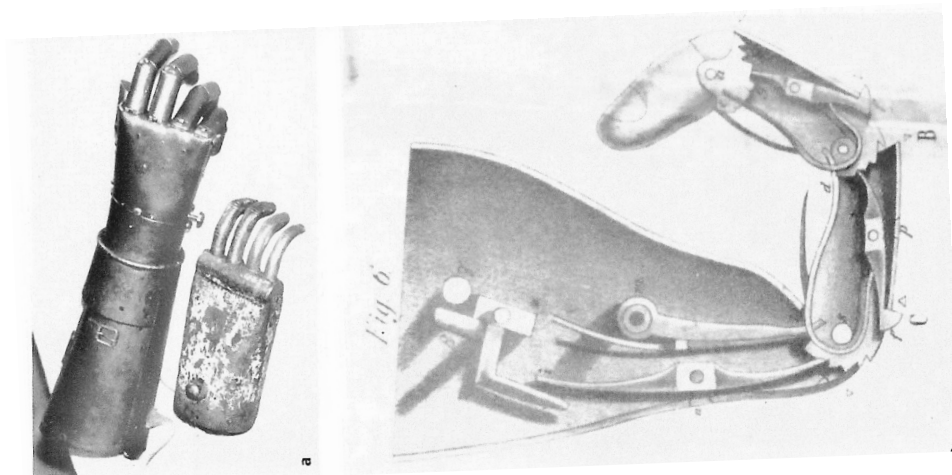
**Obr.28:** Úchop instrumentovaný. (Krawczyk, 2011)



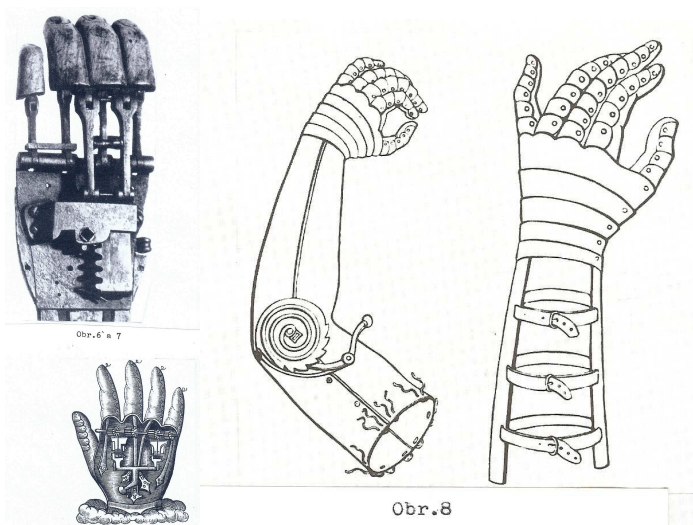
Obr. 1: *Primitivní funkční náhrady.* (Hadraba, 2009)



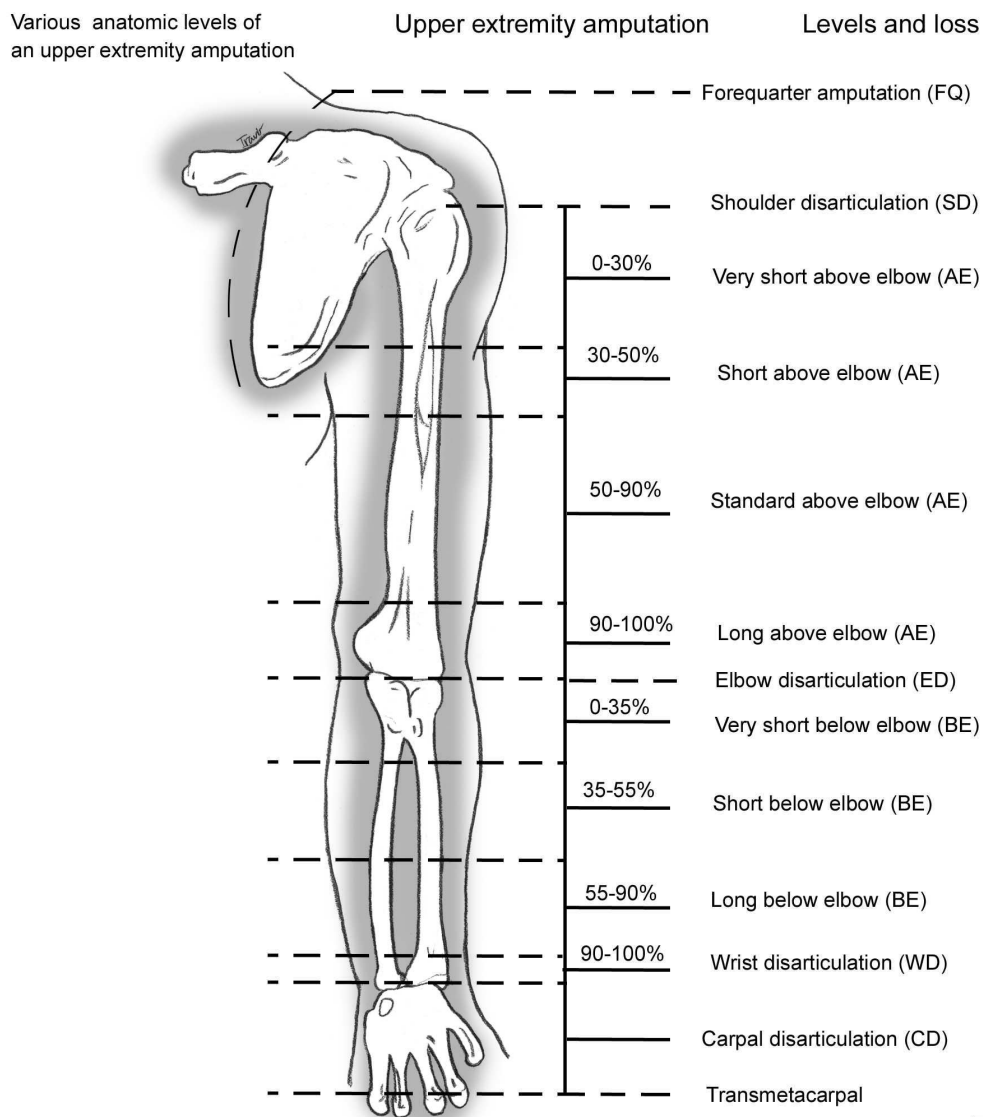
Obr. 2: *Alt - Rupp hand.* (Hadraba, 2009)



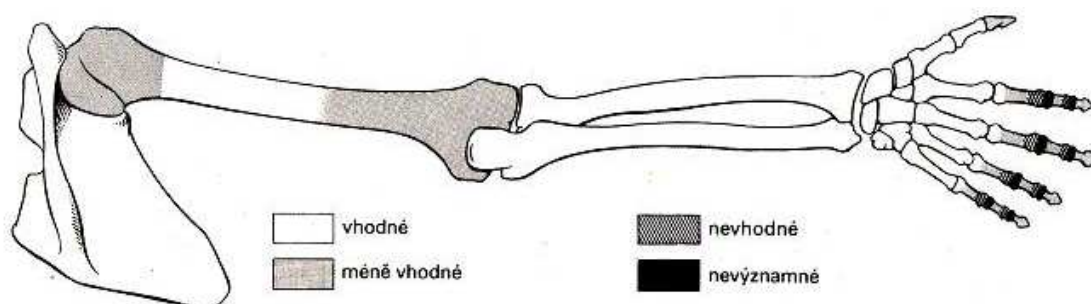
Obr. 3: *Druhá protéza Götze Von Berlichingen.* (Hadraba, 2009)



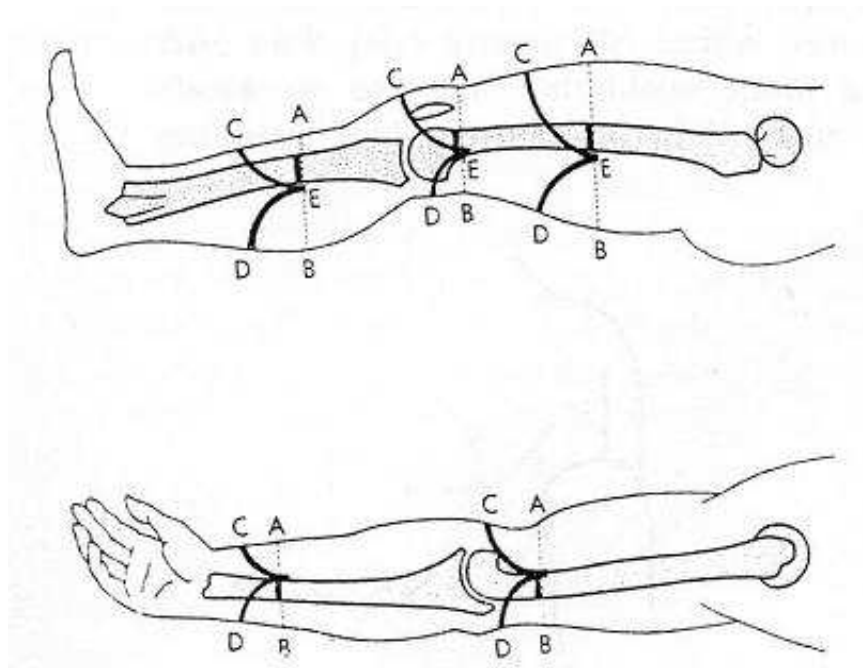
Obr. 4: *Další protézy z dílny A.Paré.* (Hadraba, 2009)



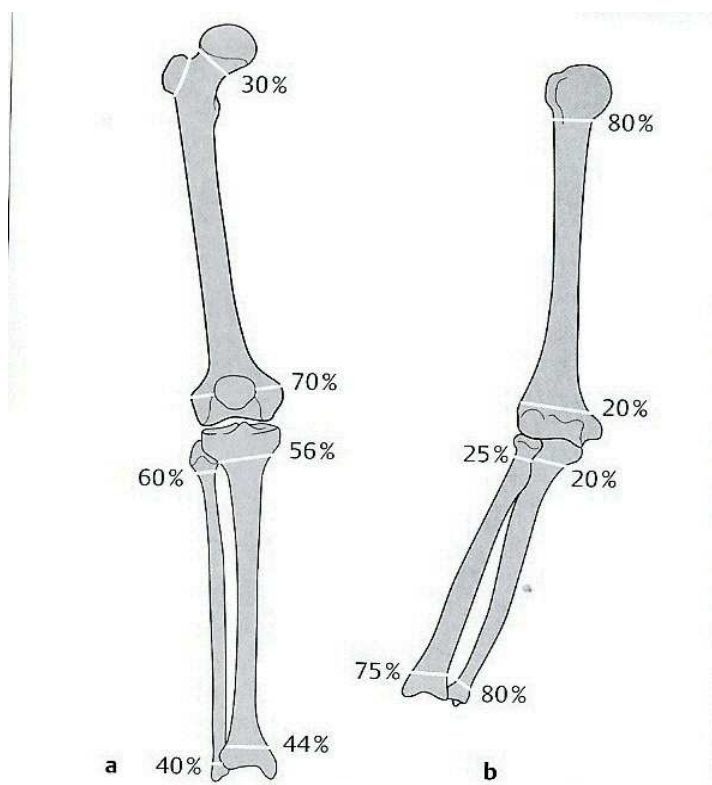
Obr.5: Klasifikace amputací podle úrovně jejich provedení. (Kelly, 2009)



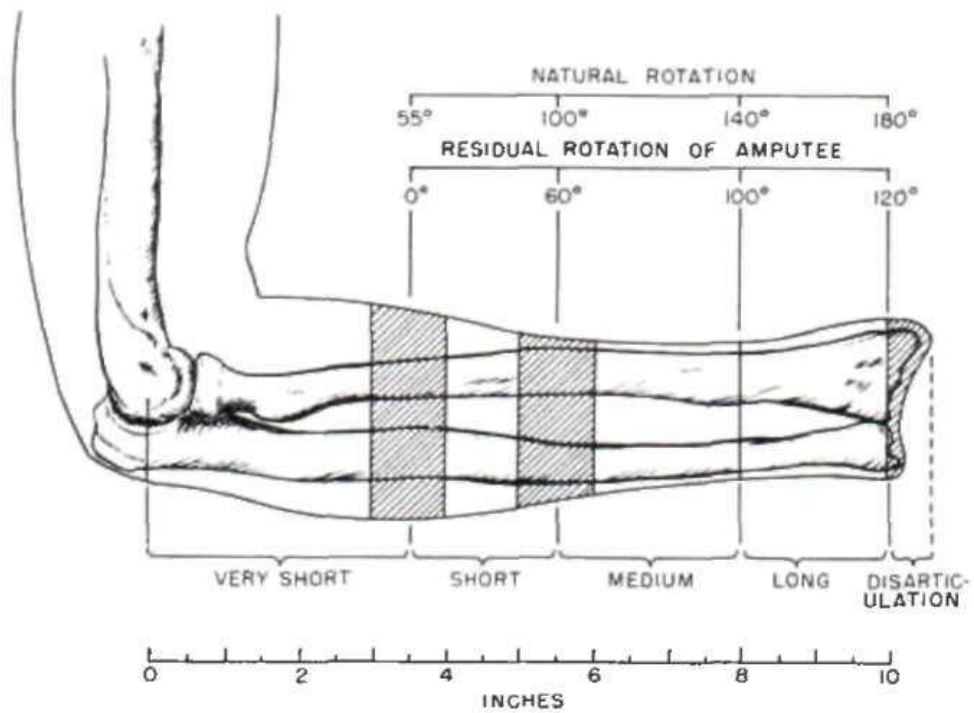
Obr.6: Schéma amputací HK a vhodnost pro vybavení protézou. (Hudec, Steinar, Huraj a kol., 1970)



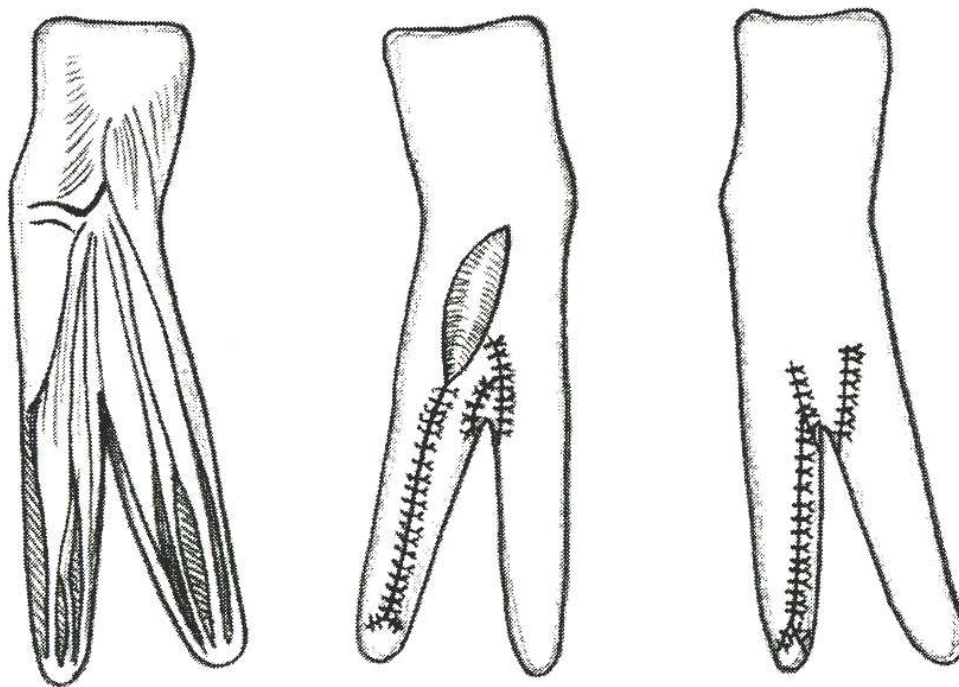
**Obr.7: Kožní laloky u amputací končetin.** (Hudec, Steinar, Huraj a kol., 1970)



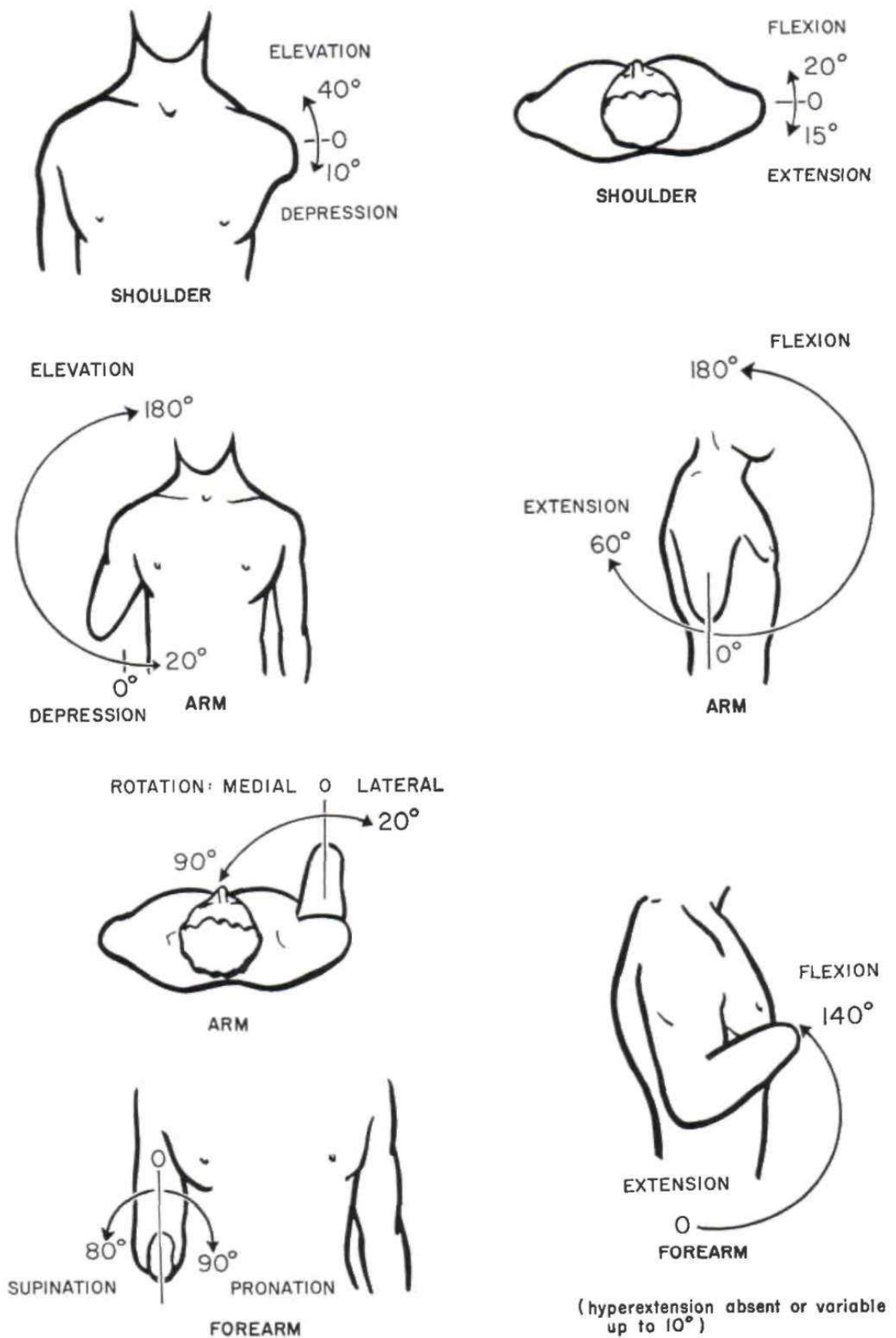
**Obr.8: Kožní laloky u amputací končetin.** (Hudec, Steinar, Huraj a kol., 1970)  
Taylor, 1955)



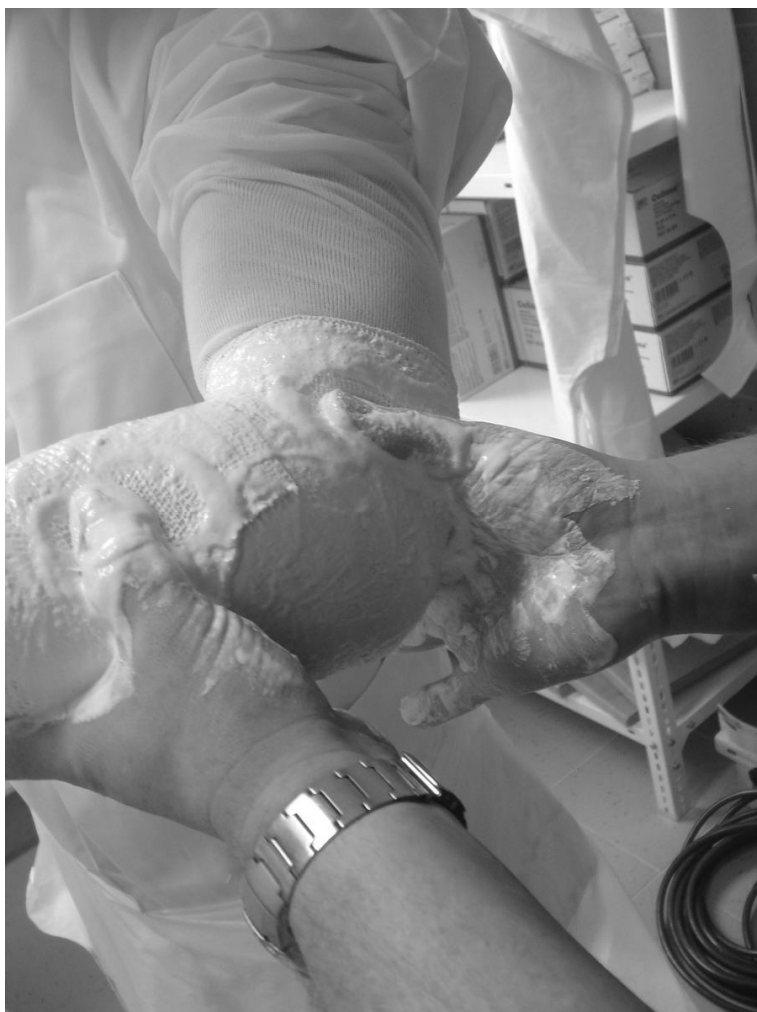**Obr.9:** *Délka amputace v předloktí a zachovaná schopnost rotace.* (Taylor, 1955)



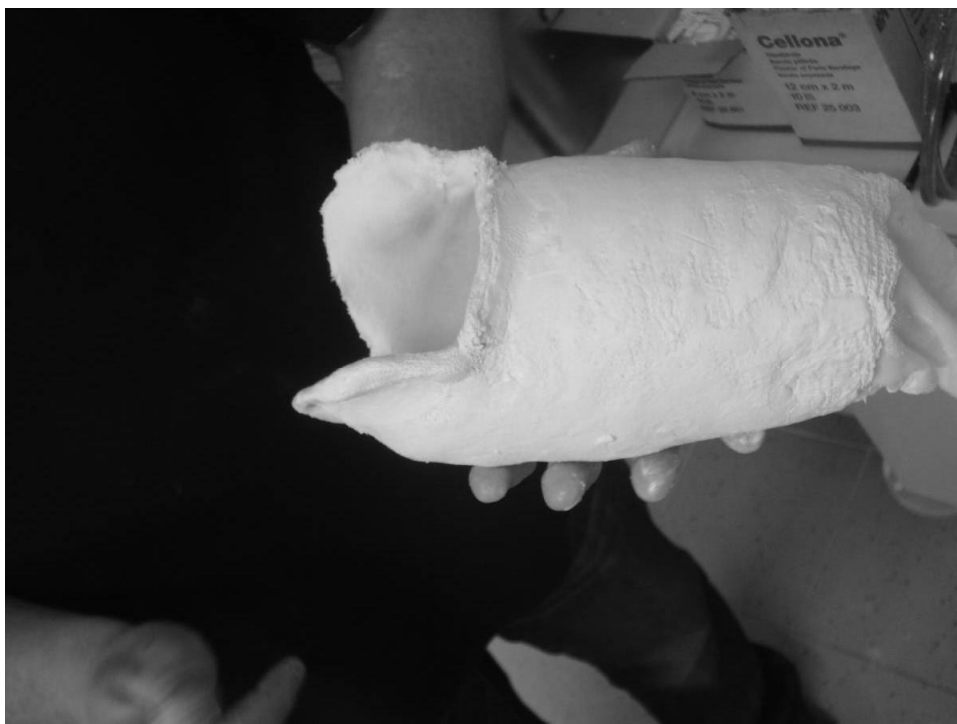**Obr.10:** *Krukenbergova plastika.* (Krawczyk, 2011)



Obr.11: Zjednodušený záznam pohybů na horní končetině. (Taylor, 1955)



**Obr.12: Ukázka  
modelačního hmatu  
zvýrazňující kondyly  
humeru. (zdroj - vlastní)**



**Obr.13: Upravený negativ. (zdroj - vlastní)**

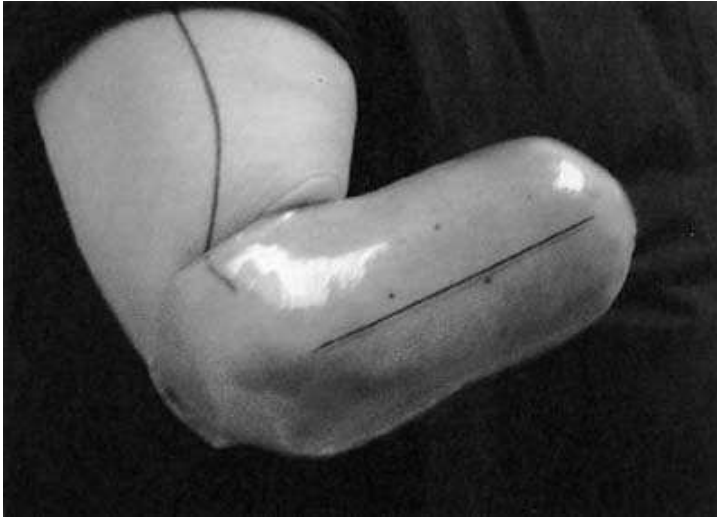



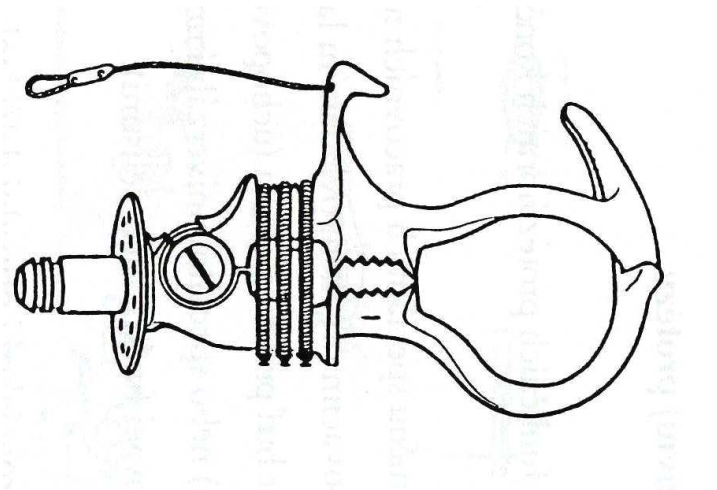
**Obr.14:** *Termoplast natažený na model (ukázka na modelu DK).* (zdroj - vlastní)



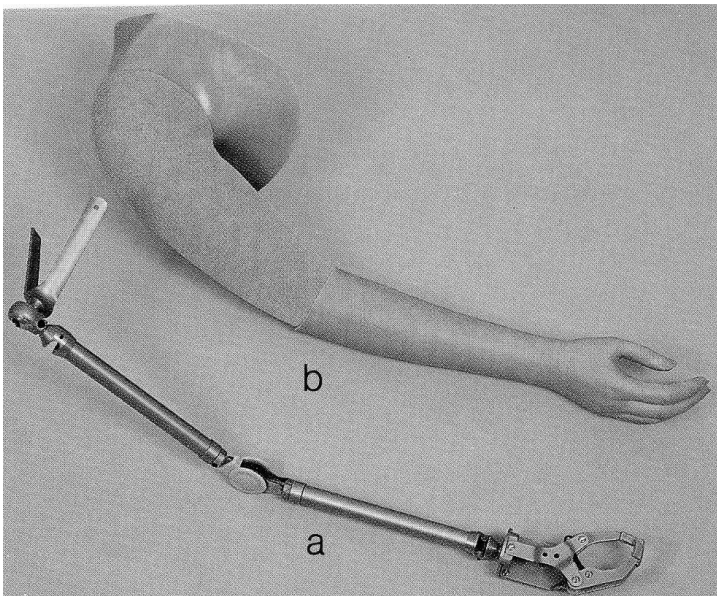
**Obr.15:** *Laminátové lůžko (ukázka na modelu DK).* (zdroj - vlastní)



**Obr.16:** *Ulpivací zkušební lůžko.* (Krawczyk, 2011)

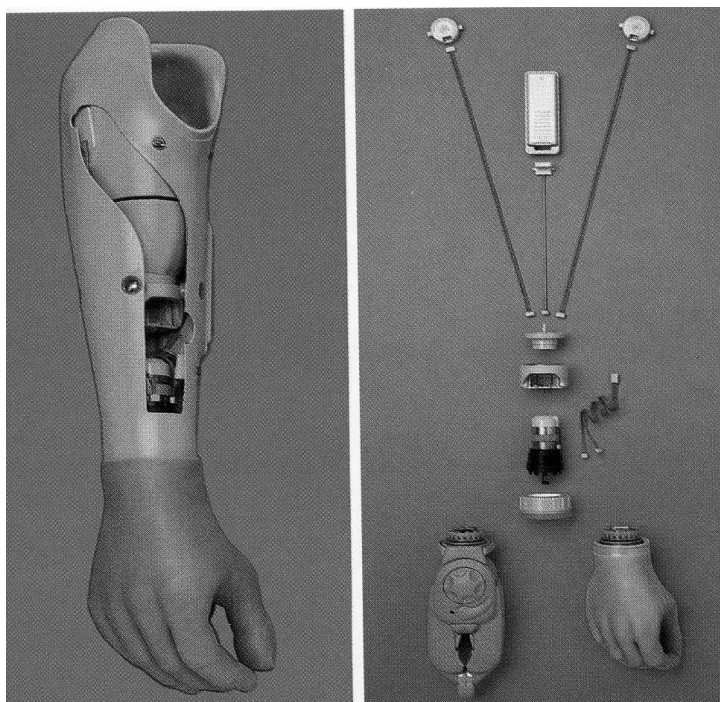
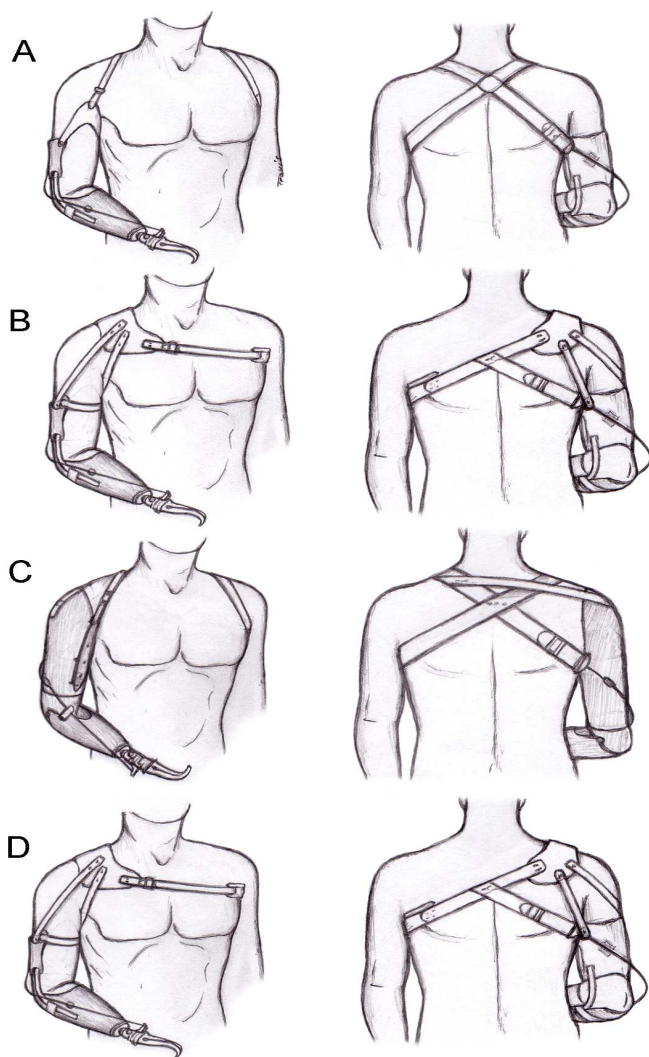


**Obr.17:** *Tahově ovládaná protézová ruka – hák.* (Krawczyk, 2011)

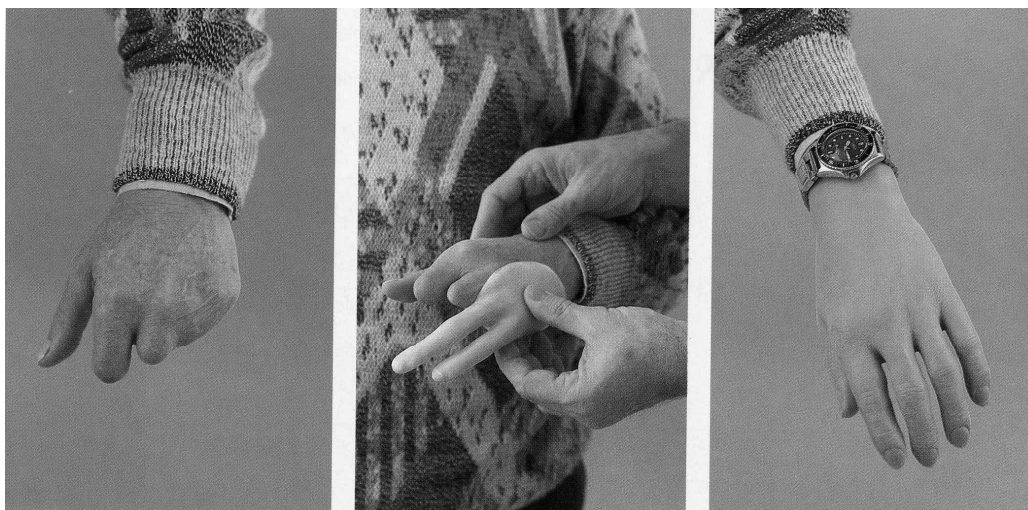

**Obr.18:** *Kosmetická protéza HK.* (Krawczyk, 2011)

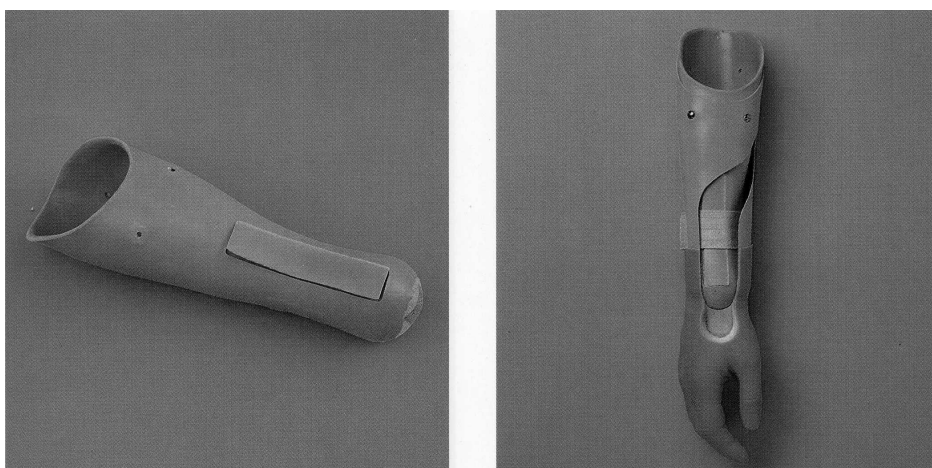
**Obr.19: Tahové bandáže.**  
(Taylor, 1955)



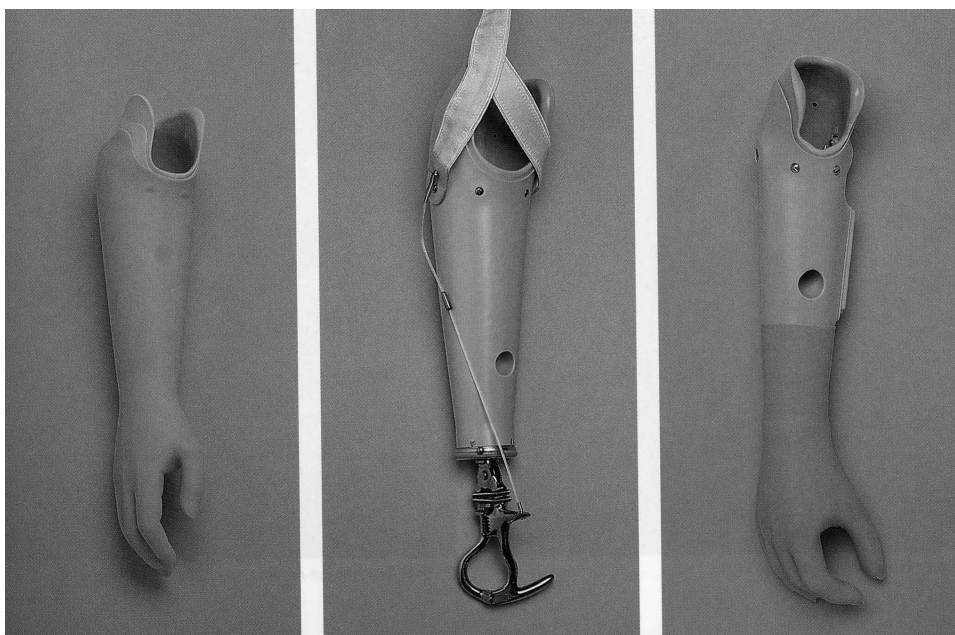
**Obr.20: Myoelektrická protéza.** (Krawczyk, 2011)



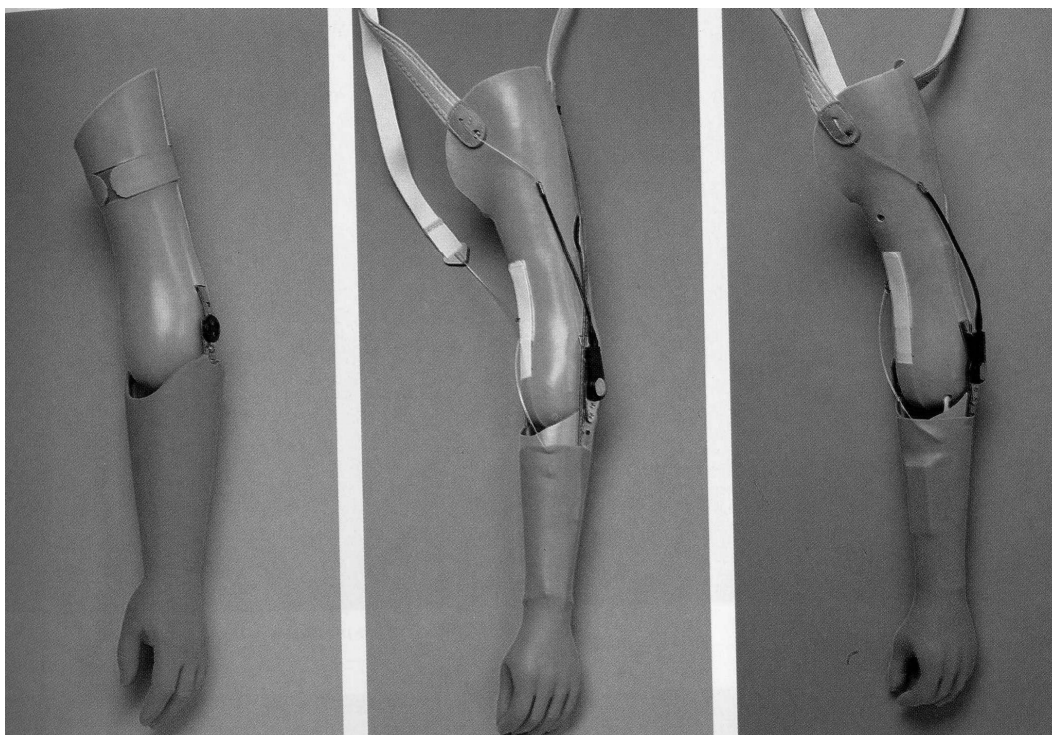
**Obr.21:***Kosmetická protéza prstů.* (Krawczyk, 2011)



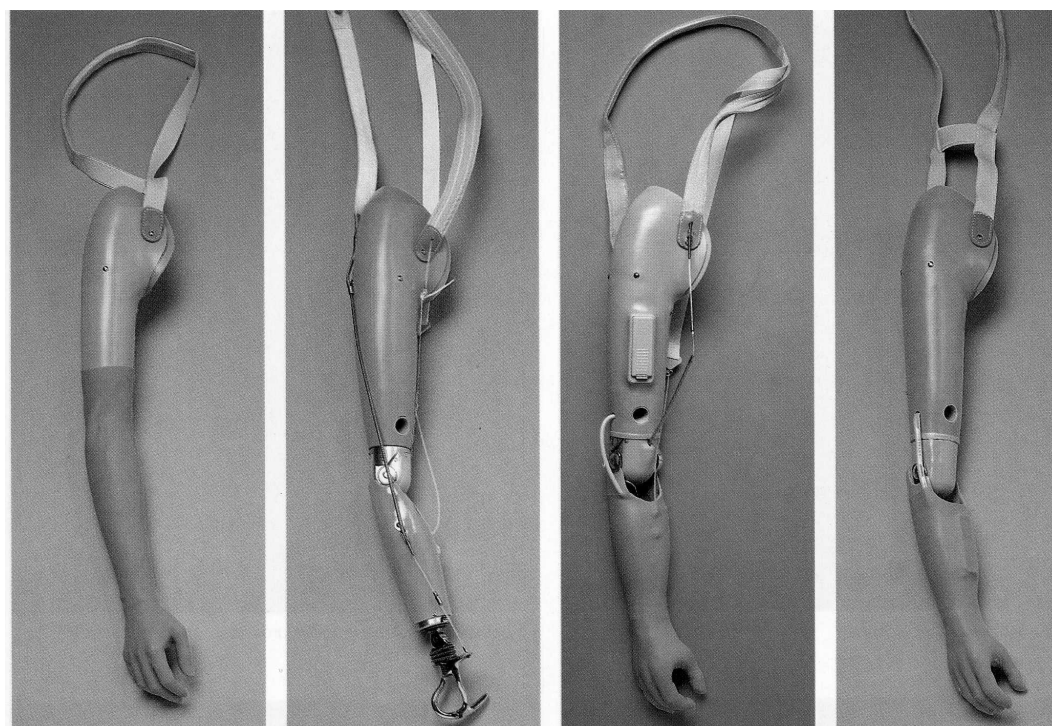
**Obr.22:***Laminátové lůžko a celá kosmetická protéza po exartikulaci v zápěstí.* (Krawczyk, 2011)



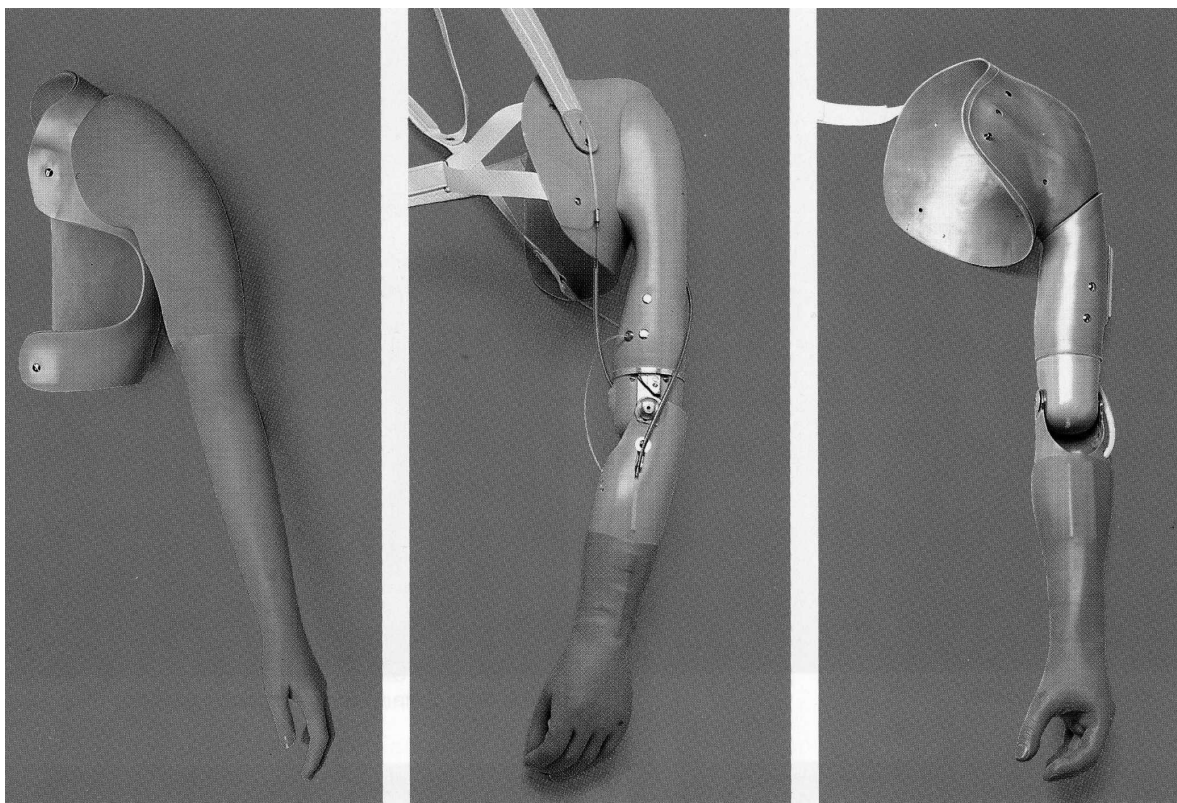
**Obr.23:***Kosmetická, tahová a myoelektrická protéza po amputaci v předloktí.* (Krawczyk, 2011)




**Obr.24:** Kosmetická, tahová a myoelektrická protéza po exartikulaci v lokti.  
(Krawczyk, 2011)



**Obr.25:** Kosmetická, tahová, hybridní a myoelektrická protéza po amputaci v paži.  
(Krawczyk, 2011)



**Obr.26:** Kosmetická, tahová a myoelektrická protéza po exartikulaci v rameni.  
(Krawczyk, 2011)



**Obr.27:** Úchop asistovaný. (Hadraba, 2001b)



**Obr.28:** Úchop instrumentovaný. (Krawczyk, 2011)