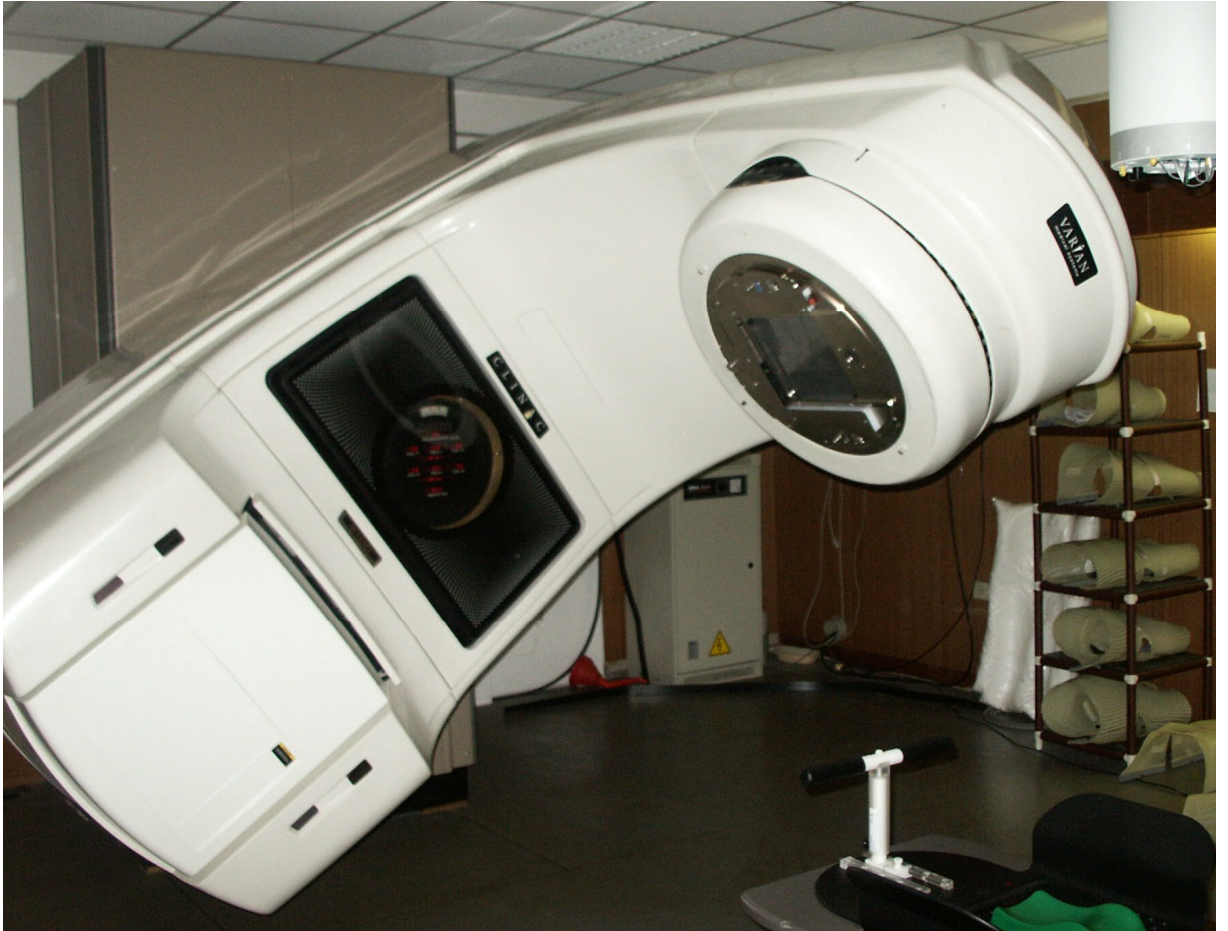


Příloha

Obr. č. 1: IMRT



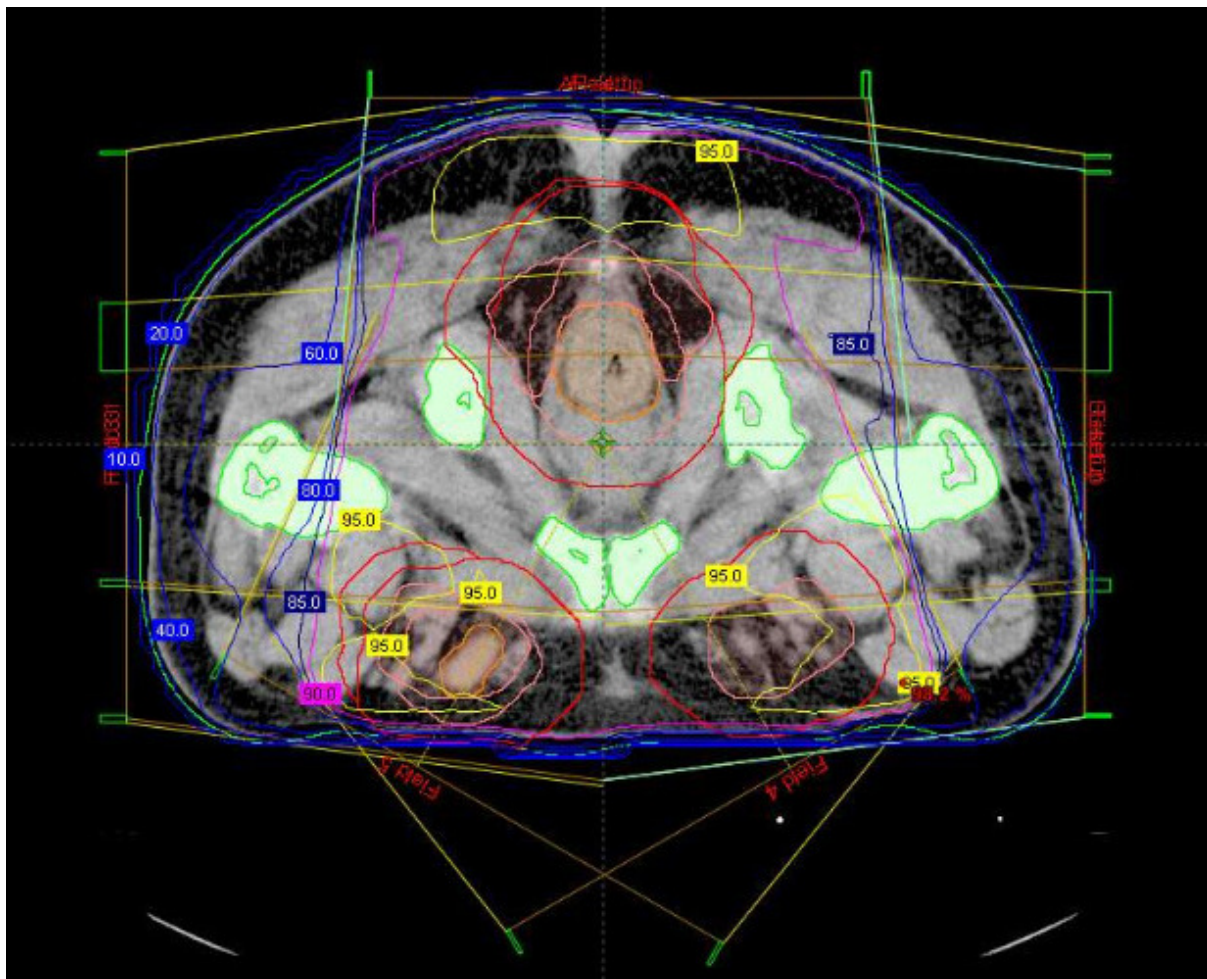
Obr. č. 2: Mnoholistový kolimátor



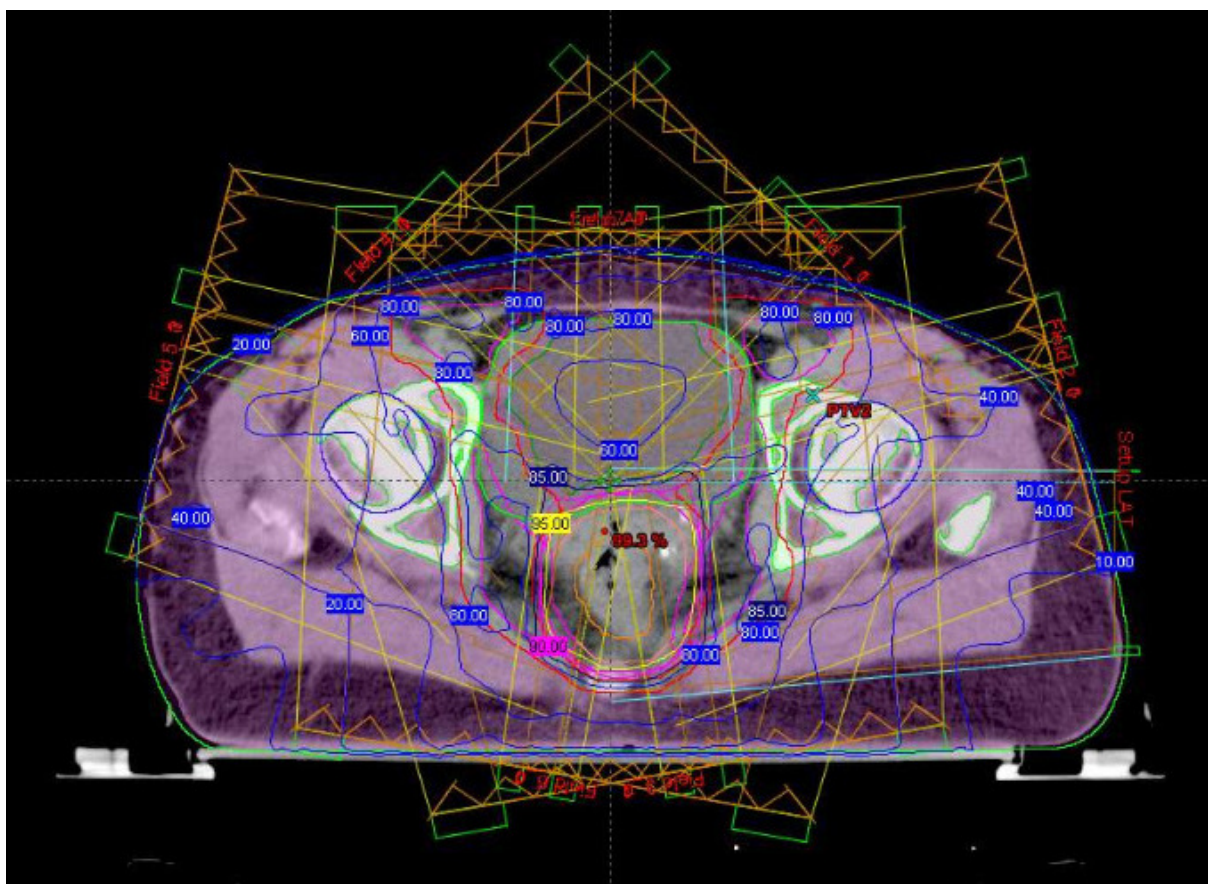
Obr. č. 3: Fixační pomůcky (vyrobené na míru pacientovi)



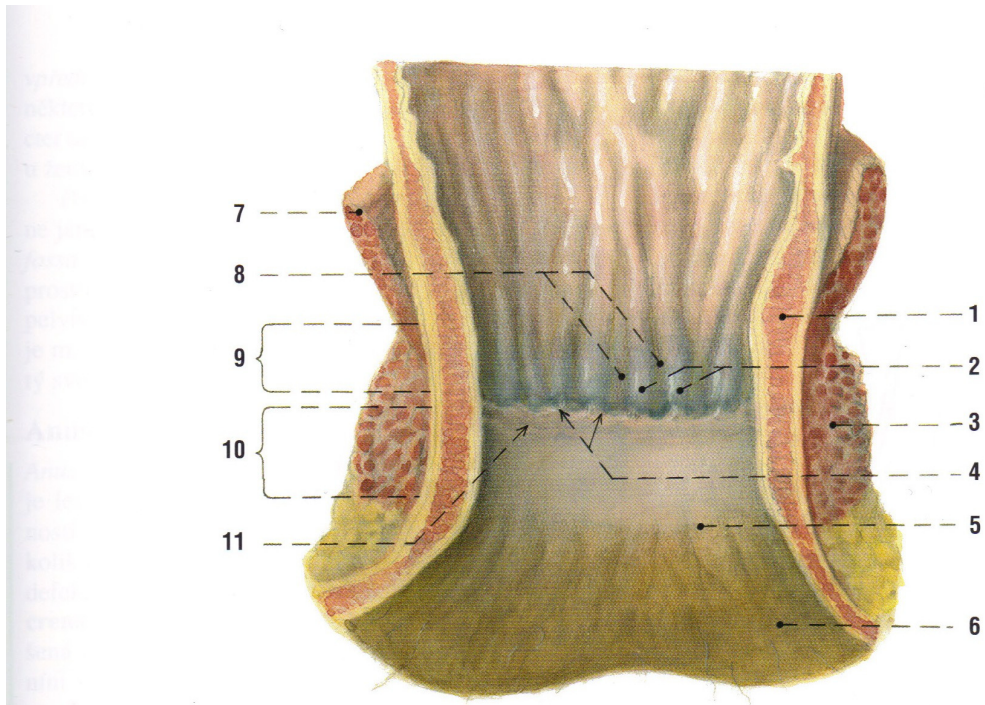
Obr. č. 4: Ozařovací plán pro metodu 3D-CRT



Obr. č. 5: Ozařovací plán pro metodu IMRT



Obr. č. 6 : *Canalis analis* po rozstřížení [4]



Obr. 82. CANALIS ANALIS po rozstřížení

- 1 svalová vrstva stěny s vnitřním svěračem
- 2 columnae anales
- 3 m. sphincter ani externus
- 4 valvulae anales
- 5 linea anocutanea
- 6 oblast crena ani

- 7 diaphragma pelvis
- 8 sinus anales
- 9 rozsah zona haemorrhoidalis
- 10 rozsah pecten analis
- 11 linie úponu vymizevší kloakové membrány (linea pectinata)