Univerzita Karlova

3. Lékařská fakulta

Autoreferát dizertační práce

Operační léčba zlomenin patní kosti

Optimalizace postavení sustentakulárního šroubu

MUDr. Jan Pazour
2021

Doktorské studijní programy v biomedicíně
Univerzita Karlova a Akademie věd České republiky

Obor: Experimentální chirurgie (P0912D350049)

Předseda oborové rady: prof. MUDr. Zdeněk Krška, CSc.

Školicí pracoviště:
Ortopedicko-traumatologická klinika FNKV a 3. LF

Autor:
MUDr. Jan Pazour

Školitel:
prof. MUDr. Valér Džupa, CSc.

Školitel konsultant:
prof. MUDr. Václav Báča, PhD.

Oponenti:

Autoreferát byl rozeslán dne....

Obhajoba se koná dne...v...hod. kde....

S disertací je možno se seznámit na děkanátě.....fakulty Univerzity Karlovy

Obsah

1. Souhrn 4

2. Summary 5

3. Úvod 6

4. Hypotézy a cíle práce 7

5. Materiál a metodika 8

6. Výsledky 13

7. Diskuse 17

8. Závěry 24

9. Použitá literatura 26

10. Seznam publikací doktoranda 30

1. Souhrn

Úvod. Předložená práce se zabývá problematikou operační léčby nitrokloubních zlomenin patní kosti. Osteosyntéza zlomenin patní kosti extenzivním laterálním přístupem je spojena s významným rizikem raných komplikací. Méně invazivní operační přístupy toto riziko snižují, nicméně dosažení kvalitní repozice zlomeniny je obtížnější. Dalším úskalím je správné umístění sustentakulárního šroubu, které je technicky obtížné. Cílem práce bylo porovnat výsledky léčby zlomeniny patní kosti dlahovou osteosyntézou z extenzivního laterálního přístupu nebo ostesyntézou hřebem C-nail operačním přístupem k *sinus tarsi.* Dále byla analyzována pozice sustentakulárního šroubu a zjišťován vliv různého umístění šroubu na stabilitu osteosyntézy. Práce byla rozdělena na část klinickou a experimentální.

Materiál a metoda. V **klinické části** byla provedena retrospektivní analýza souboru pacientů (n=98) operovaných pro nitrokloubní zlomeninu patní kosti úhlově stabilní dlahou či hřebem C-nail. U části souboru (n=22) byla provedena analýza chůze pomocí metody dynamické plantografie. Dále byla na základě hodnocení pooperačního CT vyšetření zjišťována pozice sustentakulárního šroubu a následně její vliv na stabilitu osteosyntézy. V **experimentální části** byla pomocí numerického modelování s využitím metody konečných prvků testována stabilita dlahové osteosyntézy nitrokloubní zlomeniny patní kosti při různých pozicích sustentakulárního šroubu.

Výsledky. Porovnáním dvou různých metod osteosyntézy patní kosti byl zjištěn významně nižší výskyt raných komplikací a kratší operační čas v případě osteosyntézy hřebem C-nail, při srovnatelné stabilitě osteosyntézy. Pozice sustentakulárního šroubu mimo vrchol *sustentaculum tali* nevedla k významné ztrátě dosažené repozice na konci sledovacího období. Klinicky významná se jevila penetrace šroubu do talokalkaneálního kloubu, která si vyžádala ve všech případech časnou extrakci šroubu. Výsledky experimentální studie prokázaly srovnatelnou stabilitu dlahové osteosyntézy v případě pozice šroubu ve vrcholu a pod vrcholem *sustentaculum tali*. Naopak pozice šroubu v okrajové části sustentakulárního fragmentu vykazovala nejnižší stabilitu systému.

Závěr. Osteosyntéza hřebem C-nail je vhodnou alternativou k dlahové osteosyntéze vzhledem k nižšímu výskytu raných komplikací. Pozice sustentakulárního šroubu pod vrcholem *sustentaculum tali* je přijatelná z pohledu stability osteosyntézy a současně je bezpečnější z pohledu rizika nitrokloubní penetrace šroubu.

2. Summary

Introduction. Osteosynthesis of calcaneal fractures through an extensile lateral approach accompanies an increased risk of wound healing complications. Another problem is a technically demanding placement of a sustentacular screw. The purpose of the study was to compare the results of the treatment of calcaneal fractures using the extensile lateral and less invasive *sinus tarsi* approach. The various positions of the sustentacular screw and its impact on the stability of osteosynthesis were also analyzed. The thesis consists of two sections – clinical and experimental.

Material and methods. In the **clinical section**, the retrospective analysis of the results of treatment of patients (n=98) treated for calcaneal fracture using a calcaneal plate or C-nail was performed. In this group, 22 patients underwent gait analysis using a dynamic plantography. Furthermore, the position of the sustentacular screw was explored based on a postoperative CT scan. The impact of various positions of the screw on the stability of osteosynthesis was evaluated. In the **experimental section**, the stability of the model of plate osteosynthesis of a calcaneal fracture with various ways of sustentacular screw insertion was tested using the finite element method.

Results. The lower rate of wound complications and shorter time of surgery were recorded in patients operated with C-nail while the stability of osteosyntheses was comparable regardless of the surgical method. The insertion of the sustentacular screw out of the tip of *sustentaculum tali* did not cause a significant loss of achieved fracture reduction at the end of follow-up. The intra-articular penetration of the screw was clinically significant and required an early screw removal. The results of the experimental study showed comparable stability of plate osteosynthesis when the sustentacular screw was inserted either into or under the tip of *sustentaculum tali*. The least stable fixation was the one with the screw placed in the peripheral part of the sustentacular fragment.

Conclusion. Osteosynthesis with C-nail is an appropriate alternative to plate osteosynthesis due to the lower rate of wound healing problems. The screw position under the tip of *sustentaculum tali* is acceptable from the perspective of the stability of the plate osteosynthesis and safer from the perspective of the risk of screw penetration into the talocalcaneal joint.

3. Úvod

Obecným cílem léčby nitrokloubních zlomenin patní kosti je dosažení co nejlepší dlouhodobé obnovy funkce poraněné končetiny (1). V 75 % případů se jedná o zlomeniny nitrokloubní, které podle zásad léčení zlomenin vyžadují anatomickou repozici kloubních ploch a stabilní osteosyntézu k prevenci rozvoje časné artrózy (2,3). Dalším cílem léčby je pak obnovení celkového tvaru a osy patní kosti tak, aby byly napraveny anatomické poměry v zadní části nohy (4–6). Deformita v zadní části nohy ve smyslu rozšíření, či špatném osovém postavení a oploštění podélné klenby nožní vede k bolestem, poruchám stereotypu chůze a problémům s nošením konfekční obuvi. V současné době je v případě dislokovaných zlomenin patní kosti preferována operační léčba, která při správné indikaci a technickém provedení dává pacientovi šanci na zachování dobré funkce nohy (obr. 1) (6–9). Složitost operační léčby zlomenin patní kosti má několik příčin. Díky komplikovanému prostorovému tvaru paty a složitému uspořádání kloubních ploch je dosažení správné repozice obtížné. Operační přístupy jsou nejčastěji voleny na laterální straně paty, tudíž neumožňují úplnou vizualizaci celé patní kosti, což dále znesnadňuje repozici zlomeniny (1,10). Navíc kožní kryt v oblasti paty je velmi vulnerabilní. Tento fakt klade vysoké nároky na správné načasování operce a vytříbenou operační techniku. Nesprávná volba a umístění implantátů může negativně ovlivnit stabilitu výsledné osteosyntézy, a tím způsobit zhoršení anatomického i klinického výsledku (11).

Při operační léčbě zlomenin patní kosti je nejčastěji používaný **extenzivní laterální přístup**, který umožňuje vizualizaci celé laterální strany patní kosti, zadní části talokalkaneálního a laterální části kalkaneokuboidního kloubu, což usnadňuje repozici zlomeniny (6,12,13). K vlastní osteosyntéze se v současnosti používají anatomicky tvarované zamykatelné dlahy (8,14,15). Nevýhodou tohoto přístupu je však jeho extenzivnost, která s sebou nese riziko poruchy hojení měkkých tkání, v literatuře popisované až ve 25 % případů (12,16–18). Z méně invazivních operačních přístupů je nejvíce používán **přístup *k sinus tarsi***, při kterém je vizualizována zadní kloubní plocha talokalkaneálního kloubu, což umožňuje její repozici pod přímou kontrolou zraku. Ostatní fragmenty jsou reponovány perkutánně pomocí různých repozičních nástrojů. Pro fixaci zlomenin se v tomto případě používají dlahy, hřeby, jednotlivé šrouby, či jejich kombinace (19–23).

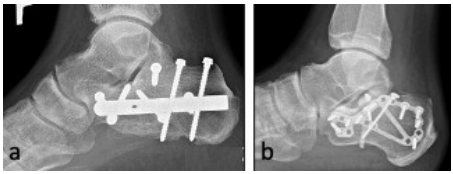

Obr. 1 Osteosyntéza zlomeniny patní kosti: a – C-nail, b – LCP dlaha

Kloubní fragmenty talokalkaneálního kloubu se po dosažení anatomické repozice vzájemně fixují tzv. **sustentakulárním šroubem**. Tento šroub by měl být součástí každé osteosyntézy nitrokloubní zlomeniny patní kosti, bez ohledu na operační přístup a typ použitého implantátu (24). Zavádí se z laterální strany patní kosti a směřuje pod kloubní plochou talokalkaneálního kloubu do vrcholu *sustentaculum tali* (obr. 2) (25). Správné zavedení sustentakulárního šroubu je však technicky obtížné, a to jednak díky omezené možnosti peroperační kontroly trajektorie šroubu, a dále pro nemožnost přímé vizualizace *sustentaculum tali* ze standardně používaných přístupů a komplikovanému prostorovému tvaru patní kosti (25–28). Nesprávně zavedený sustentakulární šroub může způsobit několik typů komplikací. Příliš dlouhý šroub zavedený pod *sustentaculum tali* se může dostat do konfliktu s přilehlými anatomickými strukturami (29). Šroub penetrující do talokalkaneálního kloubu způsobuje jednak bolesti a jednak poškozuje kloubní chrupavku, což ve výsledku vede k rozvoji degenerativních změn postiženého kloubu (28,30). Neoptimálně umístěný šroub může teoreticky též snižovat výslednou stabilitu osteosyntézy (31,32).

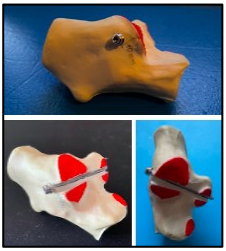

Obr. 2 *Model patní kosti se zavedeným sustentakulárním šroubem (pohledy z různých stran)*

Dizertační práce se zabývá problematikou operační léčby nitrokloubních zlomenin patní kosti, konkrétně studiem vlivu různé pozice sustentakulárního šroubu na výslednou stabilitu osteosyntézy a dále zhodnocením výsledků operační léčby s využitím dvou odlišných druhů osteosyntézy. Závěry studií, které jsou předmětem dizertační práce by mohly přispět k zvýšení bezpečnosti operační léčby zlomenin patní kosti.

4. Hypotézy a cíle práce

Dizertační práce byla rozdělena na dvě části – klinickou a experimentální.

V **klinické** části dizertační práce byly vytyčeny dva cíle.

1. Analýzou souboru pacientů operovaných pro nitrokloubní zlomeninu patní kosti zjistit, zda různé pozice sustentakulárního šroubu mají významný vliv na stabilitu osteosyntézy. Dále analyzovat případný výskyt klinických potíží souvisejících s neoptimálním zavedením šroubu.

2. Porovnat dva různé typy osteosyntézy zlomeniny patní kosti (dlahovou osteosyntézu z extenzivního laterálního přístupu a osteosyntézu intramedulárním hřebem C-nail, s využitím operačního přístupu k *sinus tarsi*) z pohledu výskytu časných pooperačních komplikací, rentgenových a funkčních výsledků.

Vzhledem k tomu, že hodnocení klinických výsledků léčby pomocí funkčního skórování bylo do určité míry subjektivní, byly funkční výsledky u části pacientů dále objektivizovány pomocí metody *dynamické plantografie* krokového cyklu. Cílem bylo zhodnotit odchylky od správného stereotypu chůze v daném časovém intervalu po operaci provedené jednou či druhou z výše uvedených operačních metod.

V klinické části práce byly ověřovány byly tyto pracovní hypotézy:

1. Osteosyntéza nitrokloubní zlomeniny patní kosti 2. a 3. typu dle Sandersovy klasifikace pomocí nitrodřeňového hřebu C-nail vykazuje srovnatelnou stabilitu jako osteosyntéza zamykatelnou patní dlahou, avšak při nižším výskytu pooperačních raných komplikací.

2. Operace patní kosti hřebem C-nail přístupem k *sinus tarsi*, vede k časnějšímu návratu stereotypu chůze v intervalu šesti měsíců po operaci ve srovnání s dlahovou osteosyntézou extenzivním laterálním přístupem.

3. Pozice sustentakulárního šroubu mimo vrchol *sustentaculum tali* při osteosyntéze zlomeniny patní kosti dlahou či hřebem C-nail nemá vliv na výslednou stabilitu osteosyntézy a na funkční výsledek léčby.

Cílem **experimentální biomechanické studie** bylo pomocí numerického modelování s využitím metody konečných prvků ověřit hypotézu, že technicky méně obtížné, a z pohledu rizika nitrokloubní penetrace sustentakulárního šroubu, bezpečnější zavedení šroubu do sustentakulárního fragmentu, avšak mimo vrchol *sustentaculum tali* neovlivňuje negativně stabilitu dlahové osteosyntézy nitrokloubní zlomeniny patní kosti, tudíž ani nezvyšuje riziko selhání osteosyntézy.

.

5. Materiál a metodika

5.1. Klinická část

5.1.1 Srovnání osteosyntézy LCP dlahou a hřebem C-nail

Soubor tvořilo celkem 98 pacientů operovaných pro nitrokloubní zlomeninu patní kosti buď dlahovou osteosyntézou aplikovanou z extenzivního laterálního přístupu, nebo intramedulárním hřebem C-nail s využitím limitovaného přístupu k *sinus tarsi*. Do studie byli zahrnuti pacienti se zavřenou jednostrannou nitrokloubní zlomeninou 2. a 3. typu dle Sandersovy

klasifikace (6). Doba pooperačního sledování činila alespoň šest měsíců. U všech pacientů se jednalo o monotrauma a z anamnestických údajů nebyla známa porucha chůze před úrazem. Ze studie byli vyloučeni pacienti se sdruženým poraněním, otevřenou zlomeninou a se zlomeninou 1. a 4. typu dle Sandersovy klasifikace. Pacienti byli rozděleni do dvou skupin dle zvolené operační metody. První skupinu (EXT) tvořili pacienti ošetření dlahovou osteosyntézou (patní dlaha LCP 3,5 nebo 2,7; DePuy Synthes, Warsaw, USA aplikovaná z extenzivního laterálního přístupu). Skupinu EXT tvořilo celkem 44 pacientů (37 mužů a 7 žen, průměrný věk 40 ± 9 roků). Druhou skupinu (ST) pak tvořili pacienti ošetření pomocí hřebu C-nail (Medin, Nové Město na Moravě, ČR). K repozici zlomeniny byl u druhé skupiny použit přístup k *sinus tarsi*. Celkem bylo ve skupině ST 54 pacientů (51 mužů a 3 ženy; průměrný věk 49 ± 12 roků). Ze známých rizikových faktorů měli dva pacienti ve skupině ST léčený diabetes mellitus 2. typu a pět pacientů byli kuřáci (více než 10 cigaret denně). Ve skupině EXT bylo též pět kuřáků, ale žádný diabetik. Dle Sandersovy klasifikace bylo ve skupině EXT 25 pacientů se zlomeninou 2. typu a 19 pacientů se zlomeninou 3. typu. Ve skupině ST bylo 19 pacientů se zlomeninou 2. typu a 29 pacientů se zlomeninou 3. typu. CT vyšetření časně po operaci bylo provedeno celkem u 58 pacientů (30 ve skupině EXT; 28 ve skupině ST). Mezi skupinou EXT a ST byly porovnávány tyto proměnné: **perioperační** (interval úraz-operace, operační čas, výskyt pooperačních komplikací), **kvalita repozice zlomeniny** (rozdíl mezi předoperační a pooperační hodnotou Böhlerova úhlu (BA) zjištěné na boční rentgenové projekci; četnost výskytu reziduální dislokace kloubní plochy talokalkaneálního kloubu více než 2 mm zjištěné na pooperačním CT vyšetření), **stabilita osteosyntézy** (rozdíl mezi hodnotou BA pooperačně a na konci sledovacího období), **funkční výsledky** (AOFAS skóre (33) na konci sledovacího období). Klinické a rentgenové vyšetření bylo provedeno v intervalech 6 a 12 týdnů a poté 6 a 12 měsíců po operaci. Další kontroly byly prováděny v intervalu 6 měsíců. Statistická významnost průměrných rozdílů mezi skupinami byla testována pomocí neparametrického Mannova-Whitneyova testu na hladině významnosti ≤ 0,05.

5.1.2. Analýza chůze pomocí metody dynamické plantografie

Soubor tvořilo celkem 22 pacientů (21 mužů a 1 žena), u kterých bylo šest měsíců po operaci provedeno vyšetření chůze pomocí dynamické planto grafie. Pacienti byly rozděleni do dvou skupin podle použité operační metody. První skupinu (ST) tvořilo 10 pacientů operovaných hřebem C-nail. V této skupině byl průměrný věk pacientů 52 ±14 let (rozmezí 25-68 let), tělesná výška 1,79 ± 0,04 m (rozmezí 1,72-1,84 m) a tělesná hmotnost 83,3 ± 9,64 kg (rozmezí 65-95 kg). Druhou skupinu (EXT) tvořilo celkem 12 pacientů

ošetřených patní dlahou aplikovanou z extenzivního laterálního přístupu. Průměrný věk v této skupině byl 40 ± 6 roků (rozmezí 27-48 roků), průměrná výška 1,77 ± 0,06 (rozmezí 1,68-1,85 m), průměrná tělesná hmotnost 76,33 ± 11,19 kg (rozmezí 55-92 kg).
Zlomeniny byly klasifikovány podle Sandersovy klasifikace. Všichni pacienti byli operováni do 2 týdnů po úrazu. U všech pacientů byl nastaven identický pooperační rehabilitační režim. Měření proběhlo u všech pacientů právě šest měsíců po operaci.

Končetiny účastníků experimentu byly z hlediska poranění charakterizovány jako poraněná (POR) a zdravá (ZDR). Pro potřeby plantografické analýzy byli pacienti vyzváni k chůzi naboso přes dynamometrickou desku (EMED-c50/R, Novel, Mnichov, Německo), a to jimi zvolenou rychlostí. Měření bylo opakováno celkem desetkrát, aby bylo možné analyzovat pět došlapů POR a pět došlapů ZDR. Data deseti kroků (5 POR, 5 ZDR) byla přenesena do počítače a zpracována systémem Emed® (Novel, Mnichov, Německo). Pro další analýzu byly použity průměrné hodnoty pěti kroků POR a pěti kroků ZDR. Sledovány byly pro POR i ZDR tyto časové parametry: doba kontaktu celého chodidla s podložkou – C.T [ms], doba kontaktu, kdy se pata dotýká podložky – $C.T_{heel}$ [ms] a tyto dynamické parametry: maximální tlak relativizovaný k hmotnosti pacienta – $P.P_{rel}$ [KPa], maximální vertikální síla relativizovaná k hmotnosti – F_{maxrel} [N], maximální tlak pod patou relativizovaný k tělesné hmotnosti – $P.P_{heelrel}$ [KPa]. Dalšími sledovanými parametry bylo procento doby, kdy se centrum zatížení (CoP) nacházelo pod patou, střední nohou, přední nohou a pod prsty. Dále byla měřena maximální rychlost a střední rychlost odvalu chodidla [m/s].

K statistickému hodnocení byl použit software STATISTICA (verze12.0; StatSoft, Tulsa, USA). Vzhledem k tomu, že se nejednalo o normální rozdělení dat, k určení rozdílů v základních fyzikálních parametrech mezi skupinami EXT a ST byl použit Mannův-Whitneyův U test. Ke srovnání měřených parametrů mezi POR a ZDR byl použit Wilcoxonův párový test. Statistická významnost byla určena na hladině 5 % ($p \leq 0,05$).

5.1.3. Analýza pozice sustentakulárního šroubu

Do části studie, ve které byla analyzována pozice sustentakulárního šroubu bylo zařazeno celkem 51 pacientů (45 mužů a 6 žen), kteří podstoupili do 6 týdnů po operaci CT vyšetření operované paty. Průměrný věk pacientů činil 45 ± 11 roků. Ve 26 případech byla k osteosyntéze použita patní dlaha, v 25 případech pak C-nail. Vztah šroubu k vrcholu *sustentaculum tali* byl hodnocen na CT v sagitálním řezu v úrovni sustentakula. Přesah šroubu přes mediální

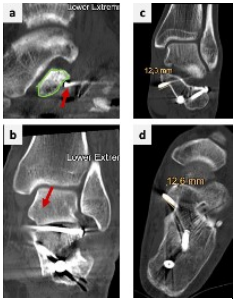

Obr. 3 Určení pozice sustentakulárního šroubu. ***a-*** *hrot šroubu pod sustentakulem (šipka),* ***b-*** *intraartikulární pozice šroubu (šipka),* ***c,d-*** *přesah šroubu přes mediální kortikalis*

kortikalis a případná penetrace šroubu do talokalkaneálního kloubu byly hodnoceny v koronárním a semivertikálním řezu (obr. 3). Podle Sandersovy klasifikace se jednalo ve 28 případech o zlomeninu 2. typu a ve 23 případech o zlomeninu 3. typu. Pacienti byli rozděleni do dvou skupin podle pozice sustentakulárního šroubu. První skupinu (IN) tvořili pacienti, u nichž byl sustentakulární šroub zaveden do vrcholu *sustentaculum tali*. Druhou skupinu (OUT) tvořili pacienti, u nichž byl šroub zaveden mimo *sustentaculum tali*. Mezi skupinami IN a OUT byly sledovány tyto parametry: **kvalita repozice** zlomeniny – průměrný rozdíl hodnoty BA před a po operaci, **stabilita osteosyntézy** – průměrný rozdíl hodnot BA po operaci a na konci sledovacího období, **malpozice šroubu** – četnost výskytu přesahu konce šroubu přes mediální kortikalis a četnost výskytu penetrace sustentakulárního šroubu do talokalkaneálního kloubu, **funkční výsledky** – výsledné klinické skóre (AOFAS) na konci sledovacího období.

Ke statistickému zpracování dat byl použit software TIBCO StatisticaTM (Tibco Software, USA). Statistická významnost průměrných rozdílů mezi skupinami byla testována pomocí neparametrického Mannova-Whitneyova testu na hladině významnosti ≤ 0,05.

5.2. Experimentální část

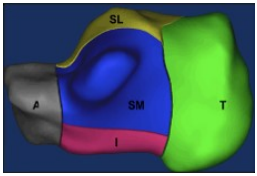

Obr. 4 Model zlomeniny patní kosti rozdělený na jednotlivé fragmenty: pohled z mediální strany; ***T*** *– tuberální,* ***SL*** *– superolaterální,* ***SM*** *– superomediální,* ***A*** *– přední,* ***I*** *– dolní fragmenty*

K analýze pevnosti dlahové osteosyntézy patní kosti a zjištění distribuce zatížení jednotlivých částí fixačního systému byla použita metoda konečných prvků (MKP). Nejdříve byl vytvořen třídimenzionální geometrický model patní kosti, a to na základě dat získaných z vyšetření počítačovou tomografií Model byl poté rozdělen na pět fragmentů: tuberální, superolaterální, přední, dolní a superomediální (sustentakulární) (obr. 4). Zadní kloubní plocha talokalkaneálního kloubu byla rozdělena podélnou lomnou linií na dvě části. Takto byl vytvořen model imitující zlomeninu patní kosti 2. typu dle Sandersovy klasifikace (6).

Fragmenty byly fixovány zamykatelnou ocelovou variantou patní dlahy s úhlově stabilními šrouby o průměru těla šroubu 3,5 mm. Šrouby byly umístěny v dlaze v jednotném rozložení a byly v dlaze zamčeny pomocí závitů na hlavě šroubu odpovídajícím závitu v otvoru dlahy. Všechny šrouby byly zavedeny bikortikálně. Jednotlivé modely se od sebe lišily pouze ve způsobu umístění sustentakulárního šroubu, který byl zaveden třemi různými způsoby: **Model A** –hrot šroubu končící ve vrcholu *sustentaculum tali*; **Model B** – šroub zavedený pod *sustentaculum tali*; **Model C** – šroub končící v dolní okrajové části sustentakulárního fragmentu (obr. 5). U všech tří modelů byl sustentakulární šroub zaveden ve dvou variantách, buď zamčený v dlaze, nebo nezamčený. Tvar šroubů byl pro analýzu zjednodušen tak, že tělo šroubu se závitem bylo modelováno jako hladký válec o průměru odpovídající střednímu průměru závitu. V klinické praxi dochází nejčastěji k selhání osteosyntézy z důvodu zlomení dlahy, nikoliv z důvodu uvolnění šroubů, proto bylo možno toto zjednodušení akceptovat. Všechny šrouby byly fixovány v kosti pomocí TIE vazbové podmínky, která omezovala pohyb uzlů všemi směry na povrchu šroubu vůči uzlům na povrchu otvoru v kosti. Stejná vazbová podmínka byla použita pro fixaci šroubu v dlaze. Kontakt mezi jednotlivými kostními fragmenty byl modelován jako normálový kontakt se třením, přičemž koeficient tření (poměr kolmé tlakové a třecí síly mezi tělesy při smykovém tření) byl $\mu = 0.3$ (34).

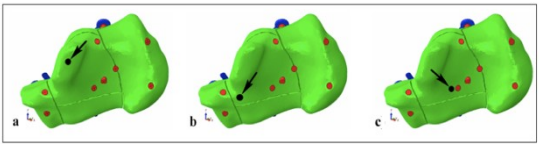

Obr. 5 *Model patní kosti, pohled z mediální strany s lokalizací konce sustentakulárního šroubu (šipky):* ***a*** *– ve vrcholu sustentaculum tali (Model A),* ***b*** *– pod vrcholem sustentaculum tali (Model B),* ***c*** *– v periferní oblasti sustentakulárního fragmentu (Model C)*

Numerický model byl zatížen silou 784.8 N, což je zatížení odpovídající osobě o váze 80 kg stojící na jedné noze. Maximální zatížení bylo zvoleno jako nejvyšší možné. Pomocí funkce DISTRIBUTED COUPLING bylo zatížení rozloženo na *facies articularis talaris calcanei posterior*, *media* a *anterior. Facies articularis cuboidea* byla spojena s referenčním uzlem, přičemž tomuto referenčnímu uzlu byl omezen pohyb ve všech směrech kromě rotace. Pata byla zatížena vůči podložce prostřednictvím *tuber calcanei*, který byl svázán s referenčním uzlem pomocí funkce DISTRIBUTED COUPLING s omezením pohybu v uzlu pouze ve vertikálním směru. Kostní tkáň a kostní fragmenty byly vysíťovány pomocí lineárních čtyřuzlových elementů o velikosti 1,5 mm. Šrouby a dlaha byly vysíťovány pomocí lineárních 8 uzlových elementů o velikosti 0,8 mm. Velikost strukturálních elementů a hustota sítě byla určena na základě citlivostní analýzy. Simulace zatížení fixované zlomeniny kosti patní

byla řešena jako nelineární kontaktní statická úloha pomocí výpočtového programu ABAQUS 2018.

6. Výsledky

6.1. Klinická část

6.1.1. Porovnání osteosyntézy zlomeniny patní kosti dlahou a hřebem C-nail

Průměrná doba pooperačního sledování byla u obou skupin 14 měsíců (6–52 měsíců v EXT a 6–38 měsíců v ST). Průměrný interval mezi úrazem a operací byl podobný (10,4 ± 4,0 dnů v EXT a 10,3 ± 4,7 dnů v ST (p = 0,86)). Průměrná délka operace byla 91 ± 10,3 minut v EXT a 59 ± 11,8 minut v ST. Tento rozdíl byl statisticky významný (p < 0,0001). Poruchy hojení operační rány se ve skupině EXT vyskytly celkem u 8 pacientů (18 %). Z toho marginální kožní nekrózy byly zaznamenány u tří pacientů (6,8 %). Všechny tyto rány se zhojily spontánně po odloučení nekróz. Hluboká nekróza ve vrcholu kožní incize se objevila též ve třech případech (6,8 %). V dalších dvou případech (4,5 %) byla indikována časná revize rány pro hematom pod měkkotkáňovým lalokem. Naopak ve skupině ST byla zaznamenána pouze v jednom případě (1,8 %) povrchová okrajová nekróza kůže,která se zhojila spontánně. Rozdíl v četnosti raných komplikací byl statisticky významný (p = 0,01). Průměrná hodnota BA před operací byla 5,4 ± 7,9° v EXT a 5,9 ± 7,4° v ST (p = 0,53). Průměrný rozdíl mezi hodnotami BA před a po operaci nebyl porovnáním skupin ST a EXT statisticky významný (21,8 ± 8,4° v EXT vs. 20,3 ± 9,2°

	EXT (n = 44)	**ST** (n = 54)	**p**
perioperační data			
interval úraz–operace *(dny)*	10,2 ± 3,7	10,3 ± 4,7	p = 0,86
operační čas *(min)*	90 ± 10,5	59 ± 11,8	**p < 0,0001**
poruchy hojení operační rány	8	1	**p = 0,01**
- okrajové nekrózy	3	1	
- hluboká nekróza	3	0	
- hematom v ráně	2	0	
kvalita repozice zlomeniny			
BA rozdíl: úraz–postop. (st.)	21,8 ± 8,4	20,3 ± 9,2	p = 0,46
reziduální dislokace > 2mm (n = 58)	1 (n = 30)	2 (n = 28)	p = 0,063
udržení repozice zlomeniny			
BA rozdíl postop.–follow-up *(st.)*	2,0 ± 2,4	2,0 ± 3,8	p = 0,37
funkční výsledky			
AOFAS hindfoot score *(body)*	85,6 ± 6,4	88,5 ± 9,9	p = 0,08

Tabulka 1 *Shrnutí výsledků porovnání osteosyntézy zlomeniny patní kosti LCP dlahou (EXT) a hřebem C-nail (ST) s určením statistické významnosti p, na hladině významnosti p ≤ 0,05; statisticky významné výsledky označeny tučně*

v ST) (p = 0,46). Z 58 pacientů, u kterých bylo provedeno pooperačně CT vyšetření byla zjištěna reziduální dislokace kloubní plochy 2 a více milimetrů u jednoho z 30 pacientů ve skupině EXT a u dvou z 28 pacientů ve skupině ST (p = 0,063) Průměrný pokles hodnoty BA na konci sledovacího období byl 1,9 ± 2,6° v EXT a 2,0 ± 3,8° v ST (p = 0,37). Průměrné funkční skóre (AOFAS hindfoot skóre) na konci sledovacího období bylo 85,8 ± 6,1 bodů v EXT a 88,7 ± 9,9 bodů v ST, z maximálního počtu 100 bodů (p=0,082). Z měření vyplývá, že statisticky významný rozdíl byl pozorován pouze v průměrné délce operačního výkonu a v četnosti raných komplikací. V ostatních sledovaných parametrech byly rozdíly nevýznamné (tabulka 1).

6.1.2. Analýza chůze metodou dynamické plantografie

Porovnání **časových proměnných** na POR a ZDR ukázalo, že u ZDR byla doba kontaktu nohy s podložkou (C.T.) delší u ST i u EXT, přičemž jen u ST byl tento rozdíl statisticky významný (p = 0,03). Naopak kontakt paty s podložkou $C.T_{heel}$ byl u ZDR kratší v porovnání s POR u obou skupin, ale jen u EXT byl tento rozdíl statisticky významný (p = 0,0009).

	EXT n=12			ST n=10		
	POR	ZDR	P	POR	ZDR	p
C.T (ms)	814,4 ± 163,4	877,6 ± 157,5	0,20	876,0 ± 163,6	905,8 ± 165,7	**0,03**
$C.T_{heel}$ (ms)	661,2 ± 142,7	553,0 ± 119,2	**< 0,01**	635,9 ± 181,3	593,6 ± 117,7	0,51
$F_{max\ rel}$ (N)	10,63 ± 0,56	11,13 ± 0,76	**0,01**	11,46 ± 1,05	11,81 ± 1,13	0,14
$P.P_{rel}$ (kPa)	4,71 ± 1,17	6,21 ± 1,73	**0,01**	5,62 ± 2,11	6,27 ± 1,89	0,24
$P.P_{heelrel}$ (kPa)	3,73 ± 0,64	4,21 ± 0,60	**0,03**	3,69 ± 1,23	4,21 ± 0,94	**0,02**
COP trajekt. (%)						
Pata	30,14 ± 5,17	23,52 ± 5,34	**0,02**	24,83 ± 5,61	23,62 ± 5,94	0,28
Středonoží	37,24 ± 10,35	22,63 ± 6,67	**0,01**	37,72 ± 15,10	25,11 ± 5,71	0,07
Předonoží	28,39 ± 12,21	48,01 ± 9,45	**0,01**	30,72 ± 12,66	45,24 ± 10,37	**0,02**
Prsty	4,23 ± 3,05	5,85 ± 4,25	**0,03**	6,72 ± 2,008	6,02 ± 2,56	0,33
COP veloc. (m/s)						
V_{max}	0,950 ± 0,365	0,687 ± 0,193	**0,03**	0,792 ± 0,192	0,775 ± 0,277	0,80
V_{avg}	0,280 ± 0,031	0,271 ± 0,035	**0,05**	0,283 ± 0,042	0,273 ± 0,050	0,09

Tabulka 2 *Srovnání proměnných dynamické plantografie mezi dvěma operačními přístupy (vysvětlivky zkratek jsou uvedeny v textu)*

Ze **silových proměnných** byly hodnoty $P.P_{rel}$ u obou operačních přístupů na zdravé končetině vyšší a opět u EXT byl tento rozdíl statisticky významný (p = 0,01). U proměnné F_{maxrel} byly hodnoty u obou operačních přístupů na zdravé končetině vyšší a opět u EXT byl

tento rozdíl statisticky významný (p = 0,01). Hodnoty $P.P_{heelrel}$ byly u ZDR statisticky významně vyšší u obou přístupů (EXT: p = 0,03; ST: p = 0,02).
Srovnání poměru času, kdy bylo CoP v jednotlivých částech nohy ukázalo, že ve skupině EXT bylo procento CoP významně delší u POR v průběhu stojné fáze kroku (pata p=0,02; středonoží p= 0,01) a významně kratší v odrazové fázi (předonoží p= 0,01; prsty p=0,03). Ve skupině ST byla stojná fáze kroku též delší u POR, ale rozdíl nebyl statisticky významný (pata p=0,28; středonoží p=0,07). Významný rozdíl byl zjištěn v odrazové fázi, kdy procento trvání CoP v oblasti předonoží bylo u POR významně kratší (p=0,02). Ve skupině EXT byla maximální i průměrná rychlost odvalu nohy (V_{max}, V_{avg}) statisticky významně vyšší u POR (p=0,03; p=0,05), zatímco ve skupině ST nebyly rozdíly ve V_{max} a V_{avg} významné. Přehledně jsou výsledky uvedeny v tabulce 2.
Porovnáme-li rozdíly naměřených hodnot mezi dvěma operačními přístupy, pak můžeme konstatovat, že ve skupině EXT byly zjištěny statisticky významné rozdíly při chůzi 6 měsíců po operaci mezi POR a ZDR u převážné většiny časových i silových proměnných (kromě C.T). Naproti tomu ve skupině ST nebyly rozdíly mezi hodnotami u POR a ZDR u většiny proměnných (kromě C.T a $P.P_{heelrel}$) statisticky významné.

6.1.3. Analýza pozice sustentakulárního šroubu

Hodnocením pooperačního CT vyšetření bylo zjištěno zavedení šroubu do vrcholu *sustentaculum tali* ve 20 (39,2 %) případech (skupina IN) a mimo *sustentaculum tali* ve zbylých 31 (60,8 %) případech (skupina OUT). Průměrná délka pooperačního sledování pacientů byla ve skupině IN 24 ± 12 měsíců a ve skupině OUT 20 ± 14 měsíců. Rozdíl v délce sledování nebyl mezi skupinami statisticky významný (p=0,145). Ve skupině IN bylo 10 (50 %) zlomenin 2. typu a 10 (50 %) zlomenin 3. typu dle Sandersovy klasifikace. Dlahová osteosyntéza byla v této skupině použita v 11 (55 %) případech, C-nail pak v 9 (45 %) případech. Ve skupině OUT bylo 18 (55 %) zlomenin 2. typu a 13 (45 %) zlomenin 3. typu. Dlaha byla použita v 15 (53 %) a C-nail v 16 (47 %) případech. Přesah konce sustentakulárního šroubu přes mediální kortikalis více než 2 mm byl zaznamenán ve skupině IN ve dvou (10 %) případech. Ve skupině OUT byl přesah konce šroubu více než 2 mm zaznamenán v 9 (23,6 %) případech. Ani u jednoho z pacientů s přesahem šroubu přes mediální kortikalis nebyly zjištěny klinické známky

	IN (n=20)	OUT (n=31)	p
Věk (roky)	44 ± 11	46 ± 12	0,375
Follow-up (měsíce)	24 ± 12	20 ± 14	0,145
Klasifikace (dle Sanderse)			
Typ II (%)	10 (50 %)	18 (55 %)	
Typ III (%)	10 (50 %)	13 (45 %)	
Operační metoda			
LCP (%)	11(55 %)	15 (53 %)	
C-nail (%)	9 (45 %)	16 (47 %)	
Přesah šroubu > 2 mm	2 (10 %)	9 (23,6 %)	
Kvalita repozice			
Rozdíl BA úraz/poop. (stupně)	28,7 ± 15,9	24,6 ± 10,4	0,407
Stabilita osteosyntézy			
Pokles BA poop. / follow up (stupně)	3,5 ± 2,3	2,5 ± 2,3	0,563
Funkční výsledek			
AOFAS skóre (body)	82,7 ± 15,1	86,2 ± 10	0,736

Tabulka 3 *Přehled porovnání měřených parametrů mezi skupinami IN a OUT s vyznačením statistické významnosti na hladině ≤ 0,05*

iritace či poranění struktur v oblasti *sustentaculum tali.* U čtyř (12,9 %) pacientů v této skupině se jednalo o malpozici ve smyslu penetrace šroubu do talokalkaneálního kloubu, což se projevilo v časném pooperačním obdobím bolestmi pod zevním kotníkem při cvičení a po povolení nášlapu i při chůzi. Průměrný rozdíl hodnot BA před a po operaci byla ve skupině IN 28,7° ± 15,9° a ve skupině OUT 24,6° ± 10,4°. Rozdíl mezi skupinami nebyl statisticky významný (p=0,407). Průměrný pokles BA na konci sledovacího období byl ve skupině IN 3,5° ± 2,3° a ve skupině OUT 2,5° ± 2,3°. Zjištěný rozdíl opět nebyl statisticky významný (p=0,563) (tabulka 3).

Výsledky potvrdily pracovní hypotézu, že pozice sustentakulárního šroubu pod vrcholem *sustentaculum tali* nemá vliv na výslednou stabilitu osteosyntézy LCP dlahou či hřebem C-nail.

6.2. Experimentální část

K analýze pevnosti celé fixace byla určena maximální síla (F_{max} [N]), kterou byl model schopen přenést. Maximální síla byla definována jako síla, při jejímž překročení se objevují plastické vlastnosti v kterékoliv části analyzovaného modelu. Nejvyšší pevnost z pohledu maximální síly vykazoval model B se sustentakulárním šroubem pod vrcholem *sustentaculum tali* (F_{max}= 335,8 N se zamčeným šroubem a F_{max}= 335,2 N s nezamčeným šroubem).

F_{max} [N]	Lock	Unlock
Model A	306,2	305,7
Model B	335,8	335,2
Model C	296,3	295,5

Tabulka 4 *Hodnoty maximální síly (Fmax [N]) působící na tři různé typy modelů zlomeniny patní kosti*

Naopak model C se sustentakulárním šroubem zavedeným do okrajové části sustentakulárního fragmentu vykazoval nejnižší pevnost (F_{max}= 296,3 N se zamče-

ným šroubem a F_{max}= 295,5 N s nezamčeným šroubem) (tabulka 4). Druhým kritériem hodnotícím pevnost a optimální funkci fixačního systému bylo určení velikosti a distribuce ekvivalentního von Misesova redukovaného napětí (σ^{red} [MPa]) v
jednotlivých částech modelu. Nejvyšší zatížení **kostní tkáně** bylo pozorováno u modelu C (σ_{max}^{red} = 67,5 MPa s nezamčeným šroubem a σ_{max}^{red} = 67,2 MPa se zamčeným šroubem), zatímco model B vykazoval nejnižší zatížení kostní tkáně (σ_{max}^{red} = 53,7 MPa s nezamčeným šroubem a σ_{max}^{red} = 56,0 MPa se zamčeným šroubem). Nejvyšší zatížení **sustentakulárního šroubu** bylo zjištěno u modelu A se zamčeným sustentakulárním šroubem (σ_{max}^{red} =164,8 MPa). Naopak nejnižší zatížení sustentakulárního šroubu vykazoval model C se zamčeným sustentakulárním šroubem (σ_{max}^{red} =112,1 MPa). Žádná z naměřených hodnot zatížení nepřesahovala mezní hodnoty vlastností materiálu, tudíž všechny hodnoty zatížení se pohybovaly v bezpečném rozmezí a nehrozilo selhání fixace. Nejvyšší zatížení **dlahy** bylo pozorováno u modelu C s nezamčeným sustentakulárním šroubem (σ_{max}^{red} = 820,0 MPa). Nejnižší zatížení dlahy bylo naopak zjištěno u modelu A se zamčeným sustentakulárním šroubem (σ_{max}^{red} = 814,0 MPa) (tabulka 5). Mezní hodnota plastické deformace (σ^{y}) byla překročena u všech analyzovaných modelů, což znamenalo riziko selhání fixace. U všech modelů byla identifikována stejná oblast nejvyšší koncentrace napětí dlahy.

σ_{max}^{red} [MPa]	Model A		Model B		Model C	
	Lock	Unlock	Lock	Unlock	Lock	Unlock
Kost	59,0	64,0	56,0	53,7	67,2	67,5
Šroub	164,8	120,5	135,8	135,1	112,1	115,3
Dlaha	814,0	817,3	817,6	818,9	819,9	820,0

Tabulka 5 *Hodnoty maximálního redukovaného napětí (σ_{max}^{red} [MPa]) působící na jednotlivé části modelů fixované zlomeniny patní kosti*

7. Diskuze

Optimální způsob operační léčby zlomenin patní kosti je stále kontroverzním tématem, zejména kvůli riziku poruchy hojení operační rány. V klinické praxi široce používaný extenzivní laterální přístup, následovaný dlahovou osteosyntézou je spojen s výskytem raných komplikací až ve 25 % případů (12,16–18). Proto řada autorů v současné době doporučuje používat méně invazivní operační přístupy, které by měly tato rizika redukovat. Pro fixaci zlomenin se v tomto případě používají dlahy, hřeby, jednotlivé šrouby, či jejich kombinace (19–23,35–37).
C-nail je zajištěný intramedulární hřeb splňující požadavky na nízkou invazivitu operačního přístupu a díky rozložení fixačních šroubů zajišťuje vysokou

stabilitu osteosyntézy v době hojení zlomeniny (23,38,39). Reinhardt a kol. v biomechanické studii srovnávali C-nail (Medin, Nové Město na Moravě, ČR) a Calcanail (FH Ortho S.A.S, Heimsbrunn, Francie) a zamykatelnou dlahu Rimbus (Intercus, Bad Blankenburg Německo). Jednotlivé modely byly vystaveny progresivnímu cyklickému zatížení do maximální výše 5000 N. Výsledky neprokázaly mezi modely významný rozdíl v zátěži nutné k selhání osteosyntézy. Podobně rozdíl v míře mezifragmentárního pohybu nebyl při porovnání modelů signifikantní (40). Godzak a kol. v biomechanické studii zjistil vyšší primární stabilitu intramedulárního hřebu vůči zamykatelné dlaze (41). Výsledky naší studie též potvrdily, že osteosyntéza hřebem C-nail i patní dlahou vykazují srovnatelnou stabilitu. V obou skupinách byly pozorovány jen malé poklesy v hodnotách BA na konci sledovacího období a rozdíly mezi skupinami nebyly statisticky významné. Nálezy jsou ve shodě s literaturou. Zwipp a kol. zhodnotili 106 zlomenin patní kosti ošetřené C-nailem z pohledu pooperačních komplikací, stability osteosyntézy a funkčních výsledků. Povrchovou marginální nekrózu kůže zaznamenali v 1,9 % případů. Hlubokou nekrózu kůže pak u jednoho pacienta s otevřenou zlomeninou paty. Průměrný pokles BA 6 měsíců po operaci byl 2,5° a průměrné funkční AOFAS skóre 12 měsíců po operaci bylo 92,6 bodů (38). My jsme v naší studii s průměrnou délkou sledování 14 měsíců naměřili AOFAS skóre 88,7 bodů v případě ST a 85,8 bodů ve skupině EXT, což jsou v obou případech hodnoty nižší než v předchozí studii, nicméně stále se jednalo o výsledky v pásmu dobrého klinického výsledku. Poruchy hojení operační rány byly v naší studii zaznamenány v 18 % případů ve skupině EXT, ale jen v 1,8 % případů ve skupině ST. Herlyn a kol. ve studii srovnávající dlahovou osteosyntézu a hřeb Calcanail zjistili poruchu hojení operační rány u 9 z 20 pacientů po dlahové osteosyntéze, ale jen u jednoho pacienta po fixaci zlomeniny hřebem (42).

Menší invazivita operačního přístupu umožňuje zkrátit dobu mezi úrazem a operací. V naší studii činil interval úraz-operace v obou skupinách přibližně 10 dnů. Tento fakt si vysvětlujeme tím, že pacienti se zlomeninou patní kosti jsou často k operaci překládáni z jiných chirurgických pracovišť v rámci spádovosti traumacenter, což prodlužuje dobu mezi úrazem a operací. Podobně Zeman a kol. uvedli ve skupině pacientů operovaných C-nailem průměrný interval úraz-operace 9 dnů (37) a Steinhausen a kol. 11,7 dnů (39). Schepers a kol. popsali ve své studii interval mezi úrazem a operací dokonce ještě delší (43). Naše současné zkušenosti ukazují, že časnější provedení operace v případě operačního přístupu k *sinus tarsi* nevede k vyššímu výskytu raných komplikací. Naopak jsme pozorovali, že operace po více než 3 týdnech od úrazu neumožňovala z limitovaného operačního přístupu dosáhnout uspokojivé repozice zlomeniny. Toto zjištění je v souladu s doporučením v literatuře (11,17).

Extenzivní laterální přístup je technicky, a tedy i časově více náročný, než přístup k *sinus tarsi* (39). To potvrdily i výsledky naší studie, kdy jsme pozorovali významně kratší průměrný operační čas ve skupině ST. Na druhou stranu repozice při omezené expozici zlomeniny z limitovaného přístupu je obtížnější, tudíž vyžaduje větší zkušenosti s ošetřováním zlomenin patní kosti a na počátku učební křivky může být z tohoto důvodu čas operace prodloužen. Anatomická repozice kloubních ploch je z hlediska dlouhodobých funkčních výsledků zásadní (2,44–46). Z pohledu četnosti nedostatečné repozice kloubní plochy jsme nepozorovali mezi skupinami ST a EXT významný rozdíl.

Limitem retrospektivní studie bylo, že výběr operační metody mohl být ovlivněn preferencí operatéra. Dalším nedostatkem je klinické hodnocení výsledků pouze pomocí AOFAS skóre, jehož hodnocení je do jisté míry subjektivní.

Ke zvýšení objektivity hodnocení funkčních výsledků byla u části souboru pacientů provedena analýza krokového cyklu pomocí metody dynamické plantografie. Cílem bylo porovnat distribuci plantárního tlaku a časových proměnných v průběhu krokového cyklu u pacientů po operaci zlomeniny patní kosti pomocí EXT a ST. Tato metoda umožňuje porovnáním naměřených hodnot mezi zdravou a operovanou končetinou objektivně zhodnotit potraumatické následky a míru obnovení stereotypu chůze v daném časovém intervalu po operaci (47,48). Ač některé studie uvádí dobrou korelaci mezi výsledky klinického a pedobarografického vyšetření (49), v novějších studiích se objevuje rozpor ve výsledcích uvedených metod, kdy přes uspokojivé klinické a rentgenové nálezy poukazuje pedobarografická analýza na významné rozdíly mezi operovanou a zdravou končetinou, a to zejména v hodnotách tlaku a síly při došlapu (48,50–52). To je ve shodě s naším měřením, kdy byl u pacientů ve skupině EXT pozorován 6 měsíců po operaci významný rozdíl mezi POR a ZDR ve většině sledovaných parametrů. Poměrně překvapivé bylo, že v parametru C.T nebyl ve skupině EXT zjištěn významný rozdíl mezi POR a ZDR, což je v rozporu s dřívějšími studiemi, které popisovaly významně kratší trvání času kontaktu nohy s podložkou na operované končetině (47,53,54). My jsme došli ke stejným výsledkům jen ve skupině ST. Při hodnocení $C.T_{heel}$ byly mezi pacienty v obou skupinách nalezeny rozdíly v charakteru došlapu. U 16 pacientů (5 ve skupině ST a 11 ve skupině EXT) byl $C.T_{heel}$ u poraněné končetiny delší, což poukazuje na snahu o nášlap přes patu. Došlap je však pomalejší a s menším zatížením. U zbylých 6 pacientů (5 ve skupině ST a 1 ve skupině EXT) byl $C.T_{heel}$ u poraněné končetiny kratší, tudíž byla patrná snaha přenést zatížení více na přední část nohy. Maximální tlak pod ploskou ($P.P_{rel}$) v průběhu oporové fáze krokového cyklu byl významně nižší jen u pacientů ve skupině EXT. Naproti tomu v případě ST nebyl tento rozdíl statisticky významný, což lze považovat v intervalu šesti měsíců po operaci za pozitivní zjištění, neboť v

literatuře byla popsána úprava v tomto parametru mezi zdravou a operovanou končetinou až po více než 4 letech od operace (47). Maximální tlak pod operovanou patou ($P.P_{heelrel}$) byl významně nižší ve srovnání se zdravou končetinou bez ohledu na operační přístup. To znamená, že pacienti šest měsíců po operaci stále našlapují opatrně na operovanou patu a plantární tlak se u operované končetiny posunuje více ke středonoží a předonoží. Tyto nálezy jsou v souladu s literárními údaji (51,52,55). Na posunu zatížení plosky více k předonoží by mohl mít vliv i omezený rozsah pohybu v subtalárním a hlezenním kloubu a přetrvávající bolestivost v oblasti operované paty při došlapu (56). Z pohledu časových intervalů trajektorie CoP v jednotlivých zónách nohy a z pohledu maximální a průměrné rychlosti změn CoP byla trajektorie CoP významně odlišná u POR oproti ZDR v případě EXT. Doba trvání trajektorie CoP v oblasti paty a středonoží byla u POR významně delší, naopak v oblasti předonoží a prstů byla významně delší u ZDR. Nálezy korespondují s literárními údaji (47,53,57,58). Ve skupině ST byly tyto trendy podobné, nicméně statistický významný rozdíl mezi ZDR a POR byl nalezen jen ve zkrácení trajektorie CoP v oblasti předonoží. Výsledky našich měření ukazují, že šest měsíců po operaci přetrvávají odchylky v stereotypu chůze bez ohledu na zvolený operační přístup, s tendencí k opatrnému zatěžování operované paty s posunem zatížení nohy více směrem ke středonoží a předonoží. Nicméně u pacientů po operaci méně invazivním přístupem k *sinus tarsi* je patrný rychlejší návrat k obnovení stereotypu chůze, kdy rozdíly v distribuci tlaků pod plantou mezi POR a ZDR byly menší než u EXT. Vysvětlením může být menší jizvení v oblasti laterální strany paty po méně invazivním přístupu, a tím i lepší rozsah pohybu v subtalárním kloubu a menší bolestivost nohy.

Limitem k zobecnění našich nálezů je poměrně malý soubor pacientů a vyšetření v relativně krátkém časovém intervalu od operace. V budoucnu by bylo vhodné soubor rozšířit a provést opakované vyšetření v dalších časových intervalech po operaci (12 a 24 měsíců), aby bylo možno objektivně posoudit dynamiku změn stereotypu chůze v čase a korelovat tyto změny s klinickým vyšetřením.

Sustentakulární šroub je bez ohledu na typ osteosyntézy považován za nedílnou součást osteosyntézy patní kosti vzhledem k jeho stabilizační a podpůrné funkci (24,31,59). Ideální trajektorie sustentakulárního šroubu z laterálního kloubního fragmentu pod kloubní plochou do vrcholu *sustentaculum tali* byla podrobně popsána na modelech (25,59,60). V klinické praxi je však volba vstupního místa šroubu ovlivněna velikostí laterálního kloubního fragmentu. Optimální zavedení šroubu do vrcholu *sustentaculum tali* je též složité kvůli komplikované prostorové anatomii kloubních ploch talokalkaneálního kloubu a dále proto, že *sustentaculum tali* není přístupné přímé vizualizaci při běžně používaných operačních přístupech (25,27,28,61).

Řada studií potvrdila vysokou četnost neoptimálního umístění sustentakulárního šroubu. Například Janzen a kol. pozorovali penetraci šroubu do talokalkaneálního kloubu u 8 z 33 (24 %) případů (62). V námi publikované studii jsme na základě pooperačního CT vyšetření nalezli optimální umístění sustentakulárního šroubu jen u 7 z 25 (28 %) případů. Dva z neoptimálně umístěných šroubů (8 %) penetrovaly do talokalkaneálního kloubu a stav si vyžádal jejich časné odstranění v důsledku klinických potíží souvisejících s malpozicí šroubu (28). Ani v současné studii na větším souboru pacientů jsme nepozorovali významný pokles v četnosti této komplikace (7,8 % celého souboru, resp. 12,9 % ve skupině OUT). Na druhou stranu jsme zjistili, že pozice šroubu pod vrcholem *sustentaculum tali*, která se jeví bezpečnější z pohledu rizika intraartikulární pozice šroubu, nevedla k významnému rozdílu ve schopnosti osteosyntézy udržet dosaženou repozici, a to bez ohledu na typ zvolené osteosyntézy (dlaha, hřeb). Ve studii Quianga a kol. hodnotící pooperační CT vyšetření byla odhalena malpozice sustentakulárního šroubu ve 40 % případů (32). Geerling a kol. pozorovali na základě peroperačního ISO-3D vyšetření malpozici sustentakulárního šroubu vyžadující úpravu umístění u 7 z 32 případů (22 %). Navíc u 9 % případů byl zjištěn přesah konce šroubu o více než 5 mm, při jinak správně zavedeném šroubu (63). Tento přesah může teoreticky iritovat okolní měkké tkáně. My jsme zjistili protruzi konce sustentakulárního šroubu přes mediální kortikalis více než 2 mm téměř ve 22 % případů, ale ani v jednom z nich jsme nezaznamenali klinicky zřejmé poškození struktur v okolí *sustentaculum tali*. Albert a kol. zjistili na kadaverózním modelu nejvyšší riziko poranění struktur v oblasti *sustentaculum tali* při penetraci mediální stěny patní kosti implantátem zavedeným před Gissaneův kritický úhel (29). Tuto rizikovou pozici šroubu jsme v našem souboru nepozorovali. Jedno z možných vysvětlení pro vysoký výskyt intraartikulární penetrace sustentakulárního šroubu může být snaha o optimální zavedení šroubu do vrcholu *sustentaculum tali* těsně pod kloubní plochou talokalkaneálního kloubu, což je obtížné zejména v situaci, kdy je laterální kloubní fragment malých rozměrů, nutící operatéra zavádět šroub velmi blízko kloubní plochy.

Vzhledem k technické obtížnosti správného umístění sustentakulárního šroubu jsou hledány možnosti, které by napomohly zpřesnění správného cílení šroubu, či možnosti peroperačního odhalení jeho malpozice. De Boer a kol. v anatomické studii hodnotili pozici sustentakulárního šroubu zavedeného buď z "volné ruky", nebo pomocí cílícího zařízení. Pozice byla hodnocena pomocí 2-D a 3-D fluoroskopie. Nebyl prokázán významný rozdíl v četnosti malpozice šroubu mezi metodou zavedení z "volné ruky" a pomocí cílícího zařízení. Výsledky navíc ukázaly vysokou senzitivitu 3-D fluoroskopie k odhalení malpozice šroubu (64). My jsme v několika případech s úspěchem vyzkoušeli k

zpřesnění cílení sustentakulárního šroubu kompresní rám s otvorem pro zavedení drátu, které je součástí instrumentária pro osteosyntézu nitrokloubních zlomenin distálního humeru. Toto zařízení zajistilo jednak mezifragmentární kompresi a současně napomohlo zacílení šroubu do vrcholu *sustentaculum tali.* Správná pozice šroubu pak byla ověřena na pooperačním CT vyšetření. V jednom případě však došlo ke sklouznutí mediálního ramene cílícího zařízení pod vrchol sustentakula a způsobilo poškození *nervus plantaris medialis,* které vyústilo v úporné neuropatické bolesti mediální části nohy. Proto jsme od této metody upustili. Gitajn a kol. na základě kadaverózní studie doporučili zvýšit úspěšnost peroperačního odhalení malpozice sustentakulárního šroubu provedením rentgenové axiální Harrisovy projekce v různém sklonu paprsků (64). Kendoff a kol. uvedli jen 63% senzitivitu detekce intraartikulární pozice šroubu pomocí ISO-2D fluoroskopie. Naopak v případě použití ISO-3D a intraoperačního CT byla senzitivita 100% (61). Výsledky výše uvedených studií dokládají, že odhalení malpozice šroubu běžně dostupnou peroperační ISO-2D fluoroskopií je poměrně obtížné. My jsme v naší studii při hodnocení pooperačního CT vyšetření zjistili pozici sustentakulárního šroubu ve vrcholu *sustentaculum tali* jen ve 34 % případů. Jak dokládají výše zmíněné studie, k zpřesnění umístění sustentakulárního šroubu by mohlo pomoci použití peroperační ISO-3D fluoroskopie či peroperačního CT vyšetření. Tyto metody však nejsou v současné době na operačních sálech běžně dostupné. Jinou perspektivní možností pro zpřesnění umístění sustentakulárního šroubu mohou být i moderní navigační operační metody či využití 3-D tisku (60,66).

Limitem studie bránícím k zobecnění našich výsledků je fakt, že k osteosyntéze byly použity velmi stabilní implantáty (LCP dlaha, hřeb). Otázkou je, zda by v případě použití méně robusní osteosyntézy (např. jednotlivými šrouby či dráty) nedošlo k větší ztrátě dosažené repozice zlomeniny při zavedení šroubu mimo s*ustentaculum tali.*

Jednou z cest k vyřešení této otázky je využití metod numerického modelování, které umožňují měřit fyzikální veličiny v jednotlivých částech složitých systémů. V literatuře není mnoho studií zabývajících se vlivem pozice sustentakulárního šroubu na pevnost osteosyntézy patní kosti. Pang a kol. pozorovali na modelu osteosyntézy patní kosti vyšší zatížení kostní tkáně koncentrované do oblasti *sustentaculum tali* při absenci sustentakulárního šroubu. Navíc prokázali vyšší mezifragmentární posun při axiálním zatížení modelu, ve srovnání s modelem obsahujícím sustentakulární šroub (31). V klinické studii Qiang a kol. studovali vliv pozice sustentakulárního šroubu na funkční výsledky a stabilitu dlahové osteosyntézy zlomeniny patní kosti. Autoři neprokázali, při průměrné délce sledování 26 měsíců, horší funkční výsledky ani v případech, kdy sustentakulární šroub vůbec nefixoval sustentakulární fragment. Na druhou stranu u osteosyntézy bez fixace sustentakulárního fragmentu byla pozorována

významně větší míra ztráty pooperační repozice zlomeniny, vyjádřená poklesem Böhlerova úhlu, což poukazuje na význam sustentakulárního šroubu pro odolávání osteosyntézy vůči zátěži (32). Naše výsledky též potvrzují význam přítomnosti sustentakulárního šroubu, kdy model se šroubem zavedeným do okrajové části sustentakulárního fragmentu (Model C) vykazoval nejvyšší zatížení kostní tkáně a současně nejnižší pevnost osteosyntézy, značící největší riziko dislokace fragmentů v průběhu axiálního zatížení. Význam sustentakulárního šroubu byl naopak rozporován v nedávné biomechanické studii, kdy nebyl pozorován významný rozdíl v maximálním von Misesově napětí v subtalární oblasti v případech dlahové osteosyntézy patní kosti se sustentakulárním šroubem v různých pozicích (ve vrcholu *sustentaculum tali*, v okrajové části sustentakulárního fragmentu či zcela mimo sustentakulární fragment). Též nebyl pozorován významný rozdíl v míře posunu kloubních fragmentů mezi modely s různými pozicemi šroubu. Podle mé znalosti, dosud nebyla publikována práce hodnotící stabilitu osteosyntézy patní kosti při zavedení sustentakulárního šroubu do sustentakulárního fragmentu pod vrchol *sustentaculum tali*, což lze považovat za bezpečnější variantu umístění šroubu z hlediska rizika penetrace šroubu do talokalkaneálního kloubu. Data získaná provedeným biomechanickým testováním ukázala, že zvedení šroubu pod vrchol *sustentaculum tali* (Model B) vykazuje srovnatelné hodnoty stability dlahové osteosyntézy vůči axiálnímu zatížení jako situace, kdy je šroub zaveden přímo do vrcholu *sustentaculum tali* (Model A). Podobné bylo u obou modelů též naměřené zatížení kostní tkáně a dlahy. Z měření dále vyplynulo, že při porovnání F_{max} u modelů se zamčeným a nezamčeným šroubem byly rozdíly minimální, takže zamčení sustentakulárního šroubu do dlahy nevykazovalo významný vliv na výslednou stabilitu osteosyntézy. Pozitivní vliv zamčení šroubů nebyl potvrzen ani v předchozích studiích (15,67). Z pohledu sustentakulárního šroubu bylo největší maximální redukované napětí naměřeno u modelu A se zamčeným šroubem. To lze vysvětlit tím, že v této pozici je šroub nejdelší a nejblíže k povrchu talokalkaneálního kloubu. Díky zamčení v dlaze pak absorbuje nejvíce napětí. Nicméně ani v tomto případě nedošlo k překročení meze kluzu, tedy nehrozila deformace či dokonce zlomení šroubu. Dalším zjištěním bylo, že zatížení dlahy překročilo mezní hodnoty u všech modelů, tudíž by hrozilo selhání osteosyntézy. Toto je ale v souladu s klinickou zkušeností, kdy plné zatěžování operované končetiny časně po operaci může vést k uvolnění či dokonce prasknutí dlahy. Tato situace je ale málo pravděpodobná, protože pacientům po operaci patní kosti je běžně doporučováno odlehčení operované končetiny po dobu 6-8 týdnů s následným postupným zatížením. Studie též identifikovala oblast nejvyšší koncentrace zatížení dlahy, která byla stejná u všech modelů. Nálezy korespondují s naší klinickou zkušeností, kdy

právě v tomto místě nejčastěji dlaha praská v případě předčasného pooperačního zatěžování končetiny či v případě nezhojení.

Jako limit studie nutno uvést, že pro modelování bylo použito statické zatížení modelu, kdežto v reálné situaci se většinou jedná o repetitivní zatížení fixačního systému. Tento fakt však zásadním způsobem nesnižuje relevanci výsledků, protože hlavním cílem studie bylo porovnat různé metody fixace zlomeniny z pohledu stability a identifikace kritických míst, k čemuž byl model statického zatížení dostatečný. Ani další zjednodušení modelu, kdy nebyl brán v úvahu vliv svalů upínajících se na patní kost nevedlo k ovlivnění výsledků studie.

8. Závěry

Cílem dizertační práce bylo zjistit, zda operační léčba zlomenin patní kosti pomocí intramedulárního hřebu, s využitím méně invazivního přístupu k *sinus tarsi,* je srovnatelnou alternativou k dlahové osteosyntéze z pohledu stability osteosyntézy a funkčních výsledků. Dalším cílem bylo analyzovat, zda pozice sustentakulárního šroubu mimo vrchol *sustentaculum tali* má vliv na stabilitu výsledné osteosyntézy nitrokloubní zlomeniny patní kosti.

Závěry klinického pozorování ukázaly, že osteosyntéza nitrokloubní zlomeniny patní kosti pomocí hřebu C-nail je vhodnější alternativou k dlahové osteosyntéze, vzhledem k významně nižšímu riziku pooperačních raných komplikací při srovnatelné míře stability osteosyntézy. Vzhledem k menší míře traumatizace měkkých tkání je možno též dosáhnout dřívější obnovy správného stereotypu chůze. Repozice zlomeniny z přístupu k *sinus tarsi* je ve srovnání s extenzivním laterálním přístupem obtížnější, proto vyžaduje dobrou znalost patomorfologie zlomenin patní kosti a principů repozice a stabilizace těchto zlomenin.

Optimální umístění šroubu do vrcholu *sustentaculum tali* je technicky obtížné a je spojeno s riziky nežádoucích účinků, zejména při penetraci šroubu do talokalkaneálního kloubu. Varianta zavedení šroubu pod vrchol *sustentaculum tali* je bezpečnější z pohledu rizika penetrace šroubu do kloubu, a přitom nesnižuje významně stabilitu výsledné osteosyntézy. Z toho plyne, že je možno doporučit takovou pozici šroubu jako alternativu k zavedení šroubu do vrcholu *sustentaculum tali* v době, kdy nejsou běžně na operačních sálech dostupné moderní technologie (peroperační CT, ISO-3D fluoroskopie, navigační technologie), které by zpřesnily možnosti peroperační kontroly trajektorie sustentakulárního šroubu.

Získané výsledky jsme ověřili biomechanickou studií, ve které jsme zjistili, že pozice sustentakulárního šroubu pod *sustentaculum tali* nezpůsobila v případě dlahové osteosyntézy významné přetížení jednotlivých částí modelu.

Studie dále potvrdila význam sustentakulárního šroubu, protože modely se šroubem zavedeným v okrajové části vykazovaly nejnižší pevnost, a tedy nejvyšší riziko selhání osteosyntézy.

K zobecnění závěrů dizertační práce bude vhodné rozšířit měření na další používané typy osteosyntézy nitrokloubních zlomenin patní kosti.

9. Použitá literatura

1. Sanders R. Displaced intra-articular fractures of the calcaneus: J Bone Joint Surg Am. 2000;82(2): 225–50.
2. Zwipp H, Rammelt S, Barthel S. [Kalkaneusfraktur]. Unfallchirurg. 2005;108(9):737–48.
3. Buckley R, Moran CG, Apivatthakakul T. AO principles of fracture management. Stuttgart: Thieme, 2018.
4. Mcbride DJ, Ramamurthy C, Laing P. The hindfoot: calcaneal and talar fractures and disloca-tions – part I: Fractures of the calcaneum. Current Orthopaedics. 2005;19(2):94–100.
5. Zwipp H, Rammelt S, Barthel S. Calcaneal fractures—open reduction and internal fixa-tion (ORIF). Injury. 2004;35(2):46–54.
6. Sanders R, Fortin P, DiPasquale T, Walling A. Operative treatment in 120 displaced in-traar-ticular calcaneal fractures. Results using a prognostic computed tomography scan classifi-cati-on. Clin Orthop Relat Res. 1993;(290):87–95.
7. Raymakers JTFJ, Dekkers GHG, Brink PRG. Results after operative treatment of intra-articular calcaneal fractures with a minimum follow-up of 2years. Injury. 1998;29(8):593–9.
8. Crosby LA, Fitzgibbons TC. Open reduction and internal fixation of type II intra-articu-lar calcaneus fractures. Foot Ankle Int. 1996;17(5):253–8.
9. Zhang W, Lin F, Chen E, Xue D, Pan Z. Operative versus nonoperative treatment of dis-pla-ced intra-articular calcaneal fractures: a meta-analysis of randomized controlled trials. J Ort-hop Trauma. 2016;30(3):75–81.

10. Bèzes H, Massart P, Delvaux D, Fourquet JP, Tazi F. The operative treatment of intraar-ticu-lar calcaneal fractures. Indications, technique, and results in 257 cases. Clin Orthop Relat Res. 1993;(290):55–9.
11. Rammelt S, Sangeorzan B, Swords M. Calcaneal fractures – should we or should we not operate? Indian J Orthop. 2018;52(3):220.
12. Zwipp H, Tscherne H, Thermann H, Weber T. Osteosynthesis of displaced intraarticular fractures of the calcaneus. Results in 123 cases. Clin Orthop Relat Res. 1993;(290):76–86.
13. Letournel E. Open treatment of acute calcaneal fractures. Clin Orthop Relat Res. 1993;(290):60–7.
14. Chen K, Zhang H, Wang G, Cheng Y, Qian Z, Yang H. Comparison of nonlocking plates and locking plates for intraarticular calcaneal fracture. Foot Ankle Int. 2014;35(12):1298–302.
15. Illert T, Rammelt S, Drewes T, Grass R, Zwipp H. Stability of locking and non-locking pla-tes in an osteoporotic calcaneal fracture model. Foot Ankle Int. 2011;32(3):307–13.
16. Abidi NA, Dhawan S, Gruen GS, Vogt MT, Conti SF. Wound-healing risk factors after open reduction and internal fixation of calcaneal fractures. Foot Ankle Int. 1998;19(12):856–61.
17. Koski A, Kuokkanen H, Tukiainen E. Postoperative wound complications after internal fi-xation of closed calcaneal fractures: a retrospective analysis of 126 consecutive patients with 148 fractures. Scand J Surg. 2005;94(3):243–5.
18. Howard JL, Buckley R, McCormack R, Pate G, Leighton R, Petrie D, et al. Complica-tions following management of displaced intra-articular calcaneal fractures: a prospective ran-domi-zed trial comparing open reduction internal fixation with nonoperative management: J Or-thop Trauma. 2003;17(4):241–9.
19. Hospodar, Paul, Guzman, Camilo, Johnson, Paul, Uhl, Richard. Treatment of displaced calcaneus fractures using a minimally invasive sinus tarsi approach. Ortthopaedics. 2008;31(11):1–8.
20. Schepers T. The sinus tarsi approach in displaced intra-articular calcaneal fractures: a syste-matic review. Int Orthop. 2011;35(5):697–703.

21. Xia S, Lu Y, Wang H, Wu Z, Wang Z. Open reduction and internal fixation with conventio-nal plate via L-shaped lateral approach versus internal fixation with percutaneous plate via a sinus tarsi approach for calcaneal fractures – a randomized controlled trial. Int J Surg. 2014;12(5):475–80.
22. Simon P, Goldzak M, Eschler A, Mittlmeier T. Reduction and internal fixation of displaced intra-articular calcaneal fractures with a locking nail: a prospective study of sixty nine cases. Int Orthop. 2015;39(10):2061–7.
23. Pompach M, Carda M, Amlang M, Zwipp H. [Treatment of calcaneal fractures with a locking nail (C-Nail)]. Oper Orthop Traumatol. 2016;28(3):218–30.
24. Bussewitz BW, Hyer CF. Screw placement relative to the calcaneal fracture constant frag-ment: an anatomic study. J Foot Ankle Surg. 2015;54(3):392–4.
25. Phisitkul P, Sullivan JP, Goetz JE, Marsh JL. Maximizing safety in screw placement for posterior facet fixation in calcaneus fractures: a cadaveric radio-anatomical study. Foot Ankle Int. 2013;34(9):1279–85.
26. Kendoff D, Citak M, Gardner MJ, Stübig T, Krettek C, Hüfner T. Intraoperative 3D imaging: value and consequences in 248 cases. J Trauma. 2009;66(1):232–8.
27. Lin PP, Roe S, Kay M, Abrams CF, Jones A. Placement of screws in the sustentaculum tali. a calcaneal fracture model. Clin Orthop Relat Res. 1998;(352):194–201.
28. Pazour J, Křivohlávek M, Lukáš R. Analýza umístění sustentakulárního šroubu při osteosyntéze zlomenin patní kosti:klinicko-radiologická studie. Acta Chir Orthop Trauma-tol Cech. 2016;83(3):182–5.
29. Albert MJ, Waggoner SM, Smith JW. Internal fixation of calcaneus fractures: an anatomical study of structures at risk: J Orthop Trauma. 1995;9(2):107–12.

30. Kopp L, Obruba P, Mišičko R, Edelmann K, Džupa V. Artroskopicky asistovaná osteosynté-za kalkanea: klinické a rentgenologické výsledky prospektivní studie. Acta Chir Orthop Traumatol Cech. 2012;79(3):228–32.
31. Pang Q-J, Yu X, Guo Z-H. The sustentaculum tali screw fixation for the treatment of San-ders type II calcaneal fracture: a finite element analysis. Pak J Med Sci. 2014;30(5):1099–103.
32. Qiang M, Chen Y, Zhang K, Li H, Dai H. Effect of sustentaculum screw placement on out-comes of intra-articular calcaneal fracture osteosynthesis: a prospective cohort study using 3D CT. Int J Surg. 2015;19:72–7.
33. Kitaoka HB, Alexander IJ, Adelaar RS, Nunley JA, Myerson MS, Sanders M. Clinical rating systems for the ankle-hindfoot, midfoot, hallux, and lesser toes. Foot Ankle Int. 1994;15(7):349–53.
34. Parekh J, Shepherd DE, Hukins DW, Hingley C, Maffulli N. In vitro investigation of friction at the interface between bone and a surgical instrument. Proc Inst Mech Eng H. 2013;227(6):712–8.
35. Schepers T, Vogels LMM, Schipper IB, Patka P. Percutaneous reduction and fixation of intraarticular calcaneal fractures. Oper Orthop Traumatol. 2008;20(2):168–75.
36. Yeo J-H, Cho H-J, Lee K-B. Comparison of two surgical approaches for displaced intra-articular calcaneal fractures: sinus tarsi versus extensile lateral approach. BMC Musculoskelet Disord. 2015;19(16):63.
37. Zeman J, Zeman P, Matejka T, Belatka J, Matejka J. Comparison of LCP and intramedullary nail osteosynthesis in cacaneal fractures. Acta Ortop Bras. 2019;27(6):288–93.
38. Zwipp H, Paša L, Žilka L, Amlang M, Rammelt S, Pompach M. Introduction of a new loc-king nail for treatment of intraarticular calcaneal fractures. J Orthop Trauma. 2016;30(3):e88-92.
39. Steinhausen E, Martin W, Lefering R, Lundin S, Glombitza M, Mester B, et al. C-Nail versus plate osteosynthesis in displaced intra-articular calcaneal fractures-a comparative retrospective study. J Orthop Surg Res. 2021;20;16(1):203.

40. Reinhardt S, Martin H, Ulmar B, Döbele S, Zwipp H, Rammelt S, et al. Interlocking nailing versus interlocking plating in intra-articular calcaneal fractures: a biomechanical study. Foot Ankle Int. 2016;37(8):891–7.
41. Goldzak M, Simon P, Mittlmeier T, Chaussemier M, Chiergatti R. Primary stability of an intramedullary calcaneal nail and an angular stable calcaneal plate in a biomechanical testing model of intraarticular calcaneal fracture. Injury. 2014;45:S49–53.
42. Herlyn A, Brakelmann A, Herlyn PK, Gradl G, Mittlmeier T. Calcaneal fracture fixation using a new interlocking nail reduces complications compared to standard locking plates - preliminary results after 1.6 years. Injury. 2019;50 Suppl 3:63–8.
43. Schepers T, Backes M, Dingemans SA, de Jong VM, Luitse JSK. Similar anatomical reduction and lower complication rates with the sinus tarsi approach compared with the exten-ded lateral approach in displaced intra-articular calcaneal fractures. J Orthop Trauma. 2017;31(6):293–8.
44. Rammelt S, Zwipp H. Fractures of the calcaneus: current treatment strategies. Acta Chir Orthop Traumatol Cech. 2014;81(3):177–96.
45. Xu C, Liu H, Li M, Wang C, Li K. A three-dimensional finite element analysis of displaced intra-articular calcaneal fractures. J Foot Ankle Surg. 2017;56(2):319–26.
46. Buckley R, Tough S, McCormack R, Pate G, Leighton R, Petrie D, et al. Operative compared with nonoperative treatment of displaced intra-articular calcaneal fractures: a prospective, randomized, controlled multicenter trial. J Bone Joint Surg Am. 2002;84(10):1733–44.
47. Hetsroni I, Ben-Sira D, Nyska M, Ayalon M. Plantar pressure anomalies after open reducti-on with internal fixation of high-grade calcaneal fractures. Foot Ankle Int. 2014 ;35(7):712–8.
48. Schepers T, Van der Stoep A, Van der Avert H, Van Lieshout EMM, Patka P. Plantar pressure analysis after percutaneous repair of displaced intra-articular calcaneal fractures. Foot Ankle Int. 2008;29(2):128–35.
49. Cappozzo Aurelio Marchetti, Marco, Tosi, Virgilio. Biolocomotion: a century of research using moving pictures. Roma: Promograph; 1992
50. Jandová S, Černeková M, Pazour J. Plantar Pressure Asymmetry in Patients Six Months after Surgical Treatment of Calcaneal Fractures in Adults. BJMMR. 2016;10;15(4):1–8.
51. Kinner BJ, Best R, Falk K, Thon K-P. Is there a reliable outcome measurement for displaced intra-articular calcaneal fractures? J Trauma. 2002;53(6):1094–101.
52. Contreras MEK, Muniz AMS, Souza JBD, Avila AOV. Biomechanical evaluation of intraarticular calcaneal fracture and clinical radiographic correlation. Acta Orthop Bras. 2004(12):105–12.
53. Rosenbaum D, Lübke B, Bauer G, Claes L. Long-term effects of hindfoot fractures evaluated by means of plantar pressure analyses. Clin Biomech. 1995;10(7):345–51.
54. Hirschmüller A, Konstantinidis L, Baur H, Müller S, Mehlhorn A, Kontermann J, et al. Do changes in dynamic plantar pressure distribution, strength capacity and postural control after intra-articular calcaneal fracture correlate with clinical and radiological outcome? Injury. 2011;42(10):1135–43.
55. Jandova S, Pazour J, Janura M. Comparison of plantar pressure distribution during Walking after two different surgical treatments for calcaneal fracture. J Foot Ankle Surg. 2019;58(2):260–5.
56. Allmacher DH, Galles KS, Marsh JL. Intra-articular calcaneal fractures treated nonoperatively and followed sequentially for 2 decades. J Orthop Trauma. 2006;20(7):464–9.
57. Besch L, Radke B, Mueller M, Daniels-Wredenhagen M, Varoga D, Hilgert R-E, et al. Dynamic and functional gait analysis of severely displaced intra-articular calcaneus fractures treated with a hinged external fixator or internal stabilization. J Foot Ankle Surg. 2008;47(1):19–25.
58. Jansen H, Frey SP, Ziegler C, Meffert RH, Doht S. Results of dynamic pedobarography following surgically treated intra-articular calcaneal fractures. Arch Orthop Trauma Surg.

2013;133(2):259–65.
59. Olexa TA, Ebraheim NA, Haman SP. The sustentaculum tali: anatomic, radiographic, and surgical considerations. Foot Ankle Int. 2000;21(5):400–3.
60. Yao L, Wang H, Zhang F, Wang L, Dong J. Minimally invasive treatment of calcaneal fractu-res via the sinus tarsi approach based on a 3D printing technique. Math Biosci Eng. 2019;16(3):1597–610.
61. Kendoff D, Citak M, Gardner M, Kfuri M, Thumes B, Krettek C, et al. Three-dimensional fluoroscopy for evaluation of articular reduction and screw placement in calcaneal fractures. Foot Ankle Int. 2007;28(11):1165–71.
62. Janzen DL, Connell DG, Munk PL, Buckley RE, Meek RN, Schechter MT. Intraarticular fractures of the calcaneus: value of CT findings in determining prognosis. AJR Am J Roentgenol. 1992;158(6):1271–4.
63. Geerling J, Kendoff D, Citak M, Zech S, Gardner MJ, Hüfner T, et al. Intraoperative 3D imaging in calcaneal fracture care-clinical implications and decision making. J Trauma. 2009;66(3):768–73.
64. De Boer AS, Van Lieshout EMM, Vellekoop L, Knops SP, Kleinrensink G-J, Verhofstad MHJ. 2D and 3D assessment of sustentaculum tali screw fixation with or without Screw Targeting Clamp. Injury. 2017;48(12):2864–71.
65. Gitajn IL, Toussaint RJ, Kwon JY. Assessing accuracy of sustentaculum screw placement during calcaneal fixation. Foot Ankle Int. 2013;34(2):282–6.
66. Gras F, Marintschev I, Wilharm A, Lindner R, Klos K, Mückley T, et al. [Sustentaculum tali screw placement for calcaneus fractures – different navigation procedures compared to the conventional technique]. Z Orthop Unfall. 2010;148(3):309–18.
67. Redfern DJ, Oliveira MLR, Campbell JT, Belkoff SM. A biomechanical comparison of locking and nonlocking plates for the fixation of calcaneal fractures. Foot Ankle Int. 2006;27(3):196–201.

10. Seznam publikací doktoranda

1. Publikace se vztahem k tématu dizertace
a) s IF

1. **Pazour J**, Křivohlávek M, Lukáš R. Analýza umístění sustentakulárního šroubu při osteosyntéze zlomenin patní kosti: klinicko-radiologická studie. Acta Chir Orthop Traumatol Čech. 2016;83(3): 182–5.
IF 0,627 / 2016
2. Jandová S, **Pazour J.** Limitovaný versus extenzivní laterální přístup při osteosyntéze zlomenin patní kosti – srovnání časových a dynamických parametrů krokového cyklu. Acta Chir Orthop Traumatol Cech. 2018;85(1): 57–61.
IF 0,313 / 2018
3. Jandová S., **Pazour J.,** Janura M. Comparison of plantar pressure distribution during walking after two different surgical treatments for calcaneal fracture. J Foot Ankle Surg. 2019;58: 260-5.
IF 1,213 / 2019

4. **Pazour J**, Horák Z, Džupa V. Does the position of a sustentacular screw influence the stability of a plate osteosynthesis of a calcaneal fracture? A biomechanical study. Proc Inst Mech Eng H. 2021 Sep;235(9):993 – 1000.
IF 1,607 / 2020

b) bez IF
1. Jandová, S., Černeková, M., **Pazour, J**. Plantar pressure asymmetry in patients six months after surgical treatment of calcaneal fractures in adults. BJMMR. 2016;15(4): 1–8.

2. Publikace bez vztahu k tématu dizertace
a) s IF

1. Mokrý J, Karbanová J, Filip S, Čížková D, **Pazour J**, English D. Phenotypic and morphological characterization of in vitro oligodendrogliogenesis. Stem Cells Dev. 2008;17(2):333 – 41.
IF 3,928 / 2008

2. Lukáš R, Barsa P, **Pazour J**, Šrám J. Timing operací páteře při akutním poškození míchy a jeho vliv na vývoj neurologického nálezu. Acta Chir Orthop Traumatol Cech.2012; 79(3):233 – 7.
IF 0,914 / 2012

3. Lukáš R, Štulík J, Šrám J, **Pazour J**, Kříž J, Nesnídal P. Vliv neoptimálního chirurgického ošetření páteře na průběh míšního poranění. Cesk Slov Neurol N. 2014;77/110(6):734 – 40.
IF 0,203 / 2014

4. Křivohlávek M, Šrám J, **Pazour J**, Kloub M. Suprapatelární hřebování zlomenin bérce – hodnocení klinických a rentgenologických výsledků. Acta Chir Orthop Traumatol Cech.2018;85(2):113 – 9.
IF 0,313 / 2018

b) bez IF
1. **Pazour J**, Mokrý J. Stem cell therapy for demyelinating disorders. Acta Medica (Hradec Králové). 2006;49(2):79 85.

2. Mokrý J, Karbanová J, Čížková D, **Pazour J**, Filip S, Osterreicher J. Differentiation of neural stem cells into cells of oligodendroglial lineage. Acta Medica (Hradec Králové). 2007;50(1):35-41.