UNIVERZITA KARLOVA V PRAZE

3. LÉKAŘSKÁ FAKULTA

Bc. Jana Králová

Prevence parodontopatií

prevention of parodontopathy

diplomová práce

Praha 2008

Autor práce: Bc. Jana Králová
Studijní program: Všeobecné lékařství

Vedoucí práce: MUDr. Tomáš Slivka
Pracoviště vedoucího práce: Klinika stomatologie
Datum a rok obhajoby: 3.6. 2008

Prohlašuji, že jsem předkládanou práci zpracovala samostatně a použila jen uvedené prameny a literaturu. Současně dávám svolení k tomu, aby tato diplomová práce byla používána ke studijním účelům.

V Praze dne 1.5.2008 Jana Králová

OBSAH

Úvod 3
1.Parodont.....4
1.1.Složky parodontu.....4
1.1.1.Dáseň.....4
1.1.2. Periodontium.....5
1.1.3. Alveolární kost.....6
1.1.4. Zubní cement.....6
1.1.5. Cévní a nervové zásobení.....6
1.2.Fyziologie parodontu.....6
2.Příčiny parodontopatií.....7
2.1. Lokální faktory.....7
2.1.1. Zubní plak.....7
2.1.2. Zubní kámen.....9
2.1.3. Ortodontické anomálie.....10
2.1.4. Okluzní trauma.....10
2.1.5.Kouření.....11
2.1.6. Dýchání ústy.....12
2.1.7. Anatomické odchylky v uspořádání měkkých tkání.....12
2.1.8. Iatrogenní příčiny.....13
2.1.9. Fissury kořene.....13
2.1.10. Slina.....13
2.2. Celkové faktory.....13
2.2.1. Vrozená imunologická onemocnění.....14
2.2.2. Genetická onemocnění 14
2.2.3. Poruchy metabolismu.....14
2.2.4. Endokrinní vlivy.....15
2.2.5. Celková onemocnění.....15
2.2.6. Špatná výživa.....15
2.2.7. Pohlaví.....16
2.2.8. Rasa a sociální postavení.....16
2.2.9. Věk.....16

2.2.10. Dědičnost....16
2.2.11. Nežádoucí účinky léků....17
3.Klasifikace a klinický obraz parodontopatií....17
3.1. Klasifikace parodontopatií....17
3.2. Klinický obraz parodontopatií....18
3.2.1. Gingivitida....18
3.2.2. Chronická parodontitida....22
3.2.3. Agresivní parodontitida....23
3.2.4. Parodontitida jako projev celkového onemocnění....23
3.2.5. Nekrotizující onemocnění parodontu....24
3.2.6. Parodontální absces....25
3.2.7. Parodontitis spojená s endodontickými lézemi....26
3.2.8. Vývojové a získané deformity....27
4. Prevence....28
4.1. Primární prevence....28
4.1.1. Nástroje domácí ústní hygieny....28
4.1.2. Metody čištění zubů....33
4.1.3. Motivace....35
4.1.4. Preventivní prohlídky....36
4.2. Sekundární prevence....37
4.2.1. Počáteční léčba....37
4.2.2. Chirurgická léčba....40
4.2.3. Udržovací léčba....42
4.3. Terciální prevence....43
Závěr....45
Shrnutí....46
Summary....48
Použitá literatura....50
Přílohy

Úvod

"Tomu, kdo nezanedbává péči o zuby a ústní dutinu, je odměnou nejen hezčí úsměv, ale i pevnější zdraví " přečetla jsem si v jednom odborném časopisu. Některé nemoci, které vznikají v ústech, přitom nejsou vidět a v tom je jejich největší zákeřnost. V ohrožení jsou některé orgány jako srdce, plíce a dále mají i vliv na průběh chronických onemocnění jako je např. diabetes mellitus. Zaujalo mě, že vědci na Kolumbijské univerzitě v USA sledovali téměř 700 lidí a zjistili, že ti, kteří trpí aterosklerozou karotid, mají zároveň v ústech bakterie způsobující onemocnění dásní.

Z toho vyplývá, že s problematikou onemocnění parodontu se budu setkávat i ve své budoucí praxi, i když nebudu přímo stomatolog, a je proto nutné tuto problematiku dobře znát.

Na podkladě těchto zajímavých informací o onemocnění dásní a dále díky tomu,že se s touto problematikou setkávám i u svých rodičů, jsem se rozhodlo pro toto téma.

1.Parodont

1.1 Složky parodontu

Parodont je souborné označení tkání, které upevňují zuby v alveolárním výběžku čelistí a současně pomáhají zachovávat homeostázu v organismu. K parodontu patří především gingiva, cement na povrchu kořene zubů, vazy vyplňující periodontální štěrbinu a čtvrtou částí je kompakta tvořící stěnu zubního lůžka alveolárního výběžku. (Obr.1)

1.1.1Dáseň

Alveolární výběžek je pokryt sliznicí přecházející na něj z vestibula, patra a spodiny ústní. Tato sliznice má 2 části: apikálně uloženou alveolární sliznici a koronárně ležící dáseň. Tyto dvě části se liší tím, že dáseň nemá téměř žádné podslizniční vazivo a proti spodině není pohyblivá, je bledší než alveolární sliznice, méně citlivá k termickým, taktilním a bolestivým podnětům. Dále se liší dlaždicovým epitelem, který má více vrstev a keratinisuje. Obě části jsou odděleny mukogingiválním hranicí. Povrch dásně není hladký, ale je dolíčkovaný. Původ těchto vkleslin je v úponu vazivových snopců subepiteliálně. Dáseň se dělí na část volnou a připojenou. Krčky zubů obklopuje část dásně nazývaná volná gingiva - pars libra gingivae, která současně vytváří žlábek - sulcus gingivae hluboký 1 až 2 mm. Na dně tohoto žlábku je nejdůležitější část gingivy a parodontu takzvané dentogingiválním spojení. Mimo to volná gingiva vybíhá do interdentálního prostoru, kde vytváří mezizubní papily. Volná gingiva přechází v několik milimetrů široký proužek tkáně pevně fixované k periostu alveolárního výběžku - v tzv. připojenou gingivu (pars fixa gingivae). Tato část potom přechází mukogingiválním linií v ústní sliznici. Připojená gingiva je kolmo probíhajícími vazivovými snopci pevně spojena s alveolem a dále pomocí těsnícího epitelu a dentogingiválních vláken v tunica propria dásně s cementem zubního kořene. Zevně od dentogingiválních vláken probíhají cirkulární vlákna, která v blízkosti těsnícího epitelu obtáčí krček zubu a brání tak odtažení okraje dásně. Na rozdíl od vnějšího povrchu dásně epitel dásňového sulku nerohovatí a je

tenčí. Tím, že buňky plně nedozrávají, si udržují schopnost spojovat se, což je jedním z faktorů účastnícím se při dentogingiválním spojení. Šířka připojené gingivy je různá podle lokalizace v ústní dutině. Aby plnila svoji funkci, tj. bránění přenosu pohybů sliznice do oblasti volné gingivy a dentogingiválního spojení, je třeba optimální šířka 2 mm a více.

Dáseň představuje určité biologické rozhraní, které pomáhá díky své anatomické struktuře a histologické stavbě udržovat homeostázu v organismu, a je úzce vázána na existenci zubů v ústní dutině. Bariérová funkce dásně je podpořena potřebnou větší mechanickou odolností připojené gingivy (rohovějící epitel), která není při žvýkání chráněna konvexitou korunek zubů.

1.1.2 Periodontium

Je to vazivová tkáň vyplňující periodontální štěrbinu a spojuje zub s alveolem. Při krčku zubu je periodontium spojeno s vazivem dásně. Základem tohoto spojení jsou Sharpeyova vlákna, která z kosti alveolu pronikají do cementu zubního kořene a krčku. Podle směru a tedy i funkce se rozeznává několik systémů vláken.

a)Vlákna gingivální (lig. cirkulare) jdou paprsčitě od krčku zubu do vaziva dásně a přidržují dáseň ke krčku.

b)Vlákna transeptální (lig.horizontale) spojují sousední zuby a překračují přitom septa mezi alveoly.

c)Vlákna apikální jdou od hrotu kořene šikmo dolů ke dnu alveolu, brání výkyvům hrotu a vystupování zubu z alveolu.

d)Vlákna alveolární jdou od stěny alveolu k cementu zubu třemi systémy: vlákna alveolárního hřebene doplňují lig. cirkulare, jdou paprsčitě napříč a šikmo sestupně od krčku zubu k alveolu; vlákna horizontální jsou od okraje alveolu k začátku kořene; vlákna šikmá sestupují ze stěny alveolu do cementu kořene šikmo směrem ke hrotu kořene. Tato vlákna převádějí kousací tlak na zub v tah za stěnu alveolu a současně znemožňují vtlačování hrotu kořene do alveolu.

Mezi periodontálními vazy je uloženo řídké kolagenní vazivo a v něm nervy a cévy.

1.1.3Alveolární kost

V alveolárním výběžku čelisti jsou umístěna zubní lůžka tvořená tenkou stěnou kompaktní kosti. Prostor mezi stěnami alveolárních výběžků a vlastními zubními lůžky je vyplněn spongiozní kostí. Kostní trámce spongiozy jsou uspořádány převážně horizontálně, ale v okolí apexu se radiálně rozbíhají od dna lůžka ke stěně alveolárních výběžků. Síly přenášené periodonciem zachycuje stěna lůžka, a kostní trámce proto podpírají lůžko jako celek.

1.1.4 Zubní cement

Zubní cement pokrývá povrch kořene. Slouží k fixaci periodontálních vazů k zubu. Morfologicky i chemicky se podobá kosti. Cement rozlišujeme na původní acelulární, který pokrývá celou plochu kořene, a sekundární celulární vznikající později na podkladě funkčních podnětů a nacházející se hlavně v apikální oblasti.

1.1.5 Cévní a nervové zásobení

Cévní a nervové zásobení nemá jen cement. Krevní zásobení parodontu je z arteria dentalis, která jde z kosti a vede dále do dřeně, a peridontální štěrbiny, kde se dále větví. Dále z arteria interalveolaris přicházející z mezizubního septa a pokračuje do periodoncia. Naproti tomu dáseň je zásobena subperiostálními arteriemi.

V periodonciu je velmi bohaté nervové zásobení . Senzitivní inervace je z n. trigeminus a zprostředkovává vnímání tahu, tlaku a bolesti. Vegetativní inervace přichází podél cév.

1.2 Fyziologie parodontu

Hlavní úlohou parodontu je zachovat zub v odpovídajícím stavu při všech jeho fyziologických funkcích a chránit podpůrnou tkáň před zevními vlivy.

Toho dociluje pomocí funkční přestavby a resorpce alveolární kosti, funkčním přizpůsobením zubního cementu a funkčním nasměrováním periodontálních vláken, která svým uspořádáním mohou korigovat vertikální tlakové síly. Dále pomocí sekrece gingivální tekutiny dochází jednak k mechanickému odplavení dráždivých látek ze sulku a navíc obsahuje leukocyty, monocyty, antigeny a některé enzymy, a tak se podílí na obraně proti mikroorganismům.

Parodont podléhá změnám v průběhu stárnutí. Jde o fyziologický proces, který začíná již kolem dvacátého roku života. Dochází ke ztrátě buněčnosti gingivy, zúžení periodontální štěrbiny a k redukci alveolární kosti. Existence parodontu je vázána na přítomnost chrupu. Při jeho ztrátě zaniká i parodont.

2. Příčiny parodontopatií

2.1.Lokální faktory

Lokální faktory mají rozhodující vliv na vznik parodontopatií. Primární příčinou, která vede k rozvoji parodontopatie je dlouhodobá přítomnost zubního plaku na povrchu zubu. Sekundární faktory jako jsou převislé výplně, okraje korunek, kariézní léze, špatně prořezané zuby a další poškozují parodont nepřímo akumulací povlaku či přímo traumatizací parodontálních tkání.

2.1.1 Zubní plak

V etiopatogenezi parodontopatií mají hlavní úlohu mikroorganismy dutiny ústní, vlastnosti zubních tkání, sliny a gingivální tekutina. To vše se uplatňuje hlavně ve tvorbě zubního plaku.

Zubní plak je tvořen především mikroorganismy dutiny ústní a jejich produkty, dále ze zbytků potravy, stržených epitelových buněk, buněčných zbytků a složek slin. Vzniklý plak je měkký, tuhý a lepivý. Pevně lpí na zubech a je nutné ho odstraňovat mechanicky. Kromě zubní skloviny se usazuje i na sliznicích.

Mikroorganismy se do dutiny ústní dostávají již brzy po narození, a to nejčastěji od matky. Jsou osidlovány sliznice málo patogenními kmeny jako je Streptokokus salivarius či Lactobacilus acidophilus. K rozvoji kolonizace dochází až po prořezání zubů, protože tím vznikají plochy, které mohou být osídleny. V tomto období zde nacházíme bakterie s potenciálně kariogenním účinkem, jsou to hlavně fakultativní či obligatorní anaerobní mikroorganismy jako jsou Bakteroides, Fusobakterium nucleatum, dále vibria, Streptokokus mutans, Streptokokus sanquis.

Ke změně mikroflory dochází dále v období puberty či těhotenství, což je spojeno se změnami hormonálních hladin, a v tomto období přibývá mikroorganismů potencionálně patogenních pro parodont .

Na počátku tvorby zubního plaku vzniká pelikula, což je tenká vrstva mezi koloniemi mikroorganismů a povrchem zubu. Její hlavní složkou jsou proteiny ze slin jako je albumin, amyláza, lysozym, imunoglobulin IgA a IgG a další. Na povrchu zubu vzniká již za několik minut po vyčištění chrupu. Má ochrannou funkci, ovlivňuje adhezi mikroorganismů, je zásobárnou iontů jako je vápník či fosfát. Na druhou stranu ale také slouží jako podklad pro osídlení mikroorganismy. Zda-li dojde ke kolonizaci bakteriemi, závisí na druhu bakterií v dutině ústní, na imunitních reakcích organismu, na dietě a hlavně na úrovni ústní hygieny .

První mirkoorganismy, které osidlují pelikulu a vedou tak ke tvorbě zubního plaku jsou Streptokokus mitis, sanguis, mutans a salivarius. Z jiných druhů jsou to např. laktobacily. Můžeme je najít již po 4 hodinách po vyčištění chrupu. Plak nenarůstá pouze množením mikroorganismů, ale dochází zde k ukládání epitelových buněk, polymorfonukleárů, slinných glykoproteinů a extracelulárních polysacharidů, což jsou metabolické produkty bakterií. Není-li plak odstraněn do 48 hod, dojde k jeho nárůstu umožňujícímu osídlení anaerobních bakterií, a to jednak díky snížení oxidoredukčních potenciálů plaku působením aerobních mikroorganismů a dále díky tomu, že větší šíře zubního plaku omezuje difuzi kyslíku. Tak grampozitivní koky nahrazují grampozitivní tyčky (např. actinomycety, Corynebakterium) a

gramnegativními koky, jako je Veilonella alcalescens a rod Neisseria. Pátý až sedmý den se přidávají i spirochety a fusiformní bakterie.

Zubní plak se na vzniku parodontopatií podílí několika způsoby. Již prostý objem plaku a rychlost jeho růstu vede k omezení účinnosti obrany imunitního systému. Jsou-li v plaku invazivní bakterie, jako jsou spirochety či gramnegativní bakterie, pronikají hluboko do tkání, kde vyvolávají minimální imunitní odezvu. Neinvazivní bakterie zůstávají v plaku a do tkání pronikají pouze jejich produkty, jako jsou exotoxiny, endotoxiny či různé enzymy, které mohou poškodit tkáň přímo či vyvolají imunitní reakcí, jež může vést k destrukci parodontální tkáně. Bakteriálními antigeny aktivované lymfocyty mohou přispět k poškození tkání nadměrnou produkcí cytokinů. Jejich nadbytek vyvolává resorpci kosti, degradaci kolagenu, proliferaci fibroblastů a aktivaci polymofronukleárů , ze kterých se uvolňují lysozomální enzymy a kolagenáza.

Zubní plak můžeme orientačně rozdělit na supragingiválni a subgingiválni. Supragingiválni plak má velmi úzký vztah ke vzniku kariézních lézí. Početnou skupinu tvoří gram-pozitivní aerobní koky zkvašující cukry na organické kyseliny. Ty jsou zodpovědné za odvápňování skloviny, tedy za vznik kazu. Tento plak má kyselé pH.

Subgingiválni plak má složení odlišné. Dominují zde anaerobní tyčky schopné produkovat exotoxiny, indol, sirovodík, čpavek i četné enzymy a jejich rozpadem vznikají endotoxiny. V subgingiválním plaku také vznikají polysacharidy. Subgingiválni plak má alkalické pH, proto subgingiválně nevznikají kazy.

2.1.2 Zubní kámen

Mineralizací zubního plaku dochází k tvorbě zubního kamene. Mineralizační centra se objevují již po 7 dnech tvorby plaku, centra postupně splývají. Rychlost tvorby kamene je individuální, závisí především na kvalitě sliny a na úrovni ústní hygieny. Jsou 2 druhy zubního kamene. Supragingiválni zubní kámen je měkký, světlé barvy a nachází se v okolí vývodů slinných žláz. Subgingiválni kámen je tvrdší, pigmentovaný a

nachází se kdekoli na zubech (Obr.2). Na jeho vzniku se podílí gingivální tekutina. Zubní kámen se na vzniku parodontopatii podílí především jako nosič plaku, stěžuje provádění řádné ústní hygieny a může svým naléháním na měkké tkáně způsobit defekty v epiteliální výstelce gingivální stěny parodontálního chobotu.

Epidemiologické studie ukázaly, že supragingivální zubní kámen je většinou doprovázen zánětem dásní, zatímco subgingivální kámen doprovází ztrátu dentogingiválního připojení a tvorbu chobotů. Jeho detekce a odstraňování je důležitou součástí prevence a léčby nemocí parodontu ve všech jejich fázích.

2.1.3 Ortodontické anomálie

Při stěsnání zubů je horší možnost chrup dobře vyčistit. Anomálie mohou být příčinou chronické traumatické artikulace, při níž trvalé přetěžování zubů může vést k rychlejšímu rozvoji zánětlivé destrukce parodontu, hlavně alveolární kosti při parodontitidě. Dalším mechanismem může být mechanická traumatizace gingivy. U hlubokých skusů dochází k traumatizaci palatinální gingivy dolními řezáky, zatímco horní řezáky mohou traumatizovat gingivu u dolních řezáků. Ortodontické anomálie nejsou primární příčinou parodontitidy, ale jsou významným druhotným činitelem.

2.1.4 Okluzní trauma

Jeho příčinou je časný kontakt některého zubu či skupiny zubů po zánětem způsobené elongaci, případně páčením zubů pro příliš vysoké výplně korunky, mezičleny můstku a spony protéz.

Překročením tolerančního prahu okluzních sil dochází v periodonciu k patologickým změnám, jako je hyalinizace periodontálních vláken, krvácení, vzniku tromboz a nekroz. Klinicky pozorujeme uvolnění a posun zubů. Vznikne-li okluzní trauma časným kontaktem na jednotlivém zubu či skupině zubů se zdravým parodontem, hovoříme o primárním okluzním traumatu. U parodontálně postiženého chrupu s úbytkem kosti a uvolněnými

zuby může i běžné zatížení vést k poškození parodontu. Potom mluvíme o sekundárním okluzním traumatu, jež nemůže vyvolat ani vznik gingivitidy ani parodontitidy. Naopak zub s plakem podmíněným zánětem a okluzním traumatem může vést k progresi onemocnění.

2.1.5 Kouření

Podle výzkumných studií je u kuřáků pětkrát větší riziko vzniku parodontózy, mají o 30-40% méně vitamínu C než nekuřáci a jsou celkově méně odolní vůči infekcím dutiny ústní. V konečném důsledku pak u kuřáků vznikají častěji závažná onemocnění, jako je rakovina dutiny ústní.

V důsledku kouření dochází v ústech k těmto hlavním negativním změnám:

a)Sliny působením nikotinu mění své složení, čímž je narušena jejich ochranná funkce zubů a dásní.

b)Je zvýšená tvorba zubního plaku, kamene a skvrn. Kuřáci mají sníženou schopnost reagovat na tvorbu plaku. Jeho zvýšené hromadění tak vede k zánětu dásní bez doprovodných příznaků, jako je zarudnutí či krvácení dásní. V konečné fázi nahromadění plaku pak dochází k parodontitidě

c)Kouření ničí vitamin C, jehož nedostatek způsobuje kuřákům nejen celkově sníženou obranyschopnost organismu, ale také onemocnění dásní a sliznic.

d)Absorbovaný nikotin způsobuje snížení průtoku krve, a to nejen u periferních tepen, ale také snižuje prokrvení dásní, čímž dochází k jejich nedostatečné výživě. Pak i riziko vzniku infekcí v dutině ústní je při sníženém průtoku krve vyšší.

e) Kouření vede ke zvýšené tvorbě zubních váčků a prohlubní v okolí zubů, kde se tak skrývá i více mikrobů způsobujících onemocnění dutiny ústní.

f) Nikotin působí chemotakticky na leukocyty.

g) Vlivem kouření dochází ke zvýšení teploty v dutině ústní, a tím k poškozování buněk či jejich odumírání.

U kuřáků je proto zejména nutné dodržovat tato opatření: pravidelné preventivní prohlídky, správnou ústní hygienu, zvýšení denního příjmu vitaminu C.

2.1.6 Dýchání ústy

U pacientů s chronickým dýcháním ústy jsou předpoklady pro vznik zánětu dásní. Na základě stálého vysušování ústní sliznice jim chybí antibakteriální účinek imunoglobulínů v sulkární tekutině a ve slině.

2.1.7 Anatomické odchylky v uspořádání měkkých tkání

Mezi anatomické odchylky v uspořádání měkkých tkání řadíme vysoký úpon frenula a mělké vestibulum.

a)Mělké vestibulum je stav, kdy šíře připojené gingivy je menší než 2mm ve frontálním úseku chrupu a menší než 1 mm v laterálním úseku. Může být vrozené či získané v rámci zánětu parodontu, atrofii parodontu či špatně provedené gingivektomie. Hloubka vestibula v dolní čelisti je dána hlavně konfigurací alveolárního výběžku a výškou úponu bradového svalu na alveol. Tam, kde je alveol málo vysoký a bradový sval se upíná vysoko, je vestibulum mělké. U něj přechází často alveolární sliznice přímo v okrajovou gingivu. Tahem dolního rtu dochází k odtahování gingivy od zubů a tím jsou dány předpoklady pro pronikání zubního plaku a rozvoj parodontopatie. Dále se ukázalo, že u mělkého vestibula je horší hygiena a tím více plaku.

b) Vysoký úpon frenula. Frenulum se normálně upíná těsně pod gingivu, na rozhraní připojené gingivy a alveolární sliznice. Pruh připojené gingivy chrání volnou gingivu od tahu frenula při pohybech rtů. Někdy se ale frenulum upíná do připojené gingivy či do papily, což nazýváme vysokým úponem frenula. Podle způsobu úponu lze úpon frenula dělit na úpon slizniční , gingivální, papilární a papilou procházející. Papilární a gingivální úpon frenula je častější v horní čelisti. Nejhorší důsledky pro parodont má papilární úpon v dolní čelisti , u kterého se změny na parodontu našly v 60% případů. Jeho škodlivý účinek je dán tím, že při pohybech rtů a při sklouzávání sousta při jídle se frenulum napíná a odtahuje volnou gingivu od zubního krčku. Tím vznikají podmínky pro pronikání plaku pod těsnící okraj gingivy, pro usazování zubního kamene a v důsledku toho i pro vznik zánětu.

2.1.8 Iatrogenní příčiny

Mezi iatrogenně vzniklá retenční místa plaku patří převislé výplně, drsné zubní korunky s odstávajícími okraji, fixní ortodontální aparáty, zbytky výplňových a fixačních materiálů ponechaných subgingiválně. Uplatňují se jako nosiče plaku a mohou traumatizovat gingivu.

2.1.9 Fissury kořene

Fissury kořene se vyskytují nejčastěji na orálních ploškách horních frotnálních zubů. Začínají ve sklovině a jdou až do kořene. Jsou místem retence plaku, a to usnadňuje vznik parodontálních chobotů .

2.1.10 Slina

Její vliv na stav parodontu je dán její kvalitou, obsahem antimikrobiálních látek, enzymů (katalazy, laktoperoxidazy, IgA, lysozymu) a schopností vázat vápník. Nejvýznamnější rozdíly se zjistily ve složení a charakteru mukopolysacharidů a obsahu proteinů. Pacienti s rychlou tvorbou zubního kamene mají ve slině méně proteinů a mukopolysacharidů s nízkou molekulovou hmotností, a proto i nízkou viskozitu slin. Má-li slina vyšší viskozitu, brání tím uvolňování vápenatých iontů z roztoku a tím zpomaluje tvorbu zubního kamene. Na druhou stranu má horší samoočišťovací schopnost, což může vést k vyšší kazivosti zubů.

2.2 Celkové faktory

Tyto faktory samy o sobě nevyvolávají parodontopatie, ale usnadňují jejich vzplanutí. Nejdůležitější roli při vzniku parodontopatií hraje tedy špatná ústní hygiena umožňující usazení plaku. U parodontologických pacientů byla zjištěna porucha rovnováhy mezi bakteriemi a vlastním imunitním systémem. Jeho funkce může být snížena faktory jako je stres, systémové onemocnění, stáří, špatná výživa, kouření a alkohol.

2.2.1 Vrozená imunologická onemocnění

Hlavně u pacientů s časně probíhající parodontitidou při častém familiárním výskytu je její původ objasňován geneticky determinovanými abnormalitami polymorfonukleárů a monocytů ve vztahu k jejich adhezi k endotelu, chemotaxi a fagocytoze. Redukovaný počet receptorů adheze k endotelu na povrchu fagocytů znemožňuje jejich přechod z cév do tkání,což vede ke snížené imunitní reakci proti bakteriím. K těmto onemocnění patří Chediak-Steinbrinck-Higashiho syndrom; syndrom líných leukocytů či Pelgerova-Heutova anomalie jader.

Dalším onemocněním je chronická benigní agranulocytopenie vyskytující se převážně u dětí vedoucí k těžké progresivní parodontitidě ihned po prořezání dočasných zubů. Také u pacientů s hypergamaglobulinémií E dochází k rozvoji těžkého progresivního parodontálního onemocnění.

2.2.2 Genetická onemocnění

U Downova syndromu se v dutině ústní nacházejí mikrodontické zuby a výrazná destrukce parodontu. Parodontitida nastupuje v pubertě a postupuje velmi rychle.

2.2.3 Poruchy metabolismu

a) Diabetes mellitus. Nezávisí, zda jde o diabetech mellitus prvního či druhé typu. Prokázalo se, že diabetici jsou náchylnější k onemocnění parodontu (riziko parodontitidy je 2,6x vyšší než u osoby bez diabetu) a k rychlejší progresi onemocnění (progrese je 4,2 x rychlejší než u zdravé osoby). Také se ukazuje, že přítomnost a aktivita onemocnění parodontu ovlivňuje kompenzaci diabetu. Na vzniku parodontálního postižení se podílí redukované krevní zásobení tkání parodontu a z toho plyne nedostatečná výživa tkání a porucha hojení. Diabetici mají trochu odlišné složení gingivální tekutiny a liší se i ve složení ústní mikroflory. Pacienti mají také poruchu metabolismu pojivové tkáně a zvýšené množství mediátorů zánětu. Imunologická sledování pacientů s diabetem vykázala časté poruchy chemotaxe polymorfonukleárů.

b) Chediak-Steinbrinck-Higashiho syndrom je autosomálně recesivní onemocnění spojené s poruchou látkové výměny vyznačující se poškozením pigmentace a složením krevních elementů. Je poškozena chemotaxe polymorfonukleárů a monocytů díky přítomnosti velkých granul v cytomplazmě. Toto onemocnění probíhá letálně již v dětském věku. Ke klinických projevům patří kromě hypopigmentace a sklonu k infekcím také těžká destrukce parodontu a úplná ztráta zubů.

2.2.4 Endokrinní vlivy

Vlivem pohlavních hormonů je gingiva vnímavější na lokální dráždění způsobené mikrobiálním povlakem. Proto můžeme pozorovat zhoršení gingivitidy v pubertě a v těhotenství.

2.2.5 Celková onemocnění

Z celkových onemocnění se nejčastěji s onemocněním parodontu setkáváme u leukémie. U ní dochází k úbytku zralých a funkčních leukocytů a tím k poruše specifické i nespecifické obrany. V oblasti gingivy se tvoří nekrozy, ulcerace a můžeme tam najít i krevní výrony. Dalším znakem je hyperplazie gingivy.
Z dalších onemocnění má podobný obraz např. AIDS

2.2.6 Špatná výživa

U nás je nedostatek některé ze základních složek potravy jevem velmi vzácným. Může se vyskytnou v rámci těžkým onemocnění. Nedostatek kyseliny askorbové způsobené nedostatečným příjmem vitaminu C vede k poruše syntézy pojivové tkáně a lomivosti stěn krevních cév, což má za následek zpomalené hojení ran v ústní dutině a silné parodontické postižení vedoucí ke ztrátě zubů. Vitamín C je také důležitou součástí antioxidačního systému, který hraje důležitou roli při likvidaci kyslíkových radikálů, jejichž množství se zvyšuje při zánětu. Jejich detoxikací snižují tkáňovou destrukci a brání poškození dentogingiválního uzávěru.

Nedostatečný příjem bílkovin vede ke snížené proteosyntéze, což se projeví uvolňováním zubů.

Nejen nedostatek určité živiny může vést k onemocnění parodontu. Také zvýšený příjem látek jakými jsou cukry vede k tvorbě zubního plaku a tím i k parodontopatiím.

2.2.7 Pohlaví

Při studiích se ukázalo,že muži mají horší stav parodontu než ženy. Připisuje se to horší péči o chrup u mužů. Ženy užívající estrogeny mají nižší výskyt gingivitidy.

2.2.8 Rasa a sociální postavení

Parodontitida se vyskytuje u všech ras se stejnou frekvencí. Rozdíl je v sociálním postavení, to se přičítá k lepší informovanosti a větší dostupnosti lékařské péče u lidí vzdělaných či žijících ve městě.

2.2.9 Věk

S věkem stoupá výskyt parodontopatií díky dlouhodobé expozici rizikových faktorů a kumulaci onemocnění parodontu. Změny na parodontu začínají již v dětství, v období puberty díky hormonálním změnám dochází k progresi onemocnění. V dalším období dochází k poklesu. Po 20. roce života se objevují závažnější změny parodontu, gingivitida se začíná měnit v parodontitidu. Po 35. roce je parodontitida nejčastější příčinou extrakce zubu.

2.2.10 Dědičnost

Vliv dědičnosti na vznik parodontopatií nebyl prokázán. Dědit se mohou některé anatomické anomalie, které umožňují rozvoj parodontitidy, jako je mělké vestibulum či anomální úpon horního a dolního frenula.

2.2.11 Nežádoucí účinky léků

Některé léky vedou k hyperplazii gingivy díky stimulaci fibroblastů. Nejznámější takovou látkou jsou hydantoiny. Vznik hyperplazie závisí na velikosti dávky a době podávání. Jejich účinek je ireverzibilní. Dalším lékem vedoucím k primárně nezánětlivé hyperplazii dásně je cyklosporin A. Hyperplazie vzniká, jsou-li již v době užívání léku přítomny plakem podmíněné parodontopatie.

3. Klasifikace a klinický obraz parodontopatií

3.1 Klasifikace parodontopatií

A. Onemocnění gingivy

1.Onemocnění gingivy indukované plakem

a) gingivitida spojená pouze s přítomností plaku
b) onemocnění gingivy modifikované celkovými faktory
c) medikamentózně modifikované onemocnění gingivy
d) onemocnění gingivy modifikované malnutricí

2.Onemocnění gingivy bez účasti plaku

a) bakteriálního původu
b) léze virového původu (herpetické viry)
c) onemocnění gingivy mykotického původu (plísně)
d) gingivální projevy celkových stavů
e) traumatické léze (chemické, fyzikální, termické poškození)

B. Chronická parodontitida

1. Lokalizovaná
2. Generalizovaná

C. Agresivní parodontitida (dříve RPP, LJP, prepubertální)

1. Lokalizovaná
2. Generalizovaná

D. Parodontitida jako projev celkového onemocnění

1.Spojená s hematologickými chorobami
2.Spojená s geneticky vázanými chorobami
3.ostatní nespecifikované parodontitidy

E. Nekrotizující onemocnění parodontu

1.nekrotizující ulcerozní gingivitis

2.nekrotizující ulcerozní parodontitis

F. Parodontální absces

1.gingivální

2.parodontální

3.perikoronární

G.Parodontitida spojená s endodontickým postižením

H. Vývojové a získané anomálie a deformity

1.lokální faktory na zubech ,které modifikují či predisponují k plakem indukované gingivitidě či parodontitidě

2.mukogingivální deformity a anomálie v ozubené čelisti

3.mukogingivální deformity a anomálie v bezzubé čelisti

4.okluzní trauma

3.2. Klinický obraz parodontopatií

Přítomnost mikrobiální flóry na povrchu zubu je nezbytně nutná k tomu, aby došlo k zánětu měkkých tkání. Bez mikrobů nevznikne zánět gingivy. Jak se dále bude zánět rozvíjet, jakého dosáhne stupně a jak destruktivní účinek bude mít na parodontální tkáně je určeno stupněm virulence mikroorganizmu v plaku a kvalitou imunitní (obranné) reakce parodontu, která je každému individuu dána, i když se muže v průběhu života měnit v závislosti na dalších onemocněních lidského organismu (např. diabetes mellitus).

3.2.1.Gingivitida

Jde o zánětlivou změnu gingivy, u které se na rozdíl od parodontitidy neobjevuje ztráta attachmentu. Je charakterizována jedním či více následujícími symptomy: zarudnutí a tvorba edému v tkáni gingivy, krvácení dásně po provokaci, změny textury gingivy (vymizení stiplingu), ukládání tvrdých a měkkých povlaků a chybění rentgenologického ověření

resorpce kosti. Toto onemocnění je reverzibilní. Cílem terapie je eliminace zubního plaku a retenčních míst.

Gingivitida může mít charakter akutního či chronického onemocnění.Akutní gingivitda je akutní zánět gingivy se zarudnutím, zduřením a exsudací. Příčinou mohou být mechanické a termické vlivy či bakteriální povlaky. Při perzistenci povlaků se mění akutní gingivitida během několika dní na gingivitidu chronickou .

U chronické gingivitidy je zánět omezen na gingivu. Dáseň je zarudlá, mírně oteklá, krvácí, hyperplastická, ale na rentgenu není viditelný úbytek kosti. Její příčinou je retence zubního plaku. (Obr.4)

A. Gingivitida spojená s endokrinním systémem

a) Těhotenská gingivitida. Postihuje asi 50% těhotných žen, většinou v 2. polovině gravidity. Gravidita nevyvolává vznik gingivitidy, pouze v tomto období dochází ke zhoršení stávajícího onemocnění.V těhotenství vlivem pohlavních hormonů dochází ke zvýšení cévní permeability, což má za následek edémy, zvyšuje se syntéza prostaglandýnů a jiných mediátorů zánětu. Vlivem pohlavních hormonů je gingiva vnímavější na lokální dráždění způsobené mikrobiálním povlakem. Mění se také složení plaku, v tomto období převládá Prevotella intermedia a Bacteroides subspecies.

b) Gingivitida v pubertě. Stejně jako v těhotenství zde dochází vlivem pohlavních hormonů k vystupňované vnímavosti gingivy k lokálnímu dráždění, a tak ke zhoršení gingivitidy, která začala již před obdobím puberty. Dívky jsou postiženy častěji než chlapci. Po skončení puberty dochází spontánně k částečnému zlepšení stavu.

c) Diabetes mellitus: u diabetu prvního typu i při dobré ústní hygieně dochází k rozvoji akutní gingivitidy a pokračuje progresivním postižením závěsného aparátu, které vede k časné pohyblivosti zubů. Naproti tomu rozsah progrese u diabetu druhého typu závisí na ústní hygieně. S narůstající dobou trvání diabetu a s nástupem pozdních cévních komplikací zesiluje vliv metabolického choroby na průběh a závažnost parodontopatie. U diabetu mellitu prvního typu má pacient

hyperglykémii. Zvýšené množství cukru je i ve slině a sulkární tekutině, což podporuje růst bakterií. Je i zvýšená endogenní aktivita kolagenaz, alterace neutrofilů, hyposialie a mikroangiopatie.

B. Gingivitidy spojené s krevními chorobami

U akutních hemoblastoz dochází k hromadění nádorově změněných krevních elementů v gingivě, což se projeví její hyperplazií. Dochází ke zhoršenému krevnímu zásobení, tvorbě nekróz a ulcerací. Gingiva má sklon ke spontánímu krvácení.

C. Gingivitidy modifikované malnutricí

V civilizovaném světě přichází výrazný nedostatek živin jen ve spojitosti s medikací, ozářením, příjmem drog, alkoholismem a některých těžkých onemocněních. Nedostatečný přísun potravy vede k nedostatku vitamínů a esenciálních stopových prvků (Zn,Mg,Fe), a to má přímý vliv na postih parodontálních tkání a nepřímý vliv na imunitní systém. Hrozí poškození tvorby imunokompetentních buněk, což má za následek snížení obranyschopnosti proti parodontálním patogenům. Při anémii z nedostatku železa dochází k poškození tvorby hemoglobinu a na základě toho k omezení obranyschopnosti. Klinicky se projevuje šedavým zabarvením gingivy a sliznice ústní dutiny a vysokou náchylností k infekci parodontu. Nedostatek kyseliny askorbové způsobený nedostatečným příjmem vitaminu C vede k poruše syntézy pojivové tkáně a lomivosti stěn krevních cév, což má za následek zpomalené hojení ran v ústní dutině a silné postižení parodontu vedoucím ke ztrátě zubů.

D. Medikamentozně modifikované onemocnění gingivy

Při léčbě epilepsie pomocí fenitoinu dochází u 50% pacientů po 3-9 měsících užívání k otoku mezizubních papil,odkud se otok šíří okolo korunky celého zubu. Na základě imunosupresivních účinků tohoto léku vznikají nezanícené hluboké pseudochoboty a gingiva má bledě růžovou barvu. Přidá-li se špatná hygiena, vzniká sekundární infekce, která vede k

tomu, že gingiva se mění v zanícenou tmavě červenou měkkou a lehce krvácející tkáň.

Další látkou vedoucí ke hyperplazii dásně je nifedipin používající se při léčbě srdečních arytmií a Cyklosporin A. Vedou k poruše sodno-vápenatého metabolismu, to vede k zamezení příjmu iontů Ca k gingiválním fibroblastům, což má za následek proliferaci fibroblastů a tím zmnožení gingivální pojivové tkáně. Primárně je gingiva bez zánětů ,sekundárně díky vzniku nepravých chobotů vzniká zánět. Zbytnělá gingiva je tuhá, pevná, bledé barvy s projevy stipplingu až granulovaným povrchem. Primárně se neobjevuje krvácení při sondáži či dotyku.

Hormonální antikoncepce může vést u žen s gingivitidou ke zhoršením projevů onemocnění.

E.Gingivální léze virového původu

Z virových onemocnění je to nejčastěji gingivostomatitis herpetica vznikající při primoinfekci virem HSV1. Nejčastěji ji nacházíme u dětí. Je doprovázeno teplotou, silnými bolestmi, zápachem z úst, zvětšením regionálních uzlin a výsevem mnohočetných puchýřů v ústní dutině. Ty přechází v splývavé eroze pokryté fibrinem a obklopené úzkým červeným lemem v oblasti gingivy. Spontánně se hojí za 2-3 týdny. Recidivující infekce se objevují u lidí s akutní leukémií či AIDS. U nich vznikají hluboké kráterovité vředy a infekce má vleklý průběh.

Herpes zoster v ústní dutině můžeme vidět při postižení 2. a 3. větve n. trigeminus. V dané inervační oblasti se objevují bolestivé splývající puchýře, které rychle praskají a přecházejí v ploché ulcerace kryté fibrinem. Při tomto onemocnění hrozí rozvoj nekrotizujícího ulcerózního zánětlivého procesu gingivy.

F.Gingivální léze mykotického původu

Pseudomembranozní kandidoza gingivy je u leukémie, DM, maligních tumorů, chronických infekcí, HIV.

G.Gingivální projevy chorob postihujících kůži

Pemphigus vulgaris a Erytema exudativum multiforme vedou k deskvamativní gingivitidě. Na povrchu gingivy je pouze tenká, světle červená vrstva epitelu, kterou lze jednoduše oddělit od subepiteliálního vaziva. I po minimální traumatizaci vznikají puchýře, které snadno praskají. Jde o autoimunitní onemocnění neznámé etiologie.

Lichen planus je onemocnění, při kterém vznikají hyperkeratotické erozivní eflorescence.

3.2.2.Chronická parodontitida.

Jde o zánětlivé, bakteriálními povlaky indukované onemocnění všech. částí parodontu. Je spojeno se ztrátou podpůrných tkání. Postihuje jednotlivé zuby či celou dentici. Probíhá pomalu v jednotlivých atakách. Symptomy má společné s gingivitidou a navíc zde nalézáme choboty se ztrátou attachmentu, resorpci kostí a pohyblivost zubů. V pozdějším období se mohou tvořit abscesy.

Podle míry postižení parodontu ji můžeme rozdělit do 3 stupňů.

a) Mírná má klinický obraz podobný jako gingivitida indukovaná plakem, ale je zde mírná ztráta attachmentu, který nepřesahuje 30% délky kořene. U vícekořenových zubů se objevují furkace. (Obr.7)

b) Střední stupeň (dříve AP) má ztrátu attachmentu $\leq$ 1/3 délky kořene, hloubka chobotu nepřesahuje 6 mm a klinická ztráta attachmentu je max. 4 mm. Vyskytuje se nejčastěji ze všech parodontitid. Nachází se ve všech věkových skupin, ale nejčastěji se objevuje mezi 30-40 rokem. Progrese je pomalá. Projevuje se edémem a erytémem gingivy, krvácením po sondáži, často je zvýšená pohyblivost zubů. . Nacházíme aktivní i neaktivní parodontální choboty, gingiva je fibroticky ztluštělá a na zubech jsou velké nánosy zubního plaku. Na rtg můžeme diagnostikovat ztrátu kosti. Onemocnění může být lokalizované či generalizované.

c) Těžká forma se projevuje destrukcí závěsného aparátu, přesahuje 1/3 délky kořene, postižením furkací, které přesahují stupeň F1. Hloubka

sondáže je větší než 6 mm a ztráta attachmentu je více jak 4 mm. Má velmi špatnou prognózu. (Obr.5)

3.2.3.Agresivní parodontitida

Většinou mají pacienti rodinnou zátěž. Toto onemocnění je charakteristické rychlou progresí. Neexistuje přímá souvislost mezi množstvím plaku a rozsahem onemocnění. Probíhá buď jako lokalizovaná forma (dříve LJP), nebo jako forma generalizovaná (dříve RPP). (Obr.3)

Lokalizovaná forma se objevuje nejčastěji mezi 10-13 rokem života dítěte. Vede k těžké lézi parodontu a k rychlé progresi osteolýzy. Lokální forma může vést během 1-2 let ke ztrátě závěsného aparátu. Na gingivě jsou minimální změny. Toto onemocnění je projevem defektu neutrofilů a monocytů, což je autozomálně recesivní či gonozomálně dominantní druh onemocnění.

Generalizovaná forma probíhá v atakách. V období klidu jsou minimální zánětlivé léze, ale při atace dochází k destrukci kosti a gingiva je silně zanícená. Toto onemocnění je diagnostikována obvykle mezi 20-30 rokem života. Častěji postihuje ženy.

3.2.4 Parodontitida jako projev celkového onemocnění

A:Projevy genetických chorob na parodontu

a) Papillon-Lefevreův sy. jde o palmo-plantární keratozu s autozomálně recesivním typem dědičnosti. Základním klinických obrazem je hyperkeratoza na ploskách a dlaních a parodontitida. Po prořezání dočasných zubů se objevují těžké zánětlivé změny na závěsném aparátu, které vedou k předčasné viklavosti zubů a jejich ztrátě. Po prořezání stálých zubů se tento destruktivní proces opakuje.
b) Ehlers-Danlosův syndrom. Jde o kolagenní dysplazii a z ní vyplývající abnormální tkáňová fragilita.
c) Gardenerův syndrom je autozomálně dominantní typ onemocnění. Skládá se z typické trias symptomů zahrnující mnohočetné osteomy,

adenomy trávicího traktu a mnohočetné kožní a pojivové nádorky. Osteomy se vyskytují i v oblasti gingivy, a to především v dolní čelisti.

d) Tuberozní skleroza je opět autozomálně dominantím typem onemocněním. Jeho symptomy jsou epileptické záchvaty, progresivní duševní postižení, kožní změny a angiofibromy vytvářející se v pubertě, a které často jsou i na gingivě.

B. Parodontitida spojená s hematologickými chorobami

Onemocnění vedoucí k poruše migrace a chemotaxe leukocytů vede ke snížené imunitní reakci proti bakteriím, což vede ke snížené imunitní reakci proti bakteriím a tím k rychlému růstu zubního plaku. K těmto onemocněním patří např. Syndrom líných leukocytů, Pelgerova-Heutova anomálie jader či Chediak-Steinbrinck- Higashiho syndrom.

Syndrom líných leukocytů. je onemocnění, při kterém je snížená pohyblivost leukocytů , což vede k omezené chemotaxi polymorfonukleárů a projevuje se těžkými celkovými infekcemi.

Chediak-Steinbrinck-Higashiho syndrom je autosomálně recesivní onemocnění spojené s poruchou látkové výměny vyznačující se poškozením pigmentace a složením krevních elementů. Je poškozena chemotaxe polymorfonukleárů a monocytů díky přítomnosti velkých granul v cytomplazmě. Toto onemocnění probíhá letálně již v dětském věku. Ke klinických projevům patří kromě hypopigmentace a sklonu k infekcím také těžká destrukce parodontu a úplná ztráta zubů.

Pelgerova-Heutova anomalie jader je autozomálně dominantní onemocnění, u kterého je porušena migrace a chemotaxe leukocytů

3.2.5. Nekrotizující onemocnění parodontu

a) Akutní nekrotizující ulcerozní gingivitida. Jde o většinou náhle vznikající velmi bolestivý zánět lokalizovaný interdentálně, později se šíří i na ostatní části gingivy a je provázen nekrózami, ulceracemi a krvácením. Vzniká většinou na podkladě akutní či chronické gingivitidy a je charakteristická akutním průběhem. Na jejím vzniku se podílí špatná ústní hygiena, kouření

a stres. Je vyvolána smíšenou bakteriální infekcí. Může přejít v nekrotizující ulcerozní parodontitidu či stomatitidu. Průvodními jevy jsou zápach z úst, hnilobná chuť, akutní regionální lymfadenitida, teplota. Po zhojení zůstávají interdentální krátery a zduření gingivy. Toto onemocnění může být také symptomem doprovázejícím celková onemocnění, jako je akutní leukemie dospělých či HIV infekce. U leukémie je to způsobeno poruchou obranyschopnosti. Při porušení gingivy mohou mikroorganismy nerušeně pronikat do hlubších vrstev. Podpůrným efektem jsou i trombozy malých cév, kde se zachytí velké leukemické buňky, což vede k poruše mikrocirkulace.(Obr.6)

b) Nekrotizující ulcerozní parodontitida vzniká na podkladě akutní nekrotizující ulcerozní gingivitidy, kdy chromě postižení gingivy ulceracemi dochází i k destrukci alveolární kosti, zvláště interdentálních sept , na jejichž místě se tvoří kráterovité kostní prohlubně.

3.2.6. Parodontální absces

Absces je ohraničený akutní zánět parodontu. Anatomicky lze rozlišovat gingivální, parodontální, laterální a periapikální absces. Periapikální absces je způsoben infekcí z kořenového kanálku, u parodontálního a gingiválního abscesu jde o smíšenou infekci bakteriemi dutiny ústní. Vstupní branou pro gingivální absces je léze na gingivě, pro parodontální absces je to chobot. Gingivální absces je vzácný, vzniká při poranění gingivy např. infikovaným kartáčkem, stomatologickými nástroji. Vidíme ho jako ohraničené zduření a zarudnutí, kde v centru krátce před jeho provalením prosvítá hnis. Parodontální absces je akutním lokálním projevem progresivní parodontitidy. Tyto abscesy se objevují v několikatýdenních intervalech na různých místech. Jsou známkami pokročilé parodontitidy s virulentní bakteriální florou. Může indukovat resorpci kosti a tím vést k pohyblivosti zubů. Projevuje se difuzním zduřením a zarudnutím se žlutým centrem. Palpace je silně bolestivá.

Parodontální absces může být také chronický. Je většinou nebolestivý a mívá vytvořenou píštěl, již se absces vyprazdňuje.

Mnohočetné abscesy vznikají z nejasných příčin typicky u pacientů s neléčenou parodontitidou, kteří prodělali akutní infekční onemocnění, při němž jim byla podána antibiotika.

3.2.7. Parodontitis spojená s endodontickými lézemi

Těsným vztahem zubní dřeně a periodoncia podmíněným jejich spojením přes foramen apicale a postranní kanálky kořene se může šířit infekce oběma směry. Nejčastější je přestup infekce ze zubní dřeně do periodoncia. Endoparodontální postižení se dělí podle pořadí postižení jednotlivých tkání do 3 tříd.

I.třída-primárně endodontické postižení. Jde o zánět pulpy, který přestoupil na parodont a vedl ke vzniku apikální periodontitidy. Probíhá buď jako akutní či chronická apikální periodontitida.

Akutní apikální periodontitida je vyvolána bakteriemi v kořenovém kanálku, zatímco chronická forma vzniká při dlouho trvajícím zánětu pulpy, kdy do parodontu se dostávají bakteriální toxiny a antigeny, které vyvolají zánětlivou reakci. Kultivace bývá často negativní. Také může být vyvolána působením chemických látek, jako jsou dezinfekční roztoky, medikamenty, výplňovými materiály či fyzikálními faktory například přeplněním, traumatem, nebo proniknutím nástrojem přes apex. Projevuje se silnou bolestí a známkami zánětu.

Chronická apikální periodontitida může probíhat dlouho bez klinických známek. Když nedojde k léčbě, může být původní tkáň v apikální oblasti nahrazena granulační tkání. Jejím růstem dochází k tlaku na kost a následné resorpci kosti.

II. třída -primární parodontální postižení. Primárně postižený je parodont a retrográdně je postižena i pulpa. Poškození zubní dřeně se projeví buď jako pulpitis, či jako nekróza zubní dřeně. Prognoza zachování postiženého zubu je špatná.

III. třída -kombinovaná parodontálně-endodontální léze. Onemocnění obou tkání vzniká nezávisle na sobě.

3.2.8. Vývojové a získané deformity

Lokálními faktory, které predisponují k plakem indukované gingivitidě či parodontitidě jsou velmi často iatrogenně vzniklá retenční místa plaku jako jsou korunky s převislými okraji, fixní ortodontické aparáty či špatně umístěné retenční a stabilizační prvky. Ty ve spojení se špatnou ústní hygienou vedou k onemocnění parodontu.

Dalším faktorem jsou sklovinné atypie. V oblasti bifurkací a trifurkací kořenových zubů se poměrně často nachází sklovinné perly a přesahy, zasahující někdy až do mezikořenového prostoru. V těchto místech se mohou tvořit parodontální choboty a eliminace plaku je obtížná.

Z mukogingiválních faktorů podílejících se na onemocnění parodontu nejčastěji nacházíme hyperplazii gingivy, vysoký úpon frenula a mělké vestibulum.

Hyperplazie gingivy :Fibrozní hyperplazie je generalizované či na skupinu zubů omezené tuhé fibrozní ztluštění gingivy. Primárně je gingiva bez zánětů, sekundárně, díky vzniku nepravých chobotů, se objevuje zánět. Zbytnělá gingiva je tuhá, pevná, bledé barvy s projevy stipplingu až granulovaným povrchem, primárně se neobjevuje krvácení při sondáží či dotyku.

Idiopatická fibrózní hyperplazie je generalizovaná či omezená na oblast molárů neznámé etiologie.

Medikamentozně podmíněné hyperplazie jsou vyvolány léky jako jsou cyklosporin A, nifedipin, hydantoiny. Častěji je postižena gingiva frontálních zubů.

Epulitida je lokalizované uzlovité bujení gingivy v oblasti jednoho či několika sousedních zubů s rozdílným klinickým obrazem závisejícím na histologické struktuře. (periferní obrovskobuněčný granulom, pyogenní granulom, epulis fibroza).

Mělké vestibulum a vysoký úpon frenula se na plakem podmíněných parodontopatiích podílí zhoršením hygienických poměrů v dutině ústní a také mechanickým poškozováním gingivodentálního uzávěru tahem mimického svalstva.

Okluzní trauma

Překročením tolerančního prahu okluzních sil dochází v periodonciu k patologickým změnám jako je hyalinizace periodontálních vláken, krvácení, vznik trombóz a nekróz. Klinicky se projevuje uvolňováním zubů. Jeho vznik může způsobit nefyziologické zatížení nebo síly působící mimo osu zubu. K tomu dochází při časném kontaktu některého zubu či skupiny zubů po zánětem způsobené elongaci, nebo při příliš vysokých korunkách a mezičlenech můstků.

4.Prevence

4.1. Primární prevence

Primární prevence je zaměřena na prepatologické období. Řadíme sem ústní hygienu, sanaci chrupu, úpravu ortodontických anomálií a dásňové morfologie.

4.1.1. Nástroje domácí ústní hygieny

Nejdůležitějším prvkem prevence parodontopatií je ústní hygiena. Tento preventivní účinek je založen na mechanickém stírání zubního povlaku z povrchu zubů a tím snížení jeho škodlivého působení. K čištění zubů používáme mechanické prostředky, kam patří různé zubní kartáčky, párátka, dentální nit, mezizubní stimulátory, a chemické přípravky.

A. Ruční zubní kartáčky představují hlavní a nejdůležitější prostředek pro odstraňování plaku a zbytků potravy ze zubů. Jsou nejběžnější pomůckou péče o chrup. V dnešní době jsou na trhu různé druhy, které se od sebe liší tvarem držadel, tvrdostí, uspořádáním a tvarováním vláken. Zubní kartáček má mít krátkou pracovní část 2,5-3cm, aby bylo možno vyčistit i špatně přístupná místa. Dnes se již většinou vyrábí vlákna ze syntetickým materiálů, která mají hladký povrch. Dříve používané přírodní materiály byly porézní, snadno na nich ulpívaly bakterie a zbytky pasty a při namočení rychle měkly, a proto byly při odstraňování plaku neúčinné. Vlákna mají mít zaoblené konce,aby nedocházelo k traumatizaci gingivy.

Na tom, jakou má kartáček rukojeť, tolik nezáleží a jeho výběr je individuální podle osobních.

potřeb. Důležitá je tvrdost kartáčku. Tvrdost štětin je nutno přizpůsobit stavu dásní. Pokud dásně krvácí, jsou odhalené krčky použijeme vždy kartáček měkký. U zdravých dásní si můžeme dovolit středně tvrdý kartáček, který je na rozdíl od měkkého kartáčku více účinný při odstraňování zubního plaku. Naopak při použití tvrdého kartáčku hrozí poškození jak měkké, tak tvrdé tkáně zubu. Tvrdost je určena hlavně průměrem vláken kartáčku, dále i jejich délkou, elasticitou a teplotou vody.

Zubní kartáček by se měl měnit každý měsíc. Čím déle se používá ,tím více ztrácí svoji účinnost. Rychlost opotřebení závisí, na tom jak dlouho se pacient čistí zuby, jak na kartáček tlačí a jakou používá zubní pastu. Když se objeví změny tvaru a směru štětin, je potřeba začít používat nový zubní kartáček.

B. Mechanický kartáček. Máme 2 druhy: rotační a vibrační. Podle výsledků zahraničních studií nemají mechanické kartáčky v porovnání s ručními vyšší účinnost, pouze kartáček s rotujícími snopci má být výkonnější . Vibrační kartáčky jsou nevhodné pro prevenci parodontopatií, protože při pohybu vláken směrem apikálním může dojít k zatlačení uvolněných hmot plaku do gingiválního sulku či parodontálního chobotu, který se při zpětném pohybu uzavře, čímž se infekční agens dostane do prostoru, odkud má být odstraněno. Mechanické kartáčky jsou vhodné u dětí, kdy zvyšují atraktivnost čištění zubů, a u hendikepovaných osob. Dále se mohou doporučit u lidí s nízkou kazivostí zubů a lidí se zdravým parodontem.

C. Dentální vlákno: Zubní kartáček nedokáže odstranit zubní povlak z mezizubních prostorů, proto je důležité použít i dentální nit, nebo mezizubní kartáček, který se do mezizubních prostorů bez problémů dostane.

Na trhu jsou 2 typy vláken, voskované a nevoskované. Rozdíl v odstraňování zubního plaku nebyl zjištěn, ale voskované vlákno se lépe dostává do mezizubního prostoru. Používá se k odstraňování plaku z gingiválního sulku a aproximálních plošek. Nesmí se používat u akutní

gingivitidy. Důležité je správné používání, nevhodnou manipulací může dojít k poranění gingivy. Dentální nit se má namotat na prostřední prsty obou rukou. Při čištění mezizubních prostorů horní čelisti napíná vlákno vpravo stejnostranný palec a levý ukazovák, vlevo levý palec a pravý ukazovák. Při čištění dolní čelisti vlákno napínají oba ukazováky. Vzdálenost mezi napínajícími prsty má být 1,5 cm. Vlákno zasuneme opatrně mezi jednotlivé zuby, když projde zónou kontaktu, táhneme po jedné aproximální plošce až ke gingivě, potom zpět k zóně kontaktu a po druhé aproximální plošce. Při čištění se převíjí zubní vlákno z prostředníku na jiný prst a tak se použije na každý interdentální prostor čistý kousek. Dentální nit lze použít také jako smyčku s uzlíkem. V tomto případě nit není potřeba oviját kolem třetího prstu,ale na smyčku se položí prsty obou rukou a mezizubní prostory se vždy čistí krátkým kouskem napnutého vlákna. Smyčkou se kontinuální otáčí a tak se na každý mezizubní prostor dostane čistý kousek niti. Zubní nit se dá také upnout do speciálního držáku, který má vyměnitelnou zásobní cívku. Tento přístroj usnadňuje čištění v oblasti postranních zubů.

D. Mezizubní kartáčky se používají k čištění aproximálních plošek u otevřených mezizubních prostorů, u zubů s resekovanými kořeny, u průchodné furkace. Nemají se používat u mezizubních prostor vyplněných papilou. Velikost kartáčku si vybíráme podle velikosti interdentálního prostoru. Volíme co možná největší průměr,aby byly dosažitelné všechny konkavity. Na druhé straně je nutné zvolit konfiguraci tak, aby nedocházelo k poškození gingivy. Mezizubní kartáček se zavádí v apiko-koronárním směru a aproximální plochy čistíme opakovanými pohyby v orovestibulárním směru. Používá se jak z orální, tak z bukální strany.

E. Mezizubní stimulátory jsou různě dlouhé kuželíky z plastu či gumy. Používají se k masáži dásní ,která zlepšuje cirkulaci krve ve tkáni, zvyšuje se průtok krve cévami a mění propustnost cévních stěn a zlepšuje se výměna látek mezi krví a tkáněmi. Masáž je jednou z nejdůležitější součástí terapie chronických zánětů gingivy. Provádějí se v mezizubních prostorách krátkými krouživými pohyby při současném tlaku na gingivu. Dále při jejich

používání dochází ke zvýšení keratinizace povrchu papily a k odstraňování zubního plaku .

F. Zubní párátka se běžně používají k odstraňování zbytků potravy po jídle. Jsou ale i vhodnou alternativou k masáži dásně tam ,kde došlo k atrofii papily nebo kde je hypoplazie gingivy. K masáži gingivy jako prostředek primární prevence se nepoužívají, protože hrozí snížení papily a vznik otevřeného mezizubního prostoru.

G. Super-floss je speciální třídílné zubní vlákno k čištění mezičlenů můstků, u kterých jsou mezizubní body kontaktu pro normální zubní vlákno příliš úzké. Skládá se ze tří složek: z tuhé části, která slouží k zavedení přímo pod můstek, houbovitého dílu k čištění pod členy můstku a třetí část je z normálního, běžně užívaného vlákna.

H. Kartáčky s jedním svazkem štětin jsou vhodné pro oblasti zubů, kam nelze dosáhnout jinými prostředky , jako jsou distální plocha zubů moudrosti, lingualní a palatinální plochy zubů, místa s atrofovanou gingivou, pevně nasazené ortodontické přístroje a implantáty.

I. Chemické prostředky, které se mohou používat doma, mají zvyšovat odolnost tvrdých zubních tkání, zamezit tvorbě plaku a již vzniklý odstraňovat, usnadnit mechanické odstranění plaku a snížit škodlivost plaku. Používají se jako doplněk mechanickému odstraňování zubního plaku. Jedinou látkou, která může nahradit mechanické čištění zubů je Chlorhexidin-diglukonát. Používá se k výplachu úst v koncentraci 0,2% či 0,12% . Brání formaci plaku, rozpouští nově vytvořený plak a redukuje zralý plak. Jeho nevýhodou je to ,že barví zuby a jazyk nahnědo a vyvolává chuťové poruchy. Proto se používá krátkodobě u pacientů ,kteří si nemohou čistit zuby, např. po stomatochirurgických operacích, ulcerozní gingivitidě či jsou imobilní.

Další látkou je Sanguinarin .Je to antiseptikum rostlinného původu ,které působní podobně jako chlorhexidin-diglukonát, ale má slabší účinky. Nenahrazuje mechanické čištění zubů. Je součástí některých zubních past.

Triklosan je antibakteriální látka působící proti grampozitivním i gramnegativním mikroorganismům a kvasinkám. Je součástí některých zubních past a ústních vod usnadňujících mechanické čištění zubů.

Zubní pasta slouží k usnadnění mechanického odstranění zubního plaku a zároveň jako vehikulum pro léčebné prostředky. Základní složku všech zubních past tvoří zvlhčovadla, pojiva, aromatické látky, barviva, konzervační přísady a především abraziva. Nejčastěji používanými abrazivy jsou uhličitan a fosforečnan vápenatý, chlorid sodný, hliník a jeho sloučeniny. Slouží k odstranění pelikuly, ale pro odstranění samotného zubního plaku nejsou rozhodující. Důležitou úlohu hraje tvrdost kartáčku, teplota vody a technika čištění zubů. Fakultativními složkami zubních past jsou látky zvyšující odolnost tvrdých zubních tkání proti zubnímu kazu a proti působení plaku. Jsou to fluoridy, které se zejména uplatňují v prevenci zubního kazu, ale mají i antimikrobiální účinek. Dále fenoly, kam patří např. triklosan. Jeho účinek se zvyšuje v kombinaci s ionty zinku a tato kombinace je účinná proti mikroorganismům patogenním pro parodont. Jako klasická antiseptika, adstringencia a antiflogistika se používají extrakty heřmánku, máty a šalvěje, mořská sůl či sanguinarin.

Zvolená zubní pasta by měla vždy obsahovat fluorid.

Prokázalo se ,že použitím zubní pasty lze zkrátit dobu čištění o 40%.

Ústní voda obsahuje zpravidla léky či jiné látky podle účelu použití. Tyto přípravky můžeme rozdělit proto na antimikrobiální obsahující kvarterní amonné sloučeniny, fenolové deriváty a další látky s podobných účinkem. Fluoridové, adstringentní a deodorační ústní vody obsahující kombinaci antimikrobiálních látek a deodorantů. Kosmetické ústní vody se skládají z čistící látky, deodorační složky a příchutě. Ústní voda hraje velkou roli v profylaxi a prevenci reinfekce v udržovací fázi léčby. Naproti tomu v léčbě parodontitidy má malý význam.Její používání má smysl, jestliže dojde k rozrušení biofilmu, tzn. k porušení soudržnosti jednotlivých mikroorganizmu vytvářejících odolnost biofilmu. Pokusy in vitro prokázaly, že jednotlivé mikroorganizmy uvolněné z dentálního plaku nejsou odolné k působení antibiotik a dezinfekčních prostředku.

4.1.2 Metody čištění zubů

Aby byla ústní hygiena dostatečně účinná, je zapotřebí dodržovat 3 zásady. Pravidelnost čištění chrupu, dostatečně dlouhá doba čištění a správný způsob čištění.

Metod jak čistit chrup je mnoho. Vhodná je každá metoda ,která odstraňuje plak z povrchu zubů a gingivy, aniž by došlo k poškození těchto tkání. Při nevhodné technice čištění může dojít k poranění gingivy. Následkem toho je, že se gingiva dlouhodobě stáhne. Přitom dojde k obnažení kořenového cementu a dentinu. Výsledkem je obroušení krčku jako následek čištění. Zuby i dáseň mohou poškodit tyto faktory: konce štětin, směr čištění, brusné vlastnosti zubní pasty a vysoký tlak při čištění.

Dnes existuje celkem šest dlouhodobě osvědčených metod. Jejich účinek na povrch zubu je stejný,ale liší se působením na parodont, proto při jejich používání se musí vzít v úvahu stav parodontu.

Tyto metody je možné rozdělit do čtyř základních skupin.Metody horizontální, s krouživými pohyby, stírací a vibrační.

Je důležité, aby pacient měl určitý systém čištění, a tak nedocházelo k opomínání čištění určitých částí chrupu. Pravorukým osobám se doporučuje začínat s čištěním v pravém horním vestibulu laterálně, a pak systematicky postupovat podél zubní oblouku na bukální straně. Po dosažení laterálního úseku vlevo nahoře se přechází na stejný úsek vlevo dole a postupuje se ke střední čáře, a pak vpravo až ke konci zubního oblouku. Po dokončení čištění bukálních ploch se stejně postupuje při čištění orální strany zubů. Při tomto postupu se používají pouze vertikální pohyby. Pohyby horizontální slouží k vyčištění okluzních ploch na závěr čištění. U leváků je postup opačný.

U osob se zdravým parodontem můžeme použít jednu ze tří následujících metod. První je metoda podle Foneho. Je vhodná zejména pro děti, protože je snadno proveditelná. Čistíme současně oba zubní oblouky z bukální strany krouživými pohyby, následně při otevřených ústech nejprve horní a pak dolní zuby z orální strany. Vlákna kartáčku jsou postavena k dlouhé ose

zubu v pravém úhlu. Na závěr se vyčistí okluzní plochy horizontálními pohyby.

Druhou metodou je vertikální kombinovaná metoda (od červeného k bílému). Vlákna kartáčku se nasazují pod úhlem 30-45 stupňů k dlouhé ose zubu na připojenou gingivu a pak se za současného otáčení dlouhé osy kartáčku sunou k okluzi. Daný pohyb opakuje 5-6x. Potom se hlava kartáčku posune o jeden zub a postup se opakuje. Po vyčištění bukální strany se stejně vyčistí i orální strana zubu a nakonec horizontálními pohyby okluzní plošky.

Třetí metodou je modifikovaná metoda podle Stillmana, kdy se vlákna kartáčku přiloží na připojenou gingivu pod úhlem 45 stupňů a provádí se drobné vibrační pohyby a následně se vlákna pohybují vertikálně přes volnou a připojenou gingivu a povrch zubu. Následuje vyčištění okluzních plošek horizontálními pohyby.

U osob s nemocným parodontem jsou opět na výběr tři metody. Tyto postupy kromě odstranění zubního plaku také masírují gingivu. Jejich nevýhodnou je značná časová náročnost.

První metoda je podle Charterse (od bílého k červenému). Vlákna kartáčku se přiloží pod úhlem 45 stupňů směrem k okluzi a posunují se směrem k gingivě. Vlákna se tak dostávají mezi zuby aniž by zraňovaly gingivu. Lehkým tlakem se provádí vibrační pohyby. Z orální strany je nutné čistit každý mezizubní prostor zvlášť. Na závěr se okluzní plošky vyčistí horizontálními pohyby.

Druhou metodou je Intrasulkulární metoda podle Basse. Vlákna kartáčku se přiloží pod úhlem 45 stupňů k povrchu zubu tak, aby naléhala plošně na bukální plošky zubů. Zasahují do gingiválního sulku a dostávají se i do mezizubních prostorů. Lehkým tlakem se provádí drobné vibrační pohyby desetkrát pro každý segment. Na orální straně se u laterálních zubů postupuje stejně ,ale ve frontálním úseku je nutné orientovat dlouhou osu kartáčku vertikálně. Na závěr se okluzní plošky vyčistí horizontálními pohyby. Štětiny kartáčku se při čištění touto metodou mohou dostat až

0,9mm pod okraj dásně a tak odstraňovat i subgingiválnί povlak. Současně se tím zabraňuje nové tvorbě subgingiválního plaku.

Poslední metodou je Cirkulární čistící metoda. Ta kombinuje horizontální pohyby s některými prvky intrasulkární metody dle Basse. Vlákna kartáčku se položí k zubnímu povrchu pod úhlem 45 stupňů a provádí se malé kroužky. Na závěr opět vyčištění okluzní plošky horizontálními pohyby. Z uvedených metod vyplývá,že základním pohybem je pohyb vertikální. Horizontální pohyb bychom mohli tolerovat pouze u dětí do 6 let, protože je pro ně tento pohyb nejjednodušší.

S čištěním chrupu začínáme již u dětí při prořezání dočasných zubů. V této době musí zuby dítěte čistit matka. Měla by 2x denně lehce stírat povlak ze zubů navlhčenou gázou, po prořezání prvních molárů se může začít používat kartáček pro děti. Pasta se obvykle nepoužívá. Od tří let by si dítě mělo čistit zuby samo. Při prořezání stálých zubů by měly být horizontální pohyby nahrazeny vertikálními. Pro dítě je nejsnazší metoda podle Foneho. Zuby by se měly čistit 2x denně. Ráno nejméně 3 minuty a večer 5 minut. Doplňkové mechanické prostředky se používají jednou denně po večerním vyčištění zubů. Doplňkové chemické prostředky se aplikují podle indikací.

4.1.3 Motivace

Motivace je jedním ze základních předpokladů dobré péče o chrup. Stomatolog či hygienistka se snaží motivovat pacienta pomocí informací o souvislosti mezi patologickými změnami v ústní dutině a mikrobiálním plakem, jak se dá onemocnění léčit a jak zabránit jeho pozdějšímu návratu. Snažíme se, aby si pacient uvědomil, že parodontopatie jsou převážně onemocnění podmíněná chováním a že pouze na něm závisí, jaký bude stav jeho orální hygieny a dojde-li k rozvoji parodontopatií. Poukážeme na snadnou a bezbolestnou prevenci na rozdíl od problémů spojených s léčbou pokročilých onemocnění.

Po základním výkladu seznámíme pacienta s jeho vlastním zdravotním stavem, povlaky na jeho zubech, parodontálními choboty a ukážeme mu rtg snímek jeho chrupu.

Pacientovy je nutné názorně, nejlépe na modelu ukázat správnou techniku čištění zubů, kterou vybereme na podkladě ústních poměrů. Přihlížíme k anatomickým poměrům, jako je tvar a postavení zubů, šíře mezer mezi zuby atd. Dále k tomu, má-li pacient protetickou náhradu či ortodontický aparátek a k osobnosti pacienta, k jeho zručnosti či hendikepu. Doporučíme i vhodný zubní kartáček a další doplňky používané k čištění chrupu.

Při další návštěvě může zjistit ,jestli pacient metodu čištění zubů pochopil a správně ji provádí. Zubní plak můžeme pomocí prostředků k jeho kontrastnímu zabarvení zviditelnit. Když pacient povlaky na svých zubech uvidí, dokáže je i snáze odstranit. K zobrazení se vyrábí roztoky, tablety nebo palety nasycené roztokem barviva.

4.1.4. Preventivní prohlídky

Kromě domácí péče o chrup jsou důležité i pravidelné preventivní prohlídky, které by měly být nejméně 2x do roka. Při nich lékař vyhledává a snaží se odstranit všechna přirozená i umělá retenční místa pro plak. Mezi přirozená retenční místa patří supragingiválni a subgingiválni zubní kámen, nepravidelnosti na povrchu korunky a kořene zubu, zubní kaz, některé nepravidelnosti v postavení zubů a čelistí, pravé i nepravé zubní choboty a některé anatomické odchylky měkkých tkání, jako je vysoký úpon frenula dolního rtu a mělké dolní vestibulum.

Uměle vzniklá místa retence zubního plaku jsou především iatrogenního původu. Řadíme sem výplně s drsným nevyleštěným povrchem a převislé výplně korunky s nepřesným okrajovým uzávěrem,které brání dokonalé interdentální hygieně, a plošným dotykem mezičlenů se sliznicí.Ve frontálním úseku chrupu se doporučuje z hlediska estetiky i fonace ponechat mezičleny v lehkém kontaktu se sliznicí bodově či lineárně. V laterálních úsecích se doporučuje ponechat mezi sliznicí a mezičleny asi 2 mm volného prostoru, aby se usnadnilo odstraňování plaku. U snímatelných náhrad jsou to nepřesně přiléhající kovové kotevní a retenční prvky.

Zubní plak odstraňuje stomatolog ultrazvukovým odstraňovačem nebo odstraňovačem poháněným vzduchem. Stejnými přístroji se odstraňuje i

zubní kámen, dále se mohou použít i ruční nástroje,jsou to kyrety a scalery. Přístroje jsou vhodné pouze pro odstraňování supragingiválního zubního kamene. Při odstraňování subgingiválního kamene hrozí nebezpečí traumatizace dentogingiválního epitelového spojení.

Pomocí kyrety se ohlazuje i povrch kořene. Při tom se odstraňuje nekrotický cement. Cílem je vytvořit hladký povrch kořene zubu, aby se plak tak snadno neusazoval a také to napomáhá regeneraci tkáně.

4.2. Sekundární prevence

Sekundární prevence nastupuje v období počátečního stadia procesu onemocnění. Spočívá v časném zahájení parodontologické léčby a opět jejím základním prvkem je ústní hygiena.

Cílem léčby parodontopatií je odstranit zánětlivé změny gingivy, zánět v parodontálních chobotech, odstranit retenční místa, zastavit úbytek kosti, zamezit vzniku recidiv, podpora regenerace tkání parodontu, dosažení optimálních artikulačních poměrů, zpevnění zvýšeně pohyblivých zubů.

Eliminaci plaku můžeme docílit dvěma způsoby - mechanicky a medikamentozně. V dnešní době se preferuje mechanické odstraňování zubního plaku. Léčbu parodontopatií můžeme rozdělit podle průběhu do 3 skupin - počáteční léčba, chirurgická a recall.

4.2.1. Počáteční léčba

Nejdůležitějším prvkem počáteční léčby je dobrá ústní hygiena, proto začínáme s motivací pacienta, instruktáží čištění zubů a výběrem vhodných pomůcek pro čištění chrupu,. viz primární prevence.

Dalším krokem je ošetření chrupu. Očistíme zuby od zubního plaku a zubního kamene, ohlazujeme povrchy kořenů a upravujeme místa, kde se může plak zachytit, jako jsou převislé výplně a korunky.Dále ošetříme parodontální choboty.

Převislé výplně se obrousí speciálními pilníky a diamanty, následně se výplň ohladí gumovými nástavci, čímž se vytvoří hladký přechod ke sklovině.

Špatně zhotovené korunky a můstky lze upravit jen výjimečně. Většinou je nutné je odstranit a nahradit provizorně po dobu léčby .

Při ošetření chobotů se odstraňuje jejich obsah a ohlazuje se povrchu kořene. Cílem ošetření je odstranit všechny noxy ,které udržují zánětlivý proces a tím potlačit infekci v chobotu.

Provádí se to pomocí scalingu (odstranění zubního plaku sub. i supragingiválně) a uzavřené kyretáže. Cílem je vytvořit vhodné podmínky pro jejich zhojení. Scaling znamená odstranění subgingiválního kamene a plaku z parodontálního chobotu a ošetření povrchu zubního kořene (root planing). Neprovádí se žádné zákroky na měkkých tkáních parodontu. Kromě plaku a zubního kamene se odstraňuje i poškozený zubní cement. Ošetření doplňujeme výplachem chobotů např. 3% peroxidem vodíku či hexidinem.

Uzavřená kyretáž se provádí u zubů s choboty přetrvávajícími po provedeném scalingu. Kyretou odstraňujeme plak, kámen, intoxikovaný zubní cement, granulace, poškozený epitel vnitřní strany gingivální stěny chobotu. Během výkonu chobot vyplachujeme 3% peroxidem či chlorhexidinem. Indikována je u gingiválních chobotů do max. hloubky 5mm. Při vyhojení kyretovaných chobotů dochází za kontrakce k reattachmentu, připojování nových pojivových vláken na cement a připojení nově vytvořené epiteliální manžety na povrch zubu.

Základním ošetřením parodontu, jak jsem již zmiňovala, je mechanické odstranění plaku. Společně s ním můžeme používat některé medikamenty, které mohou tuto léčbu podpořit.

Antimikrobiální látky se používají jen po mikrobiologickém vyšetření u těžkých infekcí a u progresivní či refrakterní formy parodontitidy. Musí se dodržovat dostatečná dávka a délka aplikace, aby léčba měla efekt. Patří sem např. Sanquinarin, peroxid vodíku, Listerin, Triklosan, který má protizánětlivý efekt a používá se k prevenci gingivitidy a parodontitidy. Největší účinek na redukci zubního plaku má Chlorhexidin. Působí bakteriostaticky a při vysoké koncentraci i baktericidně proti grampozitivním i gramnegativním mikroorganismům, kvasinkám a houbám.

Chlorhexidin se váže na povrch bakterií, tím omezuje jejich schopnost adheze a tak potlačuje tvorbu plaku. Může být použit ve formě výplachu, jako irigační tekutina v kombinaci s ultrazvukovým odstraňovačem či být aplikován jako gel,který se nanáší po výplachu na silně zanícená místa. Při výplachu úst se roztok nedostává do hloubky chobotu, proto má u parodontitidy malý efekt. Při tomto onemocnění je lepší použít ho ve formě pulzní irigace chobotu či ultrazvukové irigace. Chlorhexidin se používá během iniciální fáze léčby u pokročilých forem parodontitidy s množstvím plaku a zubního kamene, během operační fáze léčby, v pooperační parodontologické péči jako doplňková léčba k instrumentální a chirurgické terapii u refrakterní parodontitidy, která je zaměřena na určité mikroorganismy a při pravidelných kontrolách, kdy je zjištěna recidiva zánětu a výrazné nánosy plaku. Tato látka se nemůže podávat dlouhodobě pro své nežádoucí účinky, kterými je tvorba pigmentací, povlaku na zubech, gingivě, sliznici a hřbetu jazyka. Někdy se objevují i poruchy chuťového vnímání.

Antibiotika se používají jen u zvláštním forem parodontitid, jako je aktivní fáze juvenilní parodontitidy, časně vznikající parodontitidě, akutní či těžké rekurentní parodontitidě. Dále se uplatňují při ochraně některých speciálních skupin pacientů s parodontopatiemi a v prevenci pooperačních komplikací. Nejsou indikována v profylaxi a při léčbě gingivitid, protože v těchto případech převažují nad terapeutickou hodnotou vedlejší účinky a tvorba rezistence. Výjimkou je těžká forma akutní nekrotizující gingivostomatitidy. Můžeme je aplikovat lokálně či celkově. Při lokálním podání dosáhneme vyšší koncentrace v postižené oblasti na rozdíl od celkového podání, kdy ovlivníme mikroorganismy v celém těle, ale subgingiválni mikroflora je ovlivněna nízkou koncentrací. K lokálnímu podání se může použít Tetracyklin, Metronidazol a Dentomycin ve formě gelu. Při jejich podání nebyl zjištěn vznik rezistence. Lokální podání je omezeno jen na jednotlivé aktivní choboty, kde není zánět možno zvládnout mechanickými prostředky. Cílem celkové antibiotické parodontologické léčby je maximální potlačení patogenní mikroorganismů, přičemž jejich kompletní eliminace není vždy

možná. Používá se většinou jako doplněk instrumentální léčby určitých forem parodontitidy. Před použitím antibiotik musíme identifikovat dominantní kmeny. Jedním z prvních antibiotik, které se používalo k léčbě parodontitidy, byl Tetracyklin. Působí jak na aeroby, tak i na anaeroby, potlačuje tvorbu kolagenáz, brzdí kostní resorpci a podporuje attachment fibroblastů na povrch kořene. Podává se při časně vznikající parodontitidě, rychle progredující parodontitidě a refrakterní parodontitidě. Klindamycin se používá jen u refrakterní parodontitidy. Působí jen proti anaerobům stejně jako Metronidazol. Ten má podpůrný efekt u parodontitidy dospělých ve spojení se scalingem. U kmenů produkujících beta-laktamázu se může použít Augmentin.

4.2.2. Chirurgická léčba

Chirurgická léčba nastupuje při perzistenci chobotů, po iniciální fázi terapie či při výraznější resorpci kosti.

Cílem parodontální chirurgie je odstranění parodontálních chobotů, korekce nevhodného tvaru gingivy či interdentálních papil, eliminace či redukce retenčních míst plaku. Zlepšení hygienických podmínek zejména v interdentálních prostorách a ve furkacích, podpora regenerace tkání parodontu.

Chirurgických metod k odstranění parodontálních chobotů je velké množství. Indikace k užití dané metody jsou dány charakterem, hloubkou a lokalizací parodontálních chobotů

Lalokové operace slouží k obnažení povrchu kořene ve furkacích a kostních defektů.

A)Gingivektomie - jde o excizi měkkých tkání včetně stěny chobotu až k fundu. Prvotním cílem bylo odstranění chobotů ,takže se zpřístupnil povrch kořene pro odstranění plaku a vyhlazení povrchu pod zrakovou kontrolou. Další úlohou je odstranění idiopatické fibrozy, hyperplazií. Výhodou této operace je jednoduchost. Na druhou stranu nevýhodou je hojení rány per sekundam intentionem, velká ztráta tkání a z toho plynoucí prodloužení korunky zubu.

B)Gingivoplastika se používá k obnově normálního tvaru gingivy u defektů měkkých tkání, nevhodného tvaru gingivy a supraalveolárních chobotů, u kráterovitého uspořádání měkkých tkání. Používá se buď s kyretáží či gingivektomií .

C)Lalokové operace: Jde o nejčastější chirurgická zákrok při léčbě parodontopatií. Cílem je obnažení povrchu kořene a tím jeho zpřístupnění pro odstranění plaku a kamene pod kontrolou zraku. Při ní je možné ošetřit kost, jako je úprava tvaru, plastika alveolárního hřebene, osteotomie atd. Operace spočívá v odklopení mukoperiostálního laloku z celého alveolárního výběžku, aby bylo možné pod kontrolou zraku odstranit konkrementy. Kořeny očistíme kyretou a rotačními nástroji ohladíme kost. Nakonec přiklopíme měkké tkáně zpět a sešijeme. Lalokové operace se používají, je-li sulcus hlubší než 4-5mm a u parodontálních chobotů. Tato metoda není vhodná, není-li postižena i kost. Její nevýhodou je atrofie dásně a následná přecitlivělost obnažených krčků.

D)Osteotomie je operace, při níž se odstraňuje parodontální kost spolu s alveolární kostí. Je indikována k odstranění interdentálních kráterů, u intraalveolárních chobotů a pokročilého postižení furkací.

E)Osteoplastika tvaruje alveolární výběžek tak, aby se dosáhlo fyziologického tvaru.

F) Augmentace kosti umožňuje do určité míry dobudovat již ztracenou kost. Můžeme k ní použít některé osteokonduktivní materiály např. trikalciumfosfát, ze kterého se po určité době kost vytvoří. Další augmentace spočívají v zesílení dásňového výběžku čelistí transplantovanou kostí .K tomu se nejčastěji využívají kostní štěpy odebrané z úst. Méně často jsou požadavky na objem přenesené kosti větší a kostní tkáň je třeba odebrat z oblasti kyčle.

G) Kostní transplantáty- mohou se použít k vyplnění chobotů

H)Extrakce. Zuby, které nelze již zachovat , což jsou zuby silně uvolněné či u nich došlo k úplné resorpci kosti, se musí extrahovat. Je vhodné extrahovat i zuby moudrosti, hlavně jsou -li semiretinované a brání tak dokonalé hygieně.

I) Hemisekce se používá u více kořenových zubů ,jsou -li postiženy jen některé kořeny .

J) Tunelizace -lalokovou operací se obnaží dělení kořenů a tím vznikne lepší přístup pro čištění.

K) Mukogingiválni operace. Mukogingiválni zákroky se provádějí z cílem korigovat morfologické nedostatky ve smyslu polohy, kvantity a kvality tkání obklopujících zub. Konkrétně jde o rozšíření připojené gingivy, prohloubení vestibula, krytí obnažených kořenů zubů a odstranění vysokého úponu frenula. Jejich cílem je korekce neuspokojivého poměru mezi šířkou připojené dásně a volnou sliznicí. Zdravý parodont má mít šířku aspoň 1-3 mm. Jde o zákroky, které postihují nejen marginální gingivu a parodont , ale i pohyblivou ústní sliznici a vestibulum.

Mezi tyto operace patří posunutý lalok, který se používá při snížení dásně u jednoho zubu, kdy se lalokem překryje defekt. Slizničním transplantátem, u kterého se fixují svalové a vazivové úpony do hloubky, se brání ústupu dásně. A frenulotomie. Při ní se provádí protětí frenula s následným VY-posunem či Z-plastikou. Provádí se u dospělých při parodontologické indikaci či preprotetického ošetření a u dětí v kombinaci s ortodontickou léčbou.

4.2.3.Udržovací léčba (recall)

Hlavním cílem v této fázi léčby je zabránění obnovení onemocnění či zhoršování daného stavu. Jejím základem jsou pravidelné prohlídky, při kterých vyšetřujeme stav chrupu, stav ústní hygieny a gingivy,. Jednou ročně zjišťujeme hloubku parodontálních chobotů. Po 2-4 letech udržovací terapie provádíme rentgenové vyšetření a test vitality zubů. Podle potřeby se provádí remotivace a reinstruktáž pacienta, odstraňuje se zubní kámen a vyhlazujeme zubní povrchy.

4.3.Terciální prevence

Terciální prevence se provádí v období pokročilých změn na parodontu. Jedná se o rekonstrukci žvýkacích funkcí a ochranu zbylých zubů proti poškozování.

V této fázi léčby nastupuje protetická léčba, aby došlo k obnově plné žvýkací schopnosti ,která je narušena díky mezerám, které již existovaly nebo vznikly v důsledku předcházející léčby.

Protetické ošetření můžeme rozdělit na provizorní ošetření, preprotetické, které se provádí v době probíhající parodontologické léčby, protože zánět může být úspěšně léčen jen tehdy, když převislé korunky či výplně budou nahrazeny provizorními korunkami a výplněmi; u nutných extrakcí musí být uzavřeny mezery ,aby se zabránilo sklonu sousedních zubů.Protetickým pak navazujeme na parodontologickou léčbu. Při něm je třeba brát ohled na následky parodontitidy a léčby. Definitivní protetické ošetření slouží k uzávěru mezer. Většinou se používají fixní mosty. Mezičlen v horní čelisti musí mít na sagitálním řezu vejčitý tvar, nesmí pevně naléhat na gingivu a musí mít konvexní orální plochu, aby mohl být plak odstraňován dentální nití. (Vhodné předpoklady pro akumulaci plaku představují široké a konkávní mezičleny a uzavřené nepřístupné interdentální prostory. Proto by se měl optimálně utvářený mezičlen vyznačovat vejčitým tvarem,jen konvexními plochami a neměl by se dotýkat sliznic). V dolní čelisti mohou být menší můstky řešeny jako proplachovací, u delších defektů lze kombinovat fazetované mezičleny s proplachovací konstrukcí. S ohledem na estetiku a fonetiku musí být mezery zejména v horním frontálním úseku uzavřeny až k alveolární sliznici a aproximálně, jak je to jen možné. Při zohlednění tvaru je možné dolní část členů mostu prodloužit keramikou barevně odpovídající gingivě.

Kromě fixních mostů se mohou dát implantáty. Jejich absolutní indikaci představuje bezzubá dolní čelist, která se objevuje v parodontologické ordinaci zřídka. Relativní indikací je bezzubá horní čelist ve frontální a premolární oblasti, zkrácený zubní oblouk zejména v dolní čelisti; zvýšení

počtu pilíře u rozsáhlejších mezer; ztráta jednotlivého zubu u mladistvých s intaktními sousedními zuby.

Závěr

Již v období dětství a dospívání můžeme pozorovat některou z forem zánětu dásní u 50-80% dětí a s přibývajícím věkem tato čísla rostou. I když závažnou formou parodontozy onemocnění jen 8% populace, je to stále jeden z nejčastějších problémů, se kterým se stomatologové ve svých ordinacích setkávají a který vede ke ztrátě chrupu.

I přes obrovský rozmach léčebných možností se ukazuje, že své nezastupitelné místo má stále prevence, která musí začínat již od útlého dětství. Je proto s podivem, že v současné době byly preventivní prohlídky u mládeže navštěvující ZŠ zcela zrušeny a zodpovědnost byla přesunuta na rodiče, kteří sami navštěvují stomatologa, až když mají nějaký problém se zuby. Tak je prevence často zanedbávána a zubní lékaři jsou nuceni řešit následky špatné ústní hygieny.

Preventivní prohlídky by se u dětí a dorostu měly provádět 2x ročně, u dospělých 1x ročně.

Touto prací jsem se snažila ukázat, jak důležitá je prevence a jaké jsou její možnosti.

Souhrn

Parodontopatie je soubor onemocnění postihující dásně, cement, periodontální vazy a stěnu zubního lůžka.

V etiopatogenezi parodontopatií mají hlavní úlohu mikroorganismy dutiny ústní, vlastnosti zubních tkání, sliny a gingivální tekutina. To vše se uplatňuje ve tvorbě zubního plaku, který při dlouhodobé přítomnosti na povrchu zubu je primární příčinnou těchto onemocnění.

Sekundárními faktory jsou převislé výplně, okraje korunek, kariézní léze, špatně prořezané zuby, které poškozují parodont nepřímo akumulací povlaku či přímo traumatizací parodontálních tkání.

V boji s těmito onemocněními je nejdůležitější primární prevence. Správná technika čištění zubů s používáním zubních nití či jiných pomůcek a pravidelné prohlídky u zubního lékaře mohou zabránit vzniku parodontopatií nebo léčit tento stav v ranném stádiu. Každý zubní lékař či dentální hygienistka by měli pomoci pacientovi s výběrem správných pomůcek pro čištění zubů a nacvičit techniku čištění přímo v ordinaci.

Preventivním počínáním ze strany lékaře je především odstraňování zubního kamene. K tomu se nejčastěji používá ultrazvuk, který rozruší velké nánosy zubního kamene. Jemné nánosy se dočišťují specielními ručními nástroji (scaler, kyreta). Dále úprava výplní s drsným nevyleštěným povrchem a převislé výplně korunky,které jsou skvělými retenčními místy zubního plaku.

Sekundární prevence nastupuje v období počátečního stadia procesu onemocnění. Spočívá v časném zahájení parodontologické léčby.Jejím cílem je odstranit zánětlivé změny gingivy, zánět v parodontálních chobotech, odstranit retenční místa, zastavit úbytek kosti, zamezit vzniku recidiv, podpora regenerace tkání parodontu, dosažení optimálních artikulačních poměrů a zpevnění zvýšeně pohyblivých zubů. Důležitou složkou je i udržovací fáze, jejímž cílem je zabránit dalším škodám na tvrdých zubních tkáních a parodontu.Poléčebnou péči je nutno začít od poslední návštěvy zubního lékaře a dodržovat ji v pravidelných půlročních intervalech. Nebo dle potřeby častěji.

Summary

Parodontopathy is a group of disorders affecting gums ,cement, pariodontal ligamens and flank of tooth -bed.

In etiopatogenezy, parodontopathy mikroorganisms play the main role of mouth-cavity, quality of tooth-tissue, salivas and gingival liquid. That all is of use in providing tooth plak which being on the surface of tooth for long is a primary cause of these disorders.

Secondary factors are overhanging fillers,edges of crowns, badly teeth cut through, which indirectly injure parodont couting or directly.

When fighting against disorders, the primary prevention is the most important. The right technique of cleaning teeth using tooth-threads or other aids and regular check-up at the dentist´s can stop the rise of parodontopathy or treat that state in early time. Every dentist or dental hygienist should help the patient to choose right aids for cleaning teeth and train techniques right at the surgery.

The preventive treatmnet which the doctor does is first of all, to remove the tooth-tartar. Ultrasound is mostly used to do it and in this way a thick deposit of tooth-tartar is broken.Thin tartars are cleaned away with special instruments by scaler. Next the form of fillers with a rouhg unpolished surface follows and forming everhanging fillers of crowns is made too. The latter are excelent retentive places of tooth plak.

The secondary prevention comes in the period at the beginning stage of disorder process. The prevention consist in early parodontological treatment. It´s aim is to remove inflamatory changes in gingiva, inflamation is paradontal process the retentive places and stop the shrinkage of bones, to stop the rise of relapse, to support regeneration of paradont tissue, to reach optimum proportions or articulation and to stiffen hightened moveable teeth.

An important component is also the phase of maintenance ,aim of which is to protect next harm on hard tooth-tissues and paradont. After treatment care has to begin since the last visit at the dentist´s and to keep seeing the dentist´s in regular half-yearly intervals or more if needed.

The tertiary prevention is performed in the period of progresive changes or paradont. This is a question of reconstruction of masticatory functions and prevention of remaining teeth against damage.

Literatura

Thomas Weber :Memorix zubního lékařství.Praha, Grada 2006

Ralf E. Mutschelknauss:Praktická parodontologie klinické postupy. Praha, Quintessenz 2002

Jan Kilian et al: Prevence ve stomatologii. Praha, Galen 1999

Franz Steinnwadtner: Parodontozu lze léčit. Praha, Knižní klub 1995

Sylvia Fialová :Prevence parodontopatií u dětí a dorostu.Olomouc, Rektorát univerzity Palackého v Olomouci 1989

Radovan Slezák: Praktická parodontologie. Praha,Quintessenz 1995

Roger Detienville: Léčba závažných parodontopatií.Praha Quintessenz 2005

Elmar Hellwig: Záchovná stomatologie a parodontologie.Praha, Grada 2003

Antonella Tani Botticelli: Dentální hygiena teorie a praxe.Praha, Quintessenz 2002

Miroslav Škach :Základy parodontologie. Praha,Avicenum 1984

Ivo Dřízhal:Základy parodontologie.Praha,Karolinum 1993

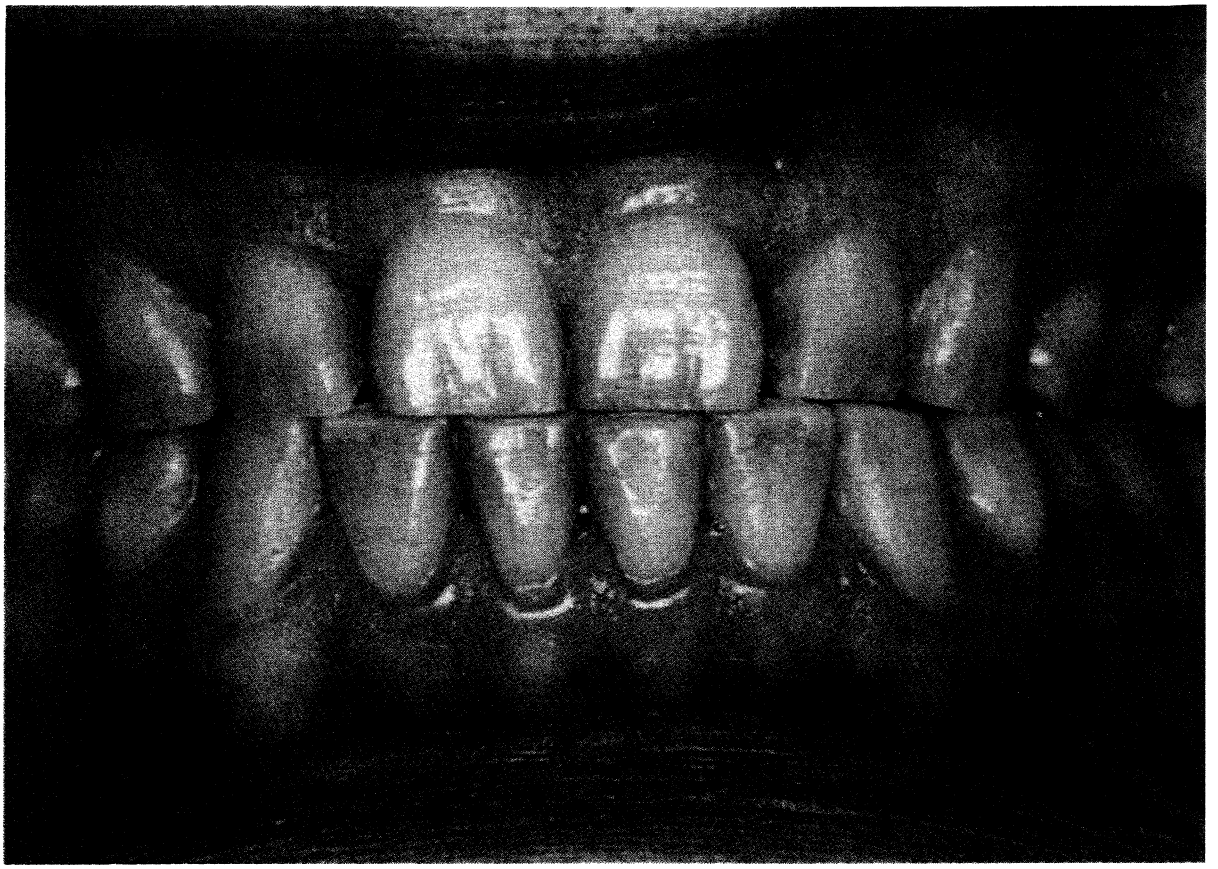

1. Zdravé zuby a parodont dospělého člověka

2. Linguální pohled na přítomný zubní kámen

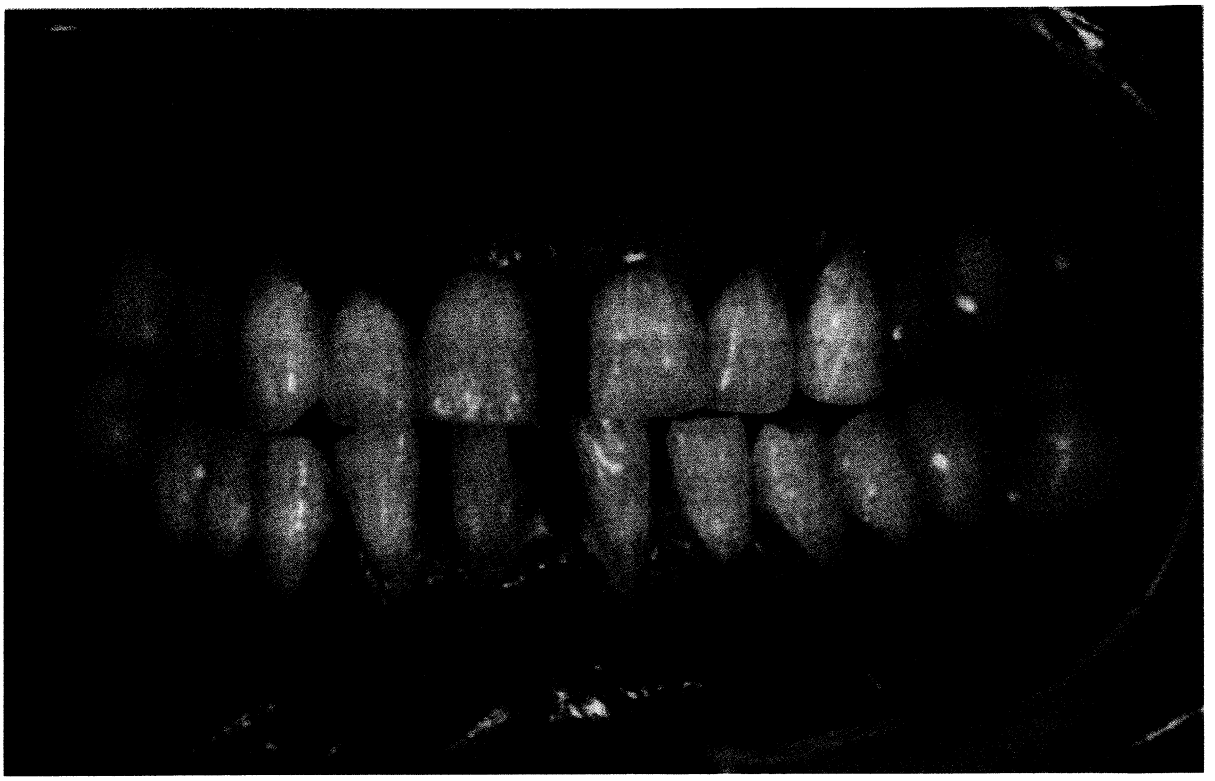

3. Klinický obraz parodontitidy typu RPP

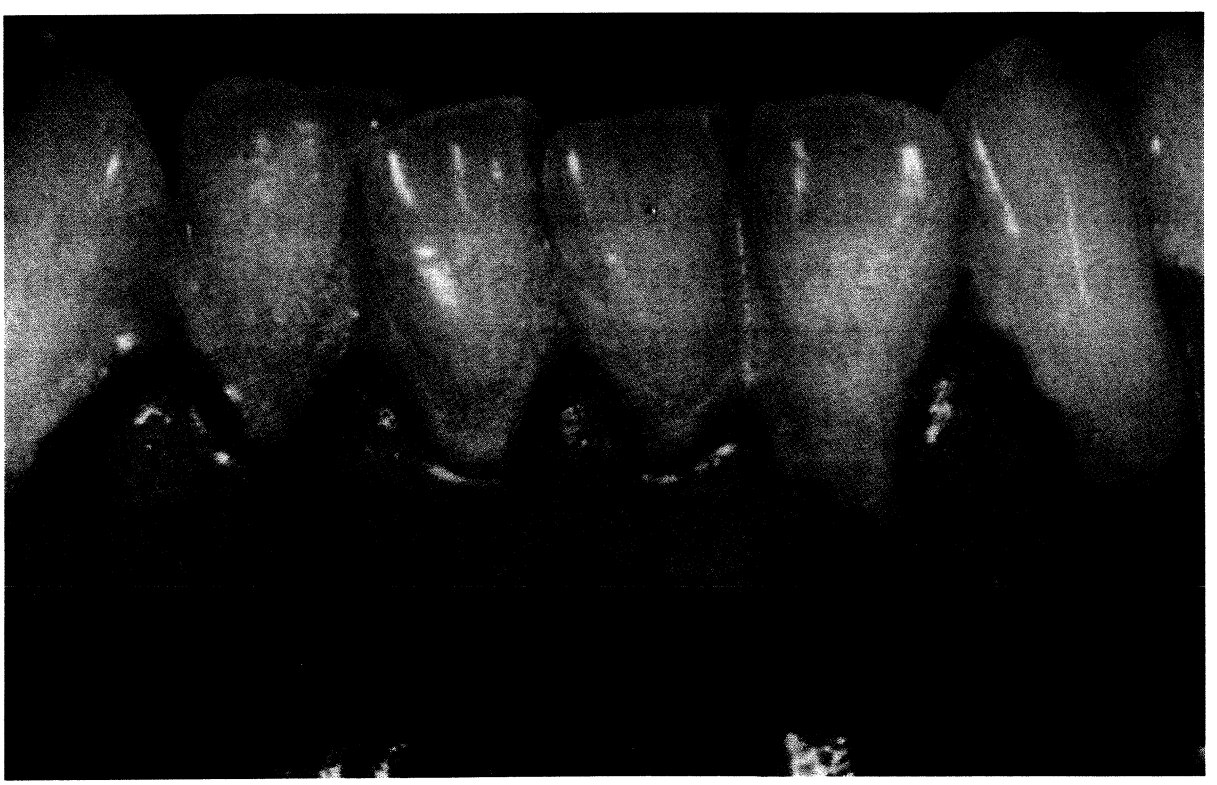

4. Likvidní zbarvení gingivy u chronické gingivitidy

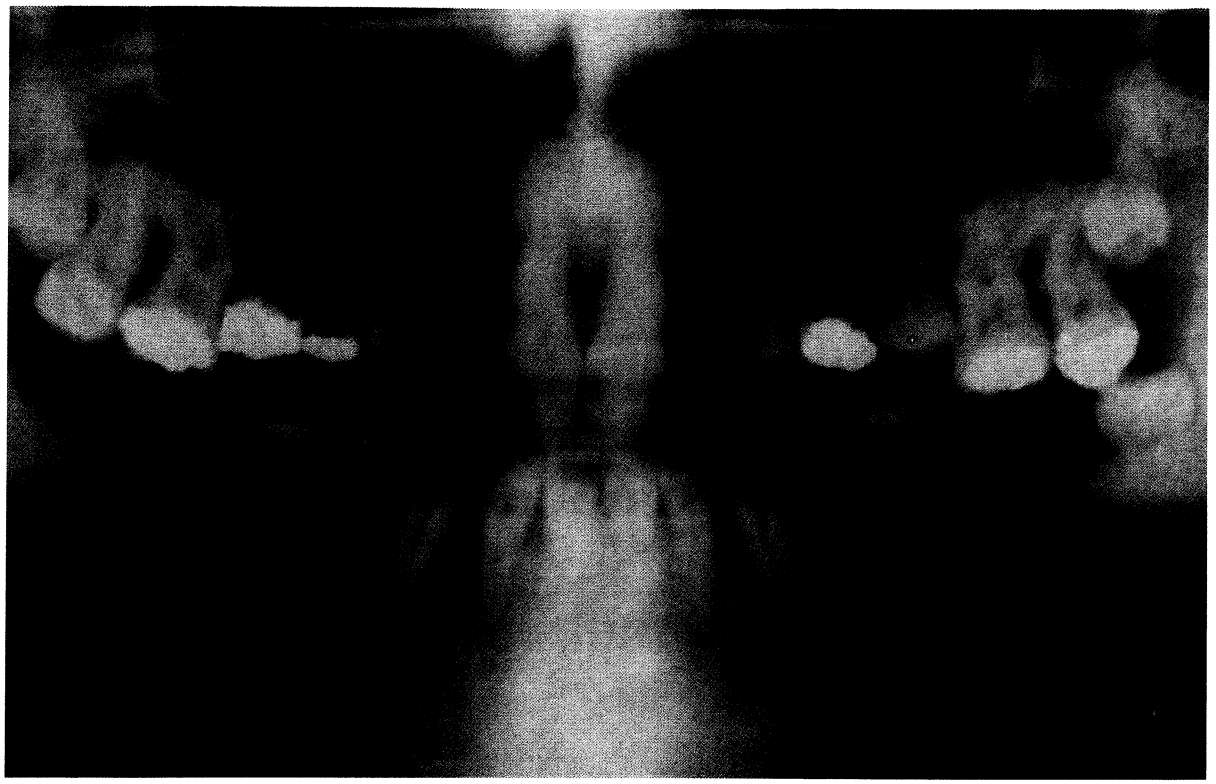

5. Ortopantomogram pacienta s pokročilou parodontitidou (RPP)

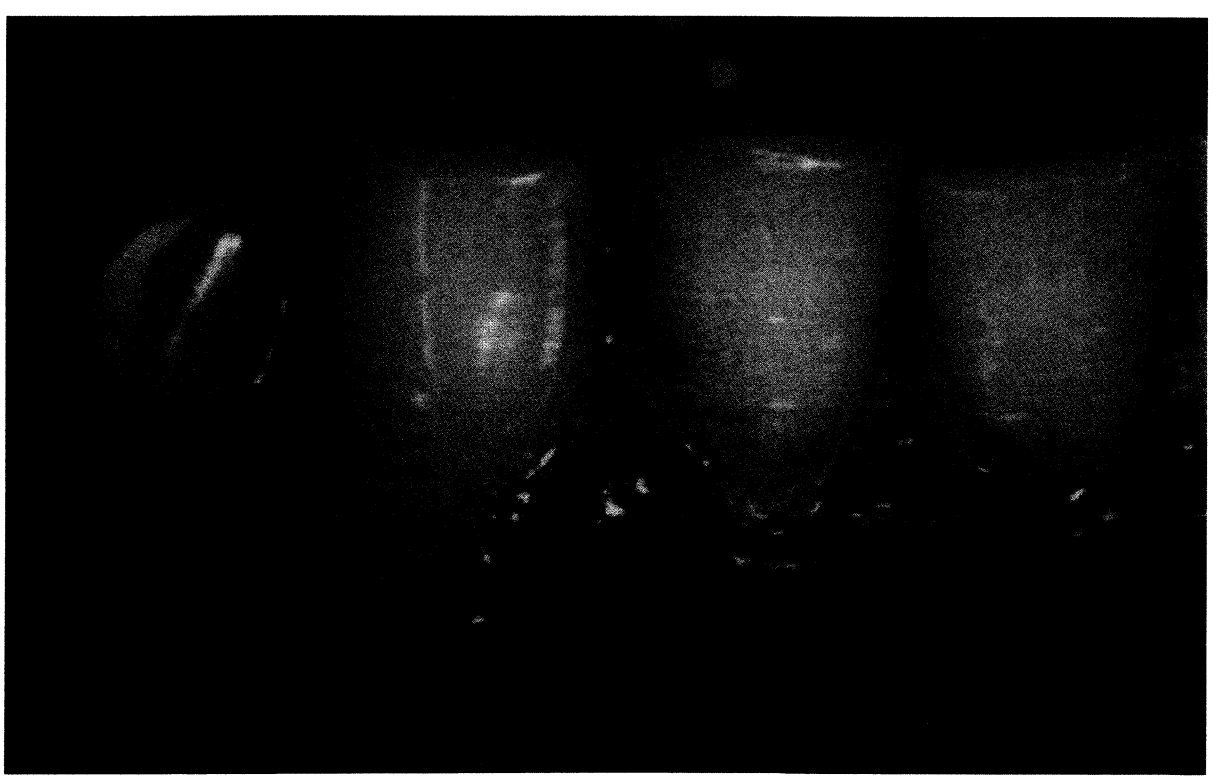

6. Akutní nekrotizující ulcerozní gingivitida (ANUG)

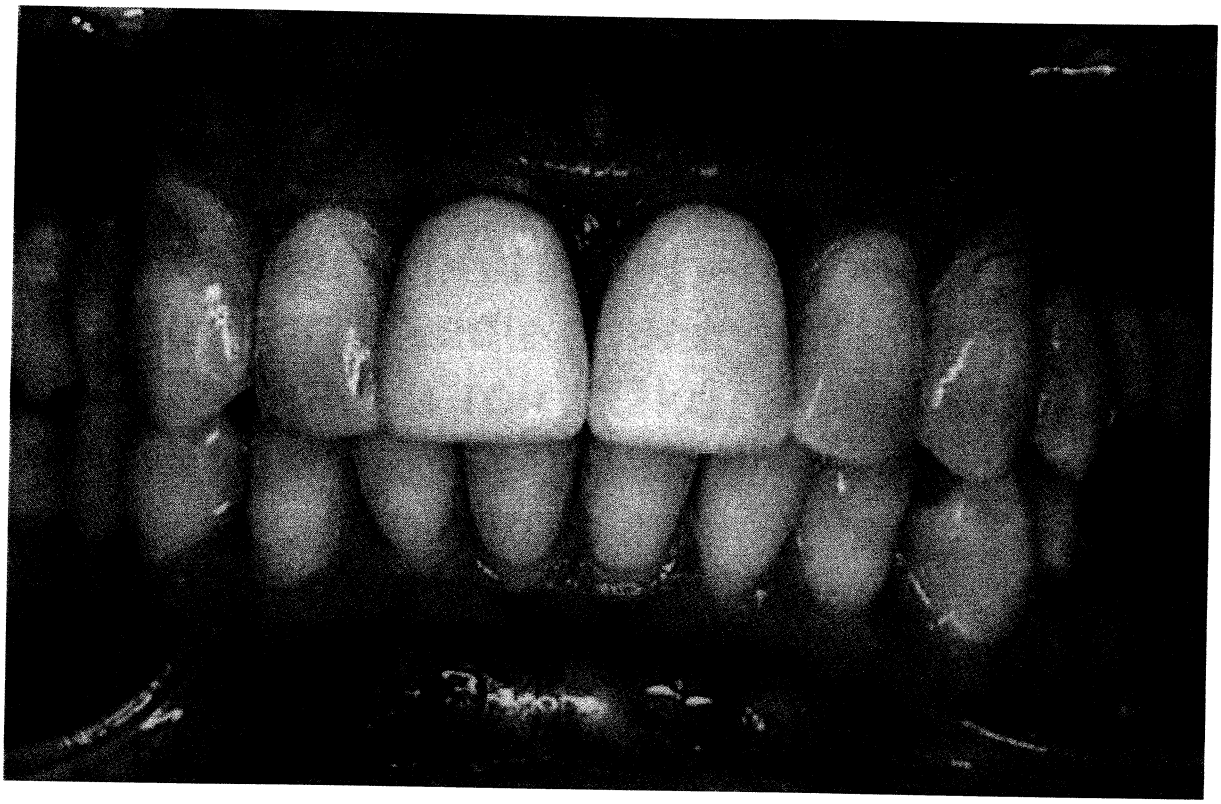

7. Parodontitida