

UNIVERZITA KARLOVA

Fakulta tělesné výchovy a sportu



**Identifikace meniskoidů a tlumících vlastností krční páteře
pomocí MRI a TVS před a po aplikaci manipulační léčby**

*Identification of the meniscoids and damping properties of the cervical spine using
MRI and TVS before and after the application of manipulation treatment*

Disertační práce

Autor: **Mgr. Tereza Pígllová**

Vedoucí práce: **doc. PaedDr. Karel Jelen, CSc.**

Praha 2018

Čestné prohlášení

Prohlašuji, že jsem disertační práci na téma „Identifikace meniskoidů a tlumících vlastností krční páteře pomocí MRI a TVS před a po aplikaci manipulační léčby“ napsala samostatně a s použitím uvedených literárních pramenů.

V Praze dne 5. dubna 2018.

.....

Mgr. Tereza Pígllová

EVIDENČNÍ LIST

Svoluji k zapůjčení své disertační práce ke studijním účelům.

Jméno a příjmení	Číslo OP	Datum	Podpis

Poděkování

Na tomto místě bych ráda poděkovala všem, kteří se podíleli na vzniku této práce. Především odborníkům, kteří mi pomáhali zorientovat se v tématu práce a realizovat experimenty. Jmenovitě:

prof. Stinglovi,
Pavlu Štursovi,
Jirkovi Kellerovi,
Petrovi Bitnarovi,
Josefu Zemanovi,
Šárce Panské,
doc. Tintěrovi.

Jsem vděčná za jejich ochotu a upřímný zájem o vědu, díky kterému byla realizace práce potěšením. Děkuji všem pracovištím, která nám poskytli zázemí, přístroje a zaměstnance pro realizaci našich experimentů:

Nemocnice na Homolce,
ČZU,
Anatomický ústav 3. LF UK,
IKEM.

Děkuji dobrovolníkům, kteří podstoupili experimenty, na kterých je práce založena. Děkuji přátelům a blízkým za veškerou podporu a trpělivost. A samozřejmě děkuji především svému školiteli – doc. Karlu Jelenovi, za jeho veškerou pomoc, poskytnutou během více než čtyř let, při vedení mé disertační práce.

Práce vznikla za finanční podpory Grantové Agentury UK (GAUK 2014, projekt č. 962314), které tímto také děkuji.

Obsah

1. Seznam zkratk.....	7
2. Seznam použitých veličin.....	8
3. Seznam obrázků	10
4. Abstrakt	13
5. ÚVOD	17
6. TEORETICKÁ VÝCHODISKA PRÁCE	19
6.1 Meziobratlové klouby.....	19
6.2 Meniskoidy meziobratlových kloubů	20
6.2.1 Morfologie a funkce meniskoidů.....	21
6.2.2 Mikroskopická stavba meniskoidů	22
6.2.3 Cévní a nervové zásobení meniskoidů	24
6.2.4 Zastoupení jednotlivých typů meniskoidů v krční páteři	25
6.3 Funkční blokáda páteře	27
6.3.1 Patofyziologie kloubní blokády.....	30
6.3.2 Teorie vzniku funkční kloubní blokády	31
6.4 Mobilizace a manipulace páteře	36
6.4.1 Rizika a komplikace manipulační léčby	44
6.5 Testování páteře pomocí vibrací	45
6.6 Vyšetřovací metody.....	49
6.6.1 Zobrazovací metody	49
6.6.2 Metoda MRI.....	49
6.6.3 Metoda Transfer Vibration through the Spine (TVS)	54
6.7 Vědecký problém.....	57
7. CÍLE PRÁCE.....	58
8. HYPOTÉZY	59
9. METODOLOGIE	60
9.1 Postup práce.....	60
9.2 Studium anatomických preparátů.....	60
9.3 Zobrazení meniskoidů pomocí MRI.....	61
9.4 Vyšetření krční páteře metodou TVS	64
10. VLASTNÍ VÝSLEDKY	69
10.1 Výsledky anatomické studie	69
10.2 Výsledky vyšetření přístrojem MRI.....	71

10.2.1	Technické parametry	71
10.2.2	Hodnocení obrazové dokumentace	72
10.2.3	Hodnocení meniskoidů.....	73
10.2.4	Výsledky komparativních vyšetření.....	78
10.3	Výsledky vyšetření metodou TVS	82
11.	DISKUZE	87
12.	PŘÍNOSY.....	89
13.	DOPORUČENÍ PRO DALŠÍ PŘÍPADNÝ POSTUP	90
14.	ZÁVĚR	91
15.	POUŽITÁ LITERATURA.....	92
16.	PŘÍLOHY.....	98
16.1	Vlastní publikace.....	98

1. Seznam zkratek

CT	Computer Tomography
mm.	musculí
MRI	Magnetic Resonantion Imaging
TVS	Transfer Vibration through the Spine
HVLA	High Velocity Low Amplitude
EMG	Elektromyografie
m.	musculus
SHM	Structural Health Monitoring
FRF	Frequency Response Function
C1-7	Krční obratle 1. – 7.
TH1-12	Hrudní obratle 1. – 12.
L1-L5	Bederní obratle 1. - 5.
ČZU	Česká zemědělská univerzita
IKEM	Institut Klinické a Experimentální Medicíny
FTVS UK	Fakulta Tělesné Výchovy a Sportu Univerzity Karlovy
3. LF UK	3. Lékařská Fakulta Univerzity Karlovy
č.	číslo
de3d	sekvence DESS 3D
3D	trojdimenzionální

2D	dvoudimenzionální
Occp., OC	okciput
obr.	obrázek
tab.	tabulka
INU	Intensity Nonuniformity Artifact
PV	Partial Volume Artifact
r.	větev
n	počet
AS	Axiální Systém

2. Seznam použitých veličin

Značka	Veličina	Jednotka základní	Jednotky vedlejší
d	délka	m	μm (1 μm = 1×10 ⁻⁶ m)
			mm (1 mm = 1×10 ⁻³ m)
			cm (1 cm = 1×10 ⁻² m)
t	čas	s	ms (1ms = 1×10 ⁻³ s)
			min (1 min = 60 s)
m	hmotnost	kg	

f	frekvence	Hz	
F	síla	N	
B	magnetická indukce	T	
μ	viskozita	Pa·s	
b	koeficient útlumu	()	
λ	vlnová délka	m	
ω_j	rezonanční frekvence	s ⁻¹	
ρ	hustota	kg·m ⁻³	

3. Seznam obrázků

Obr. 1	Sagitální řez skrz levé meziobratlové klouby úseku C4/5 a C5/6 z mediálního pohledu
Obr. 2	Schématické znázornění umístění meniskoidu v atlantoaxiálním kloubu
Obr. 3	Mikroskopická stavba meniskoidů
Obr. 4	Nervy meniskoidu krční páteře I
Obr. 5	Nervy meniskoidu krční páteře II
Obr. 6	Zakreslení umístění a tvaru meniskoidů krční páteře
Obr. 7	Množstevní zastoupení tukových, vazivových a tukově/vazivových meniskoidů v úseku krční páteře C2-C7
Obr. 8	Bariéry v kloubu
Obr. 9	Kloub za fyziologické situace ve srovnání s kloubem s funkční blokádou
Obr. 10	Korrův model
Obr. 11	Schéma uskřínutí meniskoidu (entrapmentu) a jeho následnému uvolnění pomocí manipulační léčby
Obr. 12	Uskřínutí meniskoidu do kloubního pouzdra (extrapment)
Obr. 13	Grafické znázornění použité síly při manipulaci v závislosti na čase
Obr. 14	Zobrazení zvětšení kloubní štěrbiny MP III. prstu při použití tahové síly
Obr. 15	Anatomické umístění m.iliopsoas ve vztahu k iliopektineální vyvýšenině
Obr. 16	Bipolární umístění 16 elektrod na svaly zad, krku a horních končetin
Obr. 17	Graf z vyšetření na přístroji EMG při manipulaci

Obr. 18	Schéma vibračního přístroje
Obr. 19	Schéma vyšetření přístrojem SHM
Obr. 20	Výsledky FRF u dvojčat
Obr. 21	Triangulární meniskoidy v segmentu C1/C2
Obr. 22	Meniskoid v segmentu C0/1
Obr. 23	Vyšetřovací metoda TVS
Obr. 24	Sagitální řez skrz intervertebrální klouby pravé strany na anatomickém preparátu.
Obr. 25	Hlavová cívka
Obr. 26	Ukázka z vyšetření MRI na anatomickém preparátu
Obr. 27	Anatomické umístění protuberantia occipitalis externa
Obr. 28	Lokalizace spinálních výběžku u dvou vyšetřovaných subjektů
Obr. 29	Vyšetření reologických vlastností krční páteře na přístroji TVS jednoho ze subjektů
Obr. 30	Meniskoidy krční páteře v sagitálním řezu skrz intervertebrální kloubky
Obr. 31	Meniskoid krční páteře
Obr. 32	Přímý pohled na facies articularis intervertebrálního kloubu
Obr. 33	Páteřní sloupec intervertebrálních kloubků
Obr. 34	Segment C1/C2 z vyšetření MRI
Obr. 35	Umístění meniskoidu ve frontální rovině
Obr. 36	Umístění meniskoidu v sagitální rovině

Obr. 37	Umístění meniskoidu v transverzální rovině
Obr. 38	Ventrální a dorsální meniskoid atlantoaxiálního skloubení (červenou barvou) v 3D modelu z vyšetření na MRI
Obr. 39	Meniskoid jazýčkovitého tvaru zasahující do kloubní štěrbiny v segmentu okciput (OC)/atlas (C1)
Obr. 40	Meniskoidy v segmentech C4/5 a C5/6 z ventrální strany
Obr. 41	Výsledný posun meniskoidu ventrálně uloženého v segmentu C6/7 vlevo
Obr. 42	Komparace úvodního (A) a kontrolního (B) vyšetření MRI segmentu C5/6
Obr. 43	Komparace úvodního (C) a kontrolního (D) vyšetření MRI segmentu C5/6
Obr. 44	Porovnání výsledků měření metodou TVS na úseku krční páteře u subjektu 1
Obr. 45	Porovnání výsledků měření metodou TVS na úseku krční páteře u subjektu 2

Seznam tabulek

Tab. 1	Změny sledovaných reologických parametrů před a po manipulační léčbě
--------	--

4. Abstrakt

Úvod

Kloubní dysfunkce páteře ve smyslu funkční blokády kloubu je spojena s odpovídajícím bolestivým stavem, reflexní kontrakcí okolních svalů a omezením mobility v daném segmentu. Kloubní blokáda má svůj mechanický podtext, který nemusí být doprovázen strukturální poruchou, ale ovlivňuje biomechanické vlastnosti páteře. Existuje několik teorií o příčině vzniku kloubního omezení. Vědecké důkazy značně podporují teorii o uskřínutí meniskoidu.

Cíle

Cílem studie byla identifikace meniskoidů v krční páteři pomocí obrazové dokumentace z MRI a určení jejich potencionální role ve vzniku funkčních blokád axiálního systému (AS). Dalším cílem bylo zjistit, jak kloubní blokády ovlivňují reologické vlastnosti páteře pomocí metody Transfer Vibration through the Spine (TVS).

Výzkumný soubor

Studie MRI byla provedena na výzkumném souboru 12 subjektů - dvou anatomických preparátech a deseti *in vivo*. V experimentu TVS byly vyšetřeny dva subjekty.

Metodika

Dva anatomické preparáty byly vyšetřeny na MRI za účelem nalezení vhodné sekvence pro zobrazování meniskoidů, tři subjekty pro identifikaci meniskoidů *in vivo*. Sedm subjektů podstoupilo úvodní vyšetření, manipulaci páteře a kontrolní vyšetření. Porovnávaly se rozdíly v umístění a tvaru meniskoidů mezi úvodním a kontrolním vyšetřením. Dva subjekty byly vyšetřeny metodou TVS. Po úvodním vyšetření následovala manipulace krční páteře a kontrolní vyšetření. Výsledná data jednotlivých vyšetření byla počítačově zpracována a porovnána mezi sebou.

Výsledky

Bylo ověřeno, že metoda MRI umožňuje za určitých okolností detekci změn velikosti a tvaru meniskoidů *in vivo*. Funkční blokáda v kloubu může být spojena s uskřínutím meniskoidu do kloubního prostoru. Použitím metody TVS bylo také

zjištěno, že funkční blokáda v kloubu ovlivňuje reologické vlastnosti axiálního systému, konkrétně snižuje tlumící schopnosti daného systému.

Diskuze

Na základě provedených výzkumů lze předpokládat, že se na vzniku funkčních kloubních blokád páteře podílí více mechanismů, včetně uskřínutí meniskoidu. Vyšetřením metodou TVS je možné hodnotit reologické vlastnosti v oblasti krční páteře. Tato metoda je schopna detekovat změny v tlumících schopnostech AS za přítomnosti funkčních blokád meziobratlových kloubů.

Závěr

Pomocí obrazové dokumentace z MRI jsme objektivizovali teorii o uskřínutí meniskoidu. Je pravděpodobné, že existuje více možných příčin vzniku kloubní blokády. Kloubní blokády ovlivňují tlumící schopnosti AS. TVS je vyvíjející se metodou a bude nutné ověřit naše výsledky a interpretace na větším statistickém souboru.

Klíčová slova: kloubní blokáda; meniskoidy; axiální systém; MRI; Transfer Vibration through the Spine.

Abstract

Introduction

The joint dysfunction of the spine in the sense of functional blockade is connected with corresponding painful condition, reflex contraction of the surrounding muscles and restriction of mobility in the spinal segment. Joint block has its mechanical context, which need not be accompanied by a structural disturbance but it's affecting the biomechanical properties of the spine. Several theories exist how the joints become restricted. Scientific evidence highly supports the meniscoid entrapment theory.

Purposes

The aim of the study was to identify the meniscoids of the cervical spine using *in-vivo* MRI imaging and to determine their potential role in the development of functional joint blocks of the axial system (AS). Another objective was to find out how the articular blocks affect the rheological properties of the spine by the Transfer Vibration through the Spine (TVS) method.

Patient sample

The MRI study was conducted on a research file of 12 subjects - two anatomical preparations and ten *in vivo*. Two subjects were examined in TVS experiment.

Methodology

Two anatomical preparations were investigated on MRI to find the appropriate sequence for imaging of meniscoids, three subjects for identification of meniscoids *in vivo*. Seven subjects underwent initial investigation, manipulation of the spine and comparative investigation. Differences in the location and shape of the meniscoids were compared between the initial and the control examinations. Two subjects were examined by TVS method. After the initial examination, manipulation of the cervical spine and comparative examination were applied. The resulting data of the individual examinations was computerized and compared to each other.

Results

It has been verified, that the MRI method, in appropriate circumstances, enables the detection of changes in the size and shape of meniscoids *in vivo*. Functional

blockage of the joint may be associated with the entrapment of the meniscoid into the joint space. Using the TVS method, it has also been found that a functional articular blockade affects the rheological properties of the axial system, specifically reducing the damping capabilities of the particular spine segment.

Discussion

Based on the research can be assumed that several mechanisms are involved in the creation of functional joint blockages of the spine, including the meniscoid entrapment. By TVS examination method it is possible to evaluate the rheological properties of the cervical spine. This method is capable of detecting changes in damping capabilities of AS in the presence of functional intervertebral joints.

Conclusion

Using the MRI imaging documentation, we objectified the meniscoid entrapment theory. It is likely that there are several possible causes of joint blockage. Joint blocking affects the damping capabilities of the AS. TVS is a developing method and it will be necessary to verify our results and interpretations on a larger statistical set.

Keywords: joint blockade; meniscoids; axial system; MRI; Transfer Vibration through the Spine

5. ÚVOD

Práce je zaměřena na zkoumání kloubních blokád v oblasti krční páteře. Jako kloubní blokádu označujeme funkční reverzibilní poruchu v kloubu, zahrnující jak složku mechanickou, tak nervosvalovou. Často se projevuje bolestí a omezením pohyblivosti v okolí zablokovaného kloubu. Jedná se o velmi běžný fenomén, ale mechanismus vzniku blokády nebyl dosud dostatečně vysvětlen. Existuje několik teorií vysvětlující vznik kloubní blokády páteře. V naší práci jsme se zaměřili na teorii o uskřínutí části kloubního pouzdra mezi artikulující facety intervertebrálních kloubů, neboli teorii o uskřínutí meniskoidu. K napravení kloubních blokád byla využita manipulační léčba. Jedná se o manuální techniky používané v ordinacích specializovaných lékařů a některých fyzioterapeutů. Manipulace se vyznačuje aplikací rychlého pohybu s malou amplitudou, cíleného na zablokovaný segment. Ačkoliv jde o techniku velmi úspěšnou, není bez rizik a její častá aplikace se nedoporučuje.

Za účelem ověření přítomnosti, velikosti a tvarových vlastností meniskoidů v krční páteři byla úvodní část experimentu zaměřena na anatomickou preparaci. K získání obrazového materiálu meniskoidů jsme, nejprve na preparátech a později *in vivo*, využili vyšetřovací metodu MRI. Proběhlé experimenty vedly k nalezení vhodné sekvence k zobrazení meniskoidů *in vivo*. Za účelem identifikace blokády bylo vyšetřeno 7 subjektů. Manipulací krční páteře v zablokovaných segmentech došlo k uvolnění kloubních blokád s předpokládaným uvolněním uskřínuté části meniskoidu. Opakovaným vyšetřením na přístroji MRI jsme získali kontrolní obrazová data sloužící k porovnání s výchozím stavem před manipulací. Tímto jsme podložili své hypotézy, o vzniku kloubní blokády uskřínutím meniskoidu, obrazovou dokumentací.

Další zkoumanou oblastí byly reologické vlastnosti krční páteře za přítomnosti kloubní blokády a bez ní. Experiment proběhl pomocí metody TVS schopné detekovat přenos vibrací axiálním systémem. V našem případě jsme výpočtově určovali tlumící schopnosti jednotlivých segmentů axiálního systému prostřednictvím odpovědi na buzený frekvenční signál. Signál byl detekován postupně na jednotlivých spinálních výběžcích. Jednalo se o pilotní studii provedenou tímto přístrojem na oblasti krční páteře. Porovnáním vyšetření před a po aplikaci manipulační léčby jsme zjistili, jak kloubní blokáda ovlivňuje reologické vlastnosti

krční páteře. Dobré tlumící schopnosti páteře jsou její důležitou vlastností a předpokladem pro zdravý pohyb. Lze se domnívat, že přítomnost chronických blokády je důležitým spolufaktorem podílejícím se na vzniku vertebrogenních poruch.

Naše práce je prvním experimentem, ve kterém se podařilo zobrazit kloubní blokádu jako uskřínutí meniskoidální tkáně a její následné odstranění manipulační léčbou s odpovídajícím uvolněním zablokovaného meniskoidu, tak, jak to popisuje teorie o uskřínutí meniskoidu. Vzhledem k tomu, že jsme tento posun meniskoidů zobrazili pouze ve dvou z mnoha přítomných blokády, diagnostikovaných při našem experimentu, můžeme konstatovat, že uskřínutý meniskoid není jedinou příčinou vzniku kloubní blokády, a vzhledem k tomu, že nebyly zaznamenány jiné objektivní změny na obrazové dokumentaci z vyšetření MRI, usuzujeme o velkém podílu dalších spolupůsobících faktorů včetně nervosvalové složky. Důležitou skutečností je rovněž odpovídající změna reologických vlastností sledovaného úseku krční páteře po odstranění blokády pomocí metody TVS.

Tato práce je důležitým krokem v pochopení tak častého jevu jakým kloubní blokáda bezpochyby je. Bude třeba dalších prací a experimentů, abychom mohli určit a objektivizovat přesnou patofyziologii vzniku kloubních blokády páteře.

6. TEORETICKÁ VÝCHODISKA PRÁCE

6.1 Meziobratlové klouby

Meziobratlové klouby jsou typickými diartrodialními klouby. Povrch artikulujících kostí je pokryt avaskulární vrstvou hyalinní chrupavky s proměnlivou tloušťkou v jednotlivých úsecích páteře. Chrupavčitý matrix se skládá z kolagenních vláken, glykosaminoglykanů, proteoglykanů a chondrocytů a dělí se na tři zóny podle organizace a zastoupení jednotlivých buněk. Každá zóna má specifické strukturální uspořádání a specifické mechanické vlastnosti. *Povrchová zóna* chrupavky obsahuje poměrně malé množství plochých chondrocytů a kolagenních vláken orientovaných tangenciálně do oblasti chrupavky. Horizontální postavení vláken poskytuje odolnost proti tahovým a střížným silám vznikajícím při ohybu a rotaci páteře. *Prostřední zóna* obsahuje více chondrocytů rozptýlených mezi kolagenními vlákny s náhodným uspořádáním. V poslední *hluboké zóně* chrupavky jsou chondrocyty vyrovnány do sloupců kolmo na artikulující prostor a paralelně ke kolagenním vláknům. V druhé a třetí zóně roste koncentrace proteoglykanů s rostoucí hloubkou. Tyto proteoglykany zachycují vodu a zvyšují nestlačitelnost chrupavky a tím chrání před případným kompresivním poškozením. Podle Rovenského (c2009) lze kloubní chrupavku považovat za hydratovaný gel zpevněný vlákny. Chrupavka je tenčí na okrajích a směrem k centru kloubu se její tloušťka zvyšuje až na přibližně 1 mm (Jaumard, Welch a Winkelstein, 2011). Podle Yoganandana et al. (2003) zůstává část artikulující kosti bez chrupavčitého krytu, či jen pouze s tenoučkou vrstvou. Šíře takto obnažené části kosti je téměř třikrát větší v meziobratlových kloubech horní části krční páteře než ve spodním úseku a vyskytuje se převážně v anteriorní a posteriorní části facetového kloubu. Podle autorů to má souvislost s přítomností meniskoidů, které poskytují protekci proti kompresivním a střížným silám působícím na kloub v této oblasti.

Kloub je obalen kloubním pouzdem složeným ze dvou vrstev. *Membrana fibrosa* je tvořena hustým vazivem a prostřednictvím kolagenních vláken srostlá s kostí. Na vnitřní straně dochází k plynulému přechodu z hustého vaziva do řídké *membrana synovialis*, kde vzniká synoviální tekutina. Synoviální tekutina je dialyzát krevní plazmy s vysokým obsahem vody, elektrolytů a hyaluronanu. V kloubu odpovídá za hydrodynamické změny v průběhu pohybu v kloubu. Má vysokou viskozitu, která

však při stoupající zátěži klesá. Její funkcí je lubrikace chrupavky, přenos výživných látek a odnos metabolitů. Z hlediska biomechaniky spočívá funkce synoviální tekutiny v adaptaci jejich viskózních vlastností na účinky smykových napětí. K regulaci smykových napětí dochází změnou agregace makromolekul kyseliny hyaluronové (Petrtyl et al., 2011).

Facetové klouby omezují pohyb obratlů a zároveň umožňují lepší přenos zatížení působící na páteř a přispívají k udržení její stability. Stabilitu páteře definujeme jako schopnost udržet její postavení a poskytovat ochranu nervovým strukturám během zatížení. Podle Jaumarda, Welcha a Winkelsteina (2011) je mechanické stability páteře dosaženo, když součet na ni aplikovaných sil a momentů se rovná nule. To nastává v případě, že paraspinální svalstvo efektivně působí proti vnějším silám modifikací tvaru páteřního sloupce. Facetové sloupce dále poskytují tuhost v torzi a rezistenci proti smykovému zatížení, laterální a anterio-posteriorní translaci obratlů a kloubní distrakci.

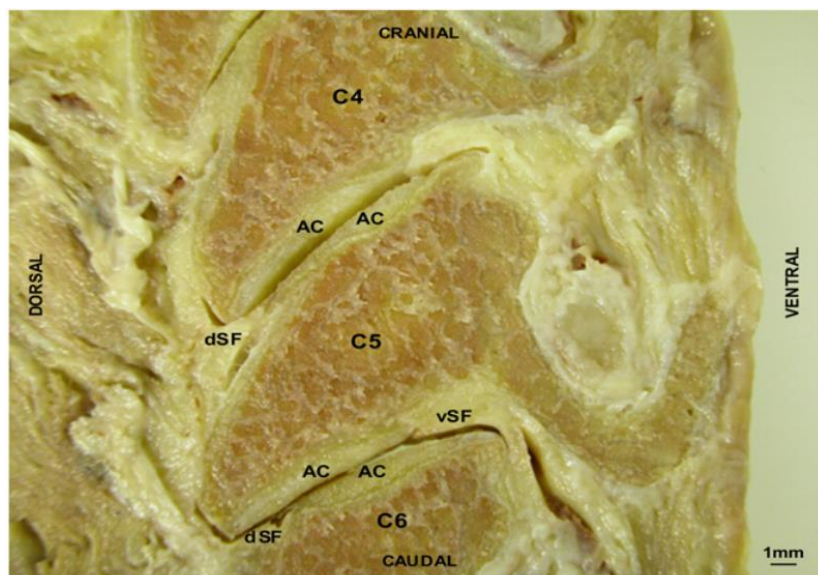
6.2 Meniskoidy meziobratlových kloubů

Teoretická východiska práce se opírají o anatomické studie našich i zahraničních autorů provedených na páteřních preparátech, které dokazují přítomnost vmezeřených částí kloubního pouzdra tzv. *meniskoidů* (Tondury, 1948; Emminger, 1967; Kos a Wolf, 1972; Kos, Heřt a Ševčík, 2002; Engel a Bogduk, 1982; Webb et al., 2010; Webb, Darekar a Rassoulia, 2011; Yu, Sether a Haughton, 1987; Farrell et al., 2015 a 2016; aj.). První zmínky o přítomnosti synoviálních řas v meziobratlových kloubech páteře pocházejí již z Henleovy anatomické učebnice (1856). Schmincke a Santo (1932) prokázali, že se meniskoidy zakládají již v časné době embryonální ve všech malých kloubech. V roce 1955 přirovnal Zukscherdt et al. blokádu páteřního kloubu k blokádě menisku v kolenním kloubu. Termín meniskoidy poprvé použili tuzemští autoři Kos s Wolfem (1972). V zahraniční literatuře se nejčastěji setkáváme s pojmem *synovial folds* (Webb et al., 2010).

Jako meniskoidy označujeme vychlípeniny kloubního pouzdra meziobratlových kloubů, zasahující svým volným okrajem mezi kloubní plochy artikulujících kostí. Jsou součástí intervertebrálních kloubů a jsou přítomny ve všech částech páteře s maximem v krční a bederní krajině (Schmincke a Santo, 1932; Kos a Wolf, 1975).

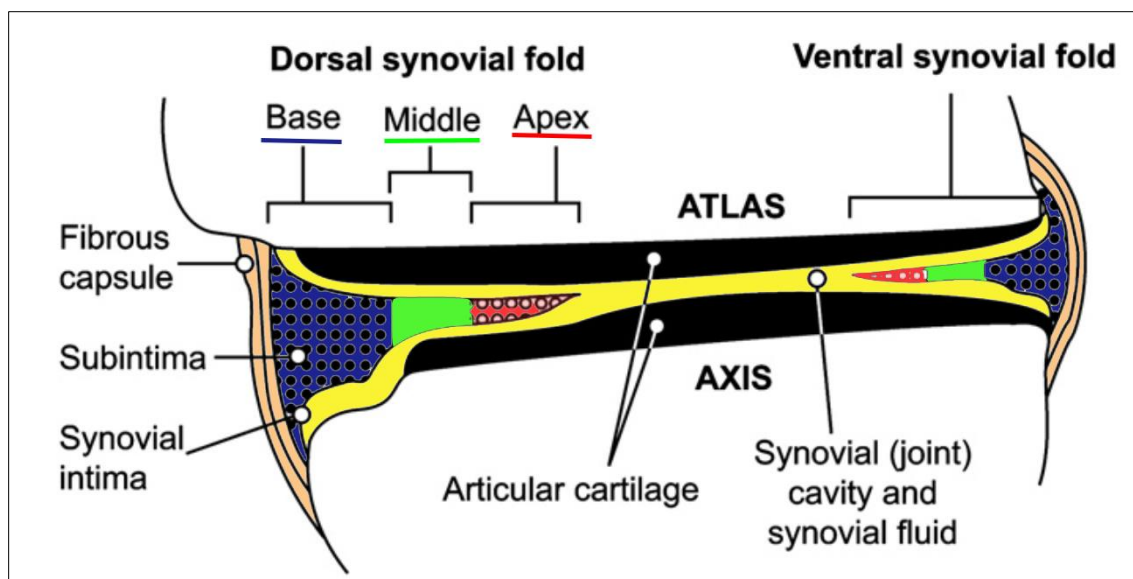
6.2.1 Morfologie a funkce meniskoidů

Rozdíly ve velikosti, tvaru a typu meniskoidální tkáně jsou dány individuálně a přímo souvisí s věkem a s rozsahem pohybu v daném úseku páteře. Meniskoidy jsou v kloubech uloženy ventrálně, ventro-laterálně, dorzálně nebo dorzo-mediálně (Inami et al., 2000). Proto je s výhodou zobrazujeme na sagitálních řezech (obr. 1). Tam, kde jsou kloubní plošky konvexně tvarované a umožňují velký rozsah pohybu, nacházíme největší meniskoidy. Vyplňují vzniklý prostor mezi artikulujícími kostmi kloubu. Z výše uvedených faktů vyplývá funkce meniskoidů. Svou velikostí a tvarem vyrovnávají inkongruenci kloubních ploch a napomáhají tak stabilitě a rozložení tlaku v kloubu. Tím chrání chrupavku před poškozením. Při pohybu pomáhají v roztírání synoviální tekutiny, její sekrecí a reabsorpcí se podílí na lubrikaci chrupavky (Engel a Bogduk, 1982).



Obr. 1: Sagitální řez skrz levé meziobratlové klouby úseku C4/5 a C5/6 z mediálního pohledu. Umístění ventrálních (vSF) a dorzálních (dSF) meniskoidů, které se projíká do kloubní dutiny. Kloubní plošky kryté hyalinní chrupavkou (AC). Převzato z Webb et al., 2010.

Makroskopicky můžeme jejich stavbu zjednodušeně rozdělit na tři části: *báze* spojená při okraji s kloubním pouzdem, *střední část* a *volný pohyblivý konec* (obr. 2). Ten může být hladký, konvexně vyklenutý, laločnatě členěný, rozvětvený až roztržený (Kos, Heřt a Ševčík, 2002).



Obr. 2: Schématické znázornění umístění meniskoidu v atlantoaxiálním kloubu. Části meniskoidu: báze (modře), střední část (zeleně), apikální část (červeně). Převzato z Webb et al. 2010, upraveno.

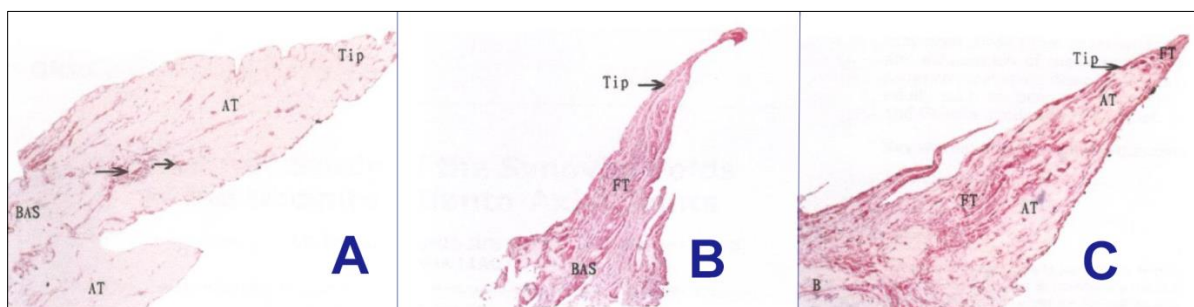
Inami et al. (2000) klasifikoval meniskoidy podle vzdálenosti volného konce od báze na tři typy: Typ I. kratší než 3 mm, Typ II. 3 a více mm, ale méně než 5 mm, Typ III. 5 a více mm.

6.2.2 Mikroskopická stavba meniskoidů

Engel s Bogdukem (1982) a Bogduk s Jullovou (1985) roztřídili histologicky meniskoidy na tři typy: *tukové podušky*, *vazivově-tukové meniskoidy* a *lemy z pojivové tkáně*. Tukové polštářky jsou typické pro atlantookcipitální skloubení, jejich široká báze je spojena s kloubním pouzdrem a volné zaoblené okraje zasahují do nitra kloubu. Skládají se primárně z tukových buněk chudých na cévní zásobení. Každý tukový polštářek je zcela obalen synoviální membránou. Vazivově tukové meniskoidy se vyskytují nejčastěji a to v celém úseku krční páteře. Tlustší báze přechází v tenký volný a pohyblivý konec tvořený výhradně vazivovou tkání zasahující mezi artikulující části chrupavky. Jádro báze tvoří převážně tuková tkáň protkaná vazivovými vlákny z kloubního pouzdra a krevními cévami. Každý meniskoid je opět zcela obalen synoviální membránou. Lemy z pojivové tkáně jsou klínovitě uložené útvary okolo okrajových částí kloubu. Tyto struktury nezasahují mezi kloubní plošky. Jsou složeny z pojivové tkáně přesahující z kloubního pouzdra a krevních cév. Vnitřní prostor lemu je obalen synoviální membránou (Mercer a Bogduk, 1993).

Kos, Heřt a Ševčík (2002) rozdělili mikroskopicky meniskoidy na:

- a) *synoviální řasy* z řídkého pojiva s bohatým cévním zásobením, které odpovídají vazivově tukovým meniskoidům Engela s Bogdukem (1982), (obr. 3 C);
- b) *tukové polštářky* při okraji styčných ploch prostornějších kloubních dutin, až 5 mm tlusté, které mohou vytvářet lem po okraji kloubku. Odpovídají tukovým poduškám Engela s Bogdukem (1982), (obr. 3 A);
- c) *fibrózní meniskoidy* z tužšího vaziva s minimem cév, přítomné převážně v degenerovaných kloubech (obr. 3 B).



Obr. 3: Mikroskopická stavba meniskoidů. BAS – báze meniskoidu, TIP – cíp meniskoidu . A: meniskoid s převahou tukových buněk (AT) s mnoha krevními cévami (šipky). B: meniskoid tvořený převážně vazivovými buňkami (FT). C: meniskoid tvořený tukovými (AT) a vazivovými (FT) buňkami. Převzato z Tang et al., 2007, upraveno.

Kos Heřt a Ševčík (2002) nesouhlasí s popisem meniskoidů jako pojivových lemů, tak, jak je popsali Mercer, Bogduk a Jullová (viz výše). Jedná se o nízké hrany, které nemají tvar menisků a není nutné je přiřazovat ke skutečným meniskoidům. Naproti tomu se domnívají, že je třeba věnovat pozornost v odlišování meniskoidů na synoviální a fibrózní. I když mezi nimi existují plynulé přechody, vykazují značný rozdíl strukturální a to určuje jejich potencionální rozdílnou roli v patogenezi páteřních obtíží.

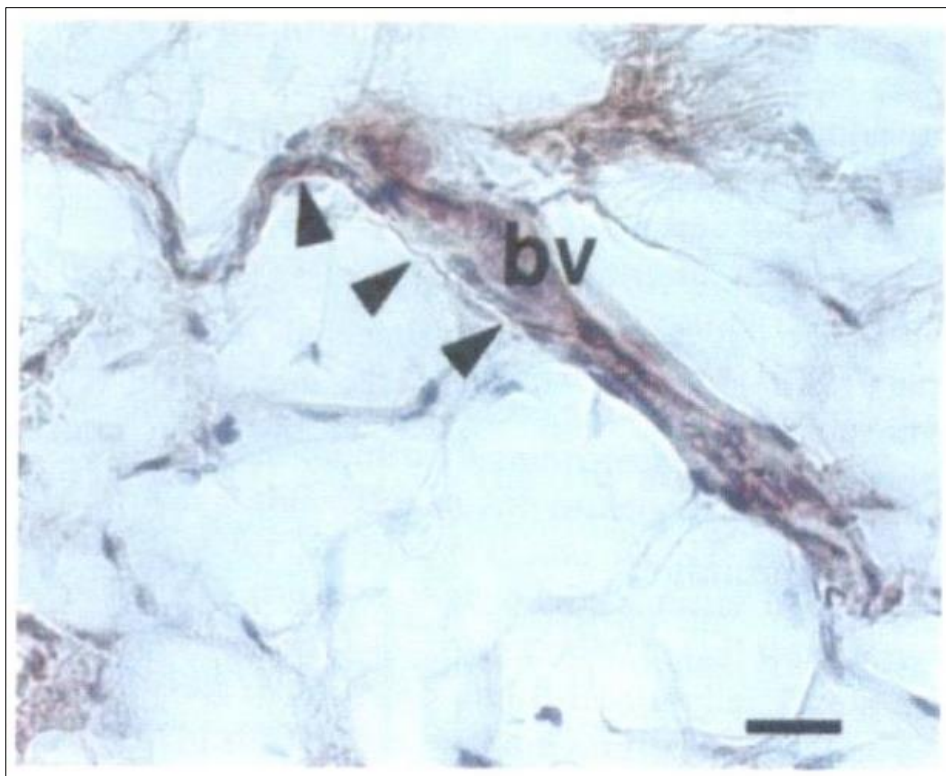
Obecně můžeme říct, že v bederní páteři jsou meniskoidy nejobemnější a nalezneme zde zastoupení všech tkáňových typů. V hrudní páteři se nacházejí nepřilíh vyvinuté synoviální a v krčním úseku synoviální a tukové meniskoidy (Kos, Heřt a Ševčík, 2002).

S přibývajícím věkem se mění mikroskopická stavba meniskoidu, přibývá degenerativních změn chrupavčité tkáně kloubu, meniskoidy mění svou strukturu a vyplňují prostor po vymizelé chrupavce. S počínající ankylózou dochází k zániku a ztrátě meniskoidů (Kos, Heřt a Ševčík, 2002).

6.2.3 Cévní a nervové zásobení meniskoidů

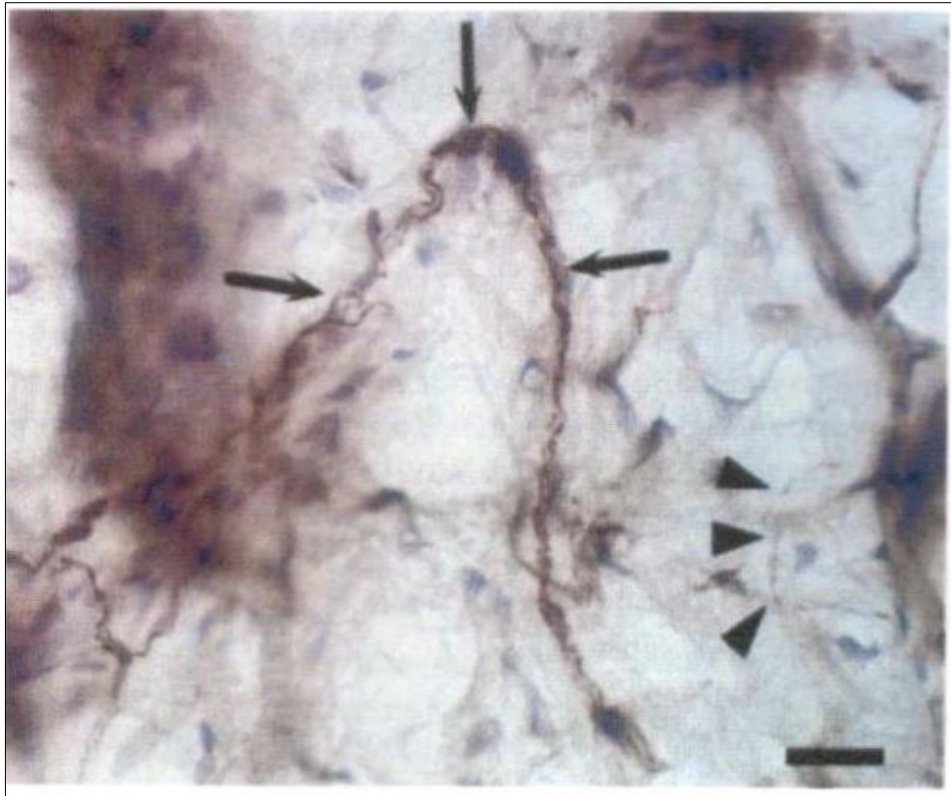
Intervertebrální klouby, obratlové oblouky a paravertebrální svaly jsou inervované cestou r. dorsalis míšních nervů. Kloubní pouzdro je inervováno nemyelinizovanými a myelinizovanými nervy. Meniskoidy obsahují:

1. myelinizovaná vlákna malého průměru (0,2 μm) doprovázející krevní cévy (obr. 4).
2. myelinizovaná vlákna malého průměru (0,6-12 μm) vzdálená od krevních cév (obr. 5), která jsou potenciálně nociceptivní (Giles a Harvey, 1987).



Obr. 4: Nervy meniskoidu krční páteře I. Šipkami je vyznačen perivaskulární průběh nervového vlákna. Měřítko 50 μm . Převzato z Inami et al., 2001.

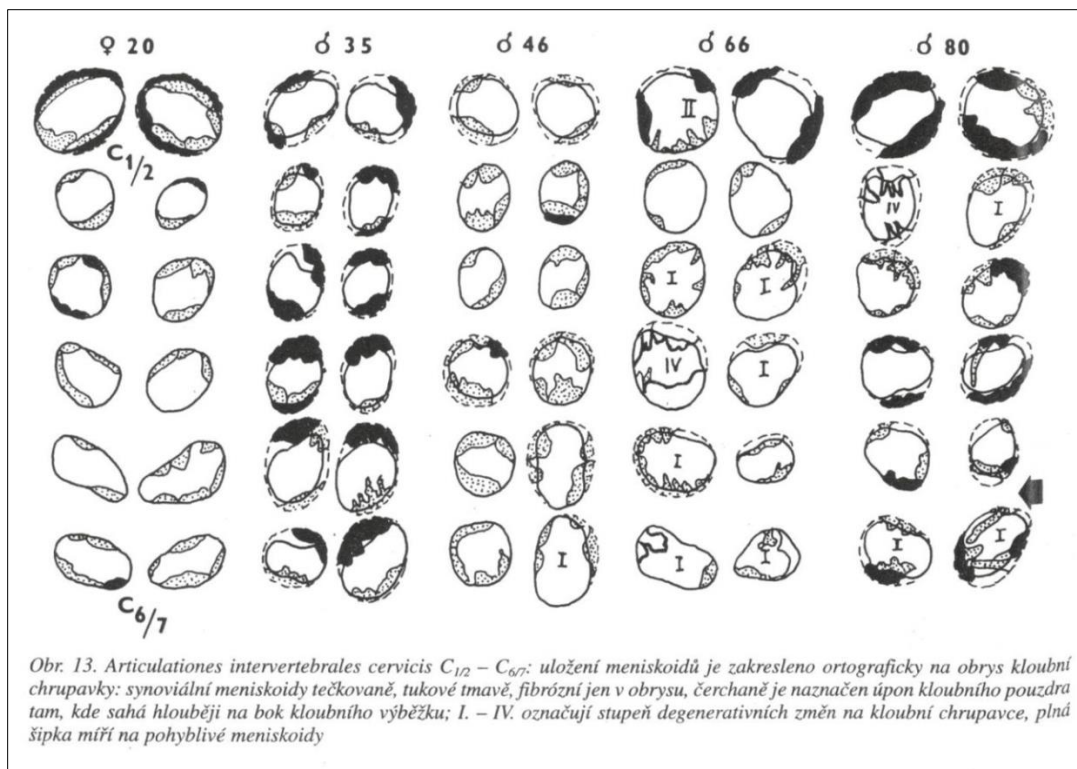
Podle studie Inami et al. (2001) jsou nervová vlákna meniskoidů imunoreaktivní pro neuropeptidy účastnící se přenosu bolesti a mohou být při podráždění zdrojem nocicepce. Krevní cévy se vyskytují převážně v tukové tkáni tukově-vazivových meniskoidů. Apikální vazivová část je avaskulární (Inami et al., 2001).



Obr. 5: Nervy meniskoidu krční páteře II. Šipky vyznačují volně uložené nervy uložené v tkáni. Měřítko 50 μ m. Převzato z Inami et al., 2001.

6.2.4 Zastoupení jednotlivých typů meniskoidů v krční páteři

V oblasti atlantookcipitálního skloubení mají styčné plošky oválný tvar, nacházejí se zde tukové polštářky nebo synoviální meniskoidy (Kos, Heřt a Ševčík, 2002; Engel a Bogduk, 1982). V atlantoaxiálním skloubení mají styčné plochy výrazně konvexní tvar a dotýkají se jen v malém úseku ve středové části kloubu. Vzniklý klínovitý prostor je vyplněn objemnými tukovými nebo tukově-synoviálními meniskoidy. V segmentech C2/3-C6/7 nacházíme meniskoidy především v horním a dolním obvodu kloubního pouzdra, výjimečně tvoří kompletní prstenec. Převažují zde synoviální meniskoidy, méně tukové a fibrózní jen ojediněle. Kos, Heřt a Ševčík (2002) vypreparovali 20 páteří osob ve věku 20-80 let. Po vyřazení 32 ankylotických kloubků zbylé otevřeli a hodnotili ortográdním pohledem na facies articularis. Umístění a tvar meniskoidů zakreslili obrysem na horní kloubní plošku a roztřídili je podle mikroskopické stavby. Případné degenerativní změny chrupavky označili do I.-IV. stupně. Příklady zakreslení a přítomnosti jednotlivých typů u páteří osob ve věku 20, 35, 46, 66 a 80 let můžeme zhodnotit na obrázku 6.



Obr. 6: Zakreslení umístění a tvaru meniskoidů krční páteře. Meniskoidy pěti osob jsou podle mikroskopické stavby rozděleny na tři typy synoviální, tukové a fibrózní (viz text v obrázku). Převzato z Kos, Heřt a Ševčík, 2002.

Jak bylo uvedeno, individuální rozdíly v zastoupení jednotlivých typů meniskoidů jsou běžné. Ne zcela typické je většinové zastoupení tukového typu meniskoidů u 35-ti letého muže (viz obr. 6).

Zastoupení tukové a vazivové tkáně v meniskoidech v úseku krční páteře C2-C7 zkoumal na vzorku 73 meniskoidů Farrell et al. (2015). Výsledky jsou uvedeny v tabulce na obrázku 7. Vysokou přítomnost vazivových meniskoidů přisuzujeme velmi vysokému věku kadaverů (věkový průměr 81.5 roku). Podobný rozbor distribuce meniskoidů na anatomických preparátech úseku C2-C7 uveřejnil Inami et al. (2000). Ve věkovém rozmezí 42-94 let (v průměru 82 let) převládali z celkového počtu meniskoidů tukově-vazivové ($n = 55$) a vazivové ($n = 52$) meniskoidy, naproti těm složeným převážně z tukové tkáně ($n = 27$).

Characteristic	Adipose	Fibrous	FibroadiPOSE
Number	3	54	16
Location (number ventral/dorsal)	2/1	23/31	6/10
Spinal level			
C2–3	1	11	0
C3–4	0	14	4
C4–5	1	6	5
C5–6	0	14	6
C6–7	1	9	1
Gender (number male/female)	0/3	24/30	9/7
Surface area—as proportion (%) of joint surface area (median (IQR))	Ventral 20.17 (19.21–21.12) Dorsal 33.99	Ventral 16.24 (11.74–21.58) Dorsal 17.61 (12.9–30.22)	Ventral 29.35 (24.14–37.00) Dorsal 19.75 (10.31–33.58)
Protrusion length (mm) (median (IQR))	Ventral 3.55 (2.37–4.72) Dorsal 1.72	Ventral 3.55 (2.14–4.80) Dorsal 2.81 (2.13–4.94)	Ventral 3.54 (2.77–4.73) Dorsal 2.74 (2.33–3.63)
Cartilage degeneration Grade 1/Grade 2/Grade 3/Grade 4	1/2/0/0	3/26/23/2	4/8/4/0

Obr. 7: Množstevní zastoupení tukových, vazivových a tukově/vazivových meniskoidů v úseku krční páteře C2-C7 (z celkového množství meniskoidů $n = 73$). Genderové zastoupení jednotlivých meniskoidů. Procentuální zastoupení meniskoidální tkáně na artikulujících ploškách kloubů. Převzato z Farrell et al., 2015.

Rozdíl v zastoupení jednotlivých meniskoidů v závislosti na věku uvádí ve své práci Tang et al. (2007). Studie byla provedena v segmentech C0/1/2 na třiceti dospělých (věk 42-80) a 20 dětských (věk 2-11) preparátech, a vyplývá z ní, že u dospělých se v nadpoloviční většině (54,2%) vyskytovaly fibrózní meniskoidy, na rozdíl od dětského vzorku, kde převažovaly tukové meniskoidy (46,2%). To odpovídá názoru, že s přibývajícím věkem a degenerací kloubů přibývá v meniskoidech vazivová tkáň a zvyšuje se zastoupení fibrózního typu.

Na rozdíl od Kosa a Wolfa (1975), Mercera a Bogduka (1993), kteří identifikovali meniskoidální tkáň nejméně jednoho typu v každém intervertebrálním kloubu, uvádí Inami (2000) přítomnost meniskoidů pouze v 77% ze zkoumaných kloubů.

6.3 Funkční blokáda páteře

Etiologie příčin bolestivých stavů v oblasti páteře je bohatá. Dlouhou dobu převládal názor, že bolesti mají zánětlivý původ – od toho velký počet názvů poruch s koncovkou „*itis*“ – *spodylitis*, *arthritis*, *neuritis*, *myositis*, a další. Řada pacientů odcházela od lékaře s diagnózou revmatismu. Typické známky pro zánět však často chyběly a tak se od teorie upustilo. Příchod zobrazovacích metod umožnil obrazovou detekci tkání a díky přítomnosti velkého množství degenerativních změn (hlavně u meziobratlových disků) u vyšetřovaných pacientů, nahradily dřívější diagnózy názvy

jako *spondylosis, spondylartosis*, aj. (Lewit, c2003). Degenerativní změny se dostaly do popředí netraumatických příčin bolestivých stavů páteře - *vertebrogenních bolestí*.

Degenerativní změny jsou projevem stárnutí organismu, přirozeného opotřebení tkání. Nerovnoměrné zatěžování či přetěžování pohybového aparátu může proces degenerace urychlit. Jako degenerativní změny označujeme například i přítomnost osteofytů, kompenzujících hypermobilitu v páteřním segmentu a majících ochrannou funkci před poškozením pohybem v nadměrném rozsahu. To, že změna struktury není jedinou příčinou vertebrogních bolestí, vyplývá z klinických zkušeností (Lewit, c2003; Rychlíková, 2008):

- Tyto obtíže mají i lidé, u kterých zobrazovací metody nepotvrdily degenerativní změny.
- Tyto obtíže mají i děti, u kterých se degenerativní změny ještě nevyskytují,
- Vlivem správné léčby vertebrogní bolesti mizí, ale degenerativní změny přetrvávají.
- Jsou lidé, kteří mají velké degenerativní změny a bolesti netrpí.

Degenerativní změny mohou zůstat dlouhou dobu na konstantním stupni nebo progredují. Jak jsme ale ukázali v naší předchozí práci (Pígllová et al., 2012), existuje i možnost reparace struktury. Ve dvou případech intervertebrální herniace disku došlo v jednom z nich k vyhojení sekvestru, který způsoboval klinickou symptomatologii, a ve druhém ke zmenšení intraforaminálního výhřezu, který způsoboval radikulární dráždění.

Dnes mezi nejčastější příčiny vertebrogních obtíží řadíme poruchy funkce páteře, kde morfologické změny nejsou podmínkou. Na druhou stranu morfologické změny nevylučují změny funkce (Lewit, c2003). Problémem je, že morfologické změny na rozdíl od funkčních poruch můžeme snadno ověřit - objektivizovat vyšetřovacími metodami. Funkci pohybové soustavy však vyšetřujeme převážně klinickými metodami, které mohou být subjektivně ovlivněné. Mezi funkční poruchy pohybového aparátu řadíme:

- Poruchy funkce svalů – svalové nerovnováhy.
- Poruchy funkce nervů - centrální řízení (poruchy pohybových stereotypů), periferní (pseudoradikulární syndromy).
- Poruchy funkce kloubů – hypomobilita, hypermobilita.

Poruchy funkce svalů bývají nejčastěji na podkladě špatného pohybového režimu – nedostatečného nebo neadekvátního. Důsledkem jsou změny v rozložení svalového tonu a výsledkem jsou hypotonické či hypertonické svaly nebo svalové skupiny, vedoucí ke svalové dysbalanci. Protože sval a příslušný nerv tvoří nerozlučný neuromuskulární komplex, kdy jeden bez druhého nemohou plnit svou funkci, dochází při funkčním postižení svalu k poruše aference a tím i k ovlivnění nervové soustavy (Beránková et al., 2012). Funkční poruchy kloubů můžeme hodnotit ve smyslu buďto přílišného rozsahu pohybu v kloubu – hypermobilita, nebo omezeného – hypomobilita. Hypomobilitu v páteřním segmentu zjišťujeme manuálně omezenou kloubní hrou (viz dále). Při blokádě v jednom segmentu bývá celkový rozsah pohybu páteře většinou nezměněn. Důvodem je velká členitost páteře, kdy vyřazením jednoho segmentu dojde lehce ke kompenzaci. Kompenzačním mechanismem je zvýšení rozsahu pohybu nad a pod zablokovaným segmentem – kompenzační hypermobilita. V místě kompenzací dochází k přetěžování, a pokud tento stav trvá delší dobu, dochází k tvorbě osteofytů majících stabilizační funkci. Protože je výživa meziobratlové destičky a kloubních chrupavek závislá na pohybu, dochází v zablokovaném segmentu ke snížení meziobratlového prostoru a ploténky (Lewit, c2003). Z toho vyplývá důležitost tématu vzniku, diagnostiky a terapie kloubních blokády. Je vidět, že degenerativní změny (osteofyty, snížení výšky meziobratlových destiček), jinak řečeno strukturální poruchy, mohou být adaptačními změnami kompenzujícími primárně vzniklou funkční poruchu (kloubní blokádu) páteře.

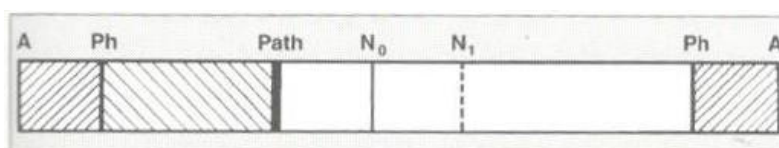
Pojem kloubní blokády je hojně používaný v medicínských a fyzioterapeutických kruzích Evropy. Ve Spojených státech se tímto jevem zabývají nejvíce chiropraktici a nazývají ho sublucací či sublucacním komplexem. Osteopatická větev užívá název osteopatická (páteřní) léze. Moderní názvosloví a odborná literatura ho označuje obecně jako páteřní dysfunkci, manipulovatelnou páteřní lézi, intervertebrální lézi, intervertebrální dysfunkci, segmentální dysfunkci či somatickou dysfunkci. Definice somatické dysfunkce (Fryer; 2003):

„Zhoršená nebo změněná funkce zahrnující složky somatického (tělesný rámec) systému: skeletální, artodiální a myofasciální struktury a s nimi související cévní, lymfatické a neurální prvky.“

The Educational Council on Osteopathic Principles

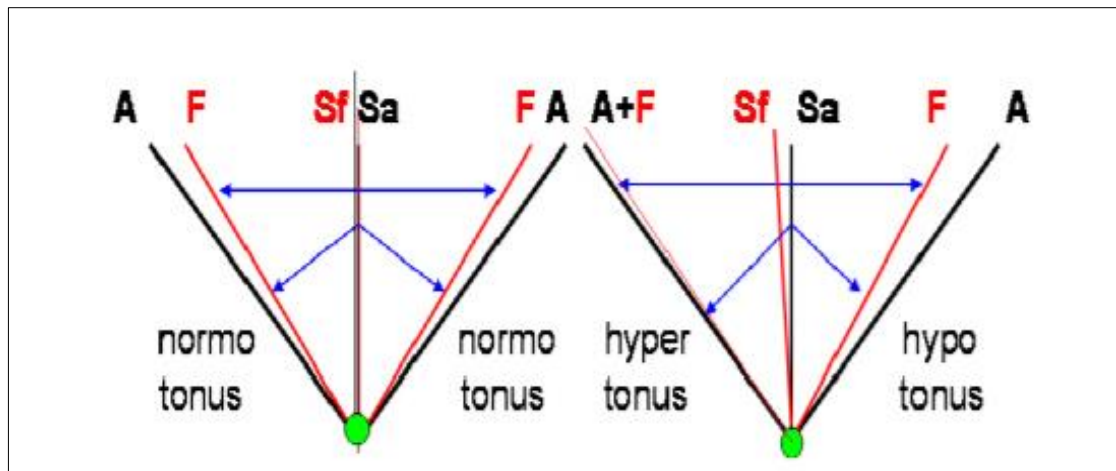
6.3.1 Patofyziologie kloubní blokády

Jak jsme již uvedli, vzniká nejčastěji omezení pohybu páteře v důsledku poruchy funkce, kdy přítomnost morfologických změn není podmínkou. K vysvětlení funkční blokády v kloubu přispělo popsání tzv. bariér v kloubu Kimberlym (1980). Při pasivním pohybu v kloubu ve smyslu vzájemného posunu kloubních plošek z neutrální polohy (N_0), viz obrázek 8, rozlišujeme za normálních okolností dva odpory v pohybu – anatomickou (A) a fyziologickou bariéru (Ph). Anatomická bariéra je tvrdá zádržka dána kostními strukturami a vazy. Fyziologická bariéra je první lehký odpor, na který narážíme při pasivně prováděném pohybu. Z této pozice lze ještě „zapružit“. Pokud narážíme ihned na tvrdý odpor (patologickou bariéru - Path) - kloub nepruží, chybí vůle v kloubu (neboli *joint play* dle Mennela, 1989). Hovoříme o blokádě v kloubu (Lewit, c2003). Celkově se rozsah pohybů v zablokovaném kloubu nemění. Je to dáno tím, že na jedné straně vůle mizí splynutím fyziologické bariéry s anatomickou bariérou a naopak na druhé straně se kloubní vůle zvětšuje na podkladě oddálení fyziologické bariéry od anatomické, jak můžeme vidět na obrázku 9 (Tichý, Jelínek a Macková, 2010).



Obr. 8: Bariéry v kloubu. A = anatomická bariéra; Ph = fyziologická bariéra; Path = patologická bariéra; N_0 = neutrální bod; N_1 = neutrální bod při existenci patologické bariéry. Převzato z Lewit, c2003.

Při blokádě v kloubu dochází v jejím okolí k reflexním změnám na měkkých tkáních. Objevuje se zvýšené svalové napětí svalů působících ve směru funkční blokády a hypotonie svalů antagonistických cestou reciproční inhibice (Tichý, Jelínek a Macková, 2010). Kloubní blokáda není synonymum pro páteřní bolest. Ačkoliv akutní segmentální dysfunkce může způsobit lokální bolest, chronické blokády většinou nebolí. Jsou však potencionálním zdrojem bolesti při alteraci mobility a taková bolest se může projevit i na místě vzdáleném od místa blokády (Fryer, 2003).



Obr. 9: Kloub za fyziologické situace (vlevo) ve srovnání s kloubem s funkční bloádou (vpravo). A = anatomická bariéra; F – fyziologická bariéra; Sa – střední anatomické postavení; Sf – střední fyziologické postavení; modrá oboustranná šipka – celkový rozsah pohybu; modrá jednostranná šipka – dílčí rozsah pohybu; kloubní vůle – prostor mezi A a F. Převzato z Tichý, Jelínek a Macková, 2010.

Protože při funkční poruše v kloubu dochází nejdříve k vymizení joint play a až poté k pohybovému omezení, příčina kloubní bloády bude pravděpodobně uvnitř v kloubu a předchází tedy zvýšenému napětí svalovému. Tomu nasvědčuje i fakt, že jsou klouby, jejichž pohyb není přímo prováděn svalem, ale bloády zde nacházíme (kloub křížokyčelní, akromioklavikulární, sternoklavikulární, tibiofibulární). To, že je bloáda mechanické povahy, potvrdil svým pokusem na pacientech v narkóze Lewit (1968), kdy i přes svalovou relaxaci kloubní bloády přetrvaly. Fyzioterapeuti v praxi diagnostikují bloádu zkouškou výše zmíněné joint play. Dalšími známkami pro její přítomnost jsou: asymetrické postavení artikulujících kostí, abnormální rozsah pohybu v kloubu ve smyslu plus, minus nebo změně kvality a změny v textuře měkkých tkání (Fryer, 2003).

6.3.2 Teorie vzniku funkční kloubní bloády

Subluxační teorie

Podle chiropraktiků je bloáda kloubu způsobena tzv. „subluxací“, avšak v trochu jiném slova smyslu než ji známe z ortopedického názvosloví. Subluxací myslí posun kloubních plošek vůči sobě ve fyziologické mezi. Manévr k obnovení postavení artikulující kostí v kloubu nazývají termínem repozice (Rychlíková, 2008).

Teorie adheze kloubních ploch

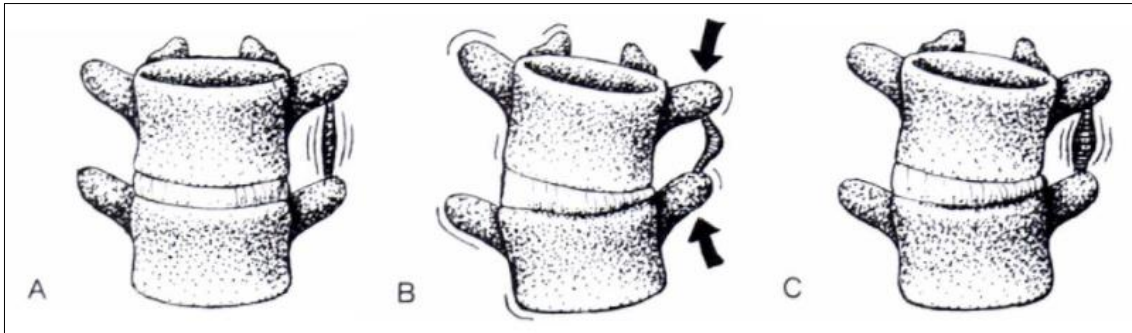
Dalším možným mechanismem vzniku blokády je adheze kloubních ploch. Ta může vzniknout ze dvou příčin. Za prvé jako posttraumatická porucha, kdy se v kloubu hromadí extracelulární tekutina a krev. Fibrinogen se přeměňuje na fibrin, který se dále organizuje v kolagenní jizevnatou tkáň, a způsobuje adhezi. V druhém případě dochází k dehydrataci v kloubu následkem imobilizace (Gatterman, c2005). Klouby pod dlouhodobou zátěží se častěji stávají hypomobilními. Cramer et al. (2013) ve své studii zaměřené na intervertebrální klouby bederní páteře, zkoumal účinky manipulací na velikost kloubní štěrbiny. Pacienti podstoupili několik sérií manipulací s následným MRI vyšetřením. Závěrem bylo zvětšení kloubní štěrbiny, tj. oddálení artikulujících kloubních plošek po aplikaci manipulační léčby. Autoři to vysvětlují redukcí intraartikulárních adhezí včetně snížení tonu v paraspinálních svalech v okolí intervertebrálních kloubů. Uvolnění adheze obnoví cirkulaci krve v kloubu a dojde k redukcí prozánětlivých mediátorů jako jsou cytokininy a další. Tím by se vysvětlovala subjektivní úleva pacientů od bolesti po manipulační léčbě zablokovaných kloubů. Podle Fryera (2003) jsou kloubní adheze možnou příčinou blokády jen u dlouhotrvajících intervertebrálních dysfunkcí jako následek kloubního zranění.

Neurologický model

Důležitost neuromuskulární složky na vzniku kloubních blokády popisuje tzv. Korrův model (obr. 10), který je nejvíce citován v osteopatické literatuře. Podle Korra (1975) dochází při dysfunkci v kloubu k afekci motorických a autonomních drah zahrnující nervové buňky předních a postranních rohů míšních a buňky vzestupných drah pro bolest. Popsal přítomnost spontánní EMG aktivity a zvýšený sympatický výstup na spinální úrovni spojený s klinicky detekovatelnou segmentální dysfunkcí. Vytvořil koncept facilitovaného segmentu s následujícím sledem událostí:

1. Centrální nervový systém dá pokyn ke kontrakci (obr. 10 A).
2. Ve stejnou chvíli dochází k náhlému přiblížení vertebrálních spojů (obr. 10 B), například na podkladě působení vnější síly, a silné izometrické kontrakci extrafuzálních vláken, což má za následek utlumení aktivity anulospinálních receptorů vřetének.

3. Bez anulospinální odpovědi centrální nervový systém předpokládá, že gama motorický systém není dostatečně zapojen pro transmissi impulzů kontrakce a zesílí gama motorickou aktivitu a tím zesílí intenzitu kontrakce (obr. 10 C).



Obr. 10: Korrův model. Popis v textu. Převzato z Leach, c2004.

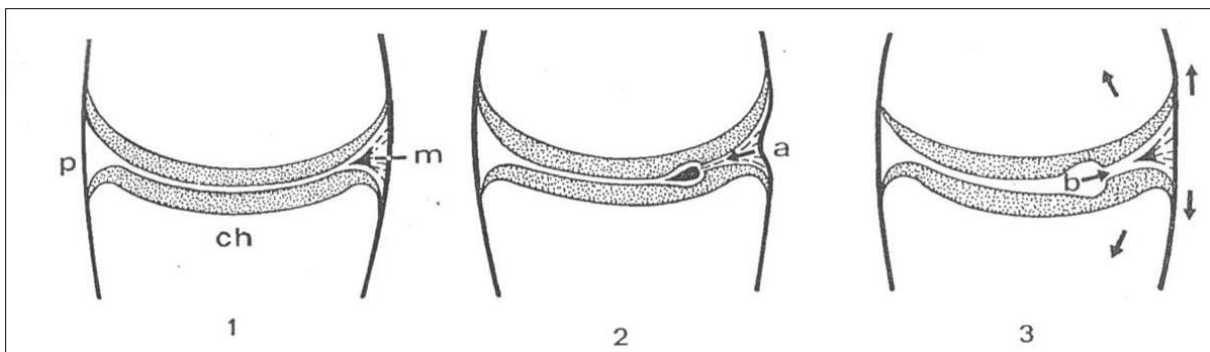
Drobné trauma segmentálně inervovaného svalstva tvoří bariéru aferentního vstupu z proprioreceptorů svalového vřeténka do zadních rohů míšních a alteruje palební práh a excitabilitu propojených neuronů (Fryer, 2003). Díky této kontrakci nemůže dojít k navrácení vertebrálních spojů do jejich normální pozice. Gravitace a posturální reflexy dále působí na protažení svalů druhé strany a tím prohlubují vznik spazmu. Krátce shrnuto, pokud při vyšetření zjišťujeme omezenou pohyblivost, jedná se o omezení vzniklé na podkladě svalové, ne na podkladě kloubní (Lewit, c2003). Korr předpokládal, že při manipulaci dojde k násilnému protažení svalu včetně intrafuzálních vláken proti kontrakci udržované vřeténkem. Následná palba aferentních impulsů je dostatečně silná, aby centrální nervový systém snížil gama motorickou aktivitu a umožnil relaxovat vzniklý svalový spazmus (Leach, c2004).

Teorie uskřinutí meniskoidu

S vysvětlením kloubní blokády na podkladě mechanické překážky v kloubu se v literatuře setkáváme nejčastěji (Mercer a Bogduk, 1993; Rychlíková, 2008; Lewit, c2003; aj.). Touto překážkou myslíme meniskoid, který byl popsán výše (viz kapitola 2.2). Základy k teorii o uskřinutí meniskoidu mezi kloubní plošky intervertebrálních kloubů položil Zukschwerdt et al. (1955), dále ji rozpracovali tuzemští autoři Kos s Wolfem (1974). Teorie je založena na následujících bodech:

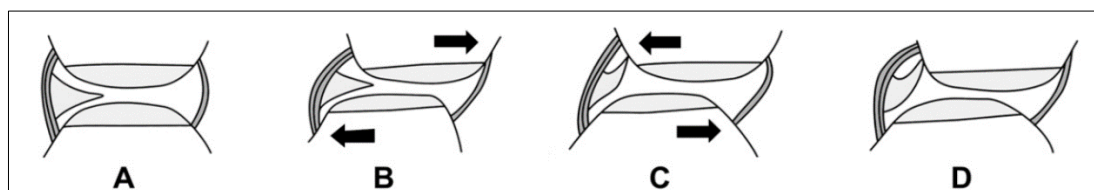
- Víme o přítomnosti meniskoidů jejichž volný pohyblivý konec z vazivové tkáně (tedy málo stlačitelný) zasahuje hluboko do nitra kloubu;
- Chrupavka se pod tlakem cizího tělesa deformuje, tkáňová tekutina se vytlačí do okolí a na povrchu chrupavky se udělá jamka (při vymizení tlaku se zpětným nasátím tekutiny stává chrupavka opět hladkou, dochází v několika minutách k vymizení jamky).

Při náhlém prudkém pohybu, působením dlouhotrvající statické zátěže či prováděním chybných hybných stereotypů může dojít k zachycení volné pohyblivé části meniskoidu mezi artikulující plochy kloubu a na podkladě reverzibilní stlačitelnosti chrupavky k jeho uskřínutí. K uvolnění vzniklé blokády využíváme technik manuální medicíny, především manipulační léčby. Při manipulaci dochází k napnutí kloubního pouzdra, které podle Kosa a Wolfa (str. 1101, 1975) „spolu s proudem synoviální tekutiny strhne uvolněný meniskoid zpět na periférii do původní polohy.“ Schematicky tento děj ukazuje obrázek 11. Domníváme se, že k uvolnění meniskoidu by pravděpodobně mohlo dojít právě napnutím kloubního pouzdra, kterého je součástí. S názorem, že je stržen proudem synoviální tekutiny se s autory neshodujeme. Vzhledem k malému množství synoviální tekutiny a nedostatku informací o dynamice jejího pohybu v kloubní dutině, nelze hovořit o jejím proudění, které by navíc bylo schopno svým proudem strhnout meniskoid zpět.



Obr. 11: Schéma uskřínutí meniskoidu (entrapmentu) a jeho následnému uvolnění pomocí manipulační léčby. 1 – klínovité umístění meniskoidu v kloubní dutině. 2 – uskřínutí meniskoidu mezi kloubní plošky a vytlačení jamky do kloubní chrupavky; a – napnutí a vtažení kloubního pouzdra. 3 – uvolnění meniskoidu manipulací. Napnutím kloubního pouzdra a oddálením kloubních plošek (šipky) dochází k uvolnění meniskoidu z jamky (b) a jeho návratu do původní pozice. Převzato z Kos a Wolf, 1975.

Výše popsaný mechanismus zachycení meniskoidu mezi artikulující plochy kloubu nazýváme *entrapment*. Podle Bogduka a Jullové (1985) může dojít k zachycení meniskoidu i vně kloubního spojení (obr. 12 D), tzn. do kloubního pouzdra. Tento mechanismus popsali u bederní páteře, kdy při plné flexi v bederní páteři dojde k vysunutí meniskoidu z artikulujícího prostoru do kloubního pouzdra a při následném návratu do stoje zde zůstává zachycen. Následná distenze kloubního pouzdra způsobí bolestivý reflexní svalový spazmus. Tento mechanismus pojmenovali jako *extrapment* meniskoidu (obr. 12).



Obr. 12: Uskřínutí meniskoidu do kloubního pouzdra (extrapment). A - fyziologické umístění meniskoidu. B - pohyb v kloubu s tahem za kloubní pouzdro a meniskoid. C - navrácení kloubu do původní polohy. D - meniskoid zůstává zachycen v oblasti kloubního pouzdra. Převzato z Bogduk a Jull, 1985.

Výše popsaný mechanismus by mohl vysvětlovat netraumatické bolesti dolní části zad, kdy po flexi páteře vzniká ostrá bolest s nemožností návratu do vertikální polohy. Extenze bývá neproveditelná a bolestivá. U této diagnózy by byla indikací manipulační léčba umožňující oddálením kloubních ploch návrat meniskoidu zpět (Evans, 2001). Je však nutné odlišit tyto případy od lézí meziobratlových destiček vznikajících podobným mechanismem – tedy ve flexi páteře s případnou rotační složkou. Ty by mohly být případnou manipulační léčbou ještě zhoršeny.

Podobným způsobem může být zachycen i meniskoid v oblasti krční páteře. Zde je vyvolávajícím pohybem excesivní rotace, meniskoid zůstává zachycen v kloubním pouzdru a vzniklý svalový spazmus udržuje krk v rotované pozici. Tak vzniká typický obraz krční torticollis, která by podle této teorie byla důsledkem primárně uskřínutého meniskoidu a ne svalového spazmu jak se běžně interpretuje (Mercer a Bogduk, 1993).

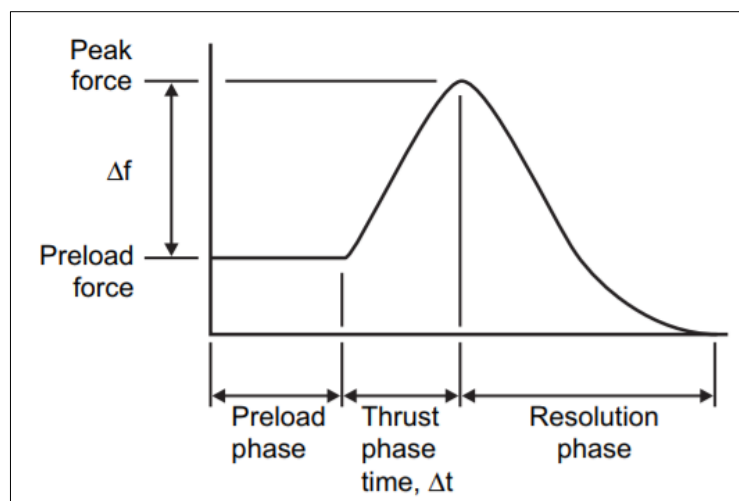
Podle Fryera (2003) vysvětluje extrapment pouze akutní blokádu páteře, ale nesouvisí s častěji diagnostikovanou subakutní či chronickou intervertebrální dysfunkcí.

6.4 Mobilizace a manipulace páteře

Kloubní *mobilizace* se vyznačuje opakovaným pružením malé amplitudy z dosaženého předpětí v kloubu, tzn. z prvního odporu, který ucítíme při pasivním pohybu ve smyslu joint play. Podle Lewita (c2003) často stačí pouhé vyčkávání v krajní poloze při minimálním tlaku. Mobilizaci můžeme rozdělit na techniky necílené, nespecifické a mobilizaci cílenou, segmentovou (Rychlíková, 2008).

Blokády v oblasti páteře bývají často fixovány svalovými spazmy, z toho důvodu zde častěji používáme s úspěchem *manipulace*. Manipulace jsou techniky, využívající rychlého pohybu, kdy nestačí dojít k reflexní svalové kontrakci, která by manipulaci znemožnila. Podle Brennana et al. (1992) trvá vlastní manipulační pohyb (*thrust* fáze, náraz, „strk“, viz dále) 91 ± 20 ms. Čas z vyšetření EMG, na kterém zaznamenáme první aktivitu svalovou, je v rozmezí 50-200 ms. K aktivaci obranného svalového reflexu pak uběhne dalších 40-100 ms. Vidíme, že manipulační moment proběhne ještě dříve, než dojde k reflexní svalové aktivaci. Rychlý jednorázový pohyb malé amplitudy následuje po uvedení kloubních struktur do předpětí, to vše za plné relaxace pacienta (Lewit, c2003). Jestliže nacházíme omezení joint play v několika směrech, manipulaci provádíme nejdříve do směru, který je nejméně omezen (Rychlíková, 2008). Ve Spojených Státech Amerických se nejčastěji setkáváme s tzv. *HVLA* manipulací (*high velocity low amplitude*), charakteristickou právě aplikací rychlého pohybu malé amplitudy na zablokovaný segment (Hurwitz et al., 2002).

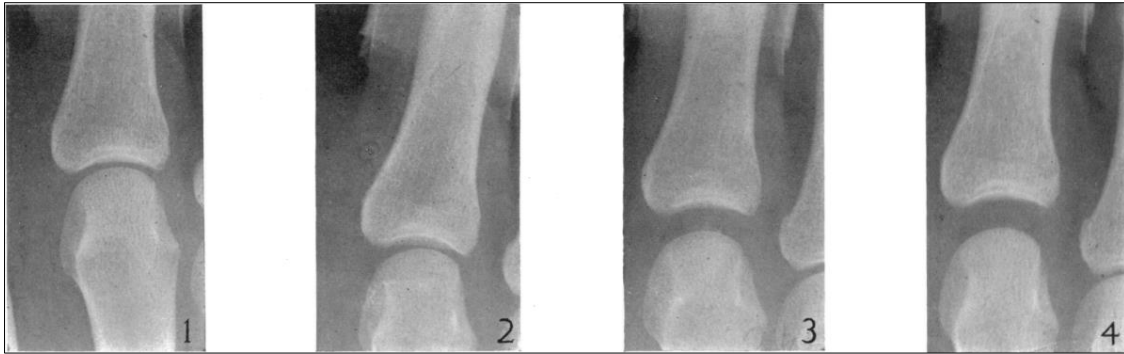Průběh *HVLA* manipulace znázornil graficky ve své práci Herzog (2010, obr. 13). Graf vyjadřuje křivku použité síly v závislosti na čase. Velikost vnější síly závisí na léčeném úseku a výrazně variuje mezi terapeuty. Nejméně síly se používá na subtilní oblast krční na rozdíl od tuhé hrudní páteře. Rychlost vlastní manipulace (*thrust phase*) se u terapeutů naproti použité síle tolik neliší a u krční páteře se pohybuje kolem 100 ms. Z toho vyplývá, že úspěšnost manipulace nezávisí tolik na velikosti použité síly, ale spíše na směru, tj. správném provedení (Herzog, 2010).



Obr. 13: Grafické znázornění použité síly při manipulaci v závislosti na čase. *Preload force* – předpětí kloubních struktur, *peak force* – maximální silový moment, *preload phase* - fáze předpětí, *thrust phase* – strk – vlastní manipulační moment, *resolution phase* – relaxační fáze. Převzato z Herzog, 2010.

Při manipulační léčbě jsme často svědky různě hlasitého *lupnutí*, které však není podmínkou úspěšné manipulace, jak dokázali Silleviis a Cleland (2011). Jedním z vysvětlení původu tohoto lupnutí je mechanismus kavitace. Následkem rychlých tlakových či rychlostních změn v tekutinách vznikají, zanikají či rytmicky mění svůj objem dutinky (bubliny) neboli kavity. Při lokálním poklesu tlaku v kapalině dochází ke zvětšování těchto bublin. Pokud bublina vzniká v proudící kapalině, přemísťuje se do oblasti vyššího tlaku. Dosažením vyššího tlaku, než je tlak nasycených par, dochází k implozi (kolapsu) bubliny. Kolaps bubliny je doprovázen akustickou emisí.

Poprvé tento jev v kloubech popsali Roston a Wheeler-Haines (1947) v oblasti metakarpofalangeálních spojení. Na III. prst aplikovali postupně tahu o síle 5-18,5 kg (obr. 14). Při relaxovaných svalech dochází při tahu 5-7 kg k separaci kloubních plošek na vzdálenost 0.5 – 2 mm. Při zvyšujícím se zatížení dochází k fenoménu lupnutí a kloubní štěrbina se náhle rozšiřuje o další 1-3 mm. Po skončení aplikovaného napětí se kontaktní plošky opět přibližují. Pokud budeme chtít pokus zopakovat, nepodaří se nám po určité době (přibližně 20 min) zopakovat fenomén lupnutí, kloub se nachází v tzv. refrakterní fázi. Při maximálním zatížení se autoři dostali na maximálně 4 mm separace kloubních ploch.



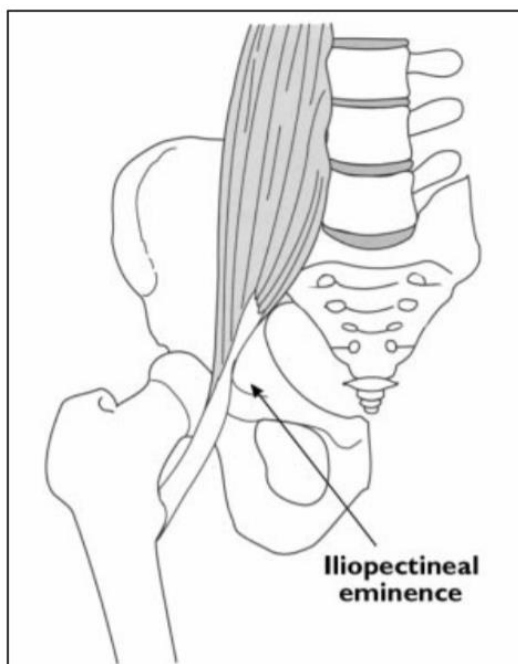
Obr. 14: Zobrazení zvětšení kloubní štěrbiny MP III. prstu při použití tahové síly. 1: Klidová fáze bez aplikace napětí na kloub. 2: Kloub při tahu o síle 7 kg, před lupnutím, dochází k mírnému zvětšení kloubní štěrbiny. 3: Kloub při síle tahu 9 kg, po lupnutí došlo k výrazné separaci kloubních ploch. 4: Kloub při tahu o síle 18,5 kg vykazuje ještě větší oddálení artikulujících ploch. Převzato z Roston a Wheeler-Haines, 1947.

To, že u některých kloubů nelze vyvolat fenomén lupnutí připisují na jedné straně neschopnosti relaxovat ty svaly, které kloub obklopují, či zkrácení kolaterálních ligament, vedoucí k nedostatečné separaci kloubních ploch. Další možností jsou klouby, u kterých dochází k separaci kloubních ploch při relativně malém tahu. U těchto kloubů popisují autoři velké rozsahy pohybu do flexe i extenze a laxicitu kloubního pouzdra a ligament. Proto není možné dosáhnout požadovaného stupně napětí v synoviální tekutině nutné k vyvolání lupnutí. Na předchozí autory navázali Unsworth, Dowson a Wright (1971). Kavítace podle nich vzniká v synoviální tekutině v případě, že na kloub působíme napětím ve formě rychlé separace kloubních plošek. Analýza plynů v synoviální tekutině ukázala obsah 15% objemu, při čemž z více jak 80% se jednalo o *carbon dioxide*. Tlak v bublině synoviální tekutiny je velmi nízký, zatímco tlak v okolní tekutině se blíží okolnímu prostředí. Díky viskoelastickým vlastnostem synoviální tekutiny, způsobí předpětí při manipulaci zvýšení její tuhosti a reakci ve formě elastického zpětného rázu. Konečný impulz ve formě strku (thrust), který způsobí vzájemný pohyb artikulujících ploch, je dodán právě synoviální tekutině (Evans, 2002). Jakmile dojde při manipulaci k rychlému separování kloubních plošek, teče tekutina do oblasti nižšího tlaku. Výsledkem je kolaps fáze vodní páry a uvolněná energie formuje lupnutí (Unsworth, Dowson a Wright, 1971). Podle studie provedené Cramerem et al. (2013) na oblasti bederní páteře dochází při manipulaci a s ní spojené kavítaci k většímu oddálení kloubních plošek než při manipulaci, která nebyla doprovázena kavítací. Kavítace není prerekvizitou pro úspěšnou manipulaci,

ale je jejím vedlejším efektem, působícím na kloub ve smyslu zvětšení jeho intraartikulární štěrbiny.

Na oblast krční páteře se v souvislosti s výzkumem zvukových fenoménů a kavitace zaměřili Cascioui, Corr a Till (2003). K detekci vzduchových bublin a velikosti kloubního prostoru použili vyšetřovací planární radiografickou metodu (*plain film radiography*) a metodu CT. Velikost kloubního prostoru byla analyzována před manipulací bez trakce, před manipulací za probíhající trakce, po manipulaci bez trakce a po manipulaci s trakcí. Vyšetření před a po manipulačním zákroku byla porovnána mezi sebou ke zjištění změn ve velikosti kloubní štěrbiny a případnému zaznamenání kavit. Na rozdíl od předchozích autorů (Roston a Wheeler-Haines, 1947; Unsworth, Dowson a Wright, 1971; Watson et al., 1990; Cramer et al., 2013) nezjistili po manipulaci v intervertebrálních kloubech ani přítomnost plynu, ani zvětšení prostoru mezi artikulujícími ploškami, a to i v případě, kdy byla manipulace doplněna trakcí. Podle autorů může být tento negativní výsledek příčinou příliš krátké doby, po kterou byla trakce prováděna, či malou silou trakční techniky. Trakce krční páteře byla ve studii provedena až 15 kg, což je běžná síla tahu používaná v rehabilitaci na tuto oblast, doba jejího trvání byla 30-60 sekund (shodná s trváním vyšetření, za kterého probíhala). Kontinuální trakce krční páteře se v rehabilitaci pohybuje od 5 do 15 minut. Krátké působení trakční techniky může být příčinou, proč autoři ve své práci nezaznamenali rozdíly ve velikosti kloubních štěrbin před a po manipulaci. Na druhou stranu ve studii provedené Cramerem (2013), došlo ke zvětšení prostoru v oblasti kloubní štěrbiny bederní páteře po prodělané manipulaci i bez dalšího použití trakčních technik.

Domníváme se, že v oblasti meziobratlových kloubů, může být příčinou vzniku slyšitelného zvuku lupnutí více. Například v oblasti kyčelního kloubu existuje diagnóza křupavé kyčle (*snapping hip*). Jako jedna z extraartikulárních příčin vzniku lupnutí, které se objevuje při pohybu v kyčelním kloubu, se uvádí přeskočení iliotibiálního pruhu či m.gluteus maximus přes trochanter major, či přeskočení šlachy m.iliopectineální přes iliopektineální eminenci (obr. 15).



Obr. 15: Anatomické umístění m.iliopsoas ve vztahu k iliopektineální vyvýšenině. Převzato z Pelsser et al., 2001.

Podobné případy vzniku lupavého zvuku z důvodu přeskočení šlachy přes část kosti jsou známy i u kolenního kloubu či kotníku. V praxi se často setkáváme se zvýšeným křupáním kloubů u lidí s hypermobilitou, kde se kloubní pouzdra vyznačují zvýšenou laxitou. Takovéto křupnutí ne možné vyvolat opakovaně po sobě, tedy bez refrakterní fáze. Touto osobní zkušeností se tedy neshodujeme s tvrzením autorů Roston a Wheeler-Haines (1947), podle nichž bývá právě u takovýchto kloubů nemožné kavitaci vyvolat z důvodu nemožnosti dosáhnout požadovaného napětí v synoviální tekutině. Příčina lupavého zvuku v kloubech se tedy zdá být multifaktoriální a je závislá na anatomické lokalitě a stavu vazivově kloubního aparátu. Vedle fenoménu kavitace by se mohlo v meziobratlových kloubech páteře též jednat o přeskočení šlachy přes kost, či abrupci kloubní adheze.

Úspěšná manipulace je provázena uvolněním pohybu v kloubu, odstraněním nebo zmírněním svalových spazmů v místě blokády, vymizením hyperalgických kožních zón, subjektivní úlevou od bolesti a vegetativním doprovodem (Rychlíková, 2008). **Efekt manipulace má složku mechanickou, fyziologickou a neurologickou** (Herzog, 2010). Podle různých teorií vysvětlují různí autoři proces, který manipulace vyvolává, a který vede k výše zmíněným efektům. Dále v textu jsou uvedeny některé z mnoha studií zabývajících se efektem manipulace na lidský organismus.

Mechanický efekt manipulace

Mechanický efekt manipulace je podle Herzoga et al. (1999) zapříčiněn napravením blokády vychýlených vertebrálních segmentů. Podle Cramera et al. (2013) k ústupu bolesti dochází na základě uvolnění kloubní adheze a obnovení cirkulace krve v kloubu a tím k redukci prozánětlivých mediátorů. Z teorie o uskřínutí meniskoidu a důkazu o inervaci těchto řas potencionálně nociceptivními nervovými vlákny (Inami et al., 2011), dochází podle jiných autorů (Kos, Heřt a Ševčík, 2002) k odstranění bolesti uvolněním meniskoidu ze sevření mezi artikulujícími plochami (entrapment), či jeho návratem z oblasti vnější části kloubního pouzdra (extrapment), které dráždil (Bogduk a Jull, 1985). Pokud je intervertebrální dysfunkce přítomná výron kloubního pouzdra a periartikulární otok, manuální techniky s použitím tlaku na postiženou oblast stimulují transsynoviální tok a napomáhají odtoku nadměrného množství tekutiny v kloubu. Jedná se o jakousi drenáž, která je ale podle Ledermana (1997) efektivnější u mobilizačních technik ve srovnání s nárazovou technikou HVLA manipulace.

Neurofyziologický efekt manipulace

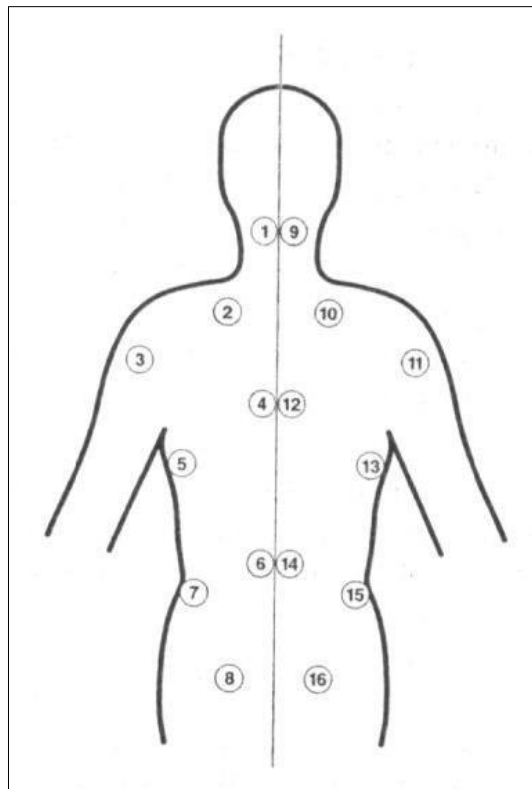
Podle studie provedené Brennanem et al. (1991) má spinální manipulace efekt na buňky imunitního systému a na látky účastnící se přenosu bolesti (substance P¹). Z krve odebrané 15 minut před manipulací a 15 minut po manipulaci hrudní páteře – v jednom případě HVLA technikou, v druhém případě měkkými technikami (působení menší rychlostí a menší silou), byla vyšetřena plasma. Výsledky ukázaly signifikantní nárůst přítomnosti bílých krvinek (polymorfonukleárních neutrofilů) a substance P po aplikaci HVLA manipulace ve srovnání s výchozím stavem před manipulací a i ve srovnání s metodou měkkých technik, kde takový rozdíl nebyl zaznamenán. Tento neurofyziologický efekt u HVLA manipulace následoval pouze za předpokladu, pokud při ní došlo ke kavitaci (zvukovému fenoménu lupnutí). Dále to platí pouze pro oblast meziobratlových kloubů. Podobný nárůst těchto látek v plazmě na jiných kloubech nebyl prokázán. Uvažuje se, že jejich vyplavení do krve je indukováno mechanickou

¹ Substance P („P“ podle anglického *pain* čili bolest) je polypeptid o 11 aminokyselinách s hormonálními účinky ve střevě a s neuropřenašečovou funkcí v mozkové tkáni. Vyskytuje se v zadních rozích míšních, v čtených oblastech mozku a v zadních mezenterických gangliích v blízkosti břišní aorty. Uplatňuje se ve vnímání bolesti (definice Wikipedie).

stimulací ganglionů dorzálních rohů míšních sousedících v těsné blízkosti zygapofyseálních kloubů (Evans, 2001).

Reflexogenní efekt manipulace

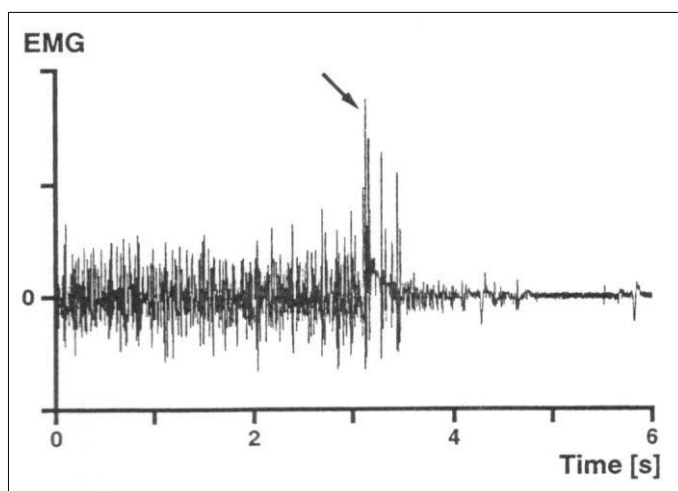
Zastánci této teorie uvažují o postmanipulační analgézii a poklesu tonu svalů na základě reflexního mechanismu. Podle Ledermana (1997) nelze za přímý efekt manipulace považovat inhibici svalového tonu. Náhlým protažením kloubního pouzdra, které manipulaci doprovází, dojde spíše k excitaci nežli k inhibici motorických neuronů. Herzog et al. (1999) provedli elektromyografické vyšetření svalů 16 elektrodami umístěnými bipolárně na zadní část těla v oblasti trupu (obr.16).



Obr. 16: Bipolární umístění 16 elektrod na svaly zad, krku a horních končetin. Převzato z Herzog et al., 1999.

Zaznamenávali svalovou aktivitu, která následovala jako reflexní odpověď na manipulaci. Manipulace proběhla na krční, hrudní a bederní páteři a také na sakroiliakálním kloubu. Celkově bylo ve studii zahrnuto jedenáct subjektů. Ve všech případech byly manipulací vyvolány rozdílné odpovědi, které však nebyly náhodným šumem, ale systematickými, opakovatelnými, událostmi. Manipulace v oblasti krční páteře vyvolala odpověď ve svalech krku a zad – při manipulaci pravé strany byla u

všech subjektů naměřena 100% odpověď v pravém m.trapezius pars ascendens. Při manipulaci v horní a střední hrudní páteři došlo k elektromyografické odpovědi napříč všemi zádozími svaly. V 50% pŕípadů vyvolala manipulace v této oblasti na levé straně odpověď v levém m.deltoideus. To samé bylo naměřeno při manipulaci pravé strany na pravém m.deltoideus. Manipulace spodní části hrudní páteře vyvolala elektromyografické odpovědi ve svalech krku a zad, lokalizovaných blízko páteře. Více jak z 50% pŕípadů byla zaznamenána odpovědi v mm.gluteí bilaterálně. Manipulace bederní páteře vyvolala odpovědi v zádozích svalech a v gluteálním regionu. V této oblasti pak výsledky ukazovaly největší stranovou asymetrii v odpovědích na manipulaci. Podle autorů jsou tyto reflexní odpovědi pŕíčinou redukce bolesti, a to inhibicí hypertonických svalů, jejichž zvýšená tonicita je pŕítomna u blokády páteře. Zjednodušeně můžeme říci, že se jedná o mechanismus, kdy manipulací reflexně rychle a jednorázově zvyšujeme již pŕítomný svalový hypertonus, který potom následně vymizí (obr. 17).



Obr. 17: Graf z vyšetření na pŕístroji EMG při manipulaci. Na počátku vidíme kŕivku vypovídající o zvýšeném svalovém napětí pŕítomném v okolí kloubní blokády. Po třetí vteřině nastává manipulační moment a kŕivka zde dosahuje svého vrcholu (v grafu zvýrazněno šipkou). Poté dochází k svalové relaxaci a snížení svalové aktivity z vyšetření EMG. Pŕevzato z Herzog et al., 1999.

Reflexní aktivace vzniká podrážděním mechanoreceptorů kloubního pouzdra facetových kloubů, receptorů kůže, nociceptorů a proprioreceptorů kosterních svalů. V jiné studii (Herzog et al., 1996) zjišťovali autoři rozdíl v efektu rychlé manipulace (HVLA), s vrcholem amplitudy dosaženým za 100-150 ms, v porovnání s podobným zákrokem avšak o hodně pomaleji provedeným (k vrcholu amplitudy dospěli v čase od dvou do tří sekund). Z výsledků vyplývá, že pomaleji provedené zákroky nikdy

nevedly k měřitelné reflexní odpovědi, bez ohledu na to, zda došlo ke kavitaci či nikoliv. Závěrem z této studie je, že ani kavitace ani velikost použité síly nejsou příčinou reflexní kontrakce zádové muskulatury. Pouze vysoká rychlost provedení se zdá být dostatečná k aktivaci svalové kontrakce měřitelné přístrojem EMG. Tato kontrakce je zprostředkována aferencí z mechanoreceptorů přítomných v kloubním pouzdře.

Analgetický efekt manipulace je také připisován mechanismu ovlivnění senzitivity (aferentních vláken), založený na možnosti, že existuje spojení mezi nociceptivní dráhou facetových kloubů a míšní nociceptivní dráhou. Tlakovou stimulací nociceptorů v oblasti facetových kloubů při manipulaci dochází k indukci silného míšního reflexu s následnou inhibicí hypertonických svalových vláken (Hong, 2006) a tedy k redukci bolestí v paraspinálním svalstvu u jedinců s bolestivými symptomy v této oblasti a ke zvýšení prahové hodnoty pro nepříjemné stimuly aplikované na tuto oblast u jedinců bez symptomů (Evans, 2002).

6.4.1 Rizika a komplikace manipulační léčby

Mezi lehčí komplikace po manipulační léčbě krční páteře řadíme zvýšení bolesti v oblasti krční páteře, vyzařující bolesti do horních končetin, závratě, poškození zraku, zvonění v uších (Hurwitz et al., 2005). Mezi závažné následky patří arteriální disekce, nejčastěji jako následek manipulace atlantoaxiálního skloubení (Nadgir et al., 2003), dále obstrukce arteria cerebri posterior inferior (*Wallenberg syndrom*), okluze arterie basilaris (*Locked-in syndrom*), komprese míchy, zlomenina obratle, ruptura trachey, paralýza bránice, hematom arteria carotida interna a zástava srdce (Hurwitz et al., 1996). Di Fabio (1999) zdokumentoval 177 případů zranění zahrnující arteriální disekci, spasmus nebo mozkovou lézi, způsobené manipulační léčbou. Data byla publikována ve 116 člancích a případy pocházejí z let 1925 – 1997. 32 případů (18%) z nich skončilo smrtí. Na rozdíl od manipulace krční páteře existuje pouze několik ojedinělých případů vážnějších komplikací vzniklých po mobilizační léčbě. Ze studie provedené Leaverem et al. (2010), spočívající ve srovnání technik HVLA manipulace na vzorku 91 pacientů s technikami mobilizací na vzorku stejného počtu pacientů se srovnatelnými potížemi, vyplývá, že léčba pacientů pomocí manipulačních technik nevedla k rychlejšímu ústupu obtíží ve srovnání s pacienty léčenými mobilizacemi. Lepší výsledek u manipulací neukázalo ani porovnání

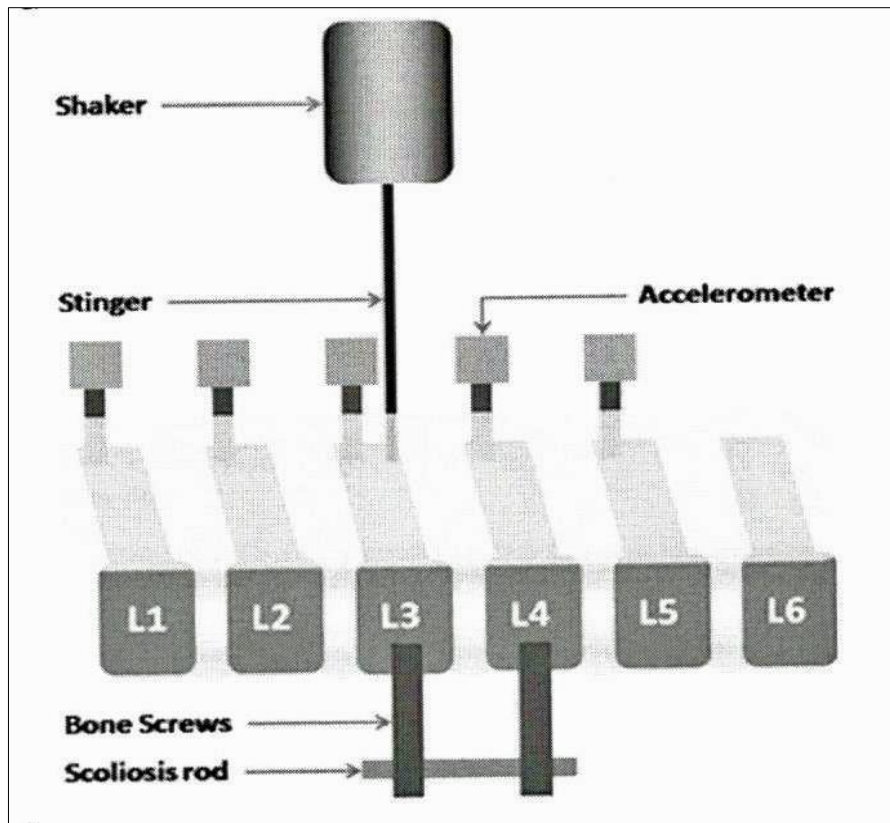
bolestivosti, disability, funkce a hodnocení kvality zdraví léčených pacientů (Leaver et al., 2010). Jediné kritérium pro zahrnutí do studie byla bolest v oblasti krční páteři. Domníváme se, že existuje příliš mnoho možných příčin vyvolávajících více nespecifikované bolesti v této oblasti. Výstupní data se tak dají těžko mezi sebou srovnávat. Na druhou stranu z toho vyplývá důležitost správné diagnostiky kloubní blokády, která by přesně určila, jaká metoda léčby je v daném případě relevantní. Vzhledem k rizikům spojeným s manipulacemi v oblasti krční páteře bychom tak mohli zvážit nutnost použití těchto technik a případně indikovat šetrnější mobilizace.

U mnoha lidí se setkáváme se zlozvykem křupání některých kloubů. Podle studie Swezey a Swezey (1975), která se zabývala porovnáním incidence osteoartritidy kloubů u jedinců, kteří měli zlozvyk křupání kloubů s kontrolní skupinou, není statistický významný rozdíl mezi přítomností osteoartritidy u obou skupin. Bezprostředně po manipulaci kloubu dochází k přechodné hypermobilitě. Opakovanou nebo nešetrnou manipulací se může vyvinout trvalá hypermobilita (Lewit, c2003). Fakt, že manipulace může více než kostní či chrupavčitou tkáň poškodit měkké struktury, dokazuje i výzkum mezi 300 jedinci, kteří mají v oblíbenosti křupání ručních kloubů. Výsledky ukazují, že není korelace mezi křupáním kloubů a přítomností osteoartritidy, ale u 75% zúčastněných byla diagnostikována menší síla ve stisku ruky a také otoky kloubů (Castellanos a Axelrod, 1990).

6.5 Testování páteře pomocí vibrací

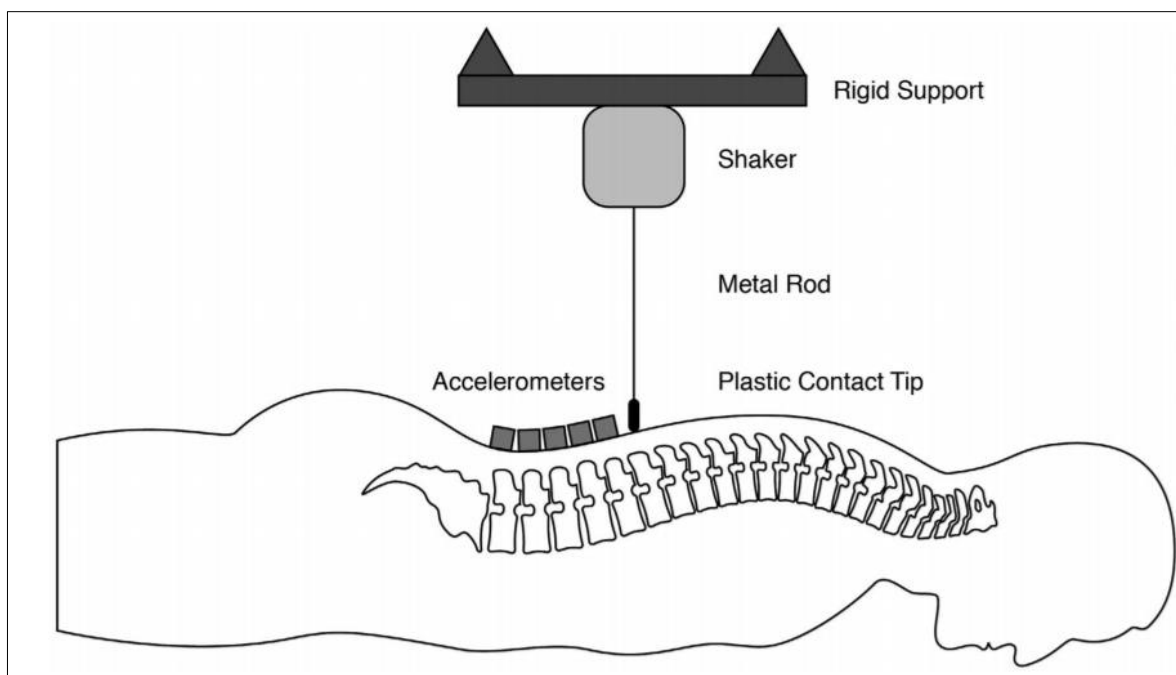
Mechanická funkce páteře je ve velké míře determinována mechanickými vlastnostmi intervertebrálních disků, intervertebrálních kloubů a ligament. Dojde-li k degenerativním změnám na některé z těchto tkání, může to alterovat tuhost pohybového segmentu a narušit stabilitu axiálního systému. Díky pokroku na poli testování pomocí přístrojové techniky dochází ke zlepšení v možnostech charakteristiky oblasti axiálního systému. V biomechanice se často testuje reakce páteře na určité konstantní zatížení. Využijeme-li k testování axiálního systému vibrace, můžeme z jednoho či více míst excitovat a na jednom či více místech snímat odpověď z mnoha sensorů. Engelen et al. (2011) využili vibrace jako alternativní metodu schopnou měřit mechanické vlastnosti pohybového segmentu. Konkrétně změřili odpověď systému na aplikované vibrační frekvence. Výsledná frekvenční odpověď determinuje parametry, jako jsou rezonanční frekvence, vibrační režim a

tlumení. Dále je možné odhadnout hmotnost a tuhost systému. Autoři ve svém experimentu provedeném na kozách, došli k závěru, že testování axiálního systému pomocí vibrací může identifikovat strukturální poruchy tkáně jako například praskliny. Propíchnutím tkáně annulus fibrosus za účelem snížení tuhosti segmentu došlo ke snížení frekvence na určitém vrcholu. Poškození vazivového prstence touto metodou je běžně využíváno při testování degenerativních změn intervertebrálních disků na zvířecích modelech. Michalek, Funabashi a Iatridis (2010) kvantifikovaly efekt poškození prstence na biomechaniku meziobratlového disku u krys a došli k závěru, že například v kompresi snižuje toto poškození tuhost intervertebrálního disku o 20%. Na druhou stranu disekce vazů výrazně nezasáhla do rezonančních vrcholů. To mohlo být způsobeno nízkou amplitudou aplikovaných vibrací, pohybový segment tak zůstal v rozmezí neutrální zóny, ligamenta nebyla protažena a nedošlo tedy ke zvýšení tuhosti vyšetřovaného segmentu (Engelen et al., 2011). Další experimentální práci provedenou na anatomických preparátech prasat je studie Kawchuka et al. (2008). Jejich cílem bylo determinovat proveditelnost vibračního testování páteře za účelem hodnocení strukturální integrity. Schéma přístroje, který k testování využili, ukazuje obrázek 18. Elektromechanický vibrační přístroj generuje vibrace (0-2000 Hz), které se přímo přenášejí na obratel L3 a dál axiálním systémem, kde jsou dále detekovány snímači zrychlení na jednotlivých obratlích. Autoři porovnávali frekvenční odpovědi při různých situacích imitujících segmentální tuhost (*Scoliosus rod*) či zranění (sekcí disků). Protože se jednalo o invazivní metodu, kdy spojení sensorů s tkání axiálního systému bylo přímé pomocí hřebů, byla její použitelnost omezená na kadaverní materiál. Potřeba zvýšit využitelnost metody testování mechanických vlastností páteře dala vyvinout přístrojům, které jsou již schopné pracovat neinvazivně.



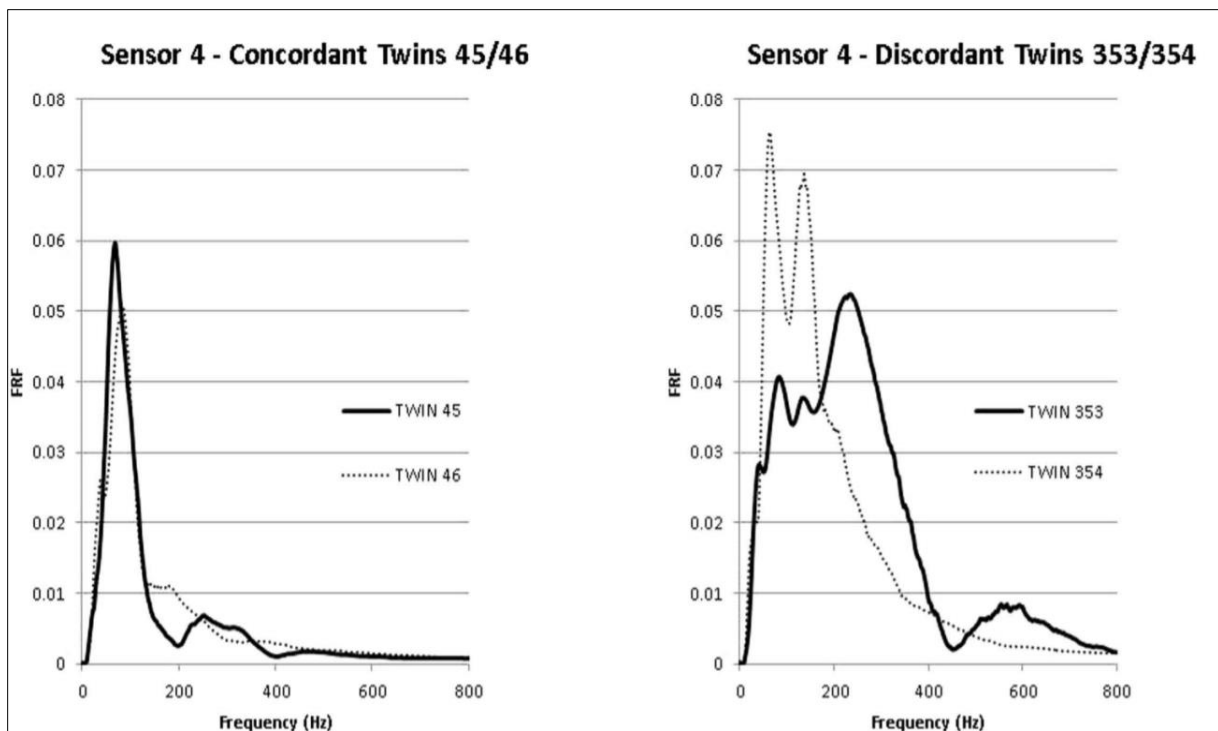
Obr. 18: Schéma vibračního přístroje. *Shaker* – generátor vibrací; *Stinger* – ocelový prut jako spojení mezi generátorem vibrací a obratlům L3; *Accelerometer* – snímače zrychlení, umístěné na jednotlivých obratlích; *Bone Screws* – hřebíky zavrtané do obratlů L3 a L4; *Scoliosis Rod* – spojení hřebíků. Převzato z Kawchuk et al., 2008.

V další práci Kawchuka et al. (2016) využili techniku *Structural health monitoring (SHM)*, využívanou k hodnocení struktur různých velikostí od nejmenších elektronických komponent po velké mosty. Pokusili se o srovnání vyšetření páteří dvojčat majících mezi sebou rozdíl v poškození páteře (jeden sourozenec ano, druhý ne) nebo nemajících (oba mají poškození, oba intaktní) metodou MRI a SHM. Vyšetření na MRI o síle magnetického pole 1,5 T předcházelo vyšetření SHM a bylo cíleno na posledních pět meziobratlových disků páteře. Vyšetření přístrojem SHM (obr. 19) probíhalo v pronační pozici vyšetřovaného. Elektromechanický generátor vibrací byl umístěn na spinální výběžek Th12 v kontaktu o síle 5 N. Aplikované vibrace se pohybovaly v rozmezí 1-2000 Hz. Odezvy snímaly snímače umístěné na spinálních výběžcích L1-L5. V součtu se vyšetření opakovalo třikrát a každý senzor zaznamenával rozdíl ve spektru výsledné frekvence ve srovnání s aplikovanou silou – zde nazváno jako funkce frekvenční odpovědi (*frequency response function – FRF*).



Obr. 19: Schéma vyšetření přístrojem SHM. Vibrační generátor (*Shaker*) je umístěn na spinální výběžek Th12, funkce frekvenční odpovědi snímána akcelerometry na spinálních výběžcích L1-5. Převzato z Kawchuk et al., 2016.

Výsledkem studie autoři demonstrovali fakt, že patologické strukturální změny na páteři ovlivňují vibrační odpověď při vyšetření metodou SHM. U dvojčat, kde oba sourozenci buď vykazovali na vyšetření z MRI degenerativní změny, nebo naopak oba byli bez těchto změn (tj. jejich páteře byly v tomto ohledu víceméně srovnatelné), byly frekvenční odpovědi jejich páteří na vyšetření přístrojem SHM téměř totožné. Dvojčata, jejichž páteře se neshodovaly co do míry patologických změn, tzn., že jeden ze sourozenců byl diagnostikován na přítomnost degenerativních změn a druhý nikoliv, zaznamenala odpověď na vibrační buzení signifikantní rozdíl mezi oběma vyšetřovanými sourozenci (obr. 20). Míra degenerativních změn tedy úzce korespondovala s odpovědí axiálního systému na aplikované vibrace.



Obr. 20: Výsledky FRF u dvojčat. Grafy vyjadřují signifikantní rozdíl mezi funkcí frekvenční odpovědi u páteří dvojčat, která měla porovnatelné páteře (graf vlevo) a u dvojčat, kde jeden ze sourozenců měl strukturální vady diagnostikované na MRI a druhý ne (graf vpravo). Převzato z Kawchuk et al., 2016.

6.6 Vyšetřovací metody

6.6.1 Zobrazovací metody

Volbu zobrazovací metody určuje lékař na základě typu tkáně, který chce zobrazit. Zobrazovat lze vnitřní části lidského těla od orgánů, tkání, kostí až po geometrii povrchu celého těla. Podle charakteru předmětového prostoru rozeznáváme primární parametrické pole jednorozměrné (obrazové elementy leží na jedné přímce), dvourozměrné (obrazové elementy jsou v jedné obrazové rovině) nebo trojrozměrné (obrazové elementy formují 3D útvar). K získání prostorových dat se používají metody CT a MRI. Počítač zpracující data z těchto vyšetření je schopen vizualizací a simulací tvořit 3D modely lidského těla (Svatoš, 1998).

6.6.2 Metoda MRI

Zobrazení páteře za pomoci MRI je zlatým standardem ke zjišťování a hodnocení patologických procesů ve smyslu degenerativních změn. U pacientů s bolestí zad se při tomto vyšetření často setkáváme s výhřezem meziobratlové ploténky. MRI je

schopna detekovat progredující změny disku jako jsou dehydratace, vyklenutí (bulging), herniace, sekvestrace, útlak nervových struktur, spinální stenóza, aj. Dále z vyšetření hodnotíme postavení páteře, jak ve frontální (skolióza), tak v sagitální (kyfózy, lordózy) rovině včetně abnormalit jako například spondylolistéza, aj. Jinými slovy zobrazujeme a hodnotíme strukturální změny páteře.

Princip MRI

Principiálně je MRI neinvazivní metoda založená na magnetických vlastnostech protonů vodíkových jader. Pokud umístíme pacienta do silného magnetického pole, dojde v jeho těle k uspořádání těchto protonů rovnoběžně se siločarami vnějšího magnetického pole a to buď paralelně, nebo částečně paralelně. „Takto uspořádané protony v magnetickém poli nejsou v klidu, ale vykonávají tzv. precesi – rotační pohyb kolem vlastní pomyslné osy. Během vyšetření působí na protony elektromagnetické impulzy, jejichž frekvence musí být shodná s frekvencí precesní. To má za následek absorpci energie a vychýlení protonů z paralelního do antiparalelního postavení. Jejich precese se synchronizuje, protony jsou ve stejné fázi. Při přerušení impulzu dochází k návratu protonů do původního paralelního postavení, k tzv. relaxaci, a současně dochází k jejich rozfázování. T1 relaxační čas je označení pro časovou konstantu charakterizující návrat do paralelního postavení, T2 relaxační čas je čas, potřebný k zániku synchronizace protonů“ (Feitová, 2002). T1 vážené obrazy zobrazují tekutinu tmavým odstínem šedé – hyposignální, tuk je bílý – hypersignální, kalcifikace a komptakta jsou asignální. T2 vážené obrazy zobrazují solidní tkáně tmavší než je tekutina, oproti T1 hůře posuzuje anatomické struktury, ale s výhodou se využívá k posuzování tkáňových rozhraní. Navíc je u T2 signál tekutiny a tuku prakticky stejný, což může způsobit problémy s interpretací tkání s tímto zastoupením. Jako sekvenci označujeme sérii excitačních impulsů opakujících se mezi jednotlivými relaxacemi. Přesnost snímání je velmi důležitou veličinou a liší se podle příslušného technického vybavení daného pracoviště a podle způsobu provedení vyšetření. Mezi nejčastější parametry ovlivňující kvalitu vstupních MRI dat řadíme:

- rozlišení objemových dat – rozměry snímků, počet a tloušťka řezů;
- prostorová deformace diskrétní datové mřížky;
- šum v obraze (použitá sekvence);

- pohybové artefakty;
- hodnotové artefakty – způsobené vlivem určitých látek, jejichž vlastnosti výrazně ovlivní výsledek snímání.

Mezi artefakty ovlivňující kvalitu dalšího zpracování patří šum (*noise artifact*), nelinearita v přenosu obrazové funkce (*INU – intensity nonuniformity artifact*) a voxely tvořené více než jedním typem tkáně (*PV – partial volume artifact*). Šum v obraze je způsoben elektromagnetickým šumem v lidském těle, vznikajícím pohybem nabitých částic a drobnými anomáliemi měřicí elektroniky. Jako artefakty označujeme falešné změny intenzity signálu, tvaru a polohy zobrazovaného. Jejich původ je buď v MRI přístroji, nebo ve vyšetřované osobě. Biologické procesy jako dýchání, srdeční pulzace, peristaltika, krevní cirkulace, atd., označujeme souhrnně jako pohybové artefakty v obraze (Nekula a Chmelová, 2007). INU artefakt je plynulá změna v intenzitách MRI signálu přes celý obraz a je přisuzován vířivým proudům, které vznikají vlivem rychlého přepínání gradientních polí a anatomii lidského těla uvnitř i vně snímané oblasti. PV artefakt je způsobený konečným prostorovým rozlišením digitálních MRI obrazů (Janoušová, 2008).

3D modely

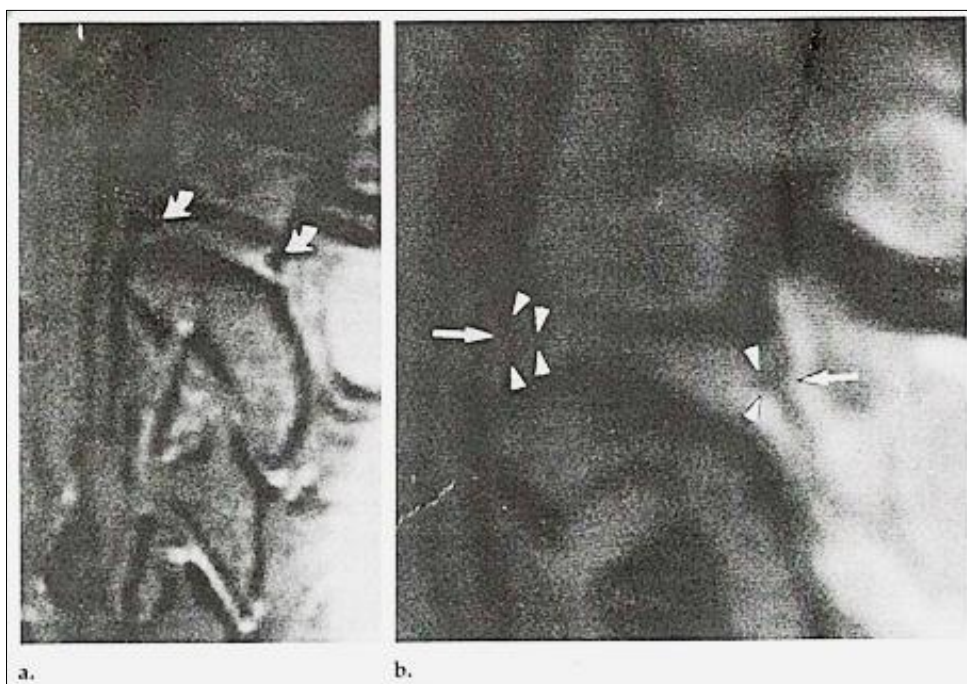
Vyšetřením na přístroji MRI získáme série prostorově navazujících 2D snímků, které jsou vhodné pro vytváření 3D modelů lidských tkání. Takováto data, která se uchovávají nejčastěji ve formátu DICOM, popisují 3D rozložení měřených fyzikálních vlastností tkání v těle pacienta. Z matematického hlediska je třeba tyto data vnímat jako objemová diskrétní data, 3D matici, 3D rastr nebo také voxelová data, která nerozlišují jednotlivé tkáně, protože z obsahového hlediska opisují vnitřní strukturu skenovaného objektu. Při zobrazování detailnější struktury používáme menší voxel a tenčí vrstvu, čímž dosáhneme více podrobností, ale zvětší se přítomnost šumu. Zobrazením lidských tkání ve 3D přidáváme k plochým 2D objektům hloubku a tím se přibližujeme více realitě (Menclík, 2012).

Jsou-li k dispozici kvalitní vstupní data, jsou speciální počítačové programy (Amira, Simpleware, 3D Slicer, 3DimViewer, aj.) schopny automaticky vygenerovat 3D model podle námi zadaných kritérií, jedná se o tzv. automatickou segmentaci. Pokud jsou snímky nekvalitní, nebo je nutné provést korekci automatické segmentace, můžeme použít segmentaci manuální. Pomocí vybarvení či ohraničení

vybereme sledovanou oblast (viz předchozí práce Pígllová, 2012). Obecně není k dispozici taková ideální metoda segmentace, která by dokázala automaticky rozlišovat jednotlivé tkáně. V praxi se nejčastěji můžeme setkat s kompozicí několika dílčích metod, které jsou zaměřeny na určitý specifický typ vstupních dat (modalita, parametry snímání, rozlišení, kvalita) a typ segmentovaných oblastí (konkrétní druh tkáně). Protože pracujeme se skutečnými pacienty, jejichž tkáně se individuálně liší a jsou zachyceny v datech různého typu (parametry snímání, rozlišení, kvalita), nestačí k přesnému zachycení sledované struktury automatická segmentace, která postrádá schopnost extrapolace a aproximace kombinovanou s anatomickými znalostmi, představivostí a zkušeností. Při nejednoznačné identifikaci tkání používáme manuální segmentaci a výsledný obraz je spíše schématický, tedy ne zcela odpovídající reálným konturám.

Zobrazení meniskoidů MRI

První pokusy o zobrazení meniskoidů probíhali na tělech kadaverů. V roce 1987 vyšla studie autorů Yu, Sether a Haughton, která porovnávala obrazovou dokumentaci z vyšetření MRI krční páteře kadaverů s výsledky kryomikrotomických sekcí (obr. 21a,b).

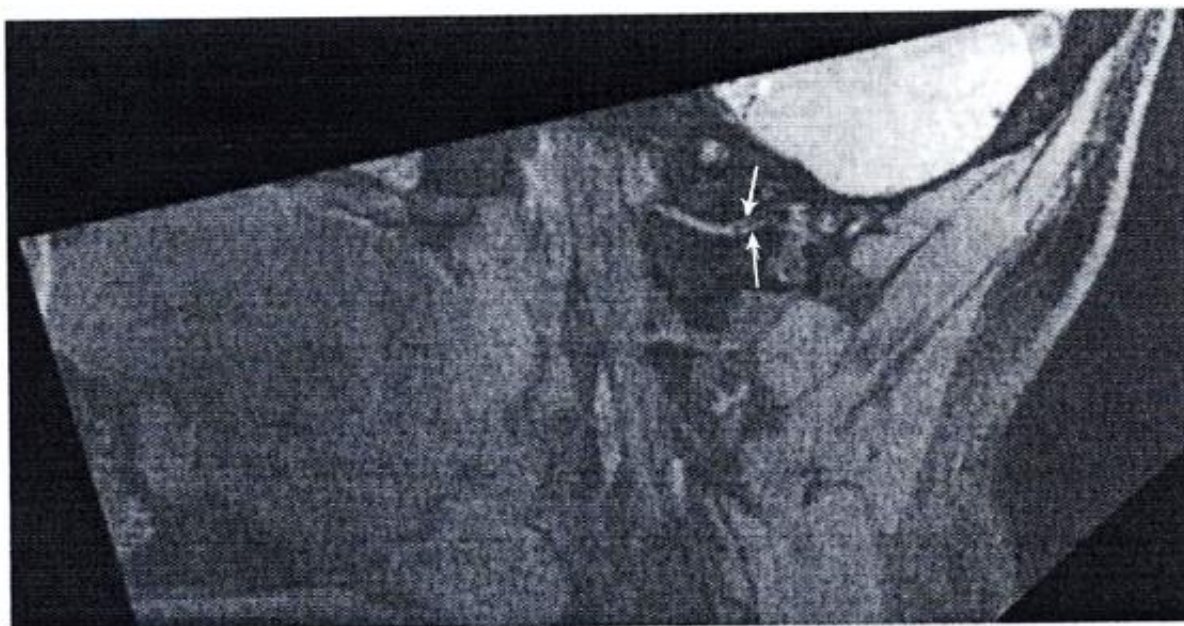


Obr. 21 a, b: Triangulární meniskoidy v segmentu C1/C2 z vyšetření MRI. Převzato z Yu, Sether a Haughton, 1987.

K pořízení obrazové dokumentace použili přístroj o síle magnetického pole 1,5 T. Výsledkem byly 3mm tlusté řezy, hodnocené v sagitální, v některých případech i axiální, rovině. Akviziční čas se pohyboval mezi 30-42 min. Z výsledků autorů plyne, že schopnost zobrazit meniskoidy závisí na jejich tloušťce a šířce. V kloubu dále popsali synoviální tekutinu, umístěnou na horních a dolním okraji meniskoidu nebo v mezikloubním prostoru, kam nezasahoval meniskoid.

Na výše zmíněné autory navázal podobnou prací Fletcher et al. v roce 1990. Systematicky vyšetřil a popsal intervertebrální klouby krční páteře 20 kadaverů pomocí MRI, CT, kryomikrotomie a histologické sekce. K vyšetření MRI opět použil přístroj o síle 1,5 T a hodnotil v sagitální rovině obrazy 3 mm tlusté. Cílem bylo zaznamenat anatomické změny, které v těchto tkáních přichází s věkem. Závěrem je, že ani MRI, ani CT vyšetření, nejsou efektivní v detekování věkově závislých změn v intervertebrálních kloubech. Autoři mylně usuzovali, že pouze v prvních dvou dekádách života můžeme zaznamenat makroskopickou vrstvu chrupavky, meniskoid a uniformní vrstvu subartikulární kosti.

Posunem v zobrazování meniskoidů na MRI byl technický pokrok. V roce 2007 pokračoval ve studiu meniskoidů na kadaverním materiálu Friedrich et al. K vyšetření použil přístroj o síle 3T, což zvýšilo odstup signálu od šumu (*signal to noise ratio*), díky vyšší intenzitě signálu. Mezi další výhody patří podle Friedricha (2007) možnost zobrazovat nejen meniskoidy, ale i jejich degenerativní změny, trhliny, nebo dokonce jejich uskřínutí. Navíc se zkracuje doba nutná ke snímání a tím činí reálné vyšetřování meniskoidů *in vivo*. Na tuto skutečnost navázal hned v příštím roce studii meniskoidů krční páteře provedenou na 56 dobrovolnících. K vyšetření použil 16-ti kanálovou páteřní cívku a jako první popsal sekvence, které je možné použít k hodnocení meniskoidů. Friedrich ve své práci uvádí nález uskřínutého meniskoidu ve 4 případech z 1122 a to pouze v segmentu C0/1 z dorsální strany (Friedrich, 2008). Svoji domněnku o nalezení uskřínutého meniskoidu podložil pouze obrazovou dokumentací (obr. 22), a tak je jeho diagnóza spekulativní.



Obr. 22: Meniskoid v segmentu C0/1. Podle autora Friedricha se jedná o nález uskřínutého meniskoidu. Převzato z Friedrich, 2008, upraveno.

Studiem meniskoidů v atlantoaxiálním skloubení se zabývali také Webb et al. (2009). K vyšetření použili přístroj o síle magnetického pole 1,5 T. Na sagitálních snímcích popisují nálezy triangulárních meniskoidů, s tlustou bází přecházející ve volný konec projikující se v různém rozsahu do nitra kloubní dutiny, obklopených synoviální tekutinou produkující v obraze vysoko intenzní signál. Dále popisují rozdíl ve velikosti meniskoidů- ve ventrální části objemnějších ve srovnání s dorzálně uloženými, vpravo větší než na straně levé.

6.6.3 Metoda Transfer Vibration through the Spine (TVS)

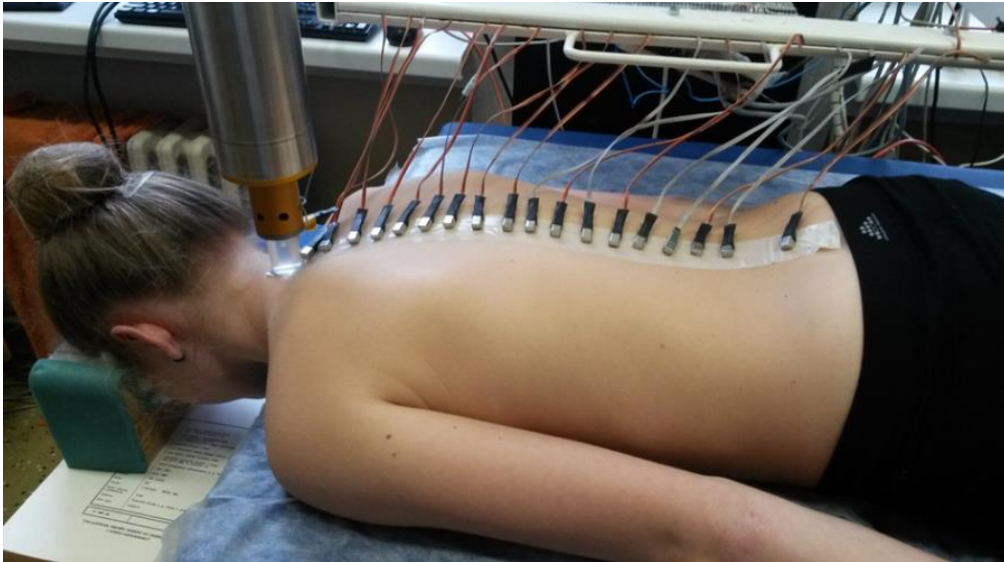Druhou vyšetřovací metodou použitou v práci je metoda TVS, která je schopna detekovat změny reologických vlastností axiálního systému za různých podmínek.

Princip TVS

TVS je neinvazivní vyšetřovací metoda založena na schopnosti látek (tkání) přenášet svoji strukturou vnější silové zatížení. Má-li budící síla charakter pulzací, šíří se ovlivňovanou tkání tlakové vlny. Ty v ní generují odpovídající změny v hustotě mechanické energie (Maršík a Dvořák, 1998). Vzhledem k viskoelastickým vlastnostem tkání je tato mechanická energie z části absorbována ve formě elastické deformace a vlivem viskozity z části utlumena, disipována. Rychlost, kterou je pulzní

vlna přenášená, a pokles její amplitudy jsou spojeny s vlastnostmi tkáně, kterou vlna prochází (Maršík, Zeman a Jelen, 2010).

Samotný přístroj se skládá z generátoru vibrací, který je umístěn na spinální výběžek buzeného obratle (C7, L5, apod.). Vyšetřovaná osoba je v relaxované pozici lehu na břiše na tvrdé podložce s podložením v oblasti čela k docílení fyziologického zakřivení páteře (obr. 23).



Obr. 23: Vyšetřovací metoda TVS. Poloha pacienta s podložením v oblasti čela. Generátor vibrací umístěn na obratli C7, akcelerometry na spinálních výběžcích zbylých obratlů páteře TH1-L5. Převzato z Panská et al., 2016.

Na další trnové výběžky jsou umístěny snímače – akcelerometry, detekující zrychlení jednotlivých obratlů. Konstrukčním řešením se přístroj TVS z velké části podobá přístroji SHM (viz výše). Při měření dochází k přenosu vibrací z oscilátoru na axiální systém, kde jsou tlumeny. Aplikujeme budící pulzy γ o pološifce 5 ms trvající 20 s a periodicky měnící se frekvencí vibrací pohybující se v rozmezí 5-180 Hz. Frekvence se mění v průběhu vyšetření, aby nedošlo k adaptaci tkání (svalových, vazivových popř. chrupavky atd.). Celé vyšetření trvá 3 minuty a frekvenční cyklus se opakuje třikrát. Buzením vibrací na vybraném obratli a detekcí jejich útlumu na dalších segmentech lze zkoumané části páteřního segmentu přiřadit objektivní mechanické parametry – modul elasticity a dynamickou viskozitu. Pro viskozitu μ [Pa.s] zkoumané tkáně platí vztah:

$$\mu = b \cdot f(\rho, \omega_r, \lambda).$$

Ze vzorce vyplývá, že viskozitu příslušného segmentu stanovíme ze součinu hodnoty útlumového koeficientu b [] a funkce f závislé na hustotě ρ [kg.m⁻³] zkoumané tkáně a na rezonanční frekvenci ω_r [s⁻¹] stojatého vlnění o vlnové délce λ [m]. Vlastní útlumový koeficient je možno odhadnout z aproximace závislosti zrychlení jednotlivých kmitajících obratlů (osa y) na jejich vzdálenosti (pozici) od zdroje buzení (osa x) funkcí:

$$y = Ae^{-bx}.$$

Z uvedených vztahů je patrné, že při změně rezonanční frekvence ω_r , nebo útlumového koeficientu sledovaného segmentu, dochází ke změně viskozity (Panská et al., 2016).

Odezva páteře na budící sílu je závislá na elasticitě přidružených tkání a meziobratlové ploténky a na schopnosti těchto komponent vibrace tlumit (Maršík, 2010). Resonanční frekvence závisí na hmotnosti a tuhosti systému. Čím je tuhost vazeb na sousední obratel větší, tím vyšší je rezonanční frekvence.

Ve studii Panské et al. (2012) byla metoda TVS aplikována na vrcholovou sportovkyni – gymnastku, za účelem porovnání reologických vlastností páteře a jejich ovlivnění tréninkovou zátěží. Gymnastka byla podrobena třem měřením. Generátor vibrací byl umístěn na obratel C7, přenos vibrací snímaly akcelerometry na spinálních výběžcích Th1-Th4. Jeden vyšetřovací cyklus trval 3x3 minuty, páteř byla excitována cyklickou vzrůstající a klesající frekvencí v rozmezí 5 – 180 Hz. První měření proběhlo před, druhé po 3,5 hodinovém tréninku. Třetí měření proběhlo následující den ráno. Ve výsledku se hodnotily změny viskozity a útlumového koeficientu snímaného vzorku páteře mezi proběhlými vyšetřeními. Z výsledků je patrné, že ve druhém měření (po tréninku) oba uvedené parametry klesají, snižuje se tlumící schopnost páteře. Po třetím měření, nabraném po odpočinku druhý den ráno, pozorujeme zvýšení v obou sledovaných parametrech. Ve srovnání s druhým měřením provedeným ihned po zátěži, vzrostl útlumový koeficient o 22% a viskozita o 78%. Viskoelastické tkáně tvořící axiální systém reagují na mechanické zatížení snížením výše zmíněných parametrů a následně po odpočinku se začínají jejich hodnoty opět zvedat – dochází k regeneraci. To podporuje i další realizovaný TVS experiment (Jelen et al., 2012), který vyšetřil páteř dvou gymnastek, kde naměřená data opět ukázala snížení tlumících schopností páteře po tréninkovém zatížení,

avšak mezi oběma dívkami panovaly takové rozdíly, že můžeme konstatovat důležitost individuálních viskoelastických vlastností axiálního systému. Z toho předpokládáme, že každý má jiné predispozice odolávat mechanickému zatížení a schopnost a rychlost regenerace. Dalším výsledkem plynoucím z tohoto experimentu je, že viskoelastické vlastnosti páteře jsou závislé i na věku, tj. s rostoucím věkem klesá tlumící schopnost páteře. To by korespondovalo s nárůstem degenerativních změn axiálního systému a i s přibýváním a následnou převahou vazivové tkáně v meniskoidech páteře starších osob včetně změn nejvýraznějších – ankylóze kloubů (viz výše: Kos, Heřt a Ševčík, 2002).

V těchto studiích se ukázalo, že metoda TVS může být s výhodou využita jako neinvazivní diagnostický nástroj k hodnocení důsledků zatížení či relaxačních a regeneračních stavů axiálního systému.

6.7 Vědecký problém

Strukturální poruchy tkání axiálního systému označované jako degenerativní změny páteře mohou být sekundárním adaptačním mechanismem kompenzujícím přítomnost kloubních blokády. Kloubní blokáda je fenoménem, který není dosud dostatečně vysvětlen a objektivizován. V praxi je však často diagnostikována a léčena technikami manuální medicíny, které ji dokáží napravit. Ani mechanismus odstranění blokády manipulační léčbou není znám, ačkoliv víme, že je spojen se subjektivní úlevou pacienta a objektivním obnovením kloubní vůle s bohatým neuromuskulárním doprovodem. Navíc je doprovázen dalším stále málo prozkoumaným zvukovým jevem lupnutí, který však není podmínkou úspěšné manipulace.

Objektivizace patofyziologie vzniku funkčních změn je důležitá pro praxi odborníků pohybujících se na poli rehabilitace. Vzhledem k malému množství existujících experimentů, je každý posun v tomto tématu přínosem z pohledu biomechaniky axiálního systému.

7. CÍLE PRÁCE

Z dostupných literárních zdrojů vyplývá, že máme k dispozici poměrně velké množství anatomických studií, které se zabývají vlastnostmi meniskoidů. Dále byly na základě experimentů napsány práce (Friedrich, 2009; Webb et al., 2009 a 2010), dokazující možnost zobrazení meniskoidů *in vivo*, včetně hodnocení jejich umístění v intervertebrálním kloubu páteře. Z existujících teorií o příčině kloubní blokády se velká část odborníků na rehabilitační medicínu (např. Lewit, c2003) přiklání k teorii o uskřínutí meniskoidu. Kloubní blokádu v praxi napravují manuální techniky ve formě manipulační léčby a mobilizací. Tyto skutečnosti nás vedli k vypracování metodologie experimentální studie, jejíž cíle byly následující.

Přípravné cíle:

- Preparace krční páteře kadaverního materiálu. Identifikace meniskoidů v oblasti intervertebrálních kloubů. Zkoumání jejich umístění, velikosti a tvaru.

Přípravné cíle byly zaměřeny na ověření známých skutečností. Jejich splnění bylo důležité z hlediska orientace se v kloubních strukturách intervertebrálních kloubů krční páteře, z níž jsme čerpali v metodologické části.

Cíle vlastního výzkumu:

1. Metodologická část:

- Nalezení vhodné sekvence pro zobrazování meniskoidů *in vivo* pomocí přístroje MRI.

2, Experimentální část

- Objektivizace teorie vzniku kloubní blokády páteře uskřínutím meniskoidu obrazovou dokumentací.
- Pilotní studie zjištění reologických vlastností krční páteře pomocí metody TVS. Porovnání tlumících schopností krční páteře za přítomnosti blokády a po aplikaci manipulační léčby.

8. HYPOTÉZY

Naše práce měla ověřit předem stanovené hypotézy:

1. Pomocí vyšetření přístrojem MRI jsme schopni zobrazit meniskoidy *in vivo*.
2. Blokáda meziobratlového kloubu páteře může být způsobena uskřínutím volné části pohyblivého meniskoidu mezi artikulující plošky kloubu. Toto tvrzení je možné objektivizovat pomocí obrazové dokumentace z vyšetření MRI zobrazením a porovnáním uložení meniskoidu před a po aplikaci manipulační léčby.
3. Přítomnost kloubní blokády negativně ovlivňuje tlumící schopnosti páteře.

Dalo by se říci, že hypotéza č. 1 je v literatuře již potvrzená. Na začátku našeho výzkumu jsme ale zjistili, že ani mezi špičkovými odborníky na zobrazovací techniky se o přítomnosti kloubních meniskoidů neví. Je to z jedné strany z důvodu, že se jedná o velmi malou strukturu, která na běžném obrazovém vyšetření páteře není identifikovatelná, a také proto, že se jí doposud nepřisuzoval velký klinický význam. Bylo tak nutné stanovit a ověřit tuto hypotézu jako nezbytný předpoklad pro další postup.

9. METODOLOGIE

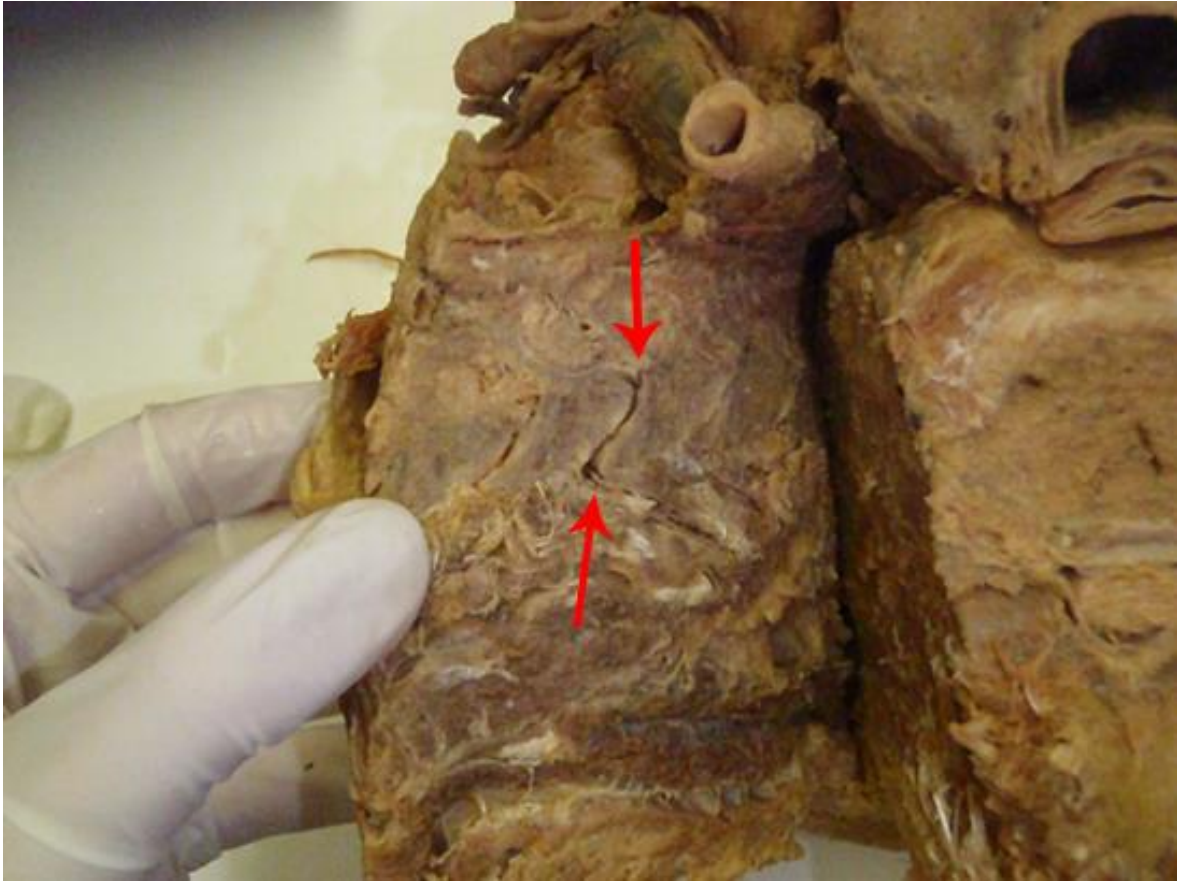
9.1 Postup práce

Výzkum proběhl v několika etapách. Nejprve bylo nutné nastudovat literaturu týkající se našeho tématu. Literatura zabývající se meniskoidy páteře je z větší části zaměřena na jejich popis na anatomických preparátech. První část našeho výzkumu jsme i my zaměřili na studium *in vitro*. Dalším úkolem bylo nalezení sekvence pro zobrazení meniskoidů *in vivo* a zhodnocení rozdílu v jejich uložení před a po manipulaci krční páteře na řezech z MRI. Druhou zkoumanou oblastí bylo ovlivnění reologických vlastností páteře kloubní blokádou. Jako vyšetřovací nástroj byla použita metodika TVS. Jednalo se o pilotní studii použití této metody na oblast krční páteře.

9.2 Studium anatomických preparátů

Studium anatomických preparátů se uskutečnilo ve spolupráci s Anatomickým ústavem 3. lékařské fakulty Univerzity Karlovy. Anatomická preparace nebyla hlavním tématem naší práce. Studie zapůjčeného materiálu měla primárně za úkol zorientovat se v jednotlivých tkáních meziobratlových kloubů a popsat tvar, velikost a umístění meniskoidů v krční páteři. K výzkumu jsme použili dvě torza hlavy s krční páteří. Jedno torzo bylo zcela vypreparováno a použito ke studijním účelům a jako součást fotodokumentace. Sloupec krčních kloubků byl oddělen od zbytku preparátu a sagitálním řezem rozdělen na polovinu. Meniskoidy jsme identifikovali jako vmezeřenou tkáň kloubního pouzdra. Po oddělení *facies articularis* od sebe jsme hodnotili meniskoidy ortográdním pohledem na spodní i horní kloubní plochu.

Druhý preparát hlavy s krční páteří jsme využili při prvotních pokusech zobrazit meniskoidy na přístroji MRI. Za tímto účelem byl naříznut v sagitální rovině skrz sloupec meziobratlových kloubů. Odchlípnutím naříznuté tkáně bylo možné hodnotit umístění meniskoidů a porovnat je s obrazy z vyšetření na MRI (obr. 24).



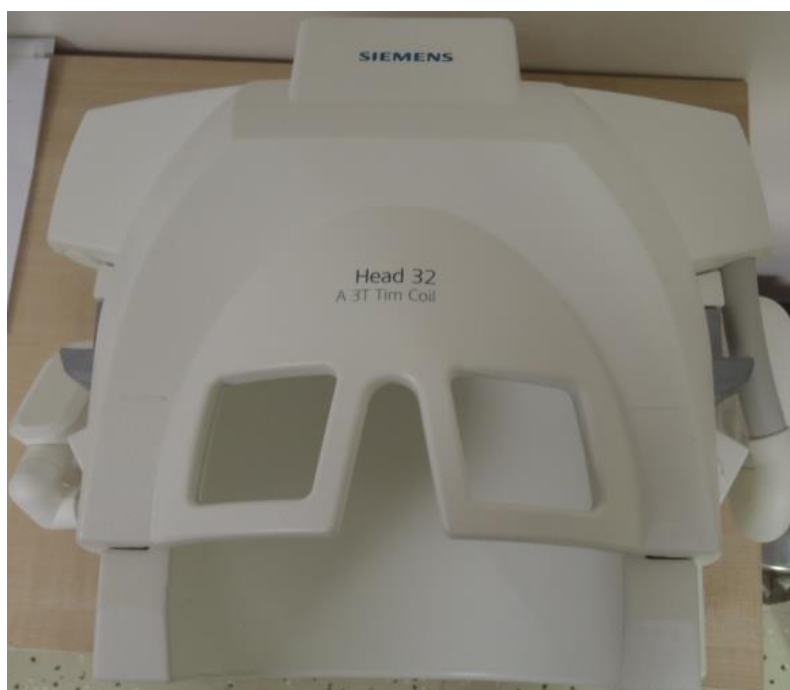Obr. 24: Sagitální řez skrz intervertebrální klouby pravé strany na anatomickém preparátu. Pohled orientován na transverzální řez v oblasti krku, naříznutá část odchlípnuta. V horní části obrázku patrn hrtan s jícnem a pravá karotida. Meniskoidy označeny červenými šipkami. Foto archiv autora, upraveno v programu Adobe Photoshop.

9.3 Zobrazení meniskoidů pomocí MRI

K obrazové identifikaci meniskoidů jsme se rozhodli využít přístroj MRI. Výhodou vyšetření je absence ionizujícího záření (na rozdíl od CT) a dobrý kontrast v zobrazení měkkých tkání. Nevýhodou je horší dostupnost vyšetření a delší doba nutná k nabrání obrazového vyšetření. Navíc někteří pacienti trpící úzkostmi či klaustrofobií mohou špatně snášet umístění do malého prostoru gantry. Samotné vyšetření je doprovázeno hlasitým zvukovým doprovodem s měnící se frekvencí, což může znesnadnit relaxaci vyšetřované osoby a vést ke vzniku pohybových artefaktů. Další nevýhodou je možná dočasná nervová stimulace vzniklá díky silnému magnetickému poli.

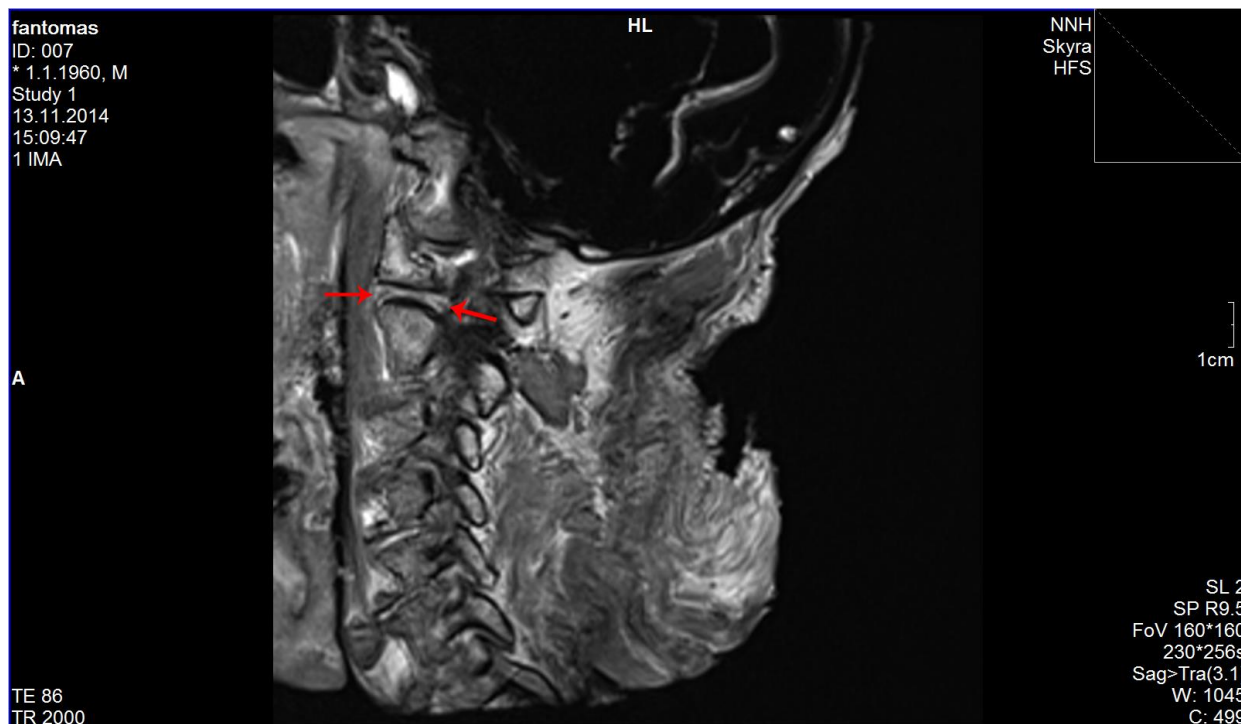
Obrazová dokumentace vznikla díky spolupráci s Radiodiagnostickým oddělením nemocnice Na Homolce a konzultací s doc. Tintěrou z radiodiagnostického oddělení pracoviště IKEM. Všechna vyšetření proběhla na přístroji Siemens Skyra o síle

magnetického pole 3T. Výzkum jsme zaměřili na oblast krční páteře, ačkoliv v bederní páteři jdou meniskoidy objemnější a teoreticky lépe identifikovatelné. Důvodem bylo využití vysoké rozlišovací schopnosti hlavové cívký. Hlavová cívka, o vysoké hustotě segmentů (32 kanálů), je určena primárně k detailnímu zobrazení mozku (obr. 25). Její výhodou je vysoká kvalita zobrazení a dosah signálu, který obsáhne celou krční páteř. Největší intenzita signálu je v horních krčních segmentech, a proto je zde obraz nejkvalitnější. Směrem kaudálním signálu ubývá a dochází k rozostření v obraze.



Obr. 25: Hlavová cívka. Foto archiv autora.

Úvodní část experimentů provedených na MRI cílila k nalezení vhodné sekvence k zobrazení meniskoidů s co nejkratším akvizčním časem. Do hlavové cívký byl v hygienickém obalu vložen preparát hlavy s krční páteří zapůjčený Anatomickým ústavem 3.LF UK. Přítomnost meniskoidů byla hodnocena v sagitální rovině, která je nejvýhodnější vzhledem k nejčastějšímu umístění meniskoidů z ventrální a dorsální strany intervertebrálního kloubu (obr. 26). Z proběhlých vyšetření jsme po větším počtu experimentálních nastavení získali sekvenci, kterou jsme použili dále k zobrazení meniskoidů *in vivo*.



Obr. 26: Ukázka z vyšetření MRI na anatomickém preparátu. Meniskoidy v segmentu C1/2 zasahující z ventrální a dorsální strany klínovitě mezi artikulující plochy, zvýrazněny červenými šipkami. Obraz z programu Siemens syngo FastView, upraven v programu Adobe Photoshop.

In vivo jsme v experimentální části vyšetřili deset subjektů. Všichni zúčastnění byli vyšetřeni pro přítomnost kloubních blokády v krční páteři s pozitivním nálezem. Žádný ze subjektů netrpěl v době experimentu akutními obtížemi v této oblasti. Nejprve, za účelem vyzkoušení nalezené sekvence z experimentu na anatomickém preparátu, byli vyšetřeni tři subjekty. Další sedm osob podstoupilo 2 vyšetření (úvodní a kontrolní), mezi kterými byla po úvodním MRI vyšetření aplikována manipulační léčba krční páteře technikou HVLA (od hlavových kloubů po C/Th přechod). Následovalo kontrolní vyšetření a zhodnocení změn v obrazové dokumentaci se zaměřením na přítomnost, umístění a tvar meniskoidů.

Shrnutí postupu MRI experimentů:

1. Vyšetření anatomického torza hlavy s krční páteří, nalezení vhodné sekvence.
2. Vyšetření MRI krční páteře u třech probandů za účelem vyzkoušení nalezené sekvence a identifikace meniskoidů *in vivo*.
3. Vyšetření sedmi probandů na přítomnost blokády v oblasti krční páteře.
4. Identifikace meniskoidů *in vivo* na sedmi probandech.

5. Manipulace krční páteře od hlavových kloubů po C/Th přechod u sedmi vyšetřených probandů.
6. Kontrolní vyšetření *in vivo* sedmi probandů, kteří podstoupili manipulační léčbu.
7. Komparace úvodního a kontrolního vyšetření. Hledání změn v uložení meniskoidů před a po manipulační léčbě.
8. Zpracování výsledných řezů ve speciálních počítačových programech (syngo FastView, 3D Slicer, Adobe Photoshop).

Výzkumný soubor vyšetření MRI

Jednalo se o zdravé dobrovolníky ve věku 28-40 let, z toho 2 muži a 8 žen. Kontraindikací k zahrnutí do výzkumu byla přítomnost kardiostimulátoru, kovových předmětů v těle a u žen případné těhotenství. Všichni podepsali souhlas s vyšetřením na přístroji MRI. Žádné z osob nebyly dříve diagnostikovány strukturální poruchy páteře a cévní poruchy v oblasti krku, které by byly překážkou v aplikaci manipulační léčby.

Výsledná obrazová dokumentace pořízená z výše uvedených experimentů byla hodnocena v počítačovém programu *Siemens syngo FastView*, který umožňuje procházet jednotlivé řezy v rovině sagitální, frontální a transversální. Dále umožňuje komparaci řezů z dvou vyšetření vedle sebe, zvětšení požadované oblasti a reálné měřítko. Jedno z vyšetření bylo použito jako podklad k tvorbě 3D modelu meniskoidu v programu 3D Slicer, který umožňuje manuální segmentaci vybrané struktury v jednotlivých řezech. Jejich sumací vzniká barevně zvýrazněný 3D model vybrané tkáně, který se automaticky zobrazuje ve všech třech rovinách, a tím výrazně usnadňuje orientaci v dané oblasti a umožňuje lepší tvarové a velikostní posouzení vybrané struktury.

Pořízené fotografie a obrazová dokumentace z MRI byly upraveny v programu Adobe Photoshop, který umožňuje grafickou úpravu obrazu.

9.4 Vyšetření krční páteře metodou TVS

Další část práce se zabývala výzkumem vlivu kloubní blokády na reologické vlastnosti páteře. Experiment proběhl ve spolupráci s ČZU v Praze a Mgr. Josefem Zemanem, autorem přístroje TVS a kolegyní Panskou, studentkou doktorského

studia na katedře Anatomie a Biomechaniky, která metodiku řeší ve své disertační práci. Pomocí metody TVS došlo ke komparaci mezi přenosem vibrací axiálním systémem za přítomnosti blokády a po aplikaci manipulační léčby. V rámci experimentu byly metodou TVS vyšetřeny dvě osoby s diagnostikovanou funkční kloubní blokády v oblasti krční páteře (proband č. 1 v oblasti C₃₋₅, proband č. 2 v oblasti C₂₋₄). Jednalo se o pilotní projekt zaměřený na vyšetření úseku krční páteře metodou TVS.

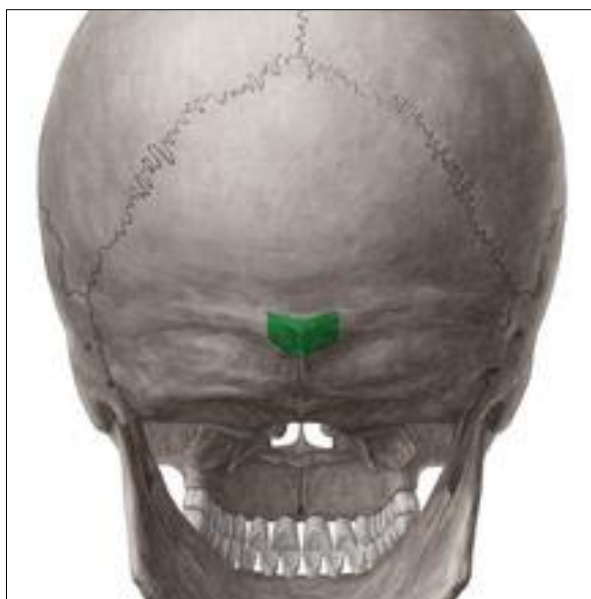
Shrnutí postupu experimentů TVS metody:

1. Vyšetření krční páteře metodou TVS u dvou probandů.
2. Manipulační léčba krční páteře od hlavových kloubů po C/Th přechod.
3. Kontrolní vyšetření metodou TVS.
4. Softwarové zpracování dat.
5. Komparace naměřených hodnot před a po aplikaci manipulační léčby.
6. Zanesení výsledných hodnot do grafů.

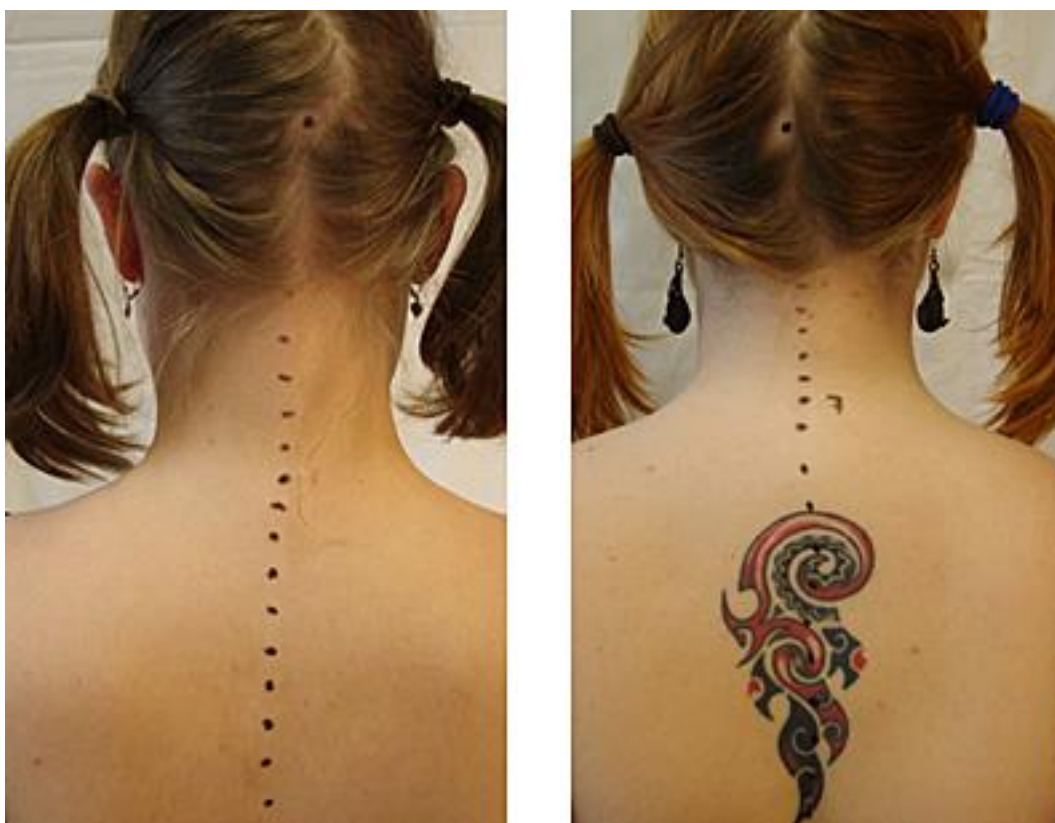
Výzkumný soubor vyšetření TVS

Jednalo se o dva dobrovolníky, zdravé ženy ve věku 22 let. Obě v době vyšetření neměly akutní bolesti v oblasti krční páteře. Před experimentem byly seznámeny s průběhem vyšetření, s možnými riziky spojenými s manipulací krční páteře a podepsaly informovaný souhlas.

Přibližná lokalizace spinálních výběžků a bodu v oblasti protuberantia occipitalis externa (obr. 27) proběhla před samotným vyšetřením (obr. 28). Místa byla odmaštěna, oblast okciputu vyholena, a označena permanentním fixem pro pozdější orientaci při aplikaci snímačů.



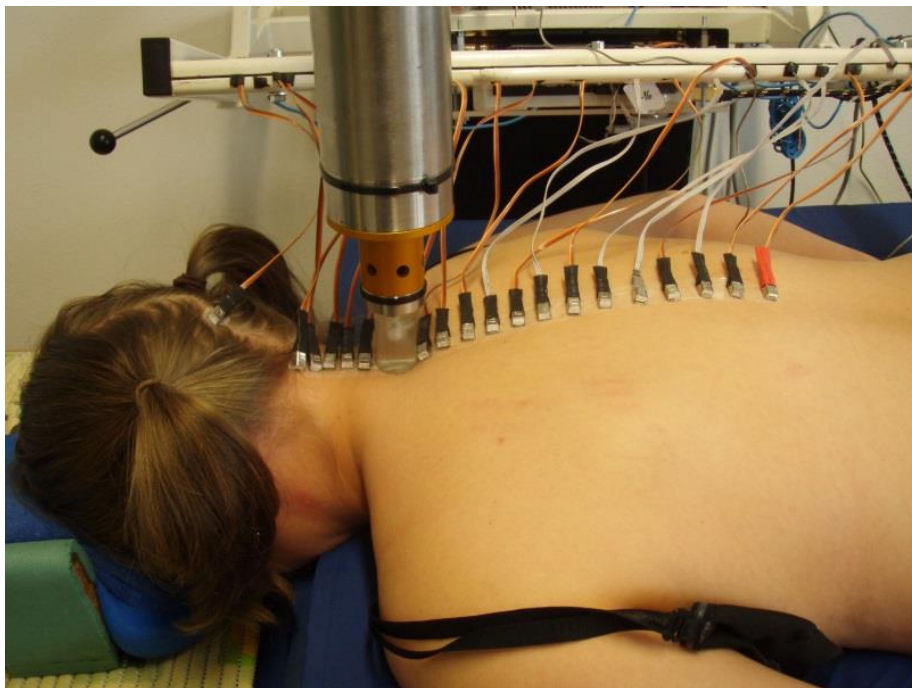
Obr. 27: Anatomické umístění protuberantia occipitalis externa. Místo umístění jednoho ze snímačů při vyšetření TVS metodou.



Obr. 28: Lokalizace spinálních výběžků u dvou vyšetřovaných subjektů. Jejich vyznačení permanentním fixem před samotným vyšetřením TVS metodou. Foto archiv autora.

V místě okciputu byla na vyholené místo umístěna oboustranná lepicí páska pro připevnění jednoho z čidel. Další pruh pásky byl aplikován na celou krční a horní část hrudní páteře přes spinální výběžky.

Vyšetřená osoba byla umístěna do pronační polohy na pevnou podložku s podložením v oblasti čela tak, aby byla zachována fyziologická křivka páteře. Buzení vibrací probíhalo na spinálním výběžku obratle C₇, na který byl umístěn generátor vibrací. Přenos axiálním systémem byl snímán akcelerometry přilepenými na lepicí pásku na předem lokalizovaných bodech v místech spinálních výběžků obratlů C₆, C₅, C₄, C₃, C₂ a okciputu (obr. 29). Zbýlých 13 snímačů bylo umístěno na spinální výběžky hrudních obratlů, záznamy z těchto lokací nebyly vyhodnocovány a nejsou pro náš výzkum podstatné.



Obr. 29: Vyšetření reologických vlastností krční páteře na přístroji TVS jednoho ze subjektů. Foto archiv autora.

Celý záznamový cyklus trval 3 x 3 minuty, tzn., že byly zaznamenány 3 dvojice rostoucích a klesajících sekvencí budících frekvencí v rozmezí 5-180 Hz. Oba subjekty podstoupili po úvodním vyšetření manipulační léčbu krční páteře (od hlavových kloubů po C/Th přechod) se zaměřením na oblast zjištěných blokády. Ihned poté následovalo kontrolní vyšetření přístrojem TVS, opět v cyklu 3 x 3 minuty a s měnící se frekvencí v rozmezí 5-180 Hz.


Hlavním problémem této metody bylo správné umístění akcelerometrů na malý úsek páteře tak, aby se vzájemně nedotýkaly. Vzhledem k fyziologickému zakřivení krční páteře do lordózy můžeme říci, že vyšetření metodou TVS aplikované na oblast krční páteře není vhodné pro osoby s krční hyperlordózou.

Výsledná měření byla zpracována speciální počítačovým softwarem vytvořeným pro tuto metodiku. Získané výsledky byly vyhodnoceny číselně a zaneseny do grafů. Výsledky experimentu TVS jsou založeny na porovnání úvodních a kontrolních hodnot. Hlavním sledovaným parametrem byla změna útlumového koeficientu.

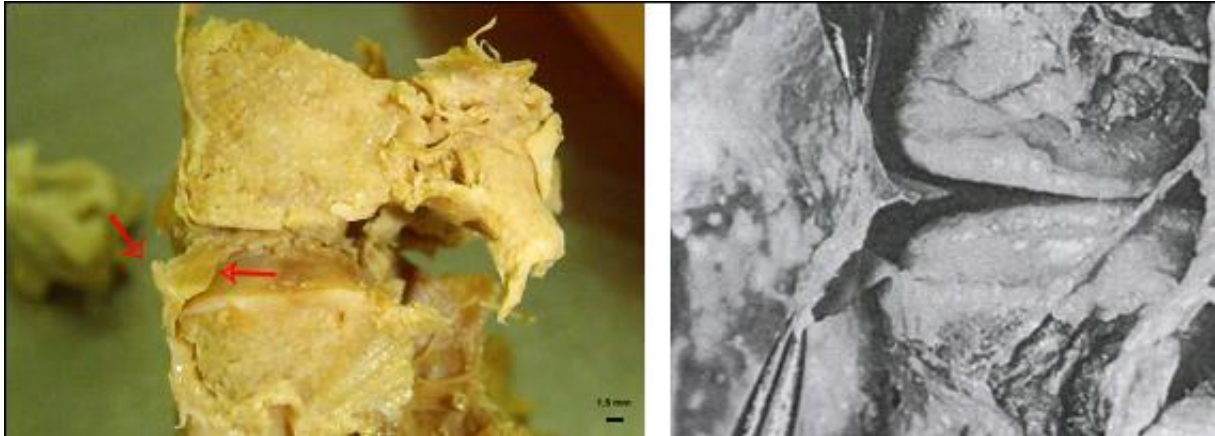
10. VLASTNÍ VÝSLEDKY

10.1 Výsledky anatomické studie

Preparace kloubků je znesnadněna přítomností velkého množství měkkých tkání. K sagitálnímu řezu skrz intervertebrální klouby byla použita pilka, k jemné preparaci skalpel. Postupovali jsme obezřetně, aby nedošlo k poškození či narušení v předpokládaném místě uložení meniskoidů. Na sagitálních řezech byly meniskoidy uloženy klínovitě mezi artikulujícími facetami horního a dolního segmentu, a to ve ventrální a dorsální části (obr. 30 a 31), shodně s tím, co jsme mohli vidět na sagitálních řezech z práce Webb et al. (2010). Jejich velikost se pohybovala přibližně mezi 1 – 5 mm. Povrch horní i dolní facety byl kryt vrstvou artikulující chrupavky.

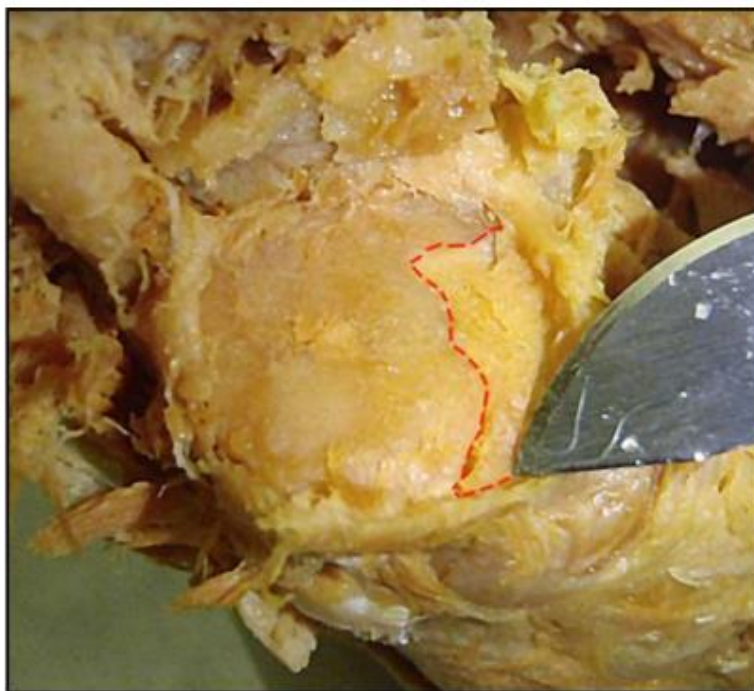


Obr. 30: Meniskoidy krční páteře v sagitálním řezu skrz intervertebrální klouby. Meniskoidy jsou označeny červenými šipkami. Zasahují z ventrální (V) a dorsální (D) strany mezi artikulující plochy kloubu. Na styčných plochách kloubu je patrna silnější vrstva chrupavky. Foto archiv autora, upraveno v programu Adobe Photoshop.



Obr. 31: Meniskoid krční páteře. Vlevo - klínovité umístění meniskoidu krční páteře z naší anatomické studie. Meniskoid vyznačen červenými šipkami. Kloub je pootvřen pro lepší viditelnost. Foto archiv autora, upraveno v programu Adobe Photoshop. Vpravo – pro porovnání uvádíme podobný nález klínovitě umístěného meniskoidu z práce Mercera a Bogduka (1993).

Studium sagitálních řezů bylo důležité z důvodu orientace v obrazech z vyšetření na MRI. Po oddělení jednotlivých kloubků v místě kloubní štěrbiny jsme meniskoidy mohly zkoumat i přímým pohledem na kloubní plochu, tak jak to ve své práci popsali Kos, Heřt a Ševčík (2002). Nepravidelně jsme zde nacházeli tenké až blanité meniskoidy rozmanitých tvarů (obr. 32).



Obr. 32: Přímý pohled na facies articularis intervertebrálního kloubu. Meniskoid zasahuje z dorsální strany. Vnitřní okraj meniskoidu vyznačen červeně. Foto archiv autora, upraveno v programu Adobe Photoshop.

V části preparátu byl segment, kde na sebe kloubní plošky těsně naléhaly, jako by byly slepeny k sobě a kloubní štěrbina zaniklá (obr. 33). Ani při snaze o ohnutí nedošlo k rozevření v místě artikulace jako v ostatních segmentech. Měkká část meniskoidu byla pevně sevřena v mezikloubním prostoru. Domníváme se, že se jednalo o kloubní adhezi.



Obr. 33: Pátevní sloupec intervertebrálních kloubků. V segmentu označeném červenou šipkou došlo pravděpodobně k adhezi kloubních ploch. Foto archiv autora, upraveno v programu Adobe Photoshop.

10.2 Výsledky vyšetření přístrojem MRI

10.2.1 Technické parametry

Z proběhlých experimentů jsme došli k následujícím závěrům. Zobrazitelnost meniskoidů silně závisí na technických parametrech přístroje (síle magnetického pole, zvolené pulzní sekvenci zobrazení atd.), na vlastnostech vyšetřovaného segmentu (velikosti, umístění, výšce apod.) a na pohybových a jiných artefaktech (dýchání, pulzace) vzniklých během vyšetření. Zobrazování anatomických preparátů

nebylo limitováno vyšetřovacím časem a artefakty spojenými s fyziologickým pohybem. Tím bylo možné otestovat MRI sekvence vážené T1, T2 i protonovou hustotou. Jako nejvhodnější byla vybrána sekvence *de3d*. Její výhodou je mimo jiné isotropní rozlišení, které v případě nejistoty identifikace tkáně umožňuje provést rekonstrukci v libovolné rovině. Detekce MRI obrazů na daném přístroji s uvedenou sekvencí trvá 6:53 minut. Po přičtení zaměřovací (localizer) sekvence to umožňuje kompletní zobrazení meniskoidů pod 9 minut. Čas prodlužují automatická pomocná měření nehomogenity magnetického pole přístrojem. Rozlišení sekvence je 0,7 x 0,7 x 0,7 mm. Náběr probíhá ve dvou objemech (slabs), vzdálených 20%. Ve směru fázového kódování se osvědčuje 100% převzorkování (oversampling). Ve směru osy Z (tj. kraniokaudální) stačí převzorkování o 25%. Snímá se 48 vrstev o tloušťce 0,67 mm, repetiční čas 15,58 ms, echo čas 5,06 ms, flip angle 20 stupňů. Dále byla použita korekce geometrických distorzí, které jsou zejména na silném 3T poli u MRI přístrojů s širší gantry (zde 70 cm).

Ve srovnání s Friedrichem (2008), který meniskoidy krční páteře vyšetřoval pomocí 16-kanálové páteřní cívky, se nám osvědčilo použití hlavové cívky s 32-kanály.

Nevýhodou vyšetřování anatomických preparátů je nefyziologické zastoupení tekutiny v měkkých tkáních. Při vyšetření docházelo navíc k zahřátí preparátu a nutně i k přeskupení tekutiny. I přes tento fakt je obrazová dokumentace čitelná a lze i zde identifikovat meniskoidy (viz obr. 26 kapitola 5.3).

Při vyšetření *in vivo* byla nejčastější komplikací v hodnocení obrazů přítomnost pohybových artefaktů, vzniklých převážně z diskomfortu vyšetřovaných osob. Ten pocházel z délky vyšetření a z hlasitých zvuků, které ho doprovází.

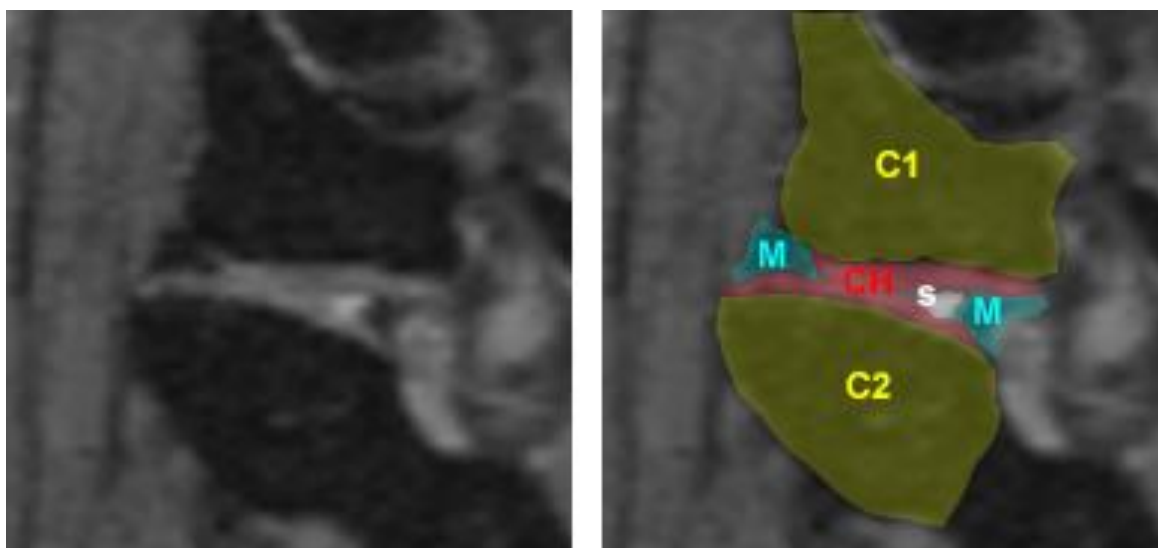
10.2.2 Hodnocení obrazové dokumentace

Při hodnocení obrazové dokumentace jsme vycházeli z teoretických znalostí a zkušeností autorů z nastudované odborné literatury. Nejvýhodnější je identifikování meniskoidů v sagitálních řezech. Protože je meniskoid součástí kloubního pouzdra a tkáňovým složením se mu podobá, bývá složité ho v kloubu na MRI řezech přesně odlišit. Obě tkáně vykazují v obraze stejný nebo podobný stupeň šedi. Jako meniskoidy jsme označili tkáň, která zasahuje mezi kloubní plošky. Její velikost jsme určovali od vertikální hrany artikulující kosti facetového kloubu k jejímu konci uvnitř

kloubu. Kromě meniskoidu jsme v kloubech zobrazovali vrstvu chrupavky přítomnou na horní i dolní ploše intervertebrálních kloubů. Pro velký obsah tekutiny vypadá na T2 vážených obrazech z vyšetření MRI jako tenká bílá vrstva pokrývající artikulující plochy. V oblasti skloubení jsme nepravidelně nacházeli ještě hyperintenzní signál malého objemu ukazující na přítomnost určitého množství synoviální tekutiny.

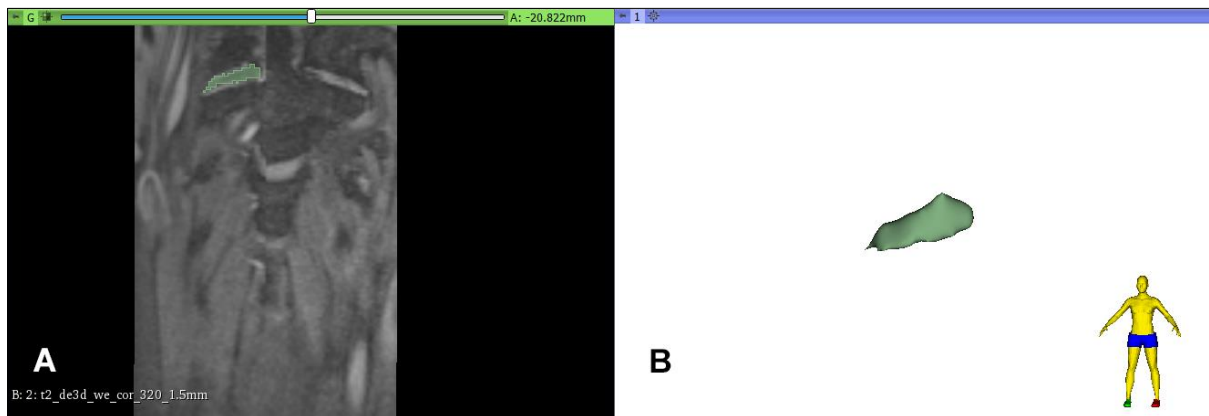
10.2.3 Hodnocení meniskoidů

Ačkoliv jsou podle Kosa a Wolfa (1975) meniskoidy součástí všech intervertebrálních kloubů, jejich stoprocentní identifikace na obrazech MRI není možná. Hlavním důvodem je malá velikost zkoumané tkáně a případné pohybové artefakty způsobující rozostření obrazu a tím ztížení identifikace meniskoidu od ostatní tkáně. Nelze s jistotou tvrdit, že ve vyšetřeních, kde jsme meniskoidy neidentifikovali, nejsou přítomny. Ve všech z deseti hodnocených případech byly nalezeny velké meniskoidy klínovitého tvaru bilaterálně (tzn. z ventrální i dorsální strany na sagitálním řezu) v segmentu C1/C2 (obr. 34). Jejich tlustá báze přechází v úzký konec zasahující do nitra kloubu. Na artikulujících plochách je zřetelně rozeznatelná vrstva chrupavky a malé množství synoviální tekutiny, viditelné jako hyperintenzní signál v obraze. Nálezy v této oblasti se shodují s jejich popisem v práci Webb et al. (2009) zaměřené právě na meniskoidy atlantoaxiálního skloubení.

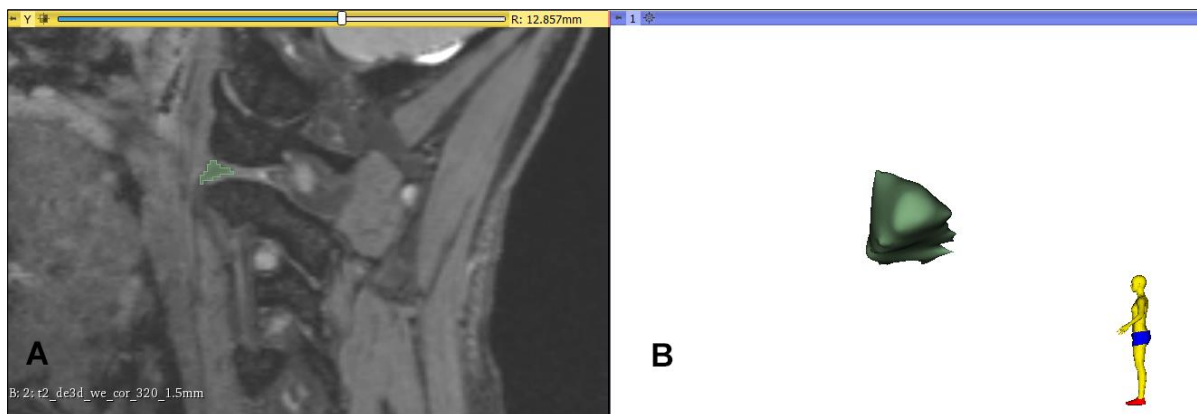

Obr. 34: Segment C1/C2 z vyšetření MRI. Vlevo originál, vpravo ten samý obrázek schematicky vybarven: CH (červeně) artikulující chrupavka; S (bíle) synoviální tekutina; M (modře) meniskoidy; C1, C2 (žlutě) artikulující kosti. Obraz z programu Siemens syngo FastView, upraven v programu Adobe Photoshop.

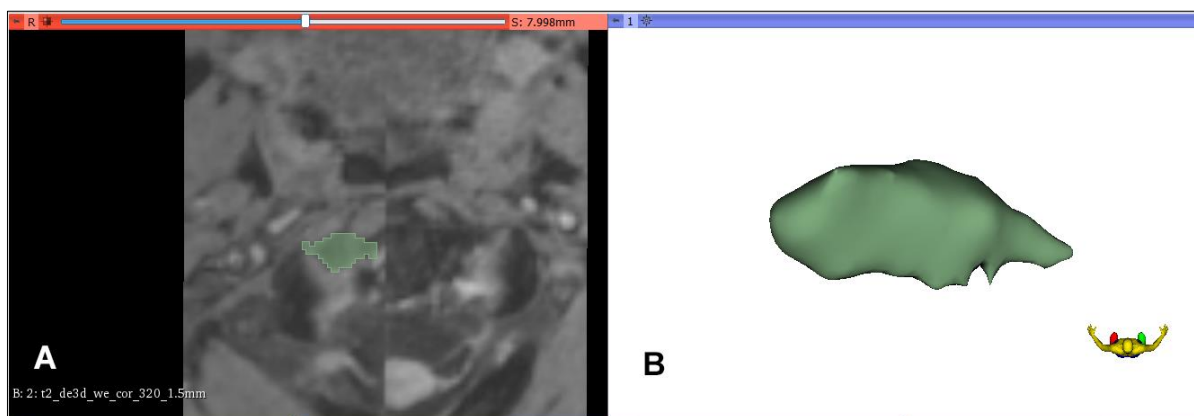
Ze všech nalezených meniskoidů jsou v této oblasti nejlépe identifikovatelné právě pro svou velikost, kterou si v tomto segmentu vysvětlujeme jednou z jejich funkcí tak, jak ji popsali autoři Engel a Bogduk (1982), tedy že zde meniskoidy vyrovnávají prostor vzniklý inkongruencí konvexně tvarovaných kloubních ploch atlas s axis. Díky větší velikosti meniskoidů a kraniálnímu umístění atlantoaxiálního skloubení, tj. blízko vzhledem k signálu hlavové cívky, jsou kontury zde uložených meniskoidů dobře patrné, a proto vhodné pro další grafické zpracování. Data z vyšetření ve formátu DICOM byla použita k tvorbě grafického 3D modelu v programu 3D Slicer. Nejprve byly vyznačeny obvodové části levého ventrálně uloženého meniskoidu na všech sagitálních řezech, kde byla jeho struktura identifikována. Spojením jednotlivých částí z 2D obrazů program vygeneroval konečný 3D model. Tvar a umístění meniskoidu byly automaticky zakresleny i ve dvou zbývajících rovinách na snímcích z vyšetření, ve kterých je meniskoidální tkáň jinak špatně identifikovatelná. Pokud se detailněji zaměříme na umístění meniskoidu ve frontální rovině (obr. 35), vidíme, že zasahuje po celém obvodu z mediální části kloubu. V sagitální rovině je jasně vidět klínovité umístění (obr. 36). Na transverzálním řezu meniskoid opisuje obvod mediální části kloubu (obr. 37).



Obr. 35: Umístění meniskoidu ve frontální rovině. A: umístění v MRI obraze. B: odpovídající 3D model. Orientace pohledu viz model člověka v pravém rohu obrázku. Model vytvořen v programu 3D Slicer.



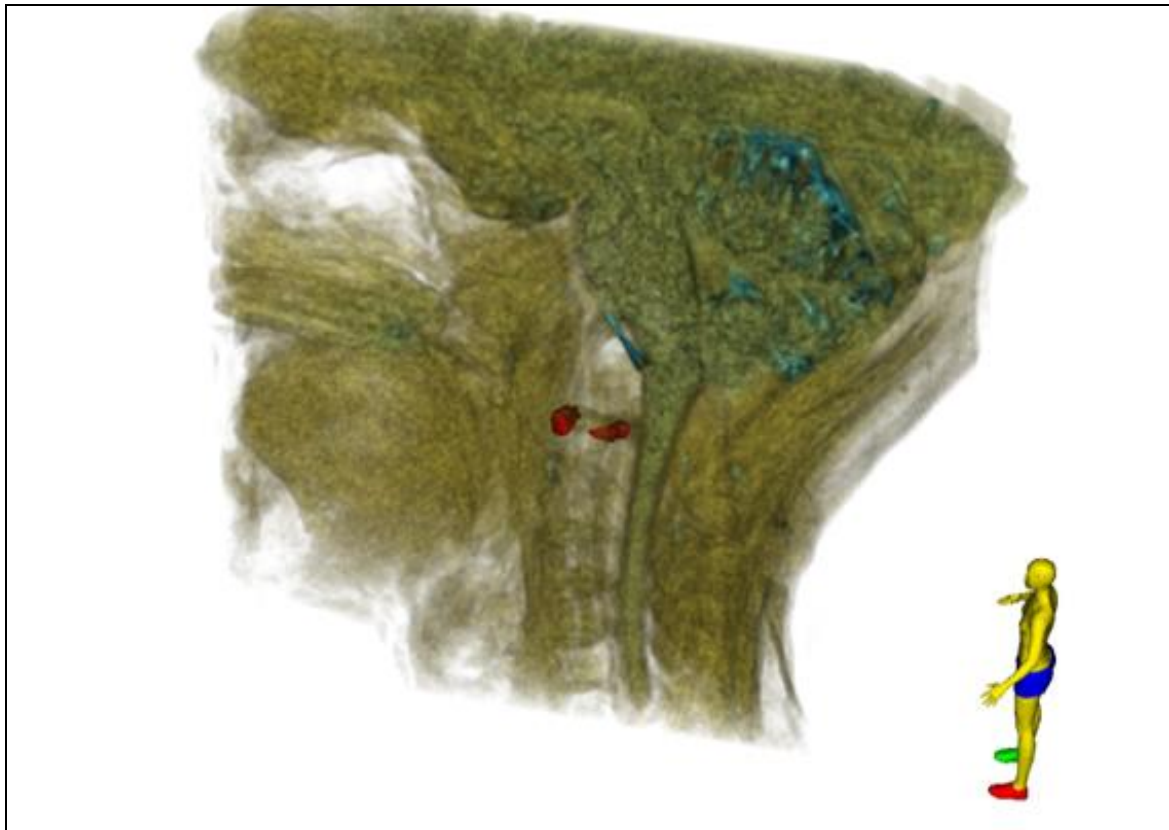
Obr. 36: Umístění meniskoidu v sagitální rovině. A: umístění v MRI obraze. B: odpovídající 3D model. Orientace pohledu viz model člověka v pravém rohu obrázku. Model vytvořen v programu 3D Slicer.



Obr. 37: Umístění meniskoidu v transverzální rovině. A: umístění v MRI obraze. B: odpovídající 3D model. Orientace pohledu viz model člověka v pravém rohu obrázku. Model vytvořen v programu 3D Slicer.

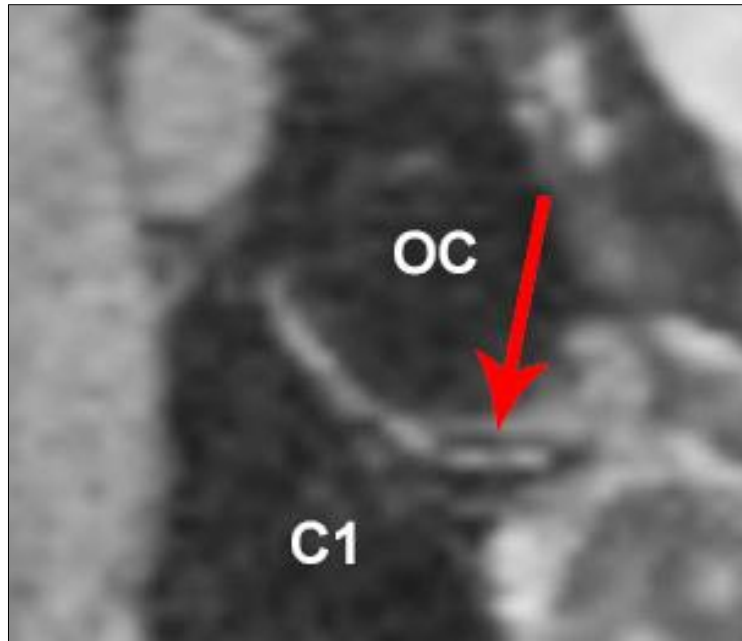
Z obrázků 35 a 37 je patrné, že ve vyšetření část páteře chybí a vzniká tak dojem rozpůlení obrazu. Mediální část páteře, tj. oblast mezi pravým a levým meziobratlovým kloubem byla z vyšetření vynechána. Bylo tak možno zaměřit se detailněji na zobrazení oblasti meziobratlových kloubů a zároveň zkrátit dobu expozičního času.

Manuální segmentací ventrálního i dorsálního meniskoidu, získáváme informace o jejich umístění v atlantoaxiálním skloubení. Pokud je vložíme do 3D modelu z vyšetření na MRI, který automaticky generuje počítačový program, získáváme informace o jejich vztahu k okolním tkáním (obr. 38).



Obr. 38: Ventrální a dorsální meniskoid atlantoaxiálního skloubení (červenou barvou) v 3D modelu z vyšetření na MRI. Orientace pohledu viz model člověka v pravém rohu obrázku. Model vytvořen v programu 3D Slicer.

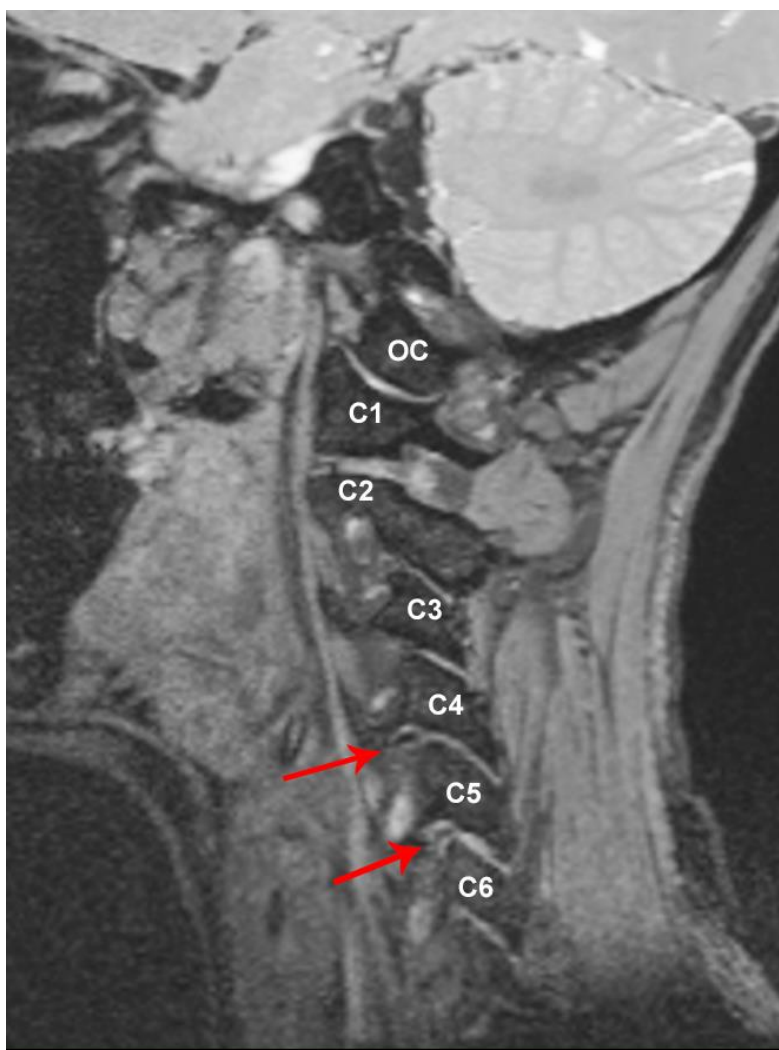
V jednom z úvodních experimentů zaměřených na získání vhodné sekvence se podařilo zobrazit meniskoid jazýčkovitého tvaru v segmentu okciput/atlas (obr. 39). Jedná se o dosti podobný případ, který Friedrich (2008) ve své práci označil za uskřínutý meniskoid (viz obr. 22). Bohužel zde nedošlo k aplikaci manipulační léčby a kontrolního vyšetření, proto nelze s jistotou říci, zda se jedná o uskřínutý meniskoid nebo jeho fyziologické uložení v kloubu.



Obr. 39: Meniskoid jazýčkovitého tvaru zasahující do kloubní štěrbiny v segmentu okciput (OC)/atlas (C1). Obrázek z programu Siemens syngo FastView, upraven v programu Adobe Photoshop.

Přítomnost meniskoidů v dalších segmentech byla nekonstantní. Lišily se velikostí, umístěním z ventrální či dorsální strany, někdy oboustranně. V jednom z vyšetření se podařilo zobrazit meniskoidy ve vysoké kvalitě i ve spodní části krční páteře (obr. 40). Jednalo se o totožnou sekvenci jako v ostatních případech, proto vyšší kvalitu obrazu spojujeme s absencí pohybových artefaktů.

Žádné další zákonitosti v umístění či tvaru meniskoidů nebyly objeveny. Věkové rozdíly nebyly brány v potaz, jednalo se o vcelku homogenní skupinu vyšetřovaných.



Obr. 40: Meniskoidy v segmentech C4/5 a C5/6 z ventrální strany. Obrázek z programu Siemens syngo FastView, upraven v programu Adobe Photoshop.

10.2.4 Výsledky komparativních vyšetření

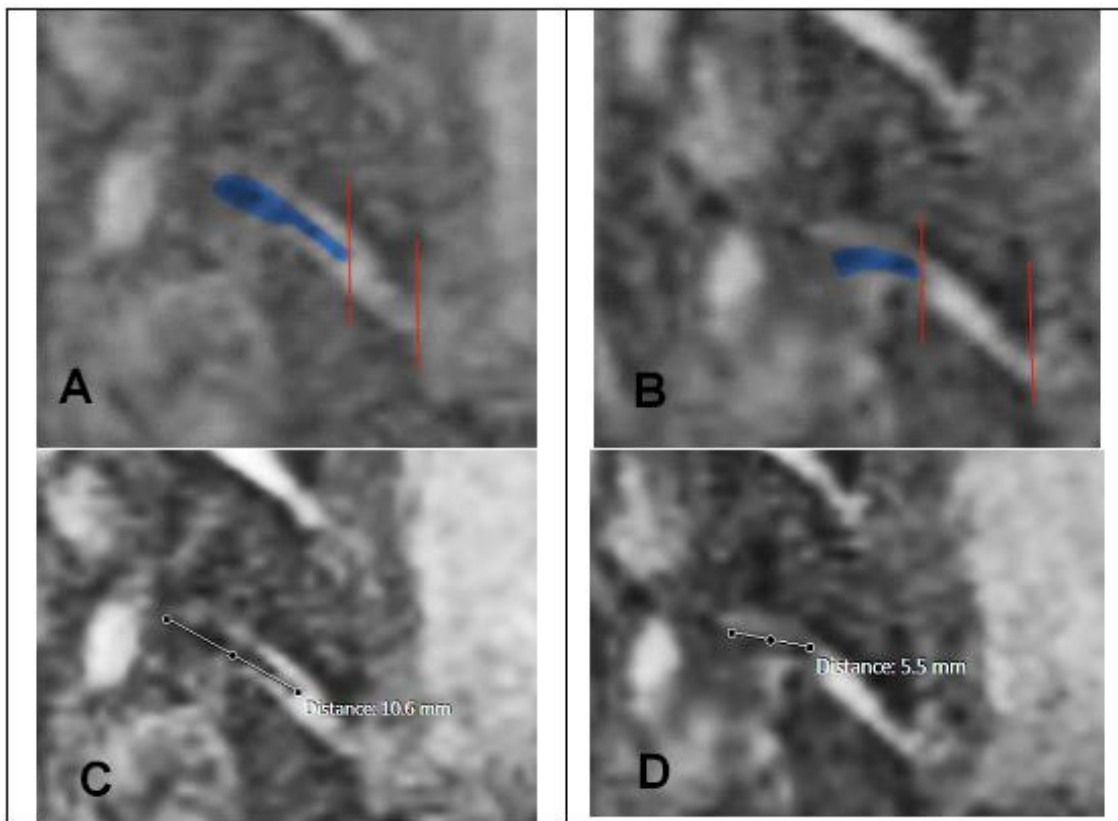
Hlavní část experimentu spočívala v komparaci obrazových vyšetření z MRI. Po prvotním zhodnocení krční páteře na přítomnost blokády následovalo úvodní MRI vyšetření, dále manipulační léčba a ihned poté kontrolní vyšetření MRI. Všech sedm subjektů bylo pozitivně hodnocených na přítomnost funkčních kloubních blokády v oblasti krční páteře. Žádná z vyšetřených osob neměla v čase vyšetření akutní pohybové obtíže v této oblasti ani nepocítovala bolest. Manipulační léčba byla provedena technikou HVLA (viz kapitola 2.4) a byla nekonstantně doprovázena lupnutím s variabilitou v intenzitě zvukového fenoménu.

U každé osoby došlo k zhodnocení úseku krční páteře od okcipitu po segment C6/C7 z obou stran (tj. 14 kloubků u jedné osoby). Ze zkoumaných 98 kloubních

spojení se ve dvou případech podařilo zobrazit posun meniskoidů tak, jak to popisuje teorie o uskřínutí meniskoidu.

Případ 1

Na snímku z úvodního vyšetření (obr. 41 A) je vidět, že meniskoid zasahuje hluboko do nitra kloubu a je vklíněn mezi artikulující plochy. Další snímek z kontrolního vyšetření po aplikaci manipulační léčby (obr. 41 B) ukazuje, že došlo k uvolnění zaklíněného meniskoidu a změně v jeho umístění. Z faktů uvedených v teoretické části práce se domníváme, že při manipulaci se kloubní plochy oddálily, napulo se kloubní pouzdro a strhlo zaklíněný meniskoid zpět.

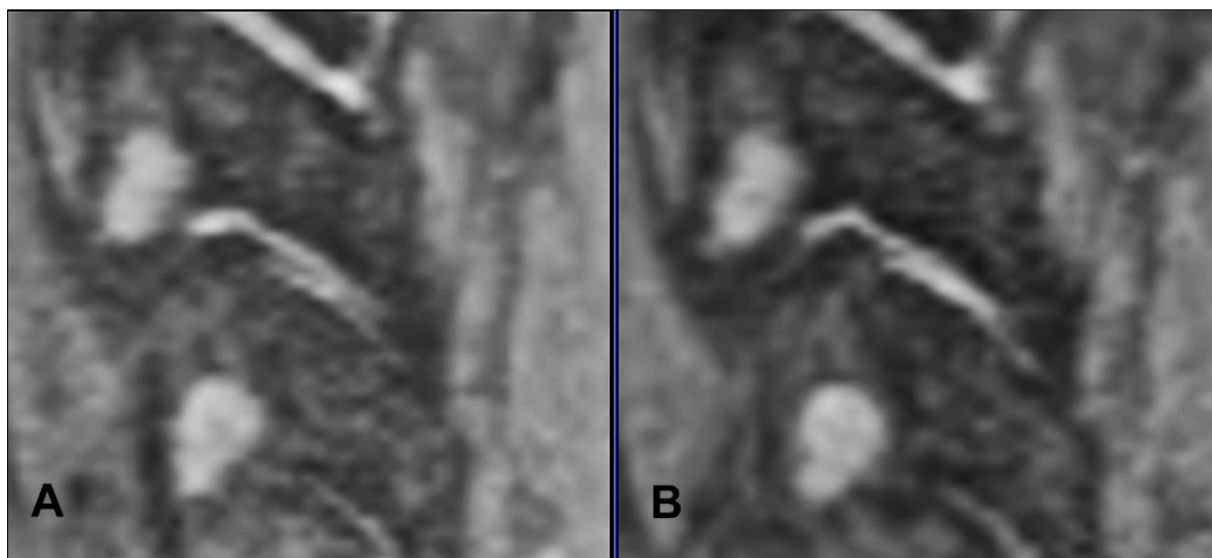


Obr. 41: Výsledný posun meniskoidu ventrálně uloženého v segmentu C6/7 vlevo. Vlevo (A, C) před a vpravo (B, D) po aplikaci manipulační léčby. Meniskoidální tkáň vybarvena modrou barvou (A, B). V prostoru mezi červenými čarami je vyznačen zbylý objem (resp. jeho průmět) kloubní dutiny vzniklý vyklouznutím meniskoidu. V dolních obrázcích (C, D) je vyznačeno měřítko dokumentující přibližnou velikost meniskoidu. Obraz z programu Siemens syngo FastView, upraven v programu Adobe Photoshop.

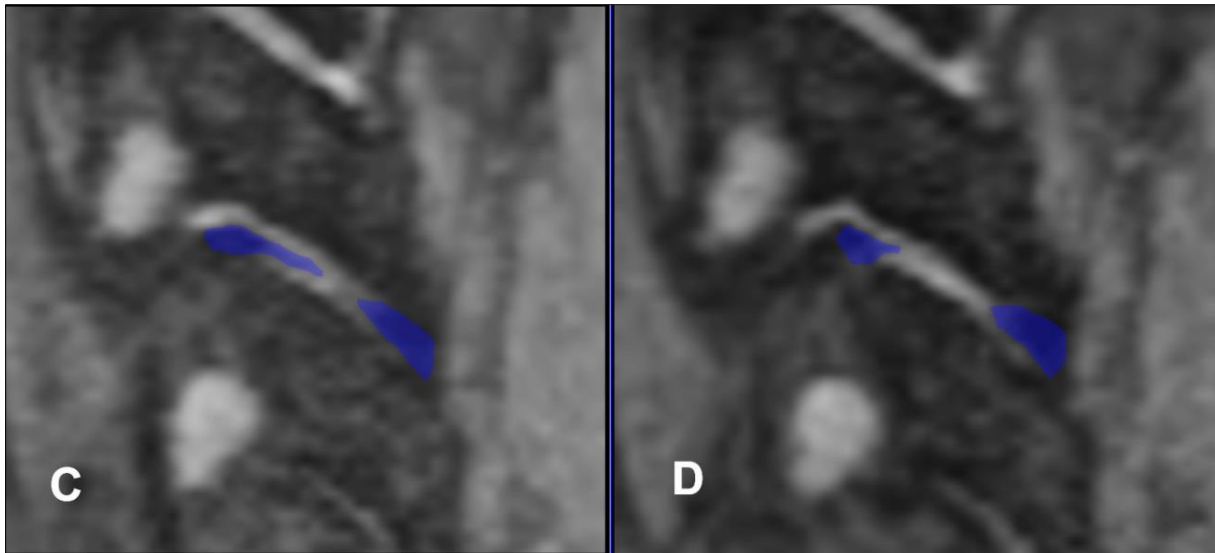
Z obrázků 41 C a 41 D je patrné, že délka meniskoidu zasahujícího do kloubní dutiny se po manipulaci zmenšila na přibližně 60 % své délky před manipulací. Ačkoliv by se podle daných parametrů mohlo zdát, že se jedná o těžkou blokádu, jak jsme již uvedli, vyšetřovaná osoba v době vyšetření nepociťovala akutní bolesti, ani omezení pohyblivosti v krční páteři. To dokazuje, že uskřínutý meniskoid může být příčinou i chronických blokády bez akutní bolestivosti a vyvrací domněnku Fryera (2003), který meniskoidům přisuzoval roli pouze v akutních blokády páteře.

Případ 2

V druhém případě, který byl zaznamenán po komparaci z vyšetření na MRI, je na snímcích opět viditelná změna v umístění meniskoidů. Jedná se o vyšetření stejného subjektu jako v případě 1. Z obrázku 42 je patrné, že se jedná o posun dvou meniskoidů, které zasahují jak z ventrální, tak i z dorzální strany levého intervertebrálního kloubu v segmentu C5/6.



Obr. 42: Komparace úvodního (42 A) a kontrolního (42 B) vyšetření MRI segmentu C5/6. Obrázek z programu Siemens syngo FastView.



Obr. 43: Komparace úvodního (C) a kontrolního (D) vyšetření MRI segmentu C5/6. Přibližné uložení meniskoidů zvýrazněno modrou barvou. Obrázek z programu Siemens syngo FastView, upraven v programu Adobe Photoshop.

Porovnáním umístění meniskoidu v úvodním vyšetření (obr. 43 C) a jeho polohou po manipulaci (43 D), můžeme, tak jako v případě 1, usuzovat na blokádu v tomto segmentu. Manipulací došlo k uvolnění uskřinuté tkáně z ventrální i dorzální části a jejich posunu na okrajové části kloubu.

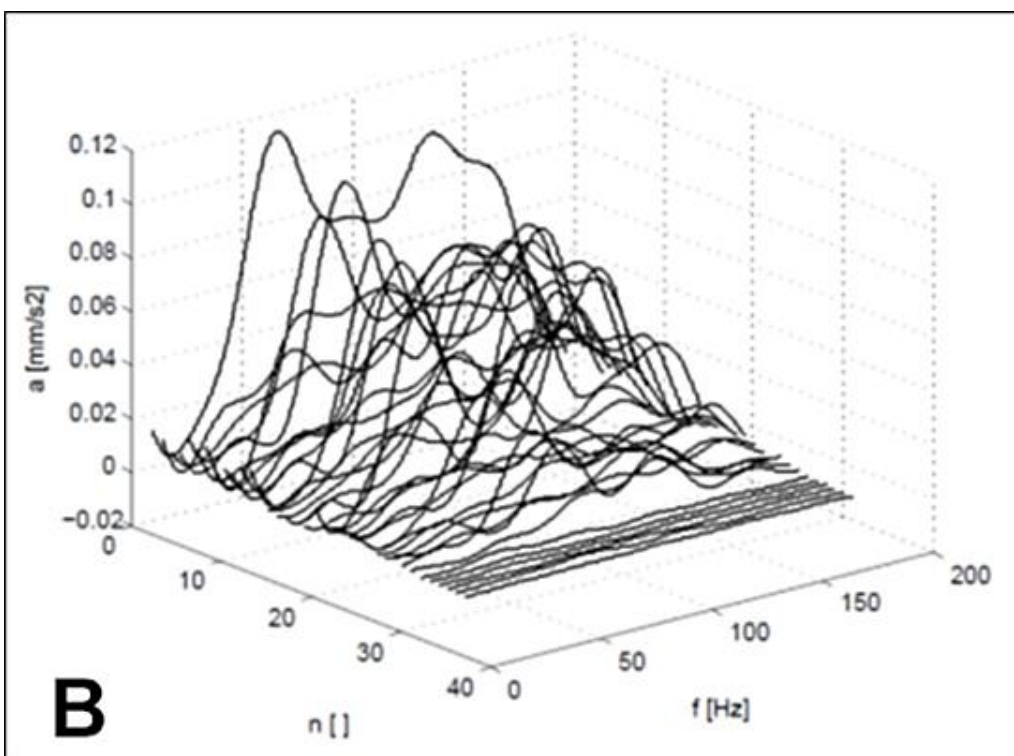
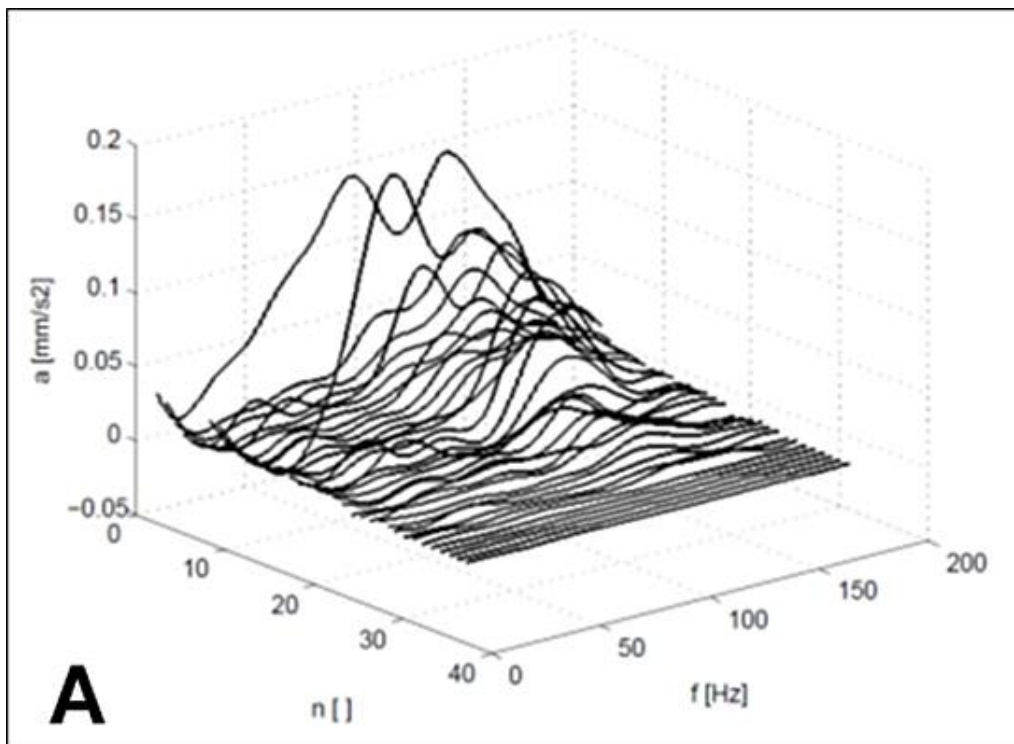
V literatuře jsme se dosud nesešli s možností popisující bilaterální uskřinutí meniskoidů (tzn. ventrálně i dorzálně) v jednom segmentu jednoho facetového kloubu. Tento stav ale pravděpodobně nevznikl excesivní rotací tak, jak o tom uvažovali Mercer a Bogduk (1993), protože při rotaci vždy dochází k napnutí kloubního pouzdra na jedné a k nařazení na druhé straně kloubu, je tedy nepravděpodobné, že by tímto mechanismem došlo k uskřinutí naproti sobě uložených meniskoidů.

Výsledky komparativních vyšetření neukazují znatelný rozdíl ve velikosti (vertikální) kloubní štěrbině před a po aplikaci manipulační léčby tak, jak to ve své práci popsal Cramer et al. (2013). Důvodem může být menší velikost krčních segmentů ve srovnání s mohutnější bederní páteří a tedy diskretnější změny, které prozatím nejsme schopni zaznamenat. Mimo zmíněné posuny uskřinutých meniskoidů nebyly další změny mezi oběma vyšetřeními z MRI u všech sedmi hodnocených subjektů identifikovány.

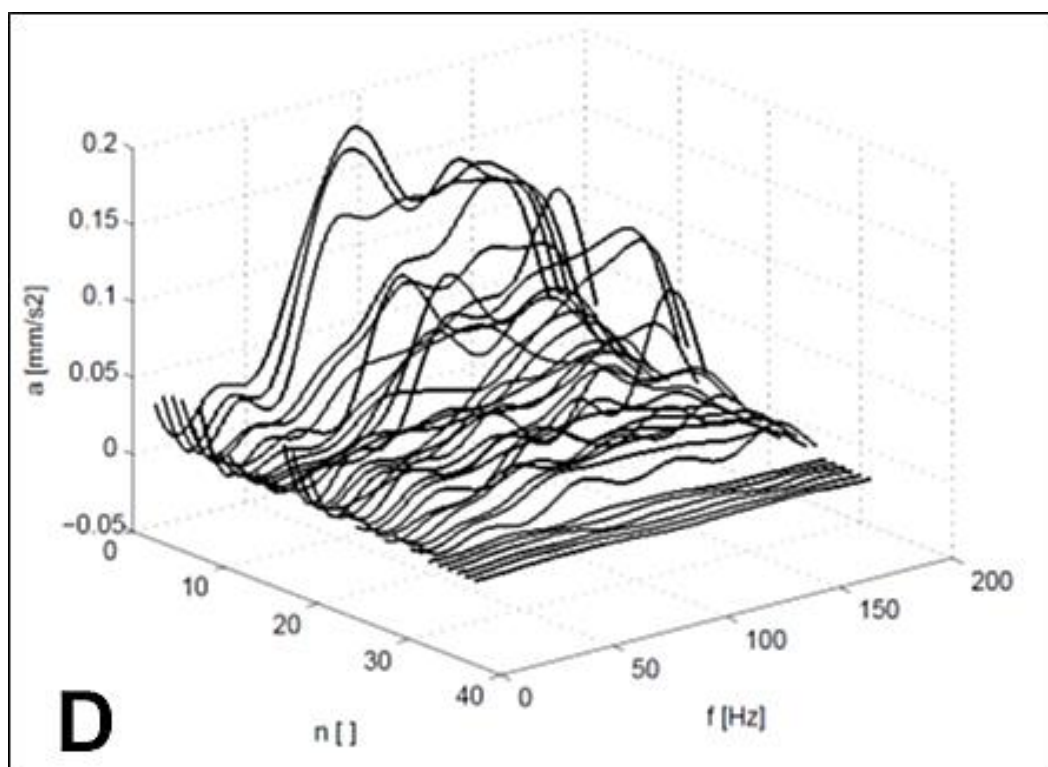
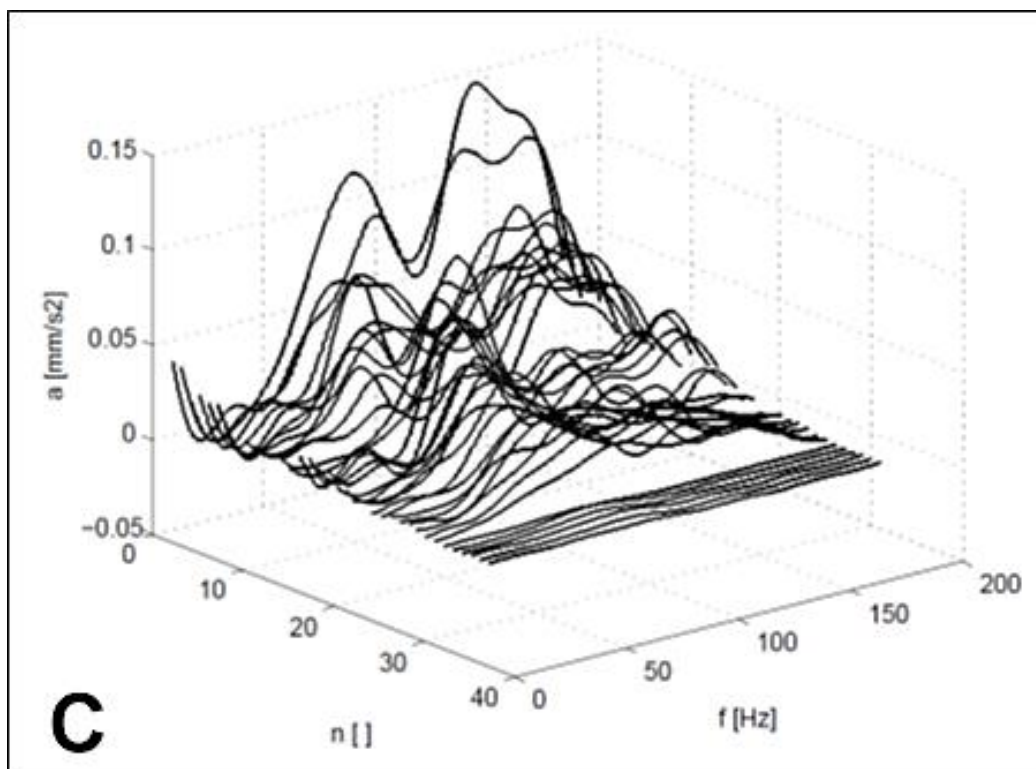
Výsledky v posunu meniskoidů byly zaznamenány pouze u jedné osoby, ačkoliv byly blokády diagnostikovány a odstraněny i u ostatních subjektů. Toto vyšetření vykazovalo také vysokou obrazovou kvalitu ve smyslu ostrosti a tedy dobré orientace v jednotlivých strukturách. Vzhledem k tomu, že u všech vyšetřených byla použita stejná sekvence, lepší kvalitu obrazu je přisuzována absenci pohybových artefaktů. To mohlo být zapříčiněno kratší akviziční dobou, kdy část páteře mezi levým a pravým sloupcem meziobratlových kloubů byla, právě z důvodu zkrácení doby vyšetření, vynechána.

10.3 Výsledky vyšetření metodou TVS

Souhrnné výsledky z komparativního vyšetření metodou TVS u dvou subjektů jsou znázorněny v grafech A-D na obrázku 44 a 45.



Obr. 44: Porovnání výsledků měření metodou TVS na úseku krční páteře u subjektu 1. 3D grafy zobrazují odezvy (zrychlení a) jednotlivých obratlů v závislosti na budící frekvenci f . Graf **A**: Subjekt 1 před manipulací; Graf **B**: Subjekt 1 po manipulaci. Převzato z Pígllová et al., 2017.



Obr. 45: Porovnání výsledků měření metodou TVS na úseku krční páteře u subjektu 2. 3D grafy zobrazují odezvy (zrychlení a) jednotlivých obratlů v závislosti na budící frekvenci f . Graf C: Subjekt 2 před manipulací; Graf D: Subjekt 2 po manipulaci. Převzato z Pígllová et al., 2017.

Legenda:

V grafu jsou zaneseny výsledky ze senzorů umístěných na C6 – Occp. a to vždy po 6 opakováních.

Proměnná n má následující význam: 1 až 6 – měření na C6, 7 až 12 měření na C5, 13 až 18 – měření na C4, 19 až 24 měření na C3, 25 až 30 – měření na C2, 30 až 36 měření na Occp.

Rezonanční frekvence ω^j se u jednotlivých obratlů zobrazují jako lokální extrémy příslušné křivky.

Z uvedených grafů vyplývají následující zjištění. U obou vyšetřovaných je v úvodním vyšetření před manipulační léčbou (grafy A, C) patrná nejsilnější odezva obratlů na vibrační zatížení v určitém vymezeném rozmezí budících frekvencí f (viz tab. 1). Konkrétně u probanda č. 1 je to pásmo 100 – 150 Hz, u probanda č. 2 pak v intervalech 60 – 90 Hz a 130 – 170 Hz. V nich se také nachází veškeré rezonanční frekvence ω^j zkoumaného systému. Jejich hodnoty jsou shodné s příslušnými budícími frekvencemi f^i a pozičně odpovídají lokálním extrémům jednotlivých křivek. Díky zpracování grafů ve 3D grafice je dobře patrné, že tyto lokální extrémy tvoří v případech před manipulační léčbou (A, C) jeden případně dva souvislé valy. Naopak v případech po manipulační léčbě (B, D) je patrná silná disperze těchto lokálních extrémů potažmo rezonančních frekvencí. V závislosti na jednotlivých obratlích zahrnují 3/4 využívaného frekvenčního pásma (viz tab. 1).

Ze zjištěných závislostí (obr. 44 a 45) je možné stanovit koeficient útlumu b celého krčního segmentu páteře. Výsledky jsou uvedeny v tabulce 1. Z ní je patrné, že u obou probandů po aplikaci manipulační léčby došlo ke zvýšení tohoto parametru. Tento výsledek naznačuje nárůst tlumících schopností axiálního systému vlivem manipulační léčby.

Tab. 1: Změny sledovaných reologických parametrů před a po manipulační léčbě. Převzato z Píglóvá et al., 2017.

Proband	Před manipulací		Po manipulaci	
	pásmo ω^j (Hz)	b ()	pásmo ω^j (Hz)	b ()
č. 1	110 – 150	0.28	40 – 160	0.39
č. 2	60 – 100, 130 – 170	0.20	50 – 175	0.47

Legenda: Pásmo ω^j – rozsah frekvenčního pásma, kde se rezonanční frekvence ω^j vyskytují, b – útlumový koeficient.

V principu lze ze získaných dat odhadnout i viskozitu μ , případně její změnu. Zde je však nutné podotknout, že tento parametr je kromě jiného závislý na rezonanční frekvenci celého segmentu. Vzhledem k heterogenitě axiálního systému jako celku, však nelze jednoznačně vybrat takovou veličinu, která celý systém vhodně charakterizuje. Zvláště patrné to je v případech po manipulační léčbě (grafy B, D). Na uvedených grafech je patrný jednoznačně větší počet vlastních rezonančních frekvencí sledovaného úseku, než před manipulací. Zvýšení počtu vlastních rezonančních frekvencí jednotlivých obratlů lze vysvětlit uvolněním příslušných blokad aplikovanou manipulační terapií. Proto tento výpočet jednoznačného určení viskozity v tomto úseku nebylo možné provést.

Kawchuk et al. (2016) ve své studii prokázal ovlivnění odpovědi axiálního systému na vibrační buzení přítomností degenerativních změn na páteři. To znamená, že změna struktury, která je objektivně prokazatelná a hodnotitelná na vyšetřeních typu MRI, ovlivňuje funkci páteře a je měřitelná. Z výsledků našich komparativních vyšetření metodou TVS vyplývá, že i funkční změny ve smyslu kloubní blokády, které jsou diagnostikovány hlavně jako omezení joint play, negativně ovlivňují schopnost axiálního systému adekvátně tlumit působení vnějších sil a jsou, podobně jako změny strukturální, měřitelné.

11. DISKUZE

Výsledky experimentální části práce jsou založeny jednak na obrazové dokumentaci, pořízené z MRI vyšetření, jednak na vyšetření metodou TVS. MRI jsme si vybrali z důvodu existujících literárních studií, které ji označily jako vhodnou metodu k zobrazení meniskoidů. Nejprve bylo nutné přesvědčit se o existenci meniskoidů intervertebrálních kloubů a jejich tvarových a jiných vlastnostech. Meniskoidy jsme hodnotili na anatomických preparátech. Jako součást kloubního pouzdra zasahují na různou vzdálenost do oblasti facies articularis kloubu. Jako i jiní autoři (Kos a Wolf, 1975; Mercer a Bogduk, 1993) se přikláníme k tvrzení, že jsou přítomny ve všech meziobratlových kloubech vyjma ankylotických kloubů, kde již není možný pohyb. To, že v některých studiích nebyly nalezeny ve všech kloubech, mohlo být způsobeno neopatrnou preparací kloubků, které jsou hojně obaleny měkkými tkáněmi, a tak může lehce dojít k vytažení malého meniskoidu napnutím kloubního pouzdra.

Naši spolupracovníci, odborníci na zobrazování MRI, dosud o meniskoidech neslyšeli a tudíž je ani nikdy nezobrazovali. Bylo tedy nutné je přesvědčit o jejich existenci. K tomu nám posloužil zapůjčený anatomický preparát, který byl také použit v úvodních studiích zaměřených na zobrazení meniskoidů v krční páteři. Výhodou tohoto zobrazování byla absence pohybových artefaktů, které se ukázali být největší komplikací při zobrazování *in vivo*. Ačkoliv jsme z vyšetření na preparátu získali vhodnou sekvenci, její ladění probíhalo po celou dobu experimentů. Z našeho pohledu se jedná o velkou alchymii a vhodná sekvence se našla hlavně díky péči a skvělým schopnostem v zobrazování na MRI našich spolupracovníků z Radiodiagnostického oddělení Nemocnice na Homolce. Čím kvalitnější obraz jsme se pokusili ve vyšetření nastavit, tím se prodloužila doba expozice a přibývalo pohybových artefaktů. Řešením se ukázalo být vynechání zobrazení páteřních struktur střední části mezi oběma meziobratlovými klouby. Tím se zkrátila doba vyšetření, ale ne na úkor kvality.

Ze sedmi komparativních vyšetření se nám u jednoho subjektu podařilo zobrazit posun meniskoidů ve dvou sousedních segmentech na levé straně – C6/C7 ventrálně uloženého a C5/C6 ventrálně a dorsálně uložených. Jedná se o nález,

který obrazově objektivizuje teorii o uskřinutí meniskoidu a nebyl v literatuře dosud publikován. Tímto jsme ověřili první dvě hypotézy.

Kloubní blokáda má svůj mechanický podtext a zároveň ovlivňuje okolní neuromuskulární aparát. Manipulace jsou techniky, uvolňující kloubní blokády. Působí na několika různých úrovních a složitost tohoto působení jasně vyplývá z teoretické části práce. Důležitým faktorem, spouštěčem reflexní reakce při manipulaci, je rychlost provedení zákroku a fenomén kavitace, který je v oblasti páteře málo prozkoumán. Není jasné, jakou dobu po manipulaci její efekt přetrvává, tzn., zda nedochází k regresí.

Z výsledků vyšetření metodou TVS na oblast krční páteře vyplývá, že blokády negativně ovlivňují tlumící schopnosti axiálního systému. Jednalo se o pilotní studii této metody, úspěšně provedenou na oblast krku. Kontraindikací k vyšetření může být krční hyperlordóza, která znesnadňuje umístění snímačů na spinální výběžky krčních obratlů tak, aby se vzájemně nedotýkaly. Vzhledem k malému počtu subjektů bude nutné experimenty v budoucnu rozšířit o početnější výzkumný soubor. I tak můžeme říci, že jsme ověřili poslední stanovenou hypotézu.

Doposud byly na zobrazovacích metodách hojně diagnostikovány strukturální změny páteře, které jsou dobře viditelné. Není pochyb, že jejich přítomnost negativně ovlivňuje funkci páteře, jak také dokázal Kawchuk et al. (2016). V naší práci se podařilo zobrazit funkční změny ve formě kloubních blokády, jejichž přítomnosti se v obrazové diagnostice páteřních poruch nepřikládá význam. Další experimenty metodou TVS ale prokázali, že i funkční změny ve formě kloubních blokády negativně ovlivňují reologické vlastnosti páteře a tím narušují její funkci. Navíc prolongovaná kloubní blokáda spouští řetězec adaptačních mechanismů, snažících se o zachování pohyblivosti páteře a vedoucích k tvorbě degenerativních změn axiálního systému, které jsou na rozdíl od kloubní blokády nevratné. To přibližuje význam funkčních změn těm strukturálním, a je očividné, že si zaslouží naši pozornost i v dalších výzkumech.

12. PŘÍNOSY

Jako zatím jediným se nám podařilo objektivizovat mechanismus uskřínutí meniskoidu u zablokovaného kloubu krční páteře. Jedná o důkaz, že zaklíněný meniskoid může být součástí patologického řetězce vzniku kloubní blokády. Na druhou stranu nelze bezvýhradně tvrdit, že je primární příčinou. Dále nemůžeme vyloučit další mechanismy vzniku kloubní blokády či jejich kombinace. I tak se jedná o značný posun v této problematice na poli vědy. Naše metodika může posloužit jako návod a naše závěry jako podklad pro další výzkum na toto téma.

Z naměřených dat u vyšetření TVS metodou je zřejmé, že ***přítomnost blokády negativně ovlivňuje viskoelastické vlastnosti páteře.*** To spolu s faktem, že přítomnost kloubních blokády vede ke vzniku degenerativních změn páteře, tvoří důležitý teoretický podklad na téma kloubních blokády páteře pro praxi fyzioterapeutů a dalších rehabilitačních pracovníků. Je zřejmé, že je v zájmu těchto odborníků soustředit svou pozornost na přítomnost funkčních změn axiálního systému a indikovat terapii tak, aby stávající blokády byly odstraněny a aby se preventivně předcházelo jejich tvorbě. Tato prevence by mohla vést ke snížení v počtu degenerativních změn páteře, či alespoň zmírnit jejich progresi nebo oddálit jejich vznik. Cílem je tedy harmonicky pohyblivá páteř, která může lépe odolávat mechanickému zatížení a být funkční ochranou hlavových struktur a orgánů, jako je mozek, zrakový, resp. i sluchový aparát, které chrání před dopadem frekvenčních i impaktních zátěžových režimů.

13. DOPORUČENÍ PRO DALŠÍ PŘÍPADNÝ POSTUP

Vzhledem k faktu, že se naše metodika v zjišťování změn uložení meniskoidu v kloubech s blokádou a bez ní, ukázala jako vhodnou, bylo by přínosné pokračovat dále v experimentech na MRI za cílem získání většího počtu dat. Tím by bylo možné lépe určit, jak velký podíl má na vzniku kloubní blokády uskřínutí meniskoidální tkáně. Dále bychom doporučovali srovnání efektu manipulačních a mobilizačních technik z důvodu existujících rizik aplikace manipulace na oblast krční páteře.

Vzhledem k tendenci blokády recidivovat, bychom považovali za přínosné zjistit, zda po odstranění blokády zůstává tento efekt trvale, popřípadě na jak dlouhou dobu, než dojde opět k vytvoření blokády. To by mohlo být sledováno v různých časových odstupech mezi vyšetřeními na MRI. Tato doba by mohla být dále vyplněna aplikací dalších rehabilitačních technik a preventivních doporučení. Tím bychom mohli navíc sledovat efekt různých fyzioterapeutických přístupů v prevenci vzniku opakovaných blokády.

Ověřili jsme, že metoda TVS je vhodnou ke zjišťování reologických vlastností axiálního systému i v oblasti krční páteře. Vzhledem k anatomii v této oblasti bychom doporučovali při dalších experimentech neaplikovat snímače na všechny spinální výběžky krční páteře, ale zaměřit se na nejlépe dostupné oblasti (např. okciput, spinální výběžek axis a C7).

14. ZÁVĚR

Práci jsme zaměřili na téma, které sejevilo v literatuře málo zastoupené, nebo neřešené. V literatuře jsme nastudovali jednu z možných a nejvíce citovaných příčin a vypracovali jsme metodiku, která spočívala v získání obrazové dokumentace jako objektivního důkazu k potvrzení či vyvrácení této teorie. Díky kvalitní spolupráci s odborníky ve svém oboru a jejich ochotě se na výzkumu podílet, se nám podařilo nasbírat cenná data a ve výsledku splnit všechny vytyčené cíle práce. Vedle pořízené obrazové dokumentace jsme další metodou dokázali důležitost přítomnosti kloubních blokádní na funkci páteře. Je to metoda vyvinuta pro vědecké účely a možnosti jejího použití se stále rozvíjejí. K dalším závěrům ovlivnění AS blokádní bude potřeba většího souboru vyšetřených subjektů.

Naše výsledky pomohou k lepší orientaci v tématu funkčních změn axiálního systému, které jsou stále málo prozkoumané. Je očividné, že správná diagnostika je základem pro porozumění pacientova problému, ale ne jeho řešením. Tomu se detailně věnuje obor fyzioterapie, který má u nás velkou tradici a řada metod tuzemských autorů je s úspěchem využívána i jinde ve světě. Fyzioterapeut je dnes výhradně vysokoškolsky vzdělaný odborník zdravotnické profese, který dokáže vlastními diagnostickými postupy identifikovat mimo jiné i kloubní blokádní. Domníváme se, že v praxi léčení funkčních poruch pohybového systému chronického charakteru, je úspěšnější využití vlastní aktivity pacienta ve srovnání s pasivní terapií například ve formě manuálních technik typu manipulací, mobilizací. Pacientova vědomá korekce svalových dysbalancí by mohla předcházet opakovanému vzniku kloubních blokádní. U akutních, náhle vzniklých blokádní bychom indikovali manuální terapii, vždy však doplněnou o techniky léčebné tělesné výchovy.

15. POUŽITÁ LITERATURA

- BERÁNKOVÁ, L., GRMELA, R., KOPŘIVOVÁ, J. a M. SEBERA. Funkční poruchy pohybového aparátu. *Zdravotní tělesná výchova* [online]. Masarykova univerzita, fakulta sportovních studií, 2012 [cit. 2018-03-06]. Dostupné z: <https://is.muni.cz/do/fsps/e-learning/ztv/pages/03-funkcni-poruchy-text.html>
- BOGDUK, N. a G. JULL. The theoretical pathology of acute locked Back: A basis for manipulative therapy. *Manual medicine*, 1985, **1**, 78-82.
- BRENNAN, P.C., TRIANNO, J.J., MCGREGOR, M., KOKJOHN, K., HONDRAS, M.A. a D.C. BRENNAN. Enhanced neutrophil respiratory burst as a biological marker for manipulation forces: duration of the effect and association with substance P and tumour necrosis factor. *J Manipulative Physiol Ther.* 1992, **15**, 83-9.
- CASCIOLI, V., CORR, P. a A.G. TILL. An investigation into the production of intra-articular gas bubbles and increase in joint space in the zygapophyseal joints of the cervical spine in asymptomatic subjects after spinal manipulation. *J Manipulative Physiol Ther.* 2003, **26**(6), 356-64.
- CASTELLANOS, J. a D. AXELROD. Effect of habitual knuckle cracking on hand function. *Ann Rheum Dis.* 1990, **49**, 308-9.
- CRAMER, G.D., CAMBRON, J. a J.A. CANTU. Magnetic Resonance Imaging Zygapophyseal Joint Space Changes (Gapping) in Low Back Pain Patients following Spinal Manipulation and Side Posture Positioning: A Randomized Controlled Mechanisms Trial with Blinding. *Journal of manipulative and physiological therapeutics.* 2013, **36**(4), 203-217. doi:10.1016/j.jmpt.2013.04.003.
- van DIEEN, J. H., SELEN, L. P. a J. CHOLEWICKI. Trunk muscle activation in low-back pain patients, an analysis of the literature. *J Electromyogr Kinesiol.* 2003, **13**(4), 333-351.
- DIGIOVANNA, E.L., SCHIOWITZ, S. a D.J. DOWLING. *An osteopathic approach to diagnosis and treatment.* 3rd ed. Philadelphia: Lippincott Williams and Wilkins, c2005. ISBN 0781742935.
- EMMINGER, E. Die Anatomie und Pathologie des blockierten Wirbelgelenk. In Gross, D.: Therapie über das Nervensystem, and VII (Chirotherapie – Manuelle Therapie), Stuttgart: Hippokrates, 1967, 117–140.
- ENGEL, R. a N. BOGDUK. The menisci of the lumbar zygapophysial joints. *J.Anat.* 1982, **135**, 795-809.
- van ENGELEN, S.J.P.M., van der VEEN, A.J., de BOER, A., ELLENBROEK, M.H.M., SMIT, T.H., van ROYEN, B.J. a J.H. van DIEEN. The feasibility of modal testing for

- measurement of the dynamic characteristics of goat vertebral motion segments. *J Biomech.* 2011, **44**(8), 1478-1483.
- EVANS, D.W. Mechanisms and effects of spinal high-velocity, low-amplitude thrust manipulation: previous theories. *J Manipulative Physiol Ther.* 2002, **25**(4), 251-62.
 - FARRELL, S.F., OSMOTHERLY, P.G., CORNWALL. J. a D.A. RIVETT. The anatomy and morphometry of cervical zygapophyseal joint meniscoids. *Surg Radiol Anat.* 2015, **37**(7), 799-807.
 - FARRELL, S.F., OSMOTHERLY, P.G., CORNWALL. J. a D.A. RIVETT. Morphology and morphometry of lateral atlantoaxial joint meniscoids. *Anat Sci Int.* 2016, **91**(1), 89-96.
 - FEITOVÁ, V. Současné možnosti a význam vyšetření magnetickou rezonancí v diagnostice roztroušené sklerózy mozkomíšní. *Neurologie pro praxi.* 2002, **5**, 252-255.
 - FLETCHER, G., HAUGHTON, V. M., HO, K.CH., YU, S. Age-related changes in the cervical facet joints: Studies with cryomicrotomy, MR, and CT. *AJR.* 1990, **154**(4), 817-820.
 - FRIEDRICH, K. M., TRATTING, S., MILLINGTON, S.A., FRIEDRICH, M., GROSCHMIDT, K., PRETTERKLIEBER, M.L. High-field magnetic resonance imaging of meniscoids in the zygapophyseal joints of the human cervical spine. *Spine.* 2007, **32**(2), 244-248.
 - FRIEDRICH, K. M., REITER, G., PRETTERKLIEBER, M.L., PINKER, K., FRIEDRICH, M., TRATTING, S. a E.SALOMONOWITZ. Reference Data for In Vivo Magnetic Resonance Imaging Properties of Meniscoids in the Cervical Zygapophyseal Joints. *Spine.* 2008, **33**(21), E778-E783.
 - FRYER, G. Intervertebral dysfunction: a discussion of the manipulable spinal lesion. *J Ost Med.* 2003, **6**(2), 64-73.
 - GATTERMAN, M.I. *Foundations of chiropractic: subluxation.* 2nd ed. St. Louis, Mo.: Elsevier Mosby, c2005. ISBN 0323026486.
 - GILES, L.G.F. a A.R. HARVEY. Immunohistochemical demonstration of nociceptors in the capsule and synovial folds of human zygapophyseal joints. *Br J Rheumatol.* 1987, **26**(5), 362-364.
 - HERZOG, W. Mechanical, Physiologic, and Neuromuscular Considerations of Chiropractic Treatments. In: LAWRENCE, D.J., J.D. CASSIDY, M. MCGREGOR, W.C. MEEKER a H.T. VERNON. *Advances in Chiropractic.* 3. New York: Mosby-year Book, 1996, 69-285.

- HERZOG, W., SCHEELE, D. a P.J. CONWAY. Electromyographic Responses of Back and Limb Muscles Associated With Spinal Manipulative Therapy. *Spine*. 1999, **24**(2), 146-52.
- HONG, C.Z. Treatment of myofascial pain syndrome. *Curr Pain Headache Rep*. 2006, **10**(5), 345-9.
- INAMI, S., KANEOKA, K., HAYASHI, K. a N. OCHIAI. Types of synovial fold in the cervical facet joint. *J Orthop Sci*. 2000, **5**(5), 475-80.
- INAMI, S., SHIGA, T., TSUJINO, A., YABUKI, T., OKADO, N., OCHIAI, N. Immunohistochemical demonstration of nerve fibers in the synovial fold of the human cervical facet joint. *Journal of Orthopaedic Research*. 2001, **19**, 593-596.
- JANOUŠOVÁ, E. *Statistické metody segmentace v MRI obrazech mozku*. Brno, 2008. Bakalářská práce. Masarykova univerzita.
- JAUMARD, N.V., WELCH, W.C. a B.A. WINKELSTEIN. Spinal facet joint biomechanics and mechanotransduction in normal, injury and degenerative conditions. *J Biomech Eng*. 2011, **133**(7), 71010–NaN.
- JELEN, K., PANSKÁ, Š., KLOUČKOVÁ, K., ZEMAN, J. a J. ČERNÁ. Odezva axiálního systému člověka na mechanické vlnění detekované metodou TVS (transfer vibration through spine). *Čes kin*. 2012, **16**(4), 94-102.
- KAWCHUK, G.N., DECKER, C., DOLAN, R., FERNANDO, N. a J. CAREY. The feasibility of vibration as a tool to assess spinal integrity. *Journal of Biomechanics* [online]. 2008, **41**(10), 2319-2323 [cit. 2018-02-20]. DOI: 10.1016/j.jbiomech.2008.04.023. ISSN 00219290. Dostupné z: <http://linkinghub.elsevier.com/retrieve/pii/S0021929008002121>
- KAWCHUK, G.N., HARTVIGSEN, J., EDGECOMBE, T., PRASAD, N. a J.H. VAN DIEEN. Structural health monitoring (vibration) as a tool for identifying structural alterations of the lumbar spine: A twin control study. *Sci Rep*. 2016, **6**(22974), 1-6.
- KIMBERLY, P.E. Bewegung-Bewegungseinschränkung und Anschlag. *Man Med.*, 1980, **18**, 53–56.
- KOS, J. a J. WOLF. Die "Menisci" der Zwischenwirbelgelenke und ihre mögliche Rolle bei Wirbelblockierung. *Man Med.*, 1972, **10**, 105–114.
- KOS J. a J. WOLF. Význam meziobratlových meniskoidů pro vznik blokády páteře. *Čas.Lék.čes.*, 1975, **114**(36): 1099-1101.
- KOS, J., HEŘT, J. a P. ŠEVČÍK. Meniskoidy meziobratlových kloubů. *Acta chirurgiae orthopaedicae et traumatologiae czechoslovaca*. 2002, **69**(3), 149-157.
- KORR, I.M. Proprioceptors and somatic dysfunction. *J Am Osteopath Assoc*. 1975, **74**(7), 638-50.

- KŘÍŽ, V. a V. MAJEROVÁ. Vertebrogenní algický syndrom (VAS) - dvojí možnost diagnostiky: Vertebral algic syndrome (VAS) - two possibilities of diagnostics Vertebralgisches Syndrom (VAS) - zwei Diagnostikmöglichkeiten. *Rehabilitácia: odborná publikácia pre otázky liečebnej, pracovnej, psychosociálnej a výchovnej rehabilitácie*. Bratislava: LIEČREH GÚTH, 2009, **46**, 131-134. ISSN 03750922.
- LEACH, R.A. *The chiropractic theories: a textbook of scientific research*. 4th ed. Philadelphia: Lippincott Williams & Wilkins, c2004. ISBN 0683307479.
- LEAVER, A.M., MAHER, C.G., HERBERT, R.D., LATIMER, J., MCAULEY, J.H., JULL, G. a K.M. REFSHAUGE. A randomized controlled trial comparing manipulation with mobilization for recent onset neck pain. *Arch Phys Med Rehabil*. 2010, **91**(9), 1313-8.
- LEDERMAN, E. *Fundamentals of manual therapy*. London: Churchill Livingstone; 1997.
- LEWIT, K. Beitrag zur reversiblen Gelenksblockierung. *Z. Orthop.*, 1968, **105**, 150-156.
- LEWIT, K. *Manipulační léčba v myoskeletální medicíně*. 5. přeprac. vyd. Praha: Sdělovací technika ve spolupráci s Českou lékařskou společností J.E. Purkyně, c2003. ISBN 80-86645-04-5.
- MARŠÍK, F. a I. DVOŘÁKI. *Biodynamika* (2nd revised edition ed.). Praha, 1998.
- MARŠÍK, F., ZEMAN, J. a K. JELEN. *Analysis of transmission of vibration through the spine, measured by TVS method. [Analýza přenosů kmitů na páteři, měřených metodou TVS.]*. Praha, 2010. Faculty of Physical Education and Sport, Department of Anatomy and Biomechanics.
- MENCLÍK, T. *3D model z MRI*. Brno, 2012. Diplomová práce. Vysoké učení technické v Brně.
- MENNELL, J. M. Understanding manipulative medicine in general practice. *J Manipulative Physiol Ther*, 1989, **12**(3), 231-235.
- MERCER, S. a N. BOGDUK. Intra-articular inclusions of the cervical synovial joints. *Br J Rheumatol*. 1993, **32**(B), 705-10.
- MICHALEK, A.J., FUNABASHI, K.L. a J.C. IATRIDIS. Needle puncture injury of the rat intervertebral disc affects torsional and compressive biomechanics differently. *European Spine Journal*[online]. 2010, **19**(12), 2110-2116 [cit. 2018-02-20]. DOI: 10.1007/s00586-010-1473-z. ISSN 0940-6719. Dostupné z: <http://link.springer.com/10.1007/s00586-010-1473-z>
- NADGIR, R.N., LOEVNER, L.A., AHMED, T., CHALELA, J., SLAWEK, K. a S. IMBESI. Simultaneous bilateral internal carotid and vertebral artery dissection

following chiropractic manipulation: case report and review of the literature.

Neuroradiol. 2003, **45**, 311–4.

- NEKULA, J. a J. CHMELOVÁ. *Základy zobrazování magnetickou rezonancí*. Ostrava: Ostravská univerzita v Ostravě, Zdravotně sociální fakulta, 2007. ISBN 978-80-7368-335-1.
- PANSKÁ, Š., PÍGLOVÁ, T., ZEMAN, J., MARŠÍK, F., LOPOT, F. a K. JELEN. Evaluation of rheological parameters of the axial system using the transfer vibration through spine (TVS) method. *Neuroendocrinology Letters*, 2016, **37**(4), 101–107.
- PELSSER, V., CARDINAL, E., HOBDEN, R., AUBIN, B. a M. LAFORTUNE. Extraarticular Snapping Hip: Sonographic Findings. *AJR Am J Roentgenol.* 2001, **176**(1), 67-73.
- PETRTÝL, M., LÍŠAL, J., DANEŠOVÁ, J. a M. WOHLMUTHOVÁ. Reologické vlastnosti synoviální tekutiny. *Pohybové ústrojí: pokroky ve výzkumu, diagnostice a terapii*. 2011, **18**(3-4), 210-228.
- PÍGLOVÁ, T., TLAPÁKOVÁ, E., FANTA, O., JELEN, K. a P. ŠTURSA. Degenerative changes in the cervical spine with a focus on the intervertebral disc prolapse and its verification using imaging and 3D model. *Actae Universitatis Carolinae Kinantropologica*, 2012, **48**(2), 189-200.
- PÍGLOVÁ, T., PANSKÁ, Š., BITTNER, V., JELEN, K., ŠTURSA, P. a J. KELLER. Possibilities of objective identification of meniscoids in joint blocks of the axial system, by MRI and Transfer Vibration through the Spine. *Neuroendocrinology Letters*, 2017, **38**(5), 101-107.
- ROSTON, J.B. a R.W. HAINES. Cracking in the metacarpo-phalangeal joint. *J Anat.* 1947, **81**(2), 165-173.
- ROVENSKÝ, J., PAYER, J. a R.B. CLAGUE. *Dictionary of rheumatology*. New York: Springer, c2009. ISBN 3211685847.
- RYCHLÍKOVÁ, E. *Manuální medicína: průvodce diagnostikou a léčbou vertebrogenních poruch*. 4., rozš. vyd. Praha: Maxdorf, 2008. Jessenius. ISBN 9788073451691.
- SCHMINCKE, A. a E. SANTO. Zur normalen und pathologischen anatomie der halswirbelsaule. *Zentralbl Allg Pathol Anat.* 1932; **55**, 369–372.
- SILLEVIS, R. a J. CLELAND. Immediate effects of the audible pop from a thoracic spine thrust manipulation on the autonomic nervous system and pain: a secondary analysis of a randomized clinical trial. *J Manipulative Physiol Ther.* 2011, **34**(1), 37-45.
- SVATOŠ, J. *Zobrazovací systémy v lékařství*. Vyd. 2. Praha: České vysoké učení technické, 1998. ISBN 80-010-1873-3.

- SWEZEY, R.L. a S.E. SWEZEY. The Consequences of Habitual Knuckle Cracking. *West J Med.* 1975, **122**(5), 377-79.
- TANG, X., LIU, L., YANG, H., PENG, M. a LIAO, S. Anatomic study of the synovial folds of the occipito-atlanto-axial-joints. *Clin Anatomy.* 2007, **20**, 376-381.
- TICHÝ, M., JELÍNEK, M. a E. MACKOVÁ. Funkční blokáda v kloubu a její příznaky. *Kontakt.* 2010, **4**, 472-9.
- TONDURY, G. Beitrag zur Kenntnis der kleinen Wirbelgelenke. *Z Anat Entwickl Gesch.* 1948, **110**, 568-575.
- UNSWORTH, A., DOWSON, D. a V. WRIGHT. Cracking joints. *Ann Rheum Dis.* 1971, **30**(4), 348-358.
- WATSON, P. a A.B. MOLLAN. Cineradiography of cracking joint. *Br J Radiol.* 1990, **63**(746), 145-7.
- WEBB, A.L., CHIRO, M., DAREKAR, A.A., SAMPSON, M. a H. RASSOULIAN. Synovial folds of the lateral atlantoaxial joints: in vivo quantitative assessment using magnetic resonance imaging in healthy volunteers. *Spine.* 2009, **34**(19), E697-702.
- WEBB, A. et al. Synovial folds – A pain in the neck? *Manual Therapy,* 2010, **16**(2), 118-124.
- WEBB, A., DAREKAR, A. a H. RASSOULIAN. The influence of age, anthropometrics and range of motion on the morphometry of the synovial folds of the lateral atlanto-axial joints: a pilot study. *European Spine Journal.* 2011, **20**(4), 542-549.
- YOGANANDAN, N., KNOWLES, S.A., MAIMAN, D.J. a F.A. PINTAR. Anatomic study of the morphology of human cervical facet joint. *Spine.* 2003, **28**(20), 2317-2323.
- YU, S., SETHER, L., HAUGHTON V. M. Facet joint menisci of the cervical spine: Correlative MR Imaging and cryomicrotomy study. *Radiology,* 1987, **164**, 79-82.
- ZUKSCHWERDT, L., EMMINGER, E., BIEDERMANN, F. a F. ZETTEL. *Wirbelgelenk und Bandscheibe.* Stuttgart: Hippokrates Verlag, 1955.

16. PŘÍLOHY

16.1 Vlastní publikace