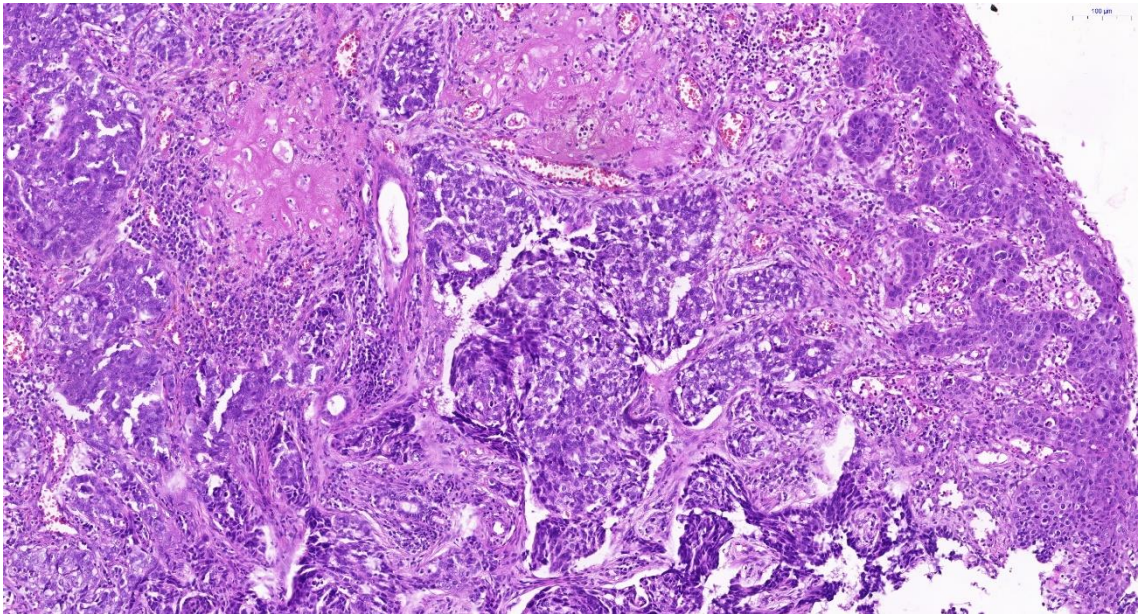
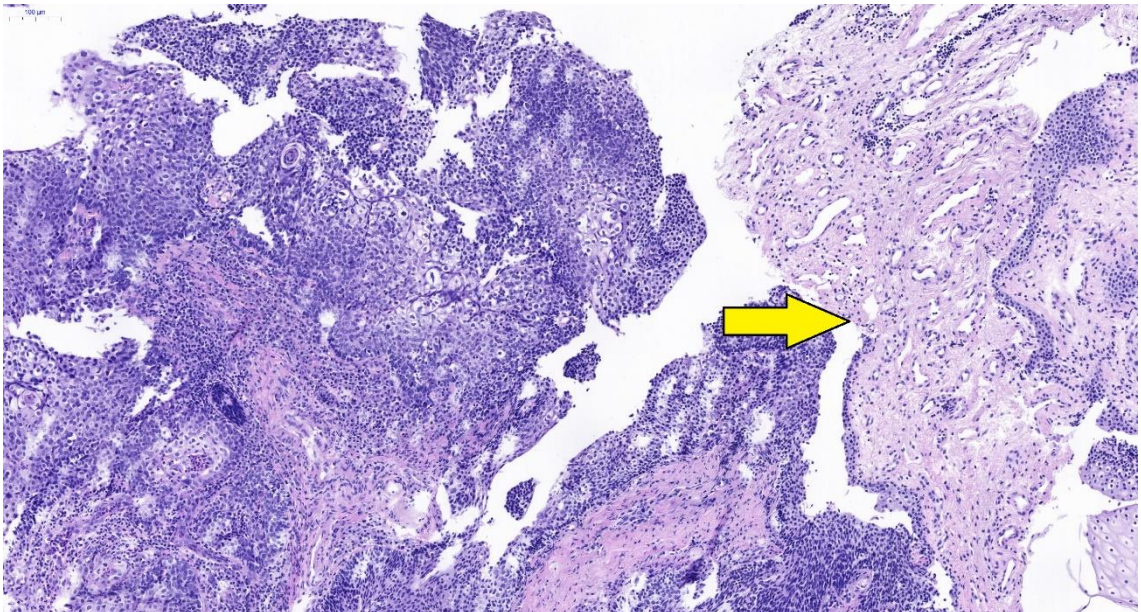


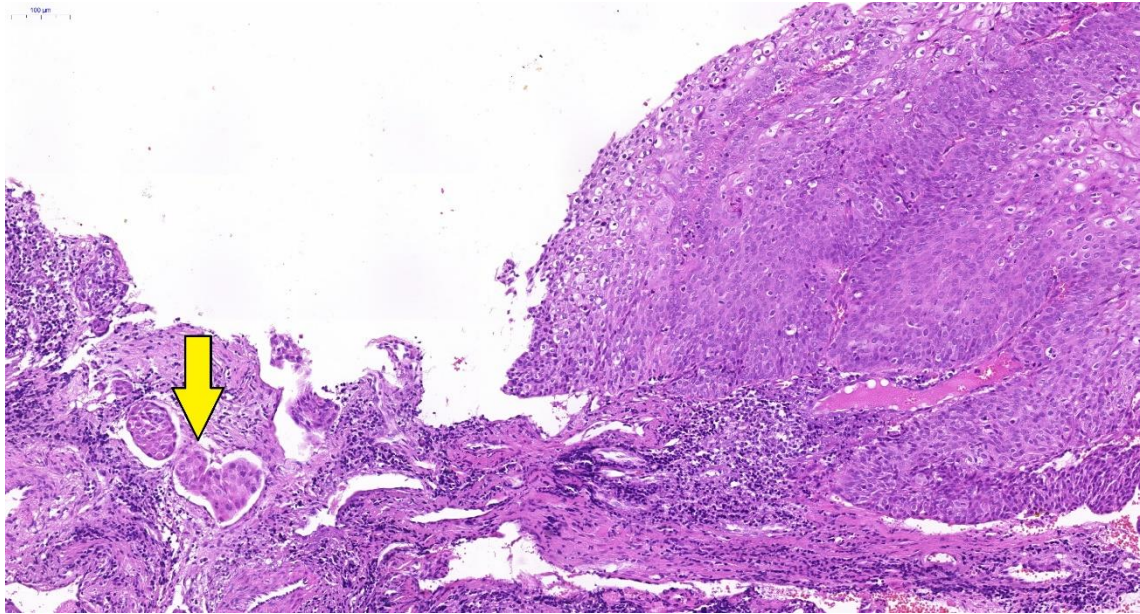
A Přílohy



Příloha A.1: Tkáň po histologické verifikaci (barvení hematoxylinem-eosinem).
Dlaždicobuněčný karcinom.



Příloha A.2: Tkáň po histologické verifikaci (barvení hematoxylinem-eosinem).
Dlaždicobuněčný karcinom, vpravo benigní epitel (žlutá šipka).



Příloha A.3: Tkáň po histologické verifikaci (barvení hematoxylinem-eosinem).
Dlaždicobuněčný karcinom s lymfovaskulární invazí (žlutá šipka).