

UNIVERZITA KARLOVA
Fakulta tělesné výchovy a sportu

**Kazuistika fyzioterapeutické péče o pacienta po totální
endoprotéze kolenního kloubu**

Bakalářská práce

Vedoucí diplomové práce:

doc. PaedDr. Dagmar Pavlů, CSc.

Vypracoval:

Šimon Hájek

Praha, březen 2018

Prohlašuji, že jsem bakalářskou práci vypracoval samostatně a že jsem uvedl všechny použité informační zdroje a literaturu. Tato práce ani její podstatná část nebyla předložena k získání jiného nebo stejného akademického titulu.

V Praze, dne

.....

Šimon Hájek

Evidenční list

Souhlasím se zapůjčením své diplomové práce ke studijním účelům. Uživatel svým podpisem stvrzuje, že tuto diplomovou práci použil ke studiu a prohlašuje, že ji uvede mezi použitými prameny.

Jméno a příjmení:

Fakulta / katedra:

Datum vypůjčení:

Podpis:

Poděkování

Nejprve bych rád poděkoval doc. PaedDr. Dagmar Pavlů, CSc., mé vedoucí práce, za zkušené a odborné rady k vypracování mé bakalářské práce. Dále bych chtěl poděkovat Mgr. Evě Hankovcové, mé supervizorce, a stejně tak Bc. Martině Vargové za odborné vedení praxe a cenné rady, které mi poskytly.

Abstrakt

Název: Kazuistika fyzioterapeutické péče o pacienta po totální endoprotéze kolenního kloubu

Cíle: Hlavním cílem této bakalářské práce je shrnutí teoretických poznatků o endoprotéze kolenního kloubu a zpracování kazuistiky pacienta s touto diagnózou.

Metody: Bakalářská práce se skládá z obecné a speciální části. Obecná část obsahuje teoretické poznatky vztahující se k osteoartróze a metodám její léčby. Především se zaměřuje na implantaci endoprotézy kolenního kloubu. Důraz je kladen na terapeutické metody z pohledu fyzioterapie. Speciální část je zpracována formou kazuistiky pacienta po totální endoprotéze kolenního kloubu. Obsahuje anamnézu, kompletní vstupní kineziologický rozbor, terapeutické jednotky a zhodnocení provedené terapie. Kazuistika byla vypracována v Ústřední vojenské nemocnici Praha od 8. 1. 2018 do 2. 2. 2018.

Výsledky: Zdravotní stav pacienta se během terapie zlepšil, zvolená terapie byla tedy účinná.

Klíčová slova: Kolenní kloub, osteoartróza, endoprotéza kolenního kloubu, fyzioterapie

Abstract

Title: Case study of Physiotherapeutic Treatment of a Patient with Total Endoprosthesis of the Knee Joint

Objectives: The main objective of this thesis is to summarize theoretical knowledge about osteoarthritis

Methods: Thesis is consisted of general and special part. General part contains theoretic knowledge of osteoarthritis and methods of its treatment, mainly the information about total endoprosthesis of knee joint. The important part is methods of treatment by physiotherapeutist. Special part contain case study of a patient with total endoprosthesis of the knee joint. It includes anamnesis, complex kinesiological examination, therapies and evaluation of the effect of therapy. Case study was made in Ústřední vojenská nemocnice Praha from 8. 1. 2018 to 2. 2. 2018

Results: Health condition of the patient was better after rehabilitation, so choosen therapy was right.

Keywords: Knee joint, osteoarthritis, total endoprosthesis, physiotherapy

Obsah

| | |
|---|----|
| 1 Úvod..... | 10 |
| 2 Obecná část | 11 |
| 2. 1 Anatomie kolenního kloubu..... | 11 |
| 2. 1. 1 Obecná anatomie kolenního kloubu | 11 |
| 2. 1. 2 Kloubní plochy | 11 |
| 2. 1. 3 Vazivový aparát..... | 13 |
| 2. 1. 4 Cévní a nervové zásobení kolenního kloubu..... | 14 |
| 2. 1. 5 Svaly kolem kolenního kloubu | 15 |
| 2. 2 Biomechanika kolenního kloubu..... | 16 |
| 2. 3 Osteoartróza | 17 |
| 2. 3. 1 Etiopatogeneze | 17 |
| 2. 3. 2 Epidemiologie..... | 18 |
| 2. 3. 3 Diagnostika..... | 19 |
| 2. 3. 4 Klinický obraz | 20 |
| 2. 3. 5 Gonartróza | 20 |
| 2. 3. 6 Léčba | 22 |
| 2. 4 Totální endoprotéza kolenního kloubu..... | 24 |
| 2. 4. 1 Dělení endoprotéz kolenního kloubu..... | 24 |
| 2. 4. 2 Indikace a kontraindikace implantace totální endoprotézy kolenního kloubu | 25 |
| 2. 4. 3 Komplikace po implantaci totální endoprotézy kolenního kloubu..... | 26 |
| 2. 4. 4 Fyzioterapie po totální endoprotéze kolenního kloubu | 27 |
| 2. 4. 5 Život s endoprotézou kolenního kloubu | 29 |
| 3 Speciální část | 30 |
| 3. 1 Metodika práce..... | 30 |
| 3. 2 Anamnéza..... | 31 |
| 3. 2. 1 Diferenciální diagnostika..... | 33 |
| 3. 3 Vstupní kineziologický rozbor (dne 23. 1. 2018) | 33 |
| 3. 4 Krátkodobý a dlouhodobý fyzioterapeutický plán..... | 45 |
| 3. 4. 1 Krátkodobý fyzioterapeutický plán | 45 |
| 3. 4. 2 Dlouhodobý fyzioterapeutický plán | 46 |
| 3. 4. 3 Návrh terapie | 46 |

| | |
|--|----|
| 3. 5 Terapie..... | 47 |
| 3. 5. 1 Terapeutická jednotka č. 1 (24. 1. 2018) | 47 |
| 3. 5. 2 Terapeutická jednotka č. 2 (25. 1. 2018) | 49 |
| 3. 5. 3 Terapeutická jednotka č. 3 (26. 1. 2018) | 51 |
| 3. 5. 4 Terapeutická jednotka č. 4 (29. 1. 2018) | 54 |
| 3. 5. 5 Terapeutická jednotka č. 5 (30. 1. 2018) | 56 |
| 3. 5. 6 Terapeutická jednotka č. 6 (31. 1. 2018) | 58 |
| 3. 5. 7 Terapeutická jednotka č. 7 (1. 2. 2018) | 60 |
| 3. 6 Výstupní kineziologický rozbor (dne 2. 2. 2018) | 62 |
| 3. 7 Zhodnocení efektu terapie..... | 73 |
| 4 Závěr | 77 |
| 5 Seznam použité literatury | 78 |
| 6 Přílohy..... | 81 |

Seznam použitých zkratk

a. arterie

cm centimetr

č. číslo

DK dolní končetina

LDK levá dolní končetina

lig. ligamentum

m. musculus

n. nervus

PDK pravá dolní končetina

PIR postizometrická relaxace

PNF proprioceptivní neuromuskulární facilitace

r. ramus

TEP totální endoprotéza

th thorakální

tzv. takzvaně

UVN Ústřední vojenská nemocnice

VAS vizuální analogová škála bolesti

1 Úvod

Cílem této bakalářské práce je kazuistika pacienta po implantaci totální endoprotézy kolenního kloubu a souhrn teoretických poznatků o této diagnóze.

Skládá se ze dvou částí, obecné a speciální. V obecné části je popsána problematika osteoartrózy, jednoho z nejběžnějších onemocnění kloubů, se zaměřením na kolenní kloub. Na úvod je popsána anatomie a biomechanika kolenního kloubu. Dále pokračuji obecnou charakteristikou osteoartrózy a metody její léčby. Léčba je možná konzervativní nebo chirurgická. Chirurgické řešení osteoartrózy implantací endoprotézy kolenního a kyčelního kloubu patří k nejčastějším operacím v České Republice. Na závěr je navržen vhodný časový plán po implantaci endoprotézy kolenního kloubu z pohledu fyzioterapeutické léčby.

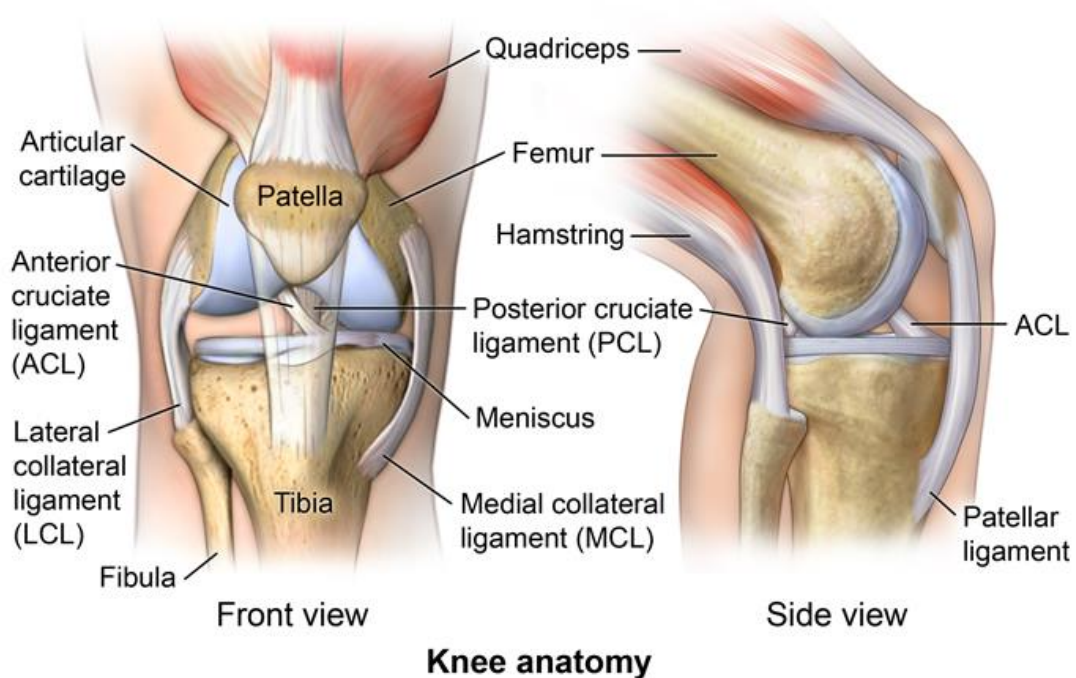
Část speciální obsahuje kazuistiku pacienta po totální endoprotéze kolenního kloubu. Obsahuje anamnézu a kompletní vstupní kineziologický rozbor, na základě kterého jsem vytvořil krátkodobý a dlouhodobý terapeutický plán. Dále podrobně popisuji 7 terapeutických jednotek, které jsem s pacientem absolvoval. Každá terapeutická jednotka obsahuje aktuální stav pacienta, návrh terapie pro daný den, její provedení a výsledek. Nakonec je popsán výstupní kineziologický rozbor a zhodnocení terapie. Kazuistika byla zpracována během souvislé odborné praxe v Ústřední vojenské nemocnici Praha od 8. 1. 2018 do 2. 2. 2018.

2 Obecná část

2. 1 Anatomie kolenního kloubu

2. 1. 1 Obecná anatomie kolenního kloubu

Kloub kolenní, neboli articulatio genus je kloubem složeným. Stýkají se zde 3 kosti – femur, tibia a patela a vazivově chrupavčité kloubní menisky. Menisky jsou vloženy mezi femur a tibií a vyrovnávají nerovnosti kloubních ploch. Femur a tibia jsou nejdelšími kostmi v těle. Síly, které působí na kloubní páky, jsou proto značné. Stabilitu v kloubu zajišťuje mohutný vazivový aparát a svaly v okolí kolenního kloubu. Patela je největší sezamskou kostí těla. Kromě zpevnění přední strany kolenního kloubu funguje také jako dynamizující prvek extenzorového aparátu kolenního kloubu. Je kladkou, kde dochází ke směru tahu m. quadriceps femoris. (Naňka, 2015; Čihák, 2001)



Obrázek č. 1: Anatomie pravého kolenního kloubu (Main, 2016)

2. 1. 2 Kloubní plochy

Kolenní kloub je složen z articulatio femoropatellaris a articulatio femorotibialis. Ten lze ještě rozdělit na articulatio femorotibialis medialis a articulatio femorotibialis lateralis.

Articulatio femoropatellaris je kloub plochý, hlavici tvoří facies patellaris femoris a jamku facies articulares patellae.

Articulatio femorotibialis je kombinací kladkového a válcového kloubu. Hlavici tvoří mediální a laterální kondyly femuru, jamku mediální a laterální kondyly tibie. (Bartoníček, 2004; Čihák, 2001; Drake, 2005)

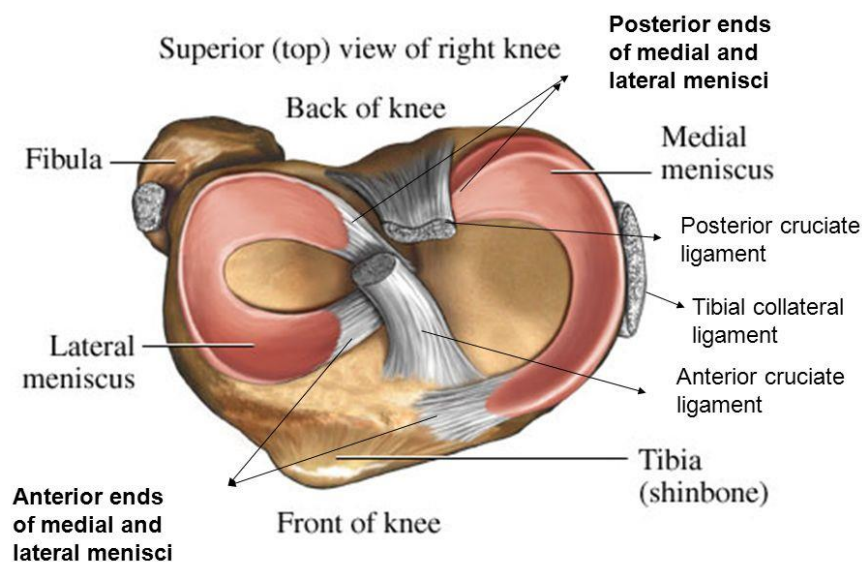
2. 1. 2. 1 Menisky

Kloubní plochy tibie jsou téměř ploché a neodpovídají zakřivení kondylů femuru. Proto jsou mezi femur a tibie vloženy menisky, které vyrovnávají inkongruence kloubních ploch. Kloubní plochy tibie a femuru se navzájem dotýkají jen malou plochou.

Jsou tvořeny z hustého vaziva po obvodu, které přechází ve vazivovou chrupavku. Kromě vyrovnání nerovností kloubních ploch má řadu dalších funkcí. Zvyšují pohybové možnosti kolenního kloubu, tlumí tlakové síly, podílejí se na stabilizaci kolene a mění směr proudění synoviální tekutiny a tím zlepšují její distribuci.

Meniscus medialis má poloměsíčitý tvar, ve střední části je srostlý s kloubním pouzdem a s částí vnitřního kolaterálního vazy. Fixace je tedy tvořena ve třech bodech a je málo pohyblivý. Kvůli nižší pohyblivosti je mediální meniskus častěji poškozen.

Meniscus lateralis má téměř kruhový tvar. Přední cíp laterálního menisku se upíná v blízkosti ligamentum cruciatum anterius a zadní cíp v area intercondylaris posterior. Přední a zadní cípy se téměř dotýkají, meniskus je upevněn skoro jen v jednom bodě a proto je více pohyblivý než meniscus medialis. (Dylevský, 2000; Čihák, 2001; Bartoníček, 2004)



Obrázek č. 2: Pohled shora na pravý kolenní kloub (Harell, 2017)

2. 1. 3 Vazivový aparát

2. 1. 3. 1 Kloubní pouzdro

Na tibia a patela se upíná v těsné blízkosti kloubních ploch, na femuru přibližně 1 cm od okrajů kloubních ploch. Vynechává epikondyly femuru, na které se upínají svaly a vazy. Na přední straně je záhyb recessus suprapatellaris, kterým se pouzdro vyklenuje pod šlachou m. quadriceps femoris. (Čihák, 2001; Bartoníček, 2004)

2. 1. 3. 2 Vazy

Vazivový aparát kolenního kloubu je nejmohutnějším a nejsložitějším ze všech končetinových kloubů. V kolenním kloubu jsou vazy zkřížené, které kolenní kloub stabilizují, tzv. intraartikulární stabilizátory a vazy kapsulární, které zesilují povrch kloubního pouzdra. (Bartoníček, 2004)

2. 1. 3. 3 Zkřížené vazy

Jsou lokalizovány uvnitř kloubu a stabilizují kolenní kloub. Jsou to lig. cruciatum anterius a lig. cruciatum posterius.

Lig. cruciatum anterius neboli přední zkřížený vaz jde od mediální plochy laterálního kondylu femuru šikmo dolů, vpřed a medialně a upíná se na area intercondylaris anterior.

Lig. cruciatum posterius neboli zadní zkřížený vaz jde od předního okraje laterální plochy mediálního kondylu femuru. Probíhá strměji než vaz přední a upíná se v area intercondylaris posterior. Jedná se o nejmohutnější vaz kolenního kloubu. (Behke, 2006; Bartoníček, 2004; Čihák, 2001)

2. 1. 3. 4 Kapsulární vazy

Vpředu se nachází lig. patellae, ve kterou přechází šlacha m. quadriceps femoris a upíná se na tuberositas tibiae. Po stranách pately jdou vazivové pruhy od m. quadriceps femoris k tibiai.

Po stranách pouzdra se nacházejí lig. collaterale tibiale et fibulare. Lig. collaterale tibiale, vnitřní postranní vaz, jde od mediálního epikondylu femuru na mediální kondyl tibie těsně pod kloubní štěrbinu. Lig. collaterale fibulare, zevní postranní vaz, jde od laterálního epikondylu femuru na hlavici fibuly.

Vzadu se nachází lig. popliteum obliquum, vaz jdoucí z úponu m. semimembranosus k začátku laterální hlavy svalu m. gastrocnemius a lig. popliteum arcuatum, který jde od laterálního epikondylu femuru k hlavici fibuly. (Behke, 2006; Bartoníček, 2004; Čihák, 2001; Dylevský, 2000)

2. 1. 4 Cévní a nervové zásobení kolenního kloubu

Kolenní kloub je zásoben mnoha arteriemi. Nejvýznamnější jsou a. genus superiores medialis et lateralis, a. genus media, a. genus inferiores medialis et lateralis odstupující z a. poplitea, a. genus descendens odstupující z a. femoralis a a. recurrens tibialis anterior odstupující z a. tibialis anterior. Arterie většinou sledují stejnojmenné žíly. Kolem pately vytváří bohatou cévní síť, která prostupuje všemi vrstvami prepatelárních měkkých tkání.

Svémi větvemi se na inervaci kolenního kloubu podílejí n. femoralis, n. peroneus communis, n. tibialis a n. obturatorius. Z n. femoralis odstupuje n. saphenus a z něho r. infrapatellaris, který inervuje přední stranu kloubního pouzdra, větve n. tibialis inervují mediální dvě třetiny zadní strany kloubního pouzdra. Z n. peroneus communis odstupují vlákna pro laterální třetinu zadní strany pouzdra. N. obturatorius dosahuje na zadní stranu kloubu. Nervové pletaně kloubního pouzdra dosahují i do menisků a intrartikulárních vazů. (Čihák, 2008; Bartoníček, 2004)

2. 1. 5 Svaly kolem kolenního kloubu

V okolí kolenního kloubu se upíná mnoho svalů. Dle funkce je možné je rozdělit na flexory a extenzory kolenního kloubu. (Bartoniček, 2004)

2. 1. 5. 1 Flexory

Mezi flexory řadíme tyto svaly: m. biceps femoris, m. semimebranosus, m. semitendinosus, m. gracilis, m. sartorius, m. gastrocnemius a m. popliteus.

Hlavními flexory kolenního kloubu jsou tzv. hamstringy, společný název pro m. biceps femoris, m. semimembranosus a m. semitendinosus. Jsou inervovány z n. ischiadicus.

M. biceps femoris má dvě hlavy – caput longum a caput breve. Caput longum začíná na tuber ischiadicum pánve, caput breve na labium laterale lineae asperae a společně se upínají na hlavičku fibuly. Kromě flexe kolenního kloubu provádí zevní rotaci bérce při flektovaném koleni.

M. semitendinosus začíná na tuber ischiadicum a upíná se na pes anserinus na mediální straně tibie. Jeho funkcí je flexe kolenního kloubu, vnitřní rotaçãoe bérce při flektovaném koleni a pomocná extenze a addukce kyčelního kloubu.

M. semimebranosus začíná na tuber ischiadicum a upíná se ve třech pruzích na mediální plochu mediálního kondyly tibie, zadní stranu tibie a zadní stranu pouzdra kolenního kloubu jako ligamentum popliteum obliquum. Jeho funkcí je flexe kolenního kloubu, vnitřní rotace bérce při ohnutém koleni a pomocná extenze a addukce kyčelního kloubu.

M. gracilis začíná na os pubis a upíná se na pes anserinus. Je inervován n. obturatorius. Jeho hlavní funkcí je addukce kyčelního kloubu, dále pak je pomocným flexorem kloubu kolenního a při flektovaném koleni rotuje bérce dovnitř.

M. sartorius začíná na spina iliaca anterior superior a jde šikmo spirálovitě po přední straně stehna k pes anserinus. Provádí zevní rotaci v kyčelním kloubu a je pomocným flexorem v kloubu kyčelním a kolenním.

M. gastrocnemius označujeme dvě ze tří hlav m. triceps surae. Začíná na horních okrajích kondylů femuru a spolu s m. soleus tvoří Achillovu šlachu a upíná se na tuber calcanei. Je inervován n. tibialis a jeho hlavní funkcí je plantární flexe nohy. M. gastrocnemius je i pomocným flexorem kolenního kloubu.

M. popliteus začíná na laterálním okraji laterálního kondylu femuru a jde šikmo mediodistálně na zadní plochu proximální části tibie, kde se upíná nad linea musculi solei. Je inervován z n. tibialis a je flexorem kolenního kloubu a vnitřním rotátorem bérce při flektovaném koleni. (Van de graff, 1995; Čihák, 2001; Bartoníček, 2004)

2. 1. 5. 2 Extenzory

Extenzorem kolenního kloubu je m. quadriceps femoris, který přenášením tahu na tibií provádí extenzi kolenního kloubu. Tento pohyb je složitý, proto lze hovořit o extenzním aparátu. Jeho součástí je i česka a lig. patellae.

M. quadriceps femoris je nejmohutnější sval lidského těla. Tvoří ho čtyři hlavy: m. rectus femoris, m. vastus medialis, m. vastus intermedius, m. vastus lateralis. Všechny čtyři hlavy se nad patelou spojují a tvoří lig. patellae, které se upíná na tuberositas tibiae. Je inervován z n. femoralis. M. rectus femoris má dvě hlavy. Caput rectum začíná na spina iliaca anterior inferior a caput reflexum nad acetabulem. Je proto i pomocným flexorem kyčelního kloubu. M. vastus medialis začíná distálně na linea intertrochanterica a labium mediale linea asperae. M. vastus intermedius začíná na přední a zadní části těla femuru a m. vastus lateralis začíná na proximální části linea intertrochanterica a labium laterale linea asperae. Jeho funkcí je extenze kolenního kloubu, udržuje vzpřímenou polohu těla a je významný při chůzi, a vstávání ze sedu nebo lehu. (Čihák, 2001; Bartoníček, 2004; Calais – Germain, 2008)

2. 2 Biomechanika kolenního kloubu

Aktivní pohyby možné provést v kolenním kloubu jsou flexe a extenze a vnitřní a zevní rotace bérce. Další pohyby je možné provést pouze pasivně v malém rozsahu.

Základním postavením v kolenním kloubu je plná extenze, která se nazývá „uzamknuté koleno“. Z tohoto postavení je možné aktivně provést flexi přibližně do 140°, pasivně až do 160°. Tento rozsah záleží i na objemu svalů na stehnu a lýtku. Pasivně lze provést ještě hyperextenzi v rozsahu 5°.

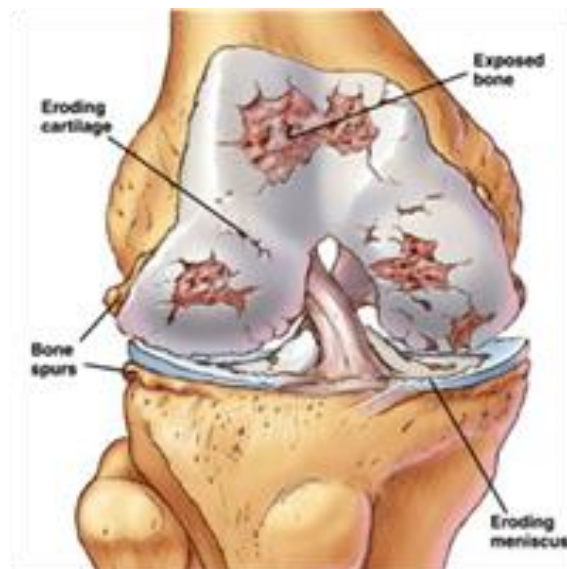Flekčně – extenční pohyb kolenního kloubu neprobíhá pouze v sagitální rovině, ale je mnohem složitější. Pohyb začíná rotací tibie dovnitř během prvních 5° flekčního pohybu. Rotací se uvolní lig. cruciatum anterius a dojde k „odemknutí kolene“. Následuje valivý pohyb do flexe kondylů femuru po plochách tvořených tibií a menisky. Flexi dokončuje pohyb posuvný. Při extenzi je celý děj opačný, začíná

posuvným pohybem dopředu, následuje valivý pohyb femuru po kondylech a končí rotací tibie zevně. Patela se během flexe pohybuje distálně, při extensi proximálně.

Samostatné rotační pohyby v kolenním kloubu jsou možné pouze při flektovaném kolenním kloubu. Probíhají za současného posunu menisků. Rozsah pohybu do rotací přímo závisí na velikosti flexe v kolenním kloubu, kdy největší rozsah je při flexi 45° až 90°. Vnitřní rotace je možná v rozsahu 5 - 10°, zevní v rozsahu 30 – 50°. (Bartoniček, 2004; Čihák, 2001)

2. 3 Osteoartróza

Dle Trnavského je osteoartróza skupina kloubních onemocnění, při kterých bývá narušena rovnováha mezi procesy kloubní chrupavky a subchondrální kosti. Spíše než za chorobu je osteoartróza považována za proces, který může, ale nemusí, způsobit klinické projevy, jako je bolest a ztráta kloubní funkce. Obvykle je hlavní význam v tomto procesu připisován degeneraci, ale dnes se ukazuje, že se jedná spíše o regenerativní onemocnění, tedy o poruchu regenerace. Tyto procesy se odehrávají nejen v chrupavce a subchondrální kosti, ale i v měkkých tkáních. Jedná se o onemocnění heterogenní. (Trnavský, 2002)



Obrázek č. 3: Kolenní kloub s osteoartrózou (Miller 2018)

2. 3. 1 Etiopatogeneze

Nejčastěji vzniká osteoartróza působením mechanických a biologických procesů, v jejichž důsledku se naruší homeostáza kloubní chrupavky, subchondrální kosti, kloubní výstelky a kloubní stabilizátory. (Gallo, 2011)

2. 3. 1. 1 Dělení

Osteoartrózu dělíme na primární (Idiopatickou) a sekundární.

Za primární osteoartrózu označujeme tu bez jasné etiologie. Můžeme ji rozdělit na:

1. koxartrózu (osteoartrózu kyčelního kloubu)
2. gonartrózu (osteoartrózu kolenního kloubu)
3. rhizartrózu (osteoartrózu drobných kloubů ruky a kořenového kloubu palce)
4. postižení páteře

Sekundární osteoartrózu dělíme do čtyř skupin podle vyvolávající skupiny

1. Osteoartróza vyvolaná metabolickými a endokrinními onemocněními.
2. Osteoartróza nasedající na anatomické změny kloubu (např. při Perthesově chorobě, kongenitální subluxece kyčlí, nestejně délky končetin).
3. Osteoartróza následující po poranění kloubu (např. po některých chirurgických zákrocích, nitrokloubních frakturách atd.).
4. Osteoartróza jako druhotný výsledek kloubního zánětu (např. u revmatoidní artritidy). (Trnavský, 2002, Janíček, 2007)

Pro vznik osteoartrózy se udávají dvě patologické cesty. Buď na normální kloub působí abnormální zátěž, nebo na poraněný kloub působí normální zátěž. Nejvýznamnější je tedy pro rozvoj osteoartrózy závažnost strukturálních abnormalit kloubu, a jakou zátěží se na daný kloub působí. Prvním indikátorem vzniku artrózy je zvýšené zadržování vody v chrupavce a snižování obsahu proteoglykanů. To naruší základní biomechanické vlastnosti chrupavky. To má za následek trhliny ve chrupavce, které se nedaří zhojit a trhliny pak pokračují dál po chrupavce až ke kosti. Zároveň se vytvoří v kloubu zánět, který uvolňováním kyslíkových radikálů a proteoly napomáhá k destrukci chrupavky. Při poruše biomechanických vlastností kloubu začnou změny i v subchondrální kosti, a to apoziční růst kosti a tvorba osteofytů (kostních výrůstků). (Gallo, 2011)

2. 3. 2 Epidemiologie

Osteoartróza je nejčastějším kloubním onemocněním. Dle Koláře (2009) se v populaci vyskytuje v 12 – 15 %, nad 75 let se nachází u více než 80 % populace. Trnavský (2002) uvádí, že Heine ve své práci našel v 1000 pitevních vzorcích osteoartrózu v téměř 100 % u věkové skupiny nad 65 let. Prevalence osteoartrózy

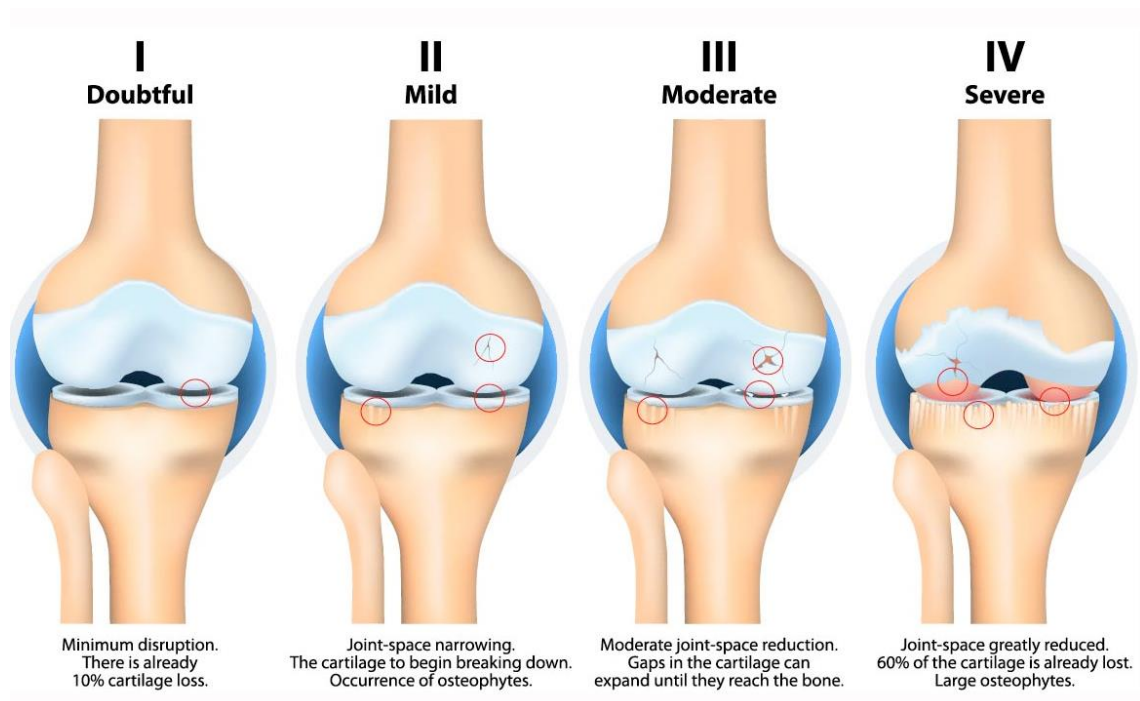
stoupá prudce s věkem, kdy ve stáří dochází k opotřebování kloubů. (Magee, 2002; Kolář, 2009; Trnavský, 2002)

2. 3. 3 Diagnostika

Diagnostika osteoartrózy se provádí pomocí klinického vyšetření a zobrazovacích technik. Ke klinickému vyšetření patří anamnéza a vyšetření lékařem. Ze zobrazovacích technik se nejčastěji využívá Rentgenový snímek, který je u většiny pacientů dostačující. Na rentgenovém snímku se sleduje přítomnost morfologických změn. Pro hodnocení artrotického kloubu používáme klasifikaci dle Kellgren – Lawrence, která nám ukazuje stupeň postižení kloubu. Tato klasifikace je popsána v následující tabulce. Mezi další zobrazovací techniky při diagnostice osteoartrózy patří magnetická rezonance, spirální výpočetní tomografie a laboratorní diagnostika. (Gallo, 2011; Kolář, 2009)

Tabulka č. 1: Radiologická Kellgren – Lawrenceova klasifikace osteoartrózy

| Stupeň | Popis |
|---|---|
| 1. | Nepatrné zúžení kloubní štěrbiny, počínající osteofyty |
| 2. | Jisté osteofyty a určené zúžení kloubní štěrbiny |
| 3. | Zřetelné, někdy vícečetné osteofyty, značné zúžení kloubní štěrbiny, zjevná subchondrální skleróza, někdy deformace kloubní kontury |
| 4. | Velké osteofyty, zaniklá kloubní štěrbina, rozsáhlá skleróza a jednoznačná deformace kloubní kontury |
| Kloub se považuje za artrotický, jestliže odpovídá 2. a vyššímu stupni. | |



Obrázek č. 4: Stupně osteoartrózy dle Kellgren – Lawrencovy klasifikace osteoartrózy
(Kumar, 2017)

2. 3. 4 Klinický obraz

Mezi hlavní příznaky osteoartrózy patří chronické bolesti, které obvykle přivádí pacienty k lékaři. Z počátku jsou tyto bolesti způsobeny lokálními záněty a synovialitidou, později jde o bolest způsobenou morfologickými změnami v kloubu. Typicky se jedná o bolest námahovou, která se snižuje klidem. Může být přítomna i bolest startovací, odeznívající při uvedení kloubu do pohybu. Mezi další subjektivní příznaky patří ranní ztuhlost kloubu, která trvá do 30 minut, omezení rozsahu pohyblivosti a pocit nejistoty v postiženém kloubu, který se projeví nečekaným vypovězením kloubní funkce kvůli oslabení svalů v okolí kloubu.

Při klinickém vyšetření lze obvykle nalézt kostěné zhrubění kloubu a kloubní drásoty, měkké kloubní zduření, deformity kloubu a svalový spazmus okolních svalů. V důsledku pak lze nalézt změnu pohybových stereotypů, a to především chůze. (Prieto – Alhambra, 2014; Trnavský, 2002; Kolář, 2009; Gallo, 2011; Janíček, 2007)

2. 3. 5 Gonartróza

Kolenní kloub je jeden z nejčastějších kloubů postižených artrózou. Může se zde objevovat jak primární gonartróza, která je obvykle bilaterální a objevuje se u lidí

vyššího věku, tak i sekundární gonartóza, nejčastěji způsobená následkem traumatu. Sekundární osteoartróza bývá unilaterální.

Patologicko – anatomické změny mohou být přítomny u kteréhokoliv ze tří složek kolenního kloubu (mediální a laterální tibiofemorální kloub a kloub patelofemorální). Nejčastěji je postižen kloub mediální tibiofemorální izolovaně, nebo v kombinaci s kloubem patelofemorálním. To je dáno biomechanikou kolenního kloubu, kdy při pohybu jde maximum zátěže mediální plochou kloubu a patelofemorální kloub je zatížen 7 – 8 násobkem tělesné váhy.

Mezi klinické projevy patří bolest kolenního kloubu. Ta se projevuje při chůzi v nerovném terénu, při chůzi do schodů nebo ze schodů, případně při dlouhodobém zatížení kloubu při stání. V pozdější fázi onemocnění se objeví i bolest klidová a nestabilita kolenního kloubu. Ta může způsobovat náhlé podlomení dolní končetiny a pád.

K dalším příznakům patří kloubní kostěné zhrubnutí s prosáknutím kloubního pouzdra, synoviální výpotek a přítomnost drásot. Obvyklý je nález svalové dysbalance. M. quadriceps femoris je atrofovaný (nejčastěji m. vastus medialis) a naopak ischiokrurální svaly jsou v hypertonu. V pokročilé fázi může být nález omezení rozsahu pohyblivosti kloubní do flexe i extenze.

Při postižení mediálního tibiofemorálního kloubu je kolenní kloub varózní, u postižení laterálního tibiofemorálního kloubu je přítomna valgozita kolenního kloubu. (Trnavský, 2002; Kolář, 2009; Gallo, 2011)

American college of Rheumatology vydala diagnostická kritéria pro gonartrózu. Tyto kritéria jsou:

1. Bolest kolene většinu dní v měsíci
2. Osteofyty na kloubních okrajích
3. Nezáňtlivý synoviální výpotek
4. Věk nad 40 let
5. Ranní ztuhlost trvající do 30 minut
6. Tvrdé drásoty při aktivním pohybu

Gonartróza je diagnostikována při splnění kritérií 1,2 nebo 1, 3, 5, 6 nebo 1, 4, 5, 6. (Jarošová, 2010)

2. 3. 6 Léčba

Osteoartrózu můžeme léčit konzervativně nebo chirurgicky. Léčba je závislá především na stádiu onemocnění, kdy o operační léčbě by se mělo uvažovat až po neúčinnosti léčby konzervativní. Hlavním cílem léčby je úleva od potíží, tedy především bolesti a udržení nebo zlepšení funkčnosti postiženého kloubu. (Trnavský, 2002)

2. 3. 6. 1 Konzervativní léčba

Konzervativní léčba se provádí za použití pohybové a farmakologické terapie, spolu s aplikací režimových opatření a úpravou životosprávy. Významné je i využití fyzikální terapie a technické ortopedie.

Hlavní důraz konzervativní léčby by měl být kladen na nefarmakologické prostředky, a až při neúčinnosti prostředků nefarmakologických by mělo dojít k přidání farmakologické terapie. (Trnavský, 2002)

Režimová opatření

Hlavním opatřením by mělo být zamezení přetěžování postiženého kloubu. Toho lze dosáhnout využitím opěrných pomůcek (např. vycházková hůl, francouzské hole) a snížením případné tělesné nadváhy. Nejvýznamnějším opatřením prevence proti progresi osteoartrózy je pohyb kloubu v odlehčení. Vhodnou aktivitou je například cvičení ve vodě a plavání, kde jsou klouby odlehčeny a opakovaně vykonávají pohyb. (Sosna, 2001; Gallo, 2011)

Pohybová terapie – fyzioterapie

Pohybová terapie by měla být z počátku vedena odborníkem a později prováděna několikrát denně individuálně. Hlavním cílem je zabránění vzniku nebo zlepšení omezení rozsahu pohyblivosti kloubní, zvýšení svalové síly a udržení dobré trofiky v okolí kloubu. Při terapii se využívají hlavně aktivní, asistované a pasivní pohyby a izometrické posilování. (Sosna, 2001; Gallo, 2011; Kolář, 2009)

Fyzikální terapie

Z fyzikální terapie se užívá především analgetické působení. Z elektroterapie to jsou TENS proudy, dále laseroterapie, magnetoterapie a pozitivní termoterapie a kryoterapie. (Sosna, 2001; Trnavský, 2007)

Farmakologická terapie

Léčbu medikamenty lze rozdělit na tři skupiny: rychle působící léky, pomalu symptomaticky působící léky – tzv. SYSADOA a kortikosteroidy.

Mezi rychle působící léky řadíme analgetika a nesteroidní antirevmatika. Analgetika se užívají neopiodní a opiodní. Mezi neopiodní patří např. Paracetamol a kyselina acetylosalicylová a jsou dány jako lék první volby. U osteoartrózy se užívají jako opiodní analgetika tramadol a kodein. Často se opiodní a neopiodní analgetika užívají v kombinaci. Nesteroidní antirevmatika jsou nejčastěji podávaným lékem na potlačení bolesti u osteoartrózy. Ty potlačují zánětlivé reakce a patří mezi ně např. ibuprofen.

Pomalou symptomaticky působící léky jsou kyselina hyaluronová, chondroitinsulfát, glukosaminsulfát, diacehrin nebo metylsulfonyletan. Kyselina hyaluronová se užívá intraartikulárně, ostatní se podávají po dobu několika měsíců perorálně.

Kortikosteroidy se aplikují jen velmi zřídka a jsou podávány intraartikulárně. (Sosna, 2001; Trnavský, 2007)

2. 3. 6. 2 Operační léčba

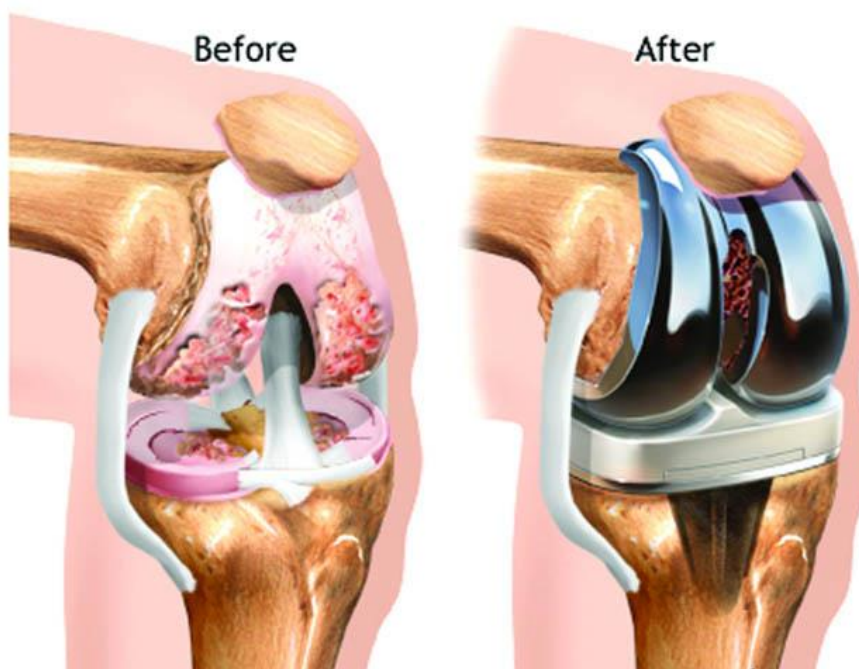
Chirurgické postupy jsou aplikovány v pokročilejších stádiích, kdy je prognóza zlepšení jen velmi nízká. Cíle operační léčby jsou stejné jako u léčby konzervativní, tedy úleva od bolestí a zlepšení funkce kloubu. Operační postupy můžeme rozdělit na 3 skupiny: artroskopické výkony, korekční osteotomie a alloplastiky.

Artroskopicky se ošetřuje kloubní povrch a během této operace dochází především k vyčištění kloubu. Odstraňují se volné fragmenty chrupavky, dochází k ošetření drobných defektů chrupavky, snížení nitrokloubního tlaku pomocí návrtu subchondrální kosti. Jsou aplikovány u pacientů s málo závažným stupněm artrózy, ale někteří autoři o významu takové operace u artrotického kloubu pochybují.

Během osteotomie dochází k ovlivnění biomechaniky kloubu. Změní se způsob přenosu zátěže tím způsobem, že se po operaci začne více zatěžovat nepostižená část kloubu na úkor části postižené a postižená část se tak odlehčí. Provádí se protětím kosti nad nebo pod kloubem a následná fixace úlomků ve změněném postavení. Tato metoda se dnes již tolik neaplikuje, protože existují rozporuplné názory na její prospěšnost. Může sice odsunout nutnost aplikace endoprotézy o několik let, ale kvůli rozsáhlosti

operačního výkonu zvyšuje rizika a zhoršuje podmínky její pozdější implantace.

Alloplastika, tedy náhrada kloubu, je nejčastějším chirurgickým výkonem pro léčbu osteoartrózy. Užívá se v případech, kdy je kloub velmi bolestivý a je zhoršena jeho funkce. Nejrozšířenější jsou náhrady kolenního a kyčelního kloubu, ale běžně se mění i kloub ramenní, loketní, hlezenní nebo drobné klouby ruky. Během této operace se nahradí artrotické kloubní povrchy ušlechtilou ocelí, která je kompatibilní s vnitřním prostředím a je odolná proti opotřebení třením kloubu. Tyto náhrady nazýváme endoprotézy. (Gallo, 2011; Trnavský, 2007; Kolář, 2009; Sosna, 2001; Jarošová, 2010)



Obrázek č. 5: Kolenní kloub před a po implantaci totální endoprotézy (Arora, 2016)

2. 4 Totální endoprotéza kolenního kloubu

2. 4. 1 Dělení endoprotéz kolenního kloubu

Endoprotézy kolenního kloubu můžeme rozdělit na totální a částečné. Pro částečnou výměnu kolenního kloubu se používá hemiatroplastika, u které je nahrazena část zátěžové zóny kolenního kloubu. Implantát ovšem nezabraňuje rozšíření destrukcí na druhostrannou část kolenního kloubu a také má menší odolnost vůči přetížení a kratší životnost. Proto se užívá velmi zřídka. Častěji se užívá endoprotéza totální. U totální endoprotézy kolenního kloubu dojde k výměně celého styčného povrchu.

Další dělení je dle způsobu uchycení endoprotézy ke kostnímu lůžku, a to implantáty cementované a necementované. Cementované implantáty se fixují pomocí

kostního cementu. Cement (chemicky metylmetakrylát) je speciální, rychle tuhnoucí hmota, která zajišťuje dobrou fixaci implantátu. Díky výplni je možné dorovnat drobné defekty na kosti. Endoprotéza necementovaná je fixována v kosti bez kostního cementu. Užívá se na více zachovalé klouby, kde je kvalitnější povrch kostního lůžka a fixuje se kostním vrůstem. Je proto nutné, aby během operace došlo k dokonalému usazení implantátu na kostní lůžko. Nevýhodou je prodloužená doba nutného odlehčení kolenního kloubu. (Vavřík, 2005)

2. 4. 2 Indikace a kontraindikace implantace totální endoprotézy kolenního kloubu

2. 4. 2. 1 Indikace

Indikace k operaci endoprotézy kolenního kloubu jsou anamnéza, subjektivní obtíže, objektivní vyšetření a rentgenový nález. Důležitý je také pozitivní postoj pacienta k operaci. Ze subjektivních obtíží je nejvýznamnější bolest, většinou klidová, rezistentní na konzervativní terapii, dále snížený rozsah pohyblivosti v kloubu a kloubní nestabilita.

Nejčastějším onemocněním s indikací k implantaci totální endoprotézy kolenního kloubu je gonartróza. Dále je to kvůli zánětlivým revmatickým onemocněním (revmatoidní artritida, Bechtěrevova nemoc), Hemofilická artropatie, výrazné deformity na kolenním kloubu, systémové onemocnění (např. dna, chondrokalcinóza). (Dunzl, 2014)

National Institute of Health v USA stanovil v roce 2003 obecná indikační kritéria, která jsou v zásadě platná pro všechny typy kloubních náhrad. Tato kritéria jsou:

1. Jasně známky kloubní degenerace na rentgenovém snímku.
 2. Trvalá střední až výrazná bolestivost, kdy konzervativní terapie nepřináší dostatečnou úlevu.
 3. Klinicky zřetelné funkční omezení, které vede ke snížení kvality života.
- (Dunzl, 2014)

2. 4. 2. 2 Kontraindikace

Absolutní

Celkové absolutní kontraindikace jsou závažná kardiopulmonální onemocnění, těžká ischemická choroba dolních končetin, postižení centrální nervové soustavy znemožňující pooperační spolupráci nebo těžká dysfunkce extenzorového aparátu.

Lokální absolutní kontraindikací je aktivní infekce a obecně nepříznivý kožní a kostní náleznemožňující operaci. (Dungl, 2014)

Relativní

Relativní kontraindikací je velmi mladý věk pacienta. Dále pak nedávno prodělaný nitrokloubní infekt, přítomnost infekčního ložiska v organismu – chronické infekce urogenitálního traktu, horních cest dýchacích, recidivující mykózy a stavy po prodělaném erysipelu. Dále k nim můžeme zařadit i velmi vysoký věk pacienta, obezitu a onemocnění CNS znemožňující aktivní spolupráci pacienta. (Dungl, 2014)

2. 4. 3 Komplikace po implantaci totální endoprotézy kolenního kloubu

Možné komplikace po endoprotéze kolenního kloubu mohou být zhoršené hojení rány, neurovaskulární komplikace, komplikace vycházející z extenzorového aparátu, pooperační ztuhlost kolenního kloubu, tromboembolická choroba a infekční komplikace.

2. 4. 3. 1 Hojení rány

Předpokladem úspěšné operace je primární zhojení rány. Zpomalené hojení, kožní nekrózy nebo přetrvávající serózní sekrece zvyšuje riziko infektu implantátu.

2. 4. 3. 2 Neurovaskulární komplikace

Poranění nervů a cév během operace je poměrně vzácné. Peroneální nerv je poškozen přibližně v 0,3 – 2 % případů. Může to způsobit trakce a následná ischemie při korekci valgózní deformity spojené s flekční kontrakturou. Poranění cévních struktur se udává v 0,2 – 0,3 % případů. K tomu může dojít při odstranění menisků, při resekcii nebo uvolňování tibiálního úponu zadního zkříženého vazů nebo při uvolňování zadní části kloubního pouzdra. Při částečném poranění stěny artérie vzniká popliteální aneuryzma, které způsobuje otok v popliteální krajině až měsíce po operaci. (Dungl, 2014)

2. 4. 3. 3 Pooperační ztuhlost kolenního kloubu

Pooperační ztuhlost kloubu trvá přibližně 6 – 8 týdnů a je způsobena bolestí. Způsobuje snížení rozsahu pohybu v kloubu. Nejvíce je to znát při vstávání ze sedu a chůzi po schodech. Ke zlepšení rozsahu pohybu dochází až tři měsíce po operaci. Příčinou mohou být mechanické problémy komponent a vazivových struktur nebo

infekce. Léčí se fyzikální terapií a rehabilitací, případně operační revizí kloubu. Prevencí pooperační ztuhlosti je správná operační technika. (Dungl, 2014)

2. 4. 3. 4 Tromboembolická choroba

Tromboembolické komplikace mohou být velmi závažné. Přibližně v 90 % vznikají tromby u operace kolenního kloubu v hlubokých žilách lýtka. Při zjištění trombozy je nutné chirurgické řešení trombektomií nebo provedením bypassu. Příznaky jsou hypestézie, omezení funkce končetiny, cyanóza a nehmátná pulzace v oblasti nohy. Velmi důležitá je prevence vzniku této choroby po operaci. Tou je medikamentózní léčba (užívají se antikoagulanty) a kompresní punčochy, významná je také dostatečná hydratace, aktivní pohyby dolních končetin a včasná mobilizace. Fatální plicní embolie je nižší než po implantaci endoprotézy kloubu kyčelního (Dungl, 2014)

2. 4. 3. 5 Infekční komplikace

Rizikovou skupinou pro vznik infektu jsou pacienti s revmatoidní artritidou, kvůli poruše imunity a dlouhodobým podáváním cytostatik a kortikoidů. Na vzniku hematogenního zánětu se mohou podílet různá infekční ložiska kdekoli v organismu, např. chronický močový zánět. Riziko také zvyšuje diabetes mellitus, erisypel, předcházející operační zákroky v kolenním kloubu, obezita a kožní ulcerace. K prevenci je indikováno profylaktické užití antibiotik, aby po operaci byla ve vzniklém hematomu adekvátní hladina. Léčba antibiotiky není často účinná a velmi jí limituje přítomnost implantátu a cementu. Další možnosti léčby jsou revize a debridement s antibiotickou terapií, resekční artroplastika, artrodéza, reimplantace a amputace. (Dungl, 2014)

2. 4. 4 Fyzioterapie po totální endoprotéze kolenního kloubu

Cílem rehabilitace je co nejrychlejší návrat pacienta do aktivního života s nebolestivým a funkčním kloubem. Implantace endoprotézy je vždy plánovaná operace, rehabilitace tedy probíhá ve dvou fázích, předoperační a pooperační. (Kolář 2009; Koudela 2016)

2. 4. 4. 1 Předoperační fáze

Předoperační péče začíná již s oznámením termínu operace, kdy by mělo dojít k edukaci pacienta. Pacient je informován o průběhu operace a průběhu rehabilitační léčby. Už v této fázi je důležité co nejaktivnější zapojení pacienta. Fyzioterapii předchází kompletní kineziologický rozbor, na jehož základě se vytvoří rehabilitační plán do operace. Hlavními cíli fyzioterapeutické péče jsou nácvik chůze o

francouzských holích s odlehčení postižené končetiny, odstranění reflexních změn na končetině, zvýšení síly svalů a rozsahu pohyblivosti v kloubu, zvýšení kondice a nácvik správného stereotypu dechu. (Koudela, 2016; Kolář, 2009)

2. 4. 4. 2 Pooperační fáze

Rehabilitace vždy závisí na stavu pacienta. Vychází se také z charakteru provedeného výkonu, typu endoprotézy a doporučení operátora. Cílem časně pooperační péče je co nejrychlejší zotavení po operaci. Rehabilitace začíná hned po opuštění operačního sálu, kdy se operovaný kloub polohuje střídavě do flexe a extenze. Z počátku je zaměřen na předcházení komplikací a polohování končetiny. Postupně se začínají provádět pasivní a aktivní pohyby v operovaném kloubu, kondiční cvičení a nácvik vertikalizace. (Kolář, 2009; Koudela, 2016)

Časový plán rehabilitace po operaci totální endoprotézy kolenního kloubu

1. pooperační den se operovaná končetina střídavě polohuje do flexe a extenze, provádí se dechové cvičení, kondiční cvičení neoperovaných končetin, prevence tromboembolické nemoci, mobilizace periferních kloubů operované končetiny a izometrické posilování m. quadriceps femoris a gluteálních svalů.
2. pooperační den se odstraňují drény. Přidá se aktivní cvičení v kolenním kloubu do flexe a extenze, v kyčelním kloubu do flexe a abdukce. 2. den po operaci je pacient vertikalizován do sedu a stojí a začíná se aplikovat motodlaha.
3. pooperační den dochází k nácviku stereotypu chůze o 2 francouzských holích, který by měl pacient umět z předoperačního období. Pokračuje se s aktivním a pasivním pohybem v kolenním kloubu, mobilizací periferie a prevencí tromboembolické nemoci.
4. – 5. pooperační den se pokračuje cvičením z předchozích dní. Je dbáno na nácvik správného stereotypu chůze a zvýšení rozsahu pohyblivosti v kolenním kloubu. Přidávají se aktivní cvičení v sedě.
6. pooperační den by pacient měl ovládat chůzi o 2 francouzských holích a začíná se s nácvikem chůze do schodů. Po dostatečném zhojení operační rány se začíná s polohováním a cvičením na břicho a provádí se protahování flexorů kolenního kloubu.
11. – 14. pooperační den operátor vyjme stehy a dochází k instrukci pacienta v péči o jizvu. (Laskin, 1991; Vavřík, 2005; Kolář, 2009; Koudela, 2016)

2. 4. 4. 3 Rehabilitace po propuštění z nemocničního zařízení

Zdravotnické zařízení by pacient měl opouštět ve stabilizovaném stavu s dostatečnou sebeobsluhou, aby zvládl pobyt doma bez pomoci jiné osoby, případně aby byla zajištěna jiná osoba v rámci sociální péče. Rozsah hybnosti kolenního kloubu by měl být minimálně 90°. Pacient by měl být zainstruován k autoterapii. Rehabilitace pokračuje ambulantní péčí alespoň 2x týdně. Vhodná je také lázeňská péče, kterou indikuje rehabilitační lékař do 1 roku od výkonu.

Po dvou až třech měsících od operace je na pokyn operátora možné postupné odkládání francouzských holí, ale z počátku je nutné se vyvarovat nadměrné pohybové aktivity. Celková doba hojení je 6 měsíců. (Kolář, 2009; Vavřík, 2005)

2. 4. 5 Život s endoprotézou kolenního kloubu

Po implantaci je třeba pacienta upozornit na potřebnou změnu životosprávy. Endoprotéza má určitou životnost, pacienti proto musí po 10 až 15 letech na reimplantaci. Tu může ovlivnit například nadváha, nedostatečná fyzická aktivita nebo nevhodné sportovní aktivity. Obecně se nedoporučují sporty, při kterých dochází k nefyziologickému přetížení endoprotézy, jako jsou míčové hry nebo sporty s doskoky. Vhodné sporty, které lze obecně doporučit jsou například plavání a jízda na kole. Ty mají celkově pozitivní vliv na pacienta a tím ovlivní a prodloužení životnosti endoprotézy. (Vavřík, 2005; Kolář, 2009; Lindsay, 1996)

3 Speciální část

3. 1 Metodika práce

Souvislá odborná praxe byla vykonána v Ústřední vojenské nemocnici Praha na oddělení rehabilitační a fyzikální medicíny od 8. 1. 2018 do 2. 2. 2018 pod vedením Bc. Martiny Vargové. Na praxi jsem docházel každý den od 13 do 17 hodin. Pro svou bakalářskou praxi jsem si vybral pacientku po totální endoprotéze kolenního kloubu.

S pacientkou jsem spolupracoval každý den od 23. 1. do 2. 2. 2018 v odpoledních hodinách. Celkem proběhlo 9 terapeutických jednotek, každá jednotka trvala přibližně 30 minut. Na první a poslední jednotku, kdy byl proveden vstupní a výstupní kineziologický rozbor, bylo vyhrazeno více času.

Všechny vyšetřovací i terapeutické postupy byly aplikovány neinvazivně. Vstupní i výstupní kineziologický rozbor byl proveden v ambulantní vyšetřovně. Při vyšetření jsem použil tyto pomůcky: krejčovský metr, plastový goniometr, neurologické kladívko. Terapeutické jednotky také probíhaly v ambulantní vyšetřovně. Během terapií jsem použil: míčkování dle Jebavé, asistované pohyby, aktivní pohyby, technicky měkkých tkání dle Lewita, PIR dle Lewita, PIR s protažením dle Jandy, mobilizační techniky dle Lewita, izometrické posilování, PNF dle Kabata, senzomotorickou stimulaci a tyto pomůcky: overball, závěsný systém Redcord, molitanové míčky.

Bakalářská práce byla započata po podepsání informovaného souhlasu pacientkou a byla schválena Etickou komisí FTVS pod jednacím číslem 47/2018.

3. 2 Anamnéza

Datum: 23. 1. 2018

Pacient: M. Č., žena

Ročník: 1944

Diagnóza:

M170 Primární gonartróza vpravo, st. p. implementaci totální endoprotézy (16. 1. 2018), vlevo stupeň 2

I10 Systémová arteriální hyerpertenze

E039 Hypotyreóza

E780 Hypercholesterolemie

Osteosyntéza zlomeniny pravé klíční kosti (1948)

Status praesens

Subjektivní.: pacientka se cítí dobře, bolest operovaného kloubu v klidu neudává, při pohybu 5/10 dle VAS.

Objektivní.: Pacientka orientována časem i prostorem, spolupracuje. Samostatná, schopna sedu, stoje i chůze, chůze možná pouze o 2 francouzských holích s odlehčením pravé dolní končetiny, rána se stehy. Váha: 69 kg, výška: 168 cm, body mass index: 24,5 tlak: 149/ 70 mmHg, tepová frekvence: 76 za minutu, dechová frekvence: 10 za minutu.

Rodinná anamnéza

Matka měla rakovinu žaludku, zemřela v 74 letech. Bratr měl hypertenzi a rakovinu tlustého střeva, na kterou zemřel v 71 letech. Dcera se od r. 1996 léčí se štítnou žlázou.

Osobní anamnéza

Dřívější onemocnění:

Běžná dětská onemocnění, ve 4 letech zlomenina klíční kosti vpravo - st. p. osteosyntéze (1948), r. 1976 operace varixů pravé dolní končetiny, r. 1989 st. p. hysterektomii s unilaterální ovarektomií pro descensus, od r. 1996 Quinkeho edém, r. 2005 operace močového měchýře, r. 2006 paréza n. facialis vpravo, od r. 2008 hypothyreóza, r. 2013 aponeurotomie V. prstu vpravo po Dupuytrenovu kontrakturu.

Nynější onemocnění:

Dne 16. 1. 2018 provedena plánovaná operace - implementace totální endoprotézy kolenního kloubu vpravo (MUDr. Vaněček). Na oddělení rehabilitační a fyzikální medicíny přijata 22. 1. 2018.

Gynekologická anamnéza

Proběhly 2 porody přirozenou cestou, bez komplikací. Menopauza od r. 1989.

Alergie

Bisetol, vosí píchnutí, prach.

Farmakologická anamnéza

Moduretic 1 - 0 - 0

Rilmenidin teva 1mg 1 - 0 - 0

Xyzal 1 - 0 - 0

Rosucard 10mg ½ - 0 - 0

Euthyrox 1 - 0 - 0

Abusus

Nekouří, alkohol příležitostně.

Pracovní anamnéza

Pobírá starobní důchod, celý život pracovala jako kuchařka.

Sociální anamnéza

Žije s manželem, v domě výtah. Do domu vedou 4 schody, které může obejít prostorem pro kočárky.

Předchozí rehabilitace

Rehabilitaci po osteosyntéze pravé klíční kosti (1948) si příliš nepamatuje. Predikce výsledku rehabilitace byla velmi omezená pohyblivost pravé horní končetiny. Výsledek rehabilitace byl velmi dobrý, protože nikdy nepociťovala omezenou pohyblivost.

Rehabilitace po paréze n. facialis byla úspěšná, pacientka žádné problémy neudává a žádné funkční nedostatky nejsou viditelné.

Výpis ze zdravotní dokumentace

Ze zdravotní dokumentace jsem vypsals diagnózu a farmakologickou anamnézu, kterou si pacientka nepamatovala.

Indikace k rehabilitaci

Indikováno rehabilitačním lékařem v UVN Praha na oddělení rehabilitační a fyzikální medicíny. Po přeložení z ortopedického oddělení byla indikována 2x denně individuální terapeutická jednotka po dobu 30 minut a 2x denně motodlaha.

3. 2. 1 Diferenciální diagnostika

Vzhledem k diagnóze a odebrané anamnéze lze očekávat na operované dolní končetině otok, snížený rozsah pohyblivosti operovaného kloubu, sníženou svalovou sílu m. quadriceps femoris, ischiokrurální svaly a m. tensor fasciae latae, zkrácené svaly, a to především ischiokrurální svaly a m. rectus femoris. Dále pak hypertonus svalů v oblasti pravého stehna, omezenou kloubní vůli pately, hlavičky fibuly, Chopartova kloubu, Talokrurálního skloubení a drobných kloubů nohy na operované DK.

Na neoperované končetině vzhledem k přítomnosti osteoartrózy stupně 2 lze předpokládat omezení kloubní vůle pately a hlavičky fibuly a hypertonus svalů v okolí levého kolenního kloubu. V oblasti kolenního kloubu by mohlo být možné nalézt reflexní změny v kůži, podkoží a fasciích a mírně snížený rozsah pohyblivosti levého kolenního kloubu.

3. 3 Vstupní kineziologický rozbor (dne 23. 1. 2018)

První návštěva pacientky, vyšetření probíhalo v okolí lůžka.

Vyšetření aspektů

Otok PDK v oblasti stehna a kolenního kloubu, mírně v oblasti lýtka. Jizva se stehy, koleno v mírně flekčním postavení.

Vyšetření dechu

Převažuje dolní hrudní typ dýchání. Kaudokraniální směr dechové vlny.

Vyšetření stoje

Vyšetřeno aspektů. Pacientka při stoji používá francouzské hole s instrukcí odlehčení operované končetiny do 30%.

Stoj stabilní.

Pohled zezadu

- úklon na levou stranu, zátěž na levé dolní končetině
- středně široká báze
- paty kulovité, symetrické,
- valgózní postavení chodidel
- obě dolní končetiny vytočeny zevně, PDK více
- Achillovy šlachy symetrické
- pravé lýtky větší než levé
- levá popliteální rýha níže a více zkosená
- pravé koleno v mírné flexi
- pravé stehno mohutnější
- levá subgluteální rýha výraznější
- gluteální svalstvo symetrické
- páteř v osovém postavení
- svalstvo horních končetin symetrické
- dolní úhly lopatek symetrické
- pravé rameno výš
- hlava mírně vlevo

Pohled z boku

Levý bok

- levá dolní končetina před pravou
- hlezenní kloub ve středním postavení
- kolenní kloub v nulovém postavení
- oploštěná hrudní kyfóza
- rameno ve vnitřně rotačním postavení
- hlava v předsunu

Pravý bok

- levá dolní končetina před pravou
- hlezenní kloub v nulovém postavení
- kolenní kloub v mírné flexi
- oploštěná hrudní kyfóza

- rameno ve vnitřně rotačním postavení
- hlava v předsunu

Pohled zepředu

- středně široká báze
- úklon na levou stranu, zatížení na levé dolní končetině
- hlezenní klouby symetrické
- snížená příčná i podélná klenba nohou bilaterálně (ověřeno palpačně)
- pravé lýtko mohutnější
- pravé koleno mohutnější, přes pravé koleno jizva se stehy
- pravé stehno mohutnější
- pravá crista iliaca výš (ověřeno palpačně)
- pravá spina iliaca anterior superior výš (ověřeno palpačně)
- pupek ve středu
- levá tajle větší
- více prominující laterální polovina pravé claviculy
- pravé rameno výš
- horní končetiny symetrické
- hlava mírně vlevo
- obličej symetrický

Vyšetření chůze

Pacientka chodí s oporou 2 francouzských holí třídobou chůzí s odlehčením PDK na maximální zatížení 30%. Chůze nestabilní (dle slov pacientky velmi nejistá). Proximální typ chůze dle Jandy (Kolář, 2009). Chůze je nepravidelná, PDK kratší krok, LDK jde přísunem k PDK a jen malý kus před ní. Pravá dolní končetina v mírně flekčním postavení v kolenním kloubu, při kroku vázne flexe kolenního kloubu. Nášlap na patu, levá dolní končetina odraz od palce, na pravé vázne. V kyčelních kloubech nedochází k extenzi a dolní končetiny jsou vytočeny zevně, pravá více. Při kroku pravou dolní končetinou dochází k výraznému předklonu.

Antropometrické vyšetření dle Haladové (Haladová, Nechvátalová, 2005)

Měřeno v cm krejčovským metrem

Tabulka č. 2: Antropometrické vyšetření délek dolních končetin (vstupní vyšetření)

| Délka | PDK | LDK |
|------------------|-----|-----|
| Anatomická délka | 81 | 81 |
| Funkční délka | 89 | 89 |
| Stehno | 40 | 40 |
| Lýtko | 41 | 41 |
| Noha | 26 | 26 |

Tabulka č. 3: Antropometrické vyšetření obvodů dolních končetin (vstupní vyšetření)

| Obvod | PDK | LDK |
|-------------------------|------|-----|
| 15 cm nad patelou | 53,5 | 49 |
| 10 cm nad patelou | 51 | 46 |
| Přes patelu | 48 | 41 |
| Přes tuberositas tibiae | 42 | 35 |
| Lýtko | 37 | 33 |
| Přes malleoly | 24 | 23 |

Vyšetření goniometrie dle Jandy (Janda, Pavlů, 1993)

Měřeno plastovým goniometrem, ve stupních, rozsah kloubní pohyblivosti v kyčelním kloubu do rotace měřen v modifikovaných polohách orientačně

Tabulka č. 4: Vyšetření goniometrie dolních končetin dle Jandy (vstupní vyšetření)

| Rozsah pohybu | | PDK | LDK |
|----------------|---------------|----------------------|----------------------|
| Kyčelní kloub | Aktivní pohyb | S: 15 – 0 – 95 | S: 15 – 0 – 115 |
| | | F: 40 – 0 – 30 | F: 40 – 0 – 30 |
| | | R: 35 – 0 – 35 | R: 40 – 0 – 40 |
| | Pasivní pohyb | S: 15 – 0 – 100 | S: 20 – 0 – 120 |
| | | F: 40 – 0 – 35 | F: 45 – 0 – 35 |
| | | R: 40 – 0 – 35 | R: 45 – 0 – 45 |
| Kolenní kloub | Aktivní pohyb | S: 0 – 10 – 60 | S: 0 – 0 – 110 |
| | Pasivní pohyb | S: 0 – 10 – 65 | S: 0 – 0 – 115 |
| Hlezenní kloub | Aktivní pohyb | S: 20 – 0 – 40 | S: 20 – 0 – 50 |
| | Pasivní pohyb | S: 20 – 0 – 40 | S: 20 – 0 – 50 |
| Ramenní kloub | Aktivní pohyb | S: 60 – 0 – 180 | S: 60 – 0 – 180 |
| | | F: 180 – 0 – 0 | F: 180 – 0 – 0 |
| | | T: 25 – 0 – 120 | T: 30 – 0 – 125 |
| | | R (F90): 85 – 0 – 75 | R (F90): 90 – 0 – 75 |

Vyšetření zkrácených svalů dle Jandy (Janda, 2004)

M. iliopsoas, m. rectus femoris a m. tensor fascia latae vyšetřeny orientačně v modifikovaných polohách pro bolest a snížení rozsahu pohyblivosti v operovaném kloubu.

Hodnocení: 0 = bez svalového zkrácení, 1 = mírné svalové zkrácení, 2 = výrazné svalové zkrácení

Tabulka č. 5: Vyšetření zkrácených svalů dle Jandy (vstupní vyšetření)

| Svalová skupina/sval | PK | LK |
|----------------------------|----|----|
| M. triceps surae | 0 | 0 |
| Ischiokrurální svaly | 2 | 1 |
| M. rectus femoris | 2 | 1 |
| M. iliopsoas | 0 | 0 |
| M. tensor fascia latae | 0 | 0 |
| Adduktory kyčelního kloubu | 0 | 0 |
| M. quadratus lumborum | 0 | 0 |
| Mm. pectoralis | | |
| - část sternální dolní | 0 | 0 |
| - část sternální střední | 0 | 0 |
| - m. pectoralis minor | 0 | 0 |
| M. trapezius | 0 | 0 |
| M. levator scapulae | 0 | 0 |
| Mm. erector spinae | 0 | 0 |

Vyšetření pohybových stereotypů dle Jandy (Haladová, Nechvátlová, 2005)

Extenze kyčelního kloubu

Pravá dolní končetina: 1. M. gluteus maximus, 2. Ischiokrurální svaly, 3. extensory L páteře kontralaterální, 4. extensory L páteře homolaterální, 5. extensory Th páteře kontralaterální, 6. extensory Th páteře homolaterální. 7. svaly pletence pažního

Výsledek: Pohybový stereotyp aktivace svalů při extenzi v kyčelním kloubu je fyziologický.

Levá dolní končetina: 1. + 2. M. gluteus maximus + Ischiokrurální svaly, 3. extensory L páteře kontralaterální, 4. extensory L páteře homolaterální, 5. extensory Th páteře kontralaterální, 6. extensory Th páteře homolaterální. 7. svaly pletence pažního

Výsledek: Na začátku pohybu se současně aktivují m. gluteus maximus a ischiokrurální svaly.

Abdukce kyčelního kloubu

Pravá dolní končetina: Na začátku pohybu se aktivuje m. gluteus medius, ale v průběhu pohybu převažuje flexorový mechanismus – převaha m. tensor fascia latae, m. iliopsoas a m. quadriceps femoris nad m. gluteus medius.

Levá dolní končetina: Na začátku pohybu se aktivuje m. gluteus medius, ale v průběhu pohybu mírně převažuje flexorový mechanismus (méně výrazný než na PDK)

Vyšetření kloubní vůle dle Lewita (Lewit, 2003)

Tabulka č. 6: Vyšetření kloubní vůle dle Lewita (vstupní vyšetření)

| Sklobení | PDK | LDK |
|---|--|--|
| Interfalangeální klouby | Bez blokády na 1. – 5. prstu | Bez blokády na 1. – 5. prstu |
| Metatarzofalangeální klouby | Bez blokády na 1. – 5. prstu | Bez blokády na 1. – 5. prstu |
| Metatarzální klouby | Bez blokády | Bez blokády |
| Lisfrankův kloub | Bez blokády | Bez blokády |
| Os cuboideum | Bez blokády | Bez blokády |
| Os naviculare | Bez blokády | Bez blokády |
| Chopartův kloub | Bez blokády | Kloubní pohyblivost omezena ventrálně |
| Talokrurální kloub | Bez blokády | Kloubní pohyblivost omezena dorzálně |
| Hlavička fibuly | Kloubní pohyblivost omezena ventrálně i dorzálně | Kloubní pohyblivost omezena ventrálně i dorzálně |
| Patela | Kloubní pohyblivost omezena všemi směry | Kloubní pohyblivost omezena kaudálně, kraniálně a mediálně |
| Kolenní kloub (přední a zadní zásuvkový fenomén, krátká páka) | Neprovedeno | Bez blokády |
| Patrickova zkouška | Neprovedena | Negativní |

Vyšetření svalové síly

Vyšetřeno orientačně v modifikovaných polohách

Hodnocení: 5 – Normální svalová síla – pohyb proti značnému odporu

4 – Mírně snížená svalová síla – pohyb proti mírnému odporu

3 – Slabá svalová síla – pohyb proti gravitaci

2 – Velmi slabá svalová síla – pohyb s vyloučením gravitace

1 – Minimální svalové síly – záškub při pokusu o provedení pohybu

0 – Žádná svalová síla – nelze palpovat ani záškub svalu

Tabulka č. 7: Orientační vyšetření svalové síly (vstupní vyšetření)

| Kloub | Směr pohybu | PDK | LDK |
|----------------|-----------------|-----|-----|
| Kyčelní kloub | Flexe | 3+ | 5 |
| | Extenze | 4- | 4+ |
| | Abdukce | 4 | 5 |
| | Addukce | 4 | 5 |
| | Vnitřní rotace | 4 | 5 |
| | Zevní rotace | 4 | 5 |
| Kolenní kloub | Flexe | 3 | 5 |
| | Extenze | 2+ | 5 |
| Hlezenní kloub | Plantární flexe | 5 | 5 |
| | Dorsální flexe | 5 | 5 |
| Trup | Flexe | 3- | |

Vyšetření reflexních změn dle Lewita (Lewit, 2003)

Kůže

Otok a snížená posunlivost kůže na pravé dolní končetině v oblasti stehna, kolenního kloubu a lýtka. Operovaná dolní končetina teplá. Na levé dolní končetině snížená posunlivost v oblasti kolenního kloubu na mediální a laterální straně.

Podkoží

Vyšetřeno Kiblerovou řasou.

Horší posunlivost podkoží na pravé dolní končetině v oblasti stehna, kolenního kloubu a horní poloviny lýtka. Na levé dolní končetině snížená posunlivost v oblasti kolenního kloubu.

Fascie

Na pravé dolní končetině patologická bariéra v oblasti stehna a lýtka, na levé dolní končetině patologická bariéra v oblasti lýtka.

Sval

Vyšetřeny svaly dolních končetin

Na pravé dolní končetině hypertonus m. tensor fascia latae, m. biceps femoris, m. semimebranosus, m. semitendinosus, m. triceps surae.

Na levé dolní končetině hypertonus m. biceps femoris.

Palpačně svaly nebolestivé, nebyly nalezeny Trigger points.

Jizva

Jizva v oblasti pravého kolenního kloubu

Klidná, zhojená, se stehy. Tuhá. Kůže v okolí jizvy hůře posunlivá vůči podkoží, především v dolní třetině části jizvy. Celá jizva má sníženou posunlivost kaudálně a kraniálně. V dolní třetině jizvy snížená posunlivost mediálně a laterálně. Palpačně nebolestivá.

Jizva na levé horní končetině po aponeurotomii V. prstu.

Dle slov pacientky bez obtíží, dobře zhojená, velmi tuhá, posunlivost snížena všemi směry. Palpačně nebolestivá.

Neurologické vyšetření

Pacientka orientována časem, místem i osobou, bez poruchy vědomí i řeči.

Orientační vyšetření hlavových nervů bez patologického nálezu.

Vyšetření šlachookosticových reflexů

– reflex Achilovy šlachy (L5 – S2) – normoreflexie

– medioplantární reflex (L5 – S2) – normoreflexie

Vyšetření cití

Povrchové cití:

– taktilní: bez patologického nálezu bilaterálně

– algické: bez patologického nálezu bilaterálně

– diskriminační: bez patologického nálezu bilaterálně

– tepelné: bez patologického nálezu bilaterálně

Hluboké cití

– polohocit: bez patologického nálezu bilaterálně

– pohybocit: bez patologického nálezu bilaterálně

– stereognozie: bez patologického nálezu bilaterálně

Vyšetření mozečku

taxe:

– horní končetiny: bez patologického nálezu bilaterálně

– dolní končetiny: bez patologického nálezu bilaterálně

– diadochokinéza: bez patologického nálezu bilaterálně

Vyšetření pyramidových jevů

Pyramidové jevy zánikové

Provedeny na dolních končetinách

– Minganziniho příznak: pozitivní – pokles PDK

– příznak Barré: neprovede

– příznak retardace: PDK pomalejší pohyb

Pyramidové jevy iritační

Extenční

– Babinskiho příznak – negativní

– Oppenheimova zkouška – negativní

– Chaddockova zkouška – negativní

Flekční:

– Rossolimova zkouška - negativní

– Žukovského-Kornilovova zkouška – negativní

Vyšetření napínacích manévrů

– Laseguova zkouška - negativní

Speciální testy

Barthel index

Tabulka č. 8: Test Barthel index (vstupní vyšetření)

| Činnost | Provedení | Bodové skóre |
|-------------------------|-----------------------|--------------|
| 1. Najedení a napití | Samostatně bez pomoci | 10 |
| | S dopomocí | 5 |
| | Neprovede | 0 |
| 2. Oblékání | Samostatně bez pomoci | 10 |
| | S dopomocí | 5 |
| | Neprovede | 0 |
| 3. Koupání | Samostatně bez pomoci | 5 |
| | S dopomocí | 0 |
| | Neprovede | 0 |
| 4. Osobní hygiena | Samostatně bez pomoci | 5 |
| | Neprovede | 0 |
| 5. Kontinence moči | Plně kontinentní | 10 |
| | Občas inkontinentní | 5 |
| | Inkontinentní | 0 |
| 6. Kontinence stolice | Plně kontinentní | 10 |
| | Občas inkontinentní | 5 |
| | Inkontinentní | 0 |
| 7. Použití WC | Samostatně bez pomoci | 10 |
| | S dopomocí | 5 |
| | Neprovede | 0 |
| 8. Přesun lůžko – židle | Samostatně bez pomoci | 15 |
| | S mírnou dopomocí | 10 |
| | Vydrží sedět | 5 |
| | Neprovede | 0 |
| 9. Chůze po rovině | Samostatně nad 50 m | 15 |
| | S pomocí 50m | 10 |
| | Na vozíku 50m | 5 |
| | Neprovede | 0 |

| | | |
|-----------------------|-----------------------|----------|
| 10. Chůze po schodech | Samostatně bez pomoci | 10 |
| | S dopomocí | 5 |
| | Neprovede | 0 |

Hodnocení: 100 bodů – nezávislost, 95 – 65 bodů – lehká závislost, 65 – 45 závislost středního stupně, 40 – 0 bodů vysoká závislost

Pacientka dosáhla 90 bodů, tedy lehká závislost.

Závěr vyšetření

Pacientka po TEP kolenního kloubu vpravo s instrukcemi odlehčovat operovanou DK na maximální zatížení 30%. Zřetelný otok operované DK v oblasti stehna (rozdíl 4,5 cm 15 cm nad patelou, 5 cm 10 cm nad patelou), kolene (rozdíl 7 cm přes patelu, 7cm přes tuberositas tibiae), lýtka (rozdíl 4 cm) až po kotník (rozdíl 1 cm oproti druhostranné končetině), nejvýrazněji v oblasti kolenního kloubu. Operovaný kloub je v mírném flekčním postavení.

Stoj je stabilní, postavení dolních končetin je v zevní rotaci, pravá dolní končetina více. Bilaterálně přítomna valgozita hlezenních kloubů, příčná a podélná klenba snížena bilaterálně. Zátěž především na LDK, viditelný úklon na levou stranu. Přítomna protrakce ramen a předsunuté držení hlavy. Hrudní páteř je lehce oploštělá.

Třídobou chůzi pacientka s doprovodem zvládá. Samostatně se však stále bojí a chůze je proto nestabilní. Při chůzi dochází k předklonu trupu a vážne flexe pravého kolenního kloubu a extenze dolních končetin.

Rozsah pohyblivosti operovaného kloubu je snížený. Aktivně flexe dosahuje 60°, do plné extenze chybí 10°, pasivně lze při flexi dosáhnout 65°, extenze se při pasivním pohybu nezmění. Rozsah pohyblivosti dalších kloubů snížený není. Mírný rozdíl v kyčelních kloubech je dán bolestivostí operovaného kolenního kloubu.

Svalová síla je nejvíce snížena u flexorů a extenzorů pravého kolenního kloubu, dále pak u flexorů a extenzorů kyčelního kloubu vpravo. Na levé dolní končetině svalová síla snížena není. Břišní svalstvo je také oslabeno.

Vyšetření zkrácených svalů ukázalo zkrácení především m. rectus femoris a ischiokrurálních svalů na operované končetině, na LDK je mírné zkrácení taktéž m. rectus femoris a ischiokrurálních svalů. Kvůli stavu pacientky byly tyto testy provedeny v modifikovaných polohách.

Během vyšetření kloubní vůle jsem našel blokády bilaterálně na hlavičce fibuly a hůře pohyblivá bilaterálně byla i patela, na levé dolní končetině je blokáda v Chopartově kloubu a Talokrurálním skloubení.

Vyšetření pohybového stereotypu do extenze dolní končetiny neukázalo žádný patologický nález, při pohybovém stereotypu do abdukce dochází k flexorovému mechanismu bilaterálně.

Reflexní změny jsem našel na obou dolních končetinách. Na pravé dolní končetině je přítomný otok a kůže je hůře posunlivá v oblasti stehna, kolenního kloubu a lýtka, na levé dolní končetině v oblasti kolenního kloubu, posunlivost podkoží je snížena v oblasti stehna, kolena a lýtka na pravé dolní končetině, na levé v oblasti stehna. Při vyšetření byla řada svalů v hypertonu: m. biceps femoris bilaterálně, m. tensor fascia latae, m. semimebranosus, m. semitendinosus a m. triceps surae na pravé dolní končetině. Jizva je se stehny.

Orientačně jsem provedl neurologické vyšetření. Při tomto vyšetření nebyl nalezen žádný patologický nález neurologického původu. Pozitivní Minganziniho příznak je dán sníženou svalovou silou extenzorů pravého kolenního kloubu, stejně tak pomalejší pohyb PDK při příznaku retardace je dán bolestivostí operovaného kloubu.

Při speciálním testu samostatnosti Barthel index bylo dosaženo 90 bodů. To se hodnotí jako lehká závislost. Plného počtu bodů pacientka nedosáhla kvůli neschopnosti chůze po schodech, kterou zatím nezkoušela.

3. 4 Krátkodobý a dlouhodobý fyzioterapeutický plán

3. 4. 1 Krátkodobý fyzioterapeutický plán

- korekce stereotypu chůze po rovině s 2 francouzskými holemi
- nácvik chůze do schodů s 2 francouzskými holemi
- snížení otoku operované dolní končetiny
- odstranění reflexních změn na dolních končetinách
- zvýšení rozsahu pohyblivosti v operovaném kloubu
- zvýšení svalové síly oslabených svalů
- zlepšení kloubní pohyblivosti pately, hlavičky fibuly bilaterálně a Chopartova kloubu a Talokrurálního skloubení na LDK
- protažení zkrácených svalů

- zlepšení celkové kondice pacienta
- po odstranění stehů péče o jizvu
- zlepšení gonartrózy v levém kolenním kloubu
- snížení bolesti
- autoterapie

3. 4. 2 Dlouhodobý fyzioterapeutický plán

- dosažení plné funkčnosti a pohyblivosti operovaného kloubu
- dosažení správného zhojení jizvy
- dosažení svalové síly stupně 5 u svalů dolní končetiny
- zlepšení celkové kondice pacienta
- zlepšení pohybového stereotypu extenze LDK a abdukce dolních končetin
- stabilizace kolenního kloubu po možnosti plného zatížení operované dolní končetiny
- protažení zkrácených svalů
- zlepšení, udržení stavu gonartrózy v levém kolenním kloubu
- autoterapie

3. 4. 3 Návrh terapie

- Návčik chůze o 2 francouzských holích
- aktivní pohyby operované končetiny v kolenním a kyčelním kloubu, aktivní pohyby v levém kolenním kloubu
- kondiční cvičení
- míčkování facilitace a relaxace dle Jebavé
- techniky měkkých tkání dle Lewita
- PIR dle Lewita
- PIR s protažením dle Jandy
- PNF dle Kabata
- Mobilizační techniky dle Lewita
- izometrické posilování
- senzomotorická stimulace
- autoterapie
- Motodlaha

3. 5 Terapie

3. 5. 1 Terapeutická jednotka č. 1 (24. 1. 2018)

Status praesens:

Subjektivní: Pacientka již absolvovala dopolední terapii, cítí se dobře. Bolest operovaného kloubu v klidu neudává, při pohybu bolest 5/10 dle VAS.

Objektivní: Otok na PDK v oblasti stehna, kolena a lýtka se zvýšenou teplotou, snížený rozsah pohybu operovaného kloubu (aktivně S: 0° – 10° – 60°, pasivně S: 0° – 10° – 65°), snížená svalová síla v operovaném kolenním kloubu do flexe a extenze, v kyčelním kloubu především do flexe, extenze a abdukce, chůze možná o 2 francouzských holích s odlehčením pravé dolní končetiny do maximálního zatížení 30 %. Schody prozatím nezkoušela, jízva se stehy.

Cíl dnešní terapeutické jednotky:

- snížení otoku na pravé dolní končetině, zlepšení trofiky kůže
- odstranění reflexních změn v měkkých tkáních dolních končetin
- obnovení kloubní vůle u omezených kloubů
- zvýšení rozsahu pohyblivosti pravého kolenního kloubu
- uvolnění napětí hypertonických svalů a protažení svalů zkrácených
- posílení oslabených svalů pravé dolní končetiny a trupu
- zlepšení pohybového stereotypu chůze
- nácvik autoterapie

Návrh terapie

- míčkování dle Jebavé
- techniky měkkých tkání dle Lewita
- mobilizace dle Lewita
- analytické posilování – aktivní pohyby dolních končetin v kyčelním a kolenním kloubu
- izometrické posilování extenzorů a flexorů kolenního kloubu
- PIR dle Lexita
- nácvik chůze
- instrukce pro autoterapii
- motodlaha

Provedení terapie

- míčkování pravé dolní končetiny od kotníku po stehno pro snížení otoku a zlepšení trofiky kůže
- techniky měkkých tkání na kůži, podkoží a fascie v oblasti stehna a lýtky pravé dolní končetiny
- mobilizace pately všemi směry a hlavičky fibuly dorzálně a ventrálně na PDK, na LDK mobilizace pately kaudálně, kraniálně a mediálně, hlavičky fibuly ventrálně a dorzálně, talokrurální skloubení dorzálně a Chopartův kloub ventrálně
- izometrické posilování extenzorů kolenního kloubu, izometrické posilování flexorů kolenního kloubu s využitím overballu na PDK, opakování 10x, výdrž 5s
- aktivní pohyby v pravém kolenním kloubu s využitím overballu do extenze s výdrží, opakování 10x, výdrž 3s, aktivní pohyby PDK v kyčelním kloubu do flexe a extenze s využitím overballu v leže na zádech, v leže na břiše aktivní pohyby proti gravitaci v kolenním kloubu do flexe, aktivní pohyby trupu v leže na zádech s pokrčenými koleny, zvedání pánve proti gravitaci, opakování 10x
- PIR m. rectus femoris a svalů zadní strany stehna
- nácvik správného stereotypu chůze o 2 francouzských holích
- instrukce pro autoterapii
- aplikace motodlahy pro zvýšení rozsahu pohyblivosti pravého kolenního kloubu do flexe

Výsledek terapie

Technikami měkkých tkání došlo k uvolnění podkoží a fascií na stehně a lýtku. Mobilizacemi jsem obnovil kloubní vůli v talokrurálním skloubení a Chopartově kloubu na LDK, u ostatních kloubů došlo k obnově kloubní vůle také, ale stále je přítomna patologická bariéra. Postizometrickou relaxací se podařil snížit hypertonus na svalech v oblasti stehna bilaterálně. Nácvik správného stereotypu chůze proběhl přibližně ve vzdálenosti 100m. Tuto vzdálenost ušla pacientka bez obtíží. V průběhu terapie došlo ke zvýšení francouzských holí, díky čemu se pacientka přestala při chůzi tolik předklánět a byla celkově více stabilní. Pacientka vyrovnala délku kroku a celkový stereotyp chůze se zlepšil. Jako autoterapie byly zvoleny cviky, které se během terapie cvičily aktivně proti gravitaci a izometrické posilování, na pokoj byl proto zapůjčen overball.

Závěr terapie

Pacientka se po terapii cítila poměrně unavena, ale hodnotila jí kladně. Při pohybu v operovaném kolenním kloubu přetrvává bolest na laterální straně kolene, která je během pohybu konstantní. Během této první terapie byl kladen důraz na odstranění reflexních změn na operované dolní končetině, obnovení kloubní vůle kloubů s blokádou a nácvik aktivních pohybů vhodných pro autoterapii pro zvýšení rozsahu pohyblivosti v pravém kolenním kloubu a zvýšení svalové síly oslabených svalů. Po terapii byla pacientce zapnuta motodlaha na kolenní kloub do flexe 65°.

3. 5. 2 Terapeutická jednotka č. 2 (25. 1. 2018)

Status praesens

Subjektivní: Pacientka je po dopolední terapii, cítí se dobře, bolest operovaného kloubu v klidu neudává, při pohybu bolest 4/10 dle VAS. Včerejší terapii hodnotí kladně.

Objektivní: Otok na pravé dolní končetině v oblasti stehna, kolena a lýtka se zvýšenou teplotou, snížený rozsah pohybu operovaného kloubu (aktivně S: 0° – 10° – 65°, pasivně S: 0° – 10° – 70°), snížená svalová síla na PDK v kolenním kloubu do flexe a extenze, v kyčelním kloubu především do flexe extenze a abdukce. Chůze možná o 2 francouzských holích s odlehčením PDK do maximálního zatížení 30%, schody zatím nezkoušela. Kloubní vůle omezena na PDK na patele všemi směry, hlavička fibuly ventrálně a dorzálně, na LDK kloubní vůle omezena kaudálně a kraniálně, hlavička fibuly ventrálně a dorzálně, jizva se stehy.

Cíl dnešní terapeutické jednotky:

- snížení otoku na pravé dolní končetině, zlepšení trofiky kůže
- odstranění reflexních změn v měkkých tkáních dolních končetin
- obnovení kloubní vůle u omezených kloubů
- zvýšení rozsahu pohyblivosti pravého kolenního kloubu
- uvolnění napětí hypertonických svalů a protažení svalů zkrácených
- posílení oslabených svalů pravé dolní končetiny a trupu
- zlepšení pohybového stereotypu chůze
- nácvik autoterapie

Návrh terapie

- míčkování dle Jebavé
- techniky měkkých tkání dle Lewita
- mobilizace dle Lewita
- analytické posilování – aktivní pohyby dolních končetin v kyčelním a kolenním kloubu
- izometrické posilování extenzorů a flexorů kolenního kloubu
- PIR s protažením dle Jandy
- nácvik chůze
- instrukce pro autoterapii
- motodlaha

Provedení terapie

- míčkování pravé dolní končetiny od kotníku po stehno pro snížení otoku a zlepšení trofiky kůže
- techniky měkkých tkání na kůži, podkoží a fascie v oblasti stehna a lýtka dolních končetin
- mobilizace pately všemi směry a hlavičky fibuly dorzálně a ventrálně na PDK, na LDK mobilizace pately kaudálně a kraniálně, hlavičky fibuly ventrálně a dorzálně.
- izometrické posilování extenzorů kolenního kloubu bilaterálně, izometrické posilování flexorů kolenního kloubu s využitím overballu na PDK, opakování 10x, výdrž 5s
- aktivní pohyby v pravém kolenním kloubu s využitím overballu do extenze s výdrží, opakování 10x, výdrž 3s, aktivní pohyby v kyčelním kloubu do flexe a extenze s využitím overballu v leže na zádech bilaterálně, v leže na břiše aktivní pohyby proti gravitaci v kolenním kloubu bilaterálně, aktivní pohyby trupu v leže na zádech s pokrčenými koleny (zvedání pánve proti gravitaci), aktivní pohyby v kolenním kloubu do flexe (s dopomocí) a extenze v sedě pravou dolní končetinou, opakování 10x
- PIR s protažením pro m. rectus femoris a svalů zadní strany stehna bilaterálně
- nácvik správného stereotypu chůze o 2 francouzských holích
- instrukce pro autoterapii
- aplikace motodlahy pro zvýšení rozsahu pohyblivosti pravého kolenního kloubu do flexe

Výsledek terapie

Technikami měkkých tkání došlo k uvolnění podkoží a fascií na stehně a lýtku, na pravém lýtku došlo i ke zlepšení posunlivosti kůže proti podkoží. Mobilizacemi došlo k zlepšení kloubní vůle u pately a hlavičky fibuly na dolních končetinách. Postizometrickou relaxací s protažením se podařilo zvětšit rozsah pohyblivosti pravého kolene. Na konci terapie pacientka dosáhla aktivně 70°, pasivně byl rozsah 75°. Návčik správného stereotypu chůze proběhl přibližně ve vzdálenosti 100m. Tuto vzdálenost ušla pacientka bez obtíží. Chůze je stabilní, celkový stereotyp chůze se zlepšil, začíná se flektovat operované koleno, délka kroku je symetrická, našlap na patu.

Závěr terapie

Pacientka se po terapii cítila unavena, ale hodnotila jí kladně. Při pohybu v operovaném kolenním kloubu přetrvává bolest na laterální straně kolene, která je během pohybu konstantní. Během terapie byl kladen důraz na zvýšení rozsahu pohyblivosti pravého kolenního kloubu, odstranění reflexních změn na operované dolní končetině, obnovení kloubní vůle kloubů s blokádou a zvýšení síly oslabených svalů. K autoterapii byly přidány cviky v sedě a instruoval jsem pacientku do polohy pro zvýšení extenze v kolenním kloubu. Jako autoterapie byla zvolena i samostatná chůze po oddělení. Po terapii byla pacientce zapnuta motodlaha na kolenní kloub do flexe 75°.

3. 5. 3 Terapeutická jednotka č. 3 (26. 1. 2018)

Status praesens

Subjektivní: Pacientka je po dopolední terapii, cítí se dobře, bolest operovaného kloubu v klidu neudává, při pohybu bolest 3/10 dle VAS. Včerejší terapii hodnotí kladně.

Objektivní: Otok na pravé dolní končetině v oblasti stehna, kolena a lýtku se zvýšenou teplotou, snížený rozsah pohybu operovaného kloubu (aktivně S: 0° – 10° – 70°, pasivně S: 0° – 10° – 75°), snížená svalová síla na PDK v kolenním kloubu do flexe a extenze, v kyčelním kloubu především do flexe, extenze a abdukce. Chůze možná o 2 francouzských holích s odlehčením PDK do maximálního zatížení 30%, schody zatím nezkoušela. Jizva bez stehů, dobře zhojená, posunlivost jizvy proti podkoží snížena kaudálním a kraniálním směrem, v dolní třetině i směrem mediálním a laterálním.

Cíl dnešní terapeutické jednotky:

- zlepšit stereotyp chůze po rovině
- nácvik chůze po schodech
- péče o jizvu
- snížení otoku na pravé dolní končetině, zlepšení trofiky kůže
- odstranění reflexních změn v měkkých tkáních dolních končetin
- zvýšení rozsahu pohyblivosti pravého kolenního kloubu
- uvolnění napětí hypertonických svalů a protažení svalů zkrácených
- posílení oslabených svalů pravé dolní končetiny a trupu
- nácvik autoterapie

Návrh terapie

- nácvik chůze
- nácvik chůze po schodech
- techniky měkkých tkání dle Lewita
- péče o jizvu
- izometrické posilování extenzorů a flexorů kolenního kloubu bilaterálně
- analytické posilování – aktivní pohyby dolních končetin v kyčelním a kolenním kloubu v závěsném systému Redcord
- PIR s protažením dle Jandy
- instrukce pro autoterapii
- motodlaha

Provedení terapie

- nácvik správného stereotypu chůze o 2 francouzských holích
- nácvik chůze po schodech o 2 francouzských holích
- techniky měkkých tkání na kůži, podkoží a fascie v oblasti stehna a lýtka dolních končetin
- péče o jizvu – tlaková masáž, „esíčka“, „céčka“
- izometrické posilování extenzorů kolenního kloubu, izometrické posilování flexorů kolenního kloubu s využitím overballu bilaterálně, opakování 10x, výdrž 5s, aktivní pohyby v pravém kolenním kloubu s využitím overballu do extenze s výdrží, opakování 10x, výdrž 3s

- aktivní pohyby v kyčelním a kolenním kloubu do flexe a extenze, v kyčelním kloubu do abdukce s využitím pomůcky Redcord v leže na zádech bilaterálně, aktivní pohyby trupu v leže na zádech s pokrčenými koleny (zvedání pánve proti gravitaci) v závěsném systému Redcord, v leže na břiše aktivní pohyby proti gravitaci v kolenním kloubu, aktivní pohyby v sedě v kolenním kloubu do flexe a extenze proti gravitaci bilaterálně, opakování 10x
- PIR s protažením pro m. rectus femoris a svalů zadní strany stehna bilaterálně
- instrukce pro autoterapii
- aplikace motodlahy pro zvýšení rozsahu pohyblivosti pravého kolenního kloubu do flexe

Výsledek terapie

Stereotyp chůze je dobrý, pacientka zvládne ujít přibližně 200 metrů, naučila se chůzi do schodů i ze schodů. Jizva první den po vyndání stehů je dobře zhojená, po protažení jizvy je mírně volnější. Technikami měkkých tkání se podařilo zmírnit napětí facií na pravém i levém stehně. Izometrickým posilováním a aktivními pohyby došlo k zlepšení síly oslabených svalů – aktivní pohyby pacientka již zvládá lépe. Postizometrickou relaxací s protažením společně, motodlahou a dalšími terapeutickými postupy se daří zvětšovat rozsah pohyblivosti v operovaném kolenním kloubu. Dnes bylo dosaženo rozsahu pohyblivosti v pravém kolenním kloubu aktivně 75°, pasivně 80°.

Závěr terapie

Po terapii byla na pacientce viditelná únava, ale celkově terapii zvládá dobře. Při pohybu v operovaném kolenním kloubu přetrvává bolest na laterální straně kolene, ale již je nižší než na začátku týdne, jen v krajních polohách na konci terapii udává větší bolestivost. Během dnešní terapie byl kladen důraz na nácvik chůze po schodech a péči o jizvu, dále pak na odstranění reflexních změn na operované dolní končetině, zvýšení rozsahu pohyblivosti pravého kolenního kloubu a zvýšení síly oslabených svalů. Pacientka byla zainstruována k autoterii na víkend. K cvikům autoterapie byla přidána péče o jizvu. Po terapii byla pacientce zapnuta motodlaha na kolenní kloub do flexe 80°.

3. 5. 4 Terapeutická jednotka č. 4 (29. 1. 2018)

Status praesens

Subjektivní: Pacientka je po dopolední terapii, cítí se dobře, bolest operovaného kloubu v klidu neudává, při pohybu bolest 2/10 dle VAS.

Objektivní: Otok na PDK se mírně zredukoval hlavně v oblasti stehna a lýtka, v oblasti kolenního kloubu jen mírně (stehno – 15 cm nad patelou, rozdíl mezi pravou a levou končetinou 2cm, 10 cm nad patelou rozdíl 2cm, přes koleno rozdíl 6cm, přes tuberositas tibiae rozdíl 6cm, přes lýtko rozdíl 2cm, přes kotník rozdíl 0cm). Pravá dolní končetina stále se zvýšenou teplotou. Postupně dochází k redukci reflexních změn na dolních končetinách. Přetrvává snížený rozsah pohybu operovaného kloubu (aktivně S: 0° – 5° – 75°, pasivně S: 0° – 5° – 80°), snížená svalová síla v kolenním kloubu do flexe (stupeň 4) a extenze (stupeň 3+), v kyčelním kloubu především do flexe (stupeň 4), extenze (4) a abdukce na PDK, oslabení břišních svalů (stupeň 4). Chůze možná o 2 francouzských holích s odlehčením pravé dolní končetiny do maximálního zatížení 30%, schody zvládá. Jizva bez stehů, dobře zhojená, posunlivost jizvy proti podkoží snížena kaudálním a kraniálním směrem, v dolní třetině i směrem mediálním a laterálním.

Cíl dnešní terapeutické jednotky:

- snížení otoku na pravé dolní končetině, zlepšení trofiky kůže
- odstranění reflexních změn v měkkých tkáních dolních končetin, péče o jizvu
- zvýšení rozsahu pohyblivosti pravého kolenního kloubu
- posílení oslabených svalů pravé dolní končetiny a trupu
- nácvik malé nohy
- zlepšení pohybového stereotypu chůze
- nácvik autoterapii

Návrh terapie

- míčkování dle Jebavé
- techniky měkkých tkání dle Lewita
- péče o jizvu
- izometrické posilování extenzorů a flexorů kolenního kloubu
- analytické posilování – aktivní pohyby dolních končetin v kyčelním a kolenním kloubu proti odporu v závěsném systému Redcord

- postizometrická relaxace s protažením dle Jandy
- senzomotorická stimulace – nácvik malé nohy
- nácvik chůze
- instrukce pro autoterapii
- motodlaha

Provedení terapie

- míčkování pravé dolní končetiny od kotníku po stehno pro snížení otoku a zlepšení trofiky kůže
- techniky měkkých tkání na kůži, podkoží a fascie v oblasti stehna a lýtka dolních končetin
- péče o jizvu – tlaková masáž, „esíčka“, „céčka“
- izometrické posilování extenzorů kolenního kloubu, izometrické posilování flexorů kolenního kloubu s využitím overballu, opakování 10x, výdrž 5s
- aktivní pohyb v leže na zádech proti odporu v kyčelních kloubech do flexe a extenze s pokrčováním a natahováním kolenního kloubu se zavěšenou patou v systému Redcord, aktivní pohyb v leže na zádech proti odporu v kyčelních kloubech do abdukce a addukce se zavěšenou patou v závěsném systému Redcord, opakování 10x
- aktivní pohyb pánve v leže na zádech – „zvedání do roviny těla“ se zavěšenými dolními končetinami pod kolena v systému Redcord, opakování 10x, 3 série
- aktivní pohyby v sedě v kolenním kloubu do flexe a extenze proti odporu druhostranné končetiny bilaterálně, opakování 10x
- senzomotorická stimulace – facilitace svalů nohy obou končetin, nácvik malé nohy bilaterálně (pasivní, asistovaný, aktivní pohyb)
- PIR s protažením pro m. rectus femoris a svaly zadní strany stehna
- nácvik správného stereotypu chůze o 2 francouzských holích
- instrukce pro autoterapii
- aplikace motodlahy pro zvýšení rozsahu pohyblivosti pravého kolenního kloubu do flexe

Výsledek terapie

Otok se od zahájení terapie daří postupně redukovat. Technikami měkkých tkání jsem dosáhl uvolnění kůže, podkoží, fascií a svalů na LDK. Na PDK je patologická bariéra v oblasti stehna a kolenního kloubu stále přítomna v kůži a podkoží, hypertonus

svalů v oblasti pravého stehna přetrvává. Kůže v okolí jizvy je mírně volnější. Pohyb nohou během nácviu malé nohy byl jen nepatrný při snaze o aktivní pohyb. PIR s protažením se podařilo zvětšit rozsah pohyblivosti pravého kolene a na LDK jsem odstranil svalové zkrácení ischiokrurálních svalů a m. rectus femoris. Při terapii jsem dosáhl rozsahu pohyblivosti do flexe pasivně 95°, došlo i ke zvýšení rozsahu pohybu do extenze o 5°. Stereotyp chůze je dobrý, ale při lehké nepozornosti pacientka dělá chyby. Objeví se mírný předklon trupu při kroku PDK, anteverze pánve, zkrácení kroku PDK, dolní končetiny vytáčí zevně.

Závěr terapie

Pacientka se po terapii cítila unavena, ale hodnotila jí kladně. Dle slov pacientky bolest při pohybu postupně ustupuje, ale stále je přítomna. Během terapie byl kladen důraz na posílení oslabených svalů, zvýšení rozsahu pohyblivosti pravého kolenního kloubu, odstranění reflexních změn na operované dolní končetině a nácviu malé nohy. Cviky autoterapie byly upraveny vzhledem k aktuálnímu stavu pacientky, byl přidán i nácvik malé nohy. Po terapii byla pacientce zapnuta motodlaha na kolenní kloub do flexe 85°.

Oproti úvodnímu vyšetření došlo ke zvýšení rozsahu pohyblivosti do flexe o 30°.

3. 5. 5 Terapeutická jednotka č. 5 (30. 1. 2018)

Status praesens

Subjektivní: Pacientka je po dopolední terapii, cítí se dobře, bolest operovaného kloubu v klidu neudává, při pohybu bolest 2/10 dle VAS. Včerejší terapii hodnotí kladně.

Objektivní: Otok na PDK i zvýšená teplota přetrvává. Postupně dochází k redukci reflexních změn na dolních končetinách. Přetrvává snížený rozsah pohyblivosti operovaného kloubu (aktivně S: 0° – 5° – 80°, pasivně S: 0° – 5° – 85°), snížená svalová síla v pravém kolenním kloubu do flexe (stupeň 4) a extenze (stupeň 4), v pravém kyčelním kloubu především do flexe (stupeň 4+), extenze (stupeň 4+) a do abdukce (stupeň 4+) oslabení břišních svalů (stupeň 4). Chůze možná o 2 francouzských holích s odlehčením pravé dolní končetiny do maximálního zatížení 30%, schody zvládá. Jizva bez stehů, dobře zhojená, posunlivost jizvy proti podkoží snížena kaudálním a kraniálním směrem, v dolní třetině i směrem mediálním a laterálním.

Cíl dnešní terapeutické jednotky:

- posílení oslabených svalů pravé dolní končetiny
- zvýšení rozsahu pohyblivosti pravého kolenního kloubu
- zlepšení pohybového stereotypu chůze a nácvik chůze do schodů
- nácvik autoterapie

Návrh terapie

- izometrické posilování
- analytické posilování – aktivní pohyby, aktivní pohyby proti odporu v závěsném systému Redcord
- propioceptivní neuromuskulární facilitace dle Kabata
- PIR s protažením dle Jandy
- nácvik chůze
- instrukce pro autoterapii
- motodlaha

Provedení terapie

- izometrické posilování extenzorů kolenního kloubu, izometrické posilování flexorů kolenního kloubu s využitím overballu, opakování 10x, výdrž 5s
- aktivní pohyby v pravém kolenním kloubu s využitím overballu do extenze s výdrží, opakování 10x, výdrž 3s, aktivní pohyby v kolenním kloubu v sedě do flexe v maximálním rozsahu s využitím odporu druhou dolní končetinou bilaterálně, opakování 10x
- aktivní pohyby proti odporu v leže na zádech v kyčelním kloubu s pokrčením kolenního kloubu do flexe a extenze bilaterálně, 10 opakování, aktivní pohyby proti odporu v kyčelním kloubu do abdukce bilaterálně v závěsném systému Redcord, 10 opakování
- posilování pravého m. quadriceps femoris pomocí propioceptivní neuromuskulární facilitace v 1. flekční diagonále s modifikací pokrčeného kolenního kloubu technikou opakované kontrakce
- PIR s protažením pro m. rectus femoris a svaly zadní strany stehna PDK
- nácvik chůze po rovině a do schodů
- instrukce pro autoterapii

– aplikace motodlahy pro zvýšení rozsahu pohyblivosti v pravém kolenním kloubu do flexe

Výsledek terapie

Síla oslabených svalů pravé dolní končetiny se postupně zvyšuje. Pacientka dosáhla svalové síly stupně 4 na všech oslabených svalech a je schopna cvičit proti odporu. Rozsah pohyblivosti operovaného kolenního kloubu se zvyšuje, aktivně pacientka dosáhla 90°, pasivně 95°. Chůzí do schodů si je pacientka jistá a zvládá ji bez podpory.

Závěr

Pacientka po terapii cítila velkou únavu, ale hodnotila jí kladně. Mírná bolestivost kolenního kloubu při pohybu přetrvává. Během terapie byl kladen důraz na posílení oslabených svalů, zvýšení rozsahu pohyblivosti pravého kolenního kloubu a opakování chůze do schodů. K autoterapii byl přidán cvik v sedě – pohyb v kolenním kloubu v maximálním rozsahu pohybu do flexe a extenze proti odporu druhou končetinou. Po terapii byla pacientce zapnuta motodlaha do flexe 95°.

3. 5. 6 Terapeutická jednotka č. 6 (31. 1. 2018)

Status praesens

Subjektivní: Pacientka je po dopolední terapii, operovaný kloub bolí – při chůzi včera večer špatně došlápla a v koleni „píchlo“, koleno je více citlivé, v klidu bolestivost 2/10 dle VAS, při pohybu 5/10 dle VAS.

Objektivní: Otok na PDK i zvýšená teplota přetrvává. Postupně dochází k redukci reflexních změn na dolních končetinách. Přetrvává snížený rozsah pohybu operovaného kloubu (aktivně S: 0° – 5° – 90°, pasivně S: 0° – 5° – 95°), nalezl jsem omezení kloubní vůle na pravé patele kraniokaudálně, na levé kraniálně, na hlavičce fibuly ventrodorzálně bilaterálně a na LDK blokádu Chopartova kloubu. Snížená svalová síla v kolenním a kyčelním kloubu PDK přetrvává. Chůze možná o 2 francouzských holích s odlehčením pravé dolní končetiny do maximálního zatížení 30%, schody zvládá. Jizva bez stehů, dobře zhojená, posunlivost jizvy proti podkoží snížena kaudálním a kraniálním směrem, v dolní třetině i směrem mediálním a laterálním.

Cíl dnešní terapeutické jednotky:

- snížení bolesti
- redukce otoku na pravé dolní končetině, zlepšení trofiky kůže
- odstranění reflexních změn v měkkých tkáních dolních končetin, péče o jizvu
- odstranění omezení kloubní vůle
- zvýšení rozsahu pohyblivosti pravého kolenního kloubu
- nácvik malé nohy
- nácvik autoterapie
- motodlaha

Návrh terapie

- míčkování dle Jebavé
- techniky měkkých tkání dle Lewita
- péče o jizvu
- mobilizace dle Lewita
- PIR s protažením dle Jandy
- senzomotorická stimulace – nácvik malé nohy
- instrukce pro autoterapii
- motodlaha

Provedení terapie

- míčkování pravé dolní končetiny od kotníku po stehno pro snížení otoku a zlepšení trofiky kůže
- techniky měkkých tkání na kůži, podkoží, fascie a svaly v oblasti stehna a lýtka dolních končetin
- péče o jizvu – tlaková masáž, „esíčka“, „céčka“
- mobilizace pately a hlavičky fibuly bilaterálně, Chopartova kloubu na LDK
- senzomotorická stimulace – facilitace svalů nohy obou končetin, nácvik malé nohy (asistovaný, aktivní pohyb)
- PIR s protažením pro m. rectus femoris a svaly zadní strany stehna
- instrukce pro autoterapii
- aplikace motodlahy pro zvýšení rozsahu pohyblivosti pravého kolenního kloubu do flexe

Výsledek terapie

Pacientka cítí úlevu od bolesti. Míčkovaním a technikami měkkých tkání jsem dosáhl redukci reflexních změn v měkkých tkáních. Na LDK došlo k uvolnění kůže, podkoží a fascií. Na PDK k uvolnění fascií. Postupně dochází k redukci otoku. Posunlivost jizvy se mírně zlepšila. „Malou nohu“ pacientka zvládala lépe než při minulé terapii, ale stále je aktivní pohyb velmi nepatrný. PIR s protažením se podařilo udržet rozsah pohybu. Na konci terapie byl hybnost pravého kolenního kloubu do flexe aktivně 90°, pasivně 95°. Po terapii byla pacientce zapnuta motodlaha na pravý kolenní kloub na 95°.

Závěr

Vzhledem k bolesti operovaného kloubu pacientky byla dnešní terapie lehčí a více zaměřena na uvolnění měkkých tkání, péči o jizvu a mobilizaci kloubů s blokací. I přes bolestivost pacientka včerejší náročnější terapii hodnotila kladně. Po terapii byla pacientce zapnuta motodlaha na pravý kolenní kloub do 110° do flexe. Od úvodního vyšetření se rozsah pohyblivosti operovaného kloubu zvýšil do flexe o 40° a do extenze o 5°.

3. 5. 7 Terapeutická jednotka č. 7 (1. 2. 2018)

Status praesens

Subjektivní: Pacientka je po dopolední terapii, cítí se dobře, bolest operovaného kloubu se snížila a v klidu ji neudává, při pohybu bolest 2/10 dle VAS. Včerejší terapii hodnotí kladně.

Objektivní: Otok na pravé dolní končetině i zvýšená teplota přetrvává. Postupně dochází k redukci reflexních změn na dolních končetinách. Přetrvává snížený rozsah pohybu operovaného kloubu (aktivně S: 0° – 0° – 95°, pasivně S: 0° – 0° – 100°), snížená svalová síla v pravém kolenním kloubu do flexe (stupeň 4) a extenze (stupeň 4), v kyčelním kloubu do abdukce (stupeň 4). Chůze možná o 2 francouzských holích s odlehčením pravé dolní končetiny do maximálního zatížení 30%, schody zvládá. Jizva bez stehů, dobře zhojená, posunlivost jizvy proti podkoží snížena kaudálním a kraniálním směrem, v dolní třetině i směrem mediálním a laterálním.

Cíl dnešní terapeutické jednotky:

– posílení oslabených svalů pravé dolní končetiny

- zvýšení rozsahu pohyblivosti pravého kolenního kloubu
- zlepšení pohybového stereotypu chůze a nácvik chůze do schodů
- nácvik autoterapie
- motodlaha

Návrh terapie

- izometrické posilování
- analytické posilování – aktivní pohyby, aktivní pohyby proti odporu v závěsném systému Redcord
- propioceptivní neuromuskulární facilitace dle Kabata
- postizometrická relaxace s protažením dle Jandy
- nácvik chůze
- instrukce pro autoterapii
- motodlaha

Provedení terapie

- izometrické posilování extenzorů kolenního kloubu, izometrické posilování flexorů kolenního kloubu s využitím overballu bilaterálně, opakování 10x, výdrž 5s
- aktivní pohyby v pravém kolenním kloubu s využitím overballu do extenze s výdrží, opakování 10x, výdrž 3s, aktivní pohyby proti odporu druhé končetiny v kolenním kloubu v sedě do flexe a extenze v maximálním rozsahu bilaterálně, opakování 10x
- aktivní pohyby proti odporu v leže na zádech v kyčelním kloubu s pokrčením kolenního kloubu do flexe a extenze, 10 opakování, aktivní pohyby proti odporu v kyčelním kloubu do abdukce bilaterálně, 10 opakování, s využitím závěsného systému Redcord
- posilování pravého m. quadriceps femoris pomocí PNF v 1. flekční diagonále s modifikací pokrčeného kolenního kloubu technikou opakované kontrakce
- PIR s protažením pro m. rectus femoris a svaly zadní strany stehna PDK
- nácvik chůze po rovině a do schodů
- instrukce pro autoterapii
- aplikace motodlahy pro zvýšení rozsahu pohyblivosti v kolenním kloubu do flexe

Výsledek terapie

Síla oslabených svalů pravé dolní končetiny se postupně zvyšuje. Pacientka dosáhla svalové síly stupně 4 u flexorů a extenzorů pravého kolenního kloubu. Flexory

a extenzory pravého kyčelního kloubu mají svalovou sílu stupně 5, abduktory stupně 4+. Rozsah pohyblivosti operovaného kolenního kloubu se zvyšuje, aktivně pacientka dosáhla 100°, pasivně 105°. Chůzí do schodů si je pacientka jistá a zvládá ji bez podpory.

Závěr

Pacientka po terapii cítila únavu, ale hodnotila jí kladně. Mírná bolestivost kolenního kloubu při pohybu přetrvává. Během terapie byl kladen důraz na posílení oslabených svalů, zvýšení rozsahu pohyblivosti pravého kolenního kloubu a opakování chůze do schodů. Autoterapie byla zopakována a upravena vzhledem k aktuálnímu stavu pacientky. Byl přidán cvik ve stoji (podřep s oporou horních končetin o žebřiny). Po terapii byla pacientce zapnuta motodlaha do flexe 105°.

3. 6 Výstupní kineziologický rozbor (dne 2. 2. 2018)

Vyšetření aspektů

Otok PDK v oblasti kolenního kloubu, mírně stehna a lýtka. Jizva bez stehů, dobře zhojená.

Vyšetření dechu

Převažuje dolní hrudní typ dýchání. Kaudokraniální směr dechové vlny.

Vyšetření stoje

Vyšetřeno aspektů. Pacientka při stoji používá francouzské hole s instrukcí odlehčení operované končetiny do 30%.

Stoj stabilní.

Pohled zezadu

- mírný úklon na levou stranu, zátěž na levé dolní končetině
- středně široká báze
- paty kulovité, symetrické,
- valgózní postavení chodidel
- obě dolní končetiny vytočeny zevně, PDK více
- Achillovy šlachy symetrické
- pravé lýtky větší než levé
- levá popliteální rýha níže a více zkosená
- pravé stehno mohutnější
- levá subgluteální rýha výraznější

- gluteální svalstvo symetrické
- pravá crista iliaca výš (ověřeno palpačně)
- pravá spina iliaca anterior superior výš (ověřeno palpačně)
- páteř v osovém postavení
- svalstvo horních končetin symetrické
- dolní úhly lopatek symetrické
- pravé rameno výš
- hlava mírně vlevo

Pohled z boku

Levý bok

- pravá dolní končetina před levou
- hlezenní kloub ve středním postavení
- kolenní kloub v nulovém postavení
- oploštěná hrudní kyfóza
- rameno ve vnitřně rotačním postavení
- hlava v předsunu

Pravý bok

- pravá dolní končetina před levou
- hlezenní kloub v nulovém postavení
- kolenní kloub v nulovém postavení
- oploštěná hrudní kyfóza
- rameno ve vnitřně rotačním postavení
- hlava v předsunu

Pohled zepředu

- středně široká báze
- mírný úklon na levou stranu, zatížení na levé dolní končetině
- hlezenní klouby symetrické
- snížená příčná i podélná klenba nohou bilaterálně (ověřeno palpačně)
- pravé lýtko mírně mohutnější v horní třetině
- pravé koleno mohutnější, přes pravé koleno jizva bez stehů
- pravé stehno mohutnější
- pupek ve středu
- více promenující laterální polovina pravé claviculy
- pravé rameno výš

- horní končetiny symetrické
- hlava mírně vlevo
- obličej symetrický

Vyšetření chůze

Pacientka chodí s oporou 2 francouzských holí třídobou chůzí s odlehčením PDK na maximální zatížení 30%. Chůze je stabilní. Chodí proximálním typem chůze dle Jandy (Kolář, 2009). Chůze je pravidelná, kroky jsou stejně dlouhé, nášlap probíhá na patu. Při kroku je menší flexe PDK, vážne extenze v kyčelních kloubech a chůze je v mírném předklonu. Dolní končetiny jsou vytočeny zevně, pravá více.

Antropometrické vyšetření dle Haladové (Haladová, Nechvátalová, 2005)

Měřeno v cm krejčovským metrem

Tabulka č. 9: Antropometrické vyšetření délek dolních končetin (výstupní vyšetření)

| Délka | PDK | LDK |
|------------------|-----|-----|
| Anatomická délka | 81 | 81 |
| Funkční délka | 89 | 89 |
| Stehno | 40 | 40 |
| Lýtko | 41 | 41 |
| Noha | 26 | 26 |

Tabulka č. 10: Antropometrické vyšetření obvodů dolních končetin (výstupní vyšetření)

| Obvod | PDK | LDK |
|-------------------------|------|-----|
| 15 cm nad patelou | 51 | 49 |
| 10 cm nad patelou | 48,5 | 46 |
| Přes patelu | 45,5 | 41 |
| Přes tuberositas tibiae | 39 | 36 |
| Lýtko | 34 | 33 |
| Přes malleoly | 23 | 23 |

Vyšetření goniometrie dle Jandy (Janda, Pavlů, 1993)

Měřeno plastovým goniometrem, ve stupních, rozsah kloubní pohyblivosti v kyčelním kloubu do rotace měřen v modifikovaných polohách orientačně.

Tabulka č. 11: Vyšetření goniometrie dolních končetin (výstupní vyšetření)

| Rozsah pohybu | | PDK | LDK |
|----------------|---------------|----------------------|----------------------|
| Kyčelní kloub | Aktivní pohyb | S: 15 – 0 – 110 | S: 15 – 0 – 115 |
| | | F: 40 – 0 – 30 | F: 40 – 0 – 30 |
| | | R: 35 – 0 – 35 | R: 40 – 0 – 40 |
| | Pasivní pohyb | S: 15 – 0 – 100 | S: 20 – 0 – 120 |
| | | F: 40 – 0 – 35 | F: 45 – 0 – 35 |
| | | R: 40 – 0 – 35 | R: 45 – 0 – 45 |
| Kolenní kloub | Aktivní pohyb | S: 0 – 0 – 100 | S: 0 – 0 – 110 |
| | Pasivní pohyb | S: 0 – 0 – 105 | S: 0 – 0 – 115 |
| Hlezenní kloub | Aktivní pohyb | S: 20 – 0 – 45 | S: 20 – 0 – 50 |
| | Pasivní pohyb | S: 20 – 0 – 45 | S: 20 – 0 – 50 |
| Ramenní kloub | Aktivní pohyb | S: 60 – 0 – 180 | S: 60 – 0 – 180 |
| | | F: 180 – 0 – 0 | F: 180 – 0 – 0 |
| | | T: 25 – 0 – 120 | T: 30 – 0 – 125 |
| | | R (F90): 85 – 0 – 75 | R (F90): 90 – 0 – 75 |

Vyšetření zkrácených svalů dle Jandy (Janda, 2004)

M. iliopsoas, m. rectus femoris a m. tensor fascia latae vyšetřeny orientačně v modifikovaných polohách pro bolest a snížení rozsahu pohyblivosti v operovaném kloubu.

Hodnocení: 0 = bez svalového zkrácení, 1 = mírné svalové zkrácení, 2 = výrazné svalové zkrácení

Tabulka č. 12: Vyšetření zkrácených svalů dle Jandy (výstupní vyšetření)

| Svalová skupina/sval | PK | LK |
|----------------------------|----|----|
| M. triceps surae | 0 | 0 |
| Ischiokrurální svaly | 1 | 0 |
| M. rectus femoris | 1 | 0 |
| M. iliopsoas | 0 | 0 |
| M. tensor fascia latae | 0 | 0 |
| Adduktory kyčelního kloubu | 0 | 0 |
| M. quadratus lumborum | 0 | 0 |
| Mm. pectoralis | | |
| - část sternální dolní | 0 | 0 |
| - část sternální střední | 0 | 0 |
| - m. pectoralis minor | 0 | 0 |
| M. trapezius | 0 | 0 |
| M. levator scapulae | 0 | 0 |
| Mm. erector spinae | 0 | 0 |

Vyšetření pohybových stereotypů dle Jandy (Haladová, Nechvátlová, 2005)

Extenze kyčelního kloubu

Pravá dolní končetina: 1. M. gluteus maximus, 2. Ischiokrurální svaly, 3. extensory L páteře kontralaterální, 4. extensory L páteře homolaterální, 5. extensory Th páteře kontralaterální, 6. extensory Th páteře homolaterální. 7. svaly pletence pažního

Výsledek: Pohybový stereotyp aktivace svalů při extenzi v kyčelním kloubu je fyziologický.

Levá dolní končetina: 1. + 2. M. gluteus maximus + Ischiokrurální svaly, 3. extensory L páteře kontralaterální, 4. extensory L páteře homolaterální, 5. extensory Th páteře kontralaterální, 6. extensory Th páteře homolaterální. 7. svaly pletence pažního

Výsledek: Na začátku pohybu se současně aktivují m. gluteus maximus a ischiokrurální svaly.

Abdukce kyčelního kloubu

Pravá dolní končetina: Na začátku pohybu se aktivuje m. gluteus medius, ale v průběhu pohybu převažuje flexorový mechanismus – převaha m. tensor fascia latae, m. iliopsoas a m. rectus femoris nad m. gluteus medius.

Levá dolní končetina: Na začátku pohybu se aktivuje m. gluteus medius, ale v průběhu pohybu mírně převažuje flexorový mechanismus (méně výrazný než na PDK)

Vyšetření kloubní vůle dle Lewita (Lewit, 2003)

Tabulka č. 13: Vyšetření kloubní vůle dle Lewita (výstupní vyšetření)

| Sklobení | PDK | LDK |
|---|---|------------------------------|
| Interfalangeální klouby | Bez blokády na 1. – 5. prstu | Bez blokády na 1. – 5. prstu |
| Metatarzofalangeální klouby | Bez blokády na 1. – 5. prstu | Bez blokády na 1. – 5. prstu |
| Metatarzální klouby | Bez blokády | Bez blokády |
| Lisfrankův kloub | Bez blokády | Bez blokády |
| Os cuboideum | Bez blokády | Bez blokády |
| Os naviculare | Bez blokády | Bez blokády |
| Chopartův kloub | Bez blokády | Bez blokády |
| Talokrurální kloub | Bez blokády | Bez blokády |
| Hlavička fibuly | Kloubní pohyblivost omezena ventrálně i dorzálně | Bez blokády |
| Patela | Kloubní pohyblivost omezena kraniálně | Bez blokády |
| Kolenní kloub (přední a zadní zásuvkový fenomén, krátká páka) | Neprovedeno | Bez blokády |
| Patrickova zkouška | Neprovedena | Negativní |

Vyšetření svalové síly

Vyšetřeno orientačně v modifikovaných polohách

Hodnocení: 5 – Normální svalová síla – pohyb proti značnému odporu

4 – Mírně snížená svalová síla – pohyb proti mírnému odporu

3 – Slabá svalová síla – pohyb proti gravitaci

2 – Velmi slabá svalová síla – pohyb s vyloučením gravitace

1 – Minimální svalové síly – záškub při pokusu o provedení pohybu

0 – Žádná svalová síla – nelze palpat ani záškub svalu

Tabulka č. 14: Orientační vyšetření svalové síly (výstupní vyšetření)

| Kloub | Směr pohybu | PDK | LDK |
|----------------|-----------------|-----|-----|
| Kyčelní kloub | Flexe | 5 | 5 |
| | Extenze | 5 | 5 |
| | Abdukce | 5 | 5 |
| | Addukce | 5 | 5 |
| | Vnitřní rotace | 5 | 5 |
| | Zevní rotace | 5 | 5 |
| Kolenní kloub | Flexe | 4 | 5 |
| | Extenze | 4 | 5 |
| Hlezenní kloub | Plantární flexe | 5 | 5 |
| | Dorsální flexe | 5 | 5 |
| Trup | Flexe | 5 | |

Vyšetření reflexních změn dle Lewita (Lewit, 2003)

Kůže

Otok a snížená posunlivost kůže na pravé dolní končetině v oblasti stehna a kolenního kloubu. Operovaná dolní končetina teplá. Na levé dolní končetině snížená posunlivost v oblasti kolenního kloubu na mediální a laterální straně.

Podkoží

Vyšetřeno Kiblerovou řasou.

Horší posunlivost podkoží na pravé dolní končetině v oblasti stehna a kolenního kloubu. Na levé dolní končetině snížená posunlivost v oblasti kolenního kloubu.

Fascie

Na pravé dolní končetině patologická bariéra v oblasti stehna a lýtky.

Sval

Vyšetřeny svaly dolních končetin

Na pravé dolní končetině hypertonus m. biceps femoris, m. semimebranosus, m. semitendinosus.

Na levé dolní končetině hypertonus m. biceps femoris.

Palpačně svaly nebolestivé, nebyly nalezeny Trigger points.

Jizva

Jizva v oblasti pravého kolenního kloubu

Klidná, zhojená, bez stehů. Kůže v okolí jizvy hůře posunlivá vůči podkoží, především v dolní třetině části jizvy. Celá jizva má sníženou posunlivost kaudálně a kraniálně. Místy (asi 1cm od shora a v dolní třetině jizvy) snížená posunlivost mediálně a laterálně. Palpačně nebolestivá.

Jizva na levé horní končetině po aponeuroktomii V. prstu.

Dle slov pacientky bez obtíží, dobře zhojená, velmi tuhá, posunlivost snížena všemi směry. Palpačně nebolestivá.

Neurologické vyšetření

Pacientka orientována časem, místem i osobou, bez poruchy vědomí i řeči.

Orientační vyšetření hlavových nervů bez patologického nálezu.

Vyšetření šlachookosticových reflexů

- reflex Achilovy šlachy (L5 – S2): normoreflexie
- medioplantární reflex (L5 – S2): normoreflexie

Vyšetření cití

Povrchové cití:

- taktilní: bez patologického nálezu bilaterálně
- algické: bez patologického nálezu bilaterálně
- diskriminační: bez patologického nálezu bilaterálně
- tepelné: bez patologického nálezu bilaterálně

Hluboké cití:

- polohocit: bez patologického nálezu bilaterálně
- pohybovit: bez patologického nálezu bilaterálně
- stereognozie: bez patologického nálezu bilaterálně

Vyšetření mozečku

taxe:

- horní končetiny: bez patologického nálezu bilaterálně

- dolní končetiny: bez patologického nálezu bilaterálně
- diadochokinéza: bez patologického nálezu bilaterálně

Vyšetření pyramidových jevů

Pyramidové jevy zánikové

Provedeny na dolních končetinách.

- Minganziniho příznak: negativní
- příznak Barré: negativní
- příznak retardace: negativní

Pyramidové jevy iritační

Extenční

- Babinskiho příznak: negativní
- Oppenheimova zkouška: negativní
- Chaddockova zkouška: negativní

Flekční:

- Rossolimova zkouška: negativní
- Žukovského-Kornilovova zkouška: negativní

Vyšetření napínacích manévrů

- Laseguova zkouška: negativní

Speciální testy

Barthel index

Tabulka č. 15: Test Barthel index (výstupní vyšetření)

| Činnost | Provedení | Bodové skóre |
|-------------------------|-----------------------|--------------|
| 1. Najedení a napití | Samostatně bez pomoci | 10 |
| | S dopomocí | 5 |
| | Neprovede | 0 |
| 2. Oblékání | Samostatně bez pomoci | 10 |
| | S dopomocí | 5 |
| | Neprovede | 0 |
| 3. Koupání | Samostatně bez pomoci | 5 |
| | S dopomocí | 0 |
| | Neprovede | 0 |
| 4. Osobní hygiena | Samostatně bez pomoci | 5 |
| | Neprovede | 0 |
| 5. Kontinence moči | Plně kontinentní | 10 |
| | Občas inkontinentní | 5 |
| | Inkontinentní | 0 |
| 6. Kontinence stolice | Plně kontinentní | 10 |
| | Občas inkontinentní | 5 |
| | Inkontinentní | 0 |
| 7. Použití WC | Samostatně bez pomoci | 10 |
| | S dopomocí | 5 |
| | Neprovede | 0 |
| 8. Přesun lůžko – židle | Samostatně bez pomoci | 15 |
| | S mírnou dopomocí | 10 |
| | Vydrží sedět | 5 |
| | Neprovede | 0 |
| 9. Chůze po rovině | Samostatně nad 50 m | 15 |
| | S pomocí 50m | 10 |
| | Na vozíku 50m | 5 |
| | Neprovede | 0 |
| 10. Chůze po schodech | Samostatně bez pomoci | 10 |

| | | |
|--|------------|---|
| | S dopomocí | 5 |
| | Neprovede | 0 |

Hodnocení: 100 bodů – nezávislost, 95 – 65 bodů – lehká závislost, 65 – 45 závislost středního stupně, 40 – 0 bodů vysoká závislost

Pacientka dosáhla 100 bodů, tedy nezávislost.

Závěr vyšetření

Pacientka po TEP kolenního kloubu vpravo s instrukcemi odlehčovat operovanou DK na maximální zatížení 30%. Otok operované DK v oblasti stehna (rozdíl 2 cm 15 cm nad patelou, 2,5 cm 10 cm nad patelou), kolene (rozdíl 4,5 cm přes patelu, 3 cm přes tuberositas tibiae) a lýtko (rozdíl 1 cm).

Stoj je stabilní, postavení dolních končetin je v zevní rotaci, pravá dolní končetina více. Bilaterálně přítomna valgozita hlezenních kloubů, příčná a podélná klenba snížena bilaterálně. Zátěž především na LDK, mírný úklon na levou stranu. Přítomna protrakce ramen a předsunuté držení hlavy. Hrudní páteř je lehce oploštěná.

Třídobou chůzi pacientka zvládá. Stereotyp chůze je správný, kroky jsou stejně dlouhé, nášlap na patu. Dolní končetiny jsou v zevní rotaci a flexe v pravém kolenním kloubu je menší a vážne extenze v kyčelních kloubech.

Rozsah pohyblivosti operovaného kloubu je stále mírně sníženy. Aktivně flexe dosahuje 100°, pasivně 105°, do extenze už omezení není přítomno. Rozsah pohyblivosti dalších kloubů snížený není.

Svalová síla je stále mírně snížena u svalů v okolí kolenního kloubu, flexory i extenzory mají svalovou sílu stupně 4. Na levé dolní končetině svalová síla snížená není.

Vyšetření zkrácených svalů ukázalo mírné zkrácení m. rectus femoris a ischiokrurálních svalů na operované končetině, na LDK již svalové zkrácení není. Během vyšetření kloubní vůle nebyly nalezeny kloubní blokády.

Vyšetření pohybového stereotypu do extenze dolní končetiny neukázalo žádný patologický nález, při pohybovém stereotypu do abdukce dochází k flexorovému mechanismu bilaterálně.

Reflexní změny jsem našel na obou dolních končetinách. Na pravé dolní končetině je přítomný otok a kůže je hůře posunlivá v oblasti stehna a kolenního kloubu, na levé dolní končetině v oblasti kolenního kloubu. Posunlivost podkoží je snížena v oblasti stehna a kolenního kloubu na PDK, na LDK v oblasti kolenního kloubu. Při vyšetření byla řada svalů v hypertonu: m. biceps femoris, m. tensor fasciae latae, m. semimebranosus, m. semitendinosus PDK. Jizva je bez stehů, posunlivost jizvy proti podkoží je snížena kaudokraniálně, v dolní třetině jizvy i mediolaterálně.

Orientačně jsem provedl neurologické vyšetření. Při tomto vyšetření nebyl nalezen žádný patologický nálezn neurologického původu. Při speciálním testu samostatnosti Barthel index bylo dosaženo 100 bodů, tedy nezávislost.

3. 7 Zhodnocení efektu terapie

Během terapie bylo dosaženo cílů krátkodobého plánu. Došlo ke zvětšení rozsahu pohyblivosti pravého kolenního kloubu, aktivní i pasivní pohyb do flexe se zvýšil o 40° a omezení do extenze se podařilo odstranit. Svalová síla byla zvýšena u všech oslabených svalů. Svalovou sílu stupně 5 nemají pouze flexory a extenzory kolenního kloubu. Kloubní vůle byla obnovena u všech kloubů LDK, na PDK je stále přítomna blokáda na patele kraniokaudálním směrem a na hlavičce fibuly. Svalové zkrácení přetrvává na PDK u m. rectus femoris a ischiokrurálních svalů, ale podařilo se zredukovat na stupeň svalového zkrácení č. 1. Návčik chůze proběhl úspěšně. Pacientka si z počátku s berlemi připadala velmi nejistá, ale v průběhu terapie se naučila chodit dobrým stereotypem chůze, i když se sníženou pozorností pacientky se stereotyp zhorší. Samostatně zvládá i chůzi do schodů. Pouze otok v oblasti kolenního kloubu je stále viditelný, ale podařilo se ho zredukovat. Rozdíl obvodu v oblasti stehna se v druhé polovině terapie již nesnižoval. Předpokládám, že došlo k mírné redukci otoku, ale zároveň i k posílení ochablých svalů. Jizva je celkově volnější, ale stále je přítomna patologická bariéra v dolní třetině v oblasti tuberositas tibiae. Nejdůležitější změny ukazují následující tabulky.

Tabulka č. 16. Obvody dolních končetin (zhodnocení efektu terapie)

| Obvod | Vstupní vyšetření | | Výstupní vyšetření | |
|-------------------------|-------------------|-----|--------------------|-----|
| | PDK | LDK | PDK | LDK |
| 15 cm nad patelou | 53,5 | 49 | 51 | 49 |
| 10 cm nad patelou | 51 | 46 | 48,5 | 46 |
| Přes patelu | 48 | 41 | 45,5 | 41 |
| Přes tuberositas tibiae | 42 | 35 | 39 | 36 |
| Lýtko | 37 | 33 | 34 | 33 |
| Přes malleoly | 24 | 23 | 23 | 23 |

Tabulka č. 18. Zkrácené svaly (zhodnocení efektu terapie)

| Svalová skupina/sval | Vstupní vyšetření | | Výstupní vyšetření | |
|----------------------------|-------------------|----------|--------------------|----------|
| | PK | LK | PK | LK |
| M. triceps surae | 0 | 0 | 0 | 0 |
| Ischiokrurální svaly | 2 | 1 | 1 | 0 |
| M. rectus femoris | 2 | 1 | 1 | 0 |
| M. iliopsoas | 0 | 0 | 0 | 0 |
| M. tensor fascia latae | 0 | 0 | 0 | 0 |
| Adduktory kyčelního kloubu | 0 | 0 | 0 | 0 |
| M. quadratus lumborum | 0 | 0 | 0 | 0 |
| mm. pectoralis | | | | |
| - část sternální dolní | 0 | 0 | 0 | 0 |
| - část sternální střední | 0 | 0 | 0 | 0 |
| - m. pectoralis minor | 0 | 0 | 0 | 0 |
| M. trapezius | 0 | 0 | 0 | 0 |
| M. levator scapulae | 0 | 0 | 0 | 0 |
| mm. erector spinae | 0 | 0 | 0 | 0 |

Tabulka č. 17: Goniometrie (zhodnocení efektu terapie)

| | | Vstupní vyšetření | | Výstupní vyšetření | |
|----------------|---------------|------------------------------|----------------------|------------------------------|----------------------|
| Rozsah pohybu | | PDK | LDK | PDK | LDK |
| Kyčelní kloub | Aktivní pohyb | S: 15 – 0 – 95 | S:15 – 0 – 115 | S: 15 – 0 – 110 | S: 15 – 0 – 115 |
| | | F: 40 – 0 – 30 | F: 40 – 0 – 30 | F: 40 – 0 – 30 | F: 40 – 0 – 30 |
| | | R: 35 – 0 – 35 | R: 40 – 0 – 40 | R: 35 – 0 – 35 | R: 40 – 0 – 40 |
| | Pasivní pohyb | S: 15 – 0 – 100 | S: 20 – 0 – 120 | S: 15 – 0 – 100 | S: 20 – 0 – 120 |
| | | F: 40 – 0 – 35 | F: 45 – 0 – 35 | F: 40 – 0 – 35 | F: 45 – 0 – 35 |
| | | R: 40 – 0 – 35 | R: 45 – 0 – 45 | R: 40 – 0 – 35 | R: 45 – 0 – 45 |
| Kolenní kloub | Aktivní pohyb | S: 0 – 10 – 60 | S: 0 – 0 – 110 | S: 0 – 0 – 100 | S: 0 – 0 – 115 |
| | Pasivní pohyb | S: 0 – 10 – 65 | S: 0 – 0 – 115 | S: 0 – 0 – 105 | S: 0 – 0 – 120 |
| Hlezenní kloub | Aktivní pohyb | S: 20 – 0 – 40 | S: 20 – 0 – 50 | S: 20 – 0 – 45 | S: 20 – 0 – 50 |
| | Pasivní pohyb | S: 20 – 0 – 40 | S: 20 – 0 – 50 | S: 20 – 0 – 45 | S: 20 – 0 – 50 |
| Ramenní kloub | Aktivní pohyb | S: 60 – 0 – 180 | S: 60 – 0 – 180 | S: 60 – 0 – 180 | S: 60 – 0 – 180 |
| | | F: 180 – 0 – 0 | F: 180 – 0 – 0 | F: 180 – 0 – 0 | F: 180 – 0 – 0 |
| | | T: 25 – 0 – 120 | T: 30 – 0 – 125 | T: 25 – 0 – 120 | T: 30 – 0 – 125 |
| | | R (F90): 85 – 0 – 75 | R (F90): 90 – 0 – 75 | R (F90): 85 – 0 – 75 | R (F90): 90 – 0 – 75 |

Tabulka č. 19: Svalová síla (zhodnocení efektu terapie)

| Kloub | Směr pohybu | Vstupní vyšetření | | Výstupní vyšetření | |
|----------------|-----------------|-------------------|-----|--------------------|-----|
| | | PDK | LDK | PDK | LDK |
| Kyčelní kloub | Flexe | 3+ | 5 | 5 | 5 |
| | Extenze | 4- | 4+ | 5 | 5 |
| | Abdukce | 4 | 5 | 5 | 5 |
| | Addukce | 4 | 5 | 5 | 5 |
| | Vnitřní rotace | 4 | 5 | 5 | 5 |
| | Zevní rotace | 4 | 5 | 5 | 5 |
| Kolenní kloub | Flexe | 3 | 5 | 4 | 5 |
| | Extenze | 2+ | 5 | 4 | 5 |
| Hlezenní kloub | Plantární flexe | 5 | 5 | 5 | 5 |
| | Dorsální flexe | 5 | 5 | 5 | 5 |
| Trup | Flexe | 3- | | 5 | |

4 Závěr

V obecné části mé bakalářské práce jsou uvedeny teoretické podklady pro danou diagnózu. Je popsána anatomie a biomechanika kolenního kloubu. Obecná část následně obsahuje charakteristiku osteoartrózy, její etiopatogenezi, epidemiologii a způsob diagnostiky. Dále jsou popsány klinické příznaky, kde se zaměřuji na klinické příznaky u osteoartrózy kolenního kloubu a možnosti léčby. Možnosti léčby, které uvádím, jsou konzervativní a chirurgická, ke které by se mělo přistoupit až po nefunkčnosti a vyčerpání možností léčby konzervativní. Nejčastějším řešením osteoartrózy je implantace totální endoprotézy. Tomuto tématu se věnuji v závěru obecné části mé bakalářské práce. Uvádím dělení endoprotéz, indikace a kontraindikace, možné komplikace po operačním výkonu a popisuji vhodnou rehabilitaci fyzioterapeutem po operaci.

Ve speciální části je uvedena kazuistika pacientky po totální endoprotéze kolenního kloubu. Obsahuj anamnézu, kompletní kineziologický rozbor, 7 terapií a výstupní kineziologický rozbor včetně zhodnocení efektu terapie.

Cíle této bakalářské práce, tedy shrnutí teoretických poznatků o endoprotéze kolenního kloubu a vypracování kazuistiky pacienta, jsem splnil. Úspěšná byla i rehabilitace pacientky, i když stále je nutné v terapii pokračovat. Došlo k zvýšení rozsahu pohyblivosti kolenního kloubu, posílení oslabených svalů, ovlivnění reflexních změn a zkrácených svalů, zlepšení kloubní vůle, zlepšení stereotypu chůze a úspěšnému návratu chůze do schodů a k snížení otoku.

S pacientkou se mi pracovalo dobře a i ona sama celkově hodnotila rehabilitaci kladně. Bakalářská práce pro mě byla přínosem, dozvěděl jsem se mnoho nových informací o této diagnóze, které budu moci využít v budoucím studiu a praxi. Doufám, že i pro čtenáře bude tato bakalářská práce zdrojem nových informací.

5 Seznam použité literatury

1. ARORA, M. *Total knee replacement – the recent prespective*. [online]. 2016. [cit. 29. 3. 2018]. Dostupné z: <http://www.dailyexcelsior.com/total-knee-replacement-the-recent-perspective/>
2. BARTONÍČEK, J., HEŘT, J. *Základy klinické anatomie pohybového aparátu*. Praha: Maxdorf, 2004. ISBN 80-7345-017-8.
3. BEHNKE, R. S. *Kinetic Anatomy*. Champaign: Human Kinetics, 2001. ISBN 0-7360-0016-X
4. CALAIS-GERMAIN, D. *Anatomy of Movement*. Pennington: Eastland Press, 2007. ISBN 978-0939616572
5. ČIHÁK, R. *Anatomie 1*. Praha: Grada Publishing, 2001. ISBN 978-80-247-3817-8
6. ČIHÁK, R. *Anatomie 3*. Praha: Grada Publishing, 2008. ISBN 978-80-247-1132-4
7. DYLEVSKÝ, I. *Základy funkční anatomie člověka*. Praha: Manus, 2007. ISBN 978-80-8657-100-3.
8. DRAKE, R. L., VOGL W., Adam W. M. MITCHELL, A. W. M., GRAY H. *Gray's anatomy for students*. Philadelphia: Churchill Livingstone, 2005. ISBN 0-8089-2306-4.
9. GALLO, J. *Ortopedie pro studenty lékařských a zdravotnických fakult*. Olomouc: Univerzita Palackého v Olomouci, 2011. ISBN: 978-80-244-2486-6.
10. HÁJKOVÁ, S., NOVOTNÁ, I., SALABOVÁ, L. *Mobilizace periferních kloubů*. Praha: ČVUT, 2015. ISBN 978-80-01-05517-5
11. HALADOVÁ, E., NECHVÁTALOVÁ, L. *Vyšetřovací metody hybného systému*. Brno: Národní centrum ošetřovatelství a nelékařských zdravotnických oborů, 2003. ISBN: 80-7013-393-7.
12. HARREL, B. *Bones of lower limb*. [online]. 2017. [cit. 28. 3. 2018]. Dostupné z: <http://slideplayer.com/slide/10720109/>
13. HOLUBÁŘOVÁ, J., PAVLŮ, D. *Proprioceptivní neuromuskulární facilitace 1. část*. Praha: Karolinum, 2017. ISBN 978-80-246-3607-8
14. JANDA, V. *Svalové funkční testy*. Praha: Grada Publishing, 2014. ISBN 978-80-247-0722-8

15. JANDA, V., PAVLŮ, D. *Goniometrie*. Brno: Institut pro další vzdělávání pracovníků ve zdravotnictví, 1993. ISBN 80-7013-160-8
16. JANÍČEK, P. *Ortopedie*. Brno: Masarykova univerzita, 2007. ISBN: 978-80-210-4429-6.
17. JAROŠOVÁ, H., IŠTVÁNKOVÁ, E. Rehabilitace u artrózy, *Rehabilitace*, 2010, s. 120-123
18. KOLÁŘ, P. *Rehabilitace v klinické praxi*. Praha: Galén, 2009. ISBN 978-80-7262-657-1.
19. KOUDELA, K., KOUDELA, K., KOUDELOVÁ, J. *Primoimplantace totální náhrady kolenního kloubu*. Praha: Axonite s.r.o, 2016. ISBN 978-80-88046-06-6
20. KUMAR, B. *Knee osteoarthritis treatment in Chennai*. [online]. 2017. [cit. 28. 3. 2018]. Dostupné z: <https://www.slideshare.net/kneeandshoulderindia/knee-osteoarthritis-treatment-in-chennai-knee-pain-treatment-in-india>
21. LASKIN, R. S. *Total Knee Replacement*. London: Springer – Verlag, 1991. ISBN 978-1-4471-1827-5
22. LEWIT, K. *Manipulační léčba v rámci léčebné rehabilitace*. Praha: Nakladatelství dopravy a spojů, 1990. ISBN: 80-7030-096-5.
23. LINDSAY, David T. *Functional human anatomy*. St. Louis: Mosby, 1996. ISBN 0-8016-6471-3.
24. MAIN, J. D. *Anatomy of the knee*. [online]. 2016. [cit. 28. 3. 2018]. Dostupné z: <http://comportho.com/anatomy/anatomy-of-the-knee/>
25. MAGEE, D. J. *Orthopedic Physical Assessment*. Ann Arbor: Saunders, 2002. ISBN 978-0721693521
26. MILLER, J. *Knee Arthritis*. [online]. 2018. [cit. 29. 3. 2018]. Dostupné z: <https://physioworks.com.au/injuries-conditions-1/knee-arthritis>
27. NAŇKA, O., ELIŠKOVÁ, M. *Přehled anatomie*. Praha: Galén, 2015. ISBN 978-807492-206-0.
28. PRIETO-ALHAMBRA, D., ARDEN, N., HUNTER, D. J. *Osteoarthritis: The Facts*, Oxford: OUP, 2014. ISBN 978-0-19-968391-8
29. SOSNA, A. *Základy ortopedie*. Praha: Triton, 2001. ISBN: 80-7254-202-8.
30. TRNAVSKÝ, K. *Osteoartróza*. Praha: Galén, 2002. ISBN 80-7262-158-0.
31. VAN DE GRAAFF, K. M., FOX S. I. *Concepts of human anatomy & physiology*. Dubuque, Iowa: Wm. C. Brown Publishers, 1995. ISBN 978-0697284259

32. VAVŘÍK, P., SOSNA, A., JAHODA, D., POKORNÝ, D. *Endoprotéza kolenního kloubu*. Praha: Triton 2005. ISBN 80-7254-549-3

6 Přílohy

Seznam příloh:

Příloha č. 1: Vyjádření Etické komise UK FTVS

Příloha č. 2: Vzor informovaného souhlasu pacienta

Příloha č. 3: Seznam obrázků

Příloha č. 4: Seznam tabulek

Příloha č. 1: Vyjádření etické komise UK FTVS

UNIVERZITA KARLOVA
FAKULTA TĚLESNÉ VÝCHOVY A SPORTU
Josef Martího 31, 162 52 Praha 6-Vešelavín

Žádost o vyjádření Etické komise UK FTVS

k projektu výzkumné, kvalifikační či seminární práce zahrnující lidské účastníky

Název projektu: Kazuistika fyzioterapeutické péče o pacienta po totální endoprotéze kolenního kloubu

Forma projektu: Bakalářská práce

Období realizace: Leden 2018

Předkladatel: Šimon Hájek

Hlavní řešitel: Šimon Hájek

Místo výzkumu (pracoviště): Ústřední vojenská nemocnice Praha (ORFM)

Spoluřešitel(é):

Vedoucí práce (v případě studentské práce): doc. PaedDr. Dagmar Pavlů, CSc.

Finanční podpora:

Popis projektu: Kazuistika fyzioterapeutické péče o pacienta po totální endoprotéze kolenního kloubu bude zpracována pod odborným dohledem fyzioterapeutky Bc. Martiny Vargové v Ústřední vojenské nemocnici Praha. Cílem bakalářské práce je ověřit efektivitu řešitelem zvolených fyzioterapeutických postupů u pacienta po totální endoprotéze kolenního kloubu.

Charakteristika účastníků výzkumu: Pacient je plnoletý po totální endoprotéze kolenního kloubu

Zajištění bezpečnosti: Nebudou použity žádné invazivní techniky. Výzkum bude zpracován pod dohledem zkušené fyzioterapeutky Bc. Martiny Vargové v Ústřední vojenské nemocnici. Rizika prováděné terapie a metod nebudou vyšší než běžně očekávaná rizika u tohoto typu terapie.

Etické aspekty výzkumu: Účastník je plnoletý. Získaná data budou zpracovávána a bezpečně uchována v anonymní podobě a publikována v bakalářské práci, případně v odborných časopisech, monografiích a prezentována na konferencích, případně budou využita při další výzkumné práci na UK FTVS. Po anonymizaci budou osobní data smazána. Během výzkumu nebudou pořizovány žádné fotografie ani videozáznam. V maximální možné míře zajistím, aby získaná data nebyla zneužita.

Text informovaného souhlasu:

Povinnosti všech účastníků výzkumu na straně řešitele je chránit život, zdraví, důstojnost, integritu, právo na sebeurčení, soukromí a osobní data zkoumaných subjektů, a podniknout k tomu veškerá preventivní opatření. Odpovědnost za ochranu zkoumaných subjektů leží vždy na účastnících výzkumu na straně řešitele, nikdy na zkoumaných, byť dali svůj souhlas k účasti na výzkumu. Všichni účastníci výzkumu na straně řešitele musí brát v potaz etické, právní a regulační normy a standardy výzkumu na lidských subjektech, které platí v České republice, stejně jako ty, jež platí mezinárodně. Potvrzuji, že tento popis projektu odpovídá návrhu realizace projektu a že při jakékoli změně projektu, zejména použitých metod, zašlu Etické komisi UK FTVS revidovanou žádost.

V Praze dne: 30. 1. 2018

Podpis předkladatele:

Vyjádření Etické komise UK FTVS

Složení komise: Předsedkyně: doc. PhDr. Irena Parry Martinková, Ph.D.

Členové: prof. PhDr. Pavel Slepíčka, DrSc.

doc. MUDr. Jan Heller, CSc.

PhDr. Pavel Hráský, Ph.D.

Mgr. Eva Prokešová, Ph.D.

MUDr. Simona Majorová

Projekt práce byl schválen Etickou komisí UK FTVS pod jednacím číslem: 047/2018

dne: 31. 1. 2018

Etická komise UK FTVS zhodnotila předložený projekt a neshledala žádné rozpory s platnými zásadami, předpisy a mezinárodními směrnici pro provádění výzkumu zahrnujícího lidské účastníky.

Řešitel projektu splnil podmínky nutné k získání souhlasu Etické komise.

UNIVERZITA KARLOVA
Fakulta tělesné výchovy a sportu
Josef Martího 31, 162 52, Praha 6
razítko UK FTVS

podpis předsedkyně EK UK FTVS

INFORMOVANÝ SOUHLAS

Vážená paní, vážený pane,

v souladu se Všeobecnou deklarací lidských práv, zákonem č. 101/2000 Sb., o ochraně osobních údajů a o změně některých zákonů, ve znění pozdějších předpisů, Helsinskou deklarací, přijatou 18. Světovým zdravotnickým shromážděním v roce 1964 ve znění pozdějších změn (Fortaleza, Brazílie, 2013) a dalšími obecně závaznými právními předpisy Vás žádám o souhlas s prezentováním a uveřejněním výsledků vyšetření a průběhu terapie prováděné v rámci praxe Ústřední vojenské nemocnici - Vojenské fakultní nemocnici, U Vojenské nemocnice 1200, Praha 6, 169 02, kde Vás příslušně kvalifikovaná osoba seznámila s Vaším vyšetřením a následnou terapií. Výsledky Vašeho vyšetření a průběh Vaší terapie bude publikován v rámci bakalářské práce na UK FTVS, s názvem Kazuistika fyzioterapeutické péče o pacienta po totální endoprotéze kolenního kloubu.

Cílem této bakalářské práce je ověřit efektivitu řešitelem vybraných fyzioterapeutických postupů u pacienta po totální endoprotéze kolenního kloubu. V maximální možné míře zajistím, aby získaná data nebyla zneužita.

Získané údaje, fotodokumentace, průběh a výsledky terapie budou uveřejněny v bakalářské práci v anonymizované podobě. Osobní data nebudou uvedena a budou uchována v anonymní podobě. V maximální možné míře zabezpečím, aby získaná data nebyla zneužita.

Jméno a příjmení řešitele:

Šimon Hájek

Podpis:.....

Jméno a příjmení osoby, která provedla poučení:

Podpis:.....

Prohlašuji a svým níže uvedeným vlastnoručním podpisem potvrzuji, že dobrovolně souhlasím s prezentováním a uveřejněním výsledků vyšetření a průběhu terapie ve výše uvedené bakalářské práci, a že mi osoba, která provedla poučení, osobně vše podrobně vysvětlila, a že jsem měl(a) možnost si řádně a v dostatečném čase zvážit všechny relevantní informace, zeptat se na vše podstatné a že jsem dostal(a) jasné a srozumitelné odpovědi na své dotazy. Byl(a) jsem poučen(a) o právu odmítnout prezentování a uveřejnění výsledků vyšetření a průběhu terapie v bakalářské práci nebo svůj souhlas kdykoli odvolat bez represí, a to písemně zasláním Etické komisi UK FTVS, která bude následně informovat řešitele.

Místo, datum

Jméno a příjmení pacienta Podpis pacienta:

.....

Jméno a příjmení zákonného zástupce

Vztah zákonného zástupce k pacientovi Podpis:

.....

Příloha č. 3: Seznam obrázků

Obrázek č. 1: Anatomie pravého kolenního kloubu (Main 2016)

Obrázek č. 2: Pohled shora na pravý kolenní kloub (Harell 2017)

Obrázek č. 3: Kolenní kloub s osteoartrózou (Miller 2018)

Obrázek č. 4: Stupně osteoartrózy dle Kellgren – Lawrencovy klasifikace osteoartrózy (Kumar 2017)

Obrázek č. 5: Kolenní kloub před a po implantaci totální endoprotézy (Arora 2016)

Příloha č. 4: Seznam tabulek

Tabulka č. 1: Radiologická Kellgren – Lawrencova klasifikace osteoartrózy

Tabulka č. 2: Antropometrické vyšetření délek dolních končetin (vstupní vyšetření)

Tabulka č. 3: Antropometrické vyšetření obvodů dolních končetin (vstupní vyšetření)

Tabulka č. 4: Vyšetření goniometrie dolních končetin (vstupní vyšetření)

Tabulka č. 5: Vyšetření zkrácených svalů dle Jandy (vstupní vyšetření)

Tabulka č. 6: Vyšetření kloubní vůle dle Lewita (vstupní vyšetření)

Tabulka č. 7: Orientační vyšetření svalové síly (vstupní vyšetření)

Tabulka č. 8: Test Barthel index (vstupní vyšetření)

Tabulka č. 9: Antropometrické vyšetření délek dolních končetin (výstupní vyšetření)

Tabulka č. 10: Antropometrické vyšetření obvodů dolních končetin (výstupní vyšetření)

Tabulka č. 11: Vyšetření goniometrie dolních končetin (výstupní vyšetření)

Tabulka č. 12: Vyšetření zkrácených svalů dle Jandy (výstupní vyšetření)

Tabulka č. 13: Vyšetření kloubní vůle dle Lewita (výstupní vyšetření)

Tabulka č. 14: Orientační vyšetření svalové síly (výstupní vyšetření)

Tabulka č. 15: Test Barthel index (výstupní vyšetření)

Tabulka č. 16: Obvody dolních končetin (zhodnocení efektu terapie)

Tabulka č. 17: Goniometrie (zhodnocení efektu terapie)

Tabulka č. 18: Zkrácené svaly (zhodnocení efektu terapie)

Tabulka č. 19: Svalová síla (zhodnocení efektu terapie)