UNIVERZITA KARLOVA
Fakulta tělesné výchovy a sportu

BAKALÁŘSKÁ PRÁCE

2018 **Natálie Hrušková**

UNIVERZITA KARLOVA
Fakulta tělesné výchovy a sportu

Kazuistika fyzioterapeutické péče o pacienta s diagnózou stav po distorzi hlezna

Bakalářská práce

Vedoucí diplomové práce:
Mgr. Svatava Neuwirthová

Vypracoval:
Natálie Hrušková

Praha, duben 2018

Prohlašuji, že jsem závěrečnou bakalářskou práci zpracoval/a samostatně a že jsem uvedl/a všechny použité informační zdroje a literaturu. Tato práce ani její podstatná část nebyla předložena k získání jiného nebo stejného akademického titulu.

V Praze, dne ……

podpis diplomanta

Evidenční list

Souhlasím se zapůjčením své bakalářské práce ke studijním účelům. Uživatel svým podpisem stvrzuje, že tuto bakalářskou práci použil ke studiu a prohlašuje, že ji uvede mezi použitými prameny.

Jméno a příjmení:	Fakulta / katedra:	Datum vypůjčení:	Podpis:

Poděkování

V prvé řadě bych chtěla poděkovat své vedoucí bakalářské práce Mgr. Svatavě Neuwirthové za ochotu a čas, který nad mou prací strávila, a za cenné rady a připomínky, které mi pomohly při zpracování této závěrečné práce. Dále bych chtěla poděkovat všem zaměstnancům CLPA – Centru léčby pohybového aparátu ve Vysočanech za jejich příjemný přístup k nám, praktikantům, a za předání nových informací v oboru fyzioterapie. Velké díky patří také Mgr. Jakubovi Hoskovcovi, který mě po celou dobu práce vedl, dával hodnotné rady a pomáhal s realizací kazuistiky pacientky do speciální části práce. Tímto bych ráda poděkovala i pacientce za její trpělivost a ochotu při vyšetření a snahu při cvičení v průběhu terapií. V neposlední řadě bych chtěla poděkovat všem, především své rodině a svým přátelům, kteří mne podporovali po celou dobu mého studia na Univerzitě Karlově FTVS a při psaní této bakalářské práce.

Abstrakt

Název: Kazuistika fyzioterapeutické péče o pacienta s diagnózou stav po distorzi hlezna

Cíle: Hlavním cílem této bakalářské práce je seznámení se s daným tématem v teoretické části - shrnutí poznatků a přiblížení problematiky úrazu hlezna. V další kapitole, ve speciální části práce, nalezneme uvedení do terapie pacienta po distorzi hlezenního kloubu, převedení poznatků z předešlé části do praxe a následné zpracování kazuistiky.

Metody: Tato bakalářská práce je rozdělena na dvě části, obecnou a speciální. Obecná část práce shrnuje teoretické poznatky z anatomie, kineziologie, biomechaniky a traumatologie hlezenního kloubu. Další kapitoly se věnují vyšetření v oblasti hlezna a následné léčbě a rehabilitaci vhodné po distorzi hlezenního kloubu.
Ve speciální části této práce je podrobně zpracována kazuistika pacietky po distorzi hlezenního kloubu, která byla zpracována v rámci souvislé odborné praxe v CLPA – Centru léčby pohybového aparát ve dnech 15. 1. – 1. 2. 2018 pod vedením Mgr. Jakuba Hoskovce. V práci je vypracován vstupní kineziologický rozbor, na jehož základě je stanoven návrh krátkodobého a dlouhodobého plánu. Dále je podrobě sepsán průběh terapií a výstupní kineziologický rozbor se závěrečným zhodnocením terapie jednotlivých aplikovaných metod.

Výsledky: Podařilo se splnit stanovené cíle. Byly zpracovány teoretické poznatky o dané problematice a terapie ve speciální části byla úspěšná. Celkově se zlepšil funkční stav pacientky a došlo ke zmírnění subjektivních obtíží – podařilo se odstranit otok v oblasti úrazu, snížila se bolestivost hlezna, zlepšil se funkční stav pacientky a zmírnily se subjektivní obtíže. Dále došlo ke zvýšení kloubního rozsahu a zlepšení kloubní vůle drobných kloubů nohy, pacientka je stabilnější při stoji a chůzi, zvýšila se svalová síla u oslabených svalů a došlo ke snížení tonu u hypertonických svalů.

Klíčová slova: Distorze, hlezenní kloub, fyzioterapie, kazuistika, rehabilitace

Abstract

Title: Case Study of the Physiotherapy Treatment of a Patient with the Diagnostis of a sprained ankle

Objectives: The main aim of this bachelor thesis is to present the theory, followed by a case study of the rehabilitation of a sprained ankle. The theoretical portion summarizes the findings and approaches of ankle injury treatment. The following section introduces a case study of a patient with a sprained ankle, specifically the application of the theoretical portion in practice, in the format of a case report.

Methods: This bachelor thesis is divided into two parts: general and special. The general part sums up the theoretical research conducted, referencing anatomy, kinesiology, biomechanic and traumatology of the ankle. The next part includes functional examination around the ankle and follow–up treatment and rehabilitation deemed appropriate after a sprained ankle. This special part of this thesis presents the case report of a patient in detail. This case report was conducted during professional practice at The Centre of Locomotive System Treatment (CLPA). It was conducted from the 15th of January to the 2nd of February in 2018 under the guidance of Mgr. Jakub Hoskovec. The case report proposed both a short–term and long–term treatment plan. Furthermore, the therapy process is described in detail, concluding in the final case report with the upshot assessment of each applied therapeutic modality.

Results: Defined aims were successfully achieved. We complied the theoretical findings of this area of expertise – specifically the therapy in special part was successful. In general, the functional condition of patient's injury was improved and subjective problems were minimized eg. swelling and the pain around the injury was reduced, the joint range was increased and the looseness of other minor leg joints was improved, it was observed that the patient felt more ankle stability while standing and walking. Muscle strength improved, a major progression from previously observed weakened muscles, and the tonus was reduced in hypertonic muscles.

Keywords: Distorsion, ankle, physiotherapy, case report, rehabilitation

Obsah

1 Úvod 11

1 Teoretická část 12

1.1 Anatomie bérce a nohy 12
1.1.1 Kosti bérce a nohy 12
1.1.1.1 Kost holenní a lýtková 12
1.1.1.2 Kostra nohy 13
1.1.2 Kloubní spojení nohy 14
1.1.2.1 Syndesmosis tibiofibularis 14
1.1.2.2 Hlezenní kloub 14
1.1.2.3 Dolní kloub zánártní 15
1.1.2.4 Chopartův kloub 15
1.1.2.5 Lisfrankův kloub 16
1.1.3 Svaly bérce a nohy 17
1.1.3.1 Přední skupina lýtkových svalů 17
1.1.3.2 Laterální skupina lýtkových svalů 17
1.1.3.3 Zadní skupina lýtkových svalů 17
1.1.3.4 Svaly nohy 18
1.1.4 Nožní klenba 19
1.1.4.1 Podélná klenba 19
1.1.4.2 Příčná klenba 19

1.2 Kineziologie dolní končetiny 20
1.2.1 Kineziologie pletence dolní končetiny 20
1.2.2 Kineziologie kyčle 20
1.2.3 Kineziologie kolene 21
1.2.4 Kineziologie hlezna a nohy 21
1.2.4.1 Pohyby kloubů hlezna a nohy 21
1.2.5 Biomechanika chůze 23

1.3 Traumatologie hlezenního kloubu 24
1.3.1 Distorze hlezenního kloubu 25
1.3.2 Subluxace 26
1.3.3 Luxace 26

1.4 Vyšetření hlezenní kloub 27
1.4.1 Zobrazovací metody 27

1.5 Léčba po distorzi hlezenního kloubu 29
1.5.1 Fyzioterapie 29
1.5.1.1 Manuální terapie 30
1.5.1.2 Postizometrická relaxace 30
1.5.1.3 Terapie na zvýšení svalové síly 30
1.5.1.4 Senzomotorická stimulace 31
1.5.2 Fyzikální terapie 32
1.5.3 Kineziotaping 32

2 Speciální část 34

2.1 Metodika práce 34

2.2 Anamnéza ... 36

2.3 Vstupní kineziologický rozbor 15.1. 2018 ... 39
2.3.1 Vyšetření stoje aspekcí ... 39
2.3.1.1 Základní modifikace stoje ... 39
2.3.2 Vyšetření chůze ... 40
2.3.2.1 Modifikace chůze ... 40
2.3.3 Vyšetření pánve ... 40
2.3.4 Vyšetření palpace dle Lewita ... 40
2.3.5 Antropometrické vyšetření (Haladová, 2003) ... 41
2.3.6 Vyšetření rozsahu kloubní pohyblivosti ... 42
2.3.6.1 Goniometrické vyšetření dle Jandy ... 42
2.3.6.2 Dynamické vyšetření páteře ... 43
2.3.7 Vyšetření svalové síly dle Jandy ... 44
2.3.8 Vyšetření zkrácených svalů dle Jandy ... 44
2.3.9 Vyšetření kloubní vůle dle Lewita ... 45
2.3.10 Neurologické vyšetření ... 46
2.3.10.1 Vyšetření reflexů na DKK ... 46
2.3.10.2 Vyšetření čití na DKK ... 46
2.3.11 Test stabilizačních schopností Australské školy ... 46
2.3.11.1 Test vtahování břišní stěny ... 46
2.3.11.2 Testování mm. multifidi bederní páteře ... 46
2.3.12 Závěr vyšetření ... 47

2.4 Krátkodobý a dlouhodobý fyzioterapeutický plán ... 49
2.4.1 Krátkodobý fyzioterapeutický plán ... 49
2.4.2 Dlouhodobý fyzioterapeutický plán ... 49

2.5 Průběh terapie ... 50
2.5.1 Terapeutická jednotka č. 1 ... 50
2.5.2 Terapeutická jednotka č. 2 ... 50
2.5.3 Terapeutická jednotka č. 3 ... 52
2.5.4 Terapeutická jednotka č. 4 ... 54
2.5.5 Terapeutická jednotka č. 5 ... 57
2.5.6 Terapeutická jednotka č. 6 ... 59
2.5.7 Terapeutická jednotka č. 7 ... 62
2.5.8 Terapeutická jednotka č. 8 ... 65

2.6 Výstupní kineziologický rozbor 1.2. 2018 ... 66
2.6.1 Vyšetření stoje aspekcí ... 66
2.6.1.1 Základní modifikace stoje ... 66
2.6.2 Vyšetření chůze ... 67
2.6.3 Modifikace chůze ... 67
2.6.4 Vyšetření pánve ... 67
2.6.5 Vyšetření palpace dle Lewita ... 67
2.6.6 Antropometrické vyšetření (Haladová, 2003) ... 68
2.6.7 Vyšetření rozsahu kloubní pohyblivosti ... 69
2.6.7.1 Goniometrické vyšetření dle Jandy ... 69
2.6.7.2 Dynamické vyšetření páteře ... 70
2.6.8 Vyšetření svalové síly dle Jandy ... 71
2.6.9 Vyšetření zkrácených svalů dle Jandy ... 71
2.6.10 Vyšetření kloubní vůle dle Lewita ... 72
2.6.11 Neurologické vyšetření ... 73
2.6.11.1 Vyšetření reflexů na DKK ... 73
2.6.11.2 Vyšetření čití na DKK ... 73
2.6.12 Test stabilizačních schopností dle Australské školy ... 73
2.6.12.1 Test vtahování břišní stěny ... 73

2.6.12.2 Testování mm. multifidi bederní páteře 73
2.6.13 Závěr vyšetření 74

2.7 Zhodnocení terapie 75

3 Závěr 79

4 Seznam literatury 80

5 Seznam zkratek 84

6 7 Přílohy 85

1 Úvod

Mezi nejčastější úrazy, jak ve sportu, tak v každodenním životě, můžeme zařadit distorzi hlezenního kloubu, což je poranění vazivového aparátu v důsledku překročení rozsahu pohybu v kotníku. Distorze, lidově podvrtnutí kotníku, je obecně označována jako úraz, který nepřináší žádné výrazné obtíže, jelikož chvilková bolest rychle ustoupí a nedochází k výraznému omezení pohyblivosti. Lidé proto často podceňují dobu rekonvalescence a neuvědomují si, že nedoléčené zranění může zapříčinit budoucí komplikace jako například laterální chronickou instabilitu hlezna.

K poranění může dojít mnoha způsoby, z nichž nejčastějšími jsou nerovnost terénu, špatný došlap při běhu či nedostatek pozornosti. Distorzi hlezna může zapříčinit i nešikovnost pacienta. Velkou roli však hraje i fakt, že v dnešní době většina populace chodí v obuvi či ponožkách, čímž je zabráněn přímý kontakt nohy s podložkou. V důsledku snížení přímého kontaktu dochází k tomu, že proprioreceptory, které nám do mozku předají informaci o charakteru povrchu, se tak stávají méně citlivými.

Cílem této bakalářské práce bylo seznámení se s danou problematikou v teoretické části a zpracování kazuistiky fyzioterapeutické péče o pacienta po distorzi hlezenního kloubu v části speciální. Kazuistika byla zpracována v rámci souvislé odborné praxe v období 15. 1. – 1. 2. 2018 v CLPA – Centru léčby pohybového aparátu pod vedením Mgr. Jakuba Hoskovce.

1 Teoretická část

1.1 Anatomie bérce a nohy

Hlezenní kloub je definován jako kloub složený, skládající se z tibie, fibuly a talu. Nachází se zde mohutný ligamentózní aparát, svaly a kloubní pouzdra, která napomáhají ochraně hlezenního kloubu a zlepšují jeho funkčnost. (Véle, 2006; Vařeka, 2009)

1.1.1 Kosti bérce a nohy

Mezi kosti bérce řadíme 2 kosti – tibii a fibulu. Kostní struktura nohy je v porovnání s bércem mnohem složitější, tvoří ji 26 kostí – 7 tarzálních kostí: talus, calcaneus, os naviculare, os cuboideum, ossa cuneiformia (I., II., III.), 5 metatarzů a 14 falang. (Graff, 1995)

1.1.1.1 Kost holenní a lýtková

Holenní kost, neboli tibie, je postavena mediálně vpředu, je mohutná a funguje jako hlavní nosná kost bérce. Proximálně spojuje kondyly stehenní kosti a distálně je v kontaktu s kostí hlezenní.

Tibie se celkově skládá ze tří úseků. První je již zmíněná proximální část, kterou tvoří skloněné kloubní hrboly, latinsky condylus medialis et lateralis. Oba hrboly nesou kloubní plochy pro styk s kondyly femuru nazývané facies articularis superior. Corpus, neboli tělo hlezenní kosti má trojboký, mohutný tvar, distálně však na své mohutnosti ubývá. Margo medialis je přední hrana tibie, kterou lze nahmatat pod kůží. Poslední částí je část distální, která pokračuje ve své vnitřní straně na výběžek malleolus medialis, neboli vnitřní kotník. (Čihák, 2011; Dylevský, 2009)

Fibula je dlouhá, štíhlá kost, která tvoří místo pro svalové úpony a začátky. Je uložena na malíkové straně bérce. Skládá se ze čtyř částí, kdy první část představuje hlavice, na které se nachází facies articularis capitis fibulae pro spojení s kostí holenní. Dalšími částmi jsou krček, tělo a malleolus lateralis, jinak nazývaný zevní kotník. (Graaf, 1995; Čihák, 2011; Dylevský, 2009)

1.1.1.2 Kostra nohy

Dle Dylevského můžeme rozdělit kostru nohy, latinsky ossa pedis, na tři oddíly:

- Tarsus – zánártí (7 kostí – hlezenní kloub, patní kost, člunková kost, krychlová kost a 3 klínovité kosti)
- Metatarsus – nárt
- Phalangus digitorum – články prstů

Ačkoli má hlezenní kloub (Os talus) nepravidelný ráz, můžeme ho přirovnat ke kubickému tvaru. Na horní ploše talu jsou důležité kloubní plošky pro vnitřní a vnější kotník. Spodní plocha spojuje kost hlezenní s kostí patní. Přední plocha, neboli caput tali (hlavice kosti hlezenní) je opatřena kloubní plochou pro kost člunkovou.

Patní kost (Os calcaneus) je nejmasivnější zánártní kostí jež je předozadně protáhlá s tvarem čtyřbokého hranolu. Kineziologicky je velmi důležitá, jelikož váhu těla přenáší do podložky. Dále tvoří kostěný podklad pro patu. Její zadní plocha vybíhá v hrbol kosti patní. Horní plocha funguje jako podpěrka pro kost hlezenní, přední plochu pokrývá kost krychlová.

Člunková kost (Os naviculare), neboli kost loďkovitá, je krátká kost ležící na palcové straně nohy. Spojuje nám talus proximální vyhloubenou kloubní plochou a její distální část tvoří skloubení s kostmi klínovými. Nachází se zde drsný hrbol, tuberositas ossis navicularis, který je na mediální hraně chodidla hmatatelný.

Tři kosti klínové (Ossa cuneiformia) jsou pojmenovány podle své polohy v kostře nohy – os cuneiforme mediale, laterale et intermedium. Jejich celek tvoří spojení s kostí člunkovou proximálně, kostí krychlovou mediálně a 1.–3. nártní kostí distálně.

Kost krychlová (Os cuboideum) je kost krátká, ležící na malíkové straně nohy mezi kostí patní proximálně a 4.–5. nártní kostí distálně. S kostí krychlovou je v kontaktu os naviculare a os cuneiforme laterale. (Čihák, 2011; Dylevský, 2009)

Kosti nártní (ossa metatarsalia I–V) připomínají tvarem metakarpální kůstky. Každý metatarz se skládá ze tří částí – báze, těla a hlavice. První z metatarsálních kůstek je nejsilnější a druhá z nich je nejdelší. 1.–3. metatarz je v kontaktu s ossa cuneiformia,

4.–5. metatarz jde k os cuboideum. Po zevní straně chodidla můžeme nahmatat hrbolek, latinsky tuberositas ossis metatarsalis quinti, což je výběžek 5. metatarzu. Tento výběžek je místem pro úpon m. peroneus brevis. (Elišková, 2006; Dylevský, 2009)

Články prstů nohy (phalanges digitorum pedis) narozdíl od článků prstů ruky ztratily funkci uchopovací a slouží jen jako pomocné opěry. Palec má pouze dva články, zatímco ostatní prsty tři – nejdelší proximální, střední článek a nejkratší distální. Distální části se často deformují a může dojít až k srůstům. Tyto články se navíc opět dělí na bázi, tělo a hlavici. (Elišková, 2006)

Sezamské kůstky (Ossa sesamoidea pedis) nalezneme pod hlavičkou palcového metatarsu a také ve šlaše m. peroneus longus. Ojediněle se sezamské kůstky nacházejí pod hlavičkou V. a II. nebo II. a IV. metatarsu. (Borovanský, 1973)

1.1.2 Kloubní spojení nohy

Kosti nohy jsou spojeny několika desítkami na sebe těsně navazujících kloubních spojů, z nichž je u mnohých pohyb velmi omezen. Velkou roli zde však hraje pružnost nohy, důležitá pro zachování její správné funkce. Kloubní spoje jsou zpevněny ligamenty. Na obrázku jsou znázorněny všechny spoje nohy, popsány jsou však jen ty pro nás funkčně důležité. (Elišková, 2006; Dylevský 2009)

1.1.2.1 Syndesmosis tibiofibularis

Syndesmosis tibiofibularis je vazivové spojení distálních konců tibie a fibuly ve vidlici, ve které se pohybuje horní kloub zánártní. Při dorzální flexi dochází k napínání tohoto spojení, kdy je talus vtlačen do vidlice. Pevnost syndesmosis tibiofibularis je předpokladem pro správnou funkci hlezenního kloubu, proto lig. tibiofibulare anterius et posterius od tibie k zevnímu kotníku toto spojení zesilují. (Čihák, 2011; Elišková, 2006)

1.1.2.2 Hlezenní kloub

Horní kloub zánártní, latinsky articulation talocruralis, je kloubem složeným ze tří kostí. Kloubní plochy zde přestavují malleolus medialis na dolním konci tibie a malleolus lateralis na lýtkové kosti. Tyto plošky tvoří jakousi jamku, kam zasedá hlavice tvořená kladkou hlezenní kosti – mluvíme tedy o kladkovém kloubu. (Elišková, 2006; Dylevský, 2009)

Po okrajích kloubních ploch se nachází kloubní pouzdro, které je vpředu a vzadu velmi slabé a volné, a však zesílené postranními kolaterálními vazy. Ty jdou od kotníku na calcaneus a talus. Lig. collaterale laterale tvoří zevní postranní vazivový complex. První z nich, ATLF (ligamentum talofibulare anterior), je nejslabší ze všech bočních kotníkových vazů. Tento čtyřúhelníkový vaz je v neutrální poloze talu ve vodorovné poloze, v dorzální flexi směřuje vaz mírně nahoru, v plantární flexi dolů, mediálně a dopředu. ATLF je nejčastějším místem poranění při inverzně působícím násilí a též signalizuje přetížení hlezenního kloubu. Dalšími vnějšími vazy jsou CFL (ligamentum calcaneofibulare) a PTFL (ligamentum talofibulare posterior). Tyto vazy jsou velmi silné, PTFL v neutrální poloze či plantární flexi nohy je uvolněný, zatímco v dorzální flexi se napíná. Vnitřní postranní vaz (lig. collaterale mediale, též lig. deltoideum) je silný vaz trojúhelníkového tvaru a skládá z povrchové a hluboké vrstvy. Hluboká část hraje významnou roli ve stabilizaci na vnitřním okraji nohy. (Bakerom, 2008; Taser, 2006; Dylevský, 2009)

1.1.2.3 Dolní kloub zánártní

Kloub se nachází na spodní straně talu a horní ploše kalkaneu. Umožňuje šikmé naklánění skeletu nohy vůči talu. Skládá se ze dvou kloubů, articulatio subtalaris a art. talocalcaneonavicularis.

Articulatio subtalaris je kulovým kloubem tvořící zadní oddíl a spojující talus s calcaneem, proto ho někdy můžeme nalézt pod názvem art. talocalcanea. Předním oddílem je art. talocalcaneonavicularis, spojující spodinu talu s calcaneem a caput tali s os naviculare.

Krátké a tenké kloubní pouzdro zpevňují čtyři vazy – lig. talocalaneum laterale et mediale, posterius a ligamentum interosseum spojující talus s calcaneem uvnitř sinu tarsi. (Čihák, 2011; Dylevský, 2009)

1.1.2.4 Chopartův kloub

Chopartův kloub, latinsky tarsi tranversa, je kloubní linie složená z mediální talonavikulární štěrbiny a laterálním articulatio calcaneocuboidea. Laterální část je tvořena vlnou, proto má kloub tvar ležatého písmena S. Kloubní linie zastává důležitou roli v celkové pružnosti nohy a také u chirurgických zákroků. Vazy zpevňující kloub jsou umístěny na dorzální i plantární straně nohy. (viz obrázek 1) (Čihák, 2011; Dylevský, 2009)

1.1.2.5 Lisfrankův kloub

Lisfrankův kloub, articulatio tarsometatarsalis, je narozdíl od Chopartova kloubu méně funkčně významný díky pevnějšímu skloubení, v jehož důsledku je do pérovacích pohybů nohy zapojen v menší míře. Jeho kloubní linii tvoří několik spojení mezi ossa cuneiformia s os cuboideum a I.–V. metatrazem. Tvar Lisfrankova kloubu je klikatý, u druhé klínové kosti je nápaditý zářez, tímto je báze druhého metatarzu posunuta proximálně.

Vazy z plantární strany jsou funkčně významné pro udržení obou klenb nohou. Dále linii zpevňující vazy ze strany dorzální a mezi kostmi. (Čihák, 2011; Dylevský, 2009)

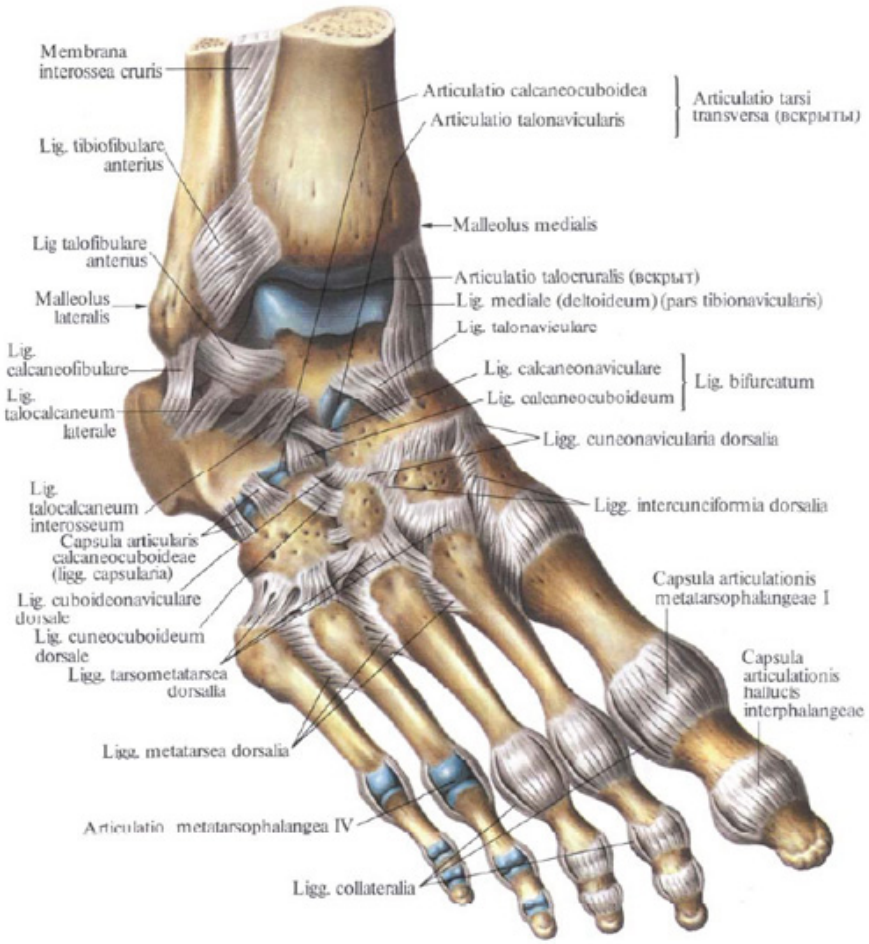

Obr. č. 1 Ligamentózní spojení nohy (Floyd, 2011)

1.1.3 Svaly bérce a nohy

1.1.3.1 Přední skupina lýtkových svalů

Mezi musculi extensores cruris můžeme zařadit tři svaly, jejichž funkcí je dorzální flexe prstů nohy a supinace. Nejmediálnější z nich je m. tibialis anterior, dále m. extensor digitorum longus a nejlaterálněji uložen m. extensor hallucis longus. Jsou inervovány n. fibularis profundus. (Borovanský, 1973; Dylevský, 2009)

1.1.3.2 Laterální skupina lýtkových svalů

Tato skupina obsahuje pouze dva svaly začínající na laterální ploše fibuly – delší m. peroneus longus a kratší m. peroneus brevis, kdy funkcí obou svalů je plantární flexe s everzí a abdukcí nohy. Inervuje je n. peroneus superficialis. (Borovanský, 1973; Dylevský, 2009)

1.1.3.3 Zadní skupina lýtkových svalů

Povrchová vrstva svalů zadní části bérce je tvořena m. triceps surae, který je dále tvořen povrchovým m. gastrocnemius s dvěma hlavami (caput mediale et laterale) přecházejí v mohutnou šlachu tendo Achillis upnutou na tuber calcanei a hlubokým m. soleus. Musculus triceps surae je hlavním svalem při odvíjení nohy a propulzi při chůzi. Mezi m. gastrocnemius a m. soleus je vložen m. plantaris, jehož funkcí je plantární flexe nohy.

Hlubokou vrstvu zadní skupiny lýtkových svalů představuje m. popliteus, který provádí flexi kolenního kloubu a vnitřní rotaci bérce při flexi kolena. Během pohybu navíc ovlivňuje chování laterálního menisku. Dalšími svaly této skupiny jsou m. tibialis posterior, m. flexor digitorum longus a m. flexor hallucis longus. Tyto tři svaly provádí plantární flexi nohy s inverzí a participují na odvíjení nohy při chůzi, kdy se poslední odlepuje palec u nohy. Všechny svaly zadní skupiny lýtkové jsou inervovány n tibialis. (Borovanský, 1973; Dylevský, 2009)

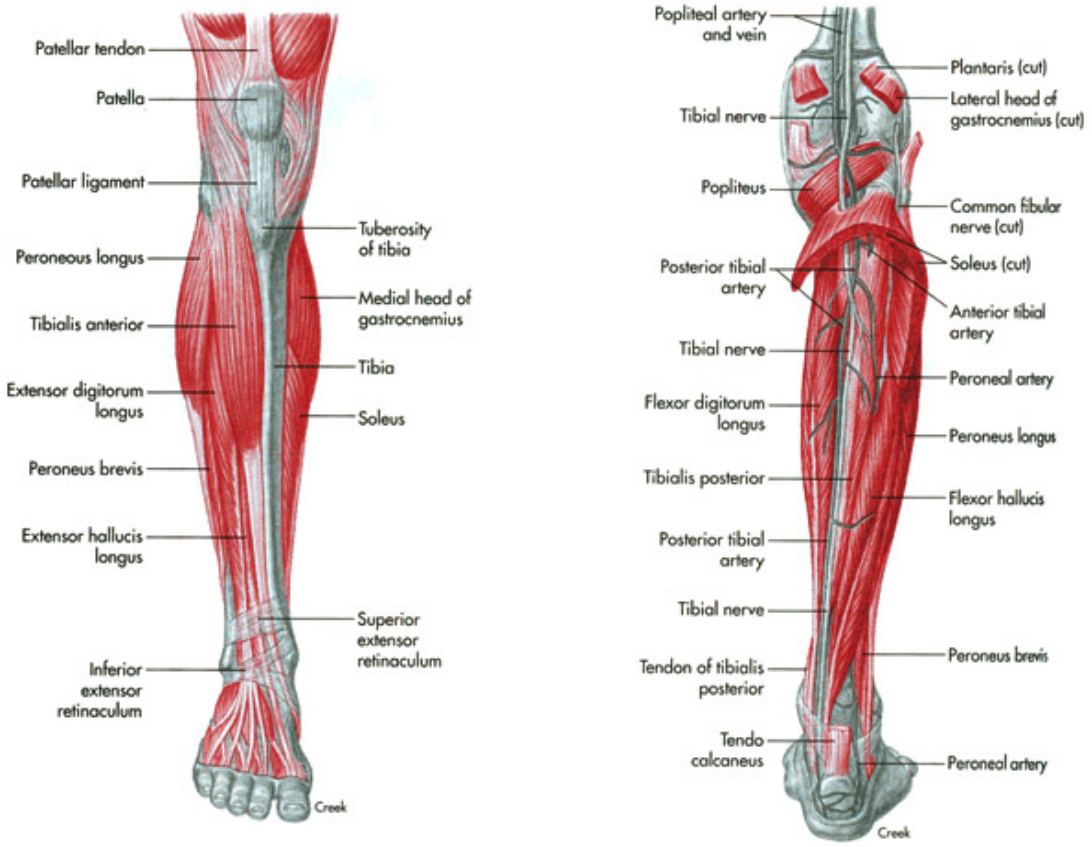

Obr. č. 2 Svaly bérce (Floyd, 2011)

1.1.3.4 Svaly nohy

Krátké svaly nohy se nacházejí na jejím hřbetu a plantě. Do svalů hřbetu nohy řadíme funkčně extensory prstů a palce nohy inervované n. fibularis profundus – m. extensor hallucis brevis, m. extensor digitorum brevis.

Svaly planty se dle Čiháka (2011) dělí na čtyři skupiny:

- Svaly palce – m. abductor hallucis, m. flexor hallucis brevis a m. adductor hallucis
- Svaly malíku – m. abductor digiti minimi, m. flexor digiti minimi brevis a m. opponens digiti minimi
- Svaly střední skupiny – m. flexor digitorum brevis, mm. lumbricales, m. quadratus plantae
- Mm. interossei – plantares a dorsales.

Svaly planty jsou inervovány dvěma hlavními větvemi n. tibialis - za vnitřním kotníkem se dělí na n. plantaris medialis a lateralis. (Borovanský, 1973; Dylevský, 2009)

1.1.4 Nožní klenba

Noha je podepřena ve třech opěrných bodech (hrbol kosti patní, hlavička prvního a pátého metatarzu), což je způsobeno podélnou a příčnou klenbou. Kromě těchto dvou systémů máme ještě nepatrnou klenbu na laterálním okraji nohy. Funkčně klenby chrání měkké tkáně plosky nohy. Vlivem poddajnosti kleneb umožňují pružný nášlap a napomáhají k udržení váhy a stability těla pomocí vytvoření fyziologického zatížení lidské váhy. (Tortora, 2012; Véle, 2006; Dylevský, 2009)

Udržení obou kleneb dle Dylevského (2009) závisí na celkovém tvaru kostry nohy a architektonice jednotlivých kostí, vazivovém systému nohy a na svalech nohy.

1.1.4.1 Podélná klenba

Podélná klenba nohy je vytvořena na mediální straně její plosky, kdy je na tibiální straně nižší a na fibulární vyšší. Na udržení klenby se podílejí téměř všechny vazy mezi tarsálními kůstkami a tarsometatarsové vazy na plantární straně nohy, největší význam má lig. plantare longum. Aktivní složkou pak jsou svaly nohy jdoucí longitudiálně chodidlem – m. tibilatis posterior, m. flexor digitorum longus, m. flexor halucis longus a povrchově probíhající krátké svaly planty. Dalším důležitým faktorem je povrchová aponeurosis plantaris, což je vazivová vrstva šlašitého charakteru zabudovaná místo fascie do planty, a šlašitý třmen pod chodidlem, díky němuž m. tibialis anterior táhne tibiální stranu nohy vzhůru. (Borovský, 1973; Dylevský, 2009; Čihák, 2011)

1.1.4.2 Příčná klenba

Příčnou klenbu nohy najdeme mezi hlavičkami I.–V. metarzu. Nejlépe spatřitelná je v oblasti osa cuneiformia a os cuboideum. Vazy, účastnící se udržení klenby, jsou umístěny
na plantární straně společně se šlašitým třmenem, který je tvořený m. tibialis anterior a m. fibularis longus. (Čihák, 2011; Dylevský, 2009)

1.2 Kineziologie dolní končetiny

Dolní končetina má za hlavní funkci oporu a lokomoci vzpřímeného těla. Ve srovnání s horní končetinou má robustnější kostru, mohutnější svaly a klouby jsou méně pohyblivé, což jim dodává větší stabilitu. (Dylevský, 2009)

Dle Dylevského (2009) se dolní končetina skládá z:

1. Kořenové oblasti končetiny – pletenec dolní končetiny a kyčel
2. Středního segmentu – oblast kolene, stehno a bérec
3. Akrálního segmentu – hlezno a noha

1.2.1 Kineziologie pletence dolní končetiny

Pletenec dolní končetiny se skládá z ossa coxae a os sacrum. Spojení na pletenci pánevním pak tvoří sakroiliakální kloub a symfýza. Pletenec lze rozlišit na pasivní komponentu, pánevní kosti a křížovou kost, a aktivní komponentu, kterou představují svaly kyčelního kloubu a svaly stehna. Hlavní funkční význam pánevních kostí je protektivní, jelikož fungují jako kostěné schránky orgánů. Dále fungují jako transmisní mezičlánek mezi páteří a dolními končetinami. (Dylevský, 2009; Lippert, 2000)

1.2.2 Kineziologie kyčle

Kyčelní kloub není jen kloub spojující dolní končetinu s trupem, ale je to zároveň nosný kloub trupu udržující rovnováhu (tzv. balanční kloub). Pro stabilitu mají velký význam vazy kloubního pouzdra, z nichž je nejvýznamnější lig. iliofemorale, dále lig. pubofemorale a lig. ischiofemorale. Tyto ligamenta určují pohyblivost kyčelního kloubu, která je jimi omezena – do flexe 120°, extenze 13°, abdukce 40°, addukce 10°, zevní rotace 15°, vnitřní rotace 35°. Z těchto rozsahů lze vyvodit, že kyčelní kloub se pohybuje v rovině sagitální, frontální a transverzální. I přesto, že má kyčelní kloub tři stupně volnosti, ve srovnání např. s ramenním kloubem je mnohem stabilnější, tudíž k dislokacím nedochází příliš často. (Dylevský, 2009; Lippert, 2000)

1.2.3 Kineziologie kolene

Kolenní kloub na první pohled může působit jako kloub jednoduchý, avšak je to jeden z nejkomplexnějších kloubů. Pro podporu stability v kolenním kloubu hrají významnou roli vazy a svaly, v důsledku velkého náporu na kloub však často dochází k traumatům v oblasti kolene. Kolenní kloub spojuje femur s bércem a je velmi důležitý pro pohyb, jelikož zkracuje a prodlužuje délku dolní končetiny při chůzi. Pohyby v kolenním kloubu měříme pouze v sagitální rovině, kdy do flexe je rozsah 130 – 160°, do extenze 0°, jelikož je to jeho základní postavení. Dylevskij však uvádí, že kolenní kloub je schopný se pohybovat i v ose transverzální, do vnitřní rotace v rozsahu 5–7°, do zevní rotace 21°. Rozsah rotací se mírně zvětšuje s flexí kolene, kdy je největší rotace se dosáhnuto ve flexi mezi 45–90°. Abychom však dosáhli flexe v koleni, musí dojít k tzv. odemknutí kolena, k čemuž dochází při malé rotaci v kloubu a při uvolnění postranních vazů s lig. cruciatum anterius. (Dylevský, 2009; Lippert, 2000)

1.2.4 Kineziologie hlezna a nohy

Noha je součást dolní končetiny distálně od hlezenního kloubu. Kolář (2009) popisuje proximodistální rozdělení nohy pomocí dvou linií, které nám tvoří Chopartův a Lisfrankův kloub. Noha je tedy rozdělena na tři oddíly:

- Zadní oddíl (neboli zánoží, zadní tarz) je tvořen os talus a os calcaneus
- Střední oddíl (neboli středonoží, přední tarzus) je tvořen pěti tarzálními kůstkami – os cuboideum, os naviculare, ossa cuneiformia
- Přední oddíl (neboli přednoží) je tvořen nártními kostmi a články prstů

1.2.4.1 Pohyby kloubů hlezna a nohy

Nejvýznamnější pohyby probíhají v talokrurálním spojení, kdy mluvíme o pohybech do plantární a dorzální flexe. (Pansky, 1995)

Základní postavení zaujímá hlezenní kloub při normálním stoji. Dylevský udává rozsahy v horním hlezenním kloubu do plantární flexe 35° – 40°, do dorzální flexe 20°. Rozsah pohybu je zvětšen vlivem pohybů v zánártí, hlavními aktivními složkami pohybu je však svalová soustava. Hlavní sval, provádějící plantární flexi z 90 %, je m. triceps surae.

Ostatní flexory nohy (m. flexor hallucis longus, m. flexor digitorum longus, m. tibialis posterior, m. peroneus longus, m. peroneus, m. extensor hallucis longus) se účastní mnohem menším podílem a jejich malá svalová bříška mají význam v nastavení a udržení vhodné pozice nohy pro práci m. triceps surae. Další důležitá úloha těchto menších flexorů nastává při zvýšeném nároku na vazivový aparát nohy, což se děje při vyrovnání balance, kdy při disbalanci dochází k přetížení až traumatizace jejího vaziva.

Dorzální flexe je zajištěna aktivitou m. tibialis anterior, m. extensor digitorum longus – svaly nám zajišťují fázi švihu při chůzi a nachází velké uplatnění například při alpském lyžování či běhu na lyžích. (Dylevský, 2009; Čihák, 2011)

Pohyby v hleznu však nejsou jen v jedné rovině, jsou kombinované v důsledku tvaru kloubních ploch. Inverze je pohyb nohy kolem vertikální osy směrem dovnitř, k němuž dochází při plantární flexi nohy s addukcí a supinací. Při inverzi se nožní klenba zvyšuje vlivem zvednutí palcové strany od podložky. Inverze se účastní m. triceps soleus, m. tibialis anterior et posterior, m. flexor digitorum longus a m. flexor hallucis longus. Everze je kombinace opačných pohybů – dorzální flexe s abdukcí a pronací nohy. Pohyb nohy je tedy kolem vertikální osy směrem ven, podélná klenba se naopak při everzi snižuje. Everze se účastní m. peroneus longus et brevis a m. extensor digitorum longus. Protipohyb everze s inverzí nám vytváří optimální postavení nohy například při krasobruslení či gymnastice. (Véle, 2006; Dylevský, 2009; Neumann 2010)

Nesmíme ale opomenout ten fakt, že každý pohyb hlezenního kloubu je navíc provázen rotací fibuly, kdy při plantární flexi se napíná lig. fibulotalare anterius a fibula je tažena vpřed, distálně a do vnitřní rotace. Naopak při dorzální flexi napětí zmíněného vazu klesá a tah lig. tibiofibulare posterius táhne fibulu dorzálně a do vnější rotace. Fibula sama o sobě nemá nosnou funkci a převážně slouží jako místo pro vazy, svalové začátky a úpony. (Čihák, 2011; Bartoníček, 2004)

K dalším pohybům nohy, již v mnohem menším rozsahu, dochází v Chopartově kloubu. Tyto pohyby jsou důležité pro celkovou pružnost nohy. Kloub nám umožňuje udržet přednoží a středonoží v kontaktu s podložkou bez vlivu postavení zadního tarzu při pohybech v subtalárním kloubu. Rozsah a průběh těchto pohybů je vždy doprovázen pohyby v kloubu talocrurálním. (Dylevský, 2009; Kolář, 2009)

1.2.5 Biomechanika chůze

Základní pilíř chůze představuje hlezenní kloub s nohou, který musí být rezistentní vůči zatížení při chůzi. Základem pro fyziologicku chůzi je vysoká stabilita hlezenního kloubu. Nevýhodou hlezna je však neschopnost se přizpůsobit rotačnímu a úhlovému napětí, které je proto tlumeno strukturami na chodidle nohy. K redukci působení torzních sil přispívá everze subtalárního kloubu, což má za následek uvolnění dalších kloubů nohy a tím přizpůsobení terénu při došlapu. Klenby nám zajišťují pružné odvinutí od podložky. Kostí, která má klíčový účel pro chůzi, je talus. Vlivem pronace talu dochází k vnitřní rotaci celé končetiny. Torzní síly se přenášejí přes stabilní kotník a dolní končetina se přizpůsobuje flexi kolenního kloubu. (Véle, 2006; Gross, 2005)

Chůzi lze chápat jako posun těla směrem dopředu, což lze provést pomocí krokových cyklů. Každý krokový cyklus můžeme rozdělit na tři pohybové fáze. Při švihové fázi končetina není v kontaktu s podložkou a pohybuje se směrem vpřed. V hlezenním kloubu dochází k dorzální flexi s everzí a aktivují se svaly na přední straně lýtka. V okamžiku kontaktu paty s opěrnou plochou nastává tzv. oporná fáze. Dle Grosse můžeme rozdělit opěrnou fázi na heel strike – počáteční dotyk paty s podložkou, foot flat – plný kontakt paty a zatížení celé nohy, mid stance – střední stojná fáze, heel off – konečná fáze stoje a odlehčení paty, toe off – odrazová fáze s odtržením prstů od podložky. Kotník je nejprve v plantární flexi, která je zdrojem propulze, a po ní dochází k flexi dorzální. Mimo těchto pohybů v sagitální rovině je zde střídající se pronace a supinace nohy v rovině transverzální, která může při nerovném povrchu způsobit sklouznutí nohy a následný úraz. Poslední je fáze dvojí opory, která působí jako mezifáze švihové a opěrné fáze. (Véle, 2006; Gross, 2005; Gallo, 2011)

1.3 Traumatologie hlezenního kloubu

Bolesti a problémy v oblasti hlezenního kloubu mohou být způsobeny neúrazovým, nebo naopak úrazovým mechanismem. Obor, zabývající se prevencí, diagnostikou a léčbou poškození systému, které vzniká úrazovým mechanismem, se nazývá traumatologie. Může se jednat o poškození kostí či měkkých tkání, mezi které řadíme kloubní vazy a pouzdro, šlachy, svaly a chrupavku. (Kolář, 2009; Gallo, 2011)

Úrazy hlezna jsou jedno z nejčastějších poranění pohybového aparátu. K ligamentóznímu poranění dochází v každodenním životě a zvláště při sportu všeho druhu, u kterých není hlezno chráněno pevnou vysokou botou. Prvotní úraz většinou doprovází velká síla a dochází při něm k akutní nestabilitě hlezna. Přestože se akutní úrazy hlezna dají léčit celkem rychle, mnoho lidí popisuje stále neustupující problémy, jako je bolest a chronická nestabilita. Chronická nestabilita hlezna je jedním z nejčastějších reziduálních problémů po akutním poranění, mezi jejichž příznaky řadíme recidivující distorze, pocit nejistoty, otok, palpační bolestivost a větší rozsah pohybu do addukce a inverze. V této problematice jsou nesrovnalosti v terminologii nestability. Někteří autoři udávají nestabilitu jako stav, kdy je přítomna ligamentózní léze, jiní berou instabilitu již jako distorzní stav. (Chaloupka, 2001; Gallo, 2011; Kolář, 2009; Hiller, 2011)

Nyska (2002) souhrnně označuje nestabilitu v hlezenním kloubu jako subtalární nestabilní syndrom, k němuž může dojít ze tří možných příčin:

- Aktivní nestabilita – výsledek selhání nervového systému (ať už centrálního nebo periferního), selhání proprioceptivního systému nebo svalově– vazivovou patologii
- Pasivní nestabilita – subtalární nestabilita může být způsobena vyšší laxicitou talocalcaneárního ligament
- Strukturální nestabilita – výsledek traumatu, při kterém vzniká prodloužení nebo insuficience ligamentového aparátu hlezna

Další známé dělení je dle Koláře (2009), který rozděluje poranění kloubu podle závažnosti na distorze, subluxace a luxace.

1.3.1 Distorze hlezenního kloubu

Při distorzi hlezna dochází k poranění ligamentu, nedojde však k poruše stability hlezenního kloubu. Jde o nadměrnou exkurzi v kloubu, kdy kloubní aparát přesáhne svůj fyziologický rozsah. Rozlišujeme několik stupňů postižení vazů v závislosti na velikosti násilí – distenze, parciální ruptura a úplná ruptura. Nejčastějšími postiženými strukturami, dle Sekira z 85%, jsou laterální ligamenty hlezenního kloubu, jako je přední fibulotalární vaz a anterolaterální část pouzdra. (Kolář, 2009; Chaloupka, 2001; Sekir, 2007)

Příznakem u distenze a parciální ruptury vazů je otok a bolest. Omezení pohybu v kloubu se objeví až po dokončení pohybové aktivity a tím ukončené zátěže. Klinický obraz kompletní ruptury je závažnější, objeví-li se okamžitá bolest a masivní otok s hematomem pod vnějším kotníkem. Poraněný nemůže pokračovat v prováděné aktivitě, jelikož se nemůže postavit na postiženou končetinu. U čisté distorze není poraněna kostěná struktura kloubu a typická je zde i prudká náhlá bolest, která po dočasném zmírnění opět za několik hodin narůstá. (Vokurka, 2009; Kolář, 2009)

Nejčastější vznik poranění hlezenního kloubu můžeme klasifikovat dle Chaloupky (2001):

- Inverzí poranění, tedy addukce se supinací a plantární flexí – nejčastější vznik poranění. Vzniká poranění ligamentum calcaneofibulare a ligamentum talofibulare posterius et anterius. Kromě poranění fibulárních vazů může být taktéž sdruženo s kontuzí nebo rupturou svalového bříška krátkého extenzoru prstů.
- Everzní poranění, tedy abdukce s pronací a dorzální flexí. Vzniká poranění ligamnentum deltoidea pod vnitřním kotníkem.
- Zranění při rotaci, při nichž vznikají nejčastěji zlomeniny zevního kotníku, může však také dojít k poranění vazů pod mediálním kotníkem nebo i jeho odlomení.
- Zranění při flexi a extenzi, při nichž dochází nejčastěji k luxaci talu.
- Vertikálně působené násilí, které nejčastěji vede k tibio–fibulární diastáze a k vražení talu mezi tibii a fibula.

Obr. č. 3 Distroze laterálních ligamentů (Khosroabadi, 2013)

1.3.2 Subluxace

Při subluxacích, se kterými se setkáváme vzácně, dochází k ruptuře pouzdra, vazů a porušení kloubní kongruence. Při této ligamentózní lézi dochází ke zvýšené pohyblivosti talu, který však zůstává ve vidlici. Indikací je repozice se suturou vazů, postižený je imobilizován na 3–6 týdnů a do následné rehabilitace můžeme zařadit zvýšení rozsahu pohybu, protahování a posilování postižených svalů. (Chaloupka, 2001; Kolář, 2009; Dungl, 2005)

1.3.3 Luxace

Rozsah tohoto poranění ligamentu vede k dislokaci talu z vidlice. Příznakem je deformita v kloubu, omezená hybnost, pružení při snaze o pasivní pohyb. Luxace se musí léčit včas, následkem zanedbání může být vznik artróz, heteretropických a paraartikulárních osifikací či dokonce nekróz. Indikace je repozice v celkové anestezii s přípravou případného operačního výkonu. (Chaloupka, 2001; Kolář, 2009)

1.4 Vyšetření hlezenní kloub

Při klinickém vyšetření nohy nesmíme opomenout na vyšetření jak postižené, tak zdravé nohy, abychom nález mohli porovnat. Dále musíme vzít v úvahu věk pacienta, děti mají mnohem větší flexibilitu nohy než starší jedinci. Vyšetření nohy kromě ortopedického aspektu je velmi důležité i v otázce neurologie – můžeme diagnostikovat poprvé např. diabetickou nohu. (Kolář, 2009)

V anamnéze se ptáme pacienta na okolnosti úrazu, zda pocítil prasknutí, mohl pokračovat v činnosti, charakter a intenzitu bolesti a na chování v celém průběhu trvání. Poslední otázka je důležitá v již zmíněné neurologii, klidové bolesti jsou jedním z příznaků systémového onemocnění. Dále se ptáme na generalizované a lokalizované otoky, zda byl otok zpočátku pouze ventrálně před fibulou nebo hned kolem kotníku – tzv. „okamžitý hematom" vzniká při rupturách vazů a kloubního pouzdra. Lokalizaci zranění je snažší určovat do několika hodin po zranění, při pozdějším vyšetření může již dojít k rozšíření bolesti a otoku do okolních tkání (Hamilton, 1984; Gross, 2005; Kolář, 2009).

Aspekce a palpace je další metodou vyšetření. Při aspekci můžeme využít různé modifikace stoje (například Véleho test) a chůze – chůze po špičkách, patách, což nám i orientačně podá informaci o síle a rozsahu pohybu v hleznu a subtalárním kloubu. Palpací vyšetříme nateklé místo a zjistíme místo maximální palpační bolestivosti, zaznamenáváme kožní teplotu, konturu kostí, reliéf svalů a jejich symetrie. Pacient musí být relaxován, indikovaná palpace je jemná, směr tlaku a síla pohmatu zvolený dle dané měkké tkáně a reaktivitě pacienta. V neposlední řadě stanovujeme rozsahy pohybu, hodnotíme svalovou sílu a orientačně neurologické vyšetření. (Kolář, 2009; Gross, 2005)

1.4.1 Zobrazovací metody

Pro optimalizovanou diagnózu při poranění hlezenního kloubu je důležité zvolit správnou zobrazovací a diagnostickou techniku. Zda končetina není zlomená rozpoznáme na snímcích zobrazovacích metod. Zobrazování zraněného kotníku můžeme rozdělit do tří kategorií, neinvazivní techniky (RTG, kostní sken, CT a magnetická rezonance) nám zobrazí především anatomická zranění kostí a měkkých tkání, semiinvazivní techniky (artrografie a zátěžová radiografie) přispívají k pochopení dynamického poranění a invazivní techniky (artroskopie) vyhodnotí anatomické poranění a umožní okamžité ošetření léze. (Hamilton, 1984; Nyska, 2002)

RTG vyšetření je při distorzi hlezna první zvolená zobrazovací technika pro vyloučení kostního poranění. Vždy je velmi důležité porovnat výše popsané klinické vyšetření s RTG nálezem, můžeme dostat i tzv. falešně pozitivní nález například při generalizované ligamentózní laxitě. Držené snímky se zhotovují v projekci aktivního pohybu, kdy je nejčastěji indikována noha v inverzi. (Dungl, 2005; Chaloupka, 2001)

1.5 Léčba po distorzi hlezenního kloubu

U distorze hlezna převážně volíme konzervativní terapii. Operativní přístup lze zvažovat, pokud jsou vyčerpány všechny možnosti konzervativní terapie a stav se nezlepšil, nebo po opakovaných distorzích při chronické laterální instabilitě hlezna. Operaci podstupují mladí, aktivní pacienti, dle Coxe je nejvyšší možný věk 35 let. Metodou volby při operaci je plastika fibulárních vazů rekonstrukční operací, kde se využívají šlachy m. peroneus brevis. U starších jedinců lze zvažovat totální endoprotézu hlezenního kloubu, kdy je nahrazen konec kosti holenní a vrchní část hlezenní kosti. (Dungl, 2005; Gallo, 2011; Barg, 2015)

Pacient v častých případech přichází s úrazem k lékaři druhý den, jelikož otok a bolest přichází až den po úrazu. Při konzervativní i operativní terapii je nutná fyzioterapeutická péče, velkou roli v léčbě hraje senzomotorická stimulace, při které dochází k obnově proprioceptivních funkcí a zároveň ke zvýšení svalové síly. Další indikací je fyzikální terapie, která má analgetické, myorelaxační, trofotropní, antiedematózní a antiflogistické účinky. Při všech stupních ligamentózních poranění se používá doplňková léčba celkovými i lokálními alopatiky, jako jsou heparinoidy, nesteroidní antiflogistika, venofarmaka. (Dungl, 2005; Kolář, 2009; Poděbradský, 1998; Kalvasová, 2009)

1.5.1 Fyzioterapie

Kolář (2009) indikuje v časné poúrazové fázi úvodní rehabilitační proces PRICE – odlehčení nohy po dobu 3–6 dnů, vyloučení pohybu (dle stupně poškození od 24 hodin do 7 dnů), ledování jako prevenci krvácení do tkání a proti bolesti, přikládání kompresivní bandáže a elevace končetiny nad úroveň srdce do cca 70h po nehodě.

V pozdní úrazové fázi nastává intenzivnější fyzioterapeutická péče, kde je cílem zahojení měkkých tkání a obnova svalové síly. Dle Dvořáka existují dvě možnosti v terapeutickém přístupu:

1. Analytický postup, který vychází z pohybových možností pacienta. Cílem je zlepšení lokální pohybové funkce, můžeme sem zařadit pasivní a aktivní pohyby, měkké a mobilizační techniky, svalový test a reedukaci chůze
2. Syntetický postup cvičí pohyb jako celek, kdy je možné začít se cviky hned od začátku terapie nebo až po dosažení svalového stupně 3 dle svalového testu. Cílem je provedení plynulého pohybu podle pohybových vzorů, patří

sem techniky na neurofyziologickém podkladě – proprioceptivní neuromuskulární facilitace – PNF, sensomotorika, škola zad, Brügger koncept, Vojtova metoda a další. (Dungl, 2005, Kolář, 2009; Kalvasová, 2009; Dvořák, 2005)

1.5.1.1 Manuální terapie

Ve fyzioterapeutické péči se uplatňují speciální techniky působící na měkké tkáně, které mohou podle potřeby tkáň relaxovat nebo stimulovat, a tím napomáhat k vyrovnání jejich tonu, zlepšení prokrvení a odstranění adheze tkání.

Manuální terapie zahrnuje také obnovu joint play kloubů mobilizací. Tato technika slouží k postupnému a nenásilnému obnovení hybnosti v kloubu při funkční poruše. Pokud se nám podaří obnovit funkci, může dojít k odstranění bolesti. (Kalvasová, 2009; Hájková, 2014)

1.5.1.2 Postizometrická relaxace

Postizometrická relaxace je nedílnou částí fyzioterapeutické péče indikována u hypertonických svalů. Postizometrickou relaxaci s protažením využíváme u pacientů se zkrácenými svaly. Léčebný postup je zaměřený na uvolnění svalových spazmů, tzv. spoušťových bodů ve svalech – tento bod má zvýšenou iritabilitu, je bolestivý na tlak při přebrnknutí dojde ke svalovému záškubu. Metoda začíná izometrickou kontrakcí svalů ve spazmu, po které následuje relaxace. (Lewit, 1996; Trawell, 1983)

1. 5. 1. 3Terapie na zvýšení svalové síly

Jedna z hlavních metod, která ovlivňuje aktivitu motorických neuronů, je proprioceptivní neuromuskulární facilitace. Tato facilitační metoda usnadňuje reakci nervosvalového systému pomocí proprioceptivních orgánů a snaží se na základě aktivace pohybových řetězců podporovat hybnost postižených částí těla. (Holubářová, 2007; Dvořák, 2005).

V praxi můžeme uplatnit další dva přístupy, čímž je cvičení v uzavřeném a otevřeném kinematickém řetězci. U uzavřeného kinematického řetězce je distální část končetiny fixovaná a tvoří punctum fixum, punctum mobile je trup. Dochází ke koaktivaci svalů a dynamické stabilizaci kloubů, zlepšení opory dolních končetin, ovlivnění stojné fáze v krokovém cyklu a k podpoře centrovaného postavení kloubu. Kisner a Colby (2012) mezi uzavřené kinematické řetězce řadí například izometrické

cvičení s elastickým odporem (tzv. therabandem) do plantární flexe, everze a inverze. (Kisner, 2012; Holubářová, 2007)

U otevřeného kinematického řetězece se distální část končetiny volně pohybuje v prostoru a stává se tak punctim mobile, punctum fixum je tady naopak trup. Cvičením v tomto řetězci se zvýší svalová síla, kloubní rozsah a mobilizují se pohybové segment. (Holubářová, 2011)

1.5.1.4 Senzomotorická stimulace

Senzomotorické stimulace je metoda založena na zlepšení koordinace svalové činnosti, kdy cílem SMS je dosáhnout reflexní a automatické aktivaci žádaných svalů potřebné k odstranění svalové instability. (Kolář, 2009)

Janda s Vávrovou popisují koncept dvou motorických učení, první na úrovni kortikální – řízení činnosti je velmi náročné a únavné. Proto je snaha přesunout řízení na nižší úroveň, na úroveň podkórových regulačních center, kde je řízení mnohem rychlejší. Nevýhodou však je, že může dojít k zafixování stereotypu – aktivitu na této nižší úrovni je velmi těžké ovlivnit. Z toho konceptu lze vyvodit fakt, že pokud jsou svaly aktivovány v potřebném stupni s ideálním časem a v důsledku toho bude provedení pohybu co nejméně náročné, dochází k dosažení aktivace pouze na subkortikální kontroly. (Janda, 1992)

Mezi indikované pacienty můžeme zařadit pacienty s nestabilním poúrazovým kotníkem, tedy pacienty po distorzi hlezenního kloubu. Cvičení se provádí vždy ve vertikálním postavení, sled cviků postupuje od proximální části těla (noha) k distálním částem (koleno, pánev, trup atd.). Pacient by měl cvičit naboso v důsledku lepší aferentace a kontroly kvality pohybu. Velký důraz se klade od samého začátku terapie na nácvik správného držení těla. (Kolář, 2009; Janda, 1992)

Vávrová popisuje první krok nácviku tzv. „malou nohu", po jejím zvládnutí můžeme přejít ke korigovanému držení na pevné podložce. Postupně se nacvičuje přední a zadní půlkrok, poskoky a výpady. Až po dokonalém provedení těchto cvičení můžeme přejít ke cvičení na labilních plochách, kde využíváme různé variance pomůcek, jako například posturomed, Propriofoot, balanční čočka, minitrampolína. Cviky začínáme vždy na obou dolních končetinách, poté na jedné končetině. Terapii můžeme zintenzivnit postrky terapeuta či pohyby horním končetinami v rámci cvičení s overballem. Doba

cvičení je založena na schopnostech pacienta, pokud se zhoršuje stabilita a kvalita držení těla, terapeutickou jednotku ukončíme. (Kolář, 2009; Janda, 1992)

1.5.2 Fyzikální terapie

V perakutním stadiu, které nastává hned po úrazu, je doporučena kryoterapie pro svůj analgetický a antiedematózní účinek. Indikovány jsou kryopertlózové sáčky o teplotě –18° po dobu 5 minut s 10ti minutovými přestávkami. Jako autoterapii můžeme využít hydroterapii, např. norné koupele. Další indikovanou fyzikální terapií je ultrazvuk a klidová galvanizace, účinek obou terapií je trofotropní a protizánětlivý. (Poděbradský, 1998; Dungl, 2005)

Tři dny po úrazu, v tzv. subakutní fázi, jsou doporučeny diadynamické proudy CP nebo CP – ISO a středně frekvenční proudy, mezi které řadíme sf(b) proudy a izoplanární vektorové pole.

Po 14 dnech po úrazu v subchronickém stadiu dochází k ustálení zdravotního stavu pacienta a barva v okolí úrazu je již v normě, stále však přetrvává tuhý otok a bolest. Dle Poděbradského je doporučen ultrazvuk, dipólové vektorové pole a magnetoterapie. Dále se využívá pro snížení otoku hydroterapie a lymfatické kalhoty tvz. Pneuven. Lymfatické kalhoty řadíme do kompresivní (přetlakové) terapie jako součást mechanoterapie. Princip je založen na nafukování končetinových dlah se stálým nebo přerušovaným přetlakem, čímž dochází k vytvoření masážní přetlakové vlny od periferie končetin směrem k trupu. Tlak bývá v rozsahu 4 až 8 kPa, doba aplikace 30 až 60 minut. (Poděbradský, 1998; Dungl, 2005; Zeman, 2013)

1.5.3 Kineziotaping

Kineziotapingem rozumíme nalepení elastické pásky na tělo za účelem snížení bolesti, stabilizace segmentu, ovlivnění svalového tonu, toku lymfy a prokrvení léčené oblasti. Rozlišujeme techniky základní a korekční dle cílové struktury, kterou se kineziotape snaží ovlivnit. (Bulíčková, 2014)

Hlavní techniky, které zvolíme u pacienta po distorzi hlezna, je v první fázi lymfatická korekce na pomoc k odstranění otoku. Tape je aplikován do tzv. vějíře v protažení a napětí cca 0–20 %, při přítomnosti hematomu 0–10 %. Některé studie prokázaly, že lymfatická korekce kineziotapem je účinnější než kompresní bandáže, medikace či manuální lymfodrenáž. (Bialoszewski, 2009; Bulíčková, 2014).

V druhé fázi zvolíme mechanickou korekci, která využívá kompresního efektu a lepí se s napětím více než 50 %. Dochází k podráždění proprioceptorů, čímž upravujeme pozici tkání (svalů, fascií a kloubů) s cílem funkční podpory segmentu. (Bulíčková, 2014).

2 Speciální část

2.1 Metodika práce

Tato práce je zpracována v rámci souvislé odborné bakalářské praxe absolvované v CLPA – Centrum léčby pohybového aparátu ve Vysočanech v Praze, kam jsem denně docházela na 4 hodiny v období od 8. ledna do 2. února 2018. Odborný dohled při praxi vykonával Mgr. Jakub Hoskovec.

S pacientkou, jejíž kazuistika je v této práci zpracována, jsem začala pracovat dne 15. ledna 2018, kdy do 1. února 2018 jsme absolvovaly 8 terapeutických jednotek, které zahrnovaly vstupní a výstupní kineziologický rozbor. Všechny terapie proběhly pod mým vedením. Pacientka docházela ambulantně 2x – 3x týdně v ranních hodinách, byla velmi ochotná a vstřícná. Během první návštěvy ambulance byla pacientka seznámena s vypracování bakalářské práce, jejímž obsahem bude její kazuistika. Prvně jsem odebrala anamnézu a udělala vstupní kineziologický rozbor. Následující návštěvy jsem s pacientkou udělala průběžné vyšetření, sestavila terapii a nakonec vypracovala výstupní kineziologický rozbor. Terapeutická jednotka trvala vždy 45 – 60 minut a byla doplněna fyzikální terapií před nebo po cvičební jednotce. Terapeutická jednotka se skládala ze dvou částí, první část zahrnovala využití fyzioterapeutických metod na vyšetřovacím stole, v druhé části jsme se přesunuly do místní tělocvičny, kde pacientka cvičila především na balančních plochách. Během cvičení byla opravována, při terapiích nenastala žádná komplikace.

V průběhu terapií byly využity tyto uvedené terapeutické metody: Senzomotorická stimulace dle Jandy a Vávrové, technika měkkých tkání dle Lewita a Jebavé, postizometrická relaxace, postizometrická relaxace s protažením, pasivní pohyby, PNF dle Kabatta, mobilizace dle Lewita, technika míčkování dle Jebavé, analytické posilování, fyzikální terapie, kineziotaping.

V průběhu terapií byly využity tyto uvedené vyšetřovací a terapeutické pomůcky – neurologické kladívko, olovnice, krejčovský metr, 2 osobní váhy, goniometr, molitanový míček, posturomed, balanční plochy, balanční čočka, propriofoot, Bosu, gymball, trampolína, theraband, overball, měkká podložka, popruh na protažení dolních končetin.

Na začátku terapií byl pacientce předložen informovaný souhlas, který podepsala. Tento dokument vyjařuje souhlas pacientky se zveřejněním jejích osobních informací a celé terapie. Vyjádření etické komise UK FTVS i vzor informovaného souhlasu jsou v příloze.

2.2 Anamnéza

Vyšetřovaná osoba: Z.K. (žena)

Ročník: 1993

Diagnóza: S931 – Vymknutí, podvrtnutí a natažení kloubů a vazů v úrovni kotníku a nohy pod ním.

Status praesens: (ke dni 15.1. 2018)

Subjektivní: Pacientka se cítí dobře, má dobrou náladu, udává bolest v oblasti pravého kotníku při chůzi do schodů, dřepu či běhu. Bolest je lokální, tupá, nevystřeluje do jiných částí těla.

Objektivní: Pacientka je orientována místem i časem. Je plně samostatná. Věnuje mi pozornost po celou dobu terapie a ochotně spolupracuje.

Pravá noha je lehce oteklá v oblasti hlezna, nejvíce v oblasti laterálního kotníku. Hybnost pravého hlezenního kloubu je ve směru plantárním i dorzálním omezena.

Váha: 65 kg

Výška: 172 m

BMI: 21.97

DF: 18/min

TP: 75/min.

Teplota: Neměřena

Anamnéza:

RA: Pacientka je svobodná

– matka i otec jsou zdrávi

– bratr, 20 let je zdráv

– v rodině se nevyskytují žádná dědičná onemocnění, vzhledem k dané diagnóze je rodinná anamnéza bezvýznamná

OA:

Předchozí onemocnění:

– pacientka prodělala běžné dětské nemoci – neštovice, spalničky

Operace: 0

Úrazy:

Leden 2008 – Zlomenina zápěstí vpravo

Říjen 2013 – Distorze pravého hlezna

Září 2014 – Distorze pravého hlezna

Květen 2015 – Distorze pravého hlezna

Prosinec 2015 – Distorze pravého hlezna

Prosinec 2016 – Distorze pravého hlezna

Nynější onemocnění:

Pacienka se 6. srpna 2017 srazila s osobou na rohu ulice, kdy došlápla na nohu chodce a došlo k distorzi pravého hlezna laterálním směrem – inverze + plantární flexe. Pacientka nemohla na PDK došlápnout. Druhý den se objevil v oblasti hlezna mohutný otok, pacientka navštívila Vinohradskou nemocnici, odešla s francouzskými holemi, RTG vyšetření bylo bez patologických změn, byla edukována k míčkování a chlazení hlezna. Po opětovné návštěvě doktora byla indikována ortéza na jeden měsíc.

Doktor zvažuje operaci vazů, jelikož k distorzi hlezna došlo již pošesté. Dle zlepšení po rehabilitaci, která byla indikována dne 10.1.2018 v CLPA ve Vysočanech, bude rozhodnuto, zda pacientka podstoupí plastiku vazů v pravém hlezenním kloubu.

FA: 0

AA: Senná rýma

Abusus: Alkohol pije příležitostně, nekuřačka, drogy 0, káva 0

GA: Bere pravidelně antikoncepci

PA: Studentka, sekretářka na poloviční úvazek

Sp. A: Závodně hrála jako mladší volejbal (4x týdně trénink), nyní street dance, tréninky 2x týdně

- rekreačně plavání, běh, jízda na kole

SA: Bydlí v Praze v bytě s přítelem – 5. patro, bez výtahu, 116 schodů

Indikace RHB: 21 001 – Kineziologický rozbor
21 113 – Fyzikální terapie II.
21 413 – Techniky měkkých tkání
21 415 – Mobilizace páteře a periferních kloubů
21 221 – LTV na neurofyziologickém podkladě
21 225 – LTV individuální – kondiční a analytické metody
21 003 – Kontrolní kineziologický rozbor

Diferenciální rozvaha:

U pacientky budeme očekávat vadné držení těla vlivem zhoršené nožní klenby, z čehož může vzniknout chybný stereotyp chůze. Dále se mohou omezit rozsahy pohybu drobných kloubů nohy, vzniknout zde blokády a tím i dojde ke zkrácení fascií v oblasti pravého kotníku. Svaly – m. soleus, m. gastrocnemius, ischiodrurální svaly, kyčelní adduktory, m. iliopsoas, mají předpoklady ke zkrácení. U m. tibialis anterior et posteriori, mm. peronei, m. triceps surrae, m. quadriceps femoris, m. biceps femoris vpravo můžeme očekávat oslabení, zatímco u m. tibialis anterior et posteriori, mm. peronei, m. triceps surrae, m. quadriceps femoris, m. biceps femoris vlevo se naopak bude očekávat přetížení – může dojít k hypertonu těchto svalů a vzniku trigger pointů.

2.3 Vstupní kineziologický rozbor 15.1. 2018

2.3.1 Vyšetření stoje aspekcí

- *Zezadu*: Olovnice prochází ideálně osou těla, stoj o užší bázi, paty kulaté, asymetrické Achillovy šlachy – pravá oteklá, otok v oblasti laterálního a mediálního kotníku vpravo, kontura m. triceps surae asymetrická, kolenní jamky ve stejné výši, kontura stehen souměrná, subgluteální rýhy symetrické, gluteální svalstvo symetrické, SIPS ve stejné výši, cristy ve stejné výši, souměrné paravertebrální svalstvo, tajle – souměrné, dolní úhly lopatek ve stejné výši, margo medialis scapulae stejně daleko od páteře, ramena ve stejné výši, svalstvo šíje souměrné, hlava ve středním postavení

- Z *boku:* Viditelný otok hlezna a Achillovy šlachy na PDK, oploštělá hrudní kyfóza, břišní stěna mírně prominuje, obě HKK volně podél těla, mírná protrakce ramen, předsunuté držení hlavy

- *Zepředu:* Stoj o užší bázi, snížená podélná i příčná klenba bilaterálně, otok v oblasti mediálního i laterálního kotníku vpravo, kontura lýtek asymetrická, patelly symetrické bez deviací, kontura stehenního svalstva symetrická, fyziologické postavení pánve, thorakobrachiální trojúhelníky souměrné, pupek uprostřed – neprominuje, prsní svalstvo symetrické, claviculy jsou ve stejné výši, postavení ramen ve stejné výši, mírná protrakce ramen, hlava držena ve středním postavení

- Stoj na 2 vahách: L: 35 kg
  P: 30 kg
  fyziologický rozdíl

2.3.1.1 Základní modifikace stoje

- Stoj na jedné noze: na levé – provede bez problému, bez titubace
  na pravé – provede s titubací, minimální hra šlach
- Véleho test – norma
- Rhombergův stoj – I, II negativní, III pozitivní

2.3.2 Vyšetření chůze

- Nejistá chůze, pacientka se cítí při chůzi nestabilní, chůze o užší bázi, pravá pata se ideálně neodvíjí od podložky – pacient stoupá celou nohou, symetrická délka kroku, chybí rotace pánve a souhyb HKK
- Peroneální chůze dle Jandy

2.3.2.1 Modifikace chůze

- Chůze po patách v normě, bez obtíží, bez bolesti
- Po špičkách s mírnými obtížemi, mírná bolest v oblasti pravého hlezna
- Chůze v podřepu zvládá s bolestmi v oblasti pravého hlezna

2.3.3 Vyšetření pánve

- Palpačně dle Lewita – palpace SIPS, SIAS a crist – ve stejné výšce
- Spine sign test – bez blokády
- Předbíhání spin – bez blokády

2.3.4 Vyšetření palpace dle Lewita

- Palpace kůže a podkoží: Vyšší teplota v oblasti otoku pravého hlezna
- Vyšetření fascií: Fascie v oblasti pravého lýtka neprotažitelná do všech směrů
- Palpace svalů: Hypotonus m. triceps surae vpravo, hypertonus vlevo
  Achillova šlacha vpravo méně protažitelná než vlevo

2.3.5 Antropometrické vyšetření (Haladová, 2003)

Pozn.: zaznamenané hodnoty jsou uvedeny ve centimetrech

Délky	**PDK**	**LDK**
Funkční délka	90	90
Anatomická délka	86	86
Stehno	44	44
Bérec	40	39
Noha	23	23

Tab. č. 1 Vstupní antropometrické měření délky DKK

Obvody	**PDK**	**LDK**
Stehno – 15 cm nad patellou	55	55
Přes patella	38	38
Tuberositas tibiae	36	36
Nejširší obvod lýtka	37	38
Hlezenní kloub	25,5	24
Přes nárt a patu	31	30
Hlavičky metatarsů	21,5	21,5

Tab. č. 2 Vstupní antropometrické měření obvodů DKK

2.3.6 Vyšetření rozsahu kloubní pohyblivosti

Pozn.: zaznamenané hodnoty jsou uvedeny ve °

2.3.6.1 Goniometrické vyšetření dle Jandy

- Aktivní vyšetření SFTR metodou

Kloub	**PDK**	**LDK**
Kyčelní kloub	S 10 – 0 – 125	S 10 – 0 – 125
	F 40 – 0 – 20	F 40 – 0 – 20
	R 45 – 0 – 30	R 45 – 0 – 30
Kolenní kloub	S 0 – 0 – 140	S 0 – 0 – 140
Hlezenní kloub	S 15 – 0 – 35	S 20 – 0 – 45
	R 20 – 0 – 35	R 20 – 0 – 35

Tab. č. 3 Vstupní goniometrické vyšetření aktivních rozsahů dle Jandy

- Pasivní vyšetření SFTR metodou

Kloub	**PDK**	**LDK**
Kyčelní kloub	S 15 – 0 – 130	S 15 – 0 – 130
	F 40 – 0 – 20	F 40 – 0 – 20
	R 45 – 0 – 30	R 45 – 0 – 30
Kolenní kloub	S 0 – 0 – 145	S 0 – 0 – 145
Hlezenní kloub	S 15 – 0 – 40	S 20 – 0 – 45
	R 20 – 0 – 35	R 20 – 0 – 35

Tab. č. 4 Vstupní goniometrické vyšetření pasivních rozsahů dle Jandy

2.3.6.2 Dynamické vyšetření páteře

Název zkoušky	**Provedení a norma**	**Rozsah**
Shoberova vzdálenost	L5 + 10 cm kraniálně (4–5 cm)	4 cm
Stiborova vzdálenost	C7 – L5 (7–10 cm)	8 cm
Čepojevova vzdálenost	C7 + 8 cm kraniálně (3 cm)	2,5 cm
Ottova reklinační vzdálenost	C7 + 30 cm kaudálně (2,5 cm)	1,5 cm
Ottova inklinační vzdálenost	C7 + 30 cm kaudálně (3,5 cm)	2 cm
Thomayerova vzdálenost	Daktylion – podlaha (0 cm)	0 cm
Forestierova fleche	Protuberantia occipitalis – stěna (0 cm)	0 cm
Lateroflexe	Úklon – stranová symetrie	– 2 cm
Flexe Cp	Brada – Sternum (0 cm)	0 cm

Tab. č. 5 Vstupní dynamické vyšetření páteře

2.3.7 Vyšetření svalové síly dle Jandy

Kloub	Pohyb	PDK	LDK
Kyčelní kloub	Flexe	5	5
	Extenze	5	5
	Abdukce	5	5
	Addukce	5	5
	Zevní rotace	5	5
	Vnitřní rotace	5	5
Kolenní kloub	Flexe	5	5
	Extenze	5	5
Hlezenní kloub	Plantární flexe (m.triceps surae)	3	4
	Supinace s dorzální flexí (m. tibialis anterior)	4	5
	Supinace s plantární flexí (m. tibialis posterior)	3	5
	Plantární pronace (mm. peroneií)	3	5
MP klouby prstů a nohy	Flexe 2.–5. Prstu	5	5
	Flexe v základním článku palce	5	5
	Extenze v základním článku palce	5	5
	Addukce v základním článku palce	5	5
	Abdukce v základním článku palce	5	5

Tab. č. 6 Vstupní vyšetření svalové síly dle Jandy

2.3.8 Vyšetření zkrácených svalů dle Jandy

Sval	PDK	LDK
M. Iliopsoas	0	0
Hamstringy	0	0
Adduktory kyčelního kloubu	1	1
M. piriformis	0	0
M. soleus	1	1
M. gastrocnemius	0	1

Tab. č. 7 Vstupní vyšetření zkrácených svalů dle Jandy

2.3.9 Vyšetření kloubní vůle dle Lewita

Kloub	Směr	PDK	LDK
MTP klouby	Dorzoplantárně	JP	JP
	Laterolaterálně	JP	JP
	Rotace palce	JP	JP
MT klouby	Dorzoplantárně	JP	JP
	Laterolaterálně	JP	JP
Hlavičky metatarzů	Dorzálně	JP	JP
	Plantárně	JP	JP
Os cuboideum	Dorzálně	Omezení JP	JP
	Plantárně	Omezení JP	JP
Os naviculare	Dorzálně	JP	JP
	Plantárně	JP	JP
Os calcaneus	Mediálně	Omezení JP	Omezení JP
	Laterálně	Omezení JP	Omezení JP
	Pronace	Omezení JP	JP
	Supinace	Omezení JP	JP
	Ventrálně	Omezení JP	JP
Lisfrankův kloub	Dorzálně	JP	JP
	Plantárně	JP	JP
	Rotace	JP	JP
Talokrurální kloub	Dorzálně	Omezení JP	JP
Tibiofibulární kloub	Ventrodorzálně	JP	JP
Hlavička fibuly	Dorzálně	JP	JP
	Ventrálně	JP	JP
Patella	Kraniokaudálně	JP	JP
	Laterolaterálně	JP	JP

Tab. č. 8 Vstupní vyšetření kloubní vůle dle Lewita

2.3.10 Neurologické vyšetření

2.3.10.1 Vyšetření reflexů na DKK

Reflex	PDK	LDK
Patelární	Normoreflexie	Normoreflexie
Achillární	Normoreflexie	Normoreflexie
Medioplantární	Normoreflexie	Normoreflexie

Tab. č. 9 Vstupní vyšetření reflexů DKK

2.3.10.2 Vyšetření čití na DKK

		PDK	LDK
Povrchové	Taktilní	Bez patologie	Bez patologie
	Algické	Bez patologie	Bez patologie
Hluboké	Polohocit	Bez patologie	Bez patologie
	Pohybocit	Bez patologie	Bez patologie
	Vnímání vibrace	Bez patologie	Bez patologie

Tab. č. 10 Vstupní vyšetření čití DKK

2.3.11 Test stabilizačních schopností Australské školy

2.3.11.1 Test vtahování břišní stěny

Test je proveden vleže na zádech, kdy při správném provedení by pacientka měla po vyzvání aktivovat spodní břicho a vydržet 10–15 sekund se stálým volným dechem.

Při provedení pacientka nebyla schopna vtáhnout břišní stěnu, nebyla napalpována žádná aktivita m. transversus abdominis.

2.3.11.2 Testování mm. multifidi bederní páteře

Test je proveden vleže na břiše, kdy nejprve terapeut palpuje mm. multifidi při relaxaci pacientky, poté se snaží pacientka aktivovat mm. multifidi bez souhybu pánve a páteře.

Při provedení byla napalpována minimální aktivita mm. multifidu a došlo k velkému nárůstu napětí hrudního vzpřimovače trupu a k anteverzi pánve.

2.3.12 Závěr vyšetření

Pacientka nastoupila na rehabilitaci 4 měsíce po distorzi pravého hlezna.

Při vyšetření stoje byla zjištěna zúžená báze, oteklý vnitřní i vnější kotník vpravo, otok pokračoval až k pravé Achillově šlaše. Pacientka má sníženou jak podélnou, tak příčnou klenbu na obou nohách. Dále byla zjištěna oploštělá hrudní kyfóza a předsunuté držení horní část těla.

Při modifikaci stoje měla pacientka problém se stabilitou při stoji na pravé noze, kdy stoj provedla s titubacemi a byla zde mírná hra šlach. U Rhombergova stoje byla pacientka nestabilní při stoji spojném se zavřenýma oča.

Chůze u pacientky je analgetická, sama opisuje nejistotu při chůzi. Opět je zde zjevná užší báze, odval pravého chodidla není kompletní, pata se neodvíjí ideálně od podložky. Chůze je celkově bez rotace pánve a souhybu HKK. Při modifikaci chůze pacientka cítila bolest při chůzi na špičkách a při chůzi v podřepu.

Palpačně je fascie v oblasti pravého lýtka a Achillovy šlachy neprotažitelná, je zde hypotonus pravého m. triceps surae, naopak v oblasti levého m. triceps surae můžeme nalézt hypertonus. Otok pravého hlezenního kloubu nám potvrdilo i antropometrické měření, kdy obvod přes hlezenní kloub, patu i nárt byl na pravé noze větší.

Byl nalezen omezený rozsah pohybu do dorzální (–5°) a plantární (–10°) flexe při aktivních pohybech, při pasivním pohybu se plantární flexe zvýšila o 5° stupňů.

Dle Ottovy reklinační vzdálenosti můžeme vyvodit omezený rozsah hrudní páteře.

Oslabení je patrné u lýtkových svalů PDK. Snížená svalová síla na stupni 3, kdy nebyl kladen odpor při provedení, byla u svalů m. triceps surae, m. tibialis posterior a mm. peronei vpravo. U m. tibialis anterior vpravo byl kladen pouze mírný odpor, svalová síla je tedy na stupni 4. Na LDK je snížená svalová síla na stupni 4 pouze u m. triceps surae.

Zkrácení svalů je patrné u adduktorů kyčelního kloubu a m. soleus na stupni 1 bilaterálně, m. gastrocnemius na stupni 1 vlevo.

Znatelně omezená joint play je na PDK u os cuboideum a os calcaneus ve všech směrech, u talokrurálního kloubu dorzálně. U LDK je omezena kloubní vůle pouze u os calcaneus mediálním a laterálním směrem.

Při neurologickém vyšetření nebyla zjištěna žádná patologie, reflexy byly v normě.

Na základě testů stabilizačních schopností dle Australské školy byl zjištěn oslabený hluboký stabilizační systém, kdy aktivita m. transversus abdominis a mm. multifidi byla minimální.

2.4 Krátkodobý a dlouhodobý fyzioterapeutický plán

2.4.1 Krátkodobý fyzioterapeutický plán

- Odstranění otoku v oblasti kotníku PDK
- Uvolnění měkkých tkání a protažení fascií v oblasti PDK
- Normalizace funkčních rozsahů P hlezenního kloubu
- Obnovení kloubní vůle v oblasti hlezna obou DKK
- Protažení zkrácených svalových skupin
- Zvýšení svalové síly oslabených svalových skupin
- Uvolnění hypertonických svalových skupin
- Zvýšení stability P hlezenního kloubu

2.4.2 Dlouhodobý fyzioterapeutický plán

- Edukace správné chůze
- Rovnoměrné zatěžování DKK
- Stabilita hlezna při všech pohybech
- Korekce kyfotického držení hrudní páteře a předsunutého držení těla
- Zlepšení funkce příčné a podélné nožní klenby
- Posílení hlubokého stabilizačního systému
- Postupný návrat ke sportu – nejprve plavání, jízda na kole, posilování oslabených svalových skupin nohy na posilovacích přístrojích, postupně více zatěžovat nohu – běh

2.5 Průběh terapie

2.5.1 Terapeutická jednotka č. 1

Datum: 15.1. 2018

Cíl dnešní terapeutické jednotky: Kineziologický rozbor

Provedení terapie: Odebrání anamnézy, vstupní kineziologický rozbor se závěrem, návrh krátkodobého a dlouhodobého plánu

2.5.2 Terapeutická jednotka č. 2

Datum: 16.1. 2018

Status presents:

- Subjektivní: Pacientka se cítí dobře, udává bolest v oblasti pravého kotníku při vyšší zátěži, jako je chůze do schodů či dřep. Bolest v oblasti kotníku je lokální, tupá, pacientka ji na škále od 1 (nejmenší bolest) do 10 (největší bolest) popisuje na stupni 4.
- Objektivní: Pravá noha je značně oteklá v oblasti hlezna, nejvíce pod vnějším kotníkem, je zde palpační bolestivost. Teplota je mírně zvýšena v oblasti laterálního hlezna. Hybnost hlezenního kloubu je ve směru plantárním i dorzálním omezena.

Vyšetření:

- Obvody: Obvod přes pravý hlezenní kloub je větší o 1,5 cm, přes nárt a patu o 1cm.
- Rozsahy v pravém hlezenním kloubu: Aktivní rozsah S 15 – 0 – 35
- Měkké techniky: Palpačně byl nalezen hypertonus v oblasti levého m. triceps surae, neprotažitelná fascie do všech směrů na pravém lýtku, hypotonus pravého m.triceps surae
- Zkráceny adduktory kyčelního kloubu a m. soleus na obou DKK, m. gastrocnemius na LDK
- Snížená kloubní vůle u PDK u os cuboideum, os calcaneus a talokrurálního kloubu. U LDK os calcaneus mediálním a laterálním směrem.

Cíl dnešní terapeutické jednotky: Snížení otoku v oblasti kotníku PDK, normalizace funkčních rozsahů pravého hlezenního kloubu, uvolnění měkkých tkání a protažení fascií v oblasti PDK, uvolnění hypertonických svalů, protažení zkrácených svalových skupin, obnovení kloubní vůle v oblasti hlezna obou DKK

Návrh terapie: Aplikace fyzikální terapie – Pneuven, nalepení lymfatického kineziotapu pod dohledem supervizora, pasivní pohyby pravého hlezenního kloubu, technika měkkých tkání dle Lewita a Jebavé, PIR na m. triceps surae vlevo, PIR s protažením zkrácených svalů, mobilizační techniky drobných kloubů nohy bilaterálně dle Lewita

Provedení terapie:

- Aplikace lymfodrenáže Pneuven v oblasti pravého kotníku a bérce, antiedémový program, 30 minut
- Pasivní pohyby do plantární a dorzální flexe v pravém hlezenním kloubu vleže na zádech, 15 opakování po 2 sériích
- Techniky měkkých tkání – relaxační míčkování k odstranění otoku kaudokraniálním směrem v oblasti vnitřního a vnějšího kotníku vpravo, protažení fascií v oblasti pravého lýtka mediolaterálním a lateromediálním směrem
- PIR na m. triceps surae vlevo vleže na zádech
- PIR s protažením zkrácených svalů – adduktory kyčelního kloubu a m. soleus na obou DKK vleže na zádech, m. gastrocnemius vlevo vleže na zádech
- Mobilizační techniky:
  Os cuboideum vpravo – dorzálně, plantárně
  Os calcaneus vpravo – mediálně, laterálně, do pronace, do supinace, ventrálně
  Talokrurální kloub vpravo – dorzálně
  Os calcaneus vlevo – mediálně, laterálně
- Aplikace lymfatického kineziotapu pod dohledem fyzioterapeuta

Efekt terapie: Aplikací lymfatické drenáže došlo ke snížení otoku, pacientce byla aplikace velmi příjemná. Zvětšil se rozsah do plantární a dorzální flexe v pravém hleznu. Došlo k uvolnění měkkých tkání a fascií na PDK, k protažení svalů zadní strany stehna a adduktorů kyčelního kloubu bilaterálně, snížení tonu u m. gastrocnemius i m. soleus vlevo. Byly zmobilizovány drobné klouby levé a pravé nohy, kde se podařilo zvětšit

kloubní vůli ve všech kloubech. Lymfatický kineziotape byl nalepen bez problémů.

Autoterapie: Aktivní pohyby v hlezenním kloubu do plantární a dorzální flexe do maximální rozsahu bez odporu vsedě na lehátku, cirkumdukce v hlezenním kloubu do obou směrů vsedě na lehátku (15x po 2 sériích, jednou denně)

2.5.3 Terapeutická jednotka č. 3

Datum: 19.1. 2018

Status presents:

- Subjektivní: Pacientka se cítí velmi dobře, pozitivně naladěna na dnešní terapeutickou jednotku, těší se do posilovny. Udává zmírnění bolesti v oblasti pravého kotníku, pacientka ji na škále od 1 do 10 popisuje na stupni 2.
- Objektivní: Zmírnění otoku v oblasti pravého hlezna, přetrvává palpační bolestivost a mírně zvýšená teplota. Chůze je analgická, nedochází k ideálnímu odvalu chodidla.

Vyšetření:

- Obvody: Obvod přes pravý hlezenní kloub je větší o 1 cm, přes nárt a patu o 0,5 cm.
- Rozsahy v hlezenním kloubu: Aktivní rozsah S 20 – 0 – 40
- Měkké techniky: Palpačně byl nalezen hypertonus v oblasti levého m. triceps surae, fascie na pravém lýtku byla lépe protažitelná, hypotonus pravého m.triceps surae
- Přetrvává snížená kloubní vůle u PDK u os cuboideum, os calcaneus a talokrurálního kloubu. U LDK os calcaneus mediálním a laterálním směrem
- Při stoji na 1 noze (PDK) je mírná hra šlach, pacientka cítí nestabilitu

Cíl dnešní terapeutické jednotky: Snížení otoku v oblasti kotníku PDK, normalizace funkčních rozsahů pravého hlezenního kloubu, uvolnění měkkých tkání a protažení fascií v oblasti PDK, uvolnění hypertonických svalů, obnovení kloubní vůle v oblasti hlezna obou nohou, zvýšení stability pravého hlezenního kloubu, zvýšení svalové síly PDK

Návrh terapie: Aplikace fyzikální terapie – Pneuven, pasivní pohyby v pravém hlezenním kloubu, technika měkkých tkání dle Lewita a Jebavé, PIR na m. triceps surae vlevo, mobilizační techniky drobných kloubů nohy bilaterálně dle Lewita, senzomotorická stimulace dle Jandy a Jebavé, analytické posílení oslabených svalů

Provedení terapie:

- Aplikace lymfodrenáže Pneuven v oblasti pravého kotníku a bérce, antiedémový program, 30 minut
- Pasivní pohyby do plantární a dorzální flexe v pravém hlezenním kloubu vleže na zádech, 10 opakování po 3 sériích
- Techniky měkkých tkání – relaxační míčkování k odstranění otoku kaudokraniálním směrem v oblasti vnitřního a vnějšího kotníku vpravo, protažení fascií v oblasti pravého lýtka mediolaterálním a lateromediálním směrem, ošetření měkkých tkání v okolí Achillovy šlachy vpravo
- PIR na m. triceps surae vlevo vleže na zádech
- Mobilizační techniky:
  Os cuboideum vpravo – dorzálně, plantárně
  Os calcaneus vpravo – mediálně, laterálně, do pronace, do supinace, ventrálně
  Talokrurální kloub vpravo – dorzálně
  Os calcaneus vlevo – mediálně, laterálně
- SMS – nácvik správného zatížení nohy vsedě na židli – 3 body (pata, malíkový metatars a palcový metatars), poté stoj na obou DKK
  - Posturomed
    - nákroky na střed labilní plochy střídavě levou a pravou nohou, vzpřímené tělo, směr pohledu před sebe, koleno nesmí být flektováno přes špičku nohy
    - další fáze nákroku, kdy už dojde k překročení posturomedu
    - překročení posturomedu z levé strany na pravou a zpátky
    - stoj oběma DKK na posturomedu s mírně pokrčenými koleny, kdy pacientka se snaží rozkmitat celým tělem labilní plochu a následně se ji snaží zastavit zpevněním celého těla

- Labilní plochy
    - chůze po 6ti labilních plochách, kdy pacientka musí udržet koordinaci, směr pohledu dopředu, 90° flexe v kolenních kloubech při překročení
    - chůze se součastným přendáváním overballu za zády, nad hlavou
- Posílení PDK pomocí válce – propínání špiček do gymballu vsedě na podložce s extendovanými koleny (plantární flexe proti odporu), 10 opakování po 3 sériích

Efekt terapie: Aplikací lymfatické drenáže došlo ke snížení otoku. Zvětšil se rozsah do plantární a dorzální flexe v pravém hleznu. Došlo k uvolnění měkkých tkání a fascií na PDK, snížení tonu u m. gastrocnemius i soleus vlevo. Byly zmobilizovány drobné klouby levé a pravé nohy, kde se podařilo zvětšit kloubní vůli ve všech kloubech. Došlo ke zlepšení stability PDK a zvýšení kondice svalů DKK. Senzomotorická stimulace na labilních plochách pacientku bavila, měla pouze problém při překročení labilních ploch ve fázi, kdy stála pouze na PDK.

Autoterapie: Aktivní pohyby v hlezenním kloubu do plantární a dorzální flexe do maximální rozsahu bez odporu vsedě na lehátku (10x po 3 sériích denně), propínání špiček do plantární a dorzální flexe – proti odporu do válce (10x po 2 sériích denně), mobilizace drobných kloubů nohy vsedě na židli (pravá noha pokrčena a položena na levém stehně a naopak)

2.5.4 Terapeutická jednotka č. 4

Datum: 22.1. 2018

Status presents:

- Subjektivní: Pacientka je dobře naladěna. Udává ustoupení bolesti v oblasti levého kotníku, pacientka ji na škále od 1 do 10 popisuje na stupni 1.
- Objektivní: V oblasti pravého hlezna je stále mírně zvýšená teplota, otok je již minimální. Chůze je mírně nestabilní, dochází k lepšímu odvalu chodidla, stále přetrvává křečovité držení hlezna.

Vyšetření:

- Obvody: Obvod přes pravý hlezenní kloub je větší o 0,5 cm, přes nárt a patu o 0 cm
- Rozsahy v hlezenním kloubu: Aktivní rozsah S 20 – 0 – 45
- Měkké techniky: Byl nalezen hypertonus v oblasti levého m. triceps surae, fascie na pravém lýtku je již protažitelná, hypotonus pravého m.triceps surae
- Zkráceny adduktory kyčelního kloubu a m. soleus na obou DKK, m. gastrocnemius na LDK
- Při stoji na 1 noze (PDK) je stále mírná hra šlach, pacientka se však cítí mnohem stabilněji
- Chůze po špičkách a v podřepu – pacientka udává mírnou bolestivost, PDK stále méně stabilní

Cíl dnešní terapeutické jednotky: Snížení otoku v oblasti kotníku PDK, uvolnění hypertonických svalů, protažení zkrácených svalových skupin, zvýšení stability pravého hlezenního kloubu, zvýšení svalové síly PDK

Návrh terapie: Aplikace fyzikální terapie – Pneuven, technika měkkých tkání dle Lewita a Jebavé, PIR na m. triceps surae vlevo, PIR s protažením zkrácených svalů, senzomotorická stimulace dle Jandy a Jebavé, nalepení korekčního kineziotapu pod dohledem supervizora, analytické posílení oslabených svalů

Provedení terapie:

- Aplikace lymfodrenáže Pneuven v oblasti pravého kotníku a bérce, antiedémový program, 30 minut
- Techniky měkkých tkání – relaxační míčkování k odstranění otoku kaudokraniálním směrem v oblasti vnitřního a vnějšího kotníku vpravo
- PIR na m. triceps surae vlevo vleže na zádech
- PIR s protažením zkrácených svalů – adduktory kyčelního kloubu a m. soleus na obou DKK vleže na zádech, m. gastrocnemius vlevo vleže na zádech
- SMS:
    - Posturomed
        - překročení posturomedu, kdy začínáme nášlapem na labilní plochu

        - překročení posturomedu z levé strany na pravou a zpátky
        - stoj oběma DKK na posturomedu s mírně pokrčenými koleny, kdy pacientka celým tělem rozkmitala labilní plochu a následně se ji snaží zastavit zpevnění celého těla
        - stoj na jedné DK, nejprve na levé, poté na pravé
    - Labilní plochy
        - chůze po 6ti labilních plochách, kdy pacientka musí udržet koordinaci, směr pohledu dopředu, 90° flexe v kolenních kloubech při překročení
        - chůze se současným přendáváním si overballu za zády, nad hlavou
    - BOSU
        - nákroky na střed labilní plochy střídavě levou a pravou nohou, vzpřímené tělo, směr pohledu před sebe, koleno nesmí být flektováno přes špičku nohy
        - stoj obou DKK na podložce s mírně flektovanými koleny – přenášení váhy na špičky, na paty, do stran
        - při stoji na bosu pacientovi házíme overball, který se pacient snaží chytit a udržet rovnováhu, držet vzpřímené tělo
- Výpony na obou DKK pro posílení, 10 opakování
- Aplikace korekčního kineziotapu pod dohledem fyzioterapeuta

Efekt terapie: Aplikací lymfatické drenáže došlo ke snížení otoku. Došlo k snížení otoku v oblast pravého hlezna pomocí míčkování, k protažení svalů zadní strany stehna a adduktorů kyčelního kloubu bilaterálně, snížení tonu u m. gastrocnemius i soleus vlevo. Došlo ke zlepšení stability PDK a zvýšení kondice svalů DKK. Senzomotorická stimulace na labilních plochách pacientku opět bavila, neměla problém s žádným cvikem – při stoji na PDK pacientka popisovala mírnou bolest, cvik však zvládla bez větších obtíží. Došlo k posílení PDK výpony. Kineziotape byl nalepen bez problémů.

Autoterapie: Propínání špiček do plantární a dorzální flexe – proti odporu do válce (10x po 3 sériích denně), výpony na špičkách k posílení PDK, mobilizace kloubů nohy vsedě na židli (pravá noha pokrčena a položena na levém stehně a naopak)

2.5.5 Terapeutická jednotka č. 5

Datum: 23.1. 2016

Status presents:

- Subjektivní: Pacientka má dobrou náladu, pozitivní přístup k terapii, těší se. Udává ustoupení bolesti v oblasti pravého kotníku, která ji doteď trápila. Popisuje mírnou svalovou únavu v oblasti mediálního i laterálního kotníku vpravo z předchozí terapeutické jednotky.
- Objektivní: Minimální otok stále přetrvává. Palpační bolestivost pouze v oblasti Achillovy šlachy vpravo na větší tlak. Dochází ke zlepšení chůze, chůze je stabilnější, odval chodidla ideálnější – pacientka nedošlapuje celou nohou.

Vyšetření:

- Obvody: Obvod přes pravý hlezenní kloub je větší o 0,5 cm, přes nárt a patu o 0 cm
- Měkké techniky: Normotonus v oblasti levého m. triceps surae, fascie na pravém lýtku je neprotažitelná v oblasti Achillovy šlachy, hypotonus pravého m.triceps surae
- Zkráceny adduktory kyčelního kloubu a m. soleus na obou DKK, m. gastrocnemius na LDK
- Byla obnoveno JP u os cuboiudem u PDK dorzálním a plantárním směrem. Přetrvává snížená kloubní vůle u PDK u os calcaneus všemi směry a talokrurálního kloubu dorzálně, u LDK os calcaneus mediálním a laterálním směrem
- Při stoji na 1 noze (PDK) je stále snížená stabilita s mírnými titubacemi
- Chůze po špičkách a v podřepu – pacientka provede bez patologií, neudává bolest

Cíl dnešní terapeutické jednotky: Snížení otoku v oblasti kotníku PDK, uvolnění měkkých tkání a protažení fascií v oblasti PDK, protažení zkrácených svalových skupin, obnovení kloubní vůle v oblasti hlezna obou DKK, zvýšení stability pravého hlezenního kloubu

Návrh terapie: Aplikace fyzikální terapie – Pneuven, technika měkkých tkání dle Lewita a Jebavé, PIR s protažením zkrácených svalů, mobilizační techniky drobných kloubů na obou DKK dle Lewita, senzomotorická stimulace dle Jandy a Jebavé

Provedení terapie:

- Aplikace lymfodrenáže Pneuven v oblasti pravého kotníku a bérce, antiedémový program, 30 minut
- Techniky měkkých tkání – relaxační míčkování k odstranění otoku kaudokraniálním směrem v oblasti vnějšího kotníku vpravo
- PIR s protažením zkrácených svalů – adduktory kyčelního kloubu a m. soleus na obou DKK vleže na zádech, m. gastrocnemius vlevo vleže na zádech
- Mobilizační techniky:
  Os calcaneus vpravo – mediálně, laterálně, do pronace, do supinace, ventrálně
  Talokrurální kloub vpravo – dorzálně
  Os calcaneus vlevo – mediálně, laterálně
- SMS:
  - Nácvik tříbodové opory obou DKK vsedě na lehátku
  - Posílení nožní klenby na obou DKK
    - „píďalka" – noha je na podložce, kdy pomocí opakované flexe a extenze prstů se noha posouvá vpřed, poté se pacientka snaží posouvat po podložce nazpátek dozadu
    - noha je položena na čistém papíře, pacientka se snaží z papíru vytvořit kuličku – dochází k opakovanému zapojení svalů na plosce nohy a podpoření podélné klenby
    - noha je položena na čistém papíře, pacientka ve flektovaných prstech drží tužku a snaží se namalovat jednoduchý obrázek či podepsat – dochází k opakovanému zapojení svalů na plosce nohy a podpoření podélné klenby
  - Labilní plochy
    - chůze po 6ti labilních plochách, kdy pacientka musí udržet koordinaci, směr pohledu dopředu, 90° flexe v kolenních kloubech při překročení
    - chůze se současným přendáváním si overballu za zády, nad hlavou

        - při chůzi pacientce házíme overball, pacientka se snaží míč chytit a udržet koordinaci
    - Balanční sandále
        - chůze vpřed a vzad
        - výkroky jednonož vpřed a vzad
    - Propriofoot = 4 balanční plošky
        - pacientka má položenou nohu na 2 ploškách, které mají různý tvar – 1. je umístěna na patě, 2. na špičce nohy
        - postupně jsme navyšovali obtížnost udržení stability střídáním těchto 4 balančních plošek

Efekt terapie: Aplikací lymfatické drenáže došlo ke snížení otoku. Došlo k zmírnění otoku v oblast pravého hlezna pomocí míčkování, k uvolnění Achillovy šlachy vpravo, k protažení svalů zadní strany stehna a adduktorů kyčelního kloubu bilaterálně. Byly zmobilizovány drobné klouby levé a pravé nohy, kde se podařilo zvětšit kloubní vůli ve všech kloubech. Došlo ke zlepšení stability PDK a posílení nožní klenby. Pacientka při cvicích na posílení nožní klenby neměla problém, byla edukována tyto cviky cvičit doma. Koordinace při stoji na PDK na labilních plochách byla výrazně lepší než při předchozí terapii, stále přetrvávala mírná bolest. S balančními sandály problémy neměla, pouze na Propriofootu při vyšší obtížnosti pacientka ztrácela stabilitu.

Autoterapie: Mobilizace kloubů nohy vsedě na židli (pravá noha pokrčena a položena na levém stehně a naopak), cviky k posílení planty (postup popsán v Provedení terapie) + sbírání předmětů ze země a přendavání hrachu, fazole a čočky z krabice do krabice, autoterapie na protažení m. triceps surae a adduktorů kyčelního kloubu

2.5.6 Terapeutická jednotka č. 6

Datum: 25.1. 2018

Status presents:

- Subjektivní: Pacientka je velmi pozitivně naladěna, těší se na terapeutickou jednotku a na posilování DKK. Neguje bolest v oblasti pravého hlezna i při vyšší zátěži jako je chůze do schodů či dřepy.

- Objektivní: Minimální otok přetrvává. Bolest při palpaci i s větším tlakem neudává, teplota v okolí hlezna v normě.

Vyšetření:

- Obvody: Obvod přes pravý hlezenní kloub je větší o 0,5 cm, přes nárt a patu o 0 cm
- Měkké techniky: Normotonus v oblasti celé PDK a LDK
- Zkráceny adduktory kyčelního kloubu na obou DKK, m. gastrocnemius na LDK
- Byla obnoveno JP u os cuboiudem u PDK dorzálním a plantárním směrem, os calcaneus mediálním a laterálním směrem u LDK. Přetrvává snížená kloubní vůle u PDK u os calcaneus všemi směry a talokrurálního kloubu dorzálně
- Vyšetření svalové síly dle Jandy

Hlezenní kloub	Plantární flexe (m.triceps surae)	4	4
	Supinace s dorzální flexí (m. tibialis anterior)	4	5
	Supinace s plantární flexí (m. tibialis posterior)	4	5
	Plantární pronace (mm. peroneií)	3	5

Tab. č. 11 Průběžné vyšetření svalové síly dle Jandy

- Při stoji na 1 noze (PDK) je noha celkem stabilní, pouze při stoji se zavřenýma očima byl mírně nestabilní hlezenní kloub
- Stoj na obráceném bosu bez titubací

Cíl dnešní terapeutické jednotky: Snížení otoku v oblasti kotníku PDK, protažení zkrácených svalových skupin, obnovení kloubní vůle v oblasti pravého hlezna, zvýšení stability pravého hlezenního kloubu, zvýšení svalové síly PDK

Návrh terapie: Aplikace fyzikální terapie – Pneuven, PIR s protažením zkrácených svalů, mobilizační techniky drobných kloubů vpravo dle Lewita, senzomotorická stimulace dle Jandy a Jebavé, nalepení korekčního kineziotapu pod dohledem supervizora, analytické posílení oslabených svalů

Provedení terapie:

- Aplikace lymfodrenáže Pneuven v oblasti pravého kotníku a bérce, antiedémový program, 30 minut
- PIR s protažením zkrácených svalů – adduktory kyčelního kloubu na obou DKK vleže na zádech, m. gastrocnemius vlevo vleže na zádech
- Mobilizační techniky:
  Os calcaneus vpravo – mediálně, laterálně, do pronace, do supinace, ventrálně
  Talokrurální kloub vpravo – dorzálně
- SMS:
  - BOSU
    - nákroky na střed labilní plochy střídavě levou a pravou nohou, vzpřímené tělo, směr pohledu před sebe, koleno nesmí být flektováno přes špičku nohy
    - stoj na 1 DK na bosu, kdy pokrčená noha je být flektována v koleni v 90°, výdrž 3 sekundy
    - podřepy na bosu, kdy flektovaná kolena nesmí přesáhnout rovinu špiček
  - Propriofoot = 4 balanční plošky
    - pacientka má položenou nohu na 2 ploškách, které mají jiný tvar – 1. je umístěna na patě, 2. na špičce nohy
    - postupně jsme navyšovali obtížnost k udržení stability střídáním těchto 4 balančních plošek
  - Labilní čočka
    - nákroky na střed čočky střídavě levou a pravou nohou, vzpřímené tělo, směr pohledu před sebe, koleno nesmí být flektováno přes špičku nohy
    - další fáze nákroku, kdy dojde k překročení labilní čočky
    - stoj obou DKK na podložce s mírně flektovanými koleny – přenášení váhy na špičky, na paty, do stran
- Cvičení s therabandem s prvky PNF dle Kabata, theraband je přivázán k žebřinám, kdy pacient sedí na podložce, nohy v koleni extendované, theraband zavěšen přes pravý hlezenní kloub, 10 opakování po 3 sérií
  - I. flekční diagonála
    VP: Prsty ve flexi s addukci směrem fibulárním, noha v plantární flexi

s everzí

Pohybové komponenty: Prsty v extenzi abdukcí směrem tibiálním, noha v dorzální flexi s inverzí

+ I. ext.dg. (zpět do VP)

- II. flekční diagonála

  VP: Prsty ve flexi s addukci směrem tibiálním, noha v plantární flexi s inverzí

  Pohybové komponenty: Prsty v extenzi abdukcí směrem fibulárním, noha v dorzální flexi s everzí

  + I. ext.dg. (zpět do VP)

- Výpony na obou DKK pro posílení, 10 opakování
- Aplikace korekčního kineziotapu pod dohledem fyzioterapeuta

Efekt terapie: Aplikací lymfatické drenáže došlo ke snížení otoku. Došlo k protažení svalů zadní strany stehna vlevo a adduktorů kyčelního kloubu bilaterálně. Byly zmobilizovány drobné klouby pravé nohy, kdy se podařilo zvětšit kloubní vůli ve všech kloubech. Došlo ke zlepšení stability PDK a zvýšení kondice svalů DKK. Pacientka neměla s žádným cvikem problém, neguje bolest. Při poslední sérii při cvičení s therabandem popisuje mírnou únavu v oblasti pravého hlezna.

Autoterapie: Mobilizace kloubů nohy vsedě na židli (pravá noha pokrčena a položena na levém stehně a naopak), autoterapie na protažení m. triceps surae a adduktorů kyčelního kloubu, cvičení na labilní čočce a s therabandem (postup popsán v Provedení terapie)

2.5.7 Terapeutická jednotka č. 7

Datum: 30.1. 2018

Status presents:

- Subjektivní: Pacientka má dobrou náladu. Neguje potíže s pravým hlezenním kloubem. O víkendu byla na výletě, ušla 5 km, popisuje větší stabilitu při chůzi.
- Objektivní: Otok již není viditelný, není zde palpační bolestivost ani při větším tlaku. při chůzi je odval chodidla ideální přes patu, laterální stranu nohy až k palci.

Vyšetření

- Obvody: Obvod přes pravý a levý hlezenní kloub je shodný, přes hlezenní kloub 24 cm, přes patu a nárt 30 cm na obou DKK
- Měkké techniky: Fascie na DKK protažitelné ve všech směrech bez patologické bariéry, nalezen hypertonus v oblasti lýtkových svalů obou DKK
- Zkráceny adduktory kyčelního kloubu vpravo a m. gastrocnemius na PDK vlevo
- Byla obnovena JP u os cuboiudem vpravo dorzálním a plantárním směrem, os calcaneus mediálním a laterálním směrem u obou DKK. Přetrvává snížená kloubní vůle u PDK u os calcaneus a talokrurálního kloubu
- Při stoji na 1 noze (PDK) je noha stabilní, při stoji se zavřenýma očima přetrvává mírná nestabilita hlezenního kloubu

Cíl dnešní terapeutické jednotky: Uvolnění hypertonických svalů, protažení zkrácených svalových skupin, obnovení kloubní vůle v oblasti pravého hlezna, zvýšení stability pravého hlezenního kloubu, zvýšení svalové síly PDK

Návrh terapie: PIR na hypertonické svaly, PIR s protažením zkrácených svalů, mobilizační techniky drobných kloubů vpravo dle Lewita, senzomotorická stimulace dle Jandy a Jebavé, analytické posílení oslabených svalů

Provedení terapie:

- PIR na m. triceps surae bilaterálně
- PIR s protažením zkrácených svalů – adduktory kyčelního kloubu vpravo vleže na zádech, m. gastrocnemius vlevo vleže na zádech
- Mobilizační techniky:
  Os calcaneus vpravo – do pronace, do supinace, ventrálně
  Talokrurální kloub vpravo – dorzálně
- SMS:
  - Labilní čočka
    - nákroky na střed čočky střídavě levou a pravou nohou, vzpřímené tělo, směr pohledu před sebe, koleno nesmí být flektováno přes špičku nohy
    - další fáze nákroku, kdy dojde k překročení labilní čočky

        - stoj obou DKK na podložce s mírně flektovanými koleny – přenášení váhy na špičky, na paty, do stran
    - Trampolína
        - stoj oběma DKK na trampolíně s mírně pokrčenými koleny, kdy pacientka celým tělem trampolínu rozhoupe a následně se ji snaží zastavit zpevnění celého těla
        - přenášení váhy z nohy na nohu ve stoji rozkročném za současného pohupování
        - přenášení váhy z nohy na nohu ve stoji nákročném jednou nohou vpřed za současného pohupování
- Cvičení s therabandem s prvky PNF dle Kabata, theraband je přivázán k žebřinám, kdy pacient sedí na podložce, nohy v koleni extendované, theraband zavěšen přes pravý hlezenní kloub, 10 opakování po 3 sérií
    - I. flekční diagonála

      VP: Prsty ve flexi s addukci směrem fibulárním, noha v plantární flexi s everzí

      Pohybové komponenty: Prsty v extenzi abdukcí směrem tibiálním, noha v dorzální flexi s inverzí

      + I. ext.dg. (zpět do VP)
    - II. flekční diagonála

      VP: Prsty ve flexi s addukci směrem tibiálním, noha v plantární flexi s inverzí

      Pohybové komponenty: Prsty v extenzi abdukcí směrem fibulárním, noha v dorzální flexi s everzí

      + I. ext.dg. (zpět do VP)

<u>Efekt terapie:</u> Došlo k protažení svalů zadní strany stehna vlevo a adduktorů kyčelního kloubu vpravo, snížení tonu u m. gastrocnemius i soleus bilaterálně. Byly zmobilizovány drobné klouby pravé nohy, kdy se podařilo zvětšit kloubní vůli ve všech kloubech. Došlo ke zlepšení stability PDK a zvýšení kondice svalů DKK. Pacientce se dnešní terapeutická jednotka líbila, nepopisovala bolest při žádném cviku. Stabilitu udržela bez problémů v průběhu celé cvičební jednotky.

Autoterapie: Mobilizace kloubů nohy vsedě na židli (pravá noha pokrčena a položena na levém stehně a naopak), autoterapie na m. triceps surae vlevo adduktory kyčelního kloubu vpravo, cvičení na labilní čočce a s therabandem (postup popsán v Provedení terapie), dynamické protahování popruhem m. triceps surae a hamstringů vleže na zádech – 1 DK pokrčená na zemi, druhá DK v extenzi v kolenním a ve flexi v kyčelním kloubu ve vzduchu

2.5.8 Terapeutická jednotka č. 8

Datum: 1.2. 2018

Status presents:

- Subjektivní: Pacientka se cítí dobře, neudává bolest v oblasti hlezenního kloubu při žádném pohybu.
- Objektivní: Není zde patrný otok v oblasti pravého hlezna. Chůze bez patologických změn.

Cíl dnešní terapeutické jednotky: Výstupní kineziologický rozbor

Provedení terapie: Závěr vyšetření, zhodnocení terapie

2.6 Výstupní kineziologický rozbor 1.2. 2018

2.6.1 Vyšetření stoje aspekcí

- *Zezadu*: Olovnice prochází ideálně osou těla, stoj o užší bázi, paty kulaté, symetrické Achillovy šlachy, symetrické postavení hlezenních kloubů, kontrura m. triceps surae symetrická, kolenní jamky ve stejné výši, kontura stehen souměrná, subgluteální rýhy symetrické, gluteální svalstvo symetrické, SIPS ve stejné výši, cristy ve stejné výši, souměrné paravertebrální svalstvo, tajle – souměrné, dolní úhly lopatek ve stejné výši, margo medialis scapulae stejně daleko od páteře, ramena ve stejné výši, svalstvo šíje souměrné, hlava ve středním postavení

- *Z boku:* Postavení hlezenních kloubů v normě, oba kotníky bez deviací, oploštělá hrudní kyfóza, břišní stěna mírně prominuje, obě HKK volně podél těla, mírná protrakce ramen, předsunuté držení hlavy

- *Zepředu:* Stoj o užší bázi, snížená podélná i příčná klenba bilaterálně, postavení hlezenních kloubů symetrický, kontura lýtek symetrická, patelly symetrické bez deviací, kontura stehenního svalstva symetrická, fyziologické postavení pánve, thorakobrachiální trojúhelníky souměrné, pupek uprostřed–neprominuje, prsní svalstvo symetrické, claviculy jsou ve stejné výši, postavení ramen ve stejné výši, mírná protrakce ramen, hlava držena ve středním postavení

- Stoj na 2 vahách: L: 33 kg
  P: 32 kg
  fyziologický rozdíl

2.6.1.1 Základní modifikace stoje

- Stoj na jedné noze: na levé – provede bez problému, bez titubace
  na pravé – provede bez problému, bez titubace
- Véleho test – norma
- Rhombergův stoj – I, II, III negativní

2.6.2 Vyšetření chůze

- Pacientka se cítí při chůzi stabilní, chůze o užší bázi, pravá pata se ideálně odvíjí od podložky, symetrická délka kroku, chybí rotace pánve a souhyb HKK
- Peroneální chůze dle Jandy

2.6.3 Modifikace chůze

- Chůze po patách v normě, bez obtíží, bez bolesti
- Chůze po špičkách v normě, bez obtíží, bez bolesti
- Chůze v podřepu v normě, bez obtíží, bez bolesti

2.6.4 Vyšetření pánve

- Palpačně dle Lewita – palpace SIPS, SIAS a crist – ve stejné výšce
- Spine sign test – bez blokády
- Předbíhání spin – bez blokády

2.6.5 Vyšetření palpace dle Lewita

- Palpace kůže a podkoží: V normě, bez patologických změn
- Vyšetření fascií: Fascie v oblasti obou lýtek protažitelná do všech směrů
- Palpace svalů: Ve svalech DKK nebyl nalezen žádný hypotonus
  Mírný hypertonus v oblasti lýtek obou DKK

2.6.6 Antropometrické vyšetření (Haladová, 2003)

Pozn.: zaznamenané hodnoty jsou uvedeny ve centimetrech

Délky	**PDK**	**LDK**
Funkční délka	90	90
Anatomická délka	86	86
Stehno	44	44
Bérec	39	39
Noha	23	23

Tab. č. 12 Výstupní antropometrické měření délky DKK

Obvody	**PDK**	**LDK**
Stehno – 15 cm nad patellou	55	55
Přes patella	38	38
Tuberositas tibiae	36	36
Nejširší obvod lýtka	38	38
Hlezenní kloub	24	24
Přes nárt a patu	30	30
Hlavičky metatarsů	21,5	21,5

Tab. č. 13 Výstupní antropometrické měření obvodů DKK

2.6.7 Vyšetření rozsahu kloubní pohyblivosti

2.6.7.1 Goniometrické vyšetření dle Jandy

Pozn.: zaznamenané hodnoty jsou uvedeny ve ^{o}

- Aktivní vyšetření SFTR metodou

Kloub	**PDK**	**LDK**
Kyčelní kloub	S 10 – 0 – 125	S 10 – 0 – 125
	F 40 – 0 – 20	F 40 – 0 – 20
	R 45 – 0 – 30	R 45 – 0 – 30
Kolenní kloub	S 0 – 0 – 140	S 0 – 0 – 140
Hlezenní kloub	S 20 – 0 – 45	S 20 – 0 – 45
	R 20 – 0 – 35	R 20 – 0 – 35

Tab. č. 14 Výstupní goniometrické vyšetřené aktivních rozsahů dle Jandy

- Pasivní vyšetření SFTR metodou

Kloub	**PDK**	**LDK**
Kyčelní kloub	S 15 – 0 – 130	S 15 – 0 – 130
	F 40 – 0 – 20	F 40 – 0 – 20
	R 45 – 0 – 30	R 45 – 0 – 30
Kolenní kloub	S 0 – 0 – 145	S 0 – 0 – 145
Hlezenní kloub	S 20 – 0 – 45	S 20 – 0 – 45
	R 20 – 0 – 35	R 20 – 0 – 35

Tab. č. 15 Výstupní goniometrické vyšetření pasivních rozsahů dle Jandy

2.6.7.2 Dynamické vyšetření páteře

Název zkoušky	**Provedení a norma**	**Rozsah**
Shoberova vzdálenost	L5 + 10 cm kraniálně (4–5 cm)	4 cm
Stiborova vzdálenost	C7 – L5 (7–10 cm)	8 cm
Čepojevova vzdálenost	C7 + 8 cm kraniálně (3 cm)	2,5 cm
Ottova reklinační vzdálenost	C7 + 30 cm kaudálně (2,5 cm)	1,5 cm
Ottova inklinační vzdálenost	C7 + 30 cm kaudálně (3,5 cm)	2 cm
Thomayerova vzdálenost	Daktylion – podlaha (0 cm)	0 cm
Forestierova fleche	Protuberantia occipitalis – stěna (0 cm)	0 cm
Lateroflexe	Úklon – stranová symetrie	– 2 cm
Flexe Cp	Brada – Sternum (0 cm)	0 cm

Tab. č. 16 Výstupní dynamické vyšetření páteře

2.6.8 Vyšetření svalové síly dle Jandy

Kloub	Pohyb	PDK	LDK
Kyčelní kloub	Flexe	5	5
	Extenze	5	5
	Abdukce	5	5
	Addukce	5	5
	Zevní rotace	5	5
	Vnitřní rotace	5	5
Kolenní kloub	Flexe	5	5
	Extenze	5	5
Hlezenní kloub	Plantární flexe (m.triceps surae)	4	4
	Supinace s dorzální flexí (m. tibialis anterior)	5	5
	Supinace s plantární flexí (m. tibialis posterior)	5	5
	Plantární pronace (mm. peroneií)	4	5
MP klouby prstů a nohy	Flexe 2.–5. prstu	5	5
	Flexe v základním článku palce	5	5
	Extenze v základním článku palce	5	5
	Addukce v základním článku palce	5	5
	Abdukce v základním článku palce	5	5

Tab. č. 17 Výstupní vyšetření svalové síly dle Jandy

2.6.9 Vyšetření zkrácených svalů dle Jandy

Sval	PDK	LDK
M. Iliopsoas	0	0
Hamstringy	0	0
Adduktory kyčelního kloubu	1	0
M. piriformis	0	0
M. soleus	0	0
M. gastrocnemius	0	1

Tab. č. 18 Výstupní vyšetření zkrácených svalů dle Jandy

2.6.10 Vyšetření kloubní vůle dle Lewita

Kloub	Směr	PDK	LDK
MTP klouby	Dorzoplantárně	JP	JP
	Laterolaterálně	JP	JP
	Rotace palce	JP	JP
MT klouby	Dorzoplantárně	JP	JP
	Laterolaterálně	JP	JP
Hlavičky metatarzů	Dorzálně	JP	JP
	Plantárně	JP	JP
Os cuboideum	Dorzálně	JP	JP
	Plantárně	JP	JP
Os naviculare	Dorzálně	JP	JP
	Plantárně	JP	JP
Os calcaneus	Mediálně	JP	JP
	Laterálně	JP	JP
	Pronace	JP	JP
	Supinace	JP	JP
	Ventrálně	JP	JP
Lisfrankův kloub	Dorzálně	JP	JP
	Plantárně	JP	JP
	Rotace	JP	JP
Talokrurální kloub	Dorzálně	Omezení JP	JP
Tibiofibulární kloub	Ventrodorzálně	JP	JP
Hlavička fibuly	Dorzálně	JP	JP
	Ventrálně	JP	JP
Patella	Kraniokaudálně	JP	JP
	Laterolaterálně	JP	JP

Tab. č. 19 Výstupní vyšetření kloubní vůle dle Lewita

2.6.11 Neurologické vyšetření

2.6.11.1 Vyšetření reflexů na DKK

Reflex	PDK	LDK
Patelární	Normoreflexie	Normoreflexie
Achillární	Normoreflexie	Normoreflexie
Medioplantární	Normoreflexie	Normoreflexie

Tab. č. 20 Výstupní vyšetření reflexů DKK

2.6.11.2 Vyšetření čití na DKK

		PDK	LDK
Povrchové	Taktilní	Bez patologie	Bez patologie
	Algické	Bez patologie	Bez patologie
Hluboké	Polohocit	Bez patologie	Bez patologie
	Pohybocit	Bez patologie	Bez patologie
	Vnímání vibrace	Bez patologie	Bez patologie

Tab. č. 21 Výstupní vyšetření čití DKK

2.6.12 Test stabilizačních schopností dle Australské školy

2.6.12.1 Test vtahování břišní stěny

Test je proveden vleže na zádech, kdy při správném provedení by pacientka měla po vyzvání aktivovat spodní břicho a vydržet 10–15 sekund se stálým volným dechem.

Při provedení pacientka nebyla schopna vtáhnout břišní stěnu, nebyla napalpována žádná aktivita m. transversus abdominis.

2.6.12.2 Testování mm. multifidi bederní páteře

Test je proveden vleže na břiše, kdy nejprve terapeut palpuje mm. multifidi při relaxaci pacientky, poté se snaží pacientka aktivovat mm. multifidi bez souhybu pánve a páteře.

Při provedení byla napalpována minimální aktivita mm. multifidu, kdy došlo k velkému nárůstu napětí hrudního vzpřimovače trupu a k anteverzi pánve.

2.6.13 Závěr vyšetření

Při vyšetření stoje nebyl zjištěn otok vnitřního i vnějšího kotníku vpravo, odstranění otoku nám potvrdilo i antropometrické měření. Pacientka neměla problém se stabilitou při žádné modifikaci stoje. Při stoji na 2 vahách byl menší rozdíl v zatížení jednotlivých končetin. Stále přetrvává snížená podélná i příčná klenba bilaterálně, oploštělá hrudní kyfózu a předsunuté držení horní část těla.

Pacientka je schopna symetrické chůze bez antalgického pokulhávání, chůze je výrazně stabilnější, jistotu nám popisuje i pacientka. Odval pravého chodidla je kompletní, pata se odvíjí ideálně od podložky. Při modifikaci chůze pacientka nepopisovala bolest při žádném z provedení, všechny vyšetření proběhla bez problému.

Palpačně je fascie protažitelná do všech směrů, nebyla napalpována zvýšená teplota v oblasti pravého hlezna. Byl nalezen mírný hypertonus v oblasti pravého a levého lýtka.

Rozsah pohybu v hlezenním kloubu na obou DKK do dorzální a plantární flexe při aktivních i pasivních pohybech je totožný.

Ottova reklinační vzdálenost stále poukazuje na omezený rozsah pohybu hrudní páteře.

Bylo dosaženo zvýšení svalové síly a kondice u skupin oslabených svalů, zejména u m. tibialis anterior et posterior vpravo na úroveň 5.

Adduktory kyčelního kloubu vpravo a m. soleus vlevo je zkrácen na stupni 1.

Byla obnovena kloubní vůle na PDK u os cuboideum a os calcaneus ve všech směrech, u LDK u os calcaneus mediálním a laterálním směrem. Omezena joint play je u talokrurálního kloubu dorzálně.

Při neurologickém vyšetření nebyla zjištěna žádná patologie, reflexy byly v normě.

Při testech stabilizačních schopností dle Australské školy byl opět potvrzen oslabený hluboký stabilizační systém, kdy aktivita m. transversus abdominis a mm. multifidi byla minimální.

2.7 Zhodnocení terapie

Dvou a půl týdenní terapie pacientky s distorzí hlezenního kloubu byla úspěšná, což bylo potvrzeno při vyšetření stoje a chůze, palpačním vyšetřením, antropometrickém a goniometrickém vyšetřením, vyšetřením zkrácených svalů, svalové síly a kloubní vůle.

Již při aspekci je patrné odstranění otoku v oblasti mediálního a laterálního kotníku vpravo při porovnání vstupního a výstupního vyšetření. Achillova šlacha vpravo je symetričtější s Achillovou šlachou vlevo. Zmizely titubace a mírná hra šlach při stoji na 1 noze – PDK, pacientka nyní zvládne Rhombergův stoj spojný se zavřenými oči. Při vyšetření na 2 vahách je rozdíl menší o 3 kg, zatížení obou DKK je více fyziologický.

Stereotyp chůze se výrazně zlepšil, což byl i důsledek obnovení kloubního rozsahu do plantární a dorzální flexe. Došlo k odstranění bolesti, chůze již není antalgická. Odval chodidla od podložky je ideální, pacientka nedošlapuje celou patou jako při nástupu na kliniku. Zmizela bolest při chůzi na špičkách a chůzi v podřepu.

Vlivem techniky měkkých tkání byla uvolněna fascie v oblasti pravého lýtka, byl odstraněn hypotonus pravého m. triceps surae. Ustoupila teplota, která byla zvýšená v oblasti otoku pravého hlezna.

Z antropometrického vyšetření lze potvrdit odstranění otoku v oblasti pravého hlezna, čemuž pomohla hlavně aplikace fyzikální terapie – Pneuvenu, techniky měkkých tkání dle Lewita a Jebavé a aplikace lymfatického kineziotapu.

Obvody	**PDK (15.1. 2018)**	**PDK (1.2. 2018)**
Stehno – 15 cm nad patellou	55	55
Přes patella	38	38
Tuberositas tibiae	36	36
Nejširší obvod lýtka	37	38
Hlezenní kloub	25,5	24
Přes nárt a patu	31	30
Hlavičky metatarsů	21,5	21,5

Tab. č. 22 Zhodnocení antropometrického měření obvodů PDK dle Haladové

Vlivem pasivních pohybů v pravém hlezenním kloubu došlo k normalizaci rozsahu do plantární a dorzální flexe v pravém hleznu již při čtvrté terapii. Terapie byla

doplněna zavedenou autoterapií, kdy pacientka využila aktivních pohybů pravého hlezenního kloubu.

- Aktivní vyšetření SFTR metodou (pozn.: zaznamenané hodnoty jsou uvedeny ve °)

Kloub	**PDK (15.1. 2018)**	**PDK (1.2. 2018)**
Kyčelní kloub	S 10 – 0 – 125	S 10 – 0 – 125
	F 40 – 0 – 20	F 40 – 0 – 20
	R 45 – 0 – 30	R 45 – 0 – 30
Kolenní kloub	S 0 – 0 – 140	S 0 – 0 – 140
Hlezenní kloub	S 15 – 0 – 35	S 20 – 0 – 45
	R 20 – 0 – 35	R 20 – 0 – 35

Tab. č. 23 Zhodnocení goniometrického vyšetření aktivních rozsahů PDK dle Jandy

K ovlivnění svalové síly při terapiích došlo aplikováním vybraných metod jako je senzomotorická stimulace dle Jandy a Jebavé, analytické posilování (byly využity i prvky PNF) a autoterapie, která byla založena na aktivním cvičení. Při prvních terapiích byly využity méně labilní plochy (např. Posturomed), kdy labilita na základě zlepšení stability pacientky byla zvýšena (byla využita např. labilní čočka). Došlo k posílení všech oslabených svalů, podařilo se posílit m. tibialis anterior et posterior do plné síly (stupeň 5), zatímco mm. peroneií a m. triceps surae stále nepřekonají značný vnější odpor v plném rozsahu. Pokud bude pacientka pokračovat v edukované autoterapii, měla by se plně zvýšit i síla mm. peroneií a m. triceps surae.

Kloub	**Pohyb**	**PDK (15.1. 2018)**	**PDK (1.2. 2018)**
Hlezenní kloub	Plantární flexe (m.triceps surae)	3	4
	Supinace s dorzální flexí (m. tibialis anterior)	4	5
	Supinace s plantární flexí (m. tibialis posterior)	3	5
	Plantární pronace (mm. peroneií)	3	4

Tab. č. 24 Zhodnocení svalové síly PDK dle Jandy

Podařilo se odstranit zkrácení adduktorů kyčelního kloubu vlevo a m. soleus bilaterálně využitím metody PIR s následným protažením a autoterapií, kterou pacientka cvičila doma. Nedošlo k protažení adduktorů kyčelního kloubu vpravo a m. gastrocnemius vlevo, pokud však bude pacientka pokračovat v edukovaných protahovacích cvicích, mělo by dojít k protažení.

Sval	**PDK (15.1. 2018)**	**PDK (1.2. 2018)**
M. Iliopsoas	0	0
Hamstringy	0	0
Adduktory kyčelního kloubu	1	1
M. piriformis	0	0
M. soleus	1	0
M. gastrocnemius	0	0

Tab. č. 25 Zhodnocení vyšetření zkrácených svalů PDK dle Jandy

Využitím technik měkkých tkání v terapii byla uvolněna kůže, podkoží i fascie, což přispělo k odstranění otoku. Tyto zlepšení v terapii předcházeli k obnovení kloubní vůle drobných kloubů nohy, kdy mimo jiné bylo obnovení joint play přímo ovlivněno mobilizačními technikami dle Lewita. Během návštěv se podařilo obnovit pružení v os cuboideum, os calcaneus všemi směry. Omezení JP přetrvává v talokrurálním kloubu dorzálním směrem. Pacientka byla edukována k provádění mobilizačních technik doma, pokud v tom bude pokračovat, mělo by dojít k obnovení kloubní vůle i u talokruálního kloubu.

Kloub	Směr	PDK	LDK
MTP klouby	Dorzoplantárně	JP	JP
	Laterolaterálně	JP	JP
	Rotace palce	JP	JP
MT klouby	Dorzoplantárně	JP	JP
	Laterolaterálně	JP	JP
Hlavičky metatarzů	Dorzálně	JP	JP
	Plantárně	JP	JP
Os cuboideum	Dorzálně	Omezení JP	JP
	Plantárně	Omezení JP	JP
Os naviculare	Dorzálně	JP	JP
	Plantárně	JP	JP
Os calcaneus	Mediálně	Omezení JP	JP
	Laterálně	Omezení JP	JP
	Pronace	Omezení JP	JP
	Supinace	Omezení JP	JP
	Ventrálně	Omezení JP	JP
Lisfrankův kloub	Dorzálně	JP	JP
	Plantárně	JP	JP
	Rotace	JP	JP
Talokrurální kloub	Dorzálně	Omezení JP	Omezení JP
Tibiofibulární kloub	Ventrodorzálně	JP	JP
Hlavička fibuly	Dorzálně	JP	JP
	Ventrálně	JP	JP
Patella	Kraniokaudálně	JP	JP
	Laterolaterálně	JP	JP

Tab. č. 26 Zhodnocení vyšetření kloubní vůle PDK dle Lewita

3 Závěr

Při realizaci teoretické části této bakalářské práce jsem si zopakovala anatomii s kineziologií a dozvěděla jsem se spoustu nových informací o problematice hlezenního kloubu včetně nových poznatků v oblasti fyzioterapie. K sepsání teorie jsem použila českou a zahraniční literaturu zabývající se daným tématem.

Fyziologická funkce nohy je velmi důležitá pro správnou statiku i dynamiku celého těla, proto je podstatné fyzioterapeuticky nohu správně vyšetřit a navrhnout adekvátní terapii. Cílem speciální části této bakalářské práci bylo navrhnout a aplikovat právě tuto vhodnout terapii k dosažení stanovených cílů s pacientkou formou souvislé odborné praxe v CLPA – Centru léčby pohybového aparátu v Praze ve Vysočanech. Z velké části se nám cíle podařily splnit, velký vliv měla i výborná spolupráce a šikovnost pacientky. Pokud bychom nadále pokračovali v terapii, zaměřili bychom se na zvýšení svalové síly DKK pomocí posilovacích strojů a intenzivní senzomotorikou stimulaci, kdy by pacientka měla za úkol provádět fyzicky náročnější cviky na labilních plošinách. Postupem času bych pacientce doporučila pravidelnou sportovní aktivitu, jako je například plavání, jízda na kole či rekreační běh.

Pevně doufám, že tato bakalářská práce bude inspirací nejen pro studenty zabývající se danou problematikou, ale zároveň i pro lidi, kteří se chtějí dozvědět více o podvrtnutí kotníku jako úrazu, který může potkat každého z nás.

4 Seznam literatury

1. BAKEROM, M. et al. The anatomy in relation to injury of the laterál collateral ligaments of the ankle: A current concepts review. *Clinical anatomy* [*online*]. 2008, roč. 27, č. 7, 1119 s. [cit. 2018–03–10]. ISSN: 1098–2353. Dostupné z: http://onlinelibrary.wiley.com/doi/10.1002/ca.20703/pdf
2. BARG, A. et al. Total ankle replacement. *Deutsches Ärzteblatt International* [*online*]. 2015, roč. 11, č. 112, s. 177–184 [cit. 2018–03–14]. ISSN: 1866–0452. Dostupné z: https://www.ncbi.nlm.nih.gov/pmc/articles/PMC4390826/
3. BARTONÍČEK, J., HEŘT, J. *Základy klinické anatomie pohybového aparátu.* Praha: Maxdorf, 2004, 256 s. ISBN: 80–7345–017–8.
4. BIALOSZEWSKI, D., WOZNIAK, W., ŽAREK S. Clinical efficacy of Kinesiology Taping in reducing Edema of Lower Limbs in Patients Treated with the Ilizarov Method – Preliminary report. *Ortopedia Traumatologia Rehabilitacja*[*online*]. 2009, roč. 6, č. 11, 46–54 s. [cit. 2018–03–17]. ISSN: 2084–4336. Dostupné z: http://kramerius.medvik.cz/search/i.jsp?pid=uuid:79131b33–d6b4–11e4– b08e–d485646517a0
5. BOROVANSKÝ, L. a kol. *Soustavná anatomie člověka, díl I*. 4., doplněné vydání. Praha: Avicenum, 1973, 476 s. ISBN 08–012–73.
6. BULÍČKOVÁ, M. Kinesiotaping – podstata metody a možnosti využití. *Medicina sportiva Bohemica & Slovaca*, 2014, roč. 23, č. 2, s. 76–85 ISSN: 1210–5481.
7. ČIHÁK, R. *Anatomie 1.* 3., doplněné vydání. Praha: Grada Publishing s.r.o., 2011, 534 s. ISBN: 978–80–247–3817–8.
8. DUNGL, P. *Ortopedie*. Praha: Grada Publishing s.r.o., 2005, 1192 s. ISBN: 80–247–0550–8.
9. DVOŘÁK, R. Některé teoretické poznámky k problematice otevřených a uzavřených biomechanických řetězců. *Rehabilitace a fyzikální lékařství.* 2005, roč. 12, č. 1, ISSN: 1211–2658.
10. DYLEVSKÝ, I. *Funkční anatomie.* Praha: Grada Publishing s.r.o., 2009, 532 s. ISBN: 978–80–247–3240–4.

11. DYLEVSKÝ, I. *Speciální kineziologie*. Praha: Grada, 2009, 185 s. ISBN: 978–80–247– 1648–0.
12. ELIŠKOVÁ, M., NAŇKA, O. *Přehled anatomie.* Praha: Karolinum, 2006, 309 s. ISBN: 80–246–1216–X.
13. FLOYD, R.T., THOMPSON, C.W. *Manual of structural kinesiology.* 18th edition. New York: McGraw Hill Education, 2011, 416 p. ISBN–10: 0078022517
14. GALLO, J. *Ortopedie pro studenty lékařských a zdravotnických fakult.* Olomouc: Univerzita Palackého, 2011, 211 s. ISBN: 978–80–244–2486–6.
15. GRAAFF, K., FOX, S. *Concepts of Human Anatomy and Physiology*. 4th edition. Dubuque: William C. Brown Company Publishers, 1995, 944 p. ISBN–10: 0–697–16076–9.
16. GROSS, J., FETTO, J., ROSEN, E. *Vyšetření pohybového aparátu.* 2., doplněné vydání. Praha: Triton, 2005, 599 s. ISBN: 80–7254–720–8.
17. HÁJKOVÁ, S., NOVOTNÁ, I., SALABOVÁ, L. *Mobilizace periferních kloubů.* Praha: Nakladatelství ČVUT, 2014, 163 s. ISBN: 978–80–01–05517–5.
18. HALADOVÁ, E., NECHVÁTALOVÁ, L. *Vyšetřovací metody hybného systému.* 2., doplněné vydání. Brno: Národní centrum ošetřovatelství a nelékařských zdravotnických oborů, 2003, 135 s. ISBN: 80–7013–393–7.
19. HAMILTON, W. Malleolar fractures and dislocations of the ankle: Treatmant. *Traumatic disorders of the ankle.* New York: Springer, 1984, s. 81–99, ISBN: 978–1–4613–8235–5
20. HOLUBÁŘOVÁ, J. & PAVLŮ, D. *Proprioceptivní neuromuskulární facilitace.* 2., doplněné vydání. Praha: Karolinum, 2011, 115 s. ISBN 978–80–246–1941–5
21. HILLER, C. et al. Chronic Ankle Instability: Evolution of the Model. *Journal of Athletic Training [online]*. 2011, roč. 2, č. 46, s. 133–141. [cit. 2018–03–08]. ISSN: 1062–6050
Dostupné z: http://natajournals.org/doi/10.4085/1062–6050–46.2.133?code=nata–site
22. CHALOUPKA, R. *Vybrané kapitoly z LTV v ortopedii a traumatologii.* Brno: Institut pro další vzdělávání pracovníků ve zdravotnictví, 2001, 186 s. ISBN: 80–7013–341–4.

23. JANDA, V. *Svalové funkční testy*. Praha: Grada, 2004, 328 s. ISBN: 80–247–0722–5.
24. JANDA, V. & PAVLŮ, D. *Goniometrie*. Brno: Institut pro další vzdělávání pracovníků ve zdravotnictví, 1993, 107 s. ISBN: 80–7013–160–8.
25. JANDA, V. & VÁVROVÁ, M. Senzomotorická stimulace – Základy metodiky proprioceptivního cvičení. *Rehabilitácia*, 1992, roč. 3., č. 25, 14–34 s. ISSN: 0375– 0922.
26. JEBAVÁ, Z. *Míčkování*. Praha: Adonis. 1994, 39 s. ISBN nepřiděleno. Dostupné z: <http://mickovani.wz.cz
27. KALVASOVÁ, E. Možnosti terapeutického řešení laterálních instabilit ligament hlezna. *Rehabilitace a fyzikální lékařství,* 2009, roč. 16 ,č. 3, 87–95 s. ISSN: 1211–2658.
28. KHOSROABADI, A. Ankle injury prevention. *KinDance [online].* 2013 [cit. 2018–03–12].
Dostupné z: http://www.kindance.com/home/ankle–injury– prevention
29. KISNER, C., COLBY, L.A. *Therapeutic Exercise foundations and techniques.* 6th edition. Philadelphia: F.A. Davis Company, 2012, ISBN: 978–0–8036–2574–7.
30. KOLÁŘ, P. et al. *Rehabilitace v klinické praxi.* Praha: Galén, 2009, 714 s. ISBN: 978–7262–1.
31. LEWIT, K. *Manipulační léčba v myoskeletální medicíně.* 5., přepracované vydání. Praha: Sdělovací technika, 2003, 411 s. ISBN: 8086645045.
32. LIPPERT, L. S. *Clinical Kinesiology for physical therapist assistant*. 3th edition. Philadephia: F.A. Davis Company, 2000, ISBN: 0–8036–0453–X.
33. NEUMANN, D.A. *Kinesiology of the musculoskeletal system: Foundations of rehabilitation.* 2nd edition. St. Louis: Mosby Elsevier, 2010, 691 p. ISBN: 978–0–323–03989–5.
34. NYSKA, M., MANN, G. *The unstable Ankle.* Champaign: The Human Kinetics, 2002, 336 p. ISBN: 0–88011–802–4.
35. PANSKY, B. *Review of Gross anatomy*. 6th edition, McGraw–Hill Professional, 1995, 662 p. ISBN–13: 978–0071054461.

36. PODĚBRADSKÝ, J. & VAŘEKA, I. *Fyzikální terapie I*. 2., doplněné vydání. Praha: Grada, 1998, 440 s. ISBN 80–7169–661–7.
37. SEKIR, U. et al. Effect of Isokinetic Training on Strength, Functionality and Proprioception in Athletes with Functional Ankle Instability. *Knee Surgery, Sports Traumatology, Arthroscopy[online]*. 2007, roč. 15, č. 5, s. 654–664 [cit. 2018–03–12]. ISSN: 1422–7347.
Dostupné z: https://www.ncbi.nlm.nih.gov/pubmed/16770637
38. TASER, F., SHAFIQ, Q., EBRAHEIM, N. Anatomy of lateral ankle ligaments and thein relationship to bony landmarks. *Surgical and radiologic anatomy [online]*. 2006, roč. 28, č. 4, s. 391–397 [cit. 2018–03–10]. ISSN: 0930–1038. Dostupné z: : http://link.springer.com/article/10.1007/s00276–006–0111/fulltext.html
39. TORTORA, G. J., NIELSEN, m. T., et al. *Principles of human anatomy.* 12th edition. New Jersey: John Wiley & Sons, 2012, ISBN–13: 978–1118117705
40. TRAVELL, J.G., SIMONS, D.G. *Myofascial pain and dysfunction: The trigger point manual, the lower extremities.* Philadelphia: Lippincott Williams and Wilkins, 1983, ISBN: 0–683–08367–8.
41. VAŘEKA, I. & VAŘEKOVÁ, R. *Kineziologie nohy*. Olomouc: Univerzita Palackého, 2009, 181 s. ISBN: 978–80–244–2432–3.
42. VÉLE, F. *Kineziologie.* 2., doplněné vydání. Praha: Triton, 2006, 375 s. ISBN: 80–7254–837–9.
43. VOKURKA, M., HUGO, J. a kol. *Velký lékařský slovník*. 9., doplněné vydání. Praha: Maxdorf, 2009, 1144 s. ISBN: 978–80–7345–166–0.
44. ZEMAN, M. *Základy fyzikální terapie*. České Budějovice: Jihočeská univerzita v Českých Budějovicích, 2013, 106 s. ISBN: 978–80–7394–403–2.

5 Seznam zkratek

AA Alergologická anamnéza

AP Aktivní pohyb

ATFL Ligamentum talofibulare anterior

Art. Articulation

BMI Body mass index

CFL Ligamentum calcanofibulare

Cp Krční páteř

CT Počítačová tomografie

DF Dechová frekvence

DK Dolní končetina

DKK Dolní končetiny

Ext. dg. Extenční diagonála

FA Farmakologická anamnéza

GA Gynekologická anamnéza

HK Horní končetina

HKK Horní končetiny

JP Joint play

L Levá

LDK Levá dolní končetina

Lig. Ligamentum

LTV Léčebná tělesná výchova

M. Musculus

Mm. Musculi

MP Metacarp

MT Metatarz

MTP Metatarzophalang

N. Nervus

OA Osobní anamnéza

P Pravá

PDK Pravá dolní končetina

PNF Proprioceptivní neuromuskulární facilitace

PIR Postizometrická relaxace

PP Pasivní pohyb

PTFL Ligamentum talofibulare posterior

RA Rodinná anamnéza

RHB Rehabilitace

RTG Rentgenové záření

PA Pracovní anamnéza

SA Sociální anamnéza

SFTR Sagitální – frontální – transverzální – rotační rovina

SIAS Spina illiaca anterior superior

SIPS Spina illiaca posterior superior

SMS Sensomotorická stimulace

Sp. a Sportovní anamnéza

TMT Techniky měkkých tkání

TP Tepová frekvence

6 7 Přílohy

Příloha č. 1: Vyjádření Etické komise

Příloha č. 2: Návrh informovaného souhlasu pacienta

Příloha č. 3 Seznam tabulek

Příloha č. 4 Seznam obrázků

Příloha č. 1: Vyjádření Etické komise

UNIVERZITA KARLOVA
FAKULTA TĚLESNÉ VÝCHOVY A SPORTU
José Martího 31, 162 52 Praha 6-Veleslavín

Žádost o vyjádření Etické komise UK FTVS

k projektu výzkumné, kvalifikační či seminární práce zahrnující lidské účastníky

Název projektu: Fyzioterapeutická péče o pacienty po distorzi hlezna

Forma projektu: Bakalářská práce

Období realizace: Leden 2018 - únor 2018

Předkladatel: Natálie Hrušková

Hlavní řešitel: Natálie Hrušková

Místo výzkumu (pracoviště): CLPA - Centrum léčby pohybového aparátu

Vedoucí práce (v případě studentské práce): Mgr. Svatava Neuwirthová

Popis projektu: Fyzioterapeutická péče o pacienty po distorzi hlezna bude zpracována pod odborným dohledem zkušeného fyzioterapeuta Mgr. Jakuba Hoskovce v Centrum léčby pohybového aparátu. Cílem této bakalářské práce je v teoretické části přiblížit diagnózu pacienta, která bude zaměřena na etiologii, diagnostiku, klinický obraz a možnosti léčby se zaměřením na fyzioterapeutickou léčbu. V praktické části je cílem vypracovat kazuistiku fyzioterapeutické péče o pacientovi s výše zmíněnou diagnózou, což bude zahrnovat vstupní kineziologický rozbor, cíl terapie, návrh a provedení terapie, zhodnocení efektu terapie a výstupní kineziologický rozbor pacienta.

Charakteristika účastníků výzkumu: Bude se jednat o zletilou pacientku, který je po distorzi hlezna.

Zajištění bezpečnosti: Veškerá vyšetření a terapie budou probíhat pod odborným dohledem fyzioterapeuta na ambulanci v Centru léčby pohybového aparátu. Nebudou použity žádní invazivní techniky. Rizika prováděné terapie a metod nebudou vyšší než běžně očekávána rizika u tohoto typu terapie.

Etické aspekty výzkumu: Pacientka je plnoletá. Získaná data budou zpracovávána a bezpečně uchována v anonymní podobě a publikována v bakalářské práci, případně v odborných časopisech, monografiích a prezentována na konferencích, případně budou využita při další výzkumné práci na UK FTVS. Po anonymizaci budou osobní data smazána. Anonymizace pacientky na fotografiích bude provedena začerněním/rozmazáním obličejů či částí těla, znaků, které by mohly vést k její identifikaci. Neanonymizované fotografie budou po ukončení výzkumu smazány.
V maximální možné míře zajistím, aby získaná data nebyla zneužita.

Text informovaného souhlasu: přiložen

Povinností **všech účastníků výzkumu na straně řešitele** je chránit život, zdraví, důstojnost, integritu, právo na sebeurčení, soukromí a osobní data zkoumaných subjektů, a podniknout k tomu veškerá preventivní opatření. Odpovědnost za ochranu zkoumaných subjektů leží vždy na účastnících výzkumu na straně řešitele, nikdy na zkoumaných, byť dali svůj souhlas k účasti na výzkumu. Všichni účastníci výzkumu na straně řešitele musí brát v potaz etické, právní a regulační normy a standardy výzkumu na lidských subjektech, které platí v České republice, stejně jako ty, jež platí mezinárodně.
Potvrzuji, že tento popis projektu odpovídá návrhu realizace projektu a že při jakékoli změně projektu, zejména použitých metod, zašlu Etické komisi UK FTVS revidovanou žádost.

V Praze dne: 30.1. 2018 Podpis předkladatele:

Vyjádření Etické komise UK FTVS

Složení komise: **Předsedkyně:** doc. PhDr. Irena Parry Martínková, Ph.D.
Členové: prof. PhDr. Pavel Slepička, DrSc.
doc. MUDr. Jan Heller, CSc.
PhDr. Pavel Hráský, Ph.D.
Mgr. Eva Prokešová, Ph.D.
MUDr. Simona Majorová

Projekt práce byl schválen Etickou komisí UK FTVS pod jednacím číslem: 051/2018

dne: 31. 1. 2018

Etická komise UK FTVS zhodnotila předložený projekt a **neshledala žádné rozpory** s platnými zásadami, předpisy a mezinárodní směrnicemi pro provádění výzkumu zahrnujícího lidské účastníky.

Řešitel projektu splnil podmínky nutné k získání souhlasu Etické komise.

UNIVERZITA KARLOVA
Fakulta tělesné výchovy a sportu
José Martího 31, 162 52, Praha 6

razítko UK FTVS

podpis předsedkyně EK UK FTVS

Příloha č. 2: Návrh informovaného souhlasu pacienta

INFORMOVANÝ SOUHLAS

Vážená paní, vážený pane,

v souladu se Všeobecnou deklarací lidských práv, zákonem č. 101/2000 Sb., o ochraně osobních údajů a o změně některých zákonů, ve znění pozdějších předpisů, Helsinskou deklarací, přijatou 18. Světovým zdravotnickým shromážděním v roce 1964 ve znění pozdějších změn (Fortaleza, Brazílie, 2013) a dalšími obecně závaznými právními předpisy Vás žádám o souhlas s prezentováním a uveřejněním výsledků vyšetření a průběhu terapie prováděné v rámci praxe v CLPA – Centru léčby a pohybového aparátu kde Vás příslušně kvalifikovaná osoba seznámila s Vaším vyšetřením a následnou terapií. Výsledky Vašeho vyšetření a průběh Vaší terapie bude publikován v rámci bakalářské práce na UK FTVS, s názvem Kazuistika fyzioterapeutické péče o pacienta s diagnózou stav po distorzi hlezna.

Cílem této bakalářské práce je seznámení se s danou problematikou v teoretické části a zpracování kazuistiky fyzioterapeutické péče o pacienta po distorzi hlezenního kloubu v části speciální.

Získané údaje, fotodokumentace, průběh a výsledky terapie budou uveřejněny v bakalářské práci v anonymizované podobě. Osobní data nebudou uvedena a budou uchována v anonymní podobě. V maximální možné míře zabezpečím, aby získaná data nebyla zneužita.

Jméno a příjmení řešitele: Natálie Hrušková
Podpis:.....

Jméno a příjmení osoby, která provedla poučení: Mgr. Jakub Hoskovec
Podpis:.....

Prohlašuji a svým níže uvedeným vlastnoručním podpisem potvrzuji, že dobrovolně souhlasím s prezentováním a uveřejněním výsledků vyšetření a průběhu terapie ve výše uvedené bakalářské práci, a že mi osoba, která provedla poučení, osobně vše podrobně vysvětlila, a že jsem měl(a) možnost si řádně a v dostatečném čase zvážit všechny relevantní informace, zeptat se na vše podstatné a že jsem dostal(a) jasné a srozumitelné odpovědi na své dotazy. Byl(a) jsem poučen(a) o právu odmítnout prezentování a uveřejnění výsledků vyšetření a průběhu terapie v bakalářské práci nebo svůj souhlas kdykoli odvolat bez represí, a to písemně zasláním Etické komisi UK FTVS, která bude následně informovat řešitele.

Místo, datum .....

Jméno a příjmení pacienta ..... Podpis pacienta:.....

Jméno a příjmení zákonného zástupce .....….

Vztah zákonného zástupce k pacientovi ..... Podpis: .....

Příloha č. 3 Seznam tabulek

Tab. č. 1 Vstupní antropometrické měření délky DKK 41
Tab. č. 2 Vstupní antropometrické měření obvodů DKK 41
Tab. č. 3 Vstupní goniometrické vyšetření aktivních rozsahů dle Jandy 42
Tab. č. 4 Vstupní goniometrické vyšetření pasivních rozsahů dle Jandy 42
Tab. č. 5 Vstupní dynamické vyšetření páteře 43
Tab. č. 6 Vstupní vyšetření svalové síly dle Jandy 44
Tab. č. 7 Vstupní vyšetření zkrácených svalů dle Jandy 44
Tab. č. 8 Vstupní vyšetření kloubní vůle dle Lewita 45
Tab. č. 9 Vstupní vyšetření reflexů DKK 46
Tab. č. 10 Vstupní vyšetření čití DKK 46
Tab. č. 11 Průběžné vyšetření svalové síly dle Jandy 60
Tab. č. 12 Výstupní antropometrické měření délky DKK 68
Tab. č. 13 Výstupní antropometrické měření obvodů DKK 68
Tab. č. 14 Výstupní goniometrické vyšetřené aktivních rozsahů dle Jandy 69
Tab. č. 15 Výstupní goniometrické vyšetření pasivních rozsahů dle Jandy 69
Tab. č. 16 Výstupní dynamické vyšetření páteře 70
Tab. č. 17 Výstupní vyšetření svalové síly dle Jandy 71
Tab. č. 18 Výstupní vyšetření zkrácených svalů dle Jandy 71
Tab. č. 19 Výstupní vyšetření kloubní vůle dle Lewita 72
Tab. č. 20 Výstupní vyšetření reflexů DKK 73
Tab. č. 21 Výstupní vyšetření čití DKK 73
Tab. č. 22 Zhodnocení antropometrického měření obvodů PDK dle Haladové 75
Tab. č. 23 Zhodnocení goniometrického vyšetření aktivních rozsahů PDK dle Jandy 76
Tab. č. 24 Zhodnocení svalové síly PDK dle Jandy 76
Tab. č. 25 Zhodnocení vyšetření zkrácených svalů PDK dle Jandy 77
Tab. č. 26 Zhodnocení vyšetření kloubní vůle PDK dle Lewita 78

Příloha č. 4 Seznam obrázků

Obr. č. 1 Ligamentózní spojení nohy (Floyd, 2011) 16
Obr. č. 2 Svaly bérce (Floyd, 2011) 18
Obr. č. 3 Distroze laterálních ligamentů (Khosroabadi, 2013) 26