UNIVERZITA KARLOVA V PRAZE
Fakulta tělesné výchovy a sportu

Kazuistika fyzioterapeutické péče o pacienta s embolizací spinální arteriovenózní malformace s nidem v úrovni Th_{12}-L_1 s rozvojem těžké paraparézy DKK

Bakalářská práce

Vedoucí bakalářské práce:
Mgr. Svatava Neuwirthová

Zpracoval:
Marek Zámečník

Praha 2016

Prohlášení

Prohlašuji, že jsem závěrečnou bakalářskou práci zpracoval samostatně a že jsem uvedl všechny použité informační zdroje a literaturu. Tato práce ani její podstatná část nebyla předložena k získání jiného nebo stejného akademického titulu.

V Praze dne 8. 4. 2016 .....

Marek Zámečník

Evidenční list

Souhlasím se zapůjčením své bakalářské práce ke studijním účelům. Uživatel svým podpisem stvrzuje, že tuto bakalářskou práci použil ke studiu a prohlašuje, že ji uvede mezi použitými prameny.

Jméno:	Fakulta/katedra:	Datum:	Podpis:

Poděkování

Rád bych poděkoval Mgr. Svatavě Neuwirthové za vedení mé bakalářské práce, odborné rady, cenné připomínky při zpracování práce, vstřícnost a ochotu. Dále bych chtěl poděkovat mé oponentce Bc. Šárce Richterové za cenné rady a pohodové vedení mé souvislé odborné praxe v Rehabilitační klinice Malvazinky v Praze. Mé díky také směřují k mé rodině a milované přítelkyni za morální i psychickou podporu.

Také bych rád poděkoval svému pacientovi J. H. za jeho ochotu a vynikající spolupráci při odebírání potřebných údajů ke zpracování mé bakalářské práce.

Abstrakt

Autor:

Marek Zámečník

Název práce:

Kazuistika fyzioterapeutické péče o pacienta s embolizací spinální arteriovenózní malformace s nidem v úrovni Th_{12}-L_1 s rozvojem těžké paraparézy DKK.

Cíle práce:

Cílem této práce je shrnutí teoretických a praktických poznatků, přiblížení problematiky spinálních arteriovenózních malformací a z pohledu fyzioterapeuta zpracovat kazuistiku pacienta, který podstoupil spinální embolizaci arteriovenózní malformace ThL páteře, po které se rozvinula těžká paraparéza DKK.

Metoda:

Práce je rozdělena na část obecnou (teoretickou) a speciální (praktickou). Část obecná byla zpracována na základě odborné literatury a shrnuje základní informace o problematice míšních lézí a podrobněji o samotných arteriovenózních malformacích, o diagnostice a operačním řešení jednotlivých druhů malformací a nakonec o práci fyzioterapeuta u takového druhu diagnózy. Část speciální zaznamenává průběh terapie s pacientem po embolizaci spinální arteriovenózní malformace s rozvojem těžké paraparézy DKK v rámci souvislé odborné praxe.

Výsledky:

Nejlepších výsledků bylo dosaženo v rámci terapie zlepšení celkové kondice, zvýšení svalové síly a zvýšení rozsahu pohybu na dolních končetinách. Výsledný efekt byl zaznamenán jak objektivně, tak subjektivně.

Klíčová slova:

mícha, arteriovenózní malformace, arteriovenózní fistula, embolizace, nidus, paraparéza, fyzioterapie

Abstract

Autor:

Marek Zámečník

Title:

Case study of the physiotherapy treatment of a patient after embolisation procedure of spinal arteriovenous malformation with a nidus in the Th_{12}-L_1 segment with developed severe paraparesis of lower limbs.

Objective:

The aim of this work is a summary of theoretical and practical knowledge, approach the issue of spinal arteriovenous malformations. And from the perspective of a physiotherapist to manage a case report of a patient who underwent embolisation treatment of spinal arteriovenous malformation of ThL spine, after which developed severe paraparesis of lower limbs.

Methods:

The work is divided into two parts – general (theoretical) and special (practical). Theoretical part is based on the research of specialised literature and summarises the basic information about spinal cord lesions and in great detail about the arteriovenous malformation of spinal cord, about diagnostics and treatment of individual types of malformations and finally a physiotherapy of this kind of diagnosis. Practical part documents the process of physiotherapy of the patient after embolisation treatment of spinal arteriovenous malformation with developed severe paraparesis of lower limbs.

Results:

The therapy reached the best results in the area of better overall condition of the patient, muscle strength improvement a range of motion improvement of the lower extremities. The final effect of the therapy was noted both subjectively and objectively.

Keywords:

Spinal cord, arteriovenous malformation, arteriovenous fistula, embolisation treatment, nidus, paraparesis, physiotherapy

OBSAH

1 ÚVOD 10
2 ČÁST OBECNÁ 11
2.1 Anatomie páteře a míchy 11
2.1.1 Páteř 11
2.1.2 Mícha 12
2.2 Cévní zásobení míchy 13
2.2.1 Tepny míchy 13
2.2.2 Žíly míchy 14
2.3 Dráhy míchy 15
2.4 Funkce míchy 15
2.4.1 Reflexní oblouk 16
2.4.2 Spinální koordinace motoriky 16
2.5 Cévní onemocnění míchy 16
2.5.1 Cévní léze míšní (míšní ischemie) 16
2.5.2 Myelomalacie 17
2.5.3 Syndromy úplné míšní léze 17
2.5.4 Syndromy částečné míšní léze 17
2.5.5 Hematomyelie 18
2.5.6 Arteriovenózní malformace 19
2.5.7 Arteriovenózní fistuly 22
2.6 Diagnostika 23
2.6.1 Hodnocení míšních lézí 24
2.6.2 Zobrazovací metody 24
2.7 Terapeutické přístupy v léčbě spinálních AVM 25
2.7.1 Neurochirurgický přístup 25
2.7.2 Endovaskulární přístup 26
2.7.3 Farmakologický přístup 27
2.8 Fyzioterapeutické metody a postupy 28
2.8.1 Vyšetření fyzioterapeutem 28
2.8.2 Fyzioterapeutické přístupy používané v současnosti 31
3 ČÁST SPECIÁLNÍ 42

3.1 Metodika práce ... 42
3.2 Anamnéza ... 43
3.3 Vstupní kineziologický rozbor – 20. 1. 2016 ... 44
3.3.1 Vyšetření stoje (aspekce) ... 44
3.3.2 Vyšetření chůze (aspekce) ... 45
3.3.3 Vyšetření měkkých tkání a reflexních změn dle Lewita (palpačně) ... 46
3.3.4 Antropometrické vyšetření ... 48
3.3.5 Goniometrické vyšetření ... 48
3.3.7 Vyšetření svalové síly dle Jandy ... 49
3.3.8 Vyšetření zkrácených svalů dle Jandy ... 50
3.3.9 Vyšetření kloubní vůle DKK dle Lewita ... 50
3.3.10 Neurologické vyšetření ... 52
3.3.11 Testy zaměřené na hluboký stabilizační systém páteře dle Koláře ... 54
3.3.12 Barthelův test základních všedních činností: ... 55
3.3.13 Závěr vstupního vyšetření ... 55
3.4 Krátkodobý a dlouhodobý fyzioterapeutický plán ... 57
3.5 Průběh terapie ... 58
3.5.1 Terapeutická jednotka č. 1 – 20. 1. 2016 ... 58
3.5.2 Terapeutická jednotka č. 2 – 21. 1. 2016 ... 58
3.5.3 Terapeutická jednotka č. 3 – 22. 1. 2016 ... 62
3.5.4 Terapeutická jednotka č. 4 – 25. 1. 2016 ... 65
3.5.5 Terapeutická jednotka č. 5 – 26. 1. 2016 ... 68
3.5.6 Terapeutická jednotka č. 6 – 27. 1. 2016 ... 71
3.5.7 Terapeutická jednotka č. 7 – 28. 1. 2016 ... 74
3.5.8 Terapeutická jednotka č. 8 – 29. 1. 2016 ... 77
3.5.9 Terapeutická jednotka č. 9 – 2. 2. 2016 ... 80
3.5.10 Terapeutická jednotka č. 10 – 3. 2. 2016 ... 82
3.5.11 Terapeutická jednotka č. 11 – 4. 2. 2016 ... 85
3.6 Výstupní kineziologický rozbor – 5. 2. 2016 ... 88
3.6.1 Vyšetření stoje (aspekce) ... 88
3.6.2 Vyšetření chůze (aspekce) ... 89
3.6.3 Vyšetření měkkých tkání a reflexních změn dle Lewita (palpačně) ... 90
3.6.4 Antropometrické vyšetření ... 92
3.6.5 Goniometrické vyšetření ... 92

3.6.6 Vyšetření svalové síly dle Jandy 93
3.6.7 Vyšetření zkrácených svalů dle Jandy 94
3.6.8 Vyšetření kloubní vůle DKK dle Lewita 94
3.6.9 Neurologické vyšetření 96
3.6.10 Testy zaměřené na hlubokou stabilizaci bederní páteře dle Koláře 99
3.6.11 Barthelův test základních všedních činností 100
3.6.12 Závěr výstupního vyšetření 100
3.7 Zhodnocení efektu terapie 102
4 ZÁVĚR 108
SEZNAM POUŽITÉ LITERATURY 109
PŘÍLOHY 116

1 ÚVOD

Spinální arteriovenózní malformace je široky pojem, který představuje různé cévní choroby postihující cévy v oblasti míchy člověka. Jsou to vzácné patologické vady, které postihují 3–4 % populace. Arteriovenózní malformace jsou abnormální spleti cév, které způsobují mnohočetné nepravidelné spojení mezi tepenným a žilním systémem. Tyto vady se nejčastěji vyskytují v míše a v jakékoli části mozku nebo na jeho povrchu, může se vyvinout kdekoli jinde v těle.

Cílem této bakalářské práce bylo vytvoření kazuistiky pacienta po embolizační léčbě spinální arteriovenózní malformace s rozvojem těžké paraparézy dolních končetin s využitím všech dosud nabytých praktických dovedností bakalářského studia oboru fyzioterapie a doplnění praktické části o teoretické znalosti týkající se diagnózy a léčby vybraného pacienta. Z tohoto důvodu je práce rozdělena na část obecnou a speciální.

Speciální část byla vytvořena na základě absolvování souvislé odborné praxe na lůžkovém oddělení Rehabilitační kliniky Malvazinky, v termínu od 18. 1. 2016 do 12. 2. 2016. K vypracování kazuistiky jsem si vybral pacienta po embolizaci spinální arteriovenózní malformace s rozvojem těžké paraparézy DKK. Práce s tímto pacientem byla velmi zajímavá a pro tento druh diagnózy vzácná, neboť výskyt arteriovenózních malformací je velmi nízký. Kazuistika obsahuje anamnestické údaje pacienta, vstupní i výstupní kineziologický rozbor, kompletní popis všech absolvovaných terapeutických jednotek a zhodnocení efektu terapie.

Obecná část vznikla na podkladě nastudované odborné literatury, české i zahraniční. Předchází části speciální a podává teoretické informace o anatomii páteře a míchy, cévnímu zásobení a funkcí míchy, etiologii a rozvoji míšních lézí a útisků míchy, zvláště se detailněji zaměřuji právě na spinální arteriovenózní malformace. Rozebírám zde všechny druhy a podoby tohoto onemocnění a popisuji diagnostiku s vyšetřením, zobrazovací metody a operační řešení těchto druhů malformací.

V poslední části teorie popisuji práci fyzioterapeuta od vstupního vyšetření, přes fyzioterapeutické postupy a metody používané v současnosti, terapeutické přístupy ovlivňující reflexní změny a nakonec fyzikální terapii, která jakožto doplňující terapie může pomoci k rychlejšímu a zdárnějšímu zlepšení stavu pacienta po takto obtížném zákroku.

2 ČÁST OBECNÁ

2.1 Anatomie páteře a míchy

2.1.1 Páteř

Páteř (columna vertebralis) je součást kostry obratlovců. Je složena z řady obratlů, kterých je u člověka 32–34. 7 krčních, 12 hrudních, 5 bederních, 5 křížových a 3–5 kostrčních (49).

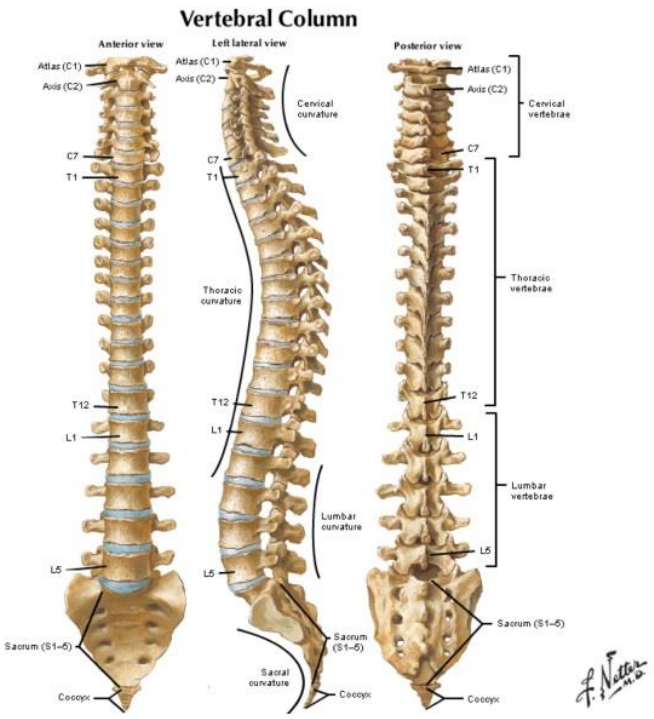

Obr. č. 1 - Ventrální, laterální a dorzální pohled na páteř, os sacrum a os coccyx (1)

Každý obratel je morfologicky uzpůsoben své funkci v příslušné části páteře. Obratel se skládá z těla (corpus vertebrae), oblouku (arcus vertebrae), patky neboli pediklu na každé straně spojující tělo s obloukem. Oblouk obratle má lamelu (lamina arcus vertebrae), obemykající míchu. Spojením obratle a oblouku vzniká otvor (foramen vertebrae). Všechna foramina vertebralia vytváří páteřní kanál (canalis vertebralis). Výběžky spojující jednotlivé obratle jsou kloubní, a to horní (processus articulares superiores) a dolní (processus articulares inferiores). Dále jsou to pak výběžky příčné

(processi transversi) a výběžek trnový (processus spinosus). Mezi obratli jsou měkké meziobratlové ploténky (9, 36).

Na páteř je navázána lebka kraniálně a pánev kaudálně, hrudní koš nebo končetiny. Páteř člověka je dvojesovitě prohnutá, což zajišťuje její pružnost. Zakřivení dopředu krční a bederní páteře – lordóza. Zakřivení dozadu hrudní páteře a kosti křížové – kyfóza. Páteř svou stavbou a funkcí umožňuje člověku vzpřímenou chůzi a chrání míchu, která probíhá uvnitř páteřním kanálem (36).

2.1.2 Mícha

Mícha (medulla spinalis) je dlouhá (cca 43-45 cm), tenká nervová trubice složena z nervové tkáně a podpůrných buněk, která navazuje na prodlouženou míchu. Probíhá páteřním kanálem ve výši C_1-L_2. Je tvořena šedou a bílou hmotou (2).

Šedá hmota tvoří přední a zadní míšní rohy, které jsou složeny z buněčných těl, dendritů, axonů a gliových buněk (2).

Přední rohy míšní jsou z buněk, jejichž axony jsou motorickými vlákny míšních nervů. Tyto buňky se nazývají motoneurony. Zadní rohy míšní jsou z buněk, jejichž axony jsou senzitivními vlákny míšních nervů. V postranních spojovacích úsecích šedé hmoty jsou v některých úsecích míchy jádra, jejichž výběžky inervují hladkou svalovinu a žlázy - jde o motorická vlákna autonomní neboli vegetativní (10).

Bílá hmota tvoří provazce míšní, které jsou složeny z myelinizovaných a nemyelinizovaných axonů a gliových buněk (2).

Mozkomíšní pleny (meningy) jsou obaly, které obklopují a chrání míchu a mozek. *Pia mater* intimně naléhá na míchu, na každou rýhu a štěrbinu a představuje lůžko pro nutriční cévy (2).

Arachnoidea je prostřední vrstva míchy. Tvoří subarachnoidální prostor, v němž cirkuluje mozkomíšní mok (2).

Dura mater tvoří zevní tvrdý obal míchy, který je tvarován do podoby vaku. Vak začíná kolem foramen magnum a pokračuje až k tělu obratle S2, kde se sbíhá do kuželovitého zakončení (2, 10).

Conus medullaris je zužující se oddíl dolní části míchy. Končí nad druhým bederním obratlem, kde mícha pokračuje v tzv. filum terminale neboli cauda equina na jednotlivé míšní nervy, které končí až na kostrči (10, 12).

Z míchy vychází 31 párů míšních nervů. Jejich vlákna tvoří přední a zadní rohy míšní, které se po vystoupení z meziobratlových otvorů spojí a vytvářejí míšní nerv. Tento úsek míchy se nazývá míšní segment.

Každý zdravý jedinec má fyziologicky:

- 8 krčních (inervují kůži a svaly horních končetin, hlavy a krku),
- 12 hrudních (inervují mezižeberní svaly, kůži a svaly zad a hrudníku),
- 5 bederních (inervují svaly a kůži břicha, stehna a kůži pohlavních orgánů),
- 5 křížových (inervují kůži a svaly dolních končetin a sedací svaly),
- 1-3 kostrční míšní segmenty (u člověka bez funkce) (10).

Jejím prostřednictvím přenáší organismus informaci mezi mozkem a periferní nervovou soustavou a reaguje na změny venkovního prostředí. Mícha je také schopná některých autonomních funkcí (míšní reflexy) a koordinuje některé reflexy. Uprostřed míchy leží centrální kanálek míšní, který obsahuje mozkomíšní mok, což je čirá tekutina, která chrání a vyživuje mozek a míchu (10).

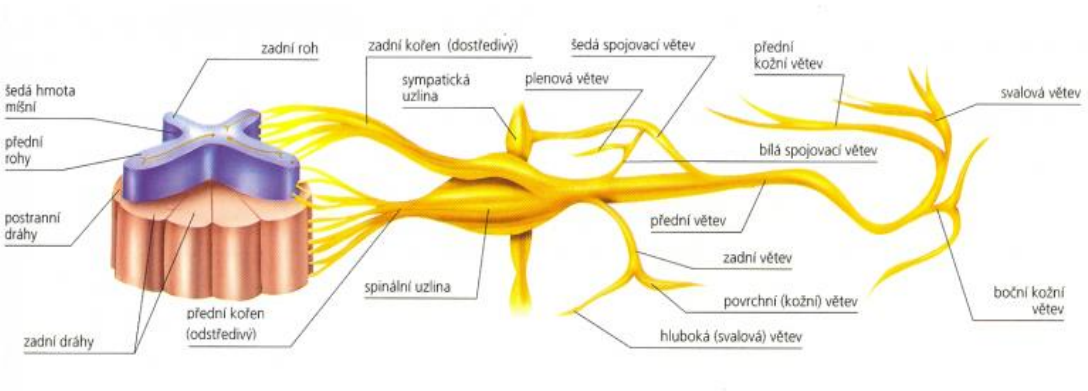

Obr. č. 2 – Mícha s míšním nervem (2)

2.2 Cévní zásobení míchy

2.2.1 Tepny míchy

Tepny přistupují k míše převážně skrze foramina intervertebralia v podobě rr. spinales. Po vstupu do páteřního kanálu se rr. spinales dělí na a. radicularis anterior et posterior,

které přistupují k míše jakožto aa. medullares segmentales a v pia mater míchy přecházejí v tenké podélné tepny – a. spinalis anterior a aa. spinales posteriores (dextra et sinistra). Tyto kmeny pokračují kaudálně a jejich větve zásobují celou míchu (10).

Ventrální oblast míšní (včetně téměř celé šedé hmoty) je zásobena z a. spinalis anterior, zadní oblast zásobuje párová a. spinalis posterior. A. cerebri anterior dostává krev z aa. vertebrales a a. cervicalis ascendens (krční oblast), v hrudní oblasti z větví interkostálních arterií (a. intercostalis suprema et aa. intercostales posteriores) a bederní oblasti z aa. lumbales (44).

Střední část míchy ($Th_4 – Th_6$) má cévní zásobení relativně chudé. Průběh přítoků a. spinalis anterior bývá dosti variabilní. Lumbální oblast míchy bývá zásobena zpravidla levostrannou větví lumbální arterie, nejčastěji v oblasti $Th_9 – L_2$ (44).

2.2.2 Žíly míchy

Uspořádání žilního zásobení míchy je podobné tomu tepennému. Z žil probíhajících v pia mater je krev odváděna radikulárními žilami do epidurálních žilních pletení – plexus venosi vertebrales interni. Z nich se krev dostává do plexus venosi vertebrales externi a následně do vv. vertebrales, vv. cervicales profundae, vv. intercostales, vv. lumbales a vv. sacrales laterales (14).

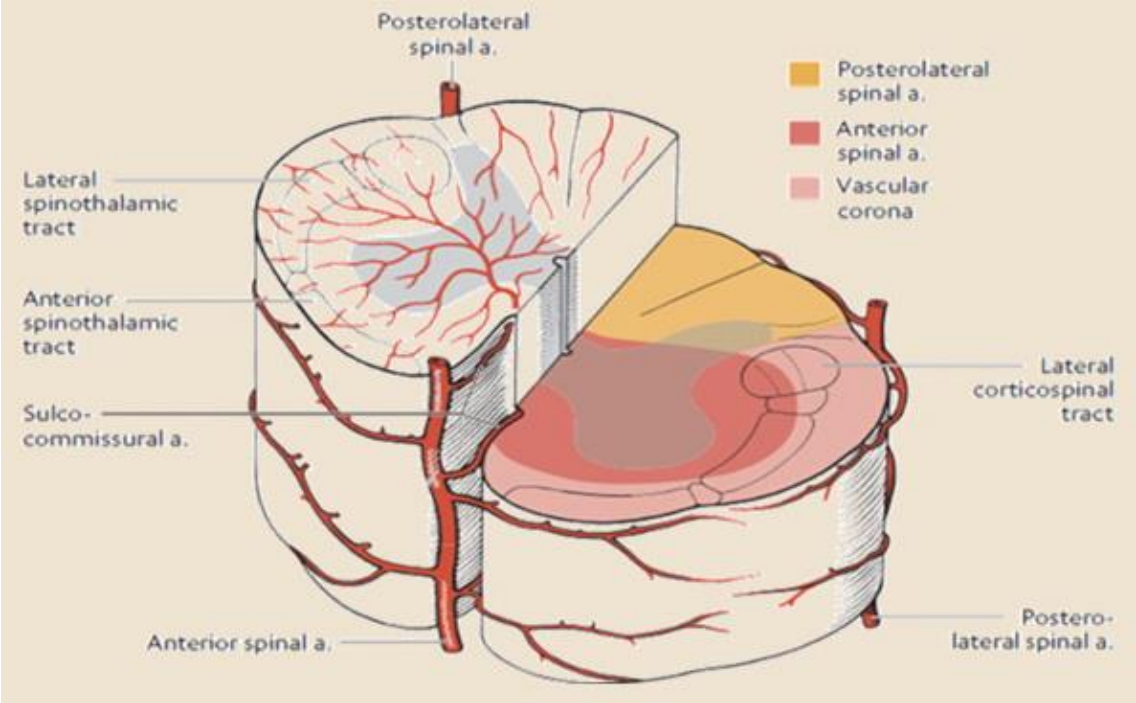

Obr. č. 3 – Cévní zásobení míchy (3)

2.3 Dráhy míchy

Jsou to svazky vláken v centrálním nervovém systému (dále jen CNS). Probíhají v provazcích bílé hmoty a spojují jednotlivé části CNS. V každé polovině míchy se seskupují do tří provazců.

Zadní provazce

Jsou složeny z drah převádějící senzitivní informace, ty vedou vzruchy z receptorů do vyšších oddílů nervového systému. Zprostředkovávají vnímání dotyku, tlaku a hmatových počitků. Zadní provazce se nazývají senzitivní dráhy (50).

Přední provazce

Jsou složeny z drah přivádějící impulsy z mozkové kůry pro vědomé pohyby končetin a trupu. Tyto dráhy se nazývají motorické (50).

Postranní provazce

Obsahují jak dráhy senzitivní, tak dráhy motorické (50).

2.4 Funkce míchy

Převodní - v bílé hmotě se nacházejí míšní dráhy:

- vzestupné (senzorické) – vedou od receptorů do mozku
- sestupné (motorické) – vedou z mozku k výkonným orgánům

Hlavní – pyramidová dráha – vychází z šedé kůry koncového mozku, na hranici prodloužené míchy a míchy hřbetní se kříží, přivádí impulzy z mozku k příčně pruhovaným svalům. Přerušení těchto drah vede k poruše hybnosti (39).

Reflexní - reflex je automatická, mimovolní odpověď na nervový podnět. Mícha je ústředí jednoduchých míšních reflexů: obranné, patelární, defekační, sekrece potu, rozšiřování zornic atd. Zabezpečuje klidové napětí ve svalech a jednoduché svalové pohyby především obranného charakteru (obranné reflexy). Reflexně je také řízeno vyprazdňování močového měchýře a konečníku a některé funkce pohlavního aparátu (erekce a ejakulace) (39).

2.4.1 Reflexní oblouk

Je anatomickým základem reflexu. Skládá se z:

- receptoru
- dostředivé – aferentní dráhy, kterými prochází senzitivní vlákna
- ústředí – šedá míšní hmota
- odstředivé – eferentní dráhy, kterými prochází motorická vlákna
- výkonného orgánu - např. sval (50).

2.4.2 Spinální koordinace motoriky

Základním fyziologickým prvkem řízení motoriky je motorická jednotka. Tvoří motoneuron (alfa motoneuron) spojený s určitým počtem svalových vláken. Jednotlivé míšní segmenty koordinují činnost svalů při pohybu (24).
Na spinální úrovni probíhají tyto hlavní principy řízení motoriky:

- reciproční inervace – je charakterizována opačným účinkem na motoneurony antagonistických svalů: při každé aktivaci motoneuronů agonistů dochází k útlumu motoneuronů antagonistů;
- záporná zpětná vazba – brání nadměrnému aktivování a tím přetížení neuronů
- princip převahy vyšších oddílů CNS – vyšší oddíly CNS jsou nadřazeny těm nižším (2).

2.5 Cévní onemocnění míchy

2.5.1 Cévní léze míšní (míšní ischemie)

Jsou mnohem vzácnější než cévní léze mozku, protože vlastní míšní artérie jsou postiženy aterosklerózou poměrně vzácně. K lézím dochází většinou z extramedulárních příčin (ateroskleróza aorty, odstupu segmentálních hrudních nebo lumbálních artérií; hypoperfúze při oběhovém šoku, např. při infarktu myokardu). Mohou mít akutní, ale i pomalý rozvoj (56).

2.5.2 Myelomalacie

Ischemická léze míšních tkání v důsledku komprese tepen odstupujících z arteria spinalis anterior, arteria radicularis magna nebo podmíněné disekce aneuryzmatu břišní aorty. Tepny můžou být utlačeny tumorem, traumatem či cévní anomálií. Uzávěry a. spinalis anterior postihují ventrální oblast míchy. Predilekční oblasti jsou krční a především lumbální mícha (8).

Pro myelomalacii je typický zpravidla náhlý nástup paraparézy dolních končetin, kterému však mohou předcházet i týdny a měsíce se opakující pocity slabosti dolních končetin a změněného čití, označované jako tzv. míšní klaudikace. Takto postižení jedinci uvádějí náhle nastoupivší slabost nohou s jejich podklesnutím a pádem (8).

Dále dochází i k poruše močení a defekace, je prokazatelná porucha čití se zjistitelnou hranicí, s disociací čití pro teplo a bolest (8).

Vzácně může vést postižení cévního zásobení v oblasti krční páteře i k poruchám hybnosti horních končetin (8).

Klinický obraz je dán výškovou lokalizací. Makroskopické i histologické změny bývají podobné infarktům mozku. Na etiologii se podílí trombóza aterosklerotického původu, komprese míchy (úrazy, záněty, tumory) popřípadě cévní poruchy (44, 56).

2.5.3 Syndromy úplné míšní léze

Jedná se o transverzální (kompletní) míšní lézi, při které dochází ke ztrátě veškeré volní hybnosti (včetně ovládání sfinkterů) a všech kvalit čití distálně od místa léze. U této léze se objevují tzv. vegetativní příznaky – pokles TK (porucha sympatiku), bradykardie, u mužů priapismus (dlouhotrvající a spontánně neustupující erekce) (4, 47).

2.5.4 Syndromy částečné míšní léze

Syndrom arteria spinalis anterior

Jedná se o hypoxii přední míšní tepny a vede k postižení ventrální poloviny míchy s následnou chabou paraparézou, ischémií přímo postižených segmentů a spastickou paraparézou segmentů distálních (5, 18).

Slabost postižených oblastí je doprovázena svalovou atrofií, hypotonií, fascikulacemi (samovolné záškuby svalových vláken) a hypo až areflexií. Typická je dále disociovaná porucha čití pro teplo a bolest (odpovídá přerušení commissura alba anterior - úzký pruh bílé hmoty spojující pravou a levou část míchy vpředu) při zachovaném čití taktilním a poruchou sfinkterovou (34, 47, 56).

Syndrom arteria spinalis posterior

Postižení zadních rohů míšních většinou traumatického původu, může k němu dojít i po infarktu zadní míšní tepny. Dochází ke ztrátě hlubokého čití (propriocepce a vibrační čití) pod úrovní léze. Povrchové čití je zachováno (čití motorické, termické, dotykové a bolest) (18, 20, 38).

Mezi tento syndrom se řadí i tabes dorsalis. Tabes dorsalis, neboli syfilitická myelopatie či obecně „vysychání míchy“ je pomalé degenerativní onemocnění zadních rohů míšních v důsledku syfilitidou v pozdním stádiu rozvoje (18, 20, 47).

Syndrom míšní šedi – „Central cord syndrom“

Nejčastěji vzniká jako důsledek stenózy (zúžení) míchy v oblasti krční páteře. Může být způsobena kontuzí (zhmoždění) míchy nebo hematomyelií. Je charakterizována slabostí horních končetin, hybnost dolních končetin je variabilní. Pod úrovní poškození dochází ke ztrátě čití bolesti, dotyku a termického čití (18, 20, 37, 38).

Brown-Séquardův syndrom

Jde o příčné poškození poloviny míchy. Vzniká při stranovém poškození míchy nejčastěji v důsledku traumatu, jako jsou bodná či střelná zranění, fraktura obratle, tumor, hematomyelie nebo ischemie.

Po odeznění míšního šoku dochází na ipsilaterální straně pod úrovní léze ke spastické obrně a ztrátě všech kvalit čití. Na kontralaterální straně pod úrovní léze dochází k poruše termického čití a čití bolesti (20, 25, 37, 38).

2.5.5 Hematomyelie

Krvácení do míchy je vzácné. Je netraumatického původu a objevuje se v okolí arteriovenózních malformací a kavernomů. Nesouvisí vůbec s aterosklerózou, ale předpokládá se spíše drobná vývojová cévní malformace. Začíná většinou lokalizovanou bolestí v zádech a rychlým rozvojem paraparézy dolních končetin

s poruchou čití, která má disociovaný charakter (zachované hluboké čití nasvědčuje intramedulární lokalizaci) (56).

Spinální epidurální krvácení patří k velmi vzácným příhodám, manifestuje se akutní bolestí a rychlou progresí do para nebo kvadruplegie. Hlavní příčinou je hemoragická diatéza (krvácivý stav) u antikoagulační terapie, vzácně trauma. Diagnostickou metodou pro určení hematomyelie je MR (56).

2.5.6 Arteriovenózní malformace

Arteriovenózní malformace (dále jen AVM) je vývojovou poruchou cévního systému, která je tvořena přímým spojením jednotlivých cév nebo spletí dilatovaných cév s abnormální komunikací mezi arteriálním a venózním systémem, bez vmezeřené prekapilární a kapilární sítě. Tato spleť abnormálních tepen a žil se pak označuje jako nidus (57).

„Spinální arteriovenózní malformace byly poprvé popsány Heboldem a Gauppem na konci 19. století. První operaci spinální AVM provedl Elsberg v r. 1914 a pooperační průběh vedl k úpravě neurologického nálezu u pacienta s progredující myelopatií (nezánětlivé onemocnění míchy). Problémem však nadále zůstávala diagnostika a lokalizace malformací. Významným posunem vpřed bylo zavedení selektivní spinální angiografie v 60. letech 20. století a následně magnetické rezonance. Obě metody umožnily nejen lépe a přesněji diagnostikovat spinální AVM, ale také lépe porozumět patofyziologii těchto lézí. Zároveň v tomto období začíná éra endovaskulárních embolizací.“ (46)

Za normálních okolností se arteriální krev vlévá pod vysokým tlakem do kapilárního řečiště, kde dochází k postupnému snižování krevního tlaku před dosažením žilního systému, jehož měkkostěnné cévy by vysoký krevní tlak nevydržely. V této fázi dochází k přenosu kyslíku a živin z krve do tkání. Z kapilární sítě je následně odkysličená krev již pod nízkým tlakem odváděna žílami zpět do srdce a plic (57).

S AVM je kapilární řečiště vynecháno a arteriální krev obchází míšní tkáně a je pumpována přímo do žilního systému. Protože chybí normální cévní odpor arteriokapilární cévní sítě, vede snížený celkový odpor ke zvýšenému průtoku krve přes nidus. Toto přímé spojení tepny a žíly skrze AVM se nazývá arteriovenózní zkrat (angl. shunt) (13, 17, 57).

Zvýšený průtok arteriální krve přes AVM za čas způsobí dilataci tepen a žil, které AVM tvoří (tzv. vyživovací, respektive odváděcí). Tato dilatace oslabuje stěnu žil, které jsou náchylné ke krvácení, a u tepen zvyšuje náchylnost k výdutím. Zároveň dochází vlivem zvýšeného průtoku krve do malformace k „okrádání“ normální zdravé tkáně o krev a tedy o kyslík v ní a tím k projevům nedokrvení této tkáně (tzv. „steal fenomén“). AVM je často vyživována z více tepenných větví, ale krev je odváděna obvykle jen 1–2 rozšířenými žílami (13, 17, 57).

Mohou se manifestovat kdekoliv v těle, nejčastěji lokalizované bývají v povodí cév zásobujících míchu (nejčastěji a. spinalis anterior). Spinální AVM bývají nejčastěji lokalizovány v Th-L přechodu. AVM jsou téměř většinou vrozené a objevují se až u starších dětí nebo v dospělosti mezi 2. – 4. dekádou života. Muži bývají postiženi významně častěji než ženy. Spinální AVM je vzácná patologie, která reprezentuje 3-4 % všech lézí míchy (2, 6, 13, 17, 57)

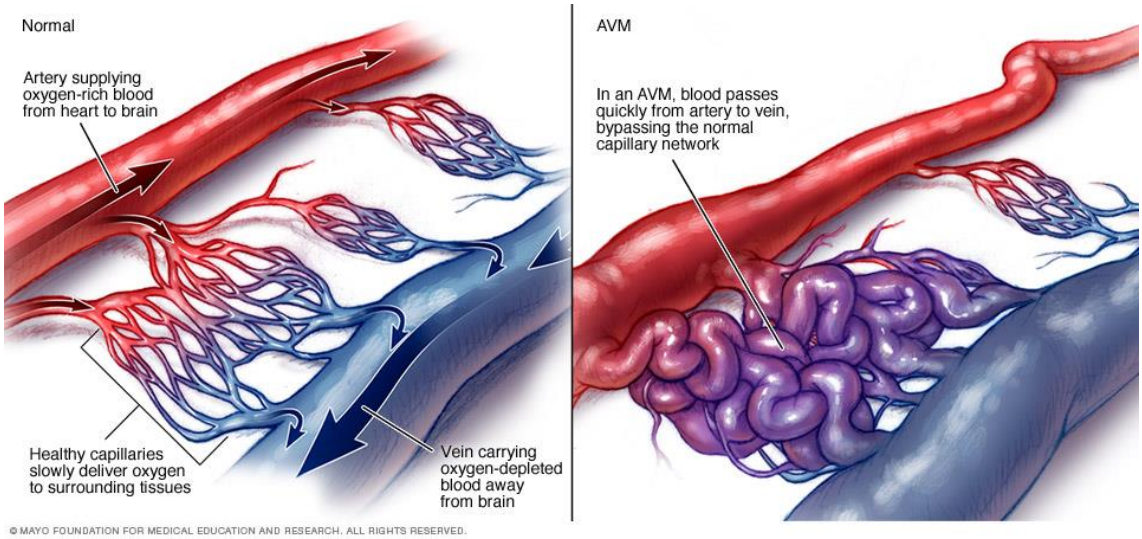

Obr. č. 4 – Normální komunikace cévního systému a vznik arteriovenózní malformace (4)

Hlavní klinické projevy AVM:

- cévní léze míšní
- intraspinální hemoragie (krvácení)
- myelomalacie
- intermitentní klaudikace míšní
- ztráta rovnováhy
- slabost dolních končetin

Do skupiny spinálních AVM řadíme arteriovenózní fistuly a vlastní spinální arteriovenózní malformace (51).

Arteriovenózní malformace

Vlastní spinální arteriovenózní malformace dělíme na:

- extra-intradurální
- intramedulární
- AVM conus medullaris.

Extra-intradurální AVM

Také uváděné jako juvenilní, jsou velmi vzácné a obvykle jsou diagnostikovány u dospívajících a mladých dospělých. U tohoto typu je typický větší počet malformací v jedné oblasti ze stejného segmentu. Nejčastěji mívá nidus intramedulárně. Tato malformace může prorůstat extramedulárně. Dále mohou být lokalizovány v kosti, epidurálním prostoru, míše, paravertebrálních svalech, podkožních tkáních a kůži. Vznik těchto nedědičných AVM může být způsoben genetickými mutacemi v neurální liště v embryonálním vývoji (17).

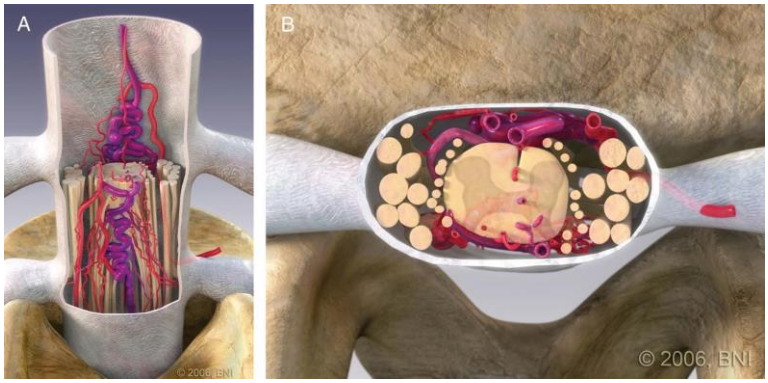

Obr. č. 6 – Juvenilní AVM (6)

Intramedulární AVM

Také označovány jako perimedulární AVM. Nidus může být kompaktní nebo difúzní. Přívody tvoří mnohočetné větve z přední a zadní spinální artérie. Tyto AVM mají vysoký průtok a vysoký tlak. Často jsou přítomna aneuryzmata na přívodných tepnách. Klinicky se nejčastěji prezentují krvácením a náhle vzniklou kompresivní myelopatií (8, 17, 51).

AVM conus medullaris

Tato vzácná spinální malformace je zásobena mnohočetnými přívody (a. spinalis anterior et posterior), vyznačuje se mnohočetnými nidy a komplexní venózní drenáží v oblasti conus medullaris. Na rozdíl od jiných AVM se mohou prezentovat radikulopatií, která dominuje klinickému obrazu (12, 17, 46).

2.5.7 Arteriovenózní fistuly

Arteriovenózní fistuly (dále jen AVF) jsou téměř vždy získané a mají stejné vlastnosti jako AVM. Dochází tedy také k dilataci cév při zvýšeném krevním průtoku. Rozdíl mezi těmito malformacemi je ten, že u AVF je přímé spojení mezi tepnou a žílou pouze jedno na rozdíl od vícečetných spojení tepen a žil u AVM (13).

AVF lze podle lokalizace rozdělit na:

- extradurální
- intradurální, někdy označované jako perimedulární či durální – tyto se dále dělí na 2 typy:
    - dorsální
    - ventrální (17, 51)

Extradurální AVF

Jsou spojky mezi extradurální tepnou a žílou, které vedou k ucpání v oblasti epidurálních žilních plexů a tím k míšní kompresi. Zvýšený tlak v epidurální venózní pleteni zároveň vede ke sníženému odtoku z intradurálních vén a může vyústit v myelomalacii. Tyto malformace zřídka vyžadují chirurgickou intervenci, většinou k ošetření stačí endovaskulární zákrok (51).

Intradurální dorzální AVF

Jsou nejčastějším typem spinálních AVM (asi 70 %) a nalézáme je hlavně v hrudní oblasti. Mateřskou tepnou je a. radiculomedullaris posterior, která vstupuje intradurálně mimo pia mater v oblasti míšního kořene a tvoří spojku k venóznímu plexu. Patofyziologickým mechanizmem vzniku míšní léze je venózní neprostupnost, která postupně vede ke klinickému obrazu myelopatie (17, 51).

Obr. č. 5 - Intradurální dorzální AVF (5)

Intradurální ventrální AVF

Jsou vzácnější a jsou tvořeny přímými spojkami mezi a. spinalis anterior a venózní pletení na povrchu pia mater míchy, a to bez přítomnosti nidu. Podle počtu a velikosti spojek (vyživovacích a odváděcích cév) jsou klasifikovány na typy A, B a C:

- Intradurální AVF typ A je tvořen jednou spojkou.
- Intradurální AVF typ B je složen z více dilatovaných vyživovacích tepen střední velikosti a jednou odvádění žílou.
- Intradurální AVF typ C je složen z více dilatovaných vyživovacích tepen a více dilatovaných odváděcích žil (17, 51).

2.6 Diagnostika

Při prvním podezření na míšní lézi či cévní onemocnění míchy je nutné provést základní neurologické vyšetření, kompletní interní vyšetření včetně EKG, pomocné laboratorní a přístrojové vyšetření. Vyšetření laboratorní je zaměřeno na hematologický rozbor, stanovení parametrů srážlivosti krve, provedení iontogramu, biochemické vyšetření jaterních a ledvinových funkcí, zhodnocení hlavních ukazatelů zánětu.

Při objektivním neurologickém vyšetření se zaměřujeme na:

- celkový vzhled (výživa, barva kůže), vědomí (poruchy kvalitativní a kvantitativní), orientovanost, řeč, kognitivní funkce
- hlava, hlavové nervy
- krk, hrudník, břicho, páteř
- horní a dolní končetiny (držení, konfigurace, trofika, aktivní a pasivní hybnost, svalový tonus, šlachookosticové reflexy, pyramidové jevy iritační a zánikové)
- stoj, chůze
- povrchové a hluboké čití (40).

Příklady používaných testů a škál:

- Glasgow Coma Scale - sloužící k zhodnocení kvantitativního stavu vědomí
- Mini - mental state examination - testování kognitivních funkcí
- Function independence measure - testování funkční míry nezávislosti
- Barthel index - hodnotí způsobilost pro úkony denního života
- Chedoke McMaster test - slouží k zhodnocení postižení horní a dolní končetiny, rovnováhy, stavu ramenního kloubu, citlivosti, celkové hybnosti, chůze (40).

2.6.1 Hodnocení míšních lézí

Klasifikace míšních traumat podle ASIA (American Spinal Injury Association):

1. Úplný neurologický výpadek - žádné hybné a senzorické funkce pod úrovní léze
2. Nekompletní neurologická léze - zachovány pouze senzorické funkce
3. Nekompletní neurologická léze - částečně zachována hybnost, svalová síla pod 3
4. Nekompletní neurologická léze - zachována hybnost, svalová síla nad 3
5. Motorické a senzorické funkce v normě (35).

2.6.2 Zobrazovací metody

Toto onemocnění lze diagnostikovat pouze odborným lékařským vyšetřením zahrnujícím zobrazovací metody, jako jsou vyšetření magnetickou rezonancí, výpočetní tomografií nebo diagnostickou angiografií. Takovéto vyšetření se provádí v rámci specializovaných klinických pracovišť (3).

Při náhle vzniklé paraparéze dolních končetin musíme nejprve vyloučit expanzivní proces vedoucí k míšní kompresi. Nejvhodnější je magnetická rezonance míchy, obtížněji se získává instruktivní obraz na CT (vzhledem k nesnadnému zacílení). Míšní infarkty se dají na magnetické rezonanci prokázat až v 90 %.

Míšní ischémii nasvědčuje již nejčastější lokalizace léze ve střední hrudní nebo lumbální páteřní oblasti, abnormalita signálu hlavně v šedé hmotě, lehká expanze (edém) míchy (3).

AVM bezpečně prokáže angiografie, ale často také magnetická rezonance a někdy i výpočetní tomografie. Perimyelografie (PMG – rentgenové kontrastní vyšetření páteře

a míchy) může být někdy citlivější než magnetická rezonance k záchytu spinální AVM, ale používá se v současné době stále méně (15).

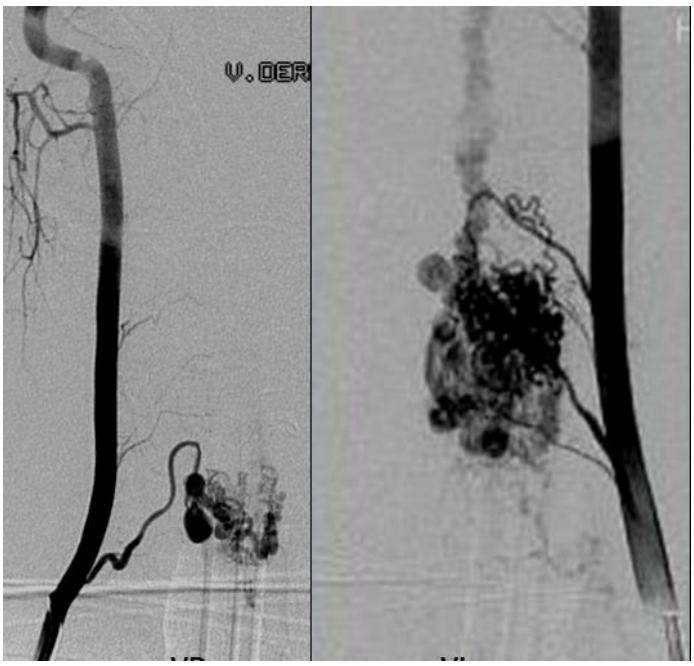

Obr. č. 7 – Spinální angiografie odhalující intramedulární AVM (7)

2.7 Terapeutické přístupy v léčbě spinálních AVM

Nejvhodnějšího způsobu léčby je individuální a volba závisí na velikosti, lokalizaci a charakteru cévního zásobení malformace.

2.7.1 Neurochirurgický přístup

Principem ošetření je uzávěr malformace, který vede ke snížení tlaku ve venózních plexech. Výhodou chirurgického ošetření je nízká morbidita výkonu a relativně vysoká úspěšnost (51).

Při chirurgické léčbě intradurálních AVF se operatér snaží odpojit odváděcí žílu v místě odstupu z fistuly. Je to bezpečné a vysoce efektivní řešení s hlášenou úspěšností přibližně 98 %. U 154 pacientů se spinální intradurální AVF, kteří byli léčeni chirurgicky, se v 82,2 % zlepšila motorická funkce a u 14,4 % pacientů se stav stabilizoval. U žádného pacienta se nerozvinuly větší neurologické komplikace (17).

Principem léčby extra-intradurální AVM je embolizace mnohočetných přívodných tepen a následné odstranění ložiska. Kompletní chirurgické odstranění bez zhoršení neurologického deficitu pacienta je většinou nemožné (51).

Léčebná metoda intramedulární AVM je neurochirurgická resekce. Je možné ji kombinovat s předoperační embolizací (51).

AVM conus medullaris mohou být léčeny operačně i endovaskulárně. Radikulární symptomatika většinou odeznívá bezprostředně po uzávěru malformace. Mnohočetné přívodné artérie a mnohočetné nidy jsou však zdrojem relativně častých rekanalizací (51).

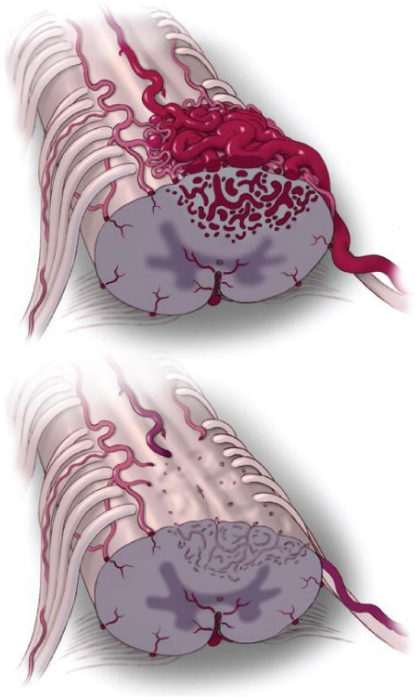

Obr. č. 8 – Chirurgická operace AVM před a po zákroku (8)

2.7.2 Endovaskulární přístup

V poslední době se v léčbě AVM rozvíjí i endovaskulární metody. Ale je stále vysoký počet fistul, malformací a progredujících myelopatií, které se po endovaskulárních výkonech opět rekanalizují (51).

Jako endovaskuární přístup se využívá embolizační léčba v cévním řečišti. *„Embolizační léčba je invazívní léčebná metoda používaná k vyřazení části cévního (nejčastěji tepenného a kapilárního) řečiště z krevního oběhu nebo ke snížení krevního průtoku v určité oblasti. K uzávěru krevního řečiště se používají různé druhy tkáňových*

lepidel, dále mikročástice přesně vybraných rozměrů a kovové spirálky. Jejich výběr a případná kombinace závisí na typu chorobného ložiska a jeho cévním uspořádání.“(15)

Pro přístup k cévě, která AVM zásobuje, se využívá malý katetr, který je aplikován vpichem do femorální tepny. Ne všechny AVM mohou být léčeny embolizací, proto je nutné předběžné angiografické vyšetření zkušeným radiologem, který určí, zda bude právě tato léčba bez komplikací. Někdy je nutné tuto operaci podstoupit více než jednou pro úplné uzavření zásobujících cév (16, 48).

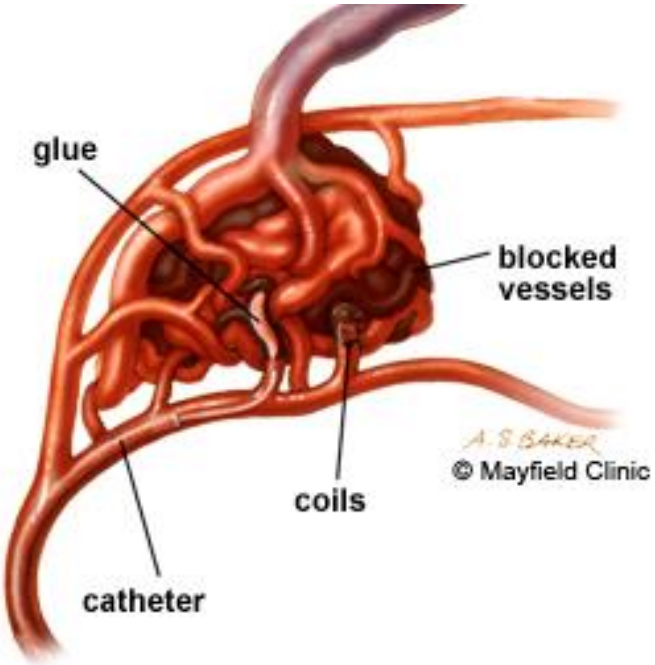

Obr. č. 9 – Embolizační léčba AVM (9)

2.7.3 Farmakologický přístup

Při farmakologické léčbě musí být přístup mnohostranný a komplexní. Soustředíme se zejména na ovlivnění vazomotoriky, trombotických zúžení a uzávěrů, a také na reologické vlastnosti krve. Léčba antitrombotická zahrnuje tři skupiny léků. Prvním typem jsou léky antiagregační, které účinkují na různých úrovních metabolické dráhy, které vedou k agregaci krevních destiček. Pro snížení agregace krevních destiček stačí již inaktivace jejich 20 %. Nejúspěšnější je kyselina acetylsalycilová, která má prolongovaný antiagregační efekt trvající 7-10 dní. Tato látka se často podává dlouhodobě v rámci prevence po prodělaném mozkovém infarktu.

Dalším typem jsou antikoagulancia, která blokují srážení krve. Léčba spočívá v aplikaci heparinu nebo heparinoidů při prevenci lokálního vzrůstu okludujícího trombu. Léky jsou kontraindikovány v případě rizika krvácení. Poslední skupinou léků antitrombotické léčby jsou fibrinolytika. Jejich využití je zejména k rozrušení tepenné či žilní trombózy v prvních hodinách od jejich vzniku (33).

2.8 Fyzioterapeutické metody a postupy

Paraparéza dolních končetin je postižení velmi rozsáhlé, tudíž diferenciální diagnostika je složitá. Při diagnostice vycházíme ze dvou zásadních faktorů – úroveň a rozsah míšní léze. K tomuto stanovení se dnes standardně používají zobrazovací metody v medicíně – rentgen, magnetická rezonance, výpočetní tomografie, angiografie.

2.8.1 Vyšetření fyzioterapeutem

Z hlediska fyzioterapeutického vyšetření je důležité se zaměřit zejména na funkci nervů a svalů pod místem léze. Díky míšní lézi lze očekávat také velkou řadu změn v oblasti reflexních změn, kloubního rozsahu, stability, lokomoce, trofiky, dýchání, svalových zkrácení, apod. V neposlední řadě je třeba se zaobírat jizvou vzniklou po neurochirurgické operaci. Vyšetření pacienta z pohledu fyzioterapeuta tedy zahrnuje:

- aspekce – stoj, chůze, hybné stereotypy, dýchání, jizva
- palpace – reflexní změny (kůže, podkoží, fascie, sval, kloubní segment), vyšetření pánve, dýchání, jizva
- neurologické vyšetření – šlachookosticové reflexy, taxe, hluboké a povrchové čití, posturální reaktivita
- antropometrie – obvody a délky segmentů, distance na páteři, jizva
- vyšetření kloubního rozsahu – goniometrické vyšetření
- vyšetření svalové síly – svalový test dle Jandy
- vyšetření zkrácených svalů (43).

Aspekce

Zde vyšetřujeme pohledem stoj pacienta. Hodnotíme ho ze tří pohledů – zepředu, zezadu a z boku. Zajímá nás konfigurace hlavy, osového aparátu, pletenců, a končetin.

Posuzujeme symetrie, kontury, stabilitu. Při hodnocení v oblasti nohy se zaměřujeme na obraz opěrné báze (53).

Ve vyšetření chůze nás zajímají jednotlivé fáze pohybu dolních končetin, souhyby hlavy, trupu a horních končetin. Dále při chůzi sledujeme sklon pánve, koordinaci svalové aktivity, rytmus kroku, pravidelnost, odvíjení planty, šířku báze a rychlost. Ve vyšetření chůze lze posuzovat chůzi vpřed, nebo jiné modifikace – chůze vzad, se zavřenýma očima, se vzpaženými HKK, chůze stranou, do schodů, ze schodů atd. (53).

Vyšetření hybných stereotypů dle profesora Jandy je diagnostický přístup zaměřený na nervosvalovou koordinaci určitých základních motorických vzorců. Provádí se aspekcí bez dotyku za přesně dané polohy pacienta. Pacient při něm provádí pohyb pomalu, podle toho jak je sám zvyklý. Sledujeme koordinaci svalové aktivity (ne svalovou sílu) a zapojování jednotlivých svalů v průběhu pohybu (29).

Ve vyšetření dýchání sledujeme vertikální i horizontální pohyb hrudníku. Hodnotí se dechová vlna, jak inspirační, tak expirační. Hodnotíme pohyby žeber, klíčních kostí, souhyby ramen. Důležitá je i frekvence, pravidelnost a plynulost dechových cyklů. Celkově se posuzuje převažující typ dýchání – břišní, dolní/střední/horní hrudní (53).

Aspekčně hodnotíme i přítomnou jizvu. Sledujeme tvar, velikost, barvu, okraje a okolí jizvy.

Palpace

V palpačním vyšetření se zaměřujeme zejména na reflexní změny. Kromě palpace periostových bodů na okostici, vyšetřujeme pomocí fenoménu bariréry. Označuje se tak fyziologická mez prvního odporu, kterou nám tkáň klade. Při diagnostice se snažíme vždy po dosažení bariéry zapružit. Takto vyšetřujeme kůži, podkoží povrchové a hluboké fascie a kloubní segmenty (30).

Při palpačním vyšetření pánve hodnotíme symetrii pánve – horizontální výška cristae iliacae, horizontální výška spinae iliacae anteriores superiores et posteriores (SIAS a SIPS) (32).

Palpační vyšetření doplňuje aspektivní vyšetření stereotypu dýchání. Jde nám především o palpaci místa, kam pacient nadechuje.

Jizvu vyšetřujeme palpačně v rámci palpačního vyšetření měkkých tkání, ke kterým se jizva vztahuje.

Neurologické vyšetření

Neurologické vyšetření je u paraparézy dolních končetin klíčovým diagnostickým krokem. Vzhledem k narušení míchy dochází k poruchám motorické i senzitivní funkce, jejichž stav je třeba vyhodnotit. Dochází ke změnám reflexologickým, koordinačním, proprioceptivním, objevují se zánikové jevy (u spastické paraparézy iritační jevy).

Proto je podstatné vyšetřit šlachookosticové reflexy pro informaci o integritě reflexního oblouku v daném segmentu. Na dolních končetinách to jsou – reflex patelární, Achillovy šlachy a medioplantární.

Velmi důležité je vyšetření taxe – koordinační schopnosti. Standardně používáme na DK vyšetření zkouškou pata – koleno, nebo pata – špička – koleno. Pacient musí přesným a plynulým pohybem přiblížit dané části na kontakt. Hodnotí se plynulost pohybu a přesnost.

Zánikové (paretické jevy) vyšetřujeme aspekčně a hodnotíme pokles končetiny za jednotku času. Jsou to testy: Mingazinniho zkouška, Barré I, II, III. Dále pak zkouška šikmých bérců a u fenoménu retardace hodnotíme opoždění při repetitivním pohybu. (52)

Mezi často klinicky pozitivní patří vyšetření hlubokého čití, kde nás zajímají polohocit a pohybocit. Jedná se o zkoušky schopnosti rozpoznat polohu a pohyb bez optické korekce, informuje nás to tedy o kvalitě propriocepce. V povrchovém čití pak diagnostikujeme kvalitu exterocepce. Vyšetřujeme pomocí hrotu, či ozubeného kolečka. Jednak vyšetřujeme v dermatomech areae radiculares a pak také v dermatomech areae nervinae (42, 52).

Antropometrie

Jak již bylo řečeno výše, u paraparézy se setkáváme se svalovou atrofii. K porovnání těchto objemových změn, používáme vyšetření antropometrické. Na dolních končetinách nás zajímá zejména funkční a anatomická délka, dále pak obvody zhruba ve čtyřech úrovních. Měříme za pomocí krejčovského metru obvody a délky končetin. Dále pak rozvoj páteře. V distancích páteře vyšetřujeme tyto příznaky: Schoberův, Stiborův, Ottův, Thomayerův a zkoušku lateroflexe (19).

Vyšetření kloubního rozsahu

K vyšetření kloubního rozsahu používáme goniometrii – metodu planimetrickou. Zjišťujeme pomocí goniometru úhel, kterého lze dosáhnout v kloubu, a to buď pohybem pasivním nebo aktivním. Také však z hlediska kontraktur posuzujeme střední hodnotu v kloubu. Zásadní pro toto vyšetření je pozice pacienta, terapeuta, přiložení goniometru a průběh pohybu. Používáme nejčastěji dvouramenný goniometr, jehož střed přikládáme do osy kloubu a ramena pak paralelně jdou s fixovaným a pohybujícím se segmentem. Nejběžnější způsobem zápisu tohoto vyšetření je metoda SFTR (28).

Vyšetření svalové síly

K vyšetření svalové síly používáme nejčastěji analytickou metodu, kterou je svalový test profesora Jandy. Testujeme svaly v základních pohybových vzorech. Důležitou podmínkou vyšetření je správná fixace, úchop, pozice pacienta i terapeuta. Každý pohyb pacient opakuje třikrát. K hodnocení používáme škálu o šesti stupních. Každé vyšetření začínáme stupněm tři. Je důležité hodnotit nejen provedené opakování, ale také průběh a kvalitu pohybu (26).

Vyšetření zkrácených svalů

Pro vyšetřené zkrácených svalů používáme metodu profesora Jandy. Vyšetření obsahuje okolo 14 testů. Podobně jako u vyšetření kloubního rozsahu a vyšetření svalové síly, i zde je důležité dodržet podmínky pro testování. Hodnotíme pomocí třístupňové škály (26).

2.8.2 Fyzioterapeutické přístupy používané v současnosti

Paraparéza dolních končetin s sebou nese mnoho poruch. Z primární míšní denervace vzniká svalové oslabení, svalová atrofie, porucha kožní citlivosti, porucha propriocepce, vegetativní změny hladkého svalstva, změny svalové koordinace. U pacientů s paraparézou nacházíme mnohé změny svalového napětí, ať už ve smyslu hypertonie či hypotonie. Velkou částí symptomů jsou reflexní změny ve smyslu horší posunlivosti měkkých tkání, či kloubní blokády. Terapeutických přístupů u paraparézy dolních končetin a problémů souvisejících s tímto postižením je mnoho. Je proto třeba rozčlenit pro přehlednost typy terapeutické intervence na tyto druhy:

- přístupy na neurofyziologickém podkladě

- přístupy ovlivňující reflexní změny
- fyzikální terapie

1) Přístupy na neurofyziologickém podkladě

PNF (proprioceptivní neuromuskulární facilitace) koncept

Proprioceptivní – týkající se receptorů, které dávají informaci o pohybu či poloze těla, neuromuskulární – zahrnující nervy a svaly, facilitace – usnadnění (1).

Koncept PNF, neboli Kabatova technika podle zakladatele Hermana Kabata, byl vytvořen mezi lety 1940 – 1950. Je to ucelený a komplexní léčebný přístup. Pracuje s nevyužitým existujícím potenciálem pacienta a snaží se zmobilizovat jeho fyzické rezervy. Základní prvkem fyziologie motoriky je Sheringtonova motorická jednotka, se kterou PNF koncept pracuje. Charakteristické znaky konceptu jsou:

- následný výboj (efekt stimulu pokračuje i po jeho skončení, spolu se zvýšenou sílou a delším průběhem pokračuje i efekt stimulu)
- časová sumace (následnost více impulsů s krátkou periodou po sobě jsou příčinou podráždění)
- prostorová sumace (slabé stimuly aplikované do rozdílných lokalit jsou zesilovány prostorovou sumací)
- iradiace (rozšířená a zvýšená odpověď, nastává při zvýšení intenzity jednoho impulsu, odpovědí může být excitace / inhibice)
- postupná indukce (zvýšená excitace agonistického svalu je následována excitací antagonisty
- reciproční inervace (kontrakce agnostického svalu je následována inhibicí antagonisty, nedílná součást koordinace motoriky (1).

V PNF jsou užívané tzv. facilitační mechanismy (protažení, maximální odpor, manuální kontakt, povely, trakce a komprese) pro usnadnění nervosvalové aktivity. PNF koncept obsahuje diagonální pohyby se spirálním charakterem. Pohybové vzorce jsou rozděleny na I. a II. diagonálu a jejich flekční a extenční vzorce. Každý tento základní vzorec obsahuje tři komponenty (flexe/extenze, addukce/abdukce, vnitřní/zevní rotace). Cílem terapie PNF je aby pacient zvládl pohyb v plném rozsahu za koordinované aktivity agonistů a antagonistů v tzv. normálním časovém sledu. Pohybové vzorce PNF se používají pro celé tělo (24).

Dermo–neuro–muskulární terapie dle Kenny

Častěji nazývána terapií (či metodou) sestry Kenny, která je její zakladatelkou. Terapie byla používána zejména pro pacienty s poliomyelitidou. Kenny se zaměřovala na jednotlivé svaly a nervy a také na okolní tkáně (podkožní vazivo, fascie, vazy, kůže). V terapii se snažila také o znovu obnovení správného hybného stereotypu. Podstatou je využití exteroceptivní stimulace kůže v oblasti postiženého nervu a svalu. Svalová stimulace, která je určena k přípravě nervosvalového systému na nácvik pohybu ve funkčně oslabeném svalu. Jde o aktivní terapii, která nepracuje se substitucí. Primárním cílem je zlepšení koordinace a následně také svalové síly. Kenny definovala tzv. alienaci, což je funkční obrna (oslabení) svalu. Tento sval není denervovaný, protože lze jeho aktivitu vybavit nepřímým podrážděním příslušného nervu. Alienace se projevuje zejména u antagonistů, jejichž agonisté jsou ve spazmu. Terapie sestry Kenny, která byla původně vytvořena pro poliomyelitis anterior acuta, se dnes používá pro periferní parézy a také funkční poruchy motoriky, u kterých je svalová síla maximálně st. 2-.

Terapeutickými prvky jsou:

- aplikace klidu (v akutním stádiu)
- aplikace dlah (pro zamezení vzniku kontraktur v akutním stádiu)
- horké zábaly (aplikace vlhkého tepla pro zmírnění svalové bolesti, uvolnění spazmů a zamezení vzniku kontraktur, v akutním stádiu na 24 hodin/den, v subakutním na 8 hodin/den)
- manuální protahování měkkých tkání (za účelem obnovy normální délky periferním tkáním)
- polohování (prevence před zkrácením svalstva)
- stimulace (příprava nervosvalového systému na nácvik alienovaného svalu) o pasivní natažení svalu (zvýšení dráždivosti motoneuronů) o přibližování úponů svalu rychlými, chvějivými pohyby (dráždění motoneuronů antagonisty – facilitace, facilitace a reciproční útlum motoneuronů stimulovaného svalu, zvýšená činnost gama – vláken → větší citlivost vřetének na další natažení) o opětovné pasivní natažení svalu (maximální facilitační účinek na motoneurony příslušného svalu, zvýšená gama-aktivita→zvýšená citlivost)

- indikace a slovní instrukce (pokyn ke zrakové kontrole v průběhu pohybu, vysvětlení průběhu svalu a jeho funkce)
- reedukace (vlastní nácvik pohybu a kontrakce postiženého svalu) (41).

Senzomotorická stimulace

Autory senzomotorické stimulace (dále jen SS) jsou Janda a Vávrová, která se věnuje proprioceptivnímu učení. SS vychází z koncepce dvou stupňů motorického učení. První stupeň znamená zvládnout nový pohyb a vytvořit základní funkční spojení. Druhý stupeň je již o tom provádět pohyb automaticky, tedy s menším využitím energie. Na tom se již podílí nižší úrovně CNS. Cílem senzomotorického učení je tedy dosažení subkortikálního řízení nově naučených pohybů a tedy reflexní automatizace nových pohybových vzorců. Tento nácvik nového pohybu se děje za současného dráždění proprioceptivních a exteroceptivních receptorů na plosce nohy.

Tato metodika výrazně zlepšuje koordinaci a aktivitu tzv. dynamických stabilizátorů, což jsou drobné posturální svaly. SS zlepšuje celkovou stabilitu pohybového systému. Metodika SS se snaží o maximální aferenci cestou exteroceptivních a proprioceptivních receptorů, bez zrakové korekce. Při terapii senzomotorické stimulace je využívána celá řada pomůcek jako: kulové a válcové úseče, balanční sandály, fitter, trampolína, balanční čočky, bosu, balanční míče.
Indikační skupina senzomotoriky je velmi široká. Patří sem zejména: nestabilní kotník, nestabilní koleno, špatně fixovaná pánev u chronických vertebrogenních syndromů, skolióza a vadné držení těla, cerebelární a vestibulární poruchy a poruchy hlubokého čití. Do základní řady této metodiky patří tzv. malá noha, korigovaný sed a stoj, správné držení hlavy a ramenních pletenců. SS má své zásady při praktickém provádění:

1. postup od distálních částí k proximálním
2. cvičení naboso
3. respektování bolesti a únavy (27)

Terapeutický koncept „Bazální programy a podprogramy“

Autorkou toho terapeutického konceptu je Jarmila Čápová. Koncept vychází z vývojové kineziologie a ontogeneze. Zaměřuje se na pacienty s míšní lézí. Řeší problematiku tzv. náhradních pohybových vzorců, které přetěžují pohybový aparát. Pojednává o funkční poruše s následnou mikrotraumatizací (jež je zdrojem nocicepce), která se pak stává zdrojem sekundárních potíží pacienta s míšní lézí.
Jedním z hlavních úkolů tohoto konceptu je:

- nevzdávat příliš brzy vlastní reedukační schopnosti míchy
- oslovit míšní lézi jinými prostředky, než jsou facilitační mechanismy volní motoriky, atakovat místo míšní léze podvědomými neuronálními ději tak, aby vydalo maximum aktivity
- pracovat s globálními hybnými programy a dbát na jejich fyziologické parametry (7).

Koncept se věnuje nácviku tzv. atitud, posturální motorice a posturální reaktivitě. Věnuje se dynamické centraci a stabilizaci kořenových kloubů, dynamické stabilizaci pánve, lopatky a osového aparátu (7).

Reflexní lokomoce

Reflexní lokomoce je metoda založená profesorem Václavem Vojtou. Věnuje se zejména centrální motorické poruše kojenců. Avšak jak se později ukázalo, lze ji využít i pro terapeutické cvičení motorických poruch u dětí i dospělých. Obsahuje dva globální vzory – reflexní plazení a reflexní otáčení. Věnuje se těmto globálním vzorům, které má jedinec geneticky dané v CNS již před narozením (54).

Aktivizace globální vzorů reflexní lokomoce je, jak již bylo řečeno, možná i u dospělých. Postup u dospělých je stejný, jako u terapie dětských pacientů. Musí být zaujata stejná poloha jako u novorozence. Používají se stejné spouštěcí zóny, akorát je třeba provádět pohyb proti odporu. Často se používá zvýšeného odporu pro dosažení izometrické kontrakce. Směr pohybu musí být stejný jako u novorozence. Díky pohybu zdravého motorického segmentu těla je aktivizován neuronální systém, který je reflexně provokován u novorozence. Tyto známé koordinační komplexy jsou součástí motorického cvičení, které je využíváno právě u periferních poruch, kde nedošlo k úplné denervaci (55).

Exteroceptivní stimulace

Touto terapií se u nás zabývá autorka Helena Hermachová. Tímto způsobem terapie se myslí facilitace postiženého nervu a příslušných svalů pomocí dráždění kožních receptorů. Na základě neurofyziologických vztahů v pohybovém aparátu lze konstatovat, že lze aktivovat částečně denervovaný sval přes přiléhající kožní segment. K facilitaci lze používat různé terapeutické pomůcky jako např. kartáče, gumové masážní míče, žínky, atd. Efekt je limitován lokalitou dráždění, protože čím jsou taktilní podněty aplikovány akrálněji, tím je práh výbavnosti nižší (22, 23).

2) Terapeutické přístupy ovlivňující reflexní změny

U míšní léze díky primární denervaci a poruše svalové funkce dochází k přetěžování určitých segmentů, ke vzniku patologických hybných stereotypů. Tyto faktory jsou příčinou sekundárních reflexních změn, které se snažíme léčit. V místě bolesti a nocicepce nacházíme tyto reflexní změny:

- hyperalgickou kožní zónu (HAZ)
- horší posunlivost měkkých tkání (kůže, podkoží, fascie, sval) vůči sobě
- svalový spazmus
- spoušťové body neboli trigger points (TrP)
- omezenou pohyblivost určitého segmentu – kloubní blokáda
- bolestivé periostální body
- dysfunkce vnitřního orgánu (30).

Hyperalgická kožní zóna se vyznačuje zvýšeným odporem při taktilní diagnostice, zvýšenou bolestivostí a zvýšeným třením, na základě vyšší potivosti. U podkoží zjišťujeme, že nelze utvořit Kyblerovu řasu a tkáně nelze fyziologicky posunovat. Ve svalové tkáni pak nacházíme tzv. spoušťové body, které jsou na pohmat velmi bolestivé. Změna napětí svalstva se nám díky projekci projevuje také bolestivou okosticí, což nazýváme periostálními body. Omezení kloubní vůle (jointplay) se projevuje blokádou kostních segmentů, které se nepohybují tak, jak by měli a opět jsou zdrojem bolesti. Protože v těle fungují visceroverteberální vztahy, často nacházíme v místě reflexní změn měkkých tkání také dysfunkci příslušného vnitřního orgánu (30).

Manipulační léčba měkkých tkání

Manuálním technikám k ovlivňování reflexních změn se u nás věnovali především Lewit a Rychlíková. Principem těchto technik je práce s fyziologickou bariérou, která signalizuje stupeň elasticity těchto měkkých tkání. Charakteristickým rysem těchto technik je tzv. release, neboli uvolnění. Tohoto fenoménu dosahujeme za pomocí dechu, bez kterého se reflexní terapie neobejde. Vlastními prostředky uvolňování jsou pak tlak, posun, pružení. Do tohoto komplexu terapie patří mnoho technik pro nejrůznější reflexní změny. Mezi základní techniky patří protažení kůže, protažení pojivové řasy, posouvání povrchových (proti svalu) a hlubokých fascií (proti kosti), léčení pouhým tlakem, léčení zaměřené na jizvy, svalové relaxace, exteroceptivní stimulace/inhibice (hlazením), masáž (30).

Léčba svalových spoušťových bodů a svalového napětí

Spoušťové body (TrPs) se vyšetřují palpačně. Travellová a Simons dle Lewita formulovali TrPs jako *„bod zvýšené iritability v tuhém svalovém snopečku, který je bolestivý na tlak a z něhož lze vyvolávat charakteristickou přenesenou bolest i vegetativní příznaky. Při „přebrnknutí“ takového snopečku pod prsty dojde k svalovému záškubu, který lze prokázat na EMG, při čemž nemocný udává bolest.“* Svalový svazeček je diferencovaný na vlákna ve stálé kontrakci a vlákna v klidu (30).

Terapie spoušťových bodů může být provedena postizometrickou relaxací, reciproční inhibicí, tlakem nebo metodou spray and stretch. Bolestivost po terapii okamžitě mizí. Existují však TrPs, které tímto způsobem odstranit nelze a je teda nutno postupovat poněkud trvrším postupem pomocí silnějšího tlaku nebo suché jehly. TrPs jsou dvojího typu. Aktivní TrPs jsou zdrojem bolesti, pasivní TrPs jsou bolestivé jen při přebrnknutí (30).

Komprese se provádí asi 20 až 30 vteřin. Při aplikaci komprese dochází k ischemizaci spoušťového bodu a tak k jeho rozpouštění. Po kompresi dojde k ustoupení citlivosti a snížení napětí (19).

Dalšími body jsou bolestivé body na okostici, kloubních pouzdrech, při úponech šlach a vazů. Tyto body se neoznačují jako spoušťové body, ale body bolestivé, neboli tender points (TeP). Tyto body nelze léčit relaxačními technikami (30).

Nejčastějším způsobem léčby zvýšeného napětí svalstva je postizometrická relaxace (PIR). Principem je dostat léčený sval do maximální délky, aniž by byl protažený. Následuje izometrická kontrakce léčeného svalu spojená s nádechem. Tato fáze trvá asi deset sekund. Následuje uvolnění s výdechem. Postup se opakuje 3 – 5 krát. Důležité je že další fáze se začíná v rozsahu, ve kterém skončila ta předchozí (30).

Mobilizace, manipulace

Jedná se o techniky určené k obnově kloubní vůle. Rozdělujeme techniky mobilizační a tzv. nárazové, kam spadá manipulace. Zásadami těchto technik je stejně jako u terapie měkkých tkání správná poloha nemocného, postavení terapeuta, fixace, výchozí postavení kloubu, směr mobilizace (manipulace), předpětí. Stejně jako u technik měkkých tkání i tady se pracuje s fenoménem bariéry. Principem mobilizace je dosažení předpětí do hranice bariéry a v její úrovni následné repetitivní pružení. Principem manipulace je dosažení předpětí do úrovně bariéry a následný náraz mimo její hranici.

Facilitačně-inhibiční mechanismy mobilizace a manipulace:

- izometrická kontrakce svalů
- aktivní repetitivní pohyb
- přímá repetitivní svalová kontrakce
- útlum následkem stimulace antagonistů
- dýchání
- pohyby očí
- kombinace výše uvedeného (30).

Trakce

Trakce je další technika k uvolňování kloubní blokády. Její princip spočívá v pasivním oddálení kloubních plošek terapeutem. Patří již k historickým způsobům léčby zejména u vertebrogenních onemocnění, avšak je stále účinná a působící úlevu pro pacienta. U krční a bederní trakce musí být indikace podložena tzv. úlevovým trakčním testem (31).

Při trakci bederní páteře vleže na břiše je trakce provedena tahem za dolní končetiny, které vyšetřující drží nad kotníky. Pacient se horními končetinami přidržuje lehátka a tím dochází k fixaci trupu. Ruční trakci krční páteře provádíme vsedě či vleže. Provádíme ji v ose, hlavu uchopíme nejlépe za okraj kosti týlní

a dolní čelist, lokty vyšetřujícího zůstávají volné a nefixují se o ramena nemocného, aby nedocházelo k reflexnímu zapojení m. trapezius, jehož činnost trakci maří (45). Pokud pacient při trakčním testu pociťuje zvýšení bolesti, iradiaci do končetiny, parestezii, závrať atd. je trakce přísně kontraindikována. Úspěšná trakce je podložena samozřejmě opět vlivem dýchání (31).

Techniky respirační fyzioterapie

Cílem respirační fyzioterapie (dále jen RF) je snížení symptomů, snaha zabránit ztrátě výkonnosti, zlepšení denních aktivit, kvality života a pomoc nemocnému vyrovnat se s jeho nemocí. RF zahrnuje dechová cvičení a dechovou gymnastiku (DG), nácvik správného dechového stereotypu, apod. Techniky RF lze rozdělit:

- Dechová gymnastika – statická, dynamická, mobilizační, kondiční
- Drenážní techniky – autogenní drenáž, aktivní cyklus dechových technik, polohová drenáž
- Instrumentální techniky – Flutter, PEP maska, RC Cornet, Acapella, Treshold (IMT, PEP), atd.
- Relaxační techniky – Jóga, atd.
- Další – inhalační technika, nácvik kontrolovaného kašle, atd. (58)

3) Fyzikální terapie

U aplikace fyzikální terapie na paraparézu DKK lze použít velké množství procedur pro ovlivnění patologií měkkých tkání, tak i neurologických. Z hlediska fyzikální terapie u neuropatie jsou pro paraparézy důležité zejména dva faktory – trofotropní a patologická dráždivost (43).

Procedury s trofotropním účinkem

- podélná klidová galvanizace DK
- diadynamické proudy 20 – 25 minut CP (tzv. Amosovy proudy) (43)

Procedury ovlivňující patologickou dráždivost

- komorová galvanizace
- končetiny se sníženou dráždivostí (akrohypestezie) zapojujeme jako katodu
- končetiny se zvýšenou akrální dráždivostí (dysestezie, parestezie) jako anodu
- podélná galvanizace DKK (43).

Procedury ovlivňující reflexní změny

1. spoušťové body trigger – points ve svalech
   - povrchní svaly – pulzní UZ v kombinaci s TENS
   - hluboké svaly – pulzní UZ + středně frekvenční proudy
   - ultraelektrostimulace
   - vysokovoltážní terapie
   - UZ kontinuální
   - DD proudy (3 min CP + 3 min LP)
   - DD proudy (5 min LP)
2. bolestivé body tender – points ve svalech
   - stejné procedury jako u 1), rozdíly jsou pouze v intenzitě pulzního UZ u kombinované terapie
3. lokalizovaný svalový hypertonus
   - stejné procedury jako u 1., použití pro hypertonické svaly
4. reflexní změny ve fasciích
   - UZ pulzní
5. reflexní změny v periostu
   - UZ pulzní (43).

Procedury ovlivňující svalové oslabení

Před indikací posilování pomocí FT je zásadní vědět přesně stanovenou funkční diagnózu. Vyvolání mimovolní svalové kontrakce u svalu, který není denervován, se nazývá elektrogymnastika (EG). Elektrostimulace (ES) je vyvolání kontrakce u denervovaného svalu pomocí šikmých impulzů s parametry, které jsou stanoveny pomocí Hoorveg – Weissovy křivky. Aplikace je buď monopolární, nebo bipolární. Rozlišujeme terapii mezi fázickými a tonickými svaly (43).

1. posilování fyzických svalů
   - TENS surge ve vlnách
   - středně frekvenční proudy
   - Farad
   - Träbertův proud
   - DD proudy RS (rytmický jednoduchý fázový proud střídající se v sekundových intervalech se stejně dlouhými přestávkami)

2. posilování tonických svalů

- stejné typy procedur jako u fázických svalů, liší se dobou aplikace, atd (43).

3 ČÁST SPECIÁLNÍ

3.1 Metodika práce

Tato bakalářská práce vznikla na základě čtyřtýdenní souvislé odborné praxe, která proběhla v Rehabilitační klinice Malvazinky ve dnech 18. 1. – 12. 2. 2016 pod vedením Bc. Šárky Richterové.

V době konání praxe byl v této klinice hospitalizován pacient s iniciály J. H. s diagnózou st. p embolizaci spinální arteriovenózní malformace s nidem v úrovni Th_{12}-L_1 s rozvojem těžké paraparézy DKK. Vzhledem k této neobvyklé vývojové vadě a její léčbě, jsem ke zpracování speciální části bakalářské práce právě tohoto pacienta. S pacientem jsem pracoval každý všední den v rozmezí 30 až 60 minut. Celkem proběhlo 12 terapeutických jednotek, z toho 10 terapií a 2 kineziologické rozbory (vstupní a výstupní), na které bylo vyhrazeno více času. Kromě individuální fyzioterapie pacient docházel na fyzikální terapii (vodoléčbu, magnet a elektrostimulaci)

Obecná část je zaměřena na teoretickou stránku problematiky onemocnění a část speciální je formou kazuistiky pacienta.

Pacient nastoupil na rehabilitační oddělení na Rehabilitační klinice Malvazinky 15. 1. 2016, cvičit začal až se mnou a mou supervizorkou (oponentkou), další terapie už jsem vedl samostatně. Během naší první terapie jsem pacienta informoval o plánovaném vyšetření, následné terapii a o použití jeho anamnestických údajů do bakalářské práce, poté podepsáním informovaného souhlasu souhlasil se zveřejněním této práce.

Při první terapii byla odebrána anamnéza a proveden vstupní kineziologický rozbor. Pomůcky, jež jsem využil, byly: plastový goniometr, krejčovský metr, neurologické kladívko. Pomůcky, jež pacient využíval, byly: vysoké chodítko pro chůzi a invalidní vozík.

Fyzioterapeutické metody aplikované v průběhu terapeutické péče byly náplni bakalářského studia oboru fyzioterapie. Aplikovány byly techniky měkkých tkání dle Lewita, technika postizometrická relaxace s protažením dle Jandy, mobilizace dle Lewita, senzomotorická stimulace a proprioceptivní neuromuskulární facilitace.

3.2 Anamnéza

Vyšetřovaná osoba: J. H., muž, 26 let, svobodný

Ročník narození: 1989

Diagnóza: G821 - Těžká paraparéza s hranicí čití od L_1 distálně s poruchou propriocepce a sfinkterovou poruchou.

Status praesens:

- **subjektivní** – Pacient se dnes cítí dobře. Na bolest si nestěžuje. Na rehabilitační oddělení nastoupil pro embolizaci spinální arteriovenózní malformace s nidem v úrovni Th_{12}-L_1 s rozvojem těžké paraparézy DKK.
- **objektivní** – Lucidní, orientovaný (místem, časem i osobou), spolupracující, bez poruchy řeči, mentálně v pořádku, komunikativní a dobře naladěn. Váha: 100 kg, výška - 191 cm, BMI - 27,7 (mírná nadváha), TK: 126/78 mmHg, DF: 15/min, SF: 68/min. Pravák.

RA: Matka – 54, zdravá; otec – 59, zdravý; bezdětný

OA:

- **NO** – St. p embolizaci spinální arteriovenózní malformace s nidem v úrovni Th_{12}-L_1 s rozvojem těžké paraparézy DKK 8/2013, pohyb na invalidním vozíku, moč. inkontinence – moč odváděna močovým katetrem, stolici kontroluje. Problémy se objevily v lednu 2013, postupné zhoršování stability a koordinace stoje a chůze. Na lůžkové oddělení Rehabilitační kliniky Malvazinky byl přijat 14. 1. 2016. Zvládá přesuny z vozíku na lůžko a opačně, vydrží krátce stát s oporou.
- **DO** – St. p. perimedulární (intradurální extramedulární) AV fistula – odstranění malformace z laminoplastiky Th_{12} -L_1 5/2015, st. p. spinální angiografii 4/2015 – výkon nezdařen, st. p. výhřezu disku Th9/10 (r. 2012). Úrazy, operace: st. p. fraktura humeru l. dx. (r. 2011), st.p. sutuře konečníku po úrazu r. 2010; Přijat k následné rehabilitaci do Rehabilitační kliniky Malvazinky.
- **FA:** Gordius 300 mg tbl. 1-0-1, Baclofen 10 mg tbl. 1/2-0-1/2-1, Neuromultivit tbl. 1-0-0, Magne B6 tbl. 1-0-0
- **AA:** Včelí žihadlo.
- **PA:** Stavbyvedoucí.
- **SA:** Bydlí s rodiči v RD s bezbariérovým přístupem.

Abusus: Alkohol příležitostně, kouření – cca 10 cigaret denně.

Předchozí RHB: neguje

Kompenzační pomůcky – mechanický invalidní vozík.

Indikace k RHB:

- Silná paraparéza DKK

Dle ošetřujícího lékaře:

- Kineziologický rozbor
- LTV dle KR 1x denně
- LTV na neurofyziologickém podkladě
- Korekce svalových dysbalancí
- Nácvik chůze ve vysokém chodítku, o 2 francouzských holích

3.3 Vstupní kineziologický rozbor – 20. 1. 2016

3.3.1 Vyšetření stoje (aspekce)

Provedeno ve stoji ve vysokém chodítku.

Zezadu:

- stojná baze – zúžena
- tvar a postavení pat – oblé, symetrické
- hlezenní klouby – P varózní postavení, L fyziologické postavení
- lýtka – bilat. hypotrofie, více vlevo
- podkolenní rýhy – asymetrické, P výše
- stehenní svalstvo – P mírná hypotrofie, L fyziologické
- subgluteální rýhy – asymetrické, P výše
- zakřivení páteře – dextrokonvexní skolióza Lp s vrcholem v L_{3-4}
- paravertebrální svaly – hypertonus, L více
- tajle – asymetrické, L větší
- ramena – P rameno je výše
- lopatky – neodstávají, P je výše o 1 cm, dolní úhel P lopatky je v mírné ZR
- postavení hlavy – fyziologické

Zboku:

- postavení hlezenních kloubů – P kloub je ve varózním postavení, L fyziologický
- postavení kolenních kloubů – P kloub v hyperextenzi, L fyziologický
- postavení pánve – anteverze
- postavení ramenního pletence – mírná elevace a protrakce ramen bilat.
- postavení hlavy – v mírném protrakčním držení

Zepředu:

- stojná baze – zúžena
- postavení hlezenních kloubů – P varózní postavení, L fyziologický
- patelly – P výše, tvar fyziologický
- kontura stehenních svalů – hypotrofie, více PDK
- SIAS – symetrické
- poloha umbilicu – fyziologické postavení
- symetrie tonu břišního svalstva – symetrické
- kontura šíjového svalstva – asymetrické, P m. trapezius v hypertonu
- ramena – P rameno je výše
- obličej – symetrický

Modifikace stoje

Nelze pacienta při daném stavu vyšetřit.

3.3.2 Vyšetření chůze (aspekce)

Chůze ve vysokém chodítku. Chůze je nestabilní a s výraznou oporou o HKK. Pacient chodí ve vysokém chodítku a s ortézou WalkOn – po chodbě zvládá i samostatně. Délka kroku je asymetrická. Rytmus kroku je nepravidelný. LDK je stabilnější než PDK. Odval chodidla PDK je nefyziologický – problém s došlapem na celou plochu nohy. Pacient při došlapu na PDK provede ZR v kyčelním kloubu a tím si zjednoduší provedení došlapu chodidla na laterální hranu. Jinak došlap na pravou nohu nesvede dokonale. Noha se odráží z laterální hrany.

Pohyb v kyčelních kloubech snížen, zvláště do extenze. Pohyb v kolenních kloubech snížen, ve stojné fázi kroku dochází k hyperextenzi v kolenních kloubech. Pohyb v hlezenních kloubech snížen, zvláště P hlezno. Typ chůze proximální dle Jandy. Souhyb trupu minimální. Bez souhybu pánve. Ujde cca 50 m, poté odpočinek.

3.3.3 Vyšetření měkkých tkání a reflexních změn dle Lewita (palpačně)

Vyšetření provedeno vleže na lůžku. Subjektivní hodnocení bolesti na škále 1-10/10, kde 1 je nejnižší pociťovaná bolest, 10 je naopak bolest nesnesitelná.

HKK – bez reflexních změn, svalová normotonie

DKK:

- **PDK**

Svaly palpačně nebolestivé.

Protažitelnost kůže fyziologická všemi směry.

Protažitelnost podkoží Kiblerovou řasou snížena všemi směry, mírná bolest při provedení (3/10).

Protažitelnost fascií snížena všemi směry.

Palpace m. tibialis anterior – hypertonus, nebolestivý.

Palpace m. triceps surae – hypotonus a hypotrofie.

Palpace m. quadriceps femoris – m. rectus femoris v hypertonu, nebolestivý.

Palpace ischiokrurálních svalů – hypertonus, nebolestivé.

Palpace gluteálních svalů – hypotonus.

Palpace adduktorů – normotonus, nebolestivé.

- **LDK**

Svaly palpačně nebolestivé.

Protažitelnost kůže fyziologická všemi směry.

Protažitelnost podkoží Kiblerovou řasou snížena všemi směry, mírná bolest při provedení (3/10).

Protažitelnost fascií snížena všemi směry.

Palpace m. triceps surae – hypotonus a hypotrofie.

Palpace m. quadriceps femoris – m. rectus femoris v hypertonu, nebolestivý.

Palpace ischiokrurálních svalů – hypertonus, nebolestivé.

Palpace gluteálních svalů – hypotonus.

Palpace adduktorů – normotonus, nebolestivé.

Záda:

- **Oblast Cp**

Protažitelnost kůže snížena všemi směry.

Protažitelnost podkoží Kiblerovou řasou snížena všemi směry, mírná bolest při provedení (3/10).

Protažitelnost fascií snížená všemi směry.

Palpace mm. scaleni – normotonus bilat.

Palpace m. sternocleidomastoideus – normotonus bilat.

Palpace krátkých extenzorů šíje – normotonus bilat.

Palpace paravertebrálních svalů – hypertonus, bolestivé.

- **Oblast šíje a lopatek**

Protažitelnost kůže snížena všemi směry.

Protažitelnost podkoží Kiblerovou řasou snížena všemi směry, střední bolest při provedení (6/10).

Protažitelnost fascií v oblasti šíje snížena všemi směry.

Palpace m. trapezius – hypertonus bilat.

Palpace lopatek nebolestivá bilat.

Palpace oblasti mezilopatkové – hypertonus, vlevo bolestivé.

- **Oblast Thp + Lp**

Protažitelnost kůže snížena všemi směry.

Protažitelnost podkoží Kiblerovou řasou snížena všemi směry, silná bolest – téměř nemožné provedení (9/10).

Protažitelnost fascií snížena všemi směry.

Palpace paravertebrálních svalů – hypertonus, bolestivé.

Palpace m. quadratus lumborum – hypertonus bilat., vlevo bolestivý.

Jizva v oblasti ThL přechodu (cca Th_{10}-L_3) je palpačně měkká, citlivá, v distální třetině mírně bolestivá. Protažitelná do všech stran, v distální třetině méně.

3.3.4 Antropometrické vyšetření

Tab. č. 1 – Vstupní kineziologický rozbor: Délkové a obvodové míry dolních končetin

	LDK	PDK
Délka funkční	102 cm	101 cm
Délka anatomická	89 cm	88 cm
Délka nohy	30 cm	30 cm
Obvod stehna 15 cm nad patellou	58 cm	57 cm
Obvod stehna nad patellou	41 cm	41 cm
Obvod kolem patelly	40 cm	39 cm
Obvod kolem tuberositas tibiae	36 cm	36 cm
Obvod lýtka	35 cm	34 cm
Obvod hlezenních kloubů	28 cm	28 cm
Obvod pata-nárt	34 cm	36 cm
Obvod hlaviček metatarzů	26 cm	26 cm

(prováděno vleže na lůžku)

3.3.5 Goniometrické vyšetření

Tab. č. 2 – Vstupní kineziologický rozbor: Rozsahy pohybů v kloubech dolních končetin (metoda SFTR, měřeno ve stupních), aktivně, pasivně

	LDK		PDK	
	aktivně	pasivně	aktivně	pasivně
Kyčelní kloub	S: 0 – 0 – 40 F: 45 – 0 – 30 R: 35 – 0 – 30	S: 0 – 0 – 70 F: 50 – 0 – 35 R: 45 – 0 – 35	S: 0 – 0 – 45 F: 45 – 0 – 30 R: 45 – 0 – 30	S: 0 – 0 – 60 F: 50 – 0 – 35 R: 55 – 0 – 35
Kolenní kloub (vleže na boku)	S: 0 – 0 – 90	S: 5 – 0 – 105	S: 0 – 0 – 90	S: 5 – 0 – 105
Hlezenní kloub	S: 0 – 0 – 40 R: 25 – 0 – 20	S: 0 – 0 – 70 R: 25 – 0 – 20	S: 0 – 30 – 50 R: 0 – 30 – 40	S: 0 – 0 – 55 R: 0 – 0 – 60

(vyšetření prováděno dvouramenným plastovým goniometrem, vleže na lůžku)

3.3.7 Vyšetření svalové síly dle Jandy

Tab. č. 3 – Vstupní kineziologický rozbor: Testy hodnotící svalovou sílu dolních končetin dle Jandy

LDK	Kyčelní kloub		PDK
3+	Flexe	m. iliopsoas	3+
2	Extenze	m. gluteus maximus m. semitendinosus m. semimembranosus m. biceps femoris	2
4	Abdukce	m. gluteus minimus m. gluteus medius m. tensor fasciae latae	4
4	Addukce	m. pectineus m. gracilis m. adductor brevis m. adductor longus m. adductor magnus	4
3	ZR	m. gluteus maximus m. piriformis m. quadratus femoris m. obturatorius int./ext. m. gemellus sup./inf.	3
2+, OP	VR	m. tensor fasciae latae m. gluteus minimus	2+, OP
	Kolenní kloub		
3	Flexe	m. semitendinosus m. semimembranosus m. biceps femoris	3
5	Extenze	m. quadriceps femoris	5
	Hlezenní kloub		
4	Plantární flexe	m. triceps surae m. soleus	2
4	Supinace s dorzální flexí	m. tibialis anterior	3
3	Supinace v plantární flexi	m. tibialis posterior	3
3	Plantární pronace	m. peroneus longus et brevis	1

***OP** – omezený pohyb

3.3.8 Vyšetření zkrácených svalů dle Jandy

Tab. č. 4 – Vstupní kineziologický rozbor: Vyšetření zkrácených svalů dle Jandy

Svalová skupina	L	P
m. triceps surae		
m. gastrocnemius	0	X, OP
m. soleus	0	X, OP
flexory kyčelního kloubu		
m. iliopsoas	1	1
m. rectus femoris	2	2
m. tensor fascie latae	0	0
adduktory kyčelního kloubu		
krátké adduktory	1	1
dlouhé adduktory	1	1
flexory kolenního kloubu	2	2
m. piriformis	2	2
m. quadratus lumborum	2	2
paravertebrální zádové svaly	2	

***X** – nebylo možné vyšetřit; **OP** – omezený pohyb

3.3.9 Vyšetření kloubní vůle DKK dle Lewita

Funkční vyšetření nohy – na P noze (oproti L noze) omezený pohyb do pronace, supinace, inverze i everze pro kontrakturu m. tibialis anterior.

- Lisfrankův kloub
  dorzální posun: P omezení joint play
  plantární posun: P omezení joint play
  rotace fibulárním směrem: P tuhá zarážka na konci pružení
  rotace tibiálním směrem: P tuhá zarážka na konci pružení
- Os cuboideum
  dorzální posun: bez omezení joint play bilaterálně
  plantární posun: bez omezení joint play bilaterálně
- Os naviculare
  dorzální posun: tuhá zarážka na konci pružení bilaterálně
  plantární posun: bez omezení joint play bilaterálně

- Os calcaneus
  mediolaterální posun: P omezení joint play
  ventrální posun: P omezení joint play
  dorzální posun: omezení joint play bilaterálně
  do supinace: omezení joint play bilaterálně
  do pronace: omezení joint play bilaterálně
- Talokrurální kloub
  dorzální posun: P omezení joint play
- Kolenní kloub
  laterolaterální posun tibie (krátká páka): bez omezení joint play bilaterálně
- Patella
  kraniální posun: bez omezení joint play bilaterálně
  kaudální posun: bez omezení joint play bilaterálně
  laterolaterální posun: bez omezení joint play bilaterálně
- Hlavička fibuly
  ventrální posun: omezení joint play bilaterálně
  dorzální posun: omezení joint play bilaterálně
- SI skloubení
  posun směrem dorzálním: omezení joint play bilaterálně

3.3.10 Neurologické vyšetření

Pacient je orientován místem, časem, osobou, bez poruchy vědomí, bez poruchy řeči. Celkový vzhled bez zjevné patologie.

Vyšetření hlavových nervů

Tab. č. 5 – Vstupní kineziologický rozbor: Vyšetření hlavových nervů

Číslo	Hlavový nerv	Hodnocení
I.	n. olphactorius	BPN
II.	n. opticus	BPN
III.	n. oculomotorius	BPN
IV.	n. trochlearis	BPN
V.	n. trigeminus	BPN
VI.	n. abducens	BPN
VII.	n. facialis	BPN
VIII.	n. vestibulocochlearis	BPN
IX.	n. glossopharyngeus	BPN
X.	n. vagus	BPN
XI.	n. accesorius	BPN
XII.	n. hypoglossus	BPN

***BPN –** bez patologického nálezu

Vyšetření čití končetin a trupu

HKK:

- **Povrchové čití:**
  algické – bez patologického nálezu
  termické – bez patologického nálezu
  taktilní – bez patologického nálezu
  grafestezie – bez patologického nálezu
- **Hluboké čití:**
  polohocit – bez patologického nálezu
  pohybocit – bez patologického nálezu
  vibrace – bez patologického nálezu

DKK:

- **Povrchové čití:**
  algické – zjištěna hypestezie od kolenního kloubu distálně; bilaterálně
  termické – zjištěna anestezie od kolenního kloubu distálně; bilaterálně

taktilní – zjištěna hypestezie od kolenního kloubu distálně; bilaterálně

grafestezie – zjištěna hypestezie od kolenního kloubu distálně; bilaterálně

- **Hluboké čití:**

  polohocit – LDK bez patologického nálezu, PDK patologické čití

  pohybocit – LDK bez patologického nálezu, PDK patologické čití

  vibrace – zjištěna palhypestezie od kolenního kloubu distálně; bilaterálně

Vyšetření reflexů

Tab. č. 6 – Vstupní kineziologický rozbor: Vyš. šlachookosticových reflexů a reflexů trupu

Slachookosticové reflexy	**Stupeň**
bicipitový reflex (C5-6)	Normoreflexie bilaterálně
tricipitový reflex (C7)	Normoreflexie bilaterálně
flexorový reflex (C8)	Normoreflexie bilaterálně
patelární reflex (L2-4)	L normoreflexie, P hyporeflexie
reflex Achillovy šlachy (L5-S2)	L normoreflexie, P hyporeflexie
medioplantární reflex (L5-S2)	L normoreflexie, P hyporeflexie
Reflexy na trupu	**Stupeň**
epigastrický reflex (Th7-8)	Hyporeflexie bilaterálně
mezogastrický reflex (Th9-10)	Hyporeflexie bilaterálně
hypogastrický reflex (Th11-12)	Hyporeflexie bilaterálně

Vyšetření pyramidových jevů

Tab. č. 7 – Vstupní kineziologický rozbor: Vyšetření pyramidových jevů

Iritační	HKK	Hoffman	negativní
		Trömner	negativní
		Juster	negativní
	DKK	Žukovskij-Kornilov	pozitivní
		Rossolimo	pozitivní
		Babinski	pozitivní
		Chaddock	pozitivní
		Oppenheim	pozitivní
		Vítkův sumační fenomén	negativní
Zánikové	HKK	Mingazzini	negativní
		Hanzal	negativní
		Dufour	negativní
		Rusecký	negativní
	DKK	Mingazzini	pozitivní
		Barré	pozitivní

Vyšetření mozečkových funkcí

Diadochokinéza: bilaterálně negativní - vyšetřovaný je schopen rychle střídat pronaci a supinaci v předpažení a zastavit pohyb ve středním postavení předloktí

Ataxie na HKK (test prst - nos): bilaterálně negativní -vyšetřovaný je schopen bez kontroly zraku provést koordinovaný pohyb z předpažení ukazováčkem sáhnout na špičku nosu

Ataxie na DKK (sun paty po tibii): bilaterálně pozitivní - vyšetřovaný nepřesně sune patu od patelly po tibii distálně bilaterálně

Vyšetření napínacích manévrů

- Lasegueova zkouška: bilaterálně negativní
- Obrácená Lasegueova zkouška: bilaterálně negativní

3.3.11 Testy zaměřené na hluboký stabilizační systém páteře dle Koláře

Brániční test – vyšetřovaný není schopen aktivovat laterální skupinu svalů proti tlaku a roztáhnout hrudník laterálně.

Test flexe trupu – u vyšetřovaného při flexi trupu dochází ke konvexnímu vyklenutí laterální skupiny břišních svalů; při flexi hlavy dochází ke kraniálnímu pohybu žeber.

Test flexe v kyčli – vleže – hrudník vyšetřovaného při zapojení flexorů kyčelních kloubů migruje do inspiračního postavení; zapojuje se hlavně m. rectus abdominis; pacient nedovede udržet bederní páteř na přilepenou na podložce.

Test vnitrobřišního tlaku – tlak břišní stěny je oslabený, v aktivaci převažuje horní část m. rectus abdominis a m. obliqus abdominis externus.

3.3.12 Barthelův test základních všedních činností:

Tab. č. 8 – Vstupní kineziologické vyšetření: Barthel test ADL

Činnost	Provedení činnosti	Bodové skóre
1. najedení, napití	Samostatně bez pomoci	10
2. oblékání	Samostatně bez pomoci	10
3. koupání	Samostatně bez pomoci	10
4. osobní hygiena	Samostatně bez pomoci	10
5. kontinence moči	Inkontinentní	0
6. kontinence stolice	Plně kontinentní	10
7. použití WC	Samostatně bez pomoci	10
8. přesun na lůžko - židle	Samostatně bez pomoci	15
9. chůze po rovině	Samostatně s vysokým chodítkem	5
10. chůze po schodech	Neprovede	0

Hodnocení stupně závislosti v základních všedních činnostech:

- 0-40 bodů – vysoce závislý
- 45-60 bodů – závislost středního stupně
- 65-95 bodů – lehká závislost
- 100 bodů – nezávislý

Pacient dle Barthelova testu dosáhl 80 bodů, patří tedy do skupiny lehký stupeň závislosti (65-95 bodů).

Slovní hodnocení: Pacient je dle testu lehce závislý na dalších osobách.

3.3.13 Závěr vstupního vyšetření

Pacient měl od ledna 2013 postupně zvětšující se problémy se stabilitou a koordinací stoje a chůze. V srpnu 2013 podstoupil embolizaci spinální arteriovenózní malformace s nidem v úrovni Th_{12}-L_1 s rozvojem těžké paraparézy DKK. V dubnu 2015 podstoupil nezdařenou spinální angiografii. V květnu 2015 prodělal perimedulární AV fistulu a podstoupil odstranění malformace z laminoplastiky Th_{12}-L_1. Na lůžkové oddělení Rehabilitační kliniky Malvazinky byl přijat 14. 1. 2016 pro těžkou paraparézu DKK.

Z vyšetření stoje (2 FH) a chůze (vysoké chodítko) je patrné, že pacient má zhoršenou stabilitu kvůli snížené svalové síle DKK. Pacient je „zavěšen“ na chodítku a váhu těla nese více horními končetinami.

Při vyšetření reflexních změn dle Lewita jsem zjistil řadu změn na DKK, nejvíce však v oblasti Cp, Thp a Lp.

Z antropometrického vyšetření byla zjištěna LDK delší o 1 cm než PDK, není ortopedicky řešeno. Obvody lýtek nasvědčují k mírnému úbytku svalové hmoty, více na PDK.

Z goniometrického vyšetření jsem zjistil omezené aktivní pohyby ve všech kloubech DKK pro sníženou svalovou sílu a zkrácené svaly. V hlezenním kloubu PDK pak také pro vzniklou kontrakturu m. tibialis anterior.

Svalový test udává sníženou svalovou sílu všech svalů DKK, více pak na PDK. Výjimkou je extenze kolenního kloubu, která byla provedena v plném rozsahu se stupněm 5.

Při vyšetření zkrácených svalů nebylo možno vyšetřit zkrácené svaly m. gastrocnemius a m. soleus na PDK kvůli omezenému pohybu v hlezenním kloubu pro kontrakturu m. tibialis anterior. Nejvíce zkrácené svaly jsou m. rectus femoris bilat., flexory kolenního kloubu (hamstringy) bilat., m. quadratus lumborum bilat. a paravertebrální svaly celé páteře.

Při vyšetření kloubní vůle dle Lewita jsem zjistil omezení joint play ve většině kloubů nohy na obou DKK, více však vpravo. Dále omezeno joint play hlavičky fibuly a SI skloubení.

Z neurologického vyšetření je zřejmé, že hlavové nervy, čití HKK (povrchové i hluboké), šlachookosticové reflexy HKK, pyramidové jevy HKK a mozečkové funkce HKK jsou bez patologických nálezů, kdežto čití (povrchové i hluboké) na DKK, reflexy na trupu, pyramidové reflexy DKK a mozečkové funkce DKK patologický nález mají.

Pacient má dle testů zaměřené na hlubokou stabilizaci páteře oslabený hluboký stabilizační systém páteře.

Pacient je dle Barthelova indexu lehce závislý na dalších osobách.

3.4 Krátkodobý a dlouhodobý fyzioterapeutický plán

Krátkodobý plán:

- ovlivnit reflexní změny
- uvolnění lumbodorsální fascie
- protáhnout zkrácené svaly, ovlivnění kontraktur, korekce držení pravého hlezna
- odstranit blokády kloubů dolních končetin
- zvětšení svalové síly dolních končetin
- stabilizace trupu
- upravit stereotyp dýchání
- zvýšit taktilní čití dolních končetin
- chůze o 2 FH

Návrh terapie:

- techniky měkkých tkání dle Lewita
- protažení lumbodorsální fascie
- PIR s protažením dle Jandy
- mobilizace zablokovaných kloubů na dolních končetinách
- kondiční cvičení, cvičení proti odporu, metoda sestry Kenny
- senzomotorická stimulace - Nácvik „malé nohy“, korigovaného sedu a stoje (u žebřin), dynamické posilování v posilovně
- dynamická stabilizace, aktivace hlubokého stabilizačního systému páteře
- respirační fyzioterapie
- exteroceptivní stimulace plosek
- chůze o 2 FH a nácvik správného stereotypu chůze

Dlouhodobý plán:

- nácvik chůze po schodech o 2 FH, nácvik chůze o 2 FH bez doprovodu, chůze o vycházkové holi
- zvýšení svalové síly
- redukce hmotnosti
- navrhnout vhodnou pohybovou aktivitu

Návrh terapie:

- chůze o 2 FH samostatně, chůze po schodech a v obtížnějším terénu o 2 FH, posléze o vycházkové holi
- zvýšení svalové síly pomocí různých metod – PNF, kondiční cvičení, cvičení proti odporu, SMS.
- jako vhodnou aktivitu/sport bych zvolil – zdravotní tělesnou výchovu, plavání, rotoped, chůze, nordic walking, sledge hockey, rugby pro vozíčkáře,…

3.5 Průběh terapie

3.5.1 Terapeutická jednotka č. 1 – 20. 1. 2016

Status praesens viz kapitola 3.2 Anamnéza

Cíl dnešní terapeutické jednotky: Vstupní kineziologický rozbor

3.5.2 Terapeutická jednotka č. 2 – 21. 1. 2016

Status praesens

Subjektivní: Pacient se dnes cítí dobře. Bolest neguje. Stěžuje si na křeče do DKK, zvláště pak do PDK.

Objektivní: Pacient je orientován místem, časem a osobou. Spolupracuje. Stav shodný se stavem při vstupním kineziologickém rozboru.

Cíl dnešní terapeutické jednotky:

- zlepšení stereotypu dýchání, zlepšení plicní ventilace
- odstranit reflexní změny
- protažení zkrácených svalů
- mobilizace drobných kloubů DKK
- zvýšení svalové síly a rozsahu pohybu DKK
- ovlivnění senzomotoriky pacienta
- instrukce pacienta o cvičení

Návrh terapie:

- respirační fyzioterapie
- nácvik posturálního dechového stereotypu a stabilizační funkce bránice
- techniky měkkých tkání dle Lewita
- PIR s protažením dle Jandy
- mobilizace drobných kloubů DKK
- cvičení ke zvýšení svalové síly a rozsahu pohybu DKK s použitím overballu a therabandu
- senzomotorická stimulace DKK
- instrukce pacienta pro samostatné cvičení na pokoji, cvičení na rotopedu a camopedu

Provedení:

- nácvik břišního dýchání
- prohloubené dýchání (nádech i výdech na 6 dob)
- dýchání proti odporu
    - lokalizované dýchání do břicha, boků a zad
- nácvik posturálního dechového stereotypu a stabilizační funkce bránice
    - pacient vleže na zádech, flexe DKK – výdech, zadržet dech, a aniž by se pacient nadechoval, pohybuje hrudníkem a břišní dutinou obdobně jako kdyby dýchal
- Kiblerova řasa v oblasti paravertebrálních svalů ThLp (1x), protažení lumbodorzální fascie směrem kaudálním i kraniálním a fascií po stranách trupu vše bilaterálně (3x v každém směru)
- PIR s protažením dle Jandy – m. quadriceps femoris, ischiokrurálních svalů, adduktorů a zevních rotátorů kyčelního kloubu bilaterálně (3x)
- mobilizace drobných kloubů přednoží a prstců, Lisfrankův kloub dorzoplantárně, rotace; Chopartův kloub – uvolňování os calcaneus, talokrurální kloub – dorzálně, trakce; trakce hlezenního kloubu, manipulace hlavičky fibuly a patelly všemi směry
- aktivní pohyby aker DKK do všech směrů, pasivní pohyby aker DKK do hraničních poloh pro zvýšení rozsahu v hlezenních a kyčelních kloubech
- cviky ke zvýšení svalové síly DKK:
- posílení m. quadriceps femoris

    - VP: leh na zádech, DKK natažené, HKK podél těla
    - overball pod levé koleno; snaha o extenzi v koleni protlačováním overballu do podložky, přitažení špičky k sobě (dorzoflexe), izometrická kontrakce gluteálních svalů
    - výdrž v izometrii 5s (výdech), relax 3s (nádech), 3 série po 8 opakováních
- posílení abduktorů kyčelního kloubu
    - VP: leh na zádech, LDK flexe v kolenním a kyčelním kloubu, zevní rotace v kyčelním kloubu, PDK natažená, overball pod koleno zboku LDK
    - tlačení kolena do overballu proti podložce
    - výdrž v izometrii 5s (výdech), relax 3s (nádech), 3 série po 8 opakováních; to stejné pro PDK
- posílení m. triceps surae
    - VP: leh na zádech, DKK natažené, theraband obtočený kolem plosky posilované nohy, druhý konec sám pacient přidržuje
    - protlačení špičky přes odpor therabandu
    - výdrž v izometrii 5s, relax 2s, 3 série po 8 opakováních; to stejné pro druhou DK
- senzomotorická stimulace
- exteroceptivní stimulace plosky
- nácvik „malé nohy“ pasivně a aktivně s dopomocí vsedě
- nácvik tříbodové opory vsedě
- nácvik došlapu chodidel vsedě s důrazem na PDK
- zainstruování pacienta k samostatnému cvičení na lůžku:
- aktivní pohyby aker všemi směry, zaměření na everzi PDK
- aktivní flexe v kolenních i kyčelních kloubech
- strečink ischiokrurálních svalů a m. triceps surae přitažením DK pomocí ručníku nebo o čelo lůžka
- zainstruování pacienta k používání a obsluze rotopedu a camopedu

Výsledek terapie:

Pacient po cvičení cítí výraznou úlevu v oblasti zad.

Nácvik břišního dýchání pacient provedl bez problémů, nácvik posturálního dechového stereotypu už mu dělal problémy a cvik nezvládl dokonale. Chybí souhra pohybu hrudníku a břišní dutiny.

Měkké techniky byly příjemné a uvolňující. Kiblerova řasa byla nesnesitelně bolestivá.

Po protažení zkrácených svalů cítí uvolnění DKK.

Pacient cítí uvolnění po mobilizaci drobných kloubů nohou. Po ovlivnění zkrácených svalů a uvolnění oblasti hlezna a plosky se změnilo výchozí postavení pravého hlezna – snížená inverze (25°).

Aktivní pohyby v hlezenním kloubu PDK velmi omezeny pro kontrakturu m. tibialis anterior a oslabené mm. peronei. Pacient nedokáže pohybovat pravou nohou do cirkumdukce a everze.

Cvičení ke zvýšení svalové síly svalů DKK pacient zvládal bez problému.

Nácvik senzomotorické stimulace a došlapu nohou pacient nedokázal dokonale pro kontrakturu m. tibialis anterior. Na slovní korekci se vždy snažil reagovat, ale kontraktura pacienta nepustila do přišlápnutí chodidla na mediální stranu. Bylo pro něho složité udržet vše najednou. Toto cvičení mu dělalo největší problémy a v dalších terapiích se na něj budeme více zaměřovat.

Instruktáž pacienta pro cvičení na pokoji, na rotopedu a comopedu proběhlo bez problému.

Během terapie pacient dostával křeče do DKK a terapie musela být na krátkou dobu přerušována.

3.5.3 Terapeutická jednotka č. 3 – 22. 1. 2016

Status praesens

Subjektivní*:* Pacient se dnes cítí dobře. Bolest neguje. Dnes ráno si vzal léky a DKK má uvolněné a bez křečí.

Objektivní: Pacient je orientován místem, časem a osobou. Spolupracuje. Stav shodný se stavem při vstupním kineziologickém rozboru.

Cíl dnešní terapeutické jednotky:

- zlepšení stereotypu dýchání, zlepšení plicní ventilace
- odstranit reflexní změny
- protažení zkrácených svalů
- mobilizace drobných kloubů DKK
- zvýšení svalové síly a rozsahu pohybu DKK
- ovlivnění kontraktury m. tibialis anterior a oslabených mm. peronei
- ovlivnění senzomotoriky pacienta

Návrh terapie:

- respirační fyzioterapie
- nácvik posturálního dechového stereotypu a stabilizační funkce bránice
- techniky měkkých tkání dle Lewita
- PIR s protažením dle Jandy
- mobilizace drobných kloubů DKK
- cvičení ke zvýšení svalové síly a rozsahu pohybu DKK s použitím overballu a therabandu
- metoda sestry Kenny
- senzomotorická stimulace DKK

Provedení:

- nácvik břišního dýchání – viz Terapeutická jednotka č. 2
- nácvik posturálního dechového stereotypu a stabilizační funkce bránice – viz Terapeutická jednotka č. 2
- Kiblerova řasa v oblasti paravertebrálních svalů ThLp (2x), protažení lumbodorzální fascie směrem kaudálním i kraniálním a fascií po stranách trupu vše bilaterálně (3x v každém směru)

- PIR s protažením dle Jandy – viz Terapeutická jednotka č. 2
- mobilizace drobných kloubů DKK – viz Terapeutická jednotka č. 2
- aktivní pohyby aker DKK – viz Terapeutická jednotka č. 2
- cviky ke zvýšení svalové síly DKK:
- viz Terapeutická jednotka č. 2
- posílení extenzorů kyčelního kloubu
- VP: leh na zádech, theraband má pacient obtočen kolem levé nohy, oba konce drží v rukách, LDK ve flexi v kyčelním a kolenním kloubu
- protlačování therabandu do natažení DK proti mírnému odporu (výdech), při pohybu zpět pacient brzdí tah therabandu (nádech), 3 série po 8 opakováních, to stejné pro PDK
- metoda sestry Kenny pro posílení peroneálních svalů vleže na zádech, 6x
- senzomotorická stimulace – viz Terapeutická jednotka č. 2

Autoterapie:

Pacient si pořídil vlastní overball a theraband, takže bude cviky ke zvýšení svalové síly DKK opakovat přes víkend.

Výsledek terapie:

Pacient po cvičení cítí výraznou úlevu v oblasti zad.

Nácvik břišního dýchání pacient provedl bez problémů. Nácvik posturálního dechového stereotypu se zlepšil, ale stále v expiriu nedokáže pohybovat břišní dutinou.

Měkké techniky byly příjemné a uvolňující. Kiblerova řasa byla nesnesitelně bolestivá.

Po protažení zkrácených svalů cítí uvolnění DKK.

Pacient cítí uvolnění po mobilizaci drobných kloubů nohou. Po ovlivnění zkrácených svalů a uvolnění oblasti hlezna a plosky se změnilo výchozí postavení pravého hlezna – snížená inverze (25°).

Aktivní pohyby v hlezenním kloubu PDK velmi omezeny pro kontrakturu m. tibialis anterior a oslabené mm. peronei. Pacient pohybuje velmi stěží pravou nohou do cirkumdukce a everze.

Cvičení ke zvýšení svalové síly svalů DKK až na poslední cvik s therabandem pacient zvládal bez problému. Při tomto cviku dělalo pacientovi největší potíže udržet pravý kolenní kloub v rovině.

Pacient dokáže po stimulaci m. peroneus dle Kenny pohyb v hleznu, do nulového postavení chybí 10°.

Nácvik senzomotorické stimulace a došlapu nohou pacient nedokázal dokonale pro kontrakturu m. tibialis anterior. Na slovní korekci se vždy snažil reagovat, ale kontraktura pacienta nepustila do přišlápnutí chodidla na mediální stranu. Bylo pro něho složité udržet vše najednou.

3.5.4 Terapeutická jednotka č. 4 – 25. 1. 2016

Status praesens

Subjektivní: Pacient se cítí odpočatý po víkendu. Bolest neguje. Dnes ráno si zapomněl vzít léky a cítí zvýšené napětí DKK a zad.

Objektivní: Pacient je orientován místem, časem a osobou. Spolupracuje.

Cíl dnešní terapeutické jednotky:

- zlepšení stereotypu dýchání, zlepšení plicní ventilace
- odstranit reflexní změny
- protažení zkrácených svalů
- mobilizace drobných kloubů DKK
- zvýšení svalové síly a rozsahu pohybu DKK
- ovlivnění kontraktury m. tibialis anterior a oslabených mm. peronei
- ovlivnění senzomotoriky pacienta

Návrh terapie:

- respirační fyzioterapie
- nácvik posturálního dechového stereotypu a stabilizační funkce bránice
- techniky měkkých tkání dle Lewita
- PIR s protažením dle Jandy
- mobilizace drobných kloubů DKK
- cvičení ke zvýšení svalové síly a rozsahu pohybu DKK s použitím overballu a therabandu
- PNF DKK I. flekční diagonála s extenční variantou pro posílení m. vastus medialis a I. extenční diagonála pro posílení m. peroneus longus
- metoda sestry Kenny
- senzomotorická stimulace DKK

Provedení:

- nácvik břišního dýchání – viz Terapeutická jednotka č. 2
- nácvik posturálního dechového stereotypu a stabilizační funkce bránice – viz Terapeutická jednotka č. 2

- Kiblerova řasa v oblasti paravertebrálních svalů ThLp (2x), protažení lumbodorzální fascie směrem kaudálním i kraniálním a fascií po stranách trupu vše bilaterálně (3x v každém směru)
- PIR s protažením dle Jandy – viz Terapeutická jednotka č. 2
- mobilizace drobných kloubů DKK – viz Terapeutická jednotka č. 2
- aktivní pohyby aker DKK – viz Terapeutická jednotka č. 2
- cviky ke zvýšení svalové síly DKK:
- viz Terapeutická jednotka č. 3
- PNF DKK I. flekční diagonála s extenční variantou s dopomocí a I. extenční diagonála s dopomocí, každým směrem 6x
- metoda sestry Kenny pro posílení peroneálních svalů vleže na zádech, 6x
- senzomotorická stimulace – viz Terapeutická jednotka č. 2

Autoterapie:

K autoterapii jsme přidali další cvik s overballem. Protlačování overballu špičkou proti čelu lůžka pro posílení m. triceps surae, 3 série po 8 opakováních.

Výsledek terapie:

Pacient po cvičení cítí výraznou úlevu v oblasti zad.

Nácvik břišního dýchání pacient provedl bez problémů, nácvik posturálního dechového stereotypu se zlepšil, ale stále v expiriu nedokáže pohybovat břišní dutinou.

Měkké techniky byly příjemné a uvolňující. Kiblerova řasa je pořád nesnesitelně bolestivá.

Po protažení zkrácených svalů cítí uvolnění DKK.

Pacient cítí uvolnění po mobilizaci drobných kloubů nohou. Po ovlivnění zkrácených svalů a uvolnění oblasti hlezna a plosky se změnilo výchozí postavení pravého hlezna – snížená inverze (25°).

Aktivní pohyby v hlezenním kloubu PDK velmi omezeny pro kontrakturu m. tibialis anterior a oslabené mm. peronei. Pacient pohybuje velmi stěží pravou nohou do cirkumdukce a everze.

Cvičení ke zvýšení svalové síly svalů DKK až na poslední cvik s therabandem pacient zvládal bez problému. Při tomto cviku dělalo pacientovi největší potíže udržet pravý kolenní kloub v rovině.

PNF bylo pro pacienta těžko pochopitelné a zvládnutelné pro stále sníženou svalovou sílu. Subjektivně cítil, že se zapojují „správné“ svaly a reagoval na toto cvičení pozitivně.

Pacient dokáže po stimulaci m. peroneus dle Kenny pohyb v hleznu, do nulového postavení chybí 10°.

Nácvik senzomotorické stimulace a došlapu nohou pacient nedokázal dokonale pro kontrakturu m. tibialis anterior. Na slovní korekci se snažil reagovat, ale kontraktura pacienta nepustila do přišlápnutí chodidla na mediální stranu. Bylo pro něho složité udržet vše najednou.

Během terapie pacient dostával křeče do DKK a terapie musela být na krátkou dobu přerušována.

3.5.5 Terapeutická jednotka č. 5 – 26. 1. 2016

Status praesens

Subjektivní: Pacient se cítí dobře, v noci se vyspal dostatečně. Bolest neguje. Dnes ráno si vzal léky a DKK má uvolněné a bez křečí.

Objektivní: Pacient je orientován místem, časem a osobou. Spolupracuje.

Cíl dnešní terapeutické jednotky:

- zlepšení stereotypu dýchání, zlepšení plicní ventilace
- odstranit reflexní změny
- protažení zkrácených svalů
- mobilizace drobných kloubů DKK
- zvýšení svalové síly a rozsahu pohybu DKK
- ovlivnění kontraktury m. tibialis anterior a oslabených mm. peronei
- ovlivnění senzomotoriky pacienta
- nácvik správného stereotypu chůze

Návrh terapie:

- respirační fyzioterapie
- nácvik posturálního dechového stereotypu a stabilizační funkce bránice
- techniky měkkých tkání dle Lewita
- PIR s protažením dle Jandy
- mobilizace drobných kloubů DKK
- PNF DKK I. flekční diagonála s extenční variantou pro posílení m. vastus medialis a I. extenční diagonála pro posílení m. peroneus longus
- metoda sestry Kenny
- senzomotorická stimulace DKK
- nácvik správného stereotypu chůze u žebřin

Provedení:

- nácvik břišního dýchání – viz Terapeutická jednotka č. 2
- nácvik posturálního dechového stereotypu a stabilizační funkce bránice – viz Terapeutická jednotka č. 2

- Kiblerova řasa v oblasti paravertebrálních svalů ThLp (3x), protažení lumbodorzální fascie směrem kaudálním i kraniálním a fascií po stranách trupu vše bilaterálně (3x v každém směru)
- PIR s protažením dle Jandy – viz Terapeutická jednotka č. 2
- mobilizace drobných kloubů DKK – viz Terapeutická jednotka č. 2
- aktivní pohyby aker DKK – viz Terapeutická jednotka č. 2
- PNF DKK I. flekční diagonála s extenční variantou s dopomocí a I. extenční diagonála s dopomocí, každým směrem 8x
- metoda sestry Kenny pro posílení peroneálních svalů vleže na zádech, 6x
- senzomotorická stimulace – viz Terapeutická jednotka č. 2
- korigovaný stoj u žebřin s přenášením váhy ze strany na stranu a vpřed a vzad

Výsledek terapie:

Pacient po cvičení cítí výraznou úlevu v oblasti zad.

Nácvik břišního dýchání pacient provedl bez problémů, nácvik posturálního dechového stereotypu už pacient provádí dokonale.

Měkké techniky byly příjemné a uvolňující. Kiblerova řasa už byla lépe proveditelná, ale pacient stále cítí velkou bolest.

Po protažení zkrácených svalů cítí uvolnění DKK.

Pacient cítí uvolnění po mobilizaci drobných kloubů nohou. Po ovlivnění zkrácených svalů a uvolnění oblasti hlezna a plosky se změnilo výchozí postavení pravého hlezna – snížená inverze (25°).

Aktivní pohyby v hlezenním kloubu PDK velmi omezeny pro kontrakturu m. tibialis anterior a oslabené mm. peronei. Pohyb pravou nohou do cirkumdukce a everze už se zdá být volnější.

PNF pacient už chápal, ale přesto bylo cvičení těžko zvládnutelné pro sníženou svalovou sílu DKK. Po cvičení pacient cítil únavu DKK.

Pacient dokáže po stimulaci m. peroneus dle Kenny pohyb v hleznu, do nulového postavení chybí 10°.

Nácvik senzomotorické stimulace a došlapu nohou byl po uvolnění kontraktury m. tibialis anterior a plosky lépe proveditelný s mírnou odchylkou nohy do inverze.

Na slovní korekci se snažil reagovat, ale kontraktura pacienta pořád nepustila do úplného přišlápnutí chodidla na mediální stranu.

Při korigovaném stoji u žebřin pacient stojí velmi nejistě. Stabilnější je LDK. Bez přidržování HKK okamžitě ztrácí rovnováhu. Kolenní klouby jsou v hyperextenčním postavení, po slovní korekci je dokáže dostat do semiflexe.

3.5.6 Terapeutická jednotka č. 6 – 27. 1. 2016

Status praesens

Subjektivní: Pacient se cítí dobře, vyspalý a plný energie. Bolest neguje. Dnes ráno si vzal léky a DKK má uvolněné a bez křečí.

Objektivní: Pacient je orientován místem, časem a osobou. Spolupracuje.

Cíl dnešní terapeutické jednotky:

- zlepšení stereotypu dýchání, zlepšení plicní ventilace
- odstranit reflexní změny
- protažení zkrácených svalů
- mobilizace drobných kloubů DKK
- zvýšení svalové síly a rozsahu pohybu DKK
- ovlivnění kontraktury m. tibialis anterior a oslabených mm. peronei
- ovlivnění senzomotoriky pacienta
- nácvik správného stereotypu chůze

Návrh terapie:

- respirační fyzioterapie
- nácvik posturálního dechového stereotypu a stabilizační funkce bránice
- techniky měkkých tkání dle Lewita
- PIR s protažením dle Jandy
- mobilizace drobných kloubů DKK
- PNF DKK I. flekční diagonála s extenční variantou pro posílení m. vastus medialis a I. extenční diagonála pro posílení m. peroneus longus
- metoda sestry Kenny
- senzomotorická stimulace DKK
- nácvik správného stereotypu chůze u žebřin

Provedení:

- nácvik břišního dýchání – viz Terapeutická jednotka č. 2
- nácvik posturálního dechového stereotypu a stabilizační funkce bránice – viz Terapeutická jednotka č. 2

- Kiblerova řasa v oblasti paravertebrálních svalů ThLp (3x), protažení lumbodorzální fascie směrem kaudálním i kraniálním a fascií po stranách trupu vše bilaterálně (3x v každém směru)
- PIR s protažením dle Jandy – viz Terapeutická jednotka č. 2
- mobilizace drobných kloubů DKK – viz Terapeutická jednotka č. 2
- aktivní pohyby aker DKK – viz Terapeutická jednotka č. 2
- PNF I. flekční diagonála s extenční variantou PDK s dopomocí a I. extenční diagonála pro PDK s dopomocí, každým směrem 8x
- metoda sestry Kenny pro posílení peroneálních svalů vleže na zádech, 6x
- senzomotorická stimulace – viz Terapeutická jednotka č. 2
- korigovaný stoj u žebřin s přenášením váhy ze strany na stranu a vpřed a vzad, pochodování na místě

Výsledek terapie:

Pacient po cvičení cítí výraznou úlevu v oblasti zad.

Nácvik břišního dýchání pacient provedl bez problémů, nácvik posturálního dechového stereotypu pacient provádí dokonale.

Měkké techniky byly příjemné a uvolňující. Kiblerova řasa už byla lépe proveditelná, ale pacient stále cítí velkou bolest.

Po protažení zkrácených svalů cítí uvolnění DKK.

Pacient cítí uvolnění po mobilizaci drobných kloubů nohou. Po ovlivnění zkrácených svalů a uvolnění oblasti hlezna a plosky se změnilo výchozí postavení pravého hlezna – snížená inverze (25°).

Aktivní pohyby v hlezenním kloubu PDK velmi omezeny pro kontrakturu m. tibialis anterior a oslabené mm. peronei. Pohyb pravou nohou do cirkumdukce a everze už se zdá být volnější.

PNF pacient už chápal, ale přesto bylo cvičení těžko zvládnutelné pro sníženou svalovou sílu DKK. Po cvičení pacient cítil únavu DKK.

Pacient dokáže po stimulaci m. peroneus dle Kenny pohyb v hleznu, do nulového postavení chybí 10°.

Nácvik senzomotorické stimulace a došlapu nohou byl po uvolnění kontraktury m. tibialis anterior a plosky lépe proveditelný s mírnou odchylkou nohy do inverze.

Na slovní korekci se snažil reagovat, ale kontraktura pacienta pořád nepustila do úplného přišlápnutí chodidla na mediální stranu.

Při korigovaném stoji u žebřin pacient stojí velmi nejistě. Stabilnější je LDK. Bez přidržování HKK okamžitě ztrácí rovnováhu. Kolenní klouby jsou v hyperextenčním postavení, po slovní korekci je dokáže dostat do semiflexe. Pochodování zvládl s velkou oporou o HKK bez problému.

3.5.7 Terapeutická jednotka č. 7 – 28. 1. 2016

Status praesens

Subjektivní: Pacient se cítí dobře, vyspalý a plný energie. Bolest neguje. Dnes ráno si vzal léky a DKK má uvolněné a bez křečí.

Objektivní: Pacient je orientován místem, časem a osobou. Spolupracuje.

Cíl dnešní terapeutické jednotky:

- zlepšení stereotypu dýchání, zlepšení plicní ventilace
- odstranit reflexní změny
- protažení zkrácených svalů
- mobilizace drobných kloubů DKK
- zvýšení svalové síly a rozsahu pohybu DKK
- ovlivnění kontraktury m. tibialis anterior a oslabených mm. peronei
- ovlivnění senzomotoriky pacienta
- nácvik správného stereotypu chůze

Návrh terapie:

- respirační fyzioterapie
- nácvik posturálního dechového stereotypu a stabilizační funkce bránice
- techniky měkkých tkání dle Lewita
- PIR s protažením dle Jandy
- mobilizace drobných kloubů DKK
- PNF DKK I. flekční diagonála s extenční variantou pro posílení m. vastus medialis a I. extenční diagonála pro posílení m. peroneus longus
- metoda sestry Kenny
- senzomotorická stimulace DKK
- nácvik správného stereotypu chůze u žebřin

Provedení:

- nácvik břišního dýchání – viz Terapeutická jednotka č. 2
- nácvik posturálního dechového stereotypu a stabilizační funkce bránice – viz Terapeutická jednotka č. 2, totéž vsedě

- Kiblerova řasa v oblasti paravertebrálních svalů ThLp (3x), protažení lumbodorzální fascie směrem kaudálním i kraniálním a fascií po stranách trupu vše bilaterálně (3x v každém směru)
- PIR s protažením dle Jandy – viz Terapeutická jednotka č. 2
- mobilizace drobných kloubů DKK – viz Terapeutická jednotka č. 2
- aktivní pohyby aker DKK – viz Terapeutická jednotka č. 2
- PNF DKK I. flekční diagonála s extenční variantou s dopomocí a I. extenční diagonála s dopomocí, každým směrem 8x
- metoda sestry Kenny pro posílení peroneálních svalů vleže na zádech, 6x
- senzomotorická stimulace – viz Terapeutická jednotka č. 2
- korigovaný stoj u žebřin s přenášením váhy ze strany na stranu a vpřed a vzad, pochodování na místě, stání na jedné DK

Autoterapie:

Pacient byl zainstruován ke cvičení I. flekční a extenční diagonály s použitím therabandu, každým směrem 8 - 12x.

Výsledek terapie:

Pacient po cvičení cítí výraznou úlevu v oblasti zad.

Nácvik břišního dýchání pacient provedl bez problémů, nácvik posturálního dechového stereotypu pacient provádí dokonale.

Měkké techniky byly příjemné a uvolňující. Kiblerova řasa už byla lépe proveditelná, ale pacient stále cítí velkou bolest.

Po protažení zkrácených svalů cítí uvolnění DKK.

Pacient cítí uvolnění po mobilizaci drobných kloubů nohou. Po ovlivnění zkrácených svalů a uvolnění oblasti hlezna a plosky se změnilo výchozí postavení pravého hlezna – snížená inverze (25°).

Aktivní pohyby v hlezenním kloubu PDK velmi omezeny pro kontrakturu m. tibialis anterior a oslabené mm. peronei. Pohyb pravou nohou do cirkumdukce a everze už se zdá být volnější.

PNF pacient už chápal, ale přesto bylo cvičení těžko zvládnutelné pro sníženou svalovou sílu DKK. Po cvičení pacient cítil únavu DKK.

Pacient dokáže po stimulaci m. peroneus dle Kenny pohyb v hleznu, do nulového postavení chybí 10°.

Nácvik senzomotorické stimulace a došlapu nohou byl po uvolnění kontraktury m. tibialis anterior a plosky lépe proveditelný s mírnou odchylkou nohy do inverze. Na slovní korekci se snažil reagovat, ale kontraktura pacienta pořád nepustila do úplného přišlápnutí chodidla na mediální stranu.

Při korigovaném stoji u žebřin pacient stojí velmi nejistě. Stabilnější je LDK. Bez přidržování HKK okamžitě ztrácí rovnováhu. Kolenní klouby jsou v hyperextenčním postavení, po slovní korekci je dokáže dostat do semiflexe. Pochodování na místě a stoj na jedné DK zvládl s velkou oporou o HKK bez problému.

3.5.8 Terapeutická jednotka č. 8 – 29. 1. 2016

Status praesens

Subjektivní: Pacient se cítí dobře, vyspalý a plný energie. Bolest neguje. Dnes ráno si vzal léky a DKK má uvolněné a bez křečí.

Objektivní: Pacient je orientován místem, časem a osobou. Spolupracuje.

Cíl dnešní terapeutické jednotky:

- zlepšení stereotypu dýchání, zlepšení plicní ventilace
- odstranit reflexní změny
- protažení zkrácených svalů
- mobilizace drobných kloubů DKK
- zvýšení svalové síly a rozsahu pohybu DKK
- ovlivnění kontraktury m. tibialis anterior a oslabených mm. peronei
- ovlivnění senzomotoriky pacienta
- nácvik správného stereotypu chůze

Návrh terapie:

- respirační fyzioterapie
- nácvik posturálního dechového stereotypu a stabilizační funkce bránice
- techniky měkkých tkání dle Lewita
- PIR s protažením dle Jandy
- mobilizace drobných kloubů DKK
- PNF DKK I. flekční diagonála s extenční variantou pro posílení m. vastus medialis a I. extenční diagonála pro posílení m. peroneus longus
- metoda sestry Kenny
- senzomotorická stimulace DKK
- nácvik správného stereotypu chůze v bradlech

Provedení:

- nácvik břišního dýchání – viz Terapeutická jednotka č. 2
- nácvik posturálního dechového stereotypu a stabilizační funkce bránice – viz Terapeutická jednotka č. 2, totéž vsedě

- Kiblerova řasa v oblasti paravertebrálních svalů ThLp (3x), protažení lumbodorzální fascie směrem kaudálním i kraniálním a fascií po stranách trupu vše bilaterálně (3x v každém směru)
- PIR s protažením dle Jandy – viz Terapeutická jednotka č. 2
- mobilizace drobných kloubů DKK – viz Terapeutická jednotka č. 2
- aktivní pohyby aker DKK – viz Terapeutická jednotka č. 2
- PNF DKK I. flekční diagonála s extenční variantou s dopomocí a I. extenční diagonála s dopomocí, každým směrem 8x
- metoda sestry Kenny pro posílení peroneálních svalů vleže na zádech, 6x
- senzomotorická stimulace – viz Terapeutická jednotka č. 2
- korigovaný stoj v bradlech s přenášením váhy ze strany na stranu a vpřed a vzad, pochodování na místě, stoj na jedné DK, chůze v bradlech

Výsledek terapie:

Pacient po cvičení cítí výraznou úlevu v oblasti zad.

Nácvik břišního dýchání pacient provedl bez problémů, nácvik posturálního dechového stereotypu pacient provádí dokonale.

Měkké techniky byly příjemné a uvolňující. Kiblerova řasa už byla lépe proveditelná, ale pacient stále cítí velkou bolest.

Po protažení zkrácených svalů cítí uvolnění DKK.

Pacient cítí uvolnění po mobilizaci drobných kloubů nohou. Po ovlivnění zkrácených svalů a uvolnění oblasti hlezna a plosky se změnilo výchozí postavení pravého hlezna – snížená inverze (25°).

Aktivní pohyby v hlezenním kloubu PDK velmi omezeny pro kontrakturu m. tibialis anterior a oslabené mm. peronei. Pohyb pravou nohou do cirkumdukce a everze už se zdá být volnější.

PNF DKK pacient zvládá lépe a koordinovaněji pohybuje DKK do obou diagonál. PNF pánve pacient zvládl bez obtíží. Po cvičení pacient cítil únavu DKK.

Pacient dokáže po stimulaci m. peroneus dle Kenny aktivně provádět pohyb, do nulového postavení chybí 5°.

Nácvik senzomotorické stimulace a došlapu nohou byl po uvolnění kontraktury m. tibialis anterior a plosky lépe proveditelný s mírnou odchylkou nohy do inverze.

Na slovní korekci se snažil reagovat, ale kontraktura pacienta pořád nepustila do úplného přišlápnutí chodidla na mediální stranu.

Při korigovaném stoji v bradlech pacient stojí jistěji. Stabilnější je pořád LDK. Bez přidržování HKK okamžitě ztrácí rovnováhu. Kolenní klouby jsou v hyperextenčním postavení, po slovní korekci je dokáže dostat do semiflexe. Pochodování na místě a stoj na jedné DK zvládl s velkou oporou o HKK bez problému. Při chůzi v bradlech se pacient musí soustředit na správné kladení pravého chodidla na zem.

3.5.9 Terapeutická jednotka č. 9 – 2. 2. 2016

Status praesens

Subjektivní: Pacient se cítí oslabený. Mírně ho bolí břicho pod pravými dolními žebry. Dnes ráno si zapomněl vzít léky a pociťuje napětí v DKK.

Objektivní: V noci ze soboty 30. 1. 2016 na neděli 31. 1. 2016 pacient prodělal biliární koliku při cholecystolithiáze, výhledově má plánovanou operaci v FN Motol. Následující den (1. 2. 2016) měl pacient nařízen klidový režim a terapie se nekonala. Pacient je orientován místem, časem a osobou. Spolupracuje.

Dnešní jednotku přizpůsobíme stavu pacienta, snížíme intenzitu a budeme opakovat.

Cíl dnešní terapeutické jednotky:

- zlepšení stereotypu dýchání, zlepšení plicní ventilace
- odstranit reflexní změny
- protažení zkrácených svalů
- mobilizace drobných kloubů DKK
- zvýšení rozsahu pohybu DKK
- ovlivnění kontraktury m. tibialis anterior a oslabených mm. peronei
- ovlivnění senzomotoriky pacienta
- nácvik správného stereotypu chůze

Návrh terapie:

- respirační fyzioterapie
- techniky měkkých tkání dle Lewita
- PIR s protažením dle Jandy
- mobilizace drobných kloubů DKK
- metoda sestry Kenny
- senzomotorická stimulace DKK
- nácvik správného stereotypu chůze v bradlech

Provedení:

- nácvik břišního dýchání – viz Terapeutická jednotka č. 2
- protažení lumbodorzální fascie směrem kaudálním i kraniálním a fascií po stranách trupu vše bilaterálně (3x v každém směru)
- PIR s protažením dle Jandy – viz Terapeutická jednotka č. 2

- mobilizace drobných kloubů DKK – viz Terapeutická jednotka č. 2
- aktivní pohyby aker DKK – viz Terapeutická jednotka č. 2
- metoda sestry Kenny pro posílení peroneálních svalů vleže na zádech, 6x
- senzomotorická stimulace – viz Terapeutická jednotka č. 2
- korigovaný stoj v bradlech s přenášením váhy ze strany na stranu a vpřed a vzad, pochodování na místě, stoj na jedné DK, chůze v bradlech

Výsledek terapie:

Pacient se po cvičení cítí unaven, ale bolest břicha po nácviku břišního dýchání ustoupila. Má z dnešního cvičení dobrý pocit.

Měkké techniky byly příjemné a uvolňující. Kiblerovu řasu jsem pro oslabený stav pacienta neprováděl.

Po protažení zkrácených svalů cítí uvolnění DKK.

Pacient cítí uvolnění po mobilizaci drobných kloubů nohou. Po ovlivnění zkrácených svalů a uvolnění oblasti hlezna a plosky se změnilo výchozí postavení pravého hlezna – snížená inverze (25°).

Aktivní pohyby v hlezenním kloubu PDK velmi omezeny pro kontrakturu m. tibialis anterior a oslabené mm. peronei. Pohyb pravou nohou do cirkumdukce a everze je pro pacienta snazší a volnější.

Pacient dokáže po stimulaci m. peroneus dle Kenny aktivně provádět pohyb, do nulového postavení chybí 5°.

Nácvik senzomotorické stimulace a došlapu nohou byl po uvolnění kontraktury m. tibialis anterior a plosky lépe proveditelný. Pacient už dokázal položit celé pravé chodidlo na podložku.

Při korigovaném stoji v bradlech pacient stojí jistěji. Stabilnější je pořád LDK. Při odlehčení opory o HKK pacient dokáže udržet rovnováhu. Kolenní klouby jsou v hyperextenčním postavení, po slovní korekci je dokáže dostat do semiflexe. Pochodování na místě a stoj na jedné DK zvládl s velkou oporou o HKK bez problému. Při chůzi v bradlech se pacient musí soustředit na správné kladení pravého chodidla na zem.

3.5.10 Terapeutická jednotka č. 10 – 3. 2. 2016

Status praesens

Subjektivní: Pacient se cítí dobře, vyspalý. Bolest břicha, zad i DKK neguje. Dnes ráno si vzal léky a DKK má uvolněné a bez křečí.

Objektivní: Pacient je orientován místem, časem a osobou. Spolupracuje.

Cíl dnešní terapeutické jednotky:

- zlepšení stereotypu dýchání, zlepšení plicní ventilace
- odstranit reflexní změny
- protažení zkrácených svalů
- mobilizace drobných kloubů DKK
- zvýšení svalové síly a rozsahu pohybu DKK
- ovlivnění kontraktury m. tibialis anterior a oslabených mm. peronei
- ovlivnění senzomotoriky pacienta
- nácvik správného stereotypu chůze

Návrh terapie:

- respirační fyzioterapie
- nácvik posturálního dechového stereotypu a stabilizační funkce bránice
- techniky měkkých tkání dle Lewita
- PIR s protažením dle Jandy
- mobilizace drobných kloubů DKK
- PNF DKK I. flekční diagonála s extenční variantou pro posílení m. vastus medialis a I. extenční diagonála pro posílení m. peroneus longus, pánev pro posílení břišních svalů
- metoda sestry Kenny
- senzomotorická stimulace DKK
- nácvik správného stereotypu chůze v bradlech

Provedení:

- nácvik břišního dýchání – viz Terapeutická jednotka č. 2
- nácvik posturálního dechového stereotypu a stabilizační funkce bránice – viz Terapeutická jednotka č. 2; totéž vsedě

- Kiblerova řasa v oblasti paravertebrálních svalů ThLp (3x), protažení lumbodorzální fascie směrem kaudálním i kraniálním a fascií po stranách trupu vše bilaterálně (3x v každém směru)
- PIR s protažením dle Jandy – viz Terapeutická jednotka č. 2
- mobilizace drobných kloubů DKK – viz Terapeutická jednotka č. 2
- aktivní pohyby aker DKK – viz Terapeutická jednotka č. 2
- PNF
    - DKK
        - I. flekční diagonála s extenční variantou s dopomocí, 8x
        - I. extenční diagonála s dopomocí, 8x
    - pánev
        - anteriorní elevace, anteriorní deprese, každým směrem 6x
- metoda sestry Kenny pro posílení peroneálních svalů vleže na zádech, 6x
- senzomotorická stimulace – viz Terapeutická jednotka č. 2
- nácvik stabilizace trupu vsedě, nohy na balanční čočce s masážními výstupky pro zvýšení exterocepce
- korigovaný stoj v bradlech s přenášením váhy ze strany na stranu, vpřed a vzad, pochodování na místě, stoj na jedné DK, chůze v bradlech

Výsledek terapie:

Nácvik břišního dýchání pacient provedl bez problémů, nácvik posturálního dechového stereotypu pacient provádí dokonale, i vsedě.

Měkké techniky byly příjemné a uvolňující. Kiblerova řasa už byla lépe proveditelná, ale pacient stále cítí velkou bolest.

Po protažení zkrácených svalů cítí uvolnění DKK.

Pacient cítí uvolnění po mobilizaci drobných kloubů nohou. Po ovlivnění zkrácených svalů a uvolnění oblasti hlezna a plosky se změnilo výchozí postavení pravého hlezna – snížená inverze (25°).

Aktivní pohyby v hlezenním kloubu PDK velmi omezeny pro kontrakturu m. tibialis anterior a oslabené mm. peronei. Pohyb pravou nohou do cirkumdukce a everze už pacient provádí ve vyšším rozsahu.

PNF DKK pacient už zvládá lépe než při předchozích terapiích, zvýšil se rozsah v kyčelních kloubech a pacient lépe a koordinovaněji pohybuje nohou do obou diagonál. PNF pánve pacient zvládl bez obtíží. Po cvičení pacient cítil únavu DKK.

Pacient dokáže po stimulaci m. peroneus dle Kenny aktivně provádět pohyb, do nulového postavení chybí 5°.

Nácvik senzomotorické stimulace a došlapu nohou byl po uvolnění kontraktury m. tibialis anterior a plosky lépe proveditelný s mírnou odchylkou nohy do inverze. Na slovní korekci se snažil reagovat, ale kontraktura pacienta pořád nepustila do úplného přišlápnutí chodidla na mediální stranu. Stabilizace trupu vsedě pacientovi nedělala problémy.

Při korigovaném stoji v bradlech pacient stojí jistěji. LDK stabilnější. Při soustředění dokáže stát bez opory o HKK. Kolenní klouby jsou v hyperextenčním postavení, po slovní korekci je dokáže dostat do semiflexe. Pochodování na místě a stoj na jedné DK zvládl s velkou oporou o HKK bez problému. Při chůzi v bradlech se pacient musí soustředit na správné kladení pravého chodidla na zem.

3.5.11 Terapeutická jednotka č. 11 – 4. 2. 2016

Status praesens

Subjektivní: Pacient se cítí dobře, vyspalý. Bolest neguje. Dnes ráno si vzal léky a DKK má uvolněné a bez křečí.

Objektivní: Pacient je orientován místem, časem a osobou. Spolupracuje.

Cíl dnešní terapeutické jednotky:

- zlepšení stereotypu dýchání, zlepšení plicní ventilace
- odstranit reflexní změny
- protažení zkrácených svalů
- mobilizace drobných kloubů DKK
- zvýšení svalové síly a rozsahu pohybu DKK
- ovlivnění kontraktury m. tibialis anterior a oslabených mm. peronei
- ovlivnění senzomotoriky pacienta
- nácvik správného stereotypu chůze

Návrh terapie:

- respirační fyzioterapie
- nácvik posturálního dechového stereotypu a stabilizační funkce bránice
- techniky měkkých tkání dle Lewita
- PIR s protažením dle Jandy
- mobilizace drobných kloubů DKK
- cvičení s eggballem pro zvýšení svalové síly a stabilizace kolenních a kyčelních kloubů
- PNF DKK I. flekční diagonála s extenční variantou pro posílení m. vastus medialis a I. extenční diagonála pro posílení m. peroneus longus; pánev pro posílení břišních svalů
- metoda sestry Kenny
- senzomotorická stimulace DKK
- nácvik správného stereotypu chůze v bradlech a o 2 FH

Provedení:

- nácvik břišního dýchání – viz Terapeutická jednotka č. 2

- nácvik posturálního dechového stereotypu a stabilizační funkce bránice – viz Terapeutická jednotka č. 2; totéž vsedě
- Kiblerova řasa v oblasti paravertebrálních svalů ThLp (3x), protažení lumbodorzální fascie směrem kaudálním i kraniálním a fascií po stranách trupu vše bilaterálně (3x v každém směru)
- PIR s protažením dle Jandy – viz Terapeutická jednotka č. 2
- mobilizace drobných kloubů DKK – viz Terapeutická jednotka č. 2
- aktivní pohyby aker DKK – viz Terapeutická jednotka č. 2
- cvičení s eggballem
- vleže na zádech, eggball pod patami, DKK natažené; pokrčování DKK na eggballu, 3 série po 6 opakováních
- modifikace: elevace pánve při pokrčování DKK, 3 série po 3 opakováních
- leh na eggballu podélně, opora o ruce a nohy (semiflexe v kolenních a loketních kloubech); přenášení váhy z jedné strany těla na druhou s odlehčováním až postupným zvedáním druhé strany, 6x každá strana
- PNF
    - DKK
        - I. flekční diagonála s extenční variantou s dopomocí, 8x
        - I. extenční diagonála s dopomocí, 8x
    - Pánev
        - anteriorní elevace, anteriorní deprese, každým směrem 6x
- senzomotorická stimulace – viz Terapeutická jednotka č. 10
- korigovaný stoj v bradlech s přenášením váhy ze strany na stranu, vpřed a vzad, pochodování na místě, stoj na jedné DK, chůze v bradlech, chůze o dvou francouzských holích na chodbě

Výsledek terapie:

Nácvik břišního dýchání pacient provedl bez problémů, nácvik posturálního dechového stereotypu pacient provádí dokonale, i vsedě.

Měkké techniky byly příjemné a uvolňující. Kiblerova řasa už byla lépe proveditelná, ale pacient stále cítí velkou bolest.

Po protažení zkrácených svalů cítí uvolnění DKK.

Pacient cítí uvolnění po mobilizaci drobných kloubů nohou. Po ovlivnění zkrácených svalů a uvolnění oblasti hlezna a plosky se změnilo výchozí postavení pravého hlezna – snížená inverze (20).

Aktivní pohyby v hlezenním kloubu PDK omezeny pro kontrakturu m. tibialis anterior a oslabené mm. peronei.

PNF DKK pacient zvládá lépe a koordinovaněji pohybuje DKK do obou diagonál. PNF pánve pacient zvládl bez obtíží. Po cvičení pacient cítil únavu DKK.

Pacient dokáže po stimulaci m. peroneus dle Kenny dostat hlezno z inverze do nulového postavení.

Pacient dokáže po stimulaci m. peroneus dle Kenny aktivně provádět pohyb, do nulového postavení chybí 5.

Nácvik senzomotorické stimulace a došlapu nohou byl po uvolnění kontraktury m. tibialis anterior a plosky lépe proveditelný s mírnou odchylkou nohy do inverze. Na slovní korekci se snažil reagovat, ale kontraktura pacienta pořád nepustila do úplného přišlápnutí chodidla na mediální stranu. Stabilizace trupu vsedě pacientovi nedělala problémy.

Při korigovaném stoji v bradlech pacient stojí jistěji. LDK stabilnější. Při soustředění dokáže stát bez opory o HKK. Kolenní klouby jsou v hyperextenčním postavení, po slovní korekci je dokáže dostat do semiflexe. Pochodování na místě a stoj na jedné DK zvládl s velkou oporou o HKK bez problému. Při chůzi v bradlech se pacient musí soustředit na správné kladení pravého chodidla na zem. Chůzi s dvěma francouzskými holemi zvládl větších potíží. Zvládá obdobně jako chůzi v bradlech.

3.6 Výstupní kineziologický rozbor – 5. 2. 2016

Status praesens:

Subjektivní: Pacient se dnes cítí dobře. Na bolest si nestěžuje.

Objektivní: Pacient je orientován místem, časem a osobou. Spolupracuje. Dobře naladěn. Váha: 98 kg, výška - 191 cm, BMI – 26, 9 (mírná nadváha). TK: neměřeno, TF: neměřeno, DF: neměřeno.

3.6.1 Vyšetření stoje (aspekce)

Provedeno ve stoji o 2 FH.

Zezadu:

- stojná baze – fyziologická
- tvar a postavení pat – oblé, symetrické
- hlezenní klouby – P varózní postavení, L fyziologické postavení
- lýtka – bilat. hypotrofie, více vlevo
- podkolenní rýhy – asymetrické, P výše
- stehenní svalstvo – P mírná hypotrofie, L fyziologické
- subgluteální rýhy – asymetrické, P výše
- zakřivení páteře – dextrokonvexní skolióza Lp s vrcholem v L3-4
- paravertebrální svaly – hypertonus, L více
- tajle – asymetrické, L větší
- ramena – P rameno je výše
- lopatky – neodstávají, P je výše o 1 cm, dolní úhel P lopatky je v mírné ZR
- postavení hlavy – fyziologické

Zboku:

- postavení hlezenních kloubů – P kloub je ve varózním postavení, L fyziologický
- postavení kolenních kloubů – P kloub v hyperextenzi, L fyziologický
- postavení pánve – anteverze
- postavení ramenního pletence – mírná elevace a protrakce ramen bilat.
- postavení hlavy – mírné protrakční držení

Zepředu:

- stojná baze – fyziologická

- postavení hlezenních kloubů – P varózní postavení, L fyziologický
- patelly – P výše, tvar fyziologický
- kontura stehenních svalů – stále hypotrofie, více PDK; je znatelný rozdíl od vstupního kineziologického vyšetření
- SIAS – symetrické
- poloha umbilicu – fyziologické postavení
- symetrie tonu břišního svalstva – symetrické
- kontura šíjového svalstva – asymetrické, P m. trapezius v hypertonu
- ramena – P rameno je výše
- obličej – symetrický

Modifikace stoje

Nelze pacienta při daném stavu vyšetřit.

3.6.2 Vyšetření chůze (aspekce)

Chůze o 2 FH.

Pacient zvládne chůzi o 2 FH s ortézou WalkOn. Čtyřdobá chůze s částečným odlehčením. Schopen chodit bez doprovodu. Délka kroku je asymetrická. Rytmus kroku je nepravidelný. LDK je stabilnější než PDK. Odval chodidla PDK je nefyziologický – problém s došlapem na celou plochu nohy. Pacient při došlapu na PDK provede ZR v kyčelním kloubu a tím si zjednoduší provedení došlapu chodidla na laterální hranu. Jinak došlap na pravou nohu nesvede dokonale. Noha se odráží z laterální hrany.

Pohyb v kyčelních kloubech snížen, zvláště do extenze. Pohyb v kolenních kloubech snížen, ve stojné fázi kroku dochází k hyperextenzi v kolenních kloubech. Pohyb v hlezenních kloubech snížen, zvláště P hlezno.

Typ chůze proximální dle Jandy. Souhyb trupu minimální. Bez souhybu pánve. Kladení nohou neustále kontroluje se skloněnou hlavou. Po slovní korekci pacient dokáže chodit s napřímenou hlavou. Ujde cca 100 m, poté odpočinek.

Chůzi po schodech pacient zatím nezvládne.

3.6.3 Vyšetření měkkých tkání a reflexních změn dle Lewita (palpačně)

Vyšetření provedeno vleže na lůžku.

Subjektivní hodnocení bolesti na škále 1-10/10, kde 1 je nejnižší pociťovaná bolest, 10 je naopak bolest nesnesitelná.

HKK – bez reflexních změn, svalová normotonie

DKK:

- **PDK**

Svaly palpačně nebolestivé.

Protažitelnost kůže fyziologická všemi směry.

Protažitelnost podkoží Kiblerovou řasou fyziologická všemi směry, mírná bolest při provedení (1/10).

Protažitelnost fascií fyziologická všemi směry.

Palpace m. tibialis anterior – hypertonus, nebolestivý.

Palpace m. triceps surae – hypotonus a hypotrofie.

Palpace m. quadriceps femoris – m. rectus femoris v hypertonu, nebolestivý.

Palpace ischiokrurálních svalů – hypertonus, nebolestivé.

Palpace gluteálních svalů – hypotonus.

Palpace adduktorů – normotonus, nebolestivé.

- **LDK**

Svaly palpačně nebolestivé.

Protažitelnost kůže fyziologická všemi směry.

Protažitelnost podkoží Kiblerovou řasou fyziologická všemi směry, mírná bolest při provedení (1/10).

Protažitelnost fascií fyziologická všemi směry.

Palpace m. triceps surae – hypotonus a hypotrofie.

Palpace m. quadriceps femoris – m.rectus femoris v hypertonu, nebolestivý.

Palpace ischiokrurálních svalů – hypertonus, nebolestivé.

Palpace gluteálních svalů – hypotonus.

Palpace adduktorů – normotonus, nebolestivé.

Záda:

- **Oblast Cp**

Protažitelnost kůže fyziologická všemi směry.

Protažitelnost podkoží Kiblerovou řasou snížena všemi směry, mírná bolest při provedení (3/10).

Protažitelnost fascií fyziologická.

Palpace mm. scaleni – normotonus bilat.

Palpace m. sternocleidomastoideus – normotonus bilat.

Palpace krátkých extenzorů šíje – normotonus bilat.

Palpace paravertebrálních svalů – hypertonus, bolestivé.

- **Oblast šíje a lopatek**

Protažitelnost kůže fyziologická všemi směry.

Protažitelnost podkoží Kiblerovou řasou snížena všemi směry, mírná bolest při provedení (3/10).

Protažitelnost fascií fyziologická všemi směry.

Palpace m. trapezius – hypertonus bilat.

Palpace lopatek nebolestivá bilat.

Palpace oblasti mezilopatkové – hypertonus, vlevo bolestivé.

- **Oblast Thp + Lp**

Protažitelnost kůže snížena všemi směry.

Protažitelnost podkoží Kiblerovou řasou snížena všemi směry, středně-vysoká bolest (6/10).

Protažitelnost fascií snížena všemi směry.

Palpace paravertebrálních svalů – hypertonus, bolestivé.

Palpace m. quadratus lumborum – hypertonus bilat., vlevo bolestivý.

Jizva v oblasti ThL přechodu (cca Th10-L3) je palpačně měkká, nebolestivá. Protažitelná do všech stran, v distální třetině méně.

3.6.4 Antropometrické vyšetření

Tab. č. 9 – Výstupní kineziologický rozbor: Délkové a obvodové míry dolních končetin (cm)

	LDK	PDK
Délka funkční	102 cm	101 cm
Délka anatomická	89 cm	88 cm
Délka nohy	30 cm	30 cm
Obvod stehna 15 cm nad patellou	60 cm	58 cm
Obvod stehna nad patellou	42 cm	42 cm
Obvod kolem patelly	40 cm	39 cm
Obvod kolem tuberositas tibiae	37 cm	37 cm
Obvod lýtka	36 cm	35 cm
Obvod hlezenních kloubů	28 cm	28 cm
Obvod pata-nárt	34 cm	36 cm
Obvod hlaviček metatarzů	26 cm	26 cm

(prováděno vleže na lůžku)

3.6.5 Goniometrické vyšetření

Tab. č. 10 – Výstupní kineziologický rozbor: Rozsahy pohybů v kloubech dolních končetin (metoda SFTR, měřeno ve stupních), aktivně, pasivně

	LDK		**PDK**	
	aktivně	**pasivně**	**aktivně**	**pasivně**
Kyčelní kloub	S: 0 – 0 – 45 F: 45 – 0 – 30 R: 40 – 0 – 35	S: 0 – 0 – 75 F: 50 – 0 – 35 R: 50 – 0 – 40	S: 0 – 0 – 45 F: 45 – 0 – 30 R: 45 – 0 – 35	S: 0 – 0 – 60 F: 50 – 0 – 35 R: 55 – 0 – 40
Kolenní kloub (vleže na boku)	S: 0 – 0 – 95	S: 5 – 0 – 110	S: 0 – 0 – 95	S: 5 – 0 – 105
Hlezenní kloub	S: 0 – 0 – 50 R: 30 – 0 – 25	S: 0 – 0 – 75 R: 35 – 0 – 25	S: 0 – 25 – 50 R: 0 – 25 – 40	S: 0 – 0 – 60 R: 10 – 0 – 60

(vyšetření prováděno dvouramenným plastovým goniometrem, měřeno ve stupních, vleže na lůžku)

3.6.6 Vyšetření svalové síly dle Jandy

Tab. č. 11 – Výstupní kineziologický rozbor: Testy hodnotící svalovou sílu dolních končetin dle Jandy

LDK	Kyčelní kloub		PDK
4	Flexe	m. iliopsoas	3+
3	Extenze	m. gluteus maximus m. semitendinosus m. semimembranosus m. biceps femoris	2+
4+	Abdukce	m. gluteus minimus m. gluteus medius m. tensor fasciae latae	4
4+	Addukce	m. pectineus m. gracilis m. adductor brevis m. adductor longus m. adductor magnus	4+
3+	ZR	m. gluteus maximus m. piriformis m. quadratus femoris m. obturatorius int./ext. m. gemellus sup./inf.	3
2+, OP	VR	m. tensor fasciae latae m. gluteus minimus	2+, OP
	Kolenní kloub		
3+	Flexe	m. semitendinosus m. semimembranosus m. biceps femoris	3
5	Extenze	m. quadriceps femoris	5
	Hlezenní kloub		
4	Plantární flexe	m. triceps surae m. soleus	2+
4	Supinace s dorzální flexí	m. tibialis anterior	3+
3	Supinace v plantární flexi	m. tibialis posterior	3+
3	Plantární pronace	m. peroneus longus et brevis	2-

***OP** – omezený pohyb

3.6.7 Vyšetření zkrácených svalů dle Jandy

Tab. č. 12 – Výstupní kineziologický rozbor: Vyšetření zkrácených svalů dle Jandy

Svalová skupina	L	P
m. triceps surae		
m. gastrocnemius	0	X, OP
m. soleus	0	X, OP
flexory kyčelního kloubu		
m. iliopsoas	1	1
m. rectus femoris	1	1
m. tensor fascie latae	0	0
adduktory kyčelního kloubu		
krátké adduktory	1	1
dlouhé adduktory	1	1
flexory kolenního kloubu	2	1
m. piriformis	1	1
m. quadratus lumborum	1	1
paravertebrální zádové svaly	1	

***X** – nebylo možné vyšetřit; **OP** – omezený pohyb

3.6.8 Vyšetření kloubní vůle DKK dle Lewita

Funkční vyšetření nohy – na P noze (oproti L noze) stále omezený pohyb do pronace, supinace, inverze i everze pro kontrakturu m. tibialis anterior

- Lisfrankův kloub
  dorzální posun: bez omezení joint play bilaterálně
  plantární posun: P omezení joint play
  rotace fibulárním směrem: P tuhá zarážka na konci pružení
  rotace tibiálním směrem: bez omezení joint play bilaterálně
- Os cuboideum
  dorzální posun: bez omezení joint play bilaterálně
  plantární posun: bez omezení joint play bilaterálně
- Os naviculare
  dorzální posun: tuhá zarážka na konci pružení bilaterálně
  plantární posun: bez omezení joint play bilaterálně

- Os calcaneus

  mediolaterální posun: bez omezení joint play bilaterálně

  ventrální posun: P omezení joint play

  dorzální posun: P omezení joint play

  do supinace: bez omezení joint play bilaterálně

  do pronace: bez omezení joint play bilaterálně
- Talokrurální kloub

  dorzální posun: P omezení joint play
- Kolenní kloub

  laterolaterální posun tibie (krátká páka): bez omezení joint play bilaterálně
- Patella

  kraniální posun: bez omezení joint play bilaterálně

  kaudální posun: bez omezení joint play bilaterálně

  laterolaterální posun: bez omezení joint play bilaterálně
- Hlavička fibuly

  ventrální posun: omezení joint play bilaterálně

  dorzální posun: omezení joint play bilaterálně
- SI skloubení

  posun směrem dorzálním: bez omezení joint play bilaterálně

3.6.9 Neurologické vyšetření

Pacient je orientován místem, časem, osobou, bez poruchy vědomí, bez poruchy řeči. Celkový vzhled bez zjevné patologie.

Vyšetření hlavových nervů

Tab. č. 13 – Výstupní kineziologický rozbor: Vyšetření hlavových nervů

Číslo	Hlavový nerv	Hodnocení
I.	n. olphactorius	BPN
II.	n. opticus	BPN
III.	n. oculomotorius	BPN
IV.	n. trochlearis	BPN
V.	n. trigeminus	BPN
VI.	n. abducens	BPN
VII.	n. facialis	BPN
VIII.	n. vestibulocochlearis	BPN
IX.	n. glossopharyngeus	BPN
X.	n. vagus	BPN
XI.	n. accesorius	BPN
XII.	n. hypoglossus	BPN

***BPN –** bez patologického nálezu

Vyšetření čití končetin a trupu

HKK:

- **Povrchové čití:**
  algické – bez patologického nálezu
  termické – bez patologického nálezu
  taktilní – bez patologického nálezu
  grafestezie – bez patologického nálezu
- **Hluboké čití:**
  bez patologického nálezu

DKK:

- **Povrchové čití:**
  algické – zjištěna hypestezie od kolenního kloubu distálně; bilaterálně
  termické – zjištěna anestezie od kolenního kloubu distálně; bilaterálně
  taktilní – zjištěna hypestezie od kolenního kloubu distálně; bilaterálně

grafestezie – zjištěna hypestezie od kolenního kloubu distálně; bilaterálně

- **Hluboké čití:**
  polohocit – LDK bez patologického nálezu, PDK patologické čití
  pohybocit – LDK bez patologického nálezu, PDK patologické čití
  vibrace – zjištěna palhypestezie od kolenního kloubu distálně; bilaterálně

Vyšetření reflexů

Tab. č. 14 – Výstupní kineziologický rozbor: Vyš. šlachookosticových reflexů a reflexů trupu

Slachookosticové reflexy	**Stupeň**
bicipitový reflex (C5-6)	normoreflexie bilaterálně
tricipitový reflex (C7)	normoreflexie bilaterálně
flexorový reflex (C8)	normoreflexie bilaterálně
patelární reflex (L2-4)	L normoreflexie, P hyporeflexie
reflex Achillovy šlachy (L5-S2)	L normoreflexie, P hyporeflexie
medioplantární reflex (L5-S2)	L normoreflexie, P hyporeflexie
Reflexy na trupu	**Stupeň**
epigastrický reflex (Th7-8)	hyporeflexie bilaterálně
mezogastrický reflex (Th9-10)	hyporeflexie bilaterálně
hypogastrický reflex (Th11-12)	hyporeflexie bilaterálně

Vyšetření pyramidových jevů

Tab. č. 15 – Výstupní kineziologický rozbor: Vyšetření pyramidových jevů

Iritační	HKK	Hoffman	negativní
		Trömner	negativní
		Juster	negativní
	DKK	Žukovskij-Kornilov	negativní
		Rossolimo	negativní
		Babinski	pozitivní
		Chaddock	pozitivní
		Oppenheim	pozitivní
		Vítkův sumační fenomén	negativní
Zánikové	HKK	Mingazzini	negativní
		Hanzal	negativní
		Dufour	negativní
		Rusecký	negativní
	DKK	Mingazzini	pozitivní
		Barré	pozitivní

Vyšetření mozečkových funkcí

Diadochokinéza: bilaterálně negativní - vyšetřovaný je schopen rychle střídat pronaci a supinaci v předpažení a zastavit pohyb ve středním postavení předloktí.

Ataxie na HKK (test prst - nos): bilaterálně negativní - vyšetřovaný je schopen bez kontroly zraku provést koordinovaný pohyb z předpažení ukazováčkem sáhnout na špičku nosu.

Ataxie na DKK (sun paty po tibii): pozitivní na PDK - vyšetřovaný nepřesně sune patu od patelly po tibii distálně na PDK

Vyšetření napínacích manévrů

- Lasegueova zkouška: bilaterálně negativní
- Obrácená Lasegueova zkouška: bilaterálně negativní

3.6.10 Testy zaměřené na hlubokou stabilizaci bederní páteře dle Koláře

Brániční test - vyšetřovaný je schopen aktivovat laterální skupinu svalů proti tlaku a roztáhnout hrudník laterálně

Test flexe trupu - u vyšetřovaného při flexi trupu dochází ke konvexnímu vyklenutí laterální skupiny břišních svalů; při flexi hlavy dochází ke kraniálnímu pohybu žeber

Test flexe v kyčli – vleže - hrudník vyšetřovaného při zapojení flexorů kyčelních kloubů migruje do inspiračního postavení; zapojuje se hlavně m. rectus abdominis; pacient nedovede udržet bederní páteř na přilepenou na podložce

Test vnitrobřišního tlaku - tlak břišní stěny je silnější než při vyšetření při vstupním kineziologickém rozboru, v aktivaci stále převažuje horní část m. rectus abdominis a m. obliqus abdominis externus

3.6.11 Barthelův test základních všedních činností

Tab. č. 16 – Výstupní kineziologické vyšetření: Barthel test ADL

Činnost	Provedení činnosti	Bodové skóre
1. najedení, napití	samostatně bez pomoci	10
2. oblékání	samostatně bez pomoci	10
3. koupání	samostatně bez pomoci	10
4. osobní hygiena	samostatně bez pomoci	10
5. kontinence moči	inkontinentní	0
6. kontinence stolice	plně kontinentní	10
7. použití WC	samostatně bez pomoci	10
8. přesun na lůžko - židle	samostatně bez pomoci	15
9. chůze po rovině	samostatně s 2 FH	10
10. chůze po schodech	neprovede	0

Hodnocení stupně závislosti v základních všedních činnostech:

- 0-40 bodů – vysoce závislý
- 45-60 bodů – závislost středního stupně
- 65-95 bodů – lehká závislost
- 100 bodů – nezávislý

Pacient dle Barthelova testu dosáhl 85 bodů, patří tedy do skupiny lehký stupeň závislosti (65-95 bodů).

Slovní hodnocení: Pacient je dle testu lehce závislý na dalších osobách.

3.6.12 Závěr výstupního vyšetření

Pacient měl od ledna 2013 postupně zvětšující se problémy se stabilitou a koordinací stoje a chůze. V srpnu 2013 podstoupil embolizaci spinální arteriovenózní malformace s nidem v úrovni Th_{12}-L_1 s rozvojem těžké paraparézy DKK. V dubnu 2015 podstoupil nezdařenou spinální angiografii. V květnu 2015 prodělal perimedulární AV fistulu a podstoupil odstranění malformace z laminoplastiky Th_{12}-L_1. Na lůžkové oddělení Rehabilitační kliniky Malvazinky byl přijat 14. 1. 2016 pro těžkou paraparézu DKK.

Z vyšetření stoje (2 FH) a chůze (2 FH) je stále patrné, že pacient má zhoršenou stabilitu kvůli snížené svalové síle DKK. U pacienta došlo ke zlepšení chůze, je schopen

ujít cca 100m, chůzi po schodech zatím nezvládne. Subjektivně pacient pociťuje větší jistotu při chůzi.

Vyšetření reflexních změn dle Lewita stále ukazuje na mnohé změny tkání na DKK, nejvíce však v oblasti Thp a Lp. Protažitelnost fascií na DKK se zvýšila, protažitelnost podkoží Kiblerovou řasou se zlepšila a snížila se bolestivost při provedení. Napětí a trofie svalů na DKK zůstaly nezměněné, pouze se snížila kontraktura m. tibialis anterior na PDK, ale základní postavení hlezna je ve 25° inverzi.

Protažitelnost kůže a fascií v oblasti Cp, šíje a lopatek se zvýšila. Snížila se bolestivost provedení Kiblerovy řasy. Oblast Thp + Lp má stále sníženou protažitelnost kůže, ale zlepšilo se provedení Kiblerovy řasy a snížila se její bolestivost. Jizva není na dotyk citlivá a bolestivá, ale stále je hůře protažitelná v distální třetině.

Z antropometrického vyšetření byla zjištěna LDK delší o 1 cm než PDK, není ortopedicky řešeno. Zvýšily se obvody stehen a lýtek, ale stále je zřetelný mírný úbytek svalové hmoty, více na PDK.

Z goniometrického vyšetření jsem zjistil zlepšení rozsahu pohybu v kyčelních, kolenních i hlezenních kloubech. V hlezenním kloubu PDK provedení a měření omezeno pro kontrakturu m. tibialis anterior.

Ze svalového testu jsme zjistili zlepšení flexe, extenze, abdukce i addukce kyčelního kloubu LDK. Zlepšení extenze a addukce kyčelního kloubu PDK. Zlepšení flexe kolenního kloubu LDK. Zvýšila se svalová síla v hlezenním kloubu PDK, kde se zlepšily všechny pohyby.

Vyšetření zkrácených svalů nám ukázalo zlepšení stavu – m. rectus femoris bilaterálně, m. piriformis bilaterálně, L m. quadratus lumborum a paravertebrální zádové svaly. Nebylo možné vyšetřit zkrácené svaly m. gastrocnemius a m. soleus PDK kvůli omezenému pohybu v hlezenním kloubu pro kontrakturu m. tibialis anterior.

Při vyšetření kloubní vůle dle Lewita jsem zjistil zlepšení joint play v dorzálním posunu a rotaci směrem tibiálním v Lisfrankově kloubu. Dále zlepšení joint play os calcaneus do pronace a supinace a dorzální posun SI skloubení.

Z neurologického vyšetření je zřejmé, že hlavové nervy, čití HKK (povrchové i hluboké), šlachookosticové reflexy HKK, pyramidové jevy HKK a mozečkové funkce HKK jsou bez patologických nálezů. Čití (povrchové i hluboké) na DKK s patologií.

Pacient udává subjektivní zlepšení povrchové čití na DKK. Reflexy na trupu jsou bilaterálně hyporeflexní, možná i pro oslabené břišní svaly a zvýšenou tukovou vrstvu v oblasti břicha. Pyramidové reflexy DKK mají ve většině patologický nález, oproti vstupnímu kineziologickému rozboru vymizel pozitivní nález při testu Žukovskij-Kornilov a Rossolimo na DKK. Z mozečkových funkcí se zlepšila taxe LDK (pata po tibii), ostatní zůstaly patologické.

Dle testů zaměřené na hlubokou stabilizaci páteře se objevilo zlepšení v zapojení hlubokých břišních svalů a bránice.

Pacient je dle Barthelova indexu lehce závislý na dalších osobách. Zlepšil se v samostatné chůzi po rovině, kde je schopen chůze o 2 FH na vzdálenost cca 100m.

3.7 Zhodnocení efektu terapie

S pacientem J. H. jsem cvičil od 20. 1. – 5. 2. 2016. Na základě odebrané anamnézy a vstupního kineziologického rozboru jsem stanovil cíl terapie, krátkodobý a dlouhodobý plán. Pacient se mnou absolvoval celkem 11 terapií. Jednotlivé terapie byly koncipovány v souladu s jeho základní diagnózou, a to embolizace spinální arteriovenózní malformace s nidem v úrovni Th_{12}-L_1 s rozvojem těžké paraparézy dolních končetin. Cíle naší terapie byly ovlivnit plicní ventilaci a dechový stereotyp, ovlivnit reflexní změny, protáhnout zkrácené svaly, odstranit blokády kloubů dolních končetin, celkové zvýšení svalové síly a čití dolních končetin, stabilizovat trup a zlepšení stereotypu chůze. Výstupní kineziologický rozbor jsem porovnal s výsledky vstupního kineziologického rozboru a na tomto základě vzniklo zhodnocení efektu terapie.

Stoj

Díky nácviku korigovaného stoje a posilování svalů DKK se u pacienta zlepšila stabilita stoje. Dokáže stát o 2 FH o fyziologické bazi. Přetrvává hypotrofie hýžďových, stehenních i lýtkových svalů DKK, více však PDK.

Chůze

Chůze se změnila především z hlediska využívaných pomůcek, které pacient ušel. Nyní při chůzi využívá dvě francouzské hole místo vysokého chodítka, zvládne bez dozoru další osoby. Na začátku terapie byl pacient schopen chodit po chodbě o vysokém chodítku cca 50 m, na konci terapie chodí o 2 FH cca 100 m samostatně. Zároveň došlo ke zlepšení stereotypu chůze. Chůze působí stabilněji, zlepšil se rytmus chůze a pacient je jistější.

Problémy s došlapem na PDK kvůli kontraktuře m. tibialis anterior stále přetrvávají a bude potřeba pokračovat v ovlivňování kontraktury, senzomotorické stimulaci, nácviku stereotypu stoje a chůze. Stejně jako u stoje, je korekce stereotypu chůze dlouhodobou záležitostí.

Antropometrické údaje

Chůzí, analytickým posilováním a dalším cvičením zaměřeným na oslabené stehenní a lýtkové svaly se zvětšily obvody hypotrofických svalů. Zvětšení obvodu stehenních svalů především kvůli posílení m. quadriceps femoris obou DKK – u LDK ve výšce 15 cm nad patellou zvětšení obvodu o 2 cm, těsně nad patellou o 1 cm; u PDK ve výšce 15 cm nad patellou zvětšení obvodu o 1 cm, těsně nad patellou o 1 cm.

Obvod lýtek přes nejširší část zvětšen během terapie o 1 cm na obou DKK.

Stehno i lýtko PDK oproti LDK stále hypotrofické (obvod 15 cm nad patellou rozdíl 2 cm, těsně na patellou rozdíl 1 cm a přes nejširší část lýtka rozdíl 1 cm).

Tab. č. 17 – Zhodnocení efektu terapie - Antropometrie

	Vstupní kineziologický rozbor		Výstupní kineziologický rozbor	
	LDK	PDK	LDK	PDK
Obvod stehna 15 cm nad patellou	58 cm	57 cm	60 cm	58 cm
Obvod stehna nad patellou	41 cm	41 cm	42 cm	42 cm
Obvod kolem patelly	40 cm	39 cm	40 cm	39 cm
Obvod kolem tuberositas tibiae	36 cm	36 cm	36 cm	36 cm
Obvod lýtka	35 cm	34 cm	36 cm	35 cm
Obvod hlezenních kloubů	28 cm	28 cm	28 cm	28 cm
Obvod pata-nárt	34 cm	36 cm	34 cm	36 cm
Obvod hlaviček metatarzů	26 cm	26 cm	26 cm	26 cm

Goniometrické vyšetření

Byl omezen aktivní rozsah pohybu na dolních končetinách především pro sníženou svalovou sílu, zkrácené svaly a svalovou kontrakturu. Další faktor sníženého rozsahu pohybu v kloubu byly blokády v kloubech dolních končetin, zkrácené svaly a reflexní změny na dolních končetinách. Zvolené terapie, jako byly PIR s protažením dle Jandy, techniky měkkých tkání dle Lewita a mobilizace kloubů dolních končetin, měly za výsledek zvětšení rozsahu pohybu ve všech velkých kloubech DKK.

Tab. č. 18 – Zhodnocení efektu terapie – Geometrické vyšetření

	Vstupní kineziologický rozbor		Výstupní kineziologický rozbor	
	LDK		LDK	
	aktivně	pasivně	aktivně	pasivně
Kyčelní kloub	S: 0 – 0 – 40 F: 45 – 0 – 30 R: 35 – 0 – 30	S: 0 – 0 – 70 F: 50 – 0 – 35 R: 45 – 0 – 35	S: 0 – 0 – 45 F: 45 – 0 – 30 R: 40 – 0 - 35	S: 0 – 0 – 75 F: 50 – 0 – 35 R: 50 – 0 – 40
Kolenní kloub	S: 0 – 0 – 90	S: 5 – 0 – 105	S: 0 – 0 – 95	S: 5 – 0 – 110
Hlezenní kloub	S: 0 – 0 – 40 R: 25 – 0 – 20	S: 0 – 0 – 70 R: 25 – 0 – 20	S: 0 – 0 – 50 R: 30 – 0 – 25	S: 0 – 0 – 75 R: 35 – 0 – 25
	PDK		PDK	
	aktivně	aktivně	aktivně	pasivně
Kyčelní kloub	S: 0 – 0 – 45 F: 45 – 0 – 30 R: 45 – 0 – 30	S: 0 – 0 – 45 F: 45 – 0 – 30 R: 45 – 0 – 30	S: 0 – 0 – 45 F: 45 – 0 – 30 R: 45 – 0 – 35	S: 0 – 0 – 60 F: 50 – 0 – 35 R: 55 – 0 – 40
Kolenní kloub	S: 0 – 0 – 90	S: 5 – 0 – 90	S: 0 – 0 – 95	S: 5 – 0 – 105
Hlezenní kloub	S: 0 – 30 – 50 R: 0 – 30 – 40	S: 0 – 30 – 50 R: 0 – 30 – 40	S: 0 – 25 – 50 R: 0 – 25 – 40	S: 0 – 0 – 60 R: 10 – 0 – 60

Svalová síla

Zvýšila se svalová síla ve všech kloubech, více na LDK. Důležité je zvýšení síly pravého hlezna. Použité metody byly především analytické posilování, PNF, senzomotorická stimulace, rotoped, camoped.

Tab. č. 19 – Zhodnocení efektu terapie – Svalová síla

	Vstupní kineziologický rozbor		Výstupní kineziologický rozbor	
Kyčelní kloub	LDK	PDK	LDK	PDK
Flexe	3+	3+	4	3+
Extenze	2	2	3	2+
Abdukce	4	4	4+	4
Addukce	4	4	4+	4+
ZR	3	3	3+	3
VR	2+, OP	2+, OP	2+, OP	2+, OP
Kolenní kloub				
Flexe	3	3	3+	3
Extenze	5	5	5	5
Hlezenní kloub				
Plantární flexe	4	2	4	2+
Supinace s dorzální flexí	4	3	4	3+
Supinace v plantární flexi	3	3	3	3+
Plantární pronace	3	1	3	2-

***OP** – omezený pohyb

Zkrácené svaly

Pacient měl nejvíce zkrácené především flexory a zevní rotátory kyčelních koubů. Dále pak flexory kolenních kloubů, m. quadratus lumborum bilaterálně a paravertebrální zádové svaly. Každodenní využívání PIR s protažením dle Jandy a protahování při autoterapii mělo za následek protažení některých svalových skupin. Kontraktura m. tibialis anterior neumožnila vyšetření zkrácení m. triceps surae PDK.

Tab. č. 20 – Zhodnocení efektu terapie – Zkrácené svaly

	Vstupní kineziologický rozbor		Výstupní kineziologický rozbor	
Svalová skupina	L	P	L	P
m. triceps surae				
m. gastrocnemius	0	X, OP	0	X, OP
m. soleus	0	X, OP	0	X, OP
flexory kyčelního kloubu				
m. iliopsoas	1	1	1	1
m. rectus femoris	2	2	1	1
m. tensor fascie latae	0	0	0	0
adduktory kyčelního kloubu				
krátké adduktory	1	1	1	1
dlouhé adduktory	1	1	1	1
flexory kolenního kloubu	2	2	2	1
m. piriformis	2	2	1	1
m. quadratus lumborum	2	2	1	1
paravertebrální zádové svaly	2		1	

***X** – nebylo možné vyšetřit; **OP** – omezený pohyb

Reflexní změny

Při terapiích jsem použil techniky měkkých tkání dle Lewita na ošetření reflexních změn v podkoží a fasciích. Dále jsem prováděl péči o jizvu tlakovou masáží a protahováním.

Podařilo se zvýšit protažitelnost fascií na DKK. Snížila se bolestivost u protahování podkoží Kiblerovou řasou na obou DKK. Tonus i trofie svalů DKK zůstaly nezměněné.

V oblasti zad se zvýšilo protažení kůže a fascií Cp, šíje a lopatek. Snížila se bolestivost u protahování podkoží Kiblerovou řasou ve všech částech zad. Hypertonus paravertebrálních a ostatních zádových svalů zůstává nezměněný také pro insuficienci hlubokého stabilizačního systému páteře a sníženou mobilitu pacienta.

Palpační citlivost jizvy v oblasti ThL přechodu (cca Th10-L3) se snížila, tudíž už není citlivá na dotyk. V distální třetině je stále mírně bolestivá. Protažitelná do všech stran, v distální třetině méně.

Neurologické vyšetření

Za dobu naší spolupráce se u neurologického vyšetření povedlo ovlivnit pyramidové jevy a taxi LDK. Z pyramidových jevů se stal negativní Žukovskij-Kornilov a Rossolimo na DKK. Z mozečkových funkcí se zlepšila taxe LDK (pata po tibii).

Barthelův test

Barthelův test ukazuje zlepšení pacientovy soběstačnosti při chůzi, kde je pacient schopen jít samostatně o dvou francouzských holích po chodbě cca 100 metrů.

Pacient je stále lehce závislý na dalších osobách.

4 ZÁVĚR

Vyhotovením bakalářské práce na téma těžká paraparéza DKK jako důsledek spinální embolizace arteriovenózní malformace, jsem se velmi dopodrobna seznámil s touto problematikou a bylo mi velkým přínosem. Rozšířil jsem si své vědomosti o etiologii arteriovenózních malformací a možnostech terapie pacientů s paraparézou DKK.

Zpracování odborné literatury bylo velmi obtížné, ale poučné a zajímavé. Při vytváření práce jsem narazil na velký problém dostupnosti česky psaných zdrojů. Z procházení všech dostupných zdrojů je vidět, že v zahraničí, hlavně v zámoří, se s tímto tématem potýkají o několik let déle než u nás v České republice.

V části obecné jsem teoreticky stručně přiblížil anatomii postižené oblasti, vzniku a rozvoje míšních lézí a útisků míchy, podrobněji pak téma arteriovenózních malformací, jejich druhů, diagnostiky, zobrazovacích metod a druzích jejich léčby. Na konci teoretické části jsem popsal práci fyzioterapeuta od prvního setkání s pacientem, kdy je provedeno vstupní vyšetření, v dalších krocích fyzioterapeutické postupy a metody používané v současnosti k terapii paraparéz dolních končetin, terapeutické přístupy ovlivňující reflexní změny a nakonec fyzikální terapii.

Cílem praktické části bylo zpracování kazuistiky pacienta s těžkou paraparézou dolních končetin, stanovení krátkodobého a dlouhodobého fyzioterapeutického plánu a následná terapie. Stanovené cíle byly splněny. Během praxe jsem využil znalosti vyšetřovacích i terapeutických postupů za uplynulé studium. Výběr fyzioterapeutických metod a zátěže byl individuálně přizpůsoben aktuálnímu stavu pacienta. Důležitá byla spolupráce pacienta, který se po celou dobu velmi snažil a bylo u něho vidět zlepšení jak fyzické, tak psychické. Důkazem je kapitola Zhodnocení efektu terapie.

Veškeré zdroje v této práci jsem ocitoval dle citační normy ISO 690 z roku 2011.

SEZNAM POUŽITÉ LITERATURY

1. ADLER, SUSAN, BECKERS, DOMINIEK, BUCK, MATH. *PNF in practice an illustrated guide*. 3rd ed. Heidelberg: Springer, 2008. ISBN 9783540739043

2. AMBLER, Z. *Základy neurologie*. 7. vydání. Praha: Galén, 2011. 351 s. ISBN 80-7262-433-4.

3. BEDNAŘÍK, J., AMBLER, Z. a RŮŽIČKA, R. *Klinická neurologie speciální část. 2 svazky*. 1. vydání. Praha: Triton, 2010. 1277 s. ISBN 978-80-7387-389-9.

4. BENEŠ , J. Studijní materiály [online]. ©2007. [cit. 5. 4. 2016]. Dostupné z: http://www.jirben.wz.cz/

5. BOJAR, M., R. ČERNÝ a J. VEJVALKA. Syndrom art. spinalis anterior. In: *Multimediální atlas neurologických příznaků a syndromů* [online]. Praha, 2003 [cit. 5. 4. 2016]. Dostupné z: http://camelot.lf2.cuni.cz/vejvalka/neursy/sy32.html

6. Cévní onemocnění míchy. *Cerebrovaskulární ambulance* [online]. Brno, 2012 [cit. 5. 4. 2016]. Dostupné z: http://cmp-manual.wbs.cz/113-anatomie1-cevy.html

7. ČÁPOVÁ, J. *Terapeutický koncept „Bazální programy a podprogramy“*. 1. vydání. Ostrava: Repronis, 2008. 119 s. ISBN 978-80-7329-180-8.

8. ČERNOCH, Z., et al. Neuroradiologie. Hradec Králové: Nucleus HK, 2000, s. 585.

9. ČIHÁK, R. *Anatomie I*. 2., upravené a doplněné vydání Praha: Grada, 2001. ISBN 80-169-970-5.

10. ČIHÁK, R. *Anatomie III*. 2., upravené a doplněné vydání. Praha: Grada, 2004. 673 s. ISBN 80-247-1132-X.

11. ČSN ISO 690. *Informace a dokumentace – Pravidla pro bibliografické odkazy a citace informačních zdrojů.* Praha: Úřad pro technickou normalizaci, metrologii a státní zkušebnictví, 2011. Třídící znak 01 0197.

12. DAWODU, S. T. a kol., LORENZO, N. (ed.). Cauda Equina and Conus Medullaris Syndromes. *Medscape: Drugs & Diseases* [online]. 2015 [cit. 5. 4. 2016]. Dostupné z: http://emedicine.medscape.com/article/1148690-overview#showall

13. Dr. Yiannis Panayiotopoulos. Arteriovenous Malformations & Arteriovenous

Fistulae. *Vascular surgical expertise.* [online]. [cit. 5. 4. 2016]. Dostupné z: *http://www.vascularsurgicalexpertise.co.uk/arteriovenous_malformations_arteriovenous_fistulae.html*

14. DRUGA, R. a GRIM, M. Anatomie centrálního nervového systému. 1. vydání. Praha: Galén – Karolinum, 2011. 219 s. ISBN 978-80-7262-706-6.

15. Embolizační léčba v cévním řečišti. *Nemocnice na Homolce.* [online]. [cit. 5. 4. 2016]. Dostupné z: *https://www.homolka.cz/cs-CZ/oddeleni/radiodiagnosticke-oddeleni-rdg/vysetrovaci-a-intervencni-metody/embolizacni-lecba-v-cevnim-recisti.html*

16. Embolization Treatment for Arteriovenous Malformations (AVMs) of the Brain and Spinal Cord. *The Toronto Brain Vascular Malformation Study Group* [online]. Toronto [cit. 2016-04-04]. Dostupné z: http://brainavm.oci.utoronto.ca/malformations/embo_treat_avm_index.htm

17. ENDO, T, ENDO, H., SATO, K., MATSUMOTO, Y. a TOMINAGA, T. Surgical and Endovascular Treatment for Spinal Arteriovenous Malformations. *Neurologia medico-chirurgica* [online]. [cit. 5. 4. 2016]. DOI: 10.2176/nmc.ra.2015-0327. ISSN 0470-8105. Dostupné z: https://www.jstage.jst.go.jp/article/nmc/advpub/0/advpub_ra.2015-0327/_article

18. FIELD-FOTE, E. (ed.). *Spinal Cord Injury Rehabilitation: Spinal cord injury: An overview* [online]. Pensylvánie, Spojené státy Americké: Margaret M. Biblis, 2009 [cit. 5. 4. 2016]. ISBN 978-0-8036-2319-4. Dostupné z: https://books.google.cz/books?id=SRRhAQAAQBAJ&pg=PA527&redir_esc=y#v=onepage&q&f=false

19. FINANDO, D. *Spoušťové body a jejich odstraňování: návod k samoošetření = Trigger point.* Olomouc: Poznání, 2008. 208 s. ISBN 9788086606743.

20. FOO, D. a A. B. ROSSIER. Anterior spinal artery syndrome and its natural history. *Paraplegia* [online]. International medical society of paraplegia, 1983, (21), 1–10 [cit. 5. 4. 2016]. DOI: doi:10.1038/sc.1983.1; PMID 6835686. Dostupné z: http://www.nature.com/sc/journal/v21/n1/pdf/sc19831a.pdf.

21. HALADOVÁ, E. a NECHVÁTALOVÁ, L. *Vyšetřovací metody hybného systému*. 2. nezměněné vydání. Brno: Národní centrum ošetřovatelství a nelékařských zdravotnických oborů v Brně, 2005. 135 s. ISBN 80-7013-393-7.

22. HERMACHOVÁ, Helena. Dysfunkce svalů pánevního dna. *Rehabilitace a*

fyzikální lékařství. 1995, 1, s. 32-34.

23. HERMACHOVÁ, Helena. O kožním vnímání, jeho změnách a ovlivnění. *Rehabilitace a fyzikální lékařství*. 2001, 4, s. 182-184.

24. HOLUBÁŘOVÁ, J. a PAVLŮ, D. Proprioceptivní neuromuskulární facilitace. 2., upravené vydání. Praha: Karolinum, 2011. ISBN 978-80-246-1941-5.

25. CHESHIRE, W. P., C. C. SANTOS, E. W. MASSEY a J. F. HOWARD. Spinal cord infarction: etiology and outcome. *Neurology* [online]. Wolters Kluwer, 1996, (47), 321-30 [cit. 5. 4. 2016]. DOI: doi:10.1212/wnl.47.2.321; PMID 8757000. Dostupné z: https://www.ncbi.nlm.nih.gov/pubmed/8757000.

26. JANDA, V. a kolektiv. *Svalové funkční testy*. 1. vydání. Praha: Grada, 2004. 325 s. ISBN 80-247-0722-5.

27. JANDA, V. a VÁVROVÁ, M. *Senzomotorická stimulace*. Základy metodiky proprioceptivního cvičení. Rehabilitácia, 1992, roč. 25, č. 3, s. 14-34. ISSN 0375-0922.

28. JANDA, V. a PAVLŮ, D. *Goniometrie*. 1. vydání. Brno: Institut pro další vzdělávání pracovníků ve zdravotnictví, 1993. 108 s. ISBN 80-7013-160-8.

29. JANDA, V. *Základy kliniky funkčních (neparetických) hybných poruch*. 1. vydání. Brno: Ústav pro další vzdělávání středních zdravotnických pracovníků, 1982. 139 s.

30. LEWIT, K. *Manipulační léčba v myoskeletální medicíně*. 5. přepracované vydání. Praha: Sdělovací technika, 2003. 411 s. ISBN 8086645045.

31. *Manuální medicína: průvodce diagnostikou a léčbou vertebrogenních poruch*. Edited by Eva Rychlíková. 4. rozš. vyd. Praha: Maxdorf, 2008. 499 s. ISBN 9788073451691.

32. MAREK, J. *Syndrom kostrče a pánevního dna*. 2. vydání. Praha: Triton, 2005. 117 s. ISBN 8072546384.

33. MARTÍNKOVÁ, J. *Farmakologie- pro studenty zdravotnických oborů.* 1. vydání. Praha: Grada, 2007. 380 s. ISBN: 978-80-247-1356-4.

34. Medulla spinalis: Průřez hřbetní míchou. *NEUROANATOMIE I. - Struktury centrálního nervového systému: Interaktivní učební text* [online]. 2008 [cit. 5. 4. 2016]. Dostupné z: http://www.nan.upol.cz/neuro/cd33.html.

35. Mezinárodní škála pro neurologické vyhodnocení míšní léze. *ASIA: American Spinal Injury Association* [online]. Richmond, USA: ASIA, 2015 [cit. 5. 4. 2016]. Dostupné z: http://www.asia-spinalinjury.org/elearning/ISNCSCI.php

36. MICHALEC, R. *Kazuistika pacienta s paraparézou dolních končetin*. Praha, 2009. Bakalářská práce. UK FTVS. Vedoucí práce Mgr. Ilona Kittlerová.

37. NÁHLOVSKÝ, J. et al. *Neurochirurgie.* 1. vydání. Praha: Galén – Karolinum, 2009. 344 s. ISBN 8072623192

38. NAMDARI, S., S. PILL a S MEHTA. *Orthopedic Secrets* [online]. 3 rd ed. Filadelfie (Pensylvánie, Spojené státy Americké): Elsevier Health Sciences, 2004 [cit. 5. 4. 2016]. ISBN 978-0-323-17285-1. Dostupné z: https://books.google.cz/books?id=Q26PBQAAQBAJ&pg=PA297&redir_esc=y#v=onepage&q&f=false

39. NOVOTNÝ, I. a HRUŠKA, M. *Biologie člověka: [pro gymnázia]*. 4. rozšířené a upravené vydání. Praha: Fortuna, 2007. ISBN 978-80-7373-007-9. http://www.gymelg.cz/sites/default/files/biologie/CNS.pdf

40. OPAVSKÝ, J. *Neurologické vyšetření v rehabilitaci pro fyzioterapeuty*. 1. vydání. Olomouc – Univerzita Palackého, 2004. s. 91. ISBN 80-244-0625-X.

41. PAVLŮ, D. *Speciální fyzioterapeutické koncepty a metody 1: koncepty a metody spočívající převážně na neurofyziologické bázi*. 1. vydání. Brno: Akademické nakladatelství CERM, 2002. 239 s. ISBN 8072042661.

42. PFEIFFER, J. *Neurologie v rehabilitaci: pro studium a praxi*. 1. vydání. Praha: Grada, 2007. 350 s. ISBN 9788024711355.

43. PODĚBRADSKÝ, J. a VAŘEKA, I. *Fyzikální terapie I*. Praha: Grada, 1998. 264 s. ISBN 80-7169-661-7.

44. Poruchy krevního oběhu CNS: Collection of high resolution histological pictures. *Atlases - PATHOLOGY IMAGES* [online]. Brno, 2013 [cit. 5. 4. 2016]. Dostupné z: https://atlases.muni.cz/atlases/stud/atl_cz/main+cnspatol+porkrobcns.html

45. Redakce. Trakce přístrojové. *Medicabaze.cz: lékařské repetitorium online.* [online]. [cit. 5. 4. 2016]. Dostupné z: *http://medicabaze.cz/index.php?sec=term_detail&categId=27&cname=Rehabilita %C4 %8Dn %C3 %AD+a+fyzik %C3 %A1ln %C3 %AD+medic %C3 %ADna&termId=1403&tname=Trakce+p %C5 %99 %C3 %ADstrojov %C3 %A9&h=empty#jump*

46. SMRČKA, M., JURÁŇ, V., NAVRÁTIL, O. a kol. Arteriovenózní malformace conus medullaris - kazuistika. *Česká a Slovenská neurologie a neurochirurgie*, Praha: Česká lékařská společnost J. E. Purkyně, 2013, roč. 76, č. 4, s. 508-511. ISSN 1210-7859

47. SNELL, R. S. *Clinical neuroanatomy*. 7th ed. Philadelphia: Wolters Kluwer Health/Lippincott Williams & Wilkins, c2010. ISBN 0781794277.

48. Spinal Cord Embolisation (AVM/DAVF). *InsideRadiology: The Royal Australian and New Zealand College of Radiologists®* [online]. © RANZCR, 2015 [cit. 5. 4. 2016]. Dostupné z: http://www.insideradiology.com.au/pages/view.php?T_id=63#.VwJ9gfmLSUl

49. STANDRING, S. a BORLEY, N. R. (ed.). *Gray's anatomy: the anatomical basis of clinical practice*. 40th ed. London: Churchill Livingstone, 2008. 1551 s. ISBN 9780808923718.

50. Stavba a funkce páteřní míchy. *Studium.yarousch: studijní materiály pro budoucí zdravotní sestřičky a nejen pro ně* [online]. 2008 [cit. 5. 4. 2016]. Dostupné z: http://www.yarousch.cz/studium/body.php?menu=menu_somatologie&body=somatologie/somatologie_013_9

51. ŠETLIK, M. a TOMÁŠ, R. Neurochirurgická léčba spinálních arteriovenózních malformací. In ČESÁK, Tomáš (ed.). *XVII. postgraduální kurz v neurochirurgii*: 31. 3. - 2. 4. 2010. Hradec Králové: Neurochirurgická klinika Fakultní nemocnice Hradec Králové, 2010. s. 40-41. ISBN 978-80-254-6749-7

52. VARSIK, P., ČERNÁČEK, J. a kolektív. *Neurologická propedeutika: Základy vyšetrovania a diagnostiky v neurológii*. 1. vydání. Bratislava: S + S typografik, 2004. 399 s. ISBN 80-968663-5-4

53. VÉLE, F. *Kineziologie: přehled klinické kineziologie a patokineziologie pro diagnostiku a terapii poruch pohybové soustavy*. 2., rozšířené a přepracované vydání. Praha: Triton, 2006. 375 s. ISBN 8072548379.

54. VOJTA, V a PETERS, A. *Vojtův princip: svalové souhry v reflexní lokomoci a motorické ontogenezi*. 1. české vydání. Praha: Grada, 2010. 180 s. ISBN 978-80-247-2710-3.

55. VOJTA, V. *Mozkové hybné poruchy v kojeneckém věku: včasná diagnóza a terapie*. 1. české vydání podle 5. německého. Praha: Grada, 1993. 367 s. ISBN 80-85424-98-3.

56. WAGNER, R. a A. JAGODA. Spinal cord syndromes. *Emergency medicine clinics of North America* [online]. 1997, 15(3), 699 -711 [cit. 5. 4. 2016]. PMID: 9255141. Dostupné z: http://www.ncbi.nlm.nih.gov/pubmed/?term=Spinal+cord+syndromes++Jagoda

57. What is AVM. *Joe Niekro Foundation* [online]. Scottsdale (Arizona, Spojené státy americké): Joe Niekro Foundation™, 2014 [cit. 5. 4. 2016]. Dostupné z: http://www.joeniekrofoundation.com/understanding/what-is-an-avm/

58. ZDAŘILOVÁ, E., BURIANOVÁ, K., MAYER, M. a kol. Techniky plicní rehabilitace a respirační fyzioterapie při poruchách dýchání u neurologicky nemocných. Neurologie pro praxi. 2005, č. 5, s. 267—269 (online). [cit. 5. 4. 2016]. Dostupný z: www.neurologiepropraxi.cz

Obrázky:

1. Obr. č. 1 – About cancer [online]. [cit. 5. 4. 2016]. Dostupné z: http://www.aboutcancer.com/spinal_anatomy_nett_1.gif
2. Obr. č. 2 – Svojtka a Vašut, *Atlas anatomie*. Praha, 1996, ISBN 80-7180-092-9
3. Obr. č. 3 – Cévní onemocnění míchy. *Cerebrovaskulární ambulance* [online]. Brno, 2012 [cit. 5. 4. 2016]. Dostupné z: http://cmp-manual.wbs.cz/113-anatomie1-cevy.html
4. Obr. č. 4 – CLARKE, M. a SWANSON, J. W. *Mayo Clinic* [online]. [cit. 5. 4. 2016]. Dostupný z: http://www.mayoclinic.org/diseases-conditions/brain-avm/symptoms-causes/dxc-20129994
5. Obr. č. 5 – RATLIFF, J. a CONNOLLY, E. *Spinal Arteriovenous Malformations* [online]. [cit. 5. 4. 2016]. Dostupný z: http://www.medschool.lsuhsc.edu/neurosurgery/nervecenter/spavm.html
6. Obr. č. 6 – WILSON, D. A. a kol. Multimodality Treatment of Conus Medullaris Arteriovenous Malformations. *Journal of Neurosurgery* [online]. 2012, (71), 100-108 [cit. 5. 4. 2016]. DOI: 10.1227/NEU.0b013e318256c042. Dostupné z: http://www.neurosurgery-blog.com/archives/4561
7. Obr. č. 7 – BROWN, B., Amene Ch. a kol. Spinal Arteriovenous Lesions, Arteriovenous Fistulas - Diagnosis and Management, Dr Stavropoula Tjoumakaris (Ed.), *Arteriovenous Fistulas - Diagnosis and Management* [online]. 2013, chapter 3 [cit. 5. 4. 2016] DOI: 10.5772/56731. Dostupné z: http://www.intechopen.com/books/arteriovenous-fistulas-diagnosis-and-management/spinal-arteriovenous-lesions
8. Obr. č. 8 – VELAT, G. J., S. W. CHANG a kol. Microsurgical management of glomus spinal arteriovenous malformations: pial resection technique. *Journal of*

Neurosurgery [online]. 2012, (16), 523–531 [cit. 2016-04-05]. DOI: 10.3171/2012.3.SPINE11982. Dostupné z: http://www.neurosurgery-blog.com/archives/4382

9. Obr. č. 9 – Arteriovenous malformation (AVM). *Mayfield Brain & Spine* [online]. 2013 [cit. 2016-04-05]. Dostupné z: http://www.mayfieldclinic.com/PDF/PE-AVM.pdf

PŘÍLOHY

Seznam příloh

Příloha č. 1 – Žádost o vyjádření etické komise UK FTVS

Příloha č. 2 – Návrh informovaného souhlasu pacienta

Příloha č. 3 – Seznam použitých zkratek

Příloha č. 4 – Seznam vložených obrázků

Příloha č. 5 – Seznam vložených tabulek

Příloha č. 6 – Fotografie pacienta

Příloha č. 1 – Žádost o vyjádření etické komise UK FTVS

INFORMOVANÝ SOUHLAS

Vážená paní, vážený pane,
v souladu se Všeobecnou deklarací lidských práv, zákonem č. 101/2000 Sb., o ochraně osobních údajů a o změně některých zákonů, ve znění pozdějších předpisů, Helsinskou deklarací, přijatou 18. Světovým zdravotnickým shromážděním v roce 1964 ve znění pozdějších změn (Fortaleza, Brazílie, 2013) a dalšími obecně závaznými právními předpisy Vás žádám o souhlas s prezentováním a uveřejněním výsledků vyšetření a průběhu terapie prováděné v rámci praxe na …….……., kde Vás příslušně kvalifikovaná osoba seznámila s Vaším vyšetřením a následnou terapií. Výsledky Vašeho vyšetření a průběh Vaší terapie bude publikován v rámci bakalářské práce na UK FTVS, s názvem:
……
……
……
Cílem této bakalářské práce je:
……
……
……
……
Získané údaje, fotodokumentace, průběh a výsledky terapie budou uveřejněny v bakalářské práci v anonymizované podobě. Osobní data nebudou uvedena a budou uchována v anonymní podobě. V maximální možné míře zabezpečím, aby získaná data nebyla zneužita.

Jméno a příjmení řešitele:……
Podpis:…….....

Jméno a příjmení osoby, která provedla poučení.....
Podpis:.....
Prohlašuji a svým níže uvedeným vlastnoručním podpisem potvrzuji, že dobrovolně souhlasím s prezentováním a uveřejněním výsledků vyšetření a průběhu terapie ve výše uvedené bakalářské práci, a že mi osoba, která provedla poučení, osobně vše podrobně vysvětlila, a že jsem měl(a) možnost si řádně a v dostatečném čase zvážit všechny relevantní informace, zeptat se na vše podstatné a že jsem dostal(a) jasné a srozumitelné odpovědi na své dotazy. Byl(a) jsem poučen(a) o právu odmítnout prezentování a uveřejnění výsledků vyšetření a průběhu terapie v bakalářské práci nebo svůj souhlas kdykoli odvolat bez represí, a to písemně zasláním Etické komisi UK FTVS, která bude následně informovat řešitele.

Místo, datum .....
Jméno a příjmení pacienta .....Podpis pacienta: .....

Příloha č. 3 – Seznam použitých zkratek

a. arteria
aa. arteriae
angl. anglicky
apod. a podobně
atd. a tak dále
bilat. bilaterálně
BMI body mass index
CNS centrální nervový systém
Cp krční páteř
č. číslo
DF dechová frekvence
DK, DKK dolní končetina, dolní končetiny
EKG elektrokardiografie
HAZ hyperalgická zóna
HK, HKK horní konřetina, horní končetiny
kl. kloub
L levá
Lp bederní páteř
lat. laterální
LTV léčebná tělesná výchova
m. musculus
mm. musculi
MRI magnetická rezonance
n. nervus
obr. obrázek
OP omezený pohyb
P pravá
PIR postizometrická relaxace
PNF proprioceptivní neuromuskulární facilitace
Thp hrudní páteř
rr. rami
RTG rentgen
SFTR sagitální, frontální, transverzální, rotace
SI sakroiliakální
SIAS/SIPS spina iliace anterior superior/spina iliaca posterior superior
SMS senzomotorická stimulace
tab. tabulka
TENS transkután ní elektrická nervová stimulace
TF tepová frekvence
TK krevní tlak
TMT techniky měkkých tkání
TrP trigger point
TeP tender point
tzv. takzvané
UZ ultrazvuk
v. vena
VP výchozí poloha
VR vnitřní rotace
vv. venae
X nebylo možné vyšetřit
ZR zevní rotace

Příloha č. 4 – Seznam vložených obrázků a fotografií

Obr. č. 1 – Ventrální, laterální a dorzální pohled na páteř, os sacrum a os coccyx.

Obr. č. 2 – Mícha s míšním nervem

Obr. č. 3 – Cévní zásobení míchy

Obr. č. 4 – Normální komunikace cévního systému a vznik arteriovenózní malformace

Obr. č. 5 – Intradurální dorzální AVF

Obr. č. 6 – Juvenilní AVM

Obr. č. 7 – Spinální angiografie odhalující intramedulární AVM

Obr. č. 8 – Chirurgická operace AVM před a po zákroku

Obr. č. 9 – Embolizační léčba AVM

Fotografie č. 1 – Postavení P hlezenního kl. před terapií (vlastní zdroj)

Fotografie č. 2 – Postavení P hlezenního kl. po terapii (vlastní zdroj)

Příloha č. 5 – Seznam vložených tabulek

Tab. č. 1 – Vstupní kineziologický rozbor: Délkové a obvodové míry dolních končetin (cm)
Tab. č. 2 – Vstupní kineziologický rozbor: Rozsahy pohybů v kloubech dolních končetin (metoda SFTR, měřeno ve stupních), aktivně, pasivně
Tab. č. 3 – Vstupní kineziologický rozbor: Testy hodnotící svalovou sílu dolních končetin dle Jandy
Tab. č. 4 – Vstupní kineziologický rozbor: Vyšetření zkrácených svalů dle Jandy
Tab. č. 5 – Vstupní kineziologický rozbor: Vyšetření hlavových nervů
Tab. č. 6 – Vstupní kineziologický rozbor: Vyš. šlachookosticových reflexů a reflexů trupu
Tab. č. 7 – Vstupní kineziologický rozbor: Vyšetření pyramidových jevů
Tab. č. 8 – Vstupní kineziologické vyšetření: Barthel test ADL
Tab. č. 9 – Výstupní kineziologický rozbor: Délkové a obvodové míry dolních končetin (cm)
Tab. č. 10 – Výstupní kineziologický rozbor: Rozsahy pohybů v kloubech dolních končetin (metoda SFTR, měřeno ve stupních), aktivně, pasivně
Tab. č. 11 – Výstupní kineziologický rozbor: Testy hodnotící svalovou sílu dolních končetin dle Jandy
Tab. č. 12 – Výstupní kineziologický rozbor: Vyšetření zkrácených svalů dle Jandy
Tab. č. 13 – Výstupní kineziologický rozbor: Vyšetření hlavových nervů
Tab. č. 15 – Výstupní kineziologický rozbor: Vyšetření pyramidových jevů
Tab. č. 14 – Výstupní kineziologický rozbor: Vyš. šlachookosticových reflexů a reflexů trupu
Tab. č. 16 – Výstupní kineziologické vyšetření: Barthel test ADL
Tab. č. 17 – Zhodnocení efektu terapie - Antropometrie
Tab. č. 18 – Zhodnocení efektu terapie – Geometrické vyšetření
Tab. č. 19 – Zhodnocení efektu terapie – Svalová síla
Tab. č. 20 – Zhodnocení efektu terapie – Zkrácené svaly

Příloha č. 6 - Fotografie

Fotografie č. 1 – Postavení P hlezenního kl. před terapií (vlastní zdroj)

Fotografie č. 2 – Postavení P hlezenního kl. po terapii (vlastní zdroj)