UNIVERZITA KARLOVA V PRAZE

3. LÉKAŘSKÁ FAKULTA

Stomatologická klinika

Gabriela Hejtmánková

Problematika horního a dolního frenula v parodontologii

The issue of upper and lower frenula in periodontology

Bakalářská práce

Praha, květen 2014

Autor práce: Gabriela Hejtmánková

Studijní program: Dentální hygienistka

Bakalářský studijní obor: Specializace ve zdravotnictví

Vedoucí práce: MUDr. Slivka Tomáš

Pracoviště vedoucího práce: **Stomatologická klinika 3. LF UK FNKV**

Předpokládaný termín obhajoby: 23.6.2014

Prohlášení

Prohlašuji, že jsem předkládanou práci vypracovala samostatně a použila výhradně uvedené citované prameny, literaturu a další odborné zdroje. Současně dávám svolení k tomu, aby má bakalářská práce byla používána ke studijním účelům.

Prohlašuji, že odevzdaná tištěná verze bakalářské práce a verze elektronická nahraná do Studijního informačního systému – SIS 3.LF UK jsou totožné.

V Praze dne Gabriela Hejtmánková

Poděkování

Ráda bych poděkovala MUDr.Tomáši Slivkovi za vedení mé bakalářské práce, věcné připomínky a trpělivost. Dále Michaele Moravcové, ke které jsem docházela na praxi do ordinace dentální hygieny a umožnila mi zde provést praktickou část bakalářské práce. Také chci poděkovat MUDr. Ivě Lekešové, CSc za věnovaný čas na přednáškách o struktuře bakalářské práce a své rodině za podporu během celého studia.

Obsah

CÍL PRÁCE **7**

1. ÚVOD **8**

2. TEORETICKÁ ČÁST **9**

2.1 ANATOMIE PARODONTU 9
2.1.1 Gingiva *9*
2.1.2 Dentogingivální spojení *10*
2.1.3 Zubní cement *12*
2.1.4 Alveolární kost *13*
2.2 PARODONTOPATIE 14
2.2.1 Zánětlivá onemocnění parodontu *14*
2.2.2 Nezánětlivá poškození parodontu *17*
2.3 FRENULUM LABIÍ 20
2.4 VYŠETŘENÍ 22
2.4.1 index PBI *22*
2.4.2 vyšetření parodontu *23*
2.4.3 Vyšetření tahu frenula *26*
2.4.4 Rentgenologické vyšetření parodontu *26*
2.5 KOMPLIKACE ZPŮSOBENÉ PATOLOGICKÝM ÚPONEM FRENULA 27
2.6 TERAPIE 29
2.6.1 Prechirurgické výšetření *29*
2.6.2 Kontraindikace *30*
2.6.3 Metody k odstranění retní uzdičky *30*
2.6.4 Pooperační péče *32*
2.7 ÚLOHA DENTÁLNÍ HYGIENISTKY 33
2.7.1 Odebrání anamnézy *33*
2.7.2 Extraorální vyšetření *34*
2.7.3 Intraorální vyšetření *34*
2.7.4 Profesionální očištění zubů *35*
2.7.5 Motivace a instruktáž *35*

3. PRAKTICKÁ ČÁST **39**

3.1 HYPOTÉZY 39
3.2 SOUBOR 39
3.3 METODIKA PRÁCE 39
VÝSLEDKY 40
3.3.1 Pacient č. 1 ..... *40*
3.3.2 Pacient č. 2 ..... *43*
3.3.3 Pacient č. 3 ..... *46*
3.3.4 Pacient č. 4 ..... *49*
3.3.5 Pacient č. 5 ..... *52*
3.3.6 Pacient č. 6 ..... *55*
3.3.7 Pacient č. 7 ..... *57*
Pacient č. 8 ..... *60*
3.3.8 Pacient č.9 ..... *63*
3.3.9 Pacient č. 10 ..... *66*
3.3.10 Pacient č. 11 ..... *69*
3.3.11 Pacient č. 12 ..... *72*
3.3.12 Pacient č. 13 ..... *75*
3.3.13 Pacient č. 14 ..... *78*
3.3.14 Pacient č. 15 ..... *81*

4. DISKUZE **85**

5. ZÁVĚR **88**

6. SOUHRN **90**
7. SUMMARY **92**
8. SEZNAM LITERATURY **94**
9. SEZNAM OBRÁZKŮ **96**
10. SEZNAM TABULEK **98**
11. SEZNAM PŘÍLOH **99**

Cíl práce

Cílem mé práce je poukázat na komplikace, které mohou vzniknout patologickým úponem retní uzdičky. Jaké komplikace to jsou, jakým způsobem jim můžeme předcházet a pokud při vyšetření zjistíme přítomnost symptomu tahu frenula, jak pacientovi vysvětlit jeho traumatické působení na gingivu, parodont a výběžek alveolární kosti. Shrnout veškeré informace, které již byli v této oblasti zjištěny. Dále také pacientka naučit čistit místo úponu tak, aby došlo k co nejdokonalejší očistě od zubního plaku.

Dále vytvořit naučný leták, který pomůže pacientovi dodržet veškerá doporučení k čištění problematické oblasti.

V praktické části budu vyšetřovat pacienty s přítomným symptomem tahu retní uzdičky a zjišťovat, jaké možné komplikace můžou opravdu vzniknout v místě úponu slizniční duplikatury.

1. Úvod

Během praxe jsem byla překvapena množstvím pacientů, kteří i ve vyšším věku měli neřešený patologický úpon retní uzdičky, který jim způsoboval změny na gingivě. Objevovali se hluboké parodontální choboty a nebo gingivální recesy. Zaujalo mě to a chtěla jsem se o tom více dozvědět.

Jako téma své bakalářské práce jsem zvolila problematiku horního a dolního frenula v parodontologi, protože v literatuře byli krátké odstavce o tom, jak se úpon vyšetřuje a odstraňuje. Zajímalo mě, jak tento úpon vzniká, jaké následky to může mít a jaké jsou možnosti prevence.

V mé bakalářské práci jsem se zaměřila obecně na parodontologii, jak vypadá gingiva a samotný parodont, jakým způsobem lidské tělo reaguje na zánět gingivy, co se v tomto místě odehrává, a jaké může mít následky zanedbání zánětu dásně. Dále se dočtete o nezánětlivých změnách, které způsobuje patologický úpon retní uzdičky a mechanizmus, jak k tomu dochází. Také získáte informace o samotném frenulu, jak vzniká a vypadá, jakým způsobem se vyšetřuje a co vše může způsobit, pokud se patologický úpon neřeší. Nechybí zde ani kapitola o chirurgické terapii, a jaké metody se dají použít k odstranění slizniční duplikatury. Poslední kapitola je věnována práci dentální hygienistky, která má také za úkol tento úpon vyšetřit, upozornit pacienta na možné komplikace, naučit ho správným technikám čištění a vysvětlit mu, proč je dentální hygiena důležitá.

2. Teoretická část

2.1 Anatomie parodontu

Parodont je závěsný aparát zubu, který upevňuje zub v zubním lůžku a udržuje ho na místě. Je to funkční biologický systém, který se skládá z krycí tkáně epitelového původu, která se nazývá gingiva a z těsnícího epitelu, který tvoří dentogingivální uzávěr. Druhou skupinu tvoří tkáně mezenchymového původu, které jsou tvořeny periodontálními vazy, zubním cementem a výběžkem alveolární kosti. Přítomnost parodontu je vázaná na přítomnost zubu. [20] Vzniká při prořezávání a zaniká po jeho ztrátě. Dochází zde k neustálé funkční přestavbě a změnám. [15]

Obrázek 1: anatomie zubu

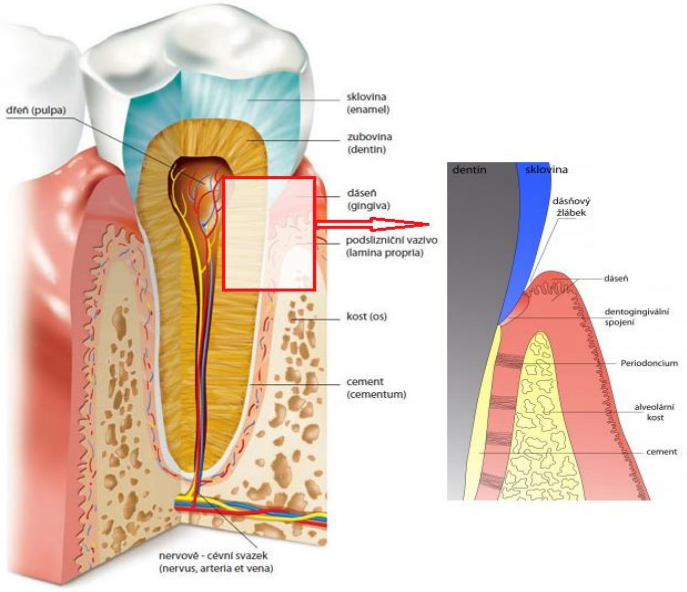

(zdroj: http://nimrichtrova-dentema.cz/pro-pacienty/vse-o-zubech/popis-zubu-a-jeho-casti, http://www.nechcikazy.cz/parodont-co-nici-paradentoza)

2.1.1 Gingiva

Gingiva se sliznicí tvrdého patra je součástí tzv. mastikační ústní sliznice. Dělíme ji na marginální gingivu, připojenou gingivu a mezizubní papilu. Tento celek nazýváme jako gingiva propria a je oddělena od alveolární sliznice mukogingivální linií, kterou lze pozorovat pouhým okem při

vyšetření pacienta. [15] Na povrchu gingivy je parakeratotický rohovějící vrstevnatý dlaždicovitý epitel. Mezizubní papila a gingivální stěna v sulku je kryta nerohovějícím epitelem, který je bohatě prostoupen lymfocyty. Subepitelová část gingivy je zásobena cévní pletení plexus gingivalis. Zdravá gingiva je světle růžová, má tuhou konzistenci a na povrchu je typický stippling tvořený gingiválními vazy.

Připojení gingiva je v úrovni od mukogingivální hranice po dno dásňového žlábku. [20] Její šířka závisí na výšce alveolární kosti, měkkých tkání a svalstva. Nemusí být u všech zubů stejná a pohybuje se v rozmezí 0 – 10 mm, pokud je šířka připojené gingivy menší než 2 mm, jedná se o patologický stav. K zubu je připojena spojovacím epitelem a k periostu gingiválními vazy. [14]

Marginální gingiva neboli volná gingiva, nemá pevný podklad. Vytváří kolem zubu dásňový žlábek (sulcus gingivalis), který má hloubku 0,5-3 mm u zdravého parodontu a obsahuje gingivální tekutinu, která vzniká z krevní plazmy. [20]

Mezizubní papila má trojúhelníkový tvar a skládá se z papily vestibulární, orální a sedla. Plně vyplňuje mezizubní prostor. Sedlo je nekeratinizované, snadno přizpůsobuje svůj tvar mezizubnímu prostoru a jeho přítomnost je ovlivněna bodem kontaktu zubů. [14]

2.1.2 Dentogingivální spojení

Dentogingivální spojení se nachází na dně sulcus gingivalis a je tvořeno spojovacím epitelem. Skládá se z několika vrstev nerohovějícího epitelu, který se rychle regeneruje a vyvinul se ze zbytku sklovinného orgánu. Tyto buňky zcela nevyzrávají a mají vysokou metabolickou aktivitu. Tvoří dvě vrstvy stratum basale, které je připojeno hemidesmosomy k bazální membráně a stratum suprabasale, které je tvořené buňkami neschopnými se dělit a propojenými desmozomy. Spojovací epitel má u zdravého parodontu výšku 1,5-2 mm a při zánětlivé reakci dochází k jeho snižování a prohlubování dásňového žlábku za vzniku gingiválního chobotu. [20] Dentogingivální spojení je difúzní, což umožňuje pronikat ke dnu sulku

produktům látkové výměny bakterií v plaku, ale také propouští obranné látky organizmu při zánětu, jako jsou například leukocyty.

K obnově dentogingiválního spojení dochází i při jeho úplné ztrátě (chirurgické ošetření, zánět) a nově vytvořený epitel je histologicky totožný s původním epitelem. [14]

Spojovací epitel vzniká z ameloblastů, transformovaného redukovaného skloviného epitelu, a tvoří dentogingivální uzávěr. Nachází se kolem krčku zubu ve výšce 2 mm a sulkus je hluboký 0,5-3 mm. Jedná se o vysoce specializovaný epitel s rychlou regenerační schopností, která probíhá 4-6 dnů. [15] Bazální membrána *(lamina basalis)* je specializovaná struktura spojující epitelové buňky a pojivovou tkáň. Tvoří ji 4 složky: plazmatická membrána bazálních buněk s hemidesmozomy, lamina lucida (světlejší, spojená s povrchem buňky), lamina densa (tmavší, přiléhá k zubu) a retikulární vrstva obsahující proteiny. [18] Toto spojení je velmi křehké a závisí na adhezi membrány k hladkému povrchu skloviny. Je podpořeno kolagenními vlákny, která nám při sondáži parodontologickou sondou nedovolí proniknout hlouběji do sulku. [14]

Systém supraalveolárních vláken vytváří hustou síť a připevňuje gingivu k zubu a alveolární kosti. Udržuje zub na svém místě a zajišťuje jeho odolnost při žvýkání. Lamina propria je tvořena kolagenními vlákny, které dělíme do skupin podle uspořádání a umístění na dentogingivální, dentoperiostální, alveologingivální, cirkulární a semicirkulární, transgingivální, intercirkulární, interpapilární, periosteogingivální, intergingivální a transseptální. [18]

Obrázek 2: supraalveolární vlákna

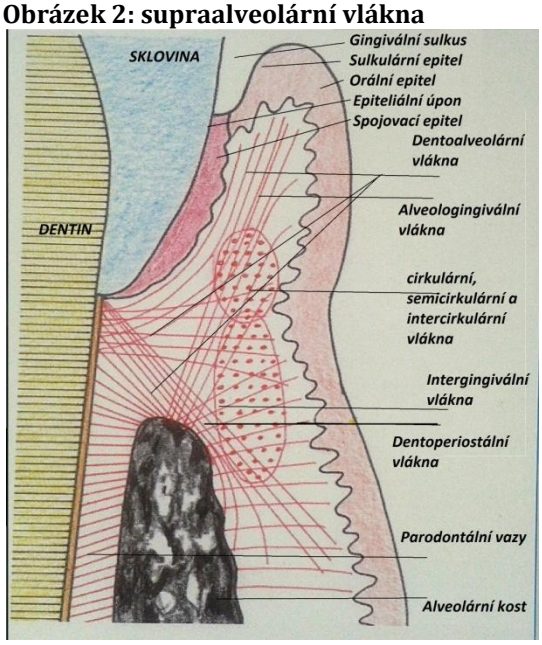

(zdroj: POLENÍK, Pavel. *Subgingivální ošetření v praxi zubního lékaře.* Praha : Quintessenz, 2008. ISBN: 978-80-86979-04-5.)

2.1.3 Zubní cement

Zubní cement pokrývá kořen zubu a spojuje desmodontální vlákna s povrchem kořene. Jeho hlavní funkcí je ukotvení zubu v kosti. [15] Cement je součástí parodontu ale i zubní tkáně. Upevňují se do něho Sharpeyova vlákna, která udržují zub v kosti. Jeho fyzikální vlastnosti určuje složení a struktura. Cement se skládá z 65% z minerálů a anorganických látek, 23% z organických látek a z 12% z vody. [14] Není cévně zásoben a nemá lymfatické cévy a nervové zásobení. Přestavba cementu neprobíhá stejně jako u kosti, pouze kontinuálním růstem nebo resorpcí. [15]

Kořen je pokryt cementem ve více vrstvách. První vrstvu tvoří primární cement, který neobsahuje cementocyty, a na povrchu je sekundární cement, který naopak obsahuje cementocyty. V obou vrstvách jsou kolagenové fibrily. [14] Cement můžeme rozdělit podle Schödera a Paga na:

- Acelulární afibriální cement, který se nachází v blízkosti cementosklovinné hranice
- Acelulární fibriální cement obsahující vnější systém vláken (Sharpeyova vlákva, bez cementocytů)

- Celulární cement obsahující matrix s vnitřními vlákny, cementocyty a lakuny
- Celulární cement tvořený vnitřními a vnějšími vlákny. Vnitřní vlákna vznikající z cementoblastů, a vnější vlákna jsou tvořena fibroblasty uloženými v kalcifikované matrix s cementocyty. [7]

2.1.4 Alveolární kost

„ Alveolární kost je funkční kost, která společně s cementem a periodonciem vytváří vlastní stabilizační celek zubu.“ (cit.: MUTSCHELKNAUSS, Ralf E. — DIEDRICH, P. *Praktická parodontologie: klinické postupy.* Berlin ; Praha : Quintessenz, c2002. str. 46, ISBN: 80-902118-8-7)

Alveolární kost je členěná do alveolárních lůžek jednotlivých zubů. Tvar lůžka odpovídá tvaru zubu a jeho kořene. Na jeho tvaru se také projeví postavení zubů a tlak, který na zub působí při žvýkaní, skřípání či zatínání zubů. Každý kořen u vícekořenového zubu má vlastní lůžko, které je ohraničeno laminou fibrosa. Na rentgenovém snímku vidíme toto ohraničení jako bílou čáru, kterou označujeme pojmem lamina dura.

Vrchní vrstvu kosti tvoří kompakta. Nachází se na vestibulární a orální ploše zubního lůžka, je pokryta periostem a nazývá se lamina corticalis. V okolí kořene zubu jsou otvory pro nervy, lymfatické a krevní cévy a pro upevnění vazivových vláken. Tato část kompaktní kosti se nazývá lamina fibrosa a není pokryta periostem. Třetí složka alveolární kosti je kost spongiózní, která tvoří vnitřní část kosti.

Alveolární kost neustále podléhá kostní přestavbě. Tento proces se nazývá remodelace kosti a probíhá lokálně v malých úsecích. Osteoklasty fungují stejně jako makrofágy a jejich funkcí je resorpce kosti. Osteoblasty naopak kost obnovují. Remodelace kosti je řízená cytokininy, růstovými faktory a hormony z krve. Tato schopnost obnovy kosti se využívá při ortodontické léčbě. [3]

2.2 Parodontopatie

2.2.1 Zánětlivá onemocnění parodontu

Zánětlivá onemocnění parodontu jsou způsobená mikrobiálním povlakem, který nebyl z povrchu zubu odstraněn a jeho produkty dráždí dáseň a parodont. Klinicky se zánět na gingivě projevuje zarudnutím, krvácením, otokem, ztrátou stipplingu, napětím gingivy a bolestivostí. [20]

2.2.1.1 zubní plak

„Zubní plak je vysoce organizovaná ekologická jednotka sestávající z velkého množství bakterií usazených v makromolekulární matrix bakteriálního a slinného původu.“ (cit.: *KILIAN, Jan. Prevence ve stomatologii. 2. rozšíř. vyd. Praha : Galén, 1999, str. 35, ISBN: 80-7262-022-3.*) Tvoří se ve vrstvách a jeho tvorba začíná do několika hodin po jeho odstranění. Tvorba plaku má dvě stádia. První stádium je tvorba pelikuly, která vzniká během několika sekund po očištění zubu. Skládá se z proteinů ze sliny, imunoglobulinů (IgA, IgG) albuminu, amylázy a dalších složek. Pelikula má důležité funkce při ochraně skloviny, je rezervoárem iontů vápníku a fosforu, ovlivňuje adhezi mikroorganizmů, protože tvoří síť, ve které začíná jejich kolonizace. Druhé stádium je vlastní tvorba plaku. Na pelikulu nasedají bakterie, nejdříve grampozitivní koky (Streptococcus sanguis, Streptococcus mitis a laktobacily). Tento plak se označuje jako časný plak a tvoří se od 4 do 48 hodin. Pokud nedojde k odstranění plaku, plak dále zraje a mění je jeho mikrobiální obraz. Převládají gramnegativní koky (veilonella alcalescens) a aktinomycety. Dále přibývají filamenta (Fusobacterium nucleatum a spirochety). Bakterie produkují kyseliny, které rozpouští pelikulu a dochází tak k demineralizaci skloviny. Plak musíme odlišovat od materia alba, která se skládá ze zbytků potravy a odumřelých buněk a lze ji odstranit proudem vody. Zubní plak lze odstranit pouze mechanicky.

Do plaku se usazují minerály ze slin a tak se tvoří zubní kámen, který je dalším retenčním místem pro plak, protože jeho povrch je hrubší než sklovina a jeho ostré okraje traumatizují gingivu.

Produkty bakterií penetrují do dentogingiválního spojení a vyvolávají imunitní reakci organismu, který se brání rozšířením cév a zvýšeným množstvím lymfocytů v krvi produkujících cytokiny. Pokud dojde k dlouhodobému působení cytokinů, má to za následek rozpuštění dentogingiválních vazů a resorpci kosti. [9]

2.2.1.2 Imunitní reakce

Sulkulární tekutina obsahuje i bez známek zánětu neutrofilní granulocyty, které ji tvoří až z 95% a vytváří první linii obranného mechanizmu fagocytózou. Zbylých 5% tvoří makrofágy a lymfocyty. Pokud je gingiva v zánětu, počet a aktivita lymfocytů se zvyšuje. Produkují interleukin 1 a interleukin 8. Současně dochází k rozšiřování mezibuněčných prostorů, což umožňuje zvýšenou permeabilitu. Při delším působení toxinů plaku dochází ke kolagenolytickému efektu. Během 3-4 dnů od začátku zánětlivé reakce dochází k destrukci přibližně 70% kolagenu a vznikají fibrózy a jizvy. [18]

Imunitní reakce je vyvolaná vysokomolekulárními produkty bakterií, mezi které patří enzymy a endotoxiny, které se dostávají do lymfatického systému. Zde se aktivují B-lymfocyty, které se změní na plazmatické buňky a tvoří protilátky. T-lymfocyty mají neutralizační schopnost proti antigenům.

Na závažnost poškození parodontu má vliv i jeho odolnost, která se odvíjí od místa vazby antigenu a protilátky. Prvním místem je mezibuněčná hmota, kde tento komplex antigen-protilátka způsobuje nekrózu, která je rychle regenerovaná okolními nepoškozenými buňkami. Druhým místem jsou fibroblasty na povrch buňky, které také propadají nekróze, ale jejich regenerační schopnost je značně porušena. Dalším faktorem ovlivňujícím odolnost parodontu je množství a složení sliny. [24]

2.2.1.3 Gingivitida

Gingivitida je akutní nebo chronický zánět dásně vyvolaný produkty bakterií. Je to nejčastější zánětlivé onemocnění v lidském organismu. Rozdělujeme ji na dvě základní skupiny.

První skupina jsou gingivitidy plakem podmíněné. Mezi jejich obecné znaky patří přítomnost plaku a známky zánětu (zduření, zčervenání, zvýšená teplota v sulku, krvácení na mechanický podnět, zvýšené množství gingiválního exsudátu a může se vyskytovat bolestivost). Tyto změny jsou reverzibilní a po odstranění plaku dochází k úplnému vyhojení. [27] Dále lze gingivitidy rozdělit na akutní, chronické a modifikované celkovými vlivy (puberta, menstruační cyklus, těhotenství, diabetes mellitus, leukémie). [24]

Do druhé skupiny patří gingivitidy plakem nepodmíněné a bývají bakteriálního původu (erysipel, syphilis), virového původu (herpetické viry), mykotického původu (pseudomembranózní kandidóza), vrozeného původu nebo jsou to projevy systémových chorob či léků.

Pokud přejde gingivitida do chronického stádia, dále zánět z gingivy postupuje na periodoncium a vzniká tak parodontitida. [24]

2.2.1.4 Parodontitida

Parodontitídu lze definovat jako zánětlivé onemocnění závěsného aparátu. Vzniká progresí gingivitidy, která zůstává nadále přítomna. Vlivem působení bakteriálních produktů dochází k rozpouštění periodontálních vazů a vznikají pravé parodontální choboty obsahující plovoucí zubní plak a odumřelé buňky, ze kterých se po čase vytvoří subgingivální zubní kámen. Také dochází k rozpouštění alveolární kosti buď horizontálním či vertikálním směrem. V pokročilejším stádiu parodontitidy můžeme pozorovat odhalování kořenů, vznik furkací, viklavost zubů nebo jejich putování.

Parodontitidy se dělí na lokalizované, generalizované, akutní a chronické.

Toto onemocnění se nedá vyléčit, resorbovaná kost se již do původního stavu nevrátí. Onemocnění můžeme pouze zastavit a udržet stav v dutině ústní v takovém stádiu, se kterým pacient přišel. Pokud se parodontitida neléčí, dochází ke ztrátě zubů. [23]

2.2.2 Nezánětlivá poškození parodontu

2.2.2.1 Parodontální recesy

Parodontální recesy vznikají posunem gingiválního okraje směrem apikálně, dochází k odhalení kořene zubu. Příčinou je mechanické dráždění gingivy. Při vzniku není přítomný zánět, netvoří se parodontální choboty a nevyskytuje se pohyblivost zubů. Zánět gingivy může vzniknout sekundárně. [15]

Mezi faktory ovlivňující vznik gingiválních recesů paří:

- Přetěžování zubů při parafunkcích, bruxismu a okluzním traumatu
- Pokud je připojená gingiva příliš úzká
- Špatnou technikou čištění v kombinaci se silním tlakem na tvrdý zubní kartáček (horizontální a krouživá technika čištění)
- Při traumatickém tahu slizničních řas
- U anomáliích v postavení zubů a u prominujícího kořene zubu
- Po efektivní léčbě hlubokých parodontálních váčků. [13]

Se vznikem gingiválních recesů je spojem Stillmanův klín a McCallovy girlandy, protože vznikají vlivem traumatického dráždění gingivy. Pokud se dráždění neodstraní, mohou vzniknout gingivální recesy. [15]

Obrázek 3: Stillmanův klín

(zdroj: ChrudimDent)

Obrázek 4: McCallova girlanda

(zdroj: ChrudimDent))

Stillmanův klín vzniká při dlouhodobém a nešetrném používání tvrdého zubního kartáčku. V jednotlivých literaturách má různé označení např. Stillmanův gingivální zářez (Preklinická parodontologie, Radovan Slezák, 2007), Stillmanův rozštěp (Praktická parodontologie, R.E.Mutschelknauss, 2000).

Parodontální recesy hodnotíme až po vymizení známek zánětu a klasifikují se podle různých schémat. Nejčastěji se používá schéma podle Millera, které se řídí podle koronálně-apikálního rozsahu, postavení zubů a výšky alveolární kosti.

Obrázek 5: rozdělení gingiválních reseců podle Millera

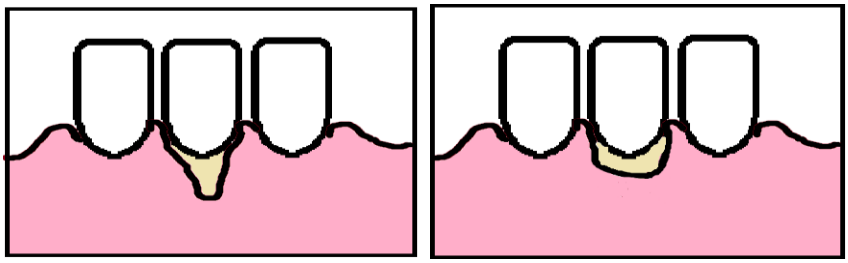

Millerova I.třída (recesus nepřekračuje mukogingivální hranici, ale nedochází ke ztrátě interdentální gingivy)

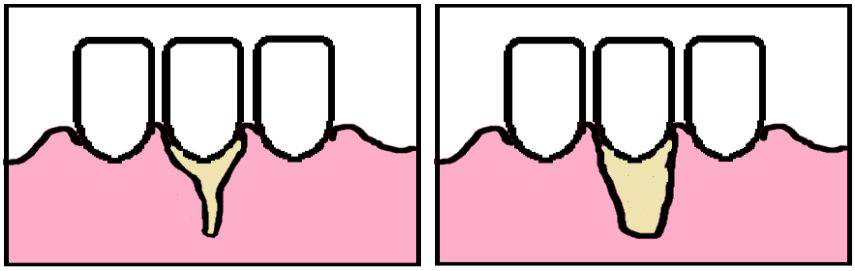

Millerova II.třída (recesus překračuje mukogingivální hranici, ale nedochází ke ztrátě interdentální gingivy)

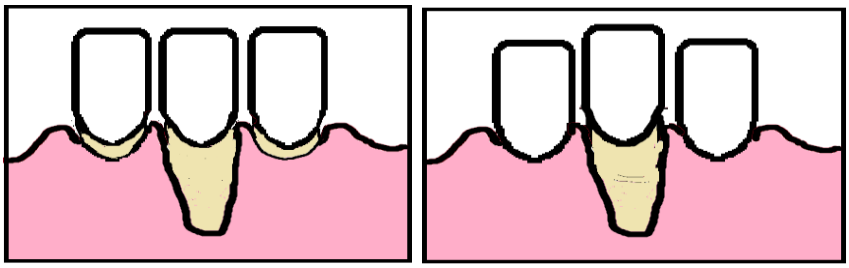

Millerova III.třída (recesus překračuje mukogingivální hranici a dochází ke ztrátě interdentální gingivy a kosti, nebo ke změně v povtavení zubu)

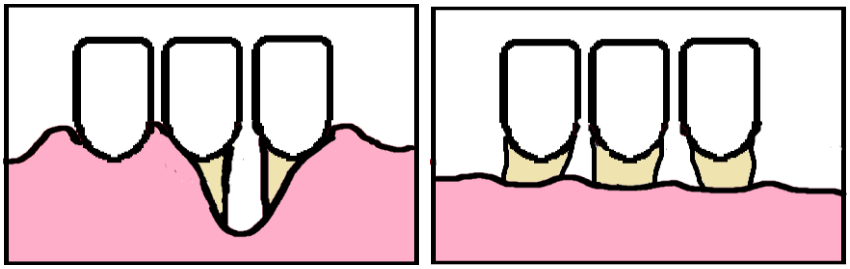

Millerova IV.třída (recesus překračuje mukogingivální hranici a dochází k těžkým ztrátám interdentální gingivy a kosti, změna v postavení zubů)

(zdroj: MUTSCHELKNAUSS, Ralf E. — DIEDRICH, P. Praktická parodontologie: klinické postupy. Berlin ; Praha : Quintessenz, c2002. ISBN: 80-902118-8-7)

2.2.2.2 Atrofie

Atrofií lze obecně označit úbytek měkkých tkání bez zánětlivých změn. Vznikají obnažené zubní krčky vlivem mechanické tramatizace. Mezi znaky

tohoto postižení patří absence viklavosti zubů, tuhá a světle růžová gingiva bez známek zánětu.

V počáteční fázi vzniku onemocnění dochází ke zbytnění papil a později připojená gingiva zcela vymizí. Na rentgenovém snímku zůstává lamina dura zachována.

Posun volné gingivy je apikální a mění se její šířka. Přesto je vzdálenost dentogingiválního uzávěru a alveolární kosti stejná, což znamená, že dáseň sestupuje spolu s alveolární kostí. Periodontální vazy zůstávají zachovány a dochází k přestavbě parodontu.

Atrofie může vzniknout i u zubu, kterému chybí antagonista. V mikroskopickém obraze se to projevuje zřídnutím struktury tkáně, ztenčením spongiózního trámu a rozšířením dřeňové dutiny.

Komplikací pro pacienta je estetický dojem a zvýšená citlivost zubů na studené, sladké a kyselé. [24]

2.3 Frenulum labií

Frenulum labií neboli retní uzdička je slizniční nebo vazivový pruh, který má trojúhelníkový tvar. Jeho funkcí je spojení rtu s alveolárním výběžkem kosti. Nachází se ve frontálním úseku, v oblasti středové čáry mezi středními řezáky a upíná se do sliznice mukogingivální hranice. Tento úpon se nachází v horní a dolní čelisti. Dále musíme kontrolovat i boční slizniční úpony. [13]

Z vývojového hlediska jde o zbytek tektolabiálního frenula, které mění svou polohu během růstu alveolárního výběžku a celkového vývoje jedince. V bezzubé čelisti u novorozence probíhá přes alveolární hřeben až na horní tvrdé patro. [2] Tímto způsobem je alveolární výběžek rozdělen na dvě symetrické poloviny. Při prořezávání dentice vzniká volná a připojená gingiva. Vazivový úpon se posouvá apikálním směrem. Nejedná se o jeho konkrétní pohyb, nýbrž o rozvoj a růst alveolárního výběžku. [17] Za normálních okolností se slizniční řasa upíná na rozhraní sliznice a připojené gingivy, neboli do mukogingivální hranice. Tento úpon se nazývá slizniční, je fyziologický a nezpůsobuje žádné změny na gingivě a parodontu. [2]

Frenulum se vyskytuje buď jako jeden silný vazivový pruh nebo má vzhled několika drobnějších a souběžných vazivových pruhů. Třetí možností je, že slizniční duplikatura zcela chybí. [23]

Z morfologického hlediska rozdělujeme frenulum na čtyři typy úponů. První typ úponu je slizniční. Druhý je gingivální úpon, který se upíná do gingivy. Třetí úpon je papilární a upíná se do volné gingivy, konkrétně do papily. Čtvrtý úpon je papilou procházející. [2] Poslední tři typy úponu považujeme za patologické. [8] Dříve se používalo jednodušší rozdělení na normální a vysoký úpon frenula. Toto hodnocení nebylo dostačující, protože se nepřihlíželo na místo úponu. [5]

Obrázek 6: gingivální úpon

(zdroj: ChrudimDent)

Obrázek 7: papilární úpon

(zdroj: ChrudimDent)

Obrázek 8: úpon papilou procházející

(zdroj: ChrudimDent)

Podle studie MUDr. K. Frankoviče, CSc. z roku 1992 nemá pohlaví jedince vliv na patologické projevy na gingivě. K vyšetření parodontu používal index PI a zjistil, že u horního a dolního frenula s patologickým úponem jsou vyšší hodnoty než u slizničního úponu. Stupeň poškození a samotný zánět dásně ovlivňují morfologické vztahy v dutině ústní a úroveň dentální hygieny. [19]

2.4 Vyšetření

Při vstupní návštěvě vyšetřujeme chupu, viklavost zubů, provádíme vyšetření na krvácivost a závažnost zánětu gingivy zjišťujeme indexem PBI a stav parodontu pomocí indexu CPI-TN. Dále kontrolujeme tempomandibulární kloub, krční uzliny, slinné žlázy a měkké tkáně v dutině ústní. Vyšetření doplníme zhodnocemín rentgenového snímku a mikrobiálními testy. [13]

2.4.1 index PBI

Index PBI (*Papilla Bleeding Index*) slouží k zjištění závažnosti zánětu, který probíhá v gingivě. Pro vyšetřujícího je tento index kontrolou, zda jeho motivace a instuktáž při předchozí návštěvě proběhla úspěšně a zda pacient provádí domácí hygienu podle instrukcí a ukazuje nám, na která místa je nutné se více zaměřít či doporučit další dentální pomůcku.

Index PBI provádíme tak, že nejprve osušíme vyšetřovaný kvadrant, aby nedošlo k mísení krve se slinami, protože by byly výsledky skreslené.

Používáme tupou sondu, která je zakončena kuličkou, kterou objíždíme okraj sulku od středu k vrcholu papily. Pokud je gingiva v zánětu, do 30 sekund začne krvácet. Tento index se hodnotí vizuálně a má 5 hodnot.

tabulka č. 1: hodnoty indexu PBI

hodnota PBI	Stupeň krvácivosti
0	Nekrvácí na podmět
1	Objeví se pouze jediný malý bod, který krvácí
2	Na kraji sulku se objeví tenká linie krve nebo více bodů
3	Mezizubní prostor se zalije krví
4	Krvácí okamžitě po vyšetření a krev samovolně stéká do okolí

Obrázek 9: inde krvácení PBI

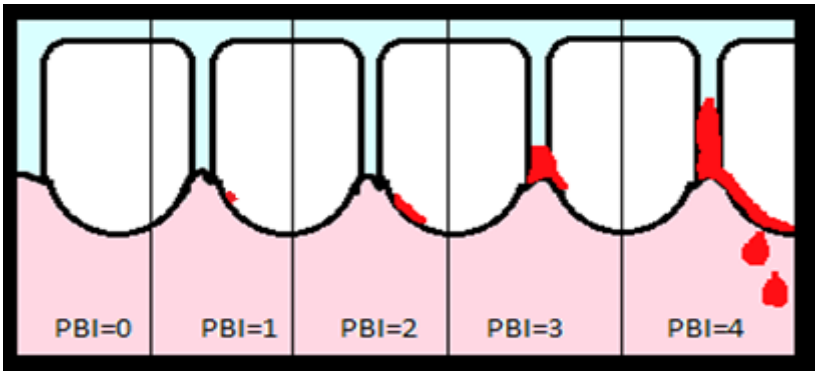

1. (zdroj: KILIAN, Jan. *Prevence ve stomatologii.* 2. rozšíř. vyd. Praha : Galén, 1999. ISBN: 80-7262-022-3.)

Různé zdroje se v hodnocení a vyšetřování tohoto indexu liší, původně se papila mezi středními řezáky nevyšetřuje, ale lze ji do vyšetření zařadit. Důležité je, aby vyšetřující index prováděl vždy stejně. [9]

2.4.2 vyšetření parodontu

Vyšetření provádíme pohledem, kdy zjišťujeme patologické změny na gingivě, mezi které patří zarudnutí, zbytnění gingivy nebo její úbytek,

přítomnost zubního kamene a posuny zubů. K vyšetření používáme vyšetřovací nástroje (zrcádko, pátradlo, kalibrovanou sondu). [13]

Vyšetřujeme šířku připojené gingivy, která je důležitá pro zdravý strav parodontu. [24] Podle definice WHO jde o vzdálenost mezi mukogingivální hranicí a okrajem gingivy. [15] Je barevně odlišná od gingivy volné, má světlejší barvu, která je ovlivněna tloušťkou rohové vrstvy epitelu a jejím prokrvením. [24] Připojená gingiva je vysoká 3-4 mm, ale nemusí být přítomna vůbec. [20] Její funkcí je odolávat mechanickému zatížení při mastikaci. Rozdělujeme ji na 3 části: alveolární oblast, nadhřebenovou oblast a na oblast dentogingiválního uzávěru. Čím víc je připojená gingiva vyšší a tluščí, je vyšší předpoklad pro mělký gingivální sulcus. [23] Pokud jsou při vyšetření přítomny parodontální choboty, musíme jejich hloubku od šíře gingivy odečíst, aby nedošlo ke zkreslení výsledku, protože měříme pouze šířku zdravé připojené gingivy. Pro lepší znázornění mukogingivální hranice odtáhneme rty a tváře. Zvýrazní se nám mezi připojenou gingivou a pohyblivou alveolární siznicí dobře viditelný přechod. Další možností odlišení těchto dvou sliznic je histochemická metoda, ke které se využívá Schillerův nebo Lugolův roztok. Alveolární sliznice je jódpozitivní a obarví se na hnědo. Připojená gingiva zůstane světlá, je jódnegativní, ale pokud v ní probíhají známky zánětu, stává se jódpozitivní a také se obarví. [15]

2.4.2.1 Index CPI-TN

Pro zjištění stavu parodontu používáme index CPI-TN (*Community Periodontal Index of Treatment Need*). Zjednodušeně lze říci, že zkratka CPI nám udává informaci o stavu parodontu a TN jaký postup při terapii zvolíme. Parodont vyšetřujeme kalibrovanou WHO sondou, která je zakončena kuličkou o průměru 0,5 mm, díky které nechochází k poškození těsnícího epitelu a měříme tak skutečnou hloubku chobotu.

Obrázek 10: kalibrovaná sonda

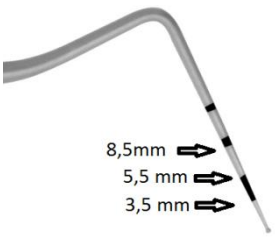

(zdroj: http://commons.wikimedia.org/wiki/File:WHO-Sonde.png)

WHO sonda nám také umožňuje zjistit přítomnost subgingiválního zubního kamene, převyslé výplně a nepřesné okraje protetických korunek. Chrup rozdělujeme na sextanty a to na frontální sextant a dále na pravý a levý laterální sextant. Vždy zaznamenáváme nejvyšší naměřenou hodotu. Pokud v sextantu zuby chybí, pole proškrtneme. Aby byl sextant hodnotitelný, musí obsahovat minimálně dva funkční zuby, pokud tomu tak není a je zde jen jeden zub, přiřadíme ho k vedlejšímu sextantu. Vyjímku tvoří 1. nebo 2. funkční molár, protože by jeho přiřazení k frontálnímu sextantu byl nelogický.

Index CPI-TN má 5 hodnot, které se přiřazují k jednotlivým sextantům podle nálezu při vyšetření. Pro přehlednost, jsou tyto hodnoty uvedené v tabulce.

tabulka č. 2: hodnoty indexu CPI-TN

hodnota CPI-TN	nález při vyšetření
CPI-TN = 0	bez krvácení, bez zubního kamene, bez iatrogenního dráždění, bez parodontolockých chobotů
CPI-TN = 1	krvácení gyngivy vyvolané podrážděním WHO sondy
CPI-TN = 2	přítomný zubní kámen nebo iatrogenní noxy, bez parodontálních chobotů hlubších než 3 mm
CPI-TN = 3	mělké choboty do 5,5 mm
CPI-TN = 4	hluboké choboty nad 6 mm

(zdroj: KILIAN, Jan. Prevence ve stomatologii. 2. rozšíř. vyd. Praha : Galén, 1999, str. 130, ISBN: 80-7262-022-3.)

2.4.3 Vyšetření tahu frenula

Symptom tahu se vyšetřuje odtažením rtu a mírným tlakem boční plochou sondy na frenulum. Sledujeme místo úponu, zda se objeví anemizace tkáně, nebo její oddálení od zubu. Pokud ano, zaznemanáme nález do karty a pravidelně toto místo konrolujeme. Hodnotíme o jaký typ úponu se jedná, zda je to úpon gingivální, papilární či papilou procházejicí. Důležitá je i šířka úponu. V místě, kde je symptom tahu výrazný, můžeme nalázt projevy zánětu, parodontální chobot, subgingivální zubní kámen nebo odhalený krček zubu. U kariézních pacientů se mohou v místě traumatického úponu frenula vyskytnout na odhaleném krčku kazy. Stejným způsobem vyšetřujeme boční slizniční řasy a podjazykovou uzdičku.

Hodnocení doplníme rentgenovým snímkem, na kterém sledujeme přítomnost povrchové vrstvy kosti označovanou lamina dura. Pokud tato vrstva chybí, zaznamenáme do dokumentace stupeň resorbce kosti. [13]

2.4.4 Rentgenologické vyšetření parodontu

Součástí preventivních vyšetření jsou retngenové snímky, které se zhotovují 1x za dva roky. Slouží nám ke zhodnocení stavu alveolární kosti a následnému určení stupně parodontitídy.

Na snímku zdravého parodontu sledujeme na povrchu kosti celistvou bílou linii, kterou nazýváme lamina dura. Nachází se přibližne 1-2 mm pod okrajem cementoskloviné hranice. Při zánětu je to první část kosti, na které se projevuje resorbce. Za patologické změny považujeme narušení celistvosti linie. Resorbce kosti se hodnotí podle jejího úbytku v porovnání s délkou kořene zubu. Má 5 stupňů a značí se písmenem P.

Hodnocení stupně parodontitídy:

tabulka č. 3: hodnocení stupně resorpce kosti

hodnota	klinický nález na rentgenovém snímku
P0	lamina důra je celistvá
P1	1. stádium parodontitídy, je porušená svrchní vrstva kosti lamina důra
P2	2. stádium parodontitídy, resorbce do jedné třetiny délky kořene zubu
P3	3. stádium parodontitídy, resorbce kosti do poloviny délky kořene zubu
P4	4. stádium parodontitídy, resorbce kosti větší než dve třetiny délky zubu

(zdroj: KOVALOVÁ, Eva — BIROŠ, Peter —DŘÍZAL, Ivo — ABELOVSKÝ, Peter, Dentálna rádiografia v praxi, Prešov : Pavol Šidelský - Akcent print, 2005, str. 39, ISBN: 80-969274-7-7)

Při dlouhodobém traumatickém tahu retní uzdičky můžeme na rentgenovém snímku v místě úponu pozorovat lokalizovanou resorbci kosti. Pokud k ní již došlo,zhotovujeme kontrolní snímky častěji. Zároveň jsou tyto změny indiací k chirurgické léčbě, která může proběhnout až po hygienické fázi, kdy nejsou přítomny známky zánětu. [11]

2.5 Komplikace způsobené patologickým úponem frenula

Patologický úpon frenula nemusí vždy působit změny na parodontu. Při vyšetření hodnotíme výskyt syndromu tahu, který se na gingivě projevuje anemií či pohybem papily. Pokud je syndrom přítomen, můžeme klinicky sledovat patogenezi parodontu nebo vznik diastema. [8] Vznik těchto změn také ovlivňují anomálie skusu, slabá kompakta kosti a odolnost parodontu. [4]

Má-li pacient tah frenula, vzniká traumatizace volné gingivy při pohybech rtů během mluvení a žvýkání. Dochází ke změně napětí v gingivě, prohlubování dásňového žlábku, k anemizaci papily, oddalování gingivy od

krčku zubu a také může vzniknout hyperplazie gingivy v místě tahu. Při opakované traumatizaci vznikají gingivální recesy a parodontální choboty. Jsou to další retenční místa pro plak a dochází zde k jeho zvýšené kumulaci. Pokud není plak mechanicky odstraněn, může způsobit krčkový kaz nebo zmineralizovat v zubní kámen, který dále dráždí gingivu. V tomto místě vzniká lokalizovaný zánět dásně, který je provázen zánětlivými změnami. Pokud nedojde k odstranění zubního plaku a kamene, může gingivitida přejít v parodontitidu, při které dochází ke ztrátě attachmentu a k resorpci kosti. V konečném stádiu dochází až ke ztrátě zubu. [13]

Jestli se některé změny na gingivě projeví, záleží na odolnosti parodontu, která je velmi individuální u jednotlivých osob. Touto tématikou se zabývala studie M. Plačka. Zjistil, že největší traumatické změny na gingivě způsobuje papilární úpon, protože zde dochází k největší animizaci a pohybu papily. Při nízké odolnosti parodontu snadněji podléhá gingiva změnám. [6] Můžeme pozorovat zánět v místě úponu, který postupně přechází v parodontální chobot a má úzkou souvislost s působením škodlivých látek z plaku. Pokud má pacient výbornou dentální hygienu, ale syndrom tahu je příliš silný, může vzniknout hyperplazie gingivy jako dekompenzační mechanizmus, nebo dojde k úbytku tkáně a vzniknou parodontální recesy a atrofie.

V dolní čelisti jsou komplikace způsobené tahem frenula méně časté a mechanizmus účinku je téměř shodný s mechanizmem působení mělkého vestibula. [4]

Další komplikací je diastema. Je to mezera mezi středními horními řezáky a narušuje estetický vzhled a také podporuje sigmatismus. Vzniká při úponu papilou procházející, protože tvoří překážku mezi středními řezáky. Jako pravé diastema označujeme mezeru mezi řezáky po ukončení výměny chrupu. Úloha hlubokého úponu frenula při vzniku této ortodontické anomálie se odlišuje, podle jednotlivých názorů odborníků. Podle některých jde o příčinu a jiný názor je, že jde o následek diastema. [3]

V dočasném chrupu lze považovat diastema za fyziologické. Jeho výskyt je častý a po prořezání stálý zubů frontálního úseku a špičáků

anomálie sama vymizí. Další příčina vzniku diastema může být příliš silná kost na obou stranách sutura intermaxillaris, špatné umístění stálých středních řezáků nebo jejich nevhodná velikost, počet a tvar oproti alveolárnímu výběžku. Odstranění úponu se doporučuje až po prořezání stálých špičáků. [17]

2.6 Terapie

Pokud zjistíme při vyšetření patologický úpon frenula a je přítomný symptom tahu, je ideálním řešením chirurgické odstranění tahu. Tento zákrok je málo invazivní a pomůže předejít pozdějším komplikacím, které mohou v průběhu několika let vzniknout.

2.6.1 Prechirurgické výšetření

Základem každého vyšetření před chirurgickým výkonem je odebrání osobní anamnézy, ve které se zaměřujeme na celková onemocnění, která mohou ovlivnit zákrok a jeho následné hojení. Pacient je obeznámen s průběhem a možnými komplikacemi, které se mohou vyskytnout, a podepisuje informovaný souhlas.

Při extraorálním vyšetření pozorujeme pozici rtů, podle které se určuje typ úsměvu. Zrakem jsou vidět i větší deformace alveolu. Intraorální vyšetření zahrnuje kontrolu stavu chrupu, zda jsou všechny kazy sanovány, zjišťuje se přítomnost zánětu pomocí indexu PBI, gingivální recesy se hodnotí podle Millerovy klasifikace. Dále měříme šířku připojené gingivy a zjišťujeme typ úponu retní uzdičky. Toto jsou základní inraorální vyšetření prováděná pohledem. Další způsob používaného vyšetření, je vyšetření pohmatem, lze takto zjistit viklavost zubů. K vyšetření citlivosti zubů využíváme vyšetření poklepem. Posledním krokem je kontrola hloubky parodontálních chobotů.

Úroveň dentální hygieny pacienta a jeho spolupráce je velmi důležitá, protože před chirurgickým zákrokem nesmí být operované místo v zánětu. Je to z důvodu změny struktury volné gingivy. I po operaci záleží na domácí dentální péči, aby došlo ke správnému a rychlému zhojení pooperační rány. Pokud není pacient schopen udržet dásně bez zánětu, můžeme to považovat za jednu z kontraindikací pro chirurgický zákrok.

2.6.2 Kontraindikace

Kontraindikace může způsobit celkové onemocnění ale i lokální zánět gingivy. Mezi celková onemocnění patří kardiovaskulární, hormonální, neurologické, kožní, onemocnění krvetvorby a psychické onemocnění. Chirurgický zákrok nelze běžně provést u antikoagulační léčby, trombocytopenie, leukemie, onemocnění nadledvin, roztroušené mozkomíšní skleróze a u Parkinsonovy choroby. U hypertenze pracujeme se zvýšenou pozorností, kontrolujeme, zda je správně kompenzovaná, pacient si nesmí zapomenout vzít léky v den operace a musíme počítat s vyšší krvácivostí a časovou náročností. Obecně lze říci, že u každého pacienta s kardiovaskulárním onemocněním používáme anestetikum s co nejmenším obsahem vasokonstrikčních látek. U kožních onemocnění je vhodné poradit se s dermatologem. Pacienty s psychickým onemocněním je ideálnější tohoto zákroku ušetřit. To platí i pro agresivní pacienty. Zda bude zákrok proveden, záleží na samotném chirurgovi, na jeho zkušenostech a přístupu. [21]

2.6.3 Metody k odstranění retní uzdičky

K odstranění nežádoucího typu frenula lze využít mnoho chirurgických technik. Nesmíme ale zapomenout na správný věk jedince, kdy se má retní uzdička odstranit. Jde o individuální záležitost, ale měly by se dodržet podmíneky pro indikaci

2.6.3.1 frenulektomie, frenulotomie

Frenulektomie a frenulotomie jsou chirurgické metody k odstranění retní uzdičky, která se upíná pod mukogingivální hranicí a při jejím vyšetření byl přítomen symptom tahu. Tak ji lze považovat za rizikovou a časem se můžou objevit změny na gingivě a parodontu. Rozdíly mezi těmito chirurgickými metodami jsou odvozeny od rozsahu operačního zákroku.

2.6.3.1.1 Frenulektomie

Při frenulektomii dochází k úplnému odstranění slizniční duplikatury. [15] Používá se při širokém úponu retní uzdičky a provádí se při napnutí horního rtu. Zřetelně je vidět trojúhelníkový tvar frenula. Pomocí kochru si

přidržíme napjaté frenulum a po jeho stranách skalpelem provedeme řez, který protne sliznici a periost. Sliznici odklopíme a dále odstraníme i s vazivem, které slouží jako její podklad. Zůstane nám odhalený alveol, který zakryjeme parodontálním obvazem. [21]

Pokud je úpon frenula úzký, lze použít frenulektomii dle Zábrodského. Napneme ret a provedeme řez od úponu na alveolu až k úponu na rtu. Sliznici oddělíme od svalu řezem, který má tvar písmene V. Na závěr ránu zašijeme a není potřeba ji krýt parodontálním obvazem. [21] Lze k tomuto výkonu použít také Z-plastiku nebo V-Y- plastiku. [26]

Obrázek 11: frenulektomie

(zdroj: http://www.ortodonta-rabka.pl/periodontologia.php?p=main9)

2.6.3.1.2 frenulotomie

Frenulotomie je naopak pouhé protnutí frenula. Napneme ret a frenulum podél alveolárního výběžku prostřihneme. Ránu sešijeme vstřebatelnými stehy. Parodontální obvaz zde není potřeba. [21]

2.6.3.2 fenestrace

Původně byla tato metody používána k prohloubení vestibula v dolní čelisti a pro získání širší připojené gingivy. Lze ji ale použít i při odstranění retní uzdičky v dolním frontálním úseku. [21] Tento způsob se ukázal jako nejúčinnější způsob terapie, protože ostatní metody v dolní čelisti podléhají

častým recidivám. Touto problematikou se zabývala J. Kuklová a Z. Halačková ve své práci „ Výsledky chirurgické léčky vysokého úponu frenula metodou fenestrace“. Z jejich výsledků vychází, že takto odstraněný úpon frenula má recidivu pouze 1,2%. [16]

Fenestraci provádíme horizontálním řezem sliznicí v místě mukogingivální hranice. Oddělíme vlákna svalu musculus mentalis a pojivovou tkáň od alveolu a posuneme vzniklý lalok apikálně, kde ho zafixujeme k periostu pomocí stehů. Druhý řez vedeme těsně pod prvním, ale zasahujeme jím periost. Třetí a poslední řez také probíhá periostem cca 2 mm apikálně pod druhým řezem a na koncích jsou spojeny. Ve vzniklém poli se odstraní periost a operační rána se kryje parodontálním obvazem, který chrání ránu jeden týden nebo déle. Tato doba je podmíněna vytvořením granulační vrstvy.

Nevýhodou této metody je její nepřirozenost a měla by se provádět v co nejmenším rozsahu. Na druhou stanu jde o zákrok, který je schopen zamezit působení tahu na parodont, protože vzniká nepoddajná vazivová jizva. [21]

2.6.3.3 laser

Light Amplification by Stimulated Emission of Radiation je technologie, kterou známe pod zkratkou laser. Funguje na principu zesílení světla emisí a vzniká tak monochromatické světlo. Jeho využití je v mnoha oborech a své uplatnění našel i ve stomatologii. Používá se jako „laserový skalpel“ k vestibuloplastice, incizi, excizi a dalším chirurgickým zákrokům. Jeho výhodou je nízká bolestivost, rychlost a minimální krvácivost, což umožňuje dobrou přehlednost operačního pole. [22] Díky těm to výhodám je laserové odstranění retní uzdičky vhodnou metodou hlavně u dětí. Zákrok se provádí v lokální anestezii a hojení pooperační rány je rychlé a mírně bolestivé. [25]

2.6.4 Pooperační péče

Pooperační péče se odvíjí od závažnosti zákroku a individuální vnímavosti pacienta. Obecně lze říci, že pokud se objeví bolestivost, tlumíme

ji běžnými analgetiky. Doporučujeme vyhnout se fyzické zátěži, a pokud se vyskytne bolest při jídle, několik dní jíst pouze kašovitou a měkkou stravu.

Antibiotika se podávají pouze v případě rozsáhlejších operací, anebo pokud se vyskytnou komplikace. Další indikací k podání antibiotik je u pacienta s angínou pectoris či jiným kardiovaskulárním onemocněním. Zde antibiotika slouží jako antibiotická clona a podávají se již před zákrokem.

Pro správný průběh hojení je velmi důležitá dentální hygiena. Operační rána musí být stabilní. Bezprostředně po zákroku upozorníme pacienta, než odezní lokální anestezie, aby byl opatrný a nedošlo k poranění měkkých tkání v ústech. První den, hned po operaci, necháme ránu v klidu, aby nedošlo k poškození stehů, popřípadě parodontálního obvazu. Výplachy se také nedoporučují, protože dochází k odplavení krevního koagula. Druhý den můžeme začít s výplachy, nejčastěji chlorhexidinem, a očištěním zubů v chrupu. V místě operační rány čistíme s vysokou opatrností, aby nedošlo k poranění měkkých tkání v dutině ústní.

2.7 úloha dentální hygienistky

Dentální hygienistka pracuje na indikaci od ošetřujícího zubního lékaře. Pacient přichází do její ordinace na doporučení lékaře nebo z vlastní iniciativy.

2.7.1 Odebrání anamnézy

V první návštěvě pacient vyplňuje anamnestická dotazník, který nám slouží k získání informací o jeho zdravotním stavu. V hlavičce dotazníku vyplní své osobní údaje: jméno, příjmení, titul, rodné číslo, číslo pojišťovny, datum, adresu, telefonní kontakt a e-mailovou adresu. Dotazník se skládá ze tří menších anamnéz, mezi které patří osobní anamnéza, farmakologická anamnéza a alergická anamnéza. Zjistíme tak, jestli pacient trpí celkovým onemocněním, které může ovlivnit průběh naší léčby. Dále jestli trpí alergiemi, a jaké bere léky a zda podstoupil nějakou operaci. Také zda nemá nějaké psychické onemocnění a nebere drogy. Vyplněný anamnestická

dotazník s pacientem zkontrolujeme a doptáme se na všechny léky a alergie. Tento dotazník pacient podepíše a tím stvrzuje, že nám nezatajil žádné informace o jeho stavu.

2.7.2 Extraorální vyšetření

Při vstupní návštěvě provádíme extraorální vyšetření, do kterého patří vyšetření krčních uzlin, slinných žláz a jejich vývodů, kontrolujeme tempomandibulární kloub, jestli správně zapadá do kloubní jamky a nelupe při otevírání úst. Všímáme si rtů a pozorujeme výskyt oparů, zarudnutí či popraskání retních koutků.

2.7.3 Intraorální vyšetření

Do intraorálního vyšetření patří vyšetření tvrdých a měkkých tkání. U tvrdých zubních tkání zapisujeme do statusu přítomné zuby, zuby které byly extrahovány, zubní kazy, výplně, korunky, můstky a implantáty. Sledujeme eroze na sklovině, atrici a abrazi. Zaznamenáváme do karty anomálie skusu a parafunkce. Kontrolujeme sliznici dutiny ústní, zda se zde nevyskytují nějaké anomálie. Můžou to být bílé plochy nebo jiné slizniční útvary, které vznikly například mechanickou traumatizací. Dále se na sliznici vyskytují opary a afty. Lze v dutině ústní pozorovat projevy pohlavně přenosných chorob jako je syfilis a AIDS. Vyšetřujeme také jazyk,na kterém pozorujeme kumulaci plaku, barevné změny a tvar chuťových pohárků. Nesmíme zapomenout na slizniční úpony. Kontrolujeme frenulum labii superior a inferior, boční slizniční úpony a podjazykovou uzdičku. Včasným odhalením patologického tahu můžeme předejít pozdějším komplikacím a chirurgické ošetření není náročné.

Také vyšetřujeme stav paradontu pomocí indexu, které zaznamenáváme do karty. Provádíme je při každé návštěvě a sledujeme tak průběh léčby. Je to kontrola pro nás, ale také pro pacienta. Index PBI nám ukazuje místa, která jsou špatně očištěná, a zůstává zde plak, který dráždí gingivu.

2.7.4 Profesionální očištění zubů

Po vyšetření provedeme profesionální čištění zubů. Nejprve odstraníme supragingivální zubní kámen pomocí ultrazvuku a ručně ho dočistíme srpkem. Pokud jsou vytvořené parodontální choboty a obsahují subgingivální kámen, odstraníme ho pomocí Graceyho kyret. Parodontální chobot vzniklý tahem úponu retní uzdičky se nachází ve frontálním úseku a používáme k jeho očištění Graceyho kyretu číslo 5-6. Práce s kyretou má své zásady. Vždy musíme mít opěrný bod, aby byla naše ruka stabilní a nedošlo k poranění měkkých tkání v ústech pacienta ale také nás. Pracovní postup má 4 fáze. První fází je adaptace. Přiložíme pracovní část kyrety k zubu a zavedeme ji do sulku tak, aby nedošlo k poranění měkkých tkání. Druhá fáze je angulace, při které docílíme správného pracovního úhlu mezi kyretou a povrchem kořene zubu. Třetí fáze je aktivace. Kyretou pod správným úhlem pohybujeme směrem koronárně a odstraňuje tak nánosy subgingiválního zubního kamene, plak a odumřelý epitel. Čtvrtá fáze je relaxace. Je to uvolnění nástroje, aby nedošlo k jeho smyknutí a následnému poranění. Zároveň si odpočine a uvolní se pracující ruka. Pohyb kyretou neprovádíme pouze prsty či zápěstím, ale vychází z ramenního kloubu. Jde o ergonomii práce, kterou předcházíme onemocnění karpálních tunelů a zánětům šlach. [12] Nakonec očištěný parodontální chobot vypláchneme chlorhexidinovým roztokem. Zuby vyleštíme depuračním kartáčkem a nafluoridujeme.

2.7.5 Motivace a instruktáž

Další částí návštěvy pacienta v naší ordinaci je motivace a instruktáž.

2.7.5.1 Motivace

V motivaci pacienta seznámíme se stavem jeho dutiny ústní. Sdělíme mu, jaké jsme zde nalezli problémy a jak jim předcházet, aby znovu nevznikly. Záleží, jestli je pacient hodnocen jako kariologický nebo parodontologický. Vysvětlíme mu, co způsobuje zubní plak. Protože obsahuje bakterie, které produkují toxické látky. Tyto látky mají kyselou povahu a jejich působením dochází k demineralizaci zubní skloviny a vzniká tak zubní kaz. Také dráždí gingivu, ve které se to projeví zánětem. Tělo se proti zánětu brání a vysílá do

postiženého místa obranné látky. Je-li zánět chronický, dochází z rozpouštění parodontálních vazů a tak vznikají parodontální choboty. Zde se usidlují anaerobní bakterie, a dochází k dalšímu prohlubování chobotů a gingivitida přechází do parodontitidy. Závažným problémem je, že toxické látky bakterií postupují dál apikálně a dochází k resorpci kosti. Pokud se stav neřeší, konečným stádiem je ztráta kostního zubního lůžka a zubu. Pokud jde o parodontologického pacienta, seznámíme ho, jaký stupeň parodontitidy má a ukážeme mu postup resorbce kosti na rentgenovém snímku.

Zjistíme-li při vyšetření pozitivní symptom tahu retní uzdičky, informujeme o ní pacienta. Seznámíme ho s mechanizmem působení na parodont, a jaké změny zde mohou vzniknout. Naučíme pacienta jak o místo úponu uzdičky pečovat, jaké pomůcky používat a na co se při domácí dentální hygieně zaměřit, aby se zabránilo prohloubení komplikací. Pokud je symptom tahu příliš silný a při vyšetření docházelo k pohybu papily a oddalování gingivy od zubu, doporučíme pacientovi chirurgické odstranění této uzdičky.

2.7.5.2 Instruktáž

Na každou návštěvu v ordinaci dentální hygienistky si pacient přináší své dentální pomůcky, které běžně používá a společně je zkonzultujeme. Běžný zubní kartáček musí mít malou pracovní hlavičku, která je z měkkých vláken a rovně střižená. Měkkost kartáčku je velmi důležitá, protože s ním čistíme také gingivu a nesmí docházet k jejímu zraňování. Každého pacienta učíme techniku čištění zubů podle anatomie jeho chrupu nebo problému v dutině ústní. Pacientům s postiženým parodontem doporučujeme metodu podle Charterse. Lze ji charakterizovat pohybem kartáčku „od bílého k červenému“, protože vlákna kartáčku přikládáme na korunku zubu a drobnými vibračními pohyby posouváme kartáček směrem ke gingivě. Výhodou této metody je čištění vlákny prostorů mezi zuby a nedochází v zranění gingivy. Další vhodnou metodou je intrasulkulární metoda podle Basse. Kartáček se přikládá k sulku zubu pod úhlem 45° a provádějí se drobné vibrační pohyby. Ideální zubní kartáček k této technice čištění je opět rovně střižený ale konce vláken jsou zúžená a lépe se tak dostávají do

gingiválního sulku. Důležitá je správná instruktáž pacienta, protože nesmí na kartáček tlačit. Hrozí vznik gingiválních recesů a McCallových girland vlivem traumatizace. [9]

2.7.5.3 Pacient se symptomem tahu uzdičky

Pro pacienta s patologickým tahem retní uzdičky je ideální pomůcka jednosvazkový zubní kartáček. Technika čištění je stejná jako Bassova metoda. Kartáček se přikládá vlákny směřovanými do sulku pod úhlem 45°a provádí se vibrační pohyby. Tímto způsobem lze důkladněji vyčistit gingivální sulkus a všechna hůře dostupná místa, jako jsou například lingvální a bukální plošky molárů či zuby s ortodontickou anomálií, které jsou zkřížené nebo nejsou ve stejné okluzi. Použití jednosvazkového kartáčku je účinná a důkladná technika čištění zubů, ale není u pacientů příliš oblíbená pro svou časovou náročnost. [1]

Další důležitou pomůckou jsou mezizubní kartáčky. Bez nich se ve správné dentální hygieně neobejdeme. Důležitá je správná velikost, kterou určí zubní lékař nebo dentální hygienistka. Mezizubní kartáček nesmí být v mezizubním prostoru příliš volný, pak ztrácí svou čistící schopnost a naopak příliš velký mezizubní kartáček může drhnout drátkem o sklovinu a poškozovat ji. Tímto kartáčkem se čistí prostor v mezizubí okolo zubní papily. Ideální pohyb kartáčkem je do písmena „V“. Čistí se tak sulkus v mezizubním prostoru u každého zubu zvlášť. Při zánětu je vhodné namáčet kartáček do ústní antibakteriální vody. Pomůže to k rychlejšímu zahojení zánětu. Často má pacient více velikostí mezizubních kartáčků, a tyto velikosti se během léčby postupně upravují dle potřeby. [13]

2.7.5.4 Pravidelný recall

Po stabilizování stavu v dutině ústní, dostatečné motivaci a zvládnutí nácviku čistících technik, objednáváme pacienta na pravidelné půlroční návštěvy zvané „recall“, na kterých kontrolujeme stav parodontu, zda došlo k nějakým změnám a jestli pacient správně čistí a nezůstává v některých místech chrupu zubní plak. Dále na této návštěvě odstraníme nově vzniklý zubní kámen, provedeme depuraci a fluoridaci. Zkontrolujeme, jak pacient

provádí domácí dentální hygienu a popřípadě zopakujeme nácvik metody čištění. [13]

3. Praktická část

3.1 Hypotézy

1. Předpokládám, že v místě úponu retní uzdičky se bude vyskytovat parodontální chobot způsobený tahem úponu
2. Myslím si, že na rentgenovém snímku bude v oblasti středních řezáků výraznější resorpce kosti
3. Předpokládám, že závažnost poškození parodontu nezávisí na pohlaví, ale na věku.

3.2 Soubor

Ve své bakalářské práci jsem vyšetřovala pacienty, kteří přicházeli do ordinace dentální hygienistky Michaeli Moravcové ChrudimDent, a jejich výběr byl zcela náhodný. Nerozhodoval věk, pohlaví ani celková či jiná onemocnění.

3.3 Metodika práce

Pacient přicházející do ordinace dentální hygieny vyplnil anamnestický dotazník. Provedla jsem vstupní vyšetření, nejprve extraorální a poté intraorální. Pokud jsem při vyšetření úponů sliznic zjistila symptom tahu, pacienta jsem vyšetřila indexem PBI a CPI-TN. Hodnoty byly zapsány do vyšetřovací karty a provedla jsem fotografickou dokumentaci. Popsala jsem pacientovy stav jeho dutiny ústní a upozornila ho na tah retní uzdičky a přítomný symptom tahu. Popsala jsem mu jeho rentgenový snímek s důrazem na resorpci kosti mezi středními řezáky a informovala jsem ho o možném dalším negativním působení patologického úponu retní uzdičky na parodont a alveolární kost. Poté jsem chrup profesionálně vyčistila a ošetřila fluoridací. V poslední části návštěvy jsem s pacientem zkontrolovala jeho dentální pomůcky a nacvičila techniku čištění s klasickým zubním kartáčkem, mezizubními kartáčky, a pokud byl přítomný parodontální chobot u středních řezáků, doplnila jsem jeho pomůcky o jednosvazkový kartáček.

Výsledky

3.3.1 Pacient č. 1

Pohlaví: žena

Věk: 60 let

Obrázek 12: pacient č.1 A

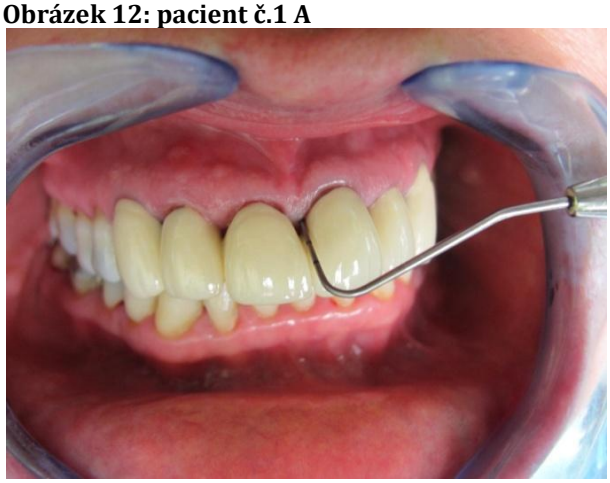

(zdroj: ChrudimDent)

Obrázek 13. pacient č.1 B

(zdroj: ChrudimDent)

Pacientka přichází do ordinace dentální hygienistky na doporučení ošetřujícího zubního lékaře.

Z osobní anamnézy vyplívá, že se pacientka léčí s vysokým krevním tlakem a užívá léky na jeho snížení. Dochází do kardiologické poradny a léčí

se se srdcem. Dále užívá léky na vysoký cholesterol a má zelený zákal. Jiná celková onemocnění ani další léky neudává.

Při vstupním vyšetřením jsme zjistili hluboký skus, a že se pacientka kouše z vnitřní strany do tváře. Dále byl zjištěn tah horního frenula, které se upíná do gingivy. Jde tedy o úpon gingivální. Naměřili jsme zde hodnotu parodontálního chobotu 5,5 mm meziálně u zubu 21. Přítomný je i symptom tahu a při tlaku sondou na úpon dochází k oddalování gingivy od korunky. V tomto místě je vyšší akumulace plaku, který je pod okrajem korunky a v parodontálním chobotu a je obtížně čistitelné. V celém frontálním úseku jsou nasazeny korunky a zuby 13, 12, 11, 21 jsou endodonticky ošetřené.

Při vyšetření indexem PBI byl součet hodnot 39. U zubu 21 byla naměřena hodnota 2.

Index CPI-TN byl v horní čelisti 4/3/4 a v dolní čelisti 3/3/4.

Resorpce kosti je zaznamenána v tabulce:

tabulka č. 4 resorpce kosti pacient č. 1

X	P4	P4	P2	P2	P2	P3	P2	P2	P2	P2	P2	P3	P4	P4	X
8	7	6	5	4	3	2	1	1	2	3	4	5	6	7	8
X	P2	P2	P2	P2	P2	P2	P2	P2	P2	P2	P2	P2	P2	P3	X

Pacientka má pokročilou parodontitídu v distálním úseku a v horní čelisti u molárů je zaznamenán stupeň číslo 4. Tah retní uzdičky se na alveolární kosti neprojevil anebo je skryt parodontitídou, která je přítomna v celém chrupu.

Obrázek 14: RTG snímek pacient č.1

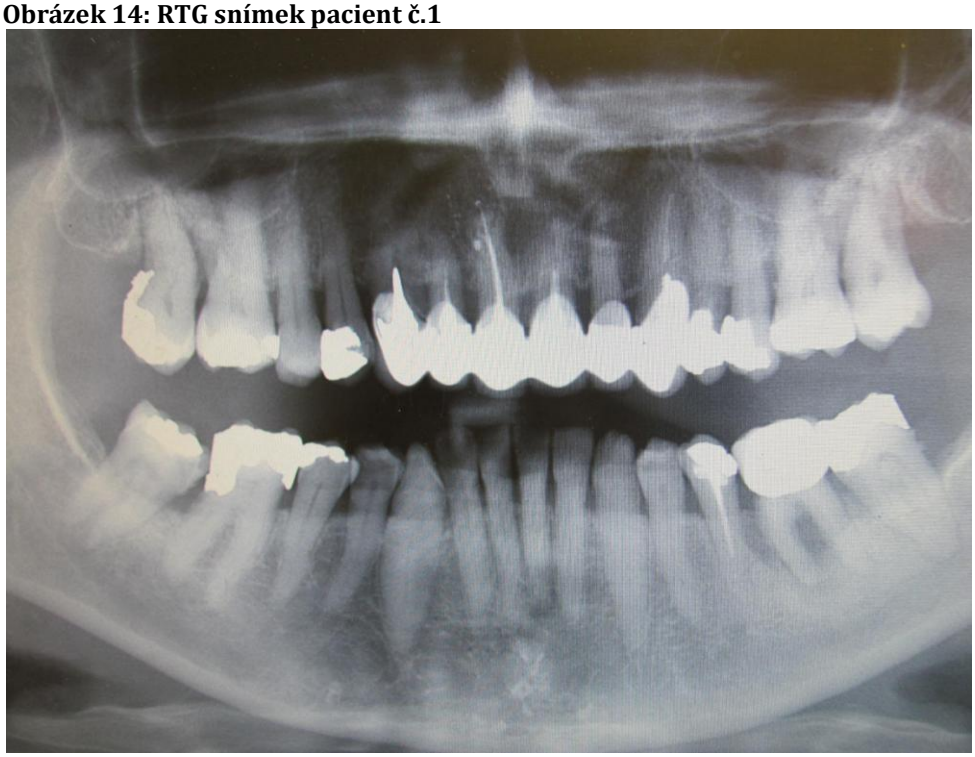

(zdroj: ChrudimDent)

Ošetření:

Průběh ošetření spočíval v odstranění zubního kamene, úpravě převislých výplní, depuraci a následné fluoridaci. Instruktáž byla zaměřena na používání jednosvazkového kartáčku na důkladné očištění okraje korunek a gingiválního sulku a doplnili jsme mezizubní kartáčky. Na běžnou dentální hygienu jsme pacientce doporučili měkký, rovně střižený zubní kartáček s úženými vlákny na konci a metodu čištění podle Charterse.

Pacientka dostala doporučení k zubnímu lékaři kvůli nálezu na zubu 36 a navrhnutí odstranění retní uzdičky, aby dále nedocházelo k oddalování gingivy od okraje korunky a neprohluboval se parodontální chobot.

3.3.2 Pacient č. 2

Pohlaví: žena

Věk: 42

Obrázek 15 pacient č. 2 A

(zdroj: ChrudimDent)

Obrázek 16: pacient č. 2 B

(zdroj: ChrudimDent)

Pacientka přichází do ordinace dentální hygienistky na doporučení svého ošetřujícího zubního lékaře.

V osobní anamnéze uvedla, že je alergická na mezokain a na lokální anestezii měla nepříznivou reakci. Pacientka uvedla, že se jí často objevují afty. Jinak je celkově zdravá.

Při vstupním vyšetřený byla její dentální hygiena dobrá, zjistili jsme, že má pacienta otevřený skus a v minulosti podstoupila ortodontickou léčbu.

Tempomandibulární kloub při otevírání úst mírně lupal. Dále jsme vyšetřili slizniční řasy a byl přítomen mírný tah horního frenula, které se upíná do papily. Parodontální chobot nebyl přítomný, ale na alveolární kosti byla zřetelná resorpce kosti.

Při vyšetření jsme naměřili indexem PBI hodnotu 48. Nejvyšší krvácivost byla u korunky na zubu 12 a u zubů 46, kde je převislá výplň. U zubů 11 a 21 byl stupeň krvácivosti 2

Index CPI-TN byl v horní čelisti 2/2/2 a v dolní čelisti také 2/2/2.

Resorpce kosti je zaznamenána v tabulce:

tabulka č. 5: resorpce kosti pacient č. 2

X	P1	P1	P1	P1	P2	P2	P3	P3	P2	P2	P1	P1	P1	P1	X
8	7	6	5	4	3	2	1	1	2	3	4	5	6	7	8
X	P1	P1	P1	P1	P1	P2	P2	P2	P2	P2	P1	P1	P1	P1	P1

Pacientka má počáteční stupeň parodontitídy kromě frontálního úseku, kde jsme na rentgenovém snímku odečetli 2. stupeň P2. Mezi středními řezáky v hodní čelisti je viditelná výrazná resorpce kosti, která dosahuje do poloviny délky kořene a klasifikujeme ji zde stupněm P3.

Obrázek 17: RTG snímek pacient č. 2

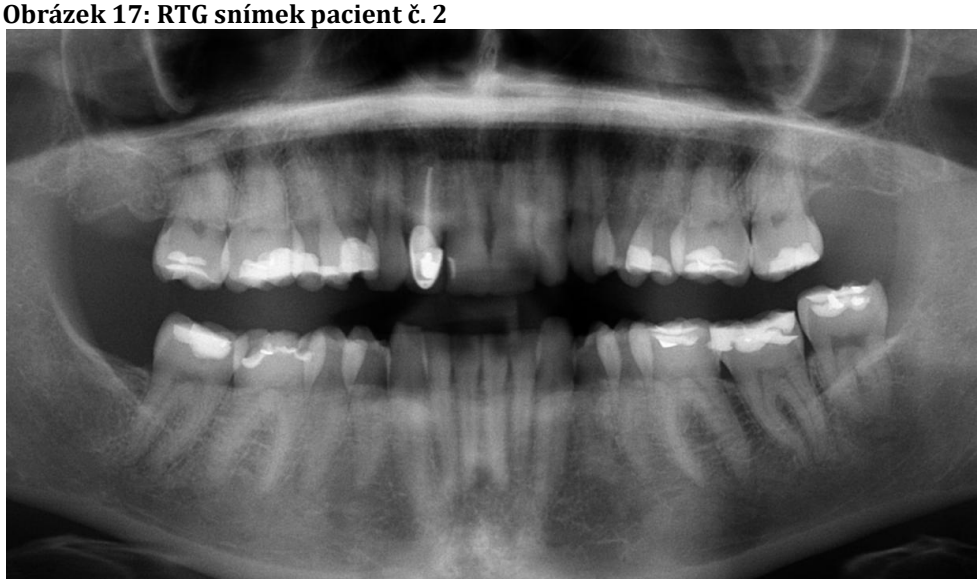

(zdroj: ChrudimDent)

Ošetření:

Při ošetření jsme odstranili zubní kámen a upravily převislé výplně. Provedli jsme depuraci a následnou fluoridaci. Na běžnou dentální hygienu jsme pacientce doporučili měkký kartáček s malou hlavou, která má vlákna rovně střižena a nainstruovali jsme ji na metodu čištění podle Basse. Dále jsme pacientu naučili používat jednosvazkový kartáček u zubu 12 na čištění okraje korunky a u zubů 11 a 21 pro důkladné očištění gingiválního sulku. V mezizubním prostoru mezi středními řezáky jsme kladli důraz na vedení pohybu s mezizubním kartáčkem do písmene X, aby došlo k důkladnému očištění prostoru mezi zubem a dásní.

Pacientce od nás dostala doporučení, aby tah retní uzdičky zkonzultovala se svým ošetřujícím zubním lékařem a zda by bylo možné retní frenulum odstranit.

3.3.3 Pacient č. 3

Pohlaví: žena

Věk: 42 let

Obrázek 18: pacient č. 3 A

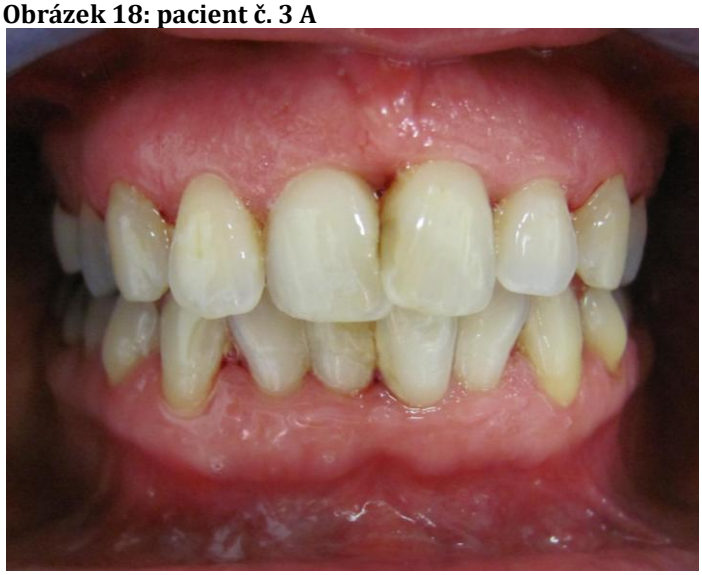

(zdroj: ChrudimDent)

Obrázek 19: pacient č. 3 B

(zdroj: ChrudimDent)

Pacientka přichází do ordinace dentální hygienistky na doporučení svého ošetřujícího zubního lékaře.

V osobní anamnéze neuvedla žádné onemocnění, alergii ani léky, které by užívala. Pacientka je celkově zdravá.

Její dentální hygiena byla při vstupním vyšetření hodnocená jako zlá. V horní a dolní frontě má stěsnané zuby a mezi zubem 11a 21 je v bodě překrytí fotokompozitní výplň. Dále byl zjištěn tah horního frenula a hloubka parodontálního chobotu mezi středními řezáky je cca 4mm. Horní retní uzdička je klasifikována jako široký gingivální úpon a je zřetelné zbytnění okraje gingivy u zubu 21.

Součet hodnot indexu PBI byl 60.

Index CPI-TN je v hodní čelisti 2/3/3 a v dolní čelisti 3/3/3.

Resorpce kosti je zaznamenána v tabulce:

tabulka č. 6: resorpce kosti pacient č. 3

X	P3	P2	P2	P2	P2	P2	P2	P2	P2	P2	P2	P2	P2	P2	X
8	7	6	5	4	3	2	1	1	2	3	4	5	6	7	8
X	P2	P2	P2	P2	P1	P2	P2	P2	P2	P2	P2	P2	P2	P2	X

Pacientka má počínající parodontitidu. Mezi středními řezáky je větší úbytek kosti než u okolních zubů ve frontálním úseku a je hodnocen stupněm P2, protože zasahuje do první třetiny délky kořene zubu. Také je v místě slizniční duplikatury vidět hustší kostní tkáň, která vznikla jako kompenzační mechanizmus široké retní uzdičky.

Obrázek 20: RTG snímek pacient č. 3

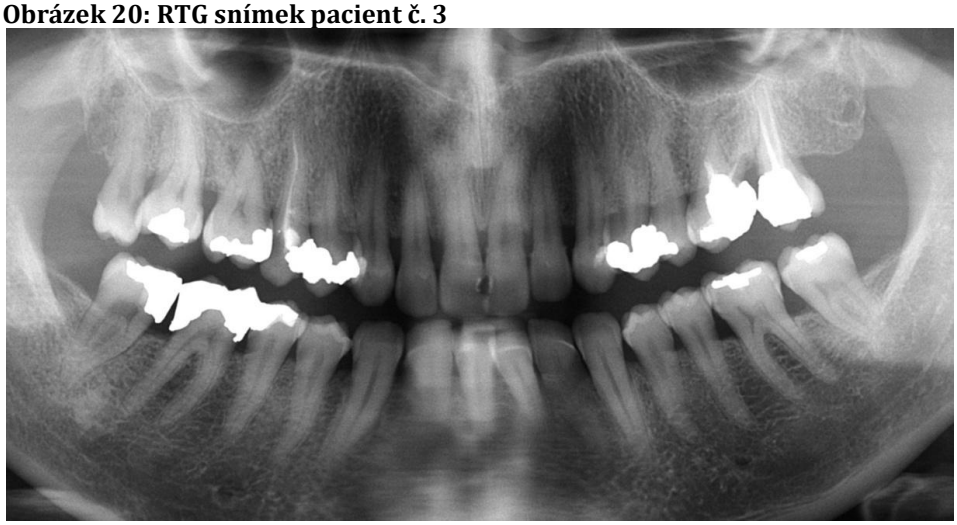

(zdroj: ChrudimDent)

Ošetření:

Pacientce jsme odstranili supragingivální zubní kámen a z důvodů vysoké krvácivosti jsme nechali odstranění subgingiválního zubního kamene na další návštěvu. Upravili jsme převislé výplně a zprůchodnili tak mezizubní prostory. Dále jsme provedli depuraci a fluoridaci. Zubní kartáček jsme pacientce doporučili měkký, s malou hlavičkou a rovně střiženými vlákny. Nainstruovali jsme ji na metodu čištění zubů podle Basse. Její pomůcky jsme doplnili správnými velikostmi mezizubních kartáčků a ve frontálním úseku, kde je stěsnání zubů jsme ji naučili pracovat s dentální nití.

Pacientku jsme poučili o mechanizmu působení retní uzdičky a doporučili jsme jí chirurgické odstranění úponu a konzultaci u svého zubního lékaře.

3.3.4 Pacient č. 4

Pohlaví: žena

Věk: 48 let

Obrázek 21: pacient č. 4 A

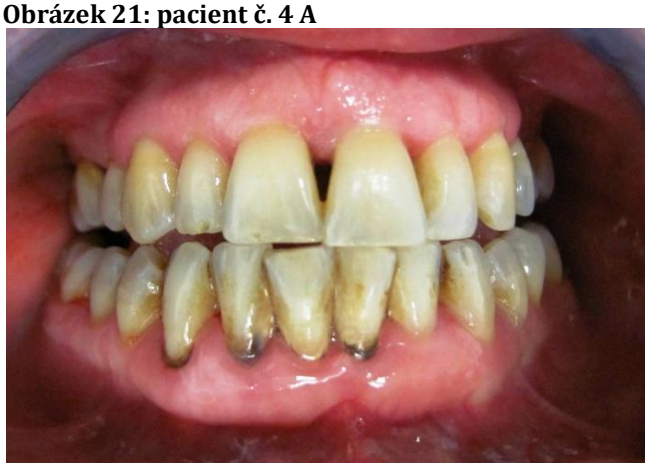

(zdroj: ChrudimDent)

Obrázek 22: pacient č. B

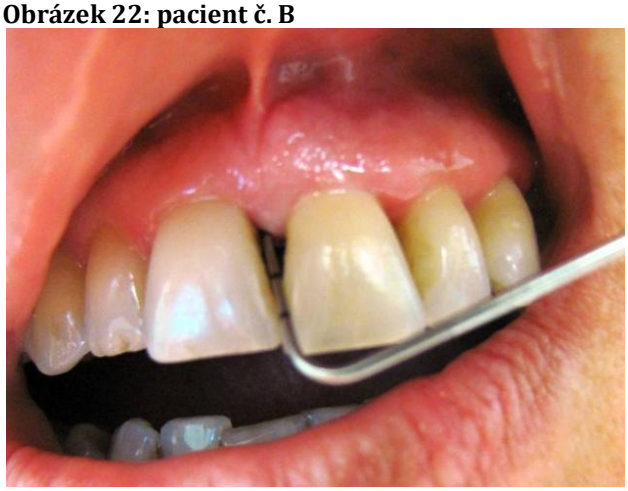

(zdroj: ChrudimDent)

Pacientka přichází do ordinace dentální hygienistky na doporučení svého ošetřujícího zubního lékaře.

V minulosti podstoupila chirurgický zákrok. Pacientka není alergická a nemá žádné celkové onemocnění. Je kuřačka a kouří po dobu 20 let 5-10 cigaret denně. Dále uvádí zvýšenou citlivost na sladké a rekreačně se věnuje plavání.

Při vstupní návštěvě jsme zjisti stěsnání v dolním frontálním úseku chrupu a tah horního frenula. Úpon je úzký a papilou procházející. Při vyšetření tahu horního frenula byl přítomný symptom tahu a v u středních řezáků jsme naměřili parodontální choboty hlubší než 5,5mm. Při zkoušce viklavosti zubů byl u zubu 11 zjištěn 1. stupeň viklavosti a u zubu 21 byl 2. stupeň viklavosti.

Součet hodnot indexu PBI byl 23, ale tento výsledek je zkreslený, protože pacientka je dlouholetá kuřačka.

Index CPI-TN byl v horní čelisti 4/4/4 a v dolní také 4/4/4

Resorpce kosti je zaznamenána v tabulce:

tabulka č. 7: resorpce kosti pacient č. 4

X	P3	P2	X	P2	P3	P3	P3	P3	P3	P3	P3	P3	P3	P2	X
8	7	6	5	4	3	2	1	1	2	3	4	5	6	7	8
X	P2	P2	P2	P2	P2	P3	P3	P3	P3	P3	P3	P3	P2	P2	X

Pacientka má pokročilou parodontitídu a celý frontální úsek v horní a dolní čelisti má 3. stupeň parodontitídy. Ovlivnění stavu kosti tahem retní uzdičky není jednoznačně prokazatelný, protože je zde značný úbytek kosti v celém chrupu.

Obrázek 23: RTG snímek pacienta č. 4

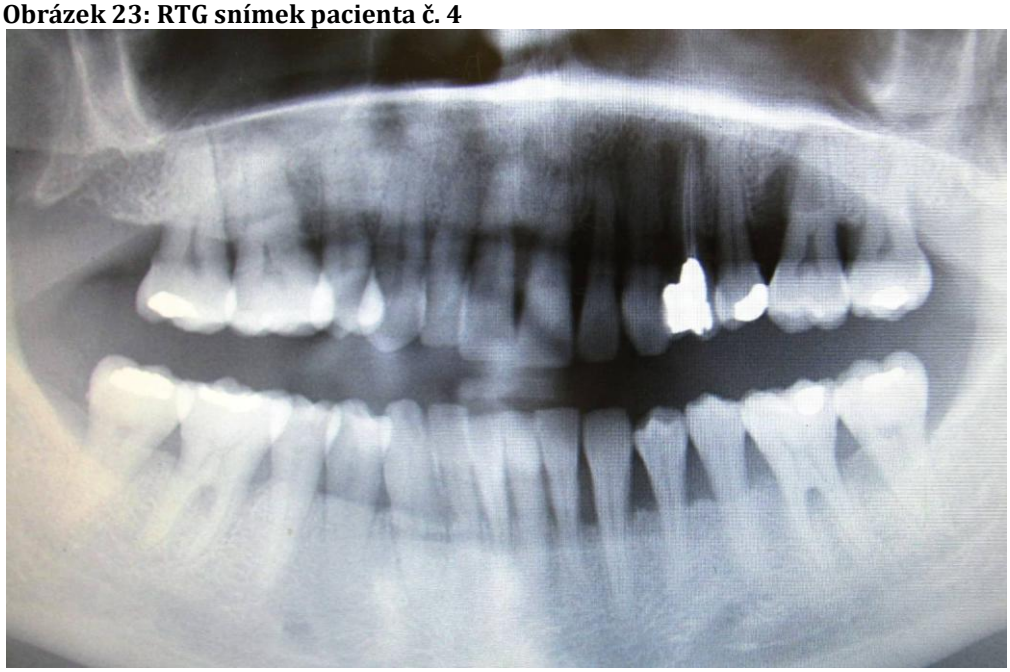

(zdroj: ChrudimDent)

Ošetření:

Pacientce jsme odstranili supragingivální a subgingivální zubní kámen a upravili jsme převislou výplň mediálně na zubu 24. Dále jsme odstranili pigmentace pomocí pískovače a zuby jsme nafluoridovali. Pacientce byl doporučen kartáček s měkkými vlákny, která jsou rovně střižena a jejich konce jsou zúžené. Nacvičili jsme techniku čištění podle Charterse. Dále jsme její dentální pomůcky doplnili o mezizubní kartáčky a do frontálního úseku v dolní čelisti jsme pacientce doporučili flosspic.

Pacientka dostala doporučení k návštěvě parodontologa. V tomto případě má přednost parodontologická léčka před chirurgickým odstraněním retní uzdičky.

3.3.5 Pacient č. 5

Pohlaví: žena

Věk: 64 let

Obrázek 24: pacient č. 5 A

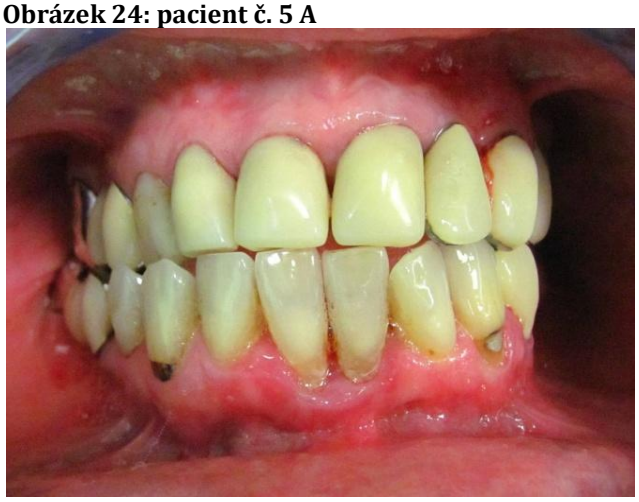

(zdroj: ChrudimDent)

Obrázek 25: pacient č. 5 B

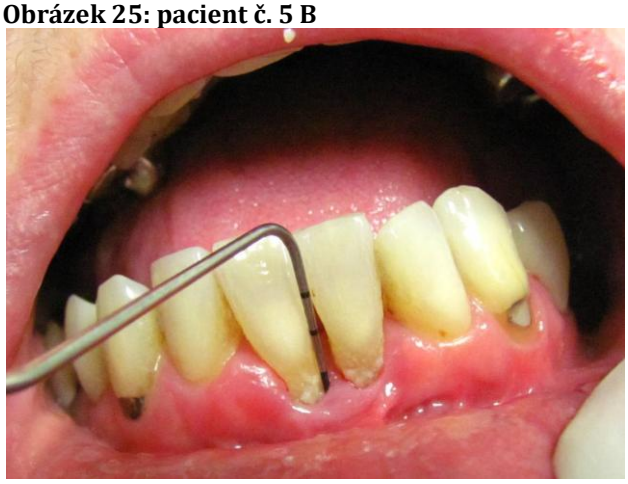

(zdroj: ChrudimDent)

Pacienta přichází do ordinace dentální hygienistky na doporučení svého zubního lékaře.

Pravidelně užívá léky euthyrox, lipanthyl a kapky do očí arutimol. Pacientka trpí zeleným zákalem a má poruchu funkce štítné žlázy.

Při vstupní návštěvě byl zjištěn pozitivní symptom tahu dolního frenula. Retní uzdička je široká a upíná se do gingivy. U zubů 31 a 41 vznikl gingivální recesus vlivem tahu frenula. Tyto zuby mají 2.stupeň viklavosti a u zubů 32 a 42 jsme zjistili 1.stupeň viklavosti. V místě úponu byl naměřen parodontální chobot o hloubce do 5,5mm.

Při vyšetření indexem PBI byl součet hodnot 20.

Index CPI-TN byl v horní čelisti 2/2/2 a v dolní čelisti 2/3/2.

Resorpce kosti je zaznamenána v tabulce:

tabulka č. 8: resorpce kosti pacient č. 5

X	P2	P2	X	P3	P2	P2	P2	P2	P2	P2	P2	X	P2	X	X
8	7	6	5	4	3	2	1	1	2	3	4	5	6	7	8
P0	P2	X	P2	P2	P2	P2	P3	P3	P2	P2	P2	X	X	X	X

Pacientka má 2. stupeň parodontitidy s výjimkou zubů 41 a 31, kde je 3. stupeň parodontitidy způsobený mechanizmem tahu retní uzdičky.

Obrázek 26: RTG snímek pacient č. 5

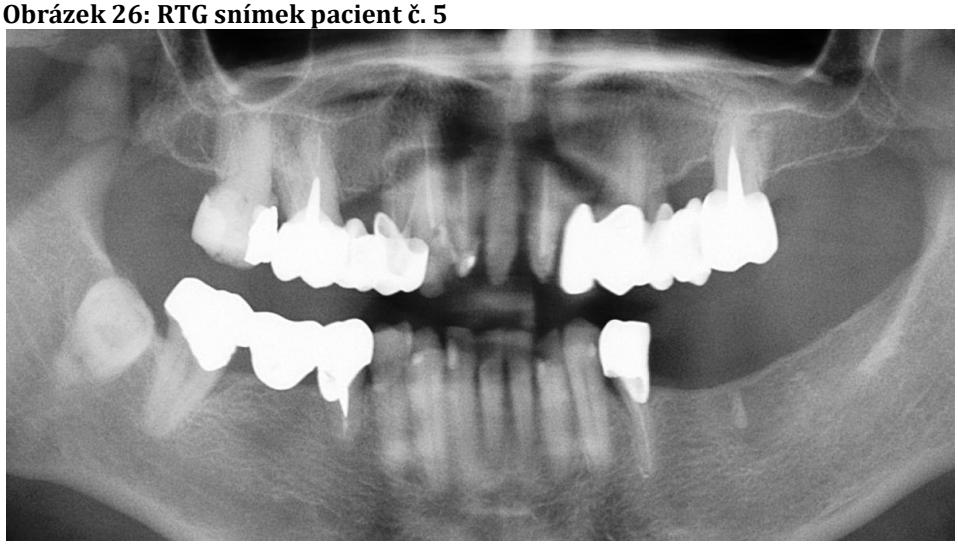

(zdroj: ChrudimDent)

Ošetření:

Pacientce jsme odstranili zubní kámen, očistili jsme prostor mezi členem a dásní, zbylé zuby jsme vyleštili pomocí depuračního kartáčku a

provedli jsme fluoridaci. Doporučili jsme jí jednosvazkový kartáček, kterým dokonale očistí okraje korunek a gingivální sulkus zubů. Klasický kartáček jsme vybrali s měkkými rovně střiženými vlákny a nainstruovali jsme ji na techniku čištění podle Stillmana, která je charakterizována jako metoda od červeného k bílému a provádí se stíráním ve vertikálním směru. Doplnili jsme správné velikosti mezizubních kartáčků a pro očištění prostoru mezi členem můstku a dásní jsme s pacientkou nacvičili použití speciální rozšířené dentální nitě (superfloss).

Pacientce jsme doporučili konzultaci u svého ošetřujícího zubního lékaře o silném tahu retní uzdičky, který způsobil gingivální recesy, dále o předělání krčkových výplní a o možnostech doplnění zubů ve 3. kvadrantu.

3.3.6 Pacient č. 6

Pohlaví: žena

Věk: 28 let

Obrázek 27: pacient č. 6

(zdroj: ChrudimDent)

Pacienta přichází do ordinace dentální hygienistky na doporučení svého zubního lékaře.

Z osobní anamnézy vyplývá, že pacientka pravidelně užívá lék cilest a v minulosti podstoupila drobný chirurgický zákrok. Dále není alergická a nemá žádné celkové onemocnění.

Při vyšetření byl zjištěn pozitivní symptom tahu u dolního frenula, který způsobil gingivální recesus u zubu 31. Dále jsme zjistili, že má pacientka úzkou připojenou gingivu v dolní čelisti. U středních řezáků v dolní frontálním úseku je 1. stupeň viklavosti.

Součet hodnot naměřených indexem PBI je 40.

Index CPI-TN byl v horní čelisti 4/2/2 a v dolní čelisti 3/3/2.

Resorpce kosti je zaznamenána v tabulce:

tabulka č. 9: resorpce kosti pacient č. 6

P1	P3	P3	P2	P3	P2	P2	P2	P2	P2	P2	P2	P1	P2	P2	P1
8	7	6	5	4	3	2	1	1	2	3	4	5	6	7	8
X	P1	P1	P1	P2	P2	P2	P2	P2	P2	P1	P1	P1	P1	P1	X

Pacientka má počáteční stav parodontitidy 2.stupně. Tah retní uzdičky v dolní čelisti se na stavu kosti nijak neprojevil.

Obrázek 28: RTG snímek pacient č. 6

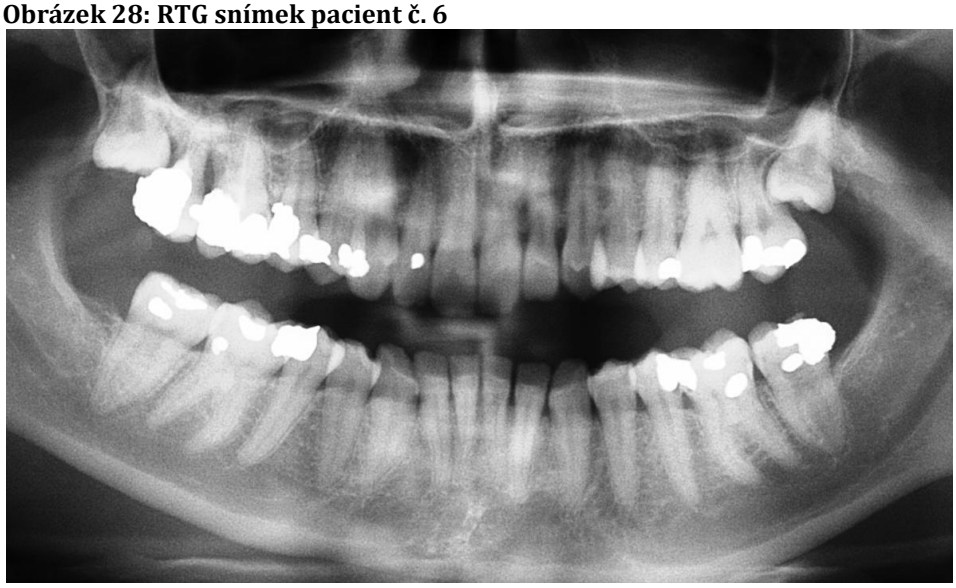

(zdroj: ChrudimDent)

Ošetření:

Pacientce jsme odstranili zubní kámen, upravili jsme převislé výplně, zuby jsme vyleštili pomocí depuračního kartáčku a na závěr je nafluoridovali. Pacietce jsme doporučili měkký kartáček s rovně střiženými vlákny a techniku čištění podle Stillmana, aby docházelo k masáži dásně a její stimulace k zubu. Dále jsme doplnili mezizubní kartáčky.

Pacientce jsme doporučili konzultaci chirurgického odstranění retního frenula v dolní čelisti u svého zubního lékaře, aby dále nedocházelo ke traumatizaci gingivy a prohlubování gingiválních recesů.

3.3.7 Pacient č. 7

Pohlaví: muž

Věk: 12 let

Obrázek 29: pacient č. 7 A

(zdroj: ChrudimDent)

Obrázek 30: pacient č. 7 B

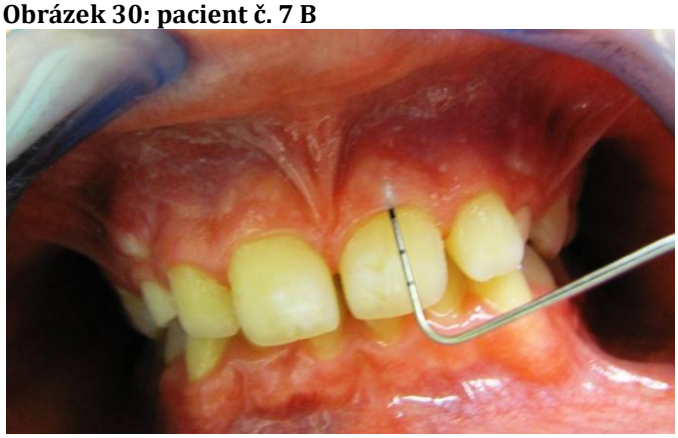

(zdroj: ChrudimDent)

Obrázek 31: pacient č. 7 C

(zdroj: ChrudimDent)

Obrázek 32: pacient č. 7 D

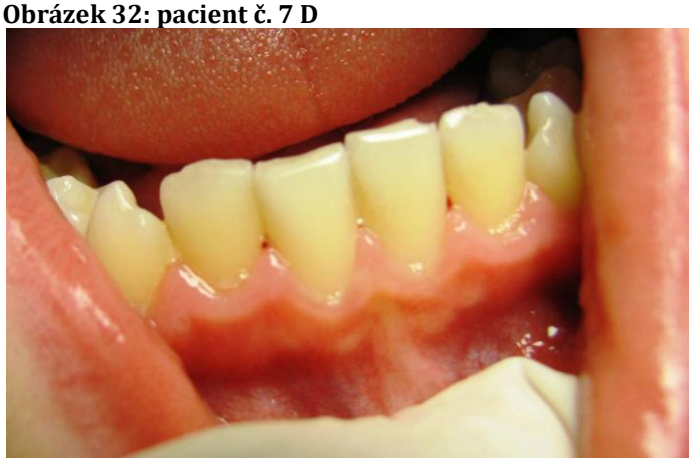

(zdroj: ChrudimDent)

Pacient přichází do ordinace dentální hygienistky na doporučení svého zubního lékaře.

Pacient je celkově zdráv a nemá žádnou alergii.

Při vstupním vyšetření byly zjištěny tahy slizničních úponů horní a dolní retní uzdičky a bočních slizničních duplikatur. U všech byl přítomný symptom tahu. V horním frontálním úseku bylo zjištěné porušení dentogingiválního spojení až k mukogingivální hranici a vznikli tak parodontální choboty o hloubce do 5,5 mm.

Index PBI nebyl proveden.

Index CPI-TN byl v hodní čelisti 3/3/3 a v dolní čelisti také 3/3/3.

Resorpce kosti je zaznamenána v tabulce:

tabulka č. 10: resorpce kosti pacient č. 7

X	P0	P1	P1	P1	P0	P2	P2	P2	P2	P0	P1	P1	P2	P0	X
8	7	6	5	4	3	2	1	1	2	3	4	5	6	7	8
X	P0	P1	P1	P1	P1	P1	P1	P1	P2	P1	P1	P1	P0	P0	X

Pacient má počínající parodontitidu. Druhé moláry ještě nemají ukončený růst a třetí moláry jsou založené.

Obrázek 33: RTG snímek pacienta č. 7

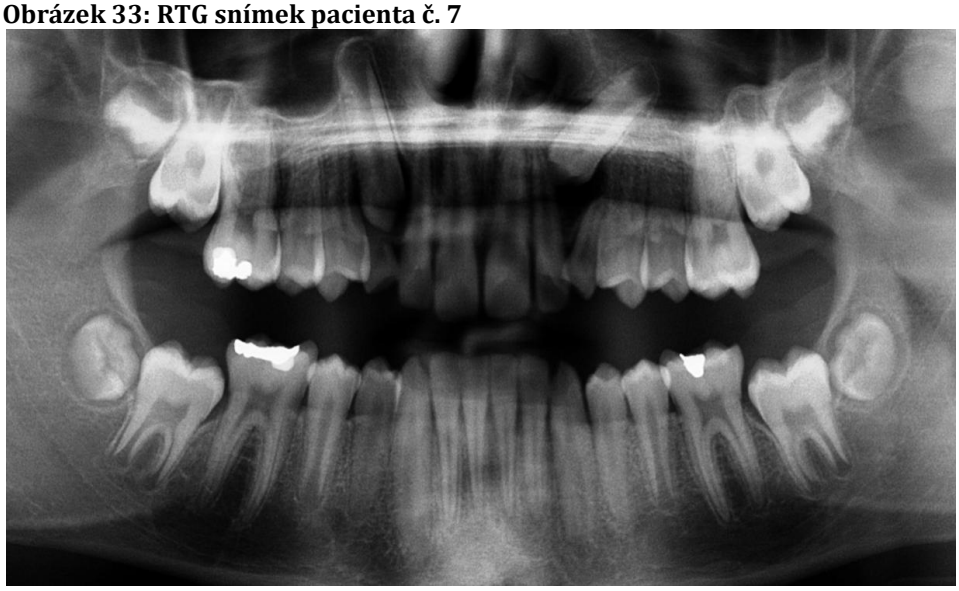

(zdroj: ChrudimDent)

Ošetření:

Pacientovi jsme odstranili supragingivální zubní kámen, provedli jsme depuraci pastou s nejnižší abrazí a zuby jsme nafluoridovali. Naistruovali jsme ho na metodu čištění podle Basse s měkkým zubním kartáčkem, který má malou pracovní hlavičku a rovně střižená vlákna. Do jeho dentálních pomůcek jsme doplnili mezizubní kartáčky.

Doporučili jsme konzultaci u ošetřujícího lékaře o řešení patologických tahů sliznic.

Pacient č. 8

Pohlaví: žena

Věk: 50 let

Obrázek 34: pacient č. 8 A

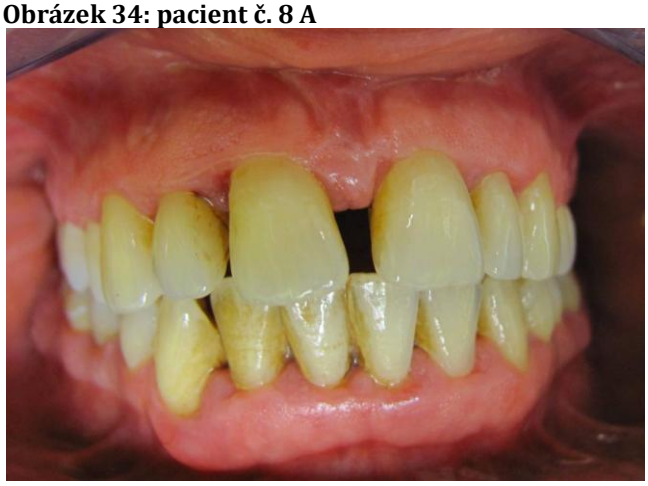

(zdroj: ChrudimDent)

Obrázek 35: pacient č. 8 B

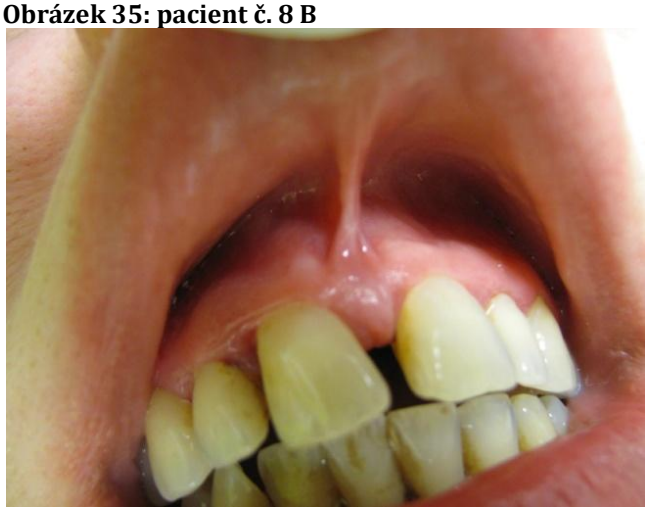

(zdroj: ChrudimDent)

Pacient přichází do ordinace dentální hygienistky na doporučení svého zubního lékaře.

V osobní anamnéze neuvedla žádné celkové onemocnění, nebere žádné léky a není alergická. Pacientka je nekuřačka a má mírně zvýšenou citlivost zubů.

Pacientka má otevřený skus a v dětství podstoupila ortodontickou léčbu. Při vstupním vyšetření byl zjištěn pozitivní tah horní retní uzdičky, která je klasifikována jako široká a papilou procházející. Jejím vlivem vznikla ortodontická anomálie diastema, která se pro mohutnost úponu ortodontickou léčbou nenapravila. Parodontální choboty u středních řezáků jsou hlubší než 6 mm a mají 1.stupeň viklavosti.

Index krvácivosti PBI je roven po součtu hodnot 63. U zubu 11 je hodnota 3 a u zubu 21 je hodnota 2.

Inde CPI-TN je v horní čelisti 4/4/4 a v dolní čelisti také 4/4/4.

Resorpce kosti je zaznamenána v tabulce:

tabulka č. 11: resorpce kosti pacient č. 8

P4	P4	P4	P3	P3	P3	P4	P4	P3	P3	P2	P2	P3	P4	P4	P4
8	7	6	5	4	3	2	1	1	2	3	4	5	6	7	8
P3	P3	P2	P3	P3	P3	P3	P4	P3	P3	P2	P2	P2	P2	P3	P4

Pacientka má pokročilou parodontitídu. Největší úbytek kosti je ve frontálním úseku v horní čelisti, kde je stupeň 4. Resorpce kosti byla nejspíše způsobená mechanizmem tahu retní uzdičky.

Obrázek 36: RTG snímek pacienta č. 8

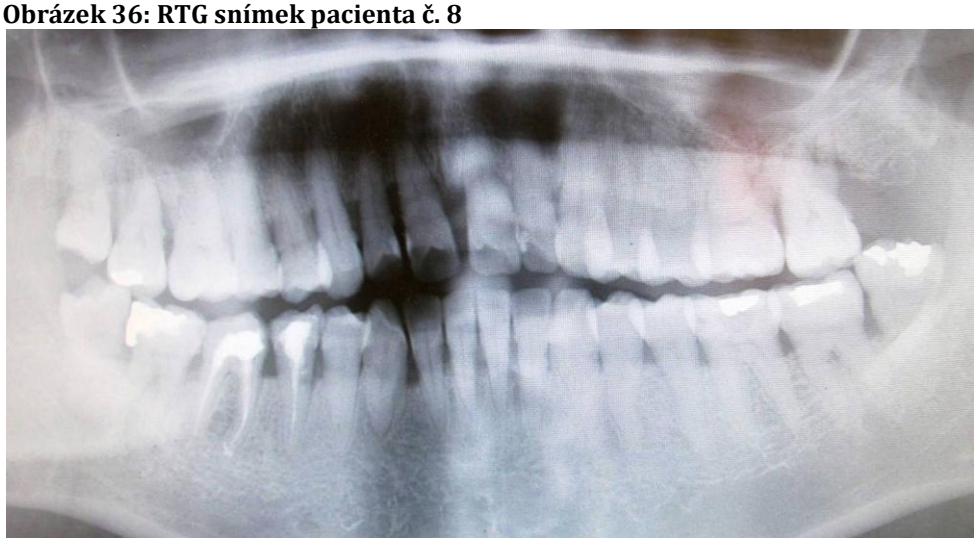

(zdroj: ChrudimDent)

Ošetření:

Pacientce jsme odstranili zubní kámen supragingiválně a na další návštěvě provedeme odstranění subgingiválního zubního kamene. Dále jsme provedli depuraci a fluoridaci. Vybrali jsme kartáček s měkkými vlákny, která jsou rovně střižená a jejich konce jsou zúžené. Neinstruovali jsme pacientku na techniku čištění podle Charterse a její dentální pomůcky jsme doplnili o mezizubní kartáčky.

Pacientka od nás dostala doporučení ke konzultaci tahu retní uzdičky a pokročilé parodontitidy u svého ošetřujícího zubního lékaře.

3.3.8 Pacient č.9

Pohlaví: žena

Věk: 68 let

Obrázek 37: pacient č. 9 A

(zdroj: ChrudimDent)

Obrázek 38: pacient č. 9 B

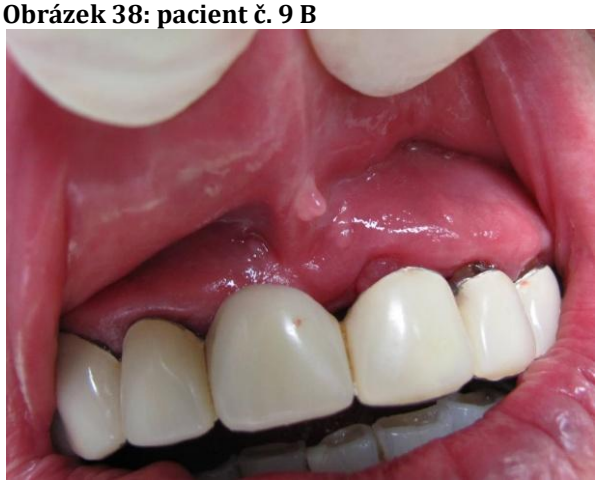

(zdroj: ChrudimDent)

Obrázek 39: pacient č. 9 C

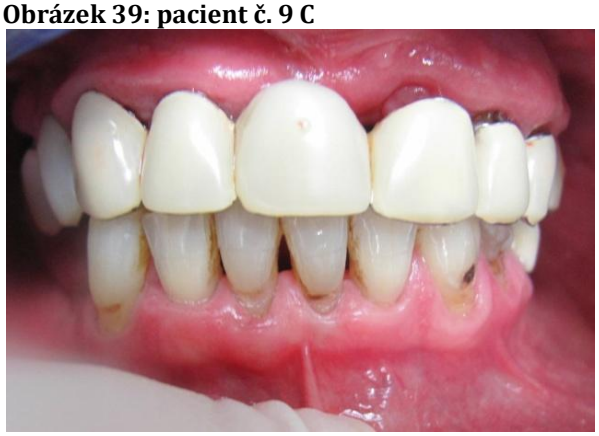

(zdroj: ChrudimDent)

Pacient přichází do ordinace dentální hygienistky na doporučení svého zubního lékaře.

V osobní anamnéze pacientka uvedla, že se léčí s osteoporózou a užívá lék Bonviva. Dále není alergická ani netrpí jinými nemoci.

Při vstupním vyšetření byl zjištěn pozitivní symptom tahu horního a dolního frenula. V horní čelisti lze retní uzdičku charakterizovat jako široký gingivální úpon, vlivem kterého nejspíše došlo ke ztrátě středních řezáků. U zubu 12 meziálně je parodontální chobot o hloubce 8,5 mm. Dále je viditelné zbytnění gingivy na uzdičce, které vzniklo otlakem o můstek ve frontálním úseku. V dolní čelisti se retní uzdička upíná do gingivy a vlivem jejího traumatického tahu došlo k odhalení krčků u zubů 31, 41 a pacientka si nesprávnou technikou čištění způsobila klínové defekty.

Součet hodnot indexu PBI je 41.

Index CPI-TN je v horní čelisti 4/4/4 a v dolní čelisti x/3/4.

Resorpce kosti je zaznamenána v tabulce:

tabulka č. 12: resorpce kosti pacient č. 9

X	X	X	P4	X	P4	P4	X	X	P4	P4	P3	X	P4	X	X
8	7	6	5	4	3	2	1	1	2	3	4	5	6	7	8
X	X	X	X	X	P4	P2	P2	P2	P3	P2	P2	P4	X	X	X

Pacientka má rozsáhlou resorpci kosti v celém chrupu a pokročilou parodontitidu. U zubů v horní čelisti je převážně 4. Stupeň a tah retní uzdičky není na alveolu zřetelný.

Obrázek 40: RTG snímek pacient č. 9

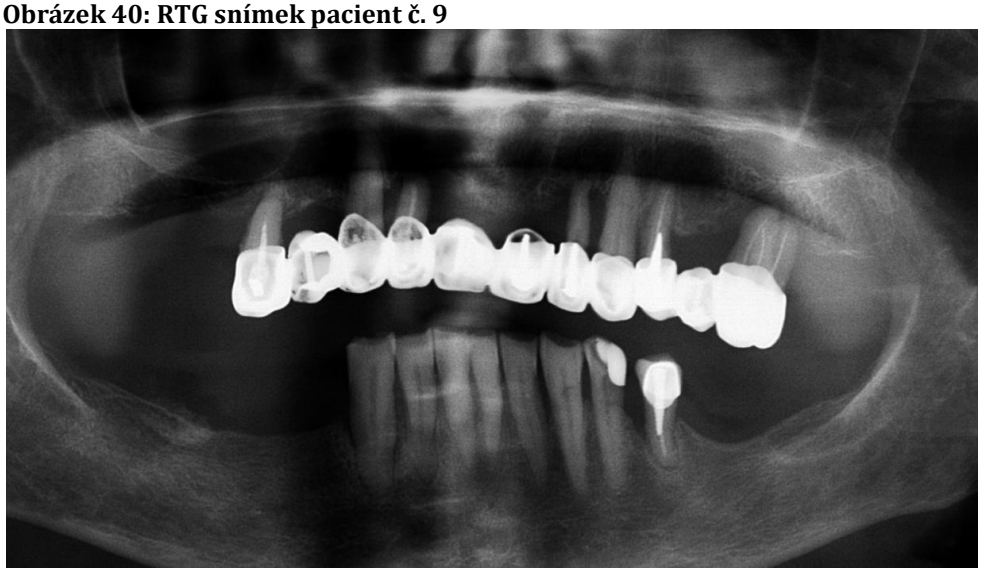

(zdroj: ChrudimDent)

Ošetření:

Pacientce jsme odstranili zubní kámen. Dále jsme vyčistili prostor mezi můstkem a dásní. Také jsme odstranili pigmentace v dolní čelisti pomocí pískovače. Provedli jsme instruktáž se zubní nití superfloss pro čištění pod můstkem a dále jednosvazkovým kartáčkem na čištění okraje korunek na zbylých zubech v horní čelisti. V dolní čelisti jsme pacientce doporučili kartáček s měkkými vlákny, která jsou rovně střižena a naučili jsme ji techniku čištění zubů podle Stillmana z důvodu odhalených krčků. Dentální pomůcky jsme doplnili o mezizubní kartáčky.

Doporučili jsme ji konzultaci u svého ošetřujícího zubního lékaře kvůli zakrytí odhalených krčků, odstranění tahu retní uzdičky v dolní čelisti a případné úpravy můstku v horní čelisti, protože došlo k atrofii gingivy a odhalení kořenů zubů, na kterých je můstek upevněn.

3.3.9 Pacient č. 10

Pohlaví: žena

Věk: 63 let

Obrázek 41: pacient č. 10 A

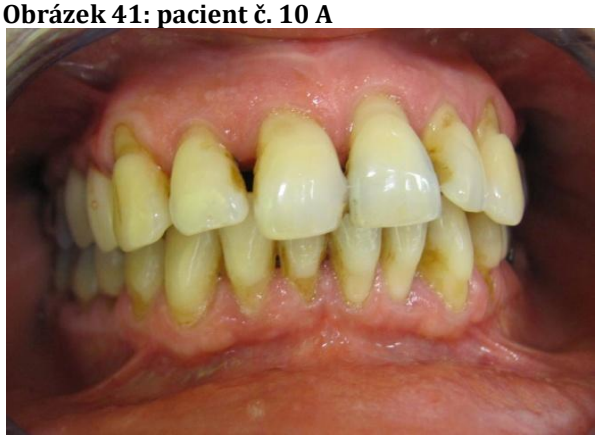

(zdroj: ChrudimDent)

Obrázek 42: pacient č. 10 B

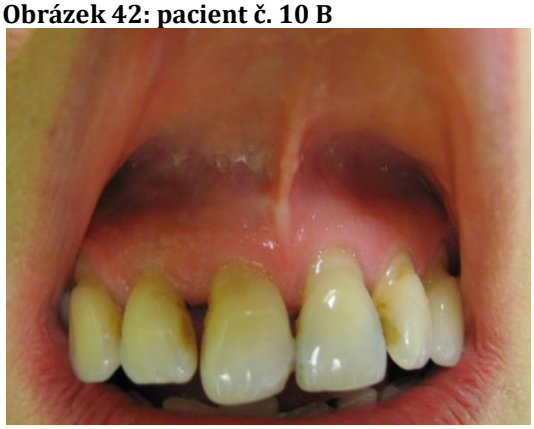

(zdroj: ChrudimDent)

Obrázek 43: pacient č. 10 C

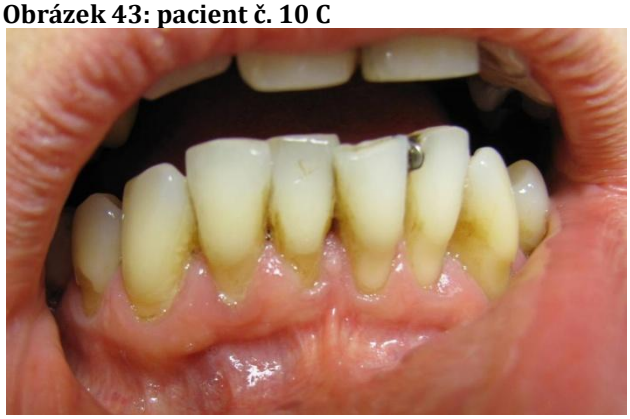

(zdroj: ChrudimDent)

Pacient přichází do ordinace dentální hygienistky na doporučení svého zubního lékaře.

Pacientka měla v minulosti úraz obličeje. Léčí se se štítnou žlázou a užívá lék Letrox 100. Další celkové onemocnění neudává a netrpí žádnými alergiemi. Je kuřačka a kouří 5 cigaret denně asi 15 let.

Při vstupním vyšetření jsme zjistili přítomnost symptomu tahu retní uzdičky v horní a dolní čelisti. Které je nutné odstranit, protože způsobují gingivální recesy. Horizontální technikou čištění zubů došlo k odhalení krčků a klínovým defektům v celém chrupu. Oba retní úpony se upínají do papily. Parodontální chobot u zubu 11 meziálně má hloubku 5,5mm a u zubu 21 meziálně je hloubka chobotu 7,5mm. V dolní čelisti u zubů 41 a 31 je parodontální chobot hluboký 5,5mm. Při vyšetření na viklavost zubů jsme zjistili, že u zubů 42, 41, 31, 32 je 1.stupeň.

Index krvácivosti PBI je po součtu hodnot 24.

Index CPI-TN je v horní čelisti 4/4/4 a dolní čelisti 4/4/4.

Resorpce kosti je zaznamenána v tabulce:

tabulka č. 13: resorpce kosti pacient č. 10

P3	P4	P3	P3	P2	P3	P4	P4	P4	P4	P3	P3	P3	P3	P3	X
8	7	6	5	4	3	2	1	1	2	3	4	5	6	7	8
P3	P3	P4	P3	P3	P3	P4	P4	P4	P4	P3	P3	P3	P3	P2	P3

Na rentgenovém snímku je vidět pokročilá resorpce kosti převážně 3. a 4. Stupně, který je ve frontálním úseku. Tento stav může být způsoben špatnou dentální hygienou a dlouholetým kouřením. Vlivem tahu retní uzdičky je viditelné prořídnutí kosti v linii mezi středními řezáky v horní čelisti.

Obrázek 44: RTG snímek pacient č. 10

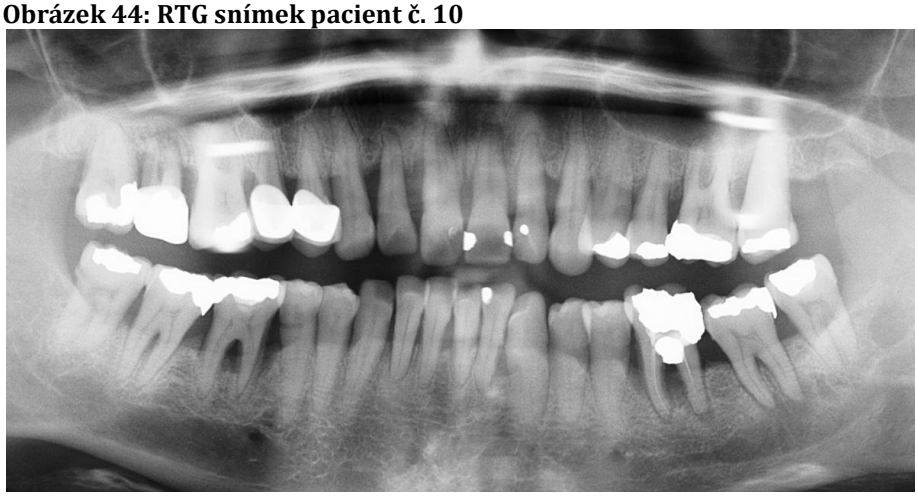

(zdroj: ChrudimDent)

Ošetření:

Pacientce jsme odstranili zubní kámen, provedli jsme depuraci a fluoridaci. Nainstruovali jsme ji na modifikovanou metodu čištění podle Stillmana a kartáček jsme ji doporučili s měkkými rovně střiženými vlákny. Doplnili jsem mezizubní kartáčky a nacvičili používání dentální nitě.

Pacientce jsme doporučili konzultaci u parodontologa kvůli pokročilé parodontitidě a o možnostech odstranění retní uzdičky.

3.3.10 Pacient č. 11

Pohlaví: žena

Věk: 40 let

Obrázek 45: pacient č. 11 A

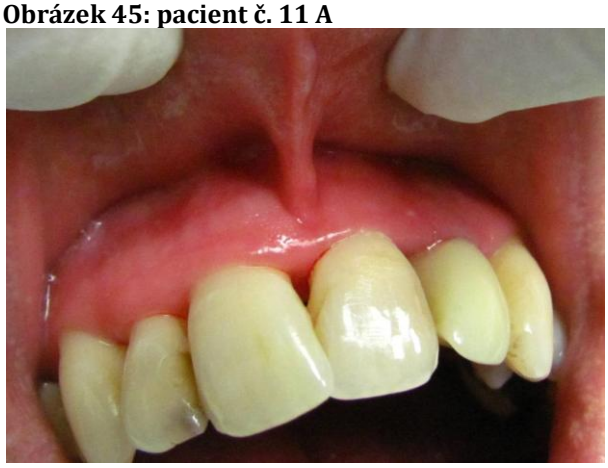

(zdroj: ChrudimDent)

Obrázek 46: pacient č. 11 B

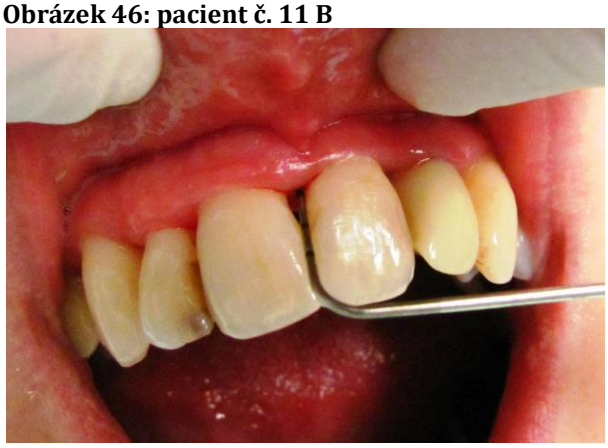

(zdroj: ChrudimDent)

Pacient přichází do ordinace dentální hygienistky na doporučení svého zubního lékaře.

V anamnéze pacientka neuvedla žádné celkové onemocnění ani alergii. Pravidelně užívá pouze hormonální antikoncepci.

Při vstupním vyšetření jsme zjistili přítomnost symptomu tahu horního frenula, které se upíná do gingivy. Parodontální choboty meziálně u středních řezáků jsou hlubší než 6 mm a u zubu 21 je 1.stupeň viklavosti.

Součet hodnot při vyšetření indexem PBI je 61.

Index CPI-TN je v horní čelisti 4/4/4 a v dolní čelisti 3/3/4

Resorpce kosti je zaznamenána v tabulce:

tabulka č. 14: resorpce kosti pacient č. 11

P3	P3	P3	P3	P3	P3	P3	P3	P3	P3	P3	P3	P3	P3	P3	P3
8	7	6	5	4	3	2	1	1	2	3	4	5	6	7	8
P3	P2	P2	P2	P2	P2	P2	P2	P2	P2	P2	P2	P2	P2	P2	P2

Resorpce kosti probíhá horizontálně a v horní čelisti má stupeň P3 a v dolní čelisti je 2.stupeň parodontitidy. Na rentgenovém snímku nejsou viditelné změny na kosti způsobené tahem retní uzdičky.

Obrázek 47: RTG snímek pacient č. 11

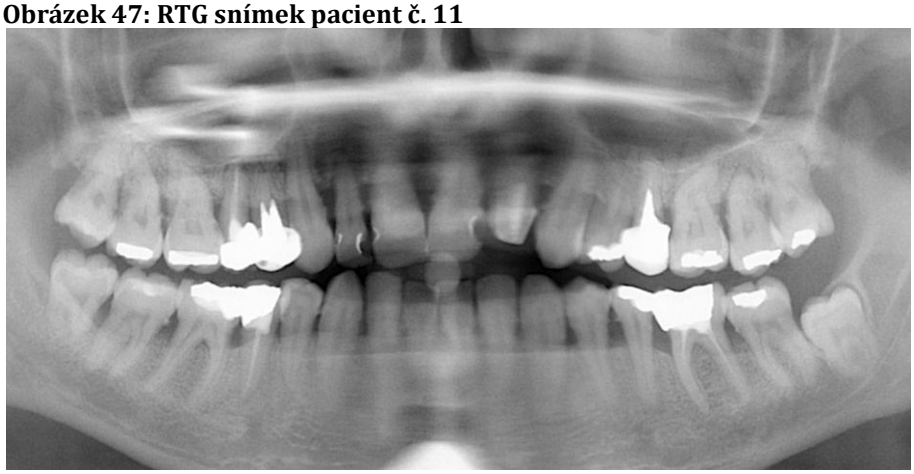

(zdroj: ChrudimDent)

Ošetření:

Pacientce jsme odstranili zubní kámen a provedli jsme depuraci s fluoridací. Metodu čištění jsme vybrali podle Charterse, kterou jsme s pacientkou nacvičili. Doporučili jsme ji zubní kartáček s měkkými vlákny, která jsou rovně střižena a na konci zúžená. Dále jsme doplnili dentální pomůcky o mezizubní kartáčky a dentální niť.

Doporučili jsme ji konzultaci u svého zubního lékaře o možnostech odstranění retní uzdičky a o možných následcích, které by mohli časem vzniknout.

3.3.11 Pacient č. 12

Pohlaví: muž

Věk: 55 let

Obrázek 48: pacient č. 12 A

(zdroj: ChrudimDent)

Obrázek 49: pacient č. 12 B

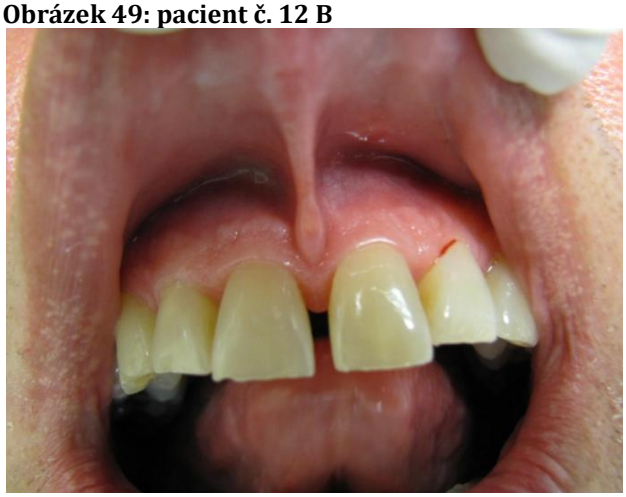

(zdroj: ChrudimDent)

Pacient přichází do ordinace dentální hygienistky na doporučení svého zubního lékaře.

V anamnestickým dotazníku pacient uvádí, že se léčí na vysoký krevní tlak a užívá léky na jeho snížení. Netrpí žádnou alergií ani jiným celkovým onemocněním.

Při vstupní návštěvě jsme zjistili přítomnost symptomu tahu retní uzdičky v horní čelisti. Tento úpon je široký a upíná se do gingivy. Jeho šířka nejspíše způsobila ortodontickou anomálii mezi středními řezáky diastema. Pacient trpí často opary a skřípe zuby.

Součet hodnot indexu PBI je 40.

Index CPI-TN je v horní čelisti 4/3/4 a v dolní čelisti 4/4/4

Resorpce kosti je zaznamenána v tabulce:

tabulka č. 15: resorpce kosti pacient č. 12

P4	P2	P2	P2	P2	P2	P2	P2	P2	P2	P2	P2	P2	P2	P4	P4
8	7	6	5	4	3	2	1	1	2	3	4	5	6	7	8
P4	X	P2	P2	P2	P2	P2	P2	P2	P2	P2	P3	P3	P3	P2	X

Pacient má pokročilou parodontitidu. Mezi středními řezáky v horní čelisti je viditelná resorpce kosti vlivem traumatického tahu retní uzdičky.

Obrázek 50: RTG snímek pacient č. 12

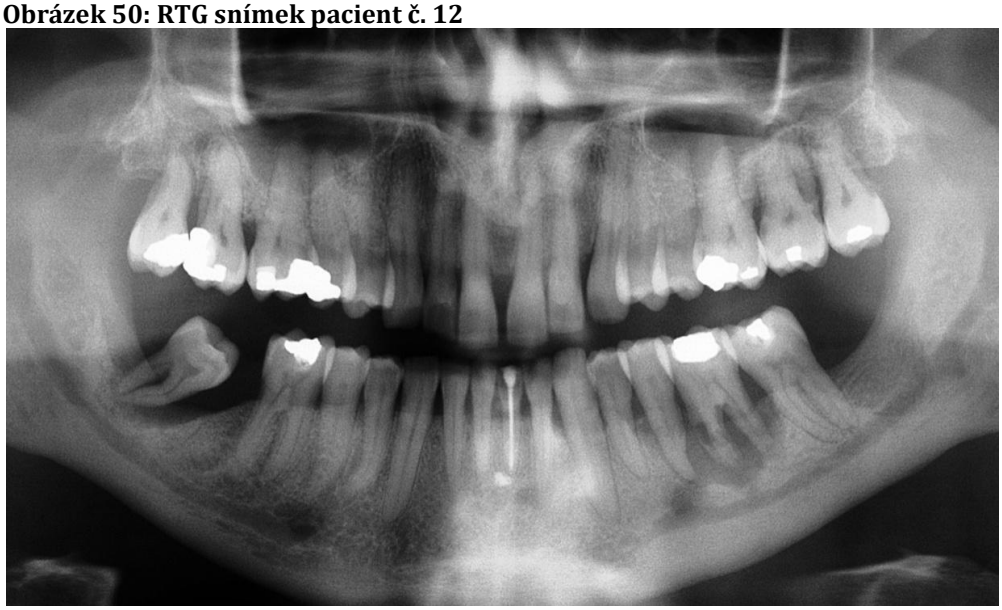

(zdroj: ChrudimDent)

Ošetření:

Pacientovi jsme odstranili zubní kámen, provedli jsme depuraci a fluoridaci. Doporučili jsme mu zubní kartáček s měkkými vlákny rovně střiženými a na konci zúženými. Nainstruovali jsme ho na metodu čištění podle Charterse. Jeho dentální pomůcky jsme doplnili o mezizubní kartáčky a nacvičili jsem s ním čištění do písmene X, aby došlo k očištění prostoru mezi zubem a dásní i v mezeře mezi středními řezáky. Dále jsme pacientka naučili pracovat s dentální nití.

Pacient od nás dostal doporučení ke svému ošetřujícímu zubnímu lékaři ke konzultaci tahu retní uzdičky a případné její odstranění.

3.3.12 Pacient č. 13

Pohlaví: žena

věk: 50 let

Obrázek 51: pacient č. 13

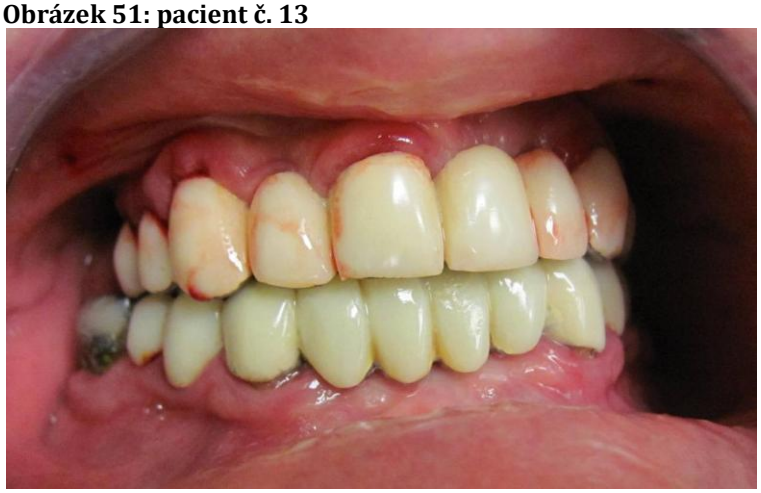

(zdroj: ChrudimDent)

Pacientka přichází do ordinace dentální hygienistky na doporučení svého zubního lékaře.

V minulosti prodělala chirurgický zákrok. Pacientka je alergická na Ampicilin. Má onemocnění štítné žlázy a diabetes II. typu. Užívá lék Siofor 850. Dále se léčí na gynekologii hormonální léčbou.

Při vstupním vyšetření jsme zjistili symptom tahu retní uzdičky v horní čelisti. Tento úpon je papilární a způsobil ztrátu zubu 21. Pacientka má v horní a dolní čelisti můstek, kolem kterého je hyperplastická gingiva. Pacientka téměř nemá připojenou gingivu a v dolní čelisti je mělké vestibulum.

Index PBI je 45.

Index CPI-TN je v horní čelisti 3/3/3 a v dolní čelisti 3/3/3.

Resorpce kosti je zaznamenána v tabulce:

tabulka č. 16: resorpce kosti pacient č. 13

X	X	X	P2	P2	P2	X	P2	X	X	P3	P2	P2	X	X	X
8	7	6	5	4	3	2	1	1	2	3	4	5	6	7	8
X	X	P2	P2	P2	P2	X	X	X	X	P1	P2	P2	P2	X	X

Pacientka má středně pokročilou padorontitídu 2.stupně. Kvůli ztrátě zubu 21 nelze z rentgenového snímku odečíst, zde jsou na alveolu změny způsobené tahem retní uzdičky.

Obrázek 52: RTG snímek pacient č. 13

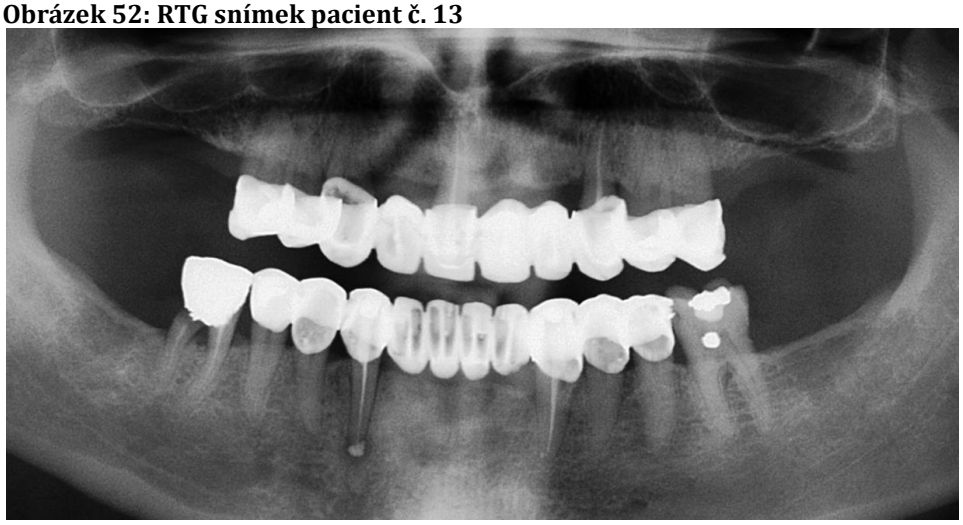

(zdroj: ChrudimDent)

Ošetření:

Pacientce jsme odstranili zubní kámen, očistili jsme prostor pod můstkem pomocí pískovače se subgingivální práškem. Můstek byl bez pigmentací. Provedli jsme fluoridaci zbylého zubu a u okraje dásní u zubů, na kterých je připevněný můstek. Pacientku jsme naučili pracovat s dentální nití superfloss, aby očistila prostor pod můstkem. Nacvičili jsme s ní čištění okraje korunek pomocí jednosvazkového kartáčku a oplnili jsme mezizubní kartáčky. Na očištění protetické práce jsme vybrali měkký kartáček s rovně střiženými vlákny.

Pacientce jsme doporučili návštěvu u svého ošetřujícího lékaře pro podezření vzniku sekundárního kazu na zubu 46 a na konzultaci o možnostech řešení tahu retní uzdičky.

3.3.13 Pacient č. 14

Pohlaví: žena

Věk: 68 let

Obrázek 53: pacient č. 14 A

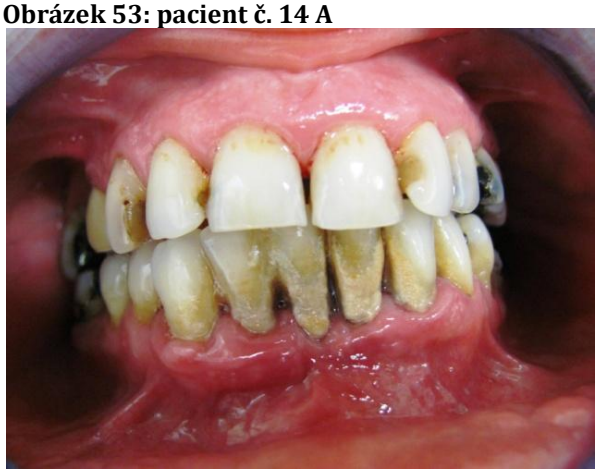

(zdroj: ChrudimDent)

Obrázek 54: pacient č. 14 B

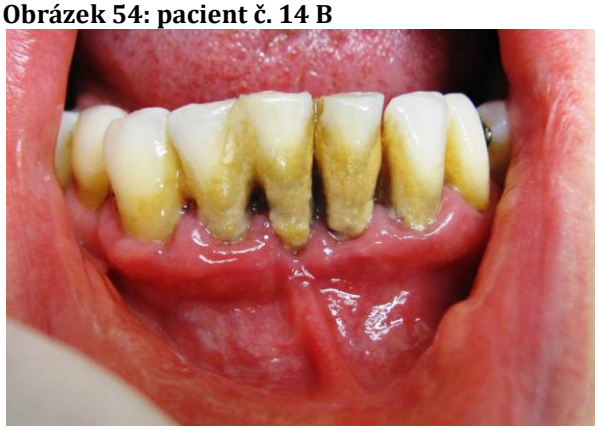

(zdroj: ChrudimDent)

Pacientka přichází do ordinace dentální hygienistky na doporučení svého zubního lékaře.

V anamnestickém dotazníku neudává žádné celkové onemocnění ani alergie, nebere žádné léky. Je celkově zdravá.

Při vstupním vyšetření byl zjištěn přítomný symptom tahu v dolní čelisti. Retní uzdička se upíná do gingivy, úpon je široký a svým tahem gingivu traumatizuje. V celém frontálním úseku v dolní čelisti jsou gingivální recesy. U zubů 42, 41, 31 je 3.stupeň viklavosti.

Součet hodnost indexu PBI je 57.

Index CPI-TN je v horní čelisti 3/3/4 a v dolní čelisti 4/4/4.

Resorpce kosti je zaznamenána v tabulce:

tabulka č. 17: resorpce kosti pacient č. 14

X	X	P3	X	P4	P3	P3	P3	P3	P3	P3	P3	X	P4	P4	P4
8	7	6	5	4	3	2	1	1	2	3	4	5	6	7	8
X	X	P3	P3	P3	P3	P4	P4	P4	P3	P3	P3	P4	X	P2	P3

Pacientka má pokročilou parodontitidu a ve frontálním úseku v dolní čelisti je 4.stupeň resorpce kosti. Zub 18 není prořezaný. V úrovni zubu 41 je na rentgenovém snímku viditelná hustší kostní tkáň, která vznikla kompenzačním mechanizmem vyvolaným tahem širokého úponu retní uzdičky.

Obrázek 55: RTG snímek pacient č. 14

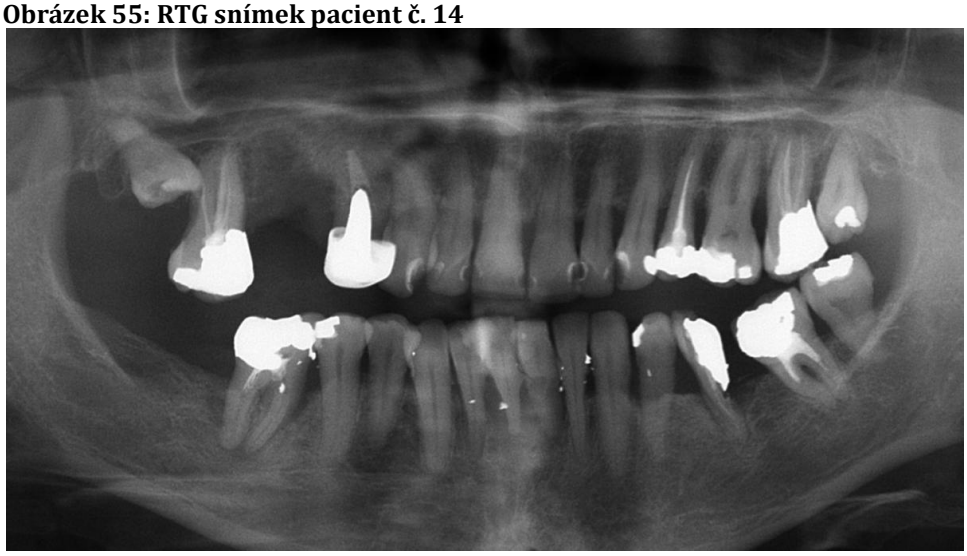

(zdroj: ChrudimDent)

Ošetření:

Provedli jsme odstranění zubního kamene, depuraci a fluoridaci. Pacientce jsem doporučili zubní kartáček s měkkými rovně střiženými vlákny, který jsou na konci zúžená. Nacvičili jsme metodu čištění podle Basse. Dentální pomůcky jsme doplnili o mezizubní kartáčky, s kterými jsme zvolili

metodu čištění do písmena X, aby došlo k důkladné očistě prostoru mezi zubem a dásní. Dále jsme pacientku naučili pracovat s dentální nití.

Doporučili jsme pacientce návštěvu svého ošetřujícího zubního lékaře, aby s ním konzultovala možnosti odstranění retní uzdičky a dlahování zubů ve frontálním úseku v dolní čelisti.

3.3.14 Pacient č. 15

Pohlaví: žena

Věk: 55 let

Obrázek 56: pacient č. 15 A

(zdroj: ChrudimDent)

Obrázek 57: pacient č. 15 B

(zdroj: ChrudimDent)

Obrázek 58: pacient č. 15 C

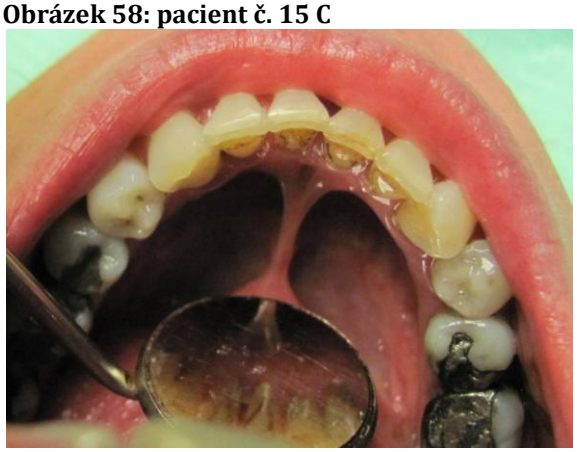

(zdroj: ChrudimDent)

Obrázek 59: pacient č. 15 D

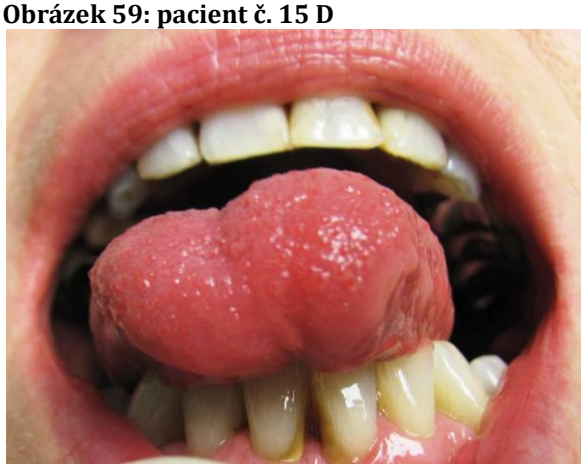

(zdroj: ChrudimDent)

Pacientka přichází do ordinace dentální hygienistky na doporučení svého zubního lékaře.

V anamnéze pacientka uvedla, že se léčí se štítnou žlázou a bere pravidelně lék Letrox 100. Jiným celkovým onemocněním netrpí a není alergická.

Při vstupním vyšetření jsme zjistili přítomnost symptomu tahu u horního frenula, který je úzký a papilou procházející. Dále byl pozitivní symptom tahu v dolní čelisti u retní uzdičky, která je papilou procházející a způsobuje traumatizaci gingivy v mezizubním prostoru, kde mohou po čase vzniknout gingivální recesy. Dále v dolní čelisti ve frontálním úseku z lingvální strany je symptom tahu také přítomný u podjazykové uzdičky a

dochází v místě jejího úponu k oddalování gingivy od zubu. Při vyplazení jazyka je na něm zřetelná rýha, která je způsobená krátkou podjazykovou uzdičkou.

Součet hodnost indexu PBI je 35.

Index CPI-TN je v horní čelisti 3/4/3 a v dolní čelisti 3/3/3.

Resorpce kosti je zaznamenána v tabulce:

tabulka č. 18: resorpce kosti pacient č. 15

X	X	P3	P2	P2	P2	P3	P3	P3	P3	P2	P2	P2	P2	P2	X
8	7	6	5	4	3	2	1	1	2	3	4	5	6	7	8
X	P2	P2	P2	P2	P2	P2	P2	P2	P2	P2	P2	P2	P2	P2	X

Pacientka má počáteční stav parodontitidy. Ve frontálním úseku v horní čelisti je 3.stupeň resorpce kosti a v ostatních úsecích chrupu je 2.stupeň resorpce kosti. Nelze určit, zda došlo k úbytku kosti mezi středními řezáky v horní i v dolní čelisti vlivem tahu retní a podjazykové uzdičky.

Obrázek 60: RTG snímek pacient č. 15

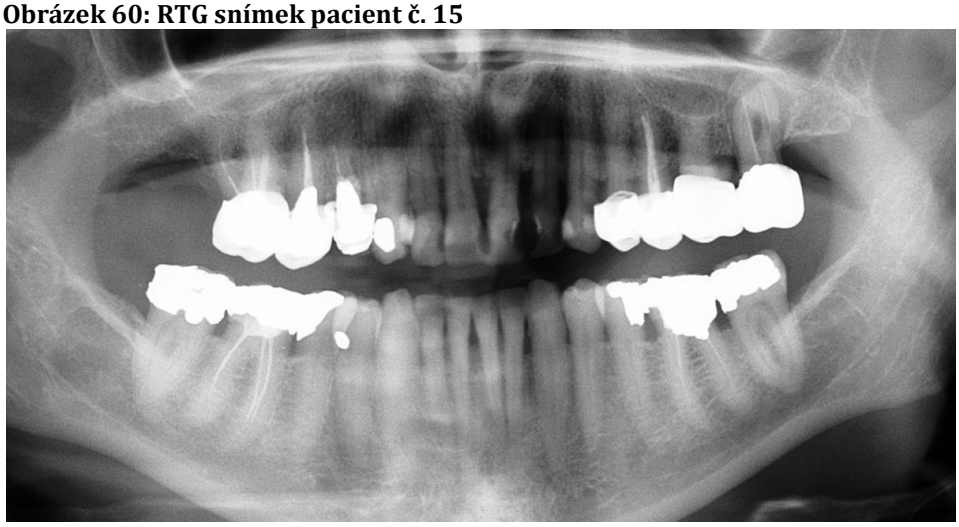

(zdroj: ChrudimDent)

Ošetření:

Pacientce jsme odstranili zubní kámen a pigmentace pomocí pískovače. Zuby jsme nafluoridovali. Doporučili jsme jí zubní kartáček s měkkými a zúženými vlákny na konci a nacvičili jsme s ní techniku čištění podle Charterse. Doplnili jsme její dentální pomůcky o mezizubní kartáčky.

Pacientce jsme doporučili konzultaci u svého ošetřujícího zubního lékaře o možnostech odstranění retních a podjazykové uzdičky.

4. Diskuze

Na začátku své bakalářské práce jsem předpokládala, že pacienti s patologickým tahem retní uzdičky budou mít v místě úponu traumatické změny na gingivě a parodontu, které se projeví vznikem gingiválních recesů, zbytněním gingivy nebo lokalizovanou tvorbou parodontálních chobotů v místě středních řezáků. Dále že v místě úponu, kde je přítomný symptom tahu a probíhá traumatizace gingivy, se bude vyskytovat lokalizovaný zánět, z důvodů vyšší kumulace plaku. U některých vyšetřených pacientů se tento předpoklad potvrdil, ale u většiny nelze zcela určit, jestli měl přítomný symptom tahu vliv na měkké tkáně parodontu v dutině ústní, protože pacienti často měli špatnou dentální hygienu a chronický zánět gingivy, který přestoupil do parodontitidy, což znamenalo výskyt parodontálních chobotů téměř v celém chrupu a lze předpokládat ovlivnění tohoto stavu tahem uzdičky pouze u pacientů, kteří měli parodontální chobot u středních řezáků výrazně hlubší, než v ostatních místech chrupu.

Také jsem hodnotila stav alveolární kosti na rentgenovém snímku. Pozorovala jsem resorpci kosti u jednotlivých zubů se zaměřením na střední řezáky a očekávala jsem v tomto místě lokalizovanou vertikální resorpci kosti, která vznikla buď traumatizací příliš silnou slizniční duplikaturou, anebo zánětem, díky kterému vznikl hluboký parodontální chobot. Tento předpoklad nelze zcela potvrdit, protože výsledky byly zkreslené přítomnou parodontitidou v celém chrupu.

Ani svou třetí hypotézu, ve které jsem předpokládala, že pohlaví nebude mít vliv na závažnost poškození parodontu, nemůžu potvrdit a ani vyvrátit, protože ve vyšetřeném souboru pacientů bylo 13 žen a pouze 2 muži. Myslím si, že je to způsobené větší potřebou žen starat se o svůj vzhled a zdraví. Také několik pacientů přišlo pouze na vstupní návštěvu a na další kontrolu se již nedostavilo anebo jsem od nich nedostala rentgenový snímek, takže nebylo možné je zařadit do vybrané skupiny. Ale podle výsledků studie K. Frankoviče „Vzťah úponu frenula, marginálního parodontu a hygieny dutiny ústnej“ z roku 1992 pohlaví nehraje roli v rozsahu poškození

parodontu. Rozdíly mezi výsledky v jeho práci byly minimální a považuje je statisticky za nevýznamné. Spíše záleželo na typu úponu a na úrovni dentální hygieny.

Ze studie „Problematika úponu retního frenula v parodontologii. II. pokus o stanovení odolnosti parodontu k vlivu jednotlivých typů úponu retního frenula“ od M. Plačka a M. Škacha z roku 1974 vyšlo, že nejnižší odolnost parodontu vůči traumatizaci způsobené symptomem tahu je přítomná v horní čelisti u papilárního úponu. S tímto tvrzením souhlasím, protože při pohybech rtů dochází i k pohybu papily a její anemizaci. Je zde poškozen dentogingivální uzávěr na dně gingiválního sulku, dochází zde k vyšší kumulaci plaku a rychlejšímu postupu zánětlivých změn do hlubších struktur parodontu.

V souvislosti vzniku diastema a výskytu hlubokého úponu frenula v horní čelisti se názory odborníků rozcházejí. Někteří tvrdí, že právě diastema zapříčinilo vznik patologického úponu, ale druhý názor tomuto tvrzení odporuje tím, že úpon papilou procházející tvoří při prořezávání středních řezáku překážku, která zapříčinila rozestup těchto zubů distálním směrem a vznikla tak mezera. Po prostudování literatury o vzniku této slizniční duplikatury se přikláním k druhému názoru, protože se vazivový úpon v dutině ústní tvoří v prenatálním období, což znamená, že je přítomen ihned po porodu, dříve než se prořezávají dočasné zuby do dutiny ústní, a růstem okolních tkání se formuje jeho konečná podoba.

Ohledně odstranění patologického úponu retní uzdičky se vedly rozsáhlé diskuze. Někteří tento zákrok považují za přínosný v prevenci parodontopatií a ortodontických anomálií. Jiní autoři tomuto tvrzení oponují a nesouhlasí s ním. Jejich odůvodnění je ve špatném odhadu ideálního věku dítěte, a že nelze stanovit normu, podle které by se stomatologové řídili. Zastáncem odstranění frenula, které se upíná do jiného místa, než je mukogingivální hranice je M. Curran. Ten doporučuje vyčkat s chirurgickým zákrokem minimálně do 11. roku života dítěte, anebo do prořezání celého frontálního úseku v horní čelisti i se špičáky, protože vývoj jedince může být

individuální. Pokud se jednalo o nepravé diastema, mezeru mezi středními řezáky, která vymizí nebo se využije ortodontické léčby.

Jsem přesvědčena, že by se vyšetření tahu retní uzdičky nemělo podceňovat. U každého nově příchozího pacienta do naší ordinace je nutné tento úkon provést.

5. Závěr

Ve své bakalářské práci shrnuji získané poznatky o vzniku retní uzdičky a jejím postupném vývoji od prenatálního období až do 12 let, kdy se její vývoj zastaví prořezáním stálých zubů. Dále charakterizuji, jak může tato slizniční duplikatura vypadat. Nehodnotíme pouze místo jejího úponu, jestli se upíná do gingivy, papily nebo papilou prochází, ale je důležitá i její šířka, která také ovlivňuje způsob a rozsah poškození tkání. Patologický úpon frenula nemusí nutně znamenat zvýšení rizika vzniku komplikací, ale je nezbytné ho sledovat a při každé návštěvě znovu vyšetřit, jestli nedošlo k některým změnám v místě úponu.

Ve vybraném souboru vyšetřených pacientů je u většiny z nich primárním postižením parodontu pokročilá parodontitida, která má za následek sekundárně vzniklé mělké vestibulum. Proto nelze zcela určit prvotního činitele vzniku parodontálního chobotu mezi středními řezáky, ale i tak zle říci, že přítomný symptom tahu v místě úponu způsobuje poškození tkání, které má na gingivu či parodont určitý vliv. Projevuje se buď prohloubením parodontálního chobotu nebo vznikem gingiválních recesů.

V dnešní době je odstranění retní uzdičky rychlý a minimálně invazivní chirurgický zákrok, který lze provádět ambulantně v ordinaci zubního lékaře. Ideální operační technikou je použití laseru, protože samotný zákrok je rychlý a doprovázený minimální krvácivostí. Jeho využití je vhodné především u dětí, díky jeho časové nenáročnosti. Pokud jde o větší zákrok, který je indikován podle šířky a struktury slizniční duplikatury, provádí se na operačním sále stomatologické chirurgie. Retní uzdičku je možné odstranit pomocí následujících technik, kterými jsou frenulektomie, frenulotomie, fenestrace nebo „Z“ plastiky. Tyto zákroky jsou pro pacienta i stomatologa náročnější a doba hojení trvá déle. Někdy ovšem jinou a méně náročnou alternativu k odstranění úponu nelze použít, protože by mohlo dojít k recidivě.

Důležitou součástí prevence a léčby je dentální hygiena. Pacient musí umět správně vyčistit celý chrup a vědět, kterému místu je nutné věnovat

zvýšenou pozornost a jaké pomůcky k jeho očištění použít. Pokud je pacient při čištění zubů důkladný, je zde minimální riziko vzniku zánětu dásně a dalších komplikací s tím spojených. Po chirurgickém zákroku se pacient nesmí bát čistit v okolí operační rány, aby zde nevznikl zánět, který by zkomplikoval její hojení. Dentální hygienistka pacientovi doporučí vhodné pomůcky, pro udržení optimální úrovně domácí ústní hygieny.

Vyšetření tahů slizničních úponů je poměrně jednoduché a rychlé. Musíme ho provádět u každého nově přicházejícího pacienta do ordinace dentální hygienistky, ale i stomatologa.

6. Souhrn

Cíl: V této práci jsem se věnovala tahu slizničních řas horního a dolního frenula.

Úvod: Zajímalo mě, jestli záleží na místě úponu slizniční duplikatury a jaký je vliv na parodont a alveolární kost. Práce je rozdělena na teoretickou a praktickou část.

Soubor a metodika: V teoretické části jsou informace o anatomii parodontu. Dočtete se zde, jak vypadá zdravá gingiva, z jakých se skládá částí a jak se na ní projevují známky zánětu. Dále se zde zabývám dentogingiválním spojením, které tvoří dno sulcus gingivalis, a také tím, jaká je jeho struktura, vlastnosti a schopnost regenerace. Důležitý je také zubní cement, který se skládá z několika vrstev a ukotvuje zub v zubním lůžku pomocí Sharpeyových vláken, která se do něho upínají. Poslední částí parodontu je alveolární kost, která tvoří jednotlivá zubní lůžka. Neustále podléhá remodelaci a je tvořena několika vrstvami. Další kapitola je věnována parodontopatiím. Ty lze rozdělit na zánětlivé, do kterých patří gingivitida a parodontitida plakem podmíněná, a nezánětlivé, které vznikají vlivem traumatizace dásně a jsou to gingivální recesy a atrofie gingivy. Hlavní kapitolou je frenulum labií. Dočtete se zde, kdy vzniká, jak probíhá jeho vývoj, místa, kam se upíná a jeho vzhled. Dále jak se vyšetřuje, jaké může způsobit komplikace a možnosti jeho chirurgického odstranění s následnou pooperační péčí. Poslední kapitolu tvoří informace o úloze dentální hygienistky. Co všechno musí při vyšetření pacienta zkontrolovat, jaké základní úkony provádí při profesionálním čištění zubů, a jaká je náplň motivace a instruktáže v závěru návštěvy pacienta v její ordinaci.

V praktické části jsem vyšetřovala náhodně vybrané pacienty s přítomným symptomem tahu retní uzdičky. Nezáleželo na věku ani pohlaví. Předpokládala jsem, že patologický úpon frenula bude způsobovat změny na gingivě a parodontu. Prováděla jsem u nich vyšetření indexem na krvácivost dásní PBI a také indexem, který vypovídá o stavu parodontu, zvaným CPI-TN. Zaměřila jsem se na oblast v místě úponu. Vyšetření jsem doplnila o

rentgenový snímek, na kterém jsem pozorovala stav alveolární kosti a stupeň její resorpce.

Výsledky: Ani jednu ze svých hypotézy jsem nemohla zcela potvrdit. Bylo to z důvodů většího počtu vyšetřených žen, různých věkových kategorií a rozsáhlého poškození parodontu v celém chrupu vlivem zánětu dásně, který přešel do parodontitidy.

Závěr: Ale přesto lze říci, že u pacientů, kteří měli patologický úpon retní uzdičky, byl přítomný symptom tahu, který se projevoval anemizací v místě úponu a při vyšetření frenula upínajícího se do papily byl viditelný její pohyb a oddalování dásně od zubu. V tomto místě se vyskytovalo větší množství plaku a také zubní kámen. Takže by se u pacienta časem projevily známky zánětu na dásni v oblasti mezi středními řezáky, které by časem postupovali apikálně tkáněmi parodontu, a došlo by k rozpouštění struktur alveolární kosti.

Psaní této práce mi dalo spoustu zajímavých informací a přesvědčilo mě to o významnosti vyšetření všech měkkých tkání v dutině ústní.

7. Summary

Aim: This work examines the traction of plica fimbriata on the upper and lower frenula.

Introduction: I have focused mainly on the issue whether the place of insertion of mucous membrane duplicature is substantial and relevant. Further, I examined the influence on parodont and alveolar bone. The work is devided into two parts: theoretical and practical.

Controls and Method: The theoretical part includes information about the anatomy of parodont, particularly it comprises description about healthy gingiva, its parts, and symptoms of gingivitis. Dentogingival junction creating the bottom of sulcus gingivalis, its structure, characteristics and regeneration ability are also taken into consideration in the theoretical part of the work. Dental cement is also of great importance as it consists of several layers and anchors the tooth in the dental socket with the help of Sharpey fibres attaching to the socket. Another part of parodont is alveolar bone encompassing several layers. Alveolar bone creates separate dental sockets and is constantly subject to remodeling.

The next chapter is devoted to parodontopathies which can be divided into inflammatory (e.g. gingivitis and parodontitis conditioned by plaque) and non-inflammatory. The latter have their origin in gum trauma and rise into gingival recesession and gingival atrophy.

The main chapter deals with frenulum labii, its development, places of attachment or its appearance.Various complications and possibilities of its surgical removal with subsequent postoperative care are considered in the chapter as well. Last chapter comprises information regarding the role of a dental hygienist; the number of operations that must be done and during the examination, what kind of basic operations a dental hygienist does while professionally cleaning the teeth. Last but not least, the hygienist´s motivation as well as dental training of the patient in her dental surgery at the end of the appointment is included in this chapter.

The practical part of this work encompasses examination of randomly chosen patients with the symptom of labial frenum attachment .The issue of age and sex were laid aside. It was presumed that the pathological insertion of frenulum would cause alterations of gingiva and parodont. These patients underwent examination by means of gums haemophilia index PBI as well as by means of index which testifies to the parodont condition (so called CPI-TN). I concentrated on the area of the insertion. Apart from the examination I also added an X-ray photograph which revealed the condition of the alveolar bone and level of its resorption.

Results: None of my hypotheses has been confirmed due to a wide range of examined women of various age categories and extensive damage of the parodont in the whole set of teeth caused by the gingivitis resulting in parodontitis.

Conslusion: Despite these findings, we can say that the patients with pathological insertion of labial frenum all had the symptom of traction (shown in the form of anemization in the area of insertion) and during the examination of frenulum attaching to the papilla its motion could be seen as well as removing of the gum away from the tooth. Greater quantity of plaque and scale was found in this area. In the course of time, signs of gingivitis in the area between the middle incisors would be found with these patients. In such cases, the middle incisors would apically progress through the parodont tissues. As a consequence, the structures of the alveolar bone would dissolve.

The work on this paper has enriched my knowledge of the topic, has provided me with a plentitude of valuable information. In addition, the work has convinced mr about the importance of examinations pertaining all soft tissues in the oral cavity.

8. Seznam literatury

2. BOTTICELLI, Antonella Tani. *Dentální hygiena: teorie a praxe.* Berlin ; Praha : Quintessenz, 2002. ISBN: 80-903181-1-8.
3. ČESKOSLOVENSKÁ PEDIATRIE, 1975, roč. 30, č. 3, str. 109-110, ISSN: 0069-2328, 1805-4501
4. ČESKOSLOVENSKÁ STOMATOLOGIE, 1958, roč. 58, č. 6, str. 436-441, ISSN: 0009-0654
5. ČESKOSLOVENSKÁ STOMATOLOGIE, 1964, roč. 64, č. 1, str. 11-16, ISSN: 0009-0654
6. ČESKOSLOVENSKÁ STOMATOLOGIE, 1974, roč. 74, č. 5, str. 385-391, ISSN: 0009-0654
7. ČESKOSLOVENSKÁ STOMATOLOGIE, 1974, roč. 74, č. 6, str. 401-406, ISSN: 0009-0654
8. FASSMANN, Antonín — HOLLÁ, Lydie — SLAPNIČKA, Jan. *Kostní tkáňové inženýrství v orofaciální oblasti.* 1. vyd. Hradec Králové : Nucleus HK, 2006. ISBN: 80-86225-82-8
9. FOLIA FACULTATIS MEDICAE UNIVERSITATIS ŠAFARIKIANAE CASSOVIENSIS, 1992, roč. 49, č. 1, str. 219-224
10. KILIAN, Jan. *Prevence ve stomatologii.* 2. rozšíř. vyd. Praha : Galén, 1999. ISBN: 80-7262-022-3.
11. KOMÍNEK, Jaroslav. *Dětská stomatologie: učebnice pro lékařské fakulty.* Praha : Avicenum, 1988
12. KOVAĹOVÁ, Eva — BIROŠ, Peter —DŘÍZAL, Ivo — ABELOVSKÝ, Peter, *Dentálna rádiografia v praxi,* Prešov : Pavol Šidelský - Akcent print, 2005, ISBN: 80-969274-7-7
13. KOVAĹOVÁ, Eva — ČIERNY, Michal, *Orálna hygiena,* Prešov, Pavol Šidelský - Akcent print, 2006, ISBN: 80-969419-3-3
14. KOVAĽOVÁ, Eva — ELIAŠOVÁ, Anna — KOVAĽ, Alexander — MARKOVSKÁ, Neda. *Orálna hygiena. [II., III.].* Prešov : Pavol Šidelský - Akcent print, 2010. ISBN: 978-80-89295-24-1

15. KOVAĹOVÁ, Eva — KLAMÁROVÁ, Tatiana, —MÜLLER, Alica, *Orálna hygiena IV. Základy orálnej medicíny; biológia - imunológia – parodontu,* Prešov, Prešovská univerzita v Prešově, 2012, ISBN: 978-80-555-0567-1
16. MUTSCHELKNAUSS, Ralf E. — DIEDRICH, P. *Praktická parodontologie: klinické postupy.* Berlin ; Praha : Quintessenz, c2002. ISBN: 80-902118-8-7
17. NOVÉ POZNATKY VE STOMATOLOGII, 1.vyd., Brno: Univerzita J.E. Purkyně, 1984, roč. 76, str. 119-123
18. ORTODONCIE, 1999, roč. 8, č. 1, str. 19-20, ISSN: 1210-4272
19. POLENÍK, Pavel. *Subgingivální ošetření v praxi zubního lékaře.* Praha : Quintessenz, 2008. ISBN: 978-80-86979-04-5.
20. PRAKTICKÉ ZUBNÍ LÉKAŘSTVÍ, 1991, roč. 40, č. 9, str. 246-253, ISSN: 0032-6720
21. SLEZÁK, Radovan. *Preklinická parodontologie.* 1. vyd. Hradec Králové : Nucleus HK, 2007. ISBN: 978-80-87009-18-5.
22. STAROSTA, Martin. *Plastická chirurgie parodontu.* 1. vyd. Olomouc : Univerzita Palackého, 2003. ISBN: 80-244-0664-0.
23. STOMATEAM 2/2009 [cit.29.4.2014], dostupné z: http://www.stomateam.cz/sk/laser-ve-stomatologii/
24. ŠEDÝ, Jiří. *Kompendium stomatologie I.* 1. vyd. Praha : Triton, 2012. ISBN: 978-80-7387-543-5.
25. ŠKACH, Miroslav. *Základy parodontologie: učebnice pro lékařské fakulty : pro studující stomatologie.* Praha : Avicenum, 1984
26. ŠOUREK, Daniel, *Laserová frenulektomie,* [cit. 29.4.2014], dostupné z: http://www.asklepion.cz/anews/2011-12-06-675-1/laserova-frenulektomie
27. TOMAN, Jaroslav — HALMOŠ, Juraj. *Stomatologická chirurgie: učebnice pro lékařské fakulty.* Praha : Avicenum, 1984
28. WEBER, Thomas. *Memorix zubního lékařství.* 2. české vyd. Praha : Grada, 2012. ISBN: 978-80-247-3519-1.

9. Seznam obrázků

Obrázek 1: anatomie zubu 9
Obrázek 2: supraalveolární vlákna 12
Obrázek 3: Stillmanův klín 17
Obrázek 4: McCallova girlanda 18
Obrázek 5: rozdělení gingiválních reseců podle Millera 18
Obrázek 6: gingivální úpon 21
Obrázek 7: papilární úpon 21
Obrázek 8: úpon papilou procházejicí 22
Obrázek 9: inde krvácení PBI 23
Obrázek 10: kalibrovaná sonda 25
Obrázek 11: frenulektomie 31
Obrázek 12: pacient č.1 A 40
Obrázek 13. pacient č.1 B 40
Obrázek 14: RTG snímek pacient č.1 42
Obrázek 15 pacient č. 2 A 43
Obrázek 16: pacient č. 2 B 43
Obrázek 17: RTG snímek pacient č. 2 44
Obrázek 18: pacient č. 3 A 46
Obrázek 19: pacient č. 3 B 46
Obrázek 20: RTG snímek pacient č. 3 47
Obrázek 21: pacient č. 4 A 49
Obrázek 22: pacient č. B 49
Obrázek 23: RTG snímek pacienta č. 4 51
Obrázek 24: pacient č. 5 A 52
Obrázek 25: pacient č. 5 B 52
Obrázek 26: RTG snímek pacient č. 5 53
Obrázek 27: pacient č. 6 55
Obrázek 28: RTG snímek pacient č. 6 56
Obrázek 29: pacient č. 7 A 57
Obrázek 30: pacient č. 7 B 57
Obrázek 31: pacient č. 7 C 58
Obrázek 32: pacient č. 7 D 58
Obrázek 33: RTG snímek pacienta č. 7 59
Obrázek 34: pacient č. 8 A 60
Obrázek 35: pacient č. 8 B 60
Obrázek 36: RTG snímek pacienta č. 8 61
Obrázek 37: pacient č. 9 A 63
Obrázek 38: pacient č. 9 B 63
Obrázek 39: pacient č. 9 C 64
Obrázek 40: RTG snímek pacient č. 9 65
Obrázek 41: pacient č. 10 A 66
Obrázek 42: pacient č. 10 B 66
Obrázek 43: pacient č. 10 C 66
Obrázek 44: RTG snímek pacient č. 10 68
Obrázek 45: pacient č. 11 A 69

Obrázek 46: pacient č. 11 B 69
Obrázek 47: RTG snímek pacient č. 11 70
Obrázek 48: pacient č. 12 A 72
Obrázek 49: pacient č. 12 B 72
Obrázek 50: RTG snímek pacient č. 12 73
Obrázek 51: pacient č. 13 75
Obrázek 52: RTG snímek pacient č. 13 76
Obrázek 53: pacient č. 14 A 78
Obrázek 54: pacient č. 14 B 78
Obrázek 55: RTG snímek pacient č. 14 79
Obrázek 56: pacient č. 15 A 81
Obrázek 57: pacient č. 15 B 81
Obrázek 58: pacient č. 15 C 82
Obrázek 59: pacient č. 15 D 82
Obrázek 60: RTG snímek pacient č. 15 83

10. Seznam tabulek

tabulka č. 1: hodnoty indexu PBI 23
tabulka č. 2: hodnoty indexu CPI-TN 25
tabulka č. 3: hodnocení stupně resorpce kosti 27
tabulka č. 4 resorpce kosti pacient č. 1 41
tabulka č. 5: resorpce kosti pacient č. 2 44
tabulka č. 6: resorpce kosti pacient č. 3 47
tabulka č. 7: resorpce kosti pacient č. 4 50
tabulka č. 8: resorpce kosti pacient č. 5 53
tabulka č. 9: resorpce kosti pacient č. 6 55
tabulka č. 10: resorpce kosti pacient č. 7 59
tabulka č. 11: resorpce kosti pacient č. 8 61
tabulka č. 12: resorpce kosti pacient č. 9 64
tabulka č. 13: resorpce kosti pacient č. 10 67
tabulka č. 14: resorpce kosti pacient č. 11 70
tabulka č. 15: resorpce kosti pacient č. 12 73
tabulka č. 16: resorpce kosti pacient č. 13 76
tabulka č. 17: resorpce kosti pacient č. 14 79
tabulka č. 18: resorpce kosti pacient č. 15 83

11. seznam příloh

příloha č. 1: informační leták 100
příloha č. 2: anamnestický dotazník 101
příloha č. 3: vyšetřovací karta 102

příloha č. 1: informační leták

Nesprávný úpon frenula

Co je to?

Jedná se o slizniční úpon, který spojuje ret a dáseň.
Je důležité, do jakého místa v dásni se upíná. Jsou 3 typy úponu, které mohou způsobovat komplikace : gingivální, papilární a papilou procházející.

Proč je důležité věnovat mu pozornost?

Pokud při vyšetření byl přítomný symptom tahu, mohlo by časem dojít k poškození gingivy a vzniku parodontálních chobotů nebo gingiválních resesů, které jsou způsobné traumatickým tahem při pohybech rtů.

Váš ošetřující stomatolog Vám může doporučit chirurgické odstranění retní uzdičky, což napomáhá předejít budoucím komplikacím. Pokud se tah neřeší, může dojít ke ztrátě zubu.

Místo úponu na dásni se nachází mezi jedničkami a je nutné ho řádně čistit. Ideální pomůckou je solo kartáček , který Vám umožní očistit okraj dásně.

příloha č. 2: anamnestický dotazník

ChrudimDent

Palackého tř.191,537 01,Chrudim III,+420 469 638 952,www.chrudimdent.cz

A n a m n é z a

Příjmení :	**Jméno:**	**Titul:**
Datum narození:	**Rodné číslo:**	**Pojišťovna:**
Ulice:	**Č.p.:**	**Zaměstnání:**
Obec:	**PSČ:**	**e-mail:**
Telefon do práce:		
Telefon domů:		
Mobil:		

	Hodící se označte	
• Reagoval jste někdy neobvykle na celkovou nebo lokální anestezii?	**ano**	**ne**
• Jste alergický(á) na léky, případně jiné chemické látky (dezinfekci, antiseptika, antibiotika,apod.)? - pokud ano, vypište podrobně.....	**ano**	**ne**
• Utrpěl jste někdy úraz hlavy nebo obličeje?	**ano**	**ne**
• Podstoupil jste někdy nějaký chirurgický zákrok či operaci ?	**ano**	**ne**
• Užíváte pravidelně nějaké léky nebo homeopatika ?	**ano**	**ne**

Pokud ano, vypište jaké…….

Léčil(a) nebo se léčíte s nějakým onemocněním z níže jmenovaných:

• Sennou rýmou, astmatem ?	**ano**	**ne**
• Vysokým nebo nízkým tlakem ?	**ano**	**ne**
• Zeleným zákalem (glaukomem) ?	**ano**	**ne**
• Onemocněním srdce (arytmie,umělá chlopeň,bypass,apod.) ?	**ano**	**ne**
• Užíváte léky na snížení nebo zvýšení srážlivosti krve pro prodělaný infarkt, mrtvici, embolii, zánět žil (Anopyrin, Godasal,Warfarin,Fraxiparin,vit.K a jiné)?	**ano**	**ne**
• Trpíte nějakým krevním onemocněním (leukémie,Willebrandtova choroba,hemofilie všech typů,apod.)?	**ano**	**ne**
• Léčíte se na osteoporózu (řídnutí kostí), berete na to nějaké léky?	**ano**	**ne**
• Onemocněním ledvin, jater)hepatitida A,B,C,D,E) ?	**ano**	**ne**
• Zvýšenou nebo sníženou funkcí štítné žlázy ?	**ano**	**ne**
• Cukrovkou nebo jiným hormonálním onemocněním ?	**ano**	**ne**
• Epilepsií, nervovým nebo psychickým onemocněním ?	**ano**	**ne**
• HIV nebo AIDS,syfilis, tuberkulozou, případně jinou infekční chorobou ?	**ano**	**ne**
• Léčil(a) jste se někdy s nějakým nádorovým onemocněním, při kterém jste musel(a) podstoupit chemoterapii, radioterapii nebo imunoterapii?	**ano**	**ne**
• Léčil(a) jste se s jakýmkoliv jiným onemocněním, které považujete za důležité a měli bychom o něm vědět? ……	**ano**	**ne**
• Kouříte?	**ano**	**ne**
• Jste právě těhotná?	**ano**	**ne**

.

Všechny údaje jsou pravdivé a souhlasím s vyšetřením a ošetřením.

Dne : **Podpis:**

příloha č. 3: vyšetřovací karta

Vyšetřovací karta

Jméno a příjmení:
Datum narození:
Datum ošetření:

Stav chrupu:

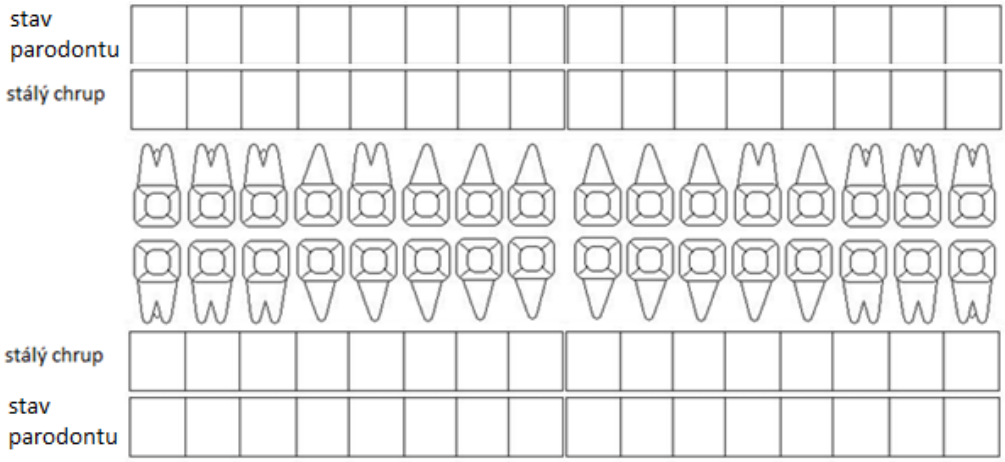

hygiena	
Gingivální recesy	
úpony řas	
parodontální choboty	
viklavost	
sliznice	
celkový zdravotní stav	

<u>Nesprávný úpon retní uzdičky</u>

a) V horní čelisti
b) V dolní čelisti
c) V obou čelistech

- Široký úpon
- Gingivální úpon
- Úpon do papily
- Úpon papilou procházející