UNIVERZITA KARLOVA V PRAZE

FAKULTA TĚLESNÉ VÝCHOVY A SPORTU

Využití dynamických dlah při léčbě šlachových poranění ruky

Bakalářská práce

Vedoucí bakalářské práce: **Vypracoval:**

Ing. Petra Mikšíčková **Markéta Pařilová**

Brno, srpen 2014

Prohlašuji, že jsem závěrečnou bakalářskou práci zpracovala samostatně a uvedla jsem všechny použité informační zdroje a literaturu. Tato práce ani její podstatná část nebyla předložena k získání jiného nebo stejného akademického titulu.

V Brně, dne 20. Srpna 2014 ……

podpis diplomanta

Evidenční list

Souhlasím se zapůjčením své diplomové práce ke studijním účelům. Uživatel svým podpisem stvrzuje, že tuto diplomovou práci použil ke studiu a prohlašuje, že ji uvede mezi použitými prameny.

Jméno a příjmení:	Fakulta / katedra:	Datum vypůjčení:	Podpis:

Poděkování

Na tomto místě bych chtěla poděkovat Ing. Petře Mikšíčkové, za odborné vedení práce a cenné rady, které mi pomohly tuto práci zkompletovat.

Abstrakt

Název práce: Využití dynamických dlah u šlachových poranění ruky

Problém: V současné době je v ČR nedostatek ucelených informací o metodách a postupech výroby dynamických dlah.

Cíl práce: Tato práce je vytvořena za účelem informovat a poskytnout ucelený přehled o současných možnostech léčby šlachových poranění a především zjistit možné způsoby výroby dynamických dlah a aplikaci na pacienta.

Metodologie: Práce má dvě části. Obecnou (teoretickou) a speciální. Teoretická část je rešeršního charakteru, praktická část bude zahrnovat navržení dynamické a noční úlevové dlahy s popisem technologického postupu výroby. K vytvoření práce použiji kvalitativní výzkum metodou sběru a sekundární analýzu dat z odborných článků a publikací.

Klíčová slova: šlachové poranění ruky, chirurgie ruky, poškození nervů ruky, dynamické dlahy, Daho-dlahy, dlahování, ortotika ruky, rehabilitace ruky, ergoterapie.

Abstrakt

Title: Use of dynamic splints for tendon injuries of the hand

Problem: There is a lack of complex information on methods and procedures of dynamic splint production in the Czech Republic .

Aim: This thesis provides a complex overview of current possibilites in the area of tendon injury treatment. It also explores various procedures of production and application of dynamic splints.

Methodology: The thesis consists of two parts: theoretical and practical. The theoretical part contains a research. The practical one consists of a appropriate dynamic and night splint designs and production procedures. Methods of qualitative research in terms of collection, and secondary data analysis of scientific articles are used.

Keywords: tendon injuries of the hand, surgery of the hand, damage to do nerves of the hand, dynamic splints, Daho-splints, splinting, orthotics, physiotheraphy, occupational theraphy

OBSAH

SEZNAM ZKRATEK 9
1 ÚVOD 10
2 METODIKA PRÁCE 12
2.1 Cíl práce 12
2.2 Úkoly práce 12
2.3 Metodologie 12
3 ČÁST OBECNÁ 13
3.1 Obecná anatomie 13
3.1.1 Kostra ruky 13
3.1.2 Klouby ruky 14
3.1.3 Svaly ruky 15
3.1.4 Inervace horní končetiny 18
3.1.5 Šlacha 18
3.1.6 Anatomie flexorů 19
3.1.7 Anatomie extenzorů 21
3.2 Terapie po poranění šlach ruky 22
3.2.1 Poranění šlach ruky 22
3.2.2 Komplikace poranění 25
3.2.3 Operační a konzervativní léčba 28
3.2.3.1 Sutura flexorů 28
3.2.4 Rehabilitace po suturách flexorů 31
3.2.5 Rehabilitace po suturách extenzorů 33
3.2.6 Pooperační léčba po rekonstrukci poutkových vazů 34
3.3 Funkce ruky 34
3.3.1 Úchop 34
3.3.2 Fáze úchopů 35
3.4 Diagnostické metody 36
3.5 Dlahování 36
3.5.1 Historie dlahování 36
3.5.2 Význam dlahování 37
3.5.3 Druhy dlah 38
3.6 Příklady nejčastěji používaných systémů 40

3.6.1 Nejčastěji používané systémy v České republice 40
3.6.2 Příklady nejčastěji používaných systémů v zahraničí 42
3.7 Materiály v ortotice 43
3.7.1 Nejčastěji používané materiály v ortotice 43
3.7.2 Nejčastěji využitelné termoplasty v ortotice 44
4 ČÁST SPECIÁLNÍ 45
4.1 Technologický postup výroby dynamické dlahy 45
4.2 Technologický postup výroby noční úlevové dlahy 48
4.3 Zhodnocení svalové síly před a po terapii 49
5 ZÁVĚR 52
SOUPIS BIBLIOGRAFICKÝCH CITACÍ 54

SEZNAM ZKRATEK

AMMA	druh kopolymeru
Art.	articulatio
Artt.	articulationes
ASTH	the American societly for Hand terapy
ATB	antibiotika
CMC	karpometakarpální kloub
DAHO	dynamický systém ortéz ruky
DIP	distální interfalgeální kloub
EAS	ionomer
EVA	Etylenvinylacetát
HD-PE	vysokoteplotní termoplast
HK	horní končetina
LD-PE	nízkoteplotní termoplast
M.	musculus
MCP	metakarpofalangové klouby
Mm.	musculi
MP	metakarpofalangový kloub
MTC	metakarpální kost
N.	nervus
PE	polyethylen
PIP	proximální interfalangeální kloub
PP	polypropylen
UZ	ultrazvuk

1 ÚVOD

Ruka je pro člověka velmi důležitým orgánem. Pomocí rukou vyjadřujeme emoce, komunikujeme s ostatními a ruce používáme především jako nezbytný pracovní nástroj potřebný k sebeobsluze, práci i zájmové činnosti. Každé poranění na ruce je proto velmi nepříjemné a omezující. Ve své práci bych se chtěla věnovat šlachovými poraněními ruky, které se ve škále různých poranění ruky vyskytují poměrně často.

Během své praxe jsem se seznámila s problémem šlachových poranění komplikovanými následným poškození nervů ruky. Tato problematika mě velmi zaujala z hlediska nutnosti spolupráce chirurga, fyzioterapeuta, ergoterapeuta, ortotika i rodinného příslušníka. Zatímco zákrok chirurga je obvykle jednorázový, rehabilitační a ortotická péče sledující chirurgický výkon na ruce je obvykle dlouhodobá. Mnohdy trvá týdny i měsíce a výsledek se někdy dostaví až za několik let.

Na chirurgiích, kde není běžně možnost odeslat závažné poranění ruky na specializované pracoviště, by měla být vyčleněna jednotka chirurg- fyzioterapeut (případně ergoterapeut), která úzce spolupracuje a věnuje se chirurgii ruky. Pro dosažení dobrých výsledků je také velmi důležitá spolupráce rodinného příslušníka.

Na specializovaných chirurgických pracovištích zhotovují provizorní dynamické dlahy ergoterapeuté (např: ve Vysoké nad Jizerou). Většina nemocnic bohužel takovéto možnosti nemá a lékař posílá na zhotovení dlahy pacienta k ortotikovi. Bohužel je v ČR málo pracovišť, které mají s výrobou takovéto dlahy zkušenosti (např: ortotika Černý, protetika Wernio, protetika Sanomed, ortotika Nehonský). Výroba dynamické dlahy není tak častá a proto je výzvou ke kreativitě a využití dostupných materiálů k dosažení funkčního výsledku. Prací bych chtěla poukázat na možné způsoby výroby dynamické dlahy a podat základní přehled o různých systémech dlah, které jsou v současné době na trhu dostupné.

Práce bude rozdělena na dvě části- obecnou (teoretickou) a speciální (praktickou).

Teoretická část čtenáře obeznámí s problematikou chirurgie ruky. Anatomii kostí, nervů, šlachového aparátu, poutek a malých svalů ruky uvedu schematicky tak, aby byla srozumitelná a především byl pochopen pohyb, souhra antagonistů a synergistů. Teoretická část se také bude věnovat druhům šlachových poranění a operační, pooperační a konzervativní léčbou. V teoretické části uvedu základní postupy rehabilitace a dlahování u různých typů šla-

chových poranění. U dlahování bych chtěla především vyzdvihnout vliv dynamických dlah a podat základní přehled o různých systémech dlah, které jsou v současné době na trhu dostupné. Praktická část bude zahrnovat navržení dynamické dlahy a noční úlevové dlahy pro dětského pacienta s parézou n. radialis a n. ulnaris.

2 METODIKA PRÁCE

2.1 Cíl práce

1.) Shrnout základní informace o léčbě šlachových poranění ruky a především zjistit využitelnost dynamických dlah

2.) Podrobně popsat postup výroby a aplikaci dynamické dlahy na pacienta

2.2 Úkoly práce

Pro splnění jsem si stanovila následující úkoly:

1.) Sehnat a prostudovat odbornou literaturu, která se touto problematikou zabývá.

2.) V rámci praxe získat informace o problematice.

3.) Požádat o komentář odborníky pracující v oboru.

4.) Vybrat vhodného pacienta, navrhnout, vyrobit a aplikovat vhodnou dlahu

2.3 Metodologie

Pro vytvoření této práce použiji kvalitativního výzkumu získaného metodou sběru dat, zúčastněného pozorování a neformálního rozhovoru s odborníkem. Informace o pacientovi získám ze zdravotní dokumentace pacienta.

Práce bude obsahovat rešeršní zpracování literatury k dané problematice. Bude se skládat z obecné a speciální části. Obecná část seznámí čtenáře se základy anatomie kostí, svalů, nervů ruky, ukáže nejčastější poranění ruky, způsoby léčení od operativní léčby přes rehabilitaci, ergoterapii a dlahování. Speciální část se bude zabývat příkladem výroby dynamické dlahy a noční úlevové dlahy a aplikací na konkrétního pacienta.

3 ČÁST OBECNÁ

3.1 Obecná anatomie

3.1.1 Kostra ruky

Podle Dylevského (2009) rozdělujeme Kostru ruky na tři části - zápěstí (karpus), záprstí (metakarpus), články prstů (phalanges), (2009, s. 164-169).

Karpální kosti (ossa carpi) tvoří dvě řady osmi kostí:

Tabulka č. 1: karpální kosti (Dylevský, 2009)

Proximální řadu tvoří	Distální řadu tvoří
Os scaphoideum (kost člunková)	Os trapezium (kost trapézová)
Os lunatum (kost poloměsíčitá)	Os trapeziodeum (kost trapézovitá)
Os triquetrum (kost trojhranná)	Os capitatum (kost hlavatá)
Os pisiforme (kost hráškovitá)	Os hamatum (kost háčková)

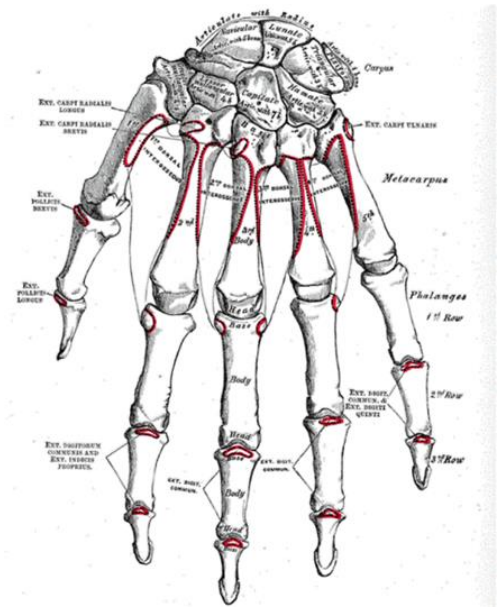

Obrázek č. 1: Kosti ruky (Čihák, 2001)

Metakarpální kosti se skládají z pěti dlouhých kostí, které formují střední úsek skeletu ruky. Číslují se čísly 1-5, první metakarp je palcový. Každý metakarp se skládá: z baze, těla, hlavice. Typický je třetí metakarp, jehož báze vybíhá na palcové straně v nápadný bodcovitý výběžek.

Články prstů (phalanges) tvoří skelet prstů. Mají široké báze, štíhlá těla a kladkovité hlavice. Palec má pouze dva články, ostatní prsty jsou tříčlánkové. Z funkčního hlediska je ruka složena do dvou paprsků: mediálního (4. a 5. prst) a laterálního (1. a 2. prst). Třetí prst má nestabilní polohu. Koncepci dvou paprsků odpovídá i zatížení ruky, které se při většině pohybů koncentruje na vnitřní a zevní okraj ruky.

3.1.2 Klouby ruky

Pro úchopovou funkci ruky má tvar, klenutí a rozsah kloubních ploch karpálních kostí (kromě hráškovité kosti) velký význam. Z hlediska funkční anatomie ruky tvoří radiokarpální kloub, střední kloub zápěstí i distální kloub radioulnární funkční jednotku- kloub zápěstní.

Radiokarpální kloub (art. radiocarpalis) je složený kloub. V kloubu artikuluje vřetenní kost-jamka a tři kosti první řady karpů formující kloubní hlavici: člunková, poloměsíčitá a trojhranná kost.

Střední kloub zápěstí (art. mediocarpalis)

Pohyby v komplexu kloubů ruky:

- palmární flexe (80-90 stupňů)
- extenze (70 st.)
- radiální dukce (15-20 st.) a ulnární dukce (45 st.)
- cirkumdukce (krouživý pohyb)
- pronace a supinace (150-360 st.)

Palcový kloub (art. carpometacarpalis pollicis)

Pohyby v palcovém kloubu:

- flexe (50-70 st.)
- abdukce (do 50 st.)
- addukce (do 10 st.)
- opozice a repozice palce (45-60 st.)

Metakarpofalangové klouby (MP klouby- artt.metacarpophalangeales)

Pohyby v MP kloubech:

- flexe (do 90 st.)
- extenze (do 10 st.)
- abdukce a addukce (do 30 st.) pouze při extenzi prstů

Mezičlánkové klouby (IP klouby- artt.interphalangeales)

Pohyby v IP kloubech:

- flexe (u proximálních do 90 st., v distálních 60-80 st.)
- extenze

3.1.3 Svaly ruky

3.1.3.1 Svaly kloubů ruky

Jde o dlouhé svaly. Začínají na pažní kosti a překračují na dlaňovou stranu kloubu ruky. Na palmární straně ruky je to m. flexor carpi radialis et ulnaris a m. palmaris longus. Na dorzální straně ruky jdou m. extensor carpi radialis longus et brevis a m. extensor carpi ulnaris (Dylevský, 2009, s. 267).

Tabulka č. 2: Svaly kloubů ruky (Dylevský, 2009)

Svaly kloubů ruky	funkce	inervace
M. flexor carpi radialis	spolu s m. flexor carpi ulnaris flexe ruky s radiální dukcí, pomocná flexe v lokti	n. medianus
M. flexor carpi ulnaris	spolu s m. flexor carpi radialis flexe a vnitřní dukce ruky, pomocná flexe v lokti	n. ulnaris
M. palmaris longus	flexe ruky	n. medianus
M. extensor carpi radialis longus	spolu s m. extenzor carpi ulnaris extenze a radiální dukce ruky, při extenzi v předloktí supinace, při flexi pronace	n. radialis
M. extensor carpi radialis brevis	stejná jako u m. extensor carpi radialis longus	n. radialis
M. extensor carpi ulnaris	extenze a radiální dukce	n. radialis

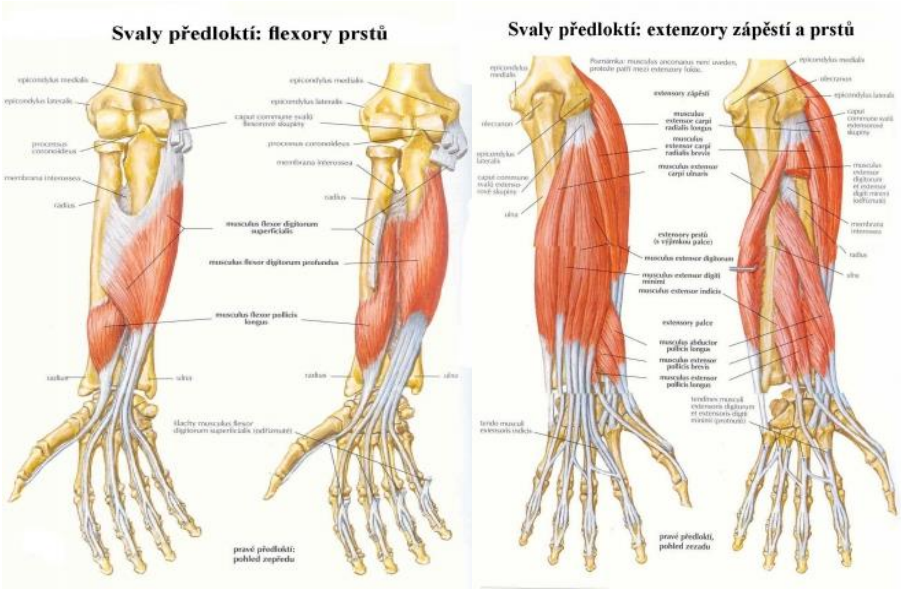

Obrázek č. 2: Svaly předloktí (dostupné na http://www. volejbal- metodika.cz)

3.1.3.2 Svaly prstů ruky, svaly palce, svaly malíku

Jsou uloženy zčásti na předloktí a zčásti v ruce. Rozdělují se proto na svaly krátké a dlouhé. Stejné dělení platí i pro svaly palce (Dylevský, 268-275).

Tabulka č. 3: Svaly prstů ruky, palce, malíku (Dylevský, 2009)

Dlouhé svaly prstů	funkce	inervace
M. flexor digitorum superficialis	silová flexe v MP a proximálních IP kloubech, pomocná flexe ruky	n. medianus
M. flexor digitorum profundus	flexe v distálních IP kloubech 2. -5. prstu, pomocná flexe ruky	n. medianus (2. a 3. prst) a n. ulnaris (4. a 5. prst)
M. extensor digitorum	extenze 2. -5. prstu, extenze ruky, pomocná abdukce 2., 4. a 5. prstu	n. radialis
M. extensor digiti minimi	extenze ruky a 5. prstu	n.radialis
M. extensor indicis	extenze ruky a ukazováku	n.radialis
Krátké svaly prstů	funkce	inervace

Mm. lumbricales1.- 4.	flexe proximálních článků a extenze článků 2. -5. prstu	n. radialis (2. a3. prst) a n. ulnaris (4. a 5. prst)
Mm. interossei dorsales1.-4.	abdukce prstů, flexe proximálního a extenze článků 2. -4. prstu	n. ulnaris
Mm. interossei palmares1.-3	addukce 2., 4. a5. prstu, flexe proximálního a extenze článků	n. ulnaris
Dlouhé svaly palce		
M. flexor pollicis longus	flexe palce	n.medianus
M. extensor pollicis longus	extenze MP kloubu a článku palce	n. radialis
M. extensor pollicis brevis	abdukce a extenze palce v MP kloubu	n. radialis
M. abduktor pollicis longus	abdukce palce, radiální dukce ruky, pomocný supinátor předloktí	n. radialis
Krátké svaly palce		
M. abduktor pollicis brevis	abdukce palce, podpora opozice	n. medianus
M. opponens pollicis	opozice proti jakémukoliv tříčlánkovému prstu ruky, špetka	n. medianus
M. flexor pollicis brevis	flexe proximálního článku palce, spolupráce při opozici palce	n. ulnaris n. medianus
M. adductor pollicis	addukce palce, podpora opozice	n. ulnaris
Svaly malíku		
M. palmares brevis	bezvýznamná funkce	n. ulnaris
M. abduktor digiti minimi	abdukce, pomocná opozice malíku	n. ulnaris
M. flexor digiti minimi brevis	flexe proximálního článku malíku	n. ulnaris
M. opponens digiti minimi	pomocná opozice	n. ulnaris

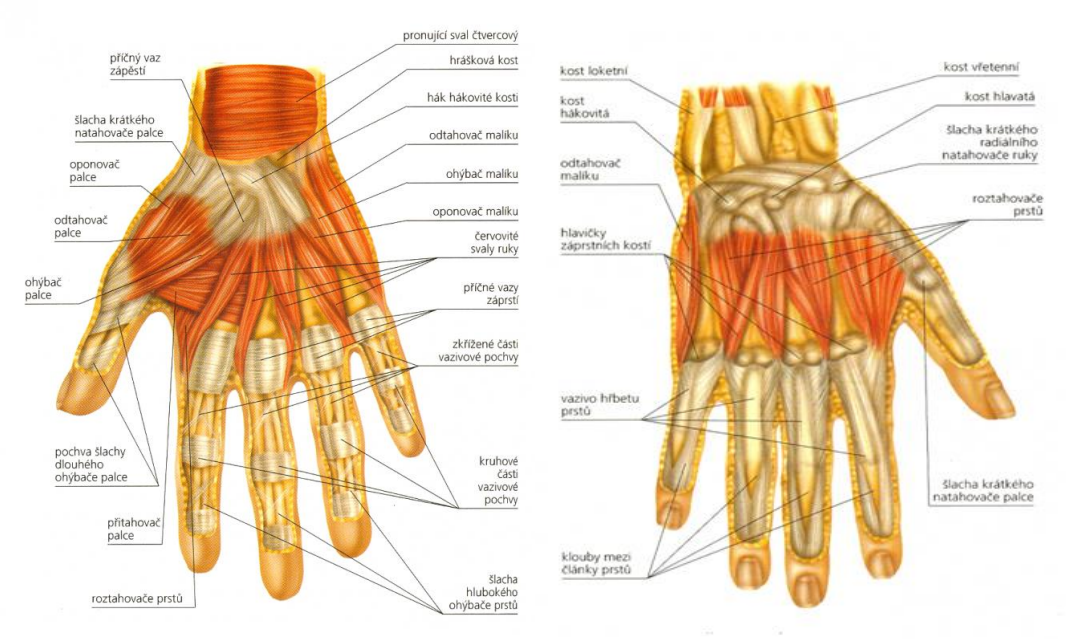

Obrázek č. 3: Svaly a vazy ruky (Svojtka, 1996)

3.1.4 Inervace horní končetiny (Dylevský, 2009)

Horní končetina je inervována z brachiálního plexu. Svaly zápěstí a ruky inervuje n. medianus (jde na mediální straně paže a v ose přední strany předloktí, inervuje většinu svalů na dlaňové straně předloktí, část krátkých svalů palce a první dva mm. lumbricales), n. ulnaris (jde na vnitřní straně paže, a za mediálním epikondylem humeru se dostává mezi svaly na mediální straně předloktí, inervuje většinu dlaňových svalů)a n. radialis (obtáčí humerus, jde na laterální stranu paže, na předloktí se větví do svalů tvořících radiální a hřbetní sv. skupinu).

3.1.5 Šlacha

Šlacha (tendo) je tuhý vazivový pruh, kterým se sval upíná ke kosti. Šlachu tvoří lesklý svazek rovnoběžně (u krátkých šlach) nebo lehce šroubovitě (u dlouhých šlach) uspořádaných kolagenních vláken s ojediněle vmezeřenými elastickými vlákny. Šlachy mohou být provazcovité nebo ploché. Stavba obou typů šlach je téměř stejná a liší se pouze uspořádáním a prostorovou orientací kolagenních vláken. Lidská šlacha se skládá přibližně z 70% z kolagenu a z 5 % elastických vláken (Dylevský, 2009).

Cévní zásobení šlach

„Cévní zásobení šlach je velmi chudé.“ (Dylevský,2009, s. 219) V důsledku toho je hojení poškozených šlach velmi obtížné. Většina šlach je také pod určitým tahem, takže po přerušení dochází k oddálení obou konců. Podmínkou je tedy sešití (sutura) a ošetření okrajů šlachy tak, aby se znemožnila možnost fixace k okolním vazivovým strukturám. Hojení probíhá proniknutím fibroblastů tvořící nová kolagenní vlákna. Postupně se obnovuje cévní řečiště a krevní cirkulace šlachy. Vlákna probíhají zpočátku neuspořádaně, atypická textura šlachy se obnovuje pozvolna až v důsledku postupného zatěžování-rehabilitace (Dylevský, 2009).

Proces hojení zahrnuje tři fáze. Fáze zánětlivá trvá 3-5 dnů od sutury, fáze fibroblastická (produkující kolagen) 5. den - 3 až 6 týdnů, fáze remodelační trvá do 6. až 9. měsíce po sutuře. „*Včasná pasivní mobilizace šlachy po sutuře vede k rychlejšímu návratu šlachové stability, menšímu výskytu adhezí, lepšímu rozsahu aktivní hybnosti a tím i lepšímu operačnímu výsledku“* (Pilný, Slodička, 2011, s. 287).

3.1.6 Anatomie flexorů

Tříčlánkové prsty mají povrchový a hluboký flexor. Svaly ohybačů prstů a zápěstí inervuje n. medianus a ulnární polovinu hlubokého flexoru prstů a fexor carpi ulnaris inervuje n. ulnaris. Svaly v distální části přecházejí tendomuskulárními přechody na šlachy. Flexory zápěstí končí na zápěstních kůstkách a m. palmaris longus v karpálním vazu. V karpálním tunelu probíhají šlachy ve třech etážích. V horní vrstvě tunelu jdou povrchní flexory 3. a 4. prstu, ve střední vrstvě povrchní flexory 2. a 5. prstu, v dolní vrstvě hluboké flexory 2. a 5. prstu. Mezi povrchovými a hlubokými flexory na radiální straně tunelu je uložen n. medianus. Pod ním běží šlacha dlouhého flexoru palce. Šlachy vytvářejí po výstupu z karpálního tunelu dvojice a jdou k jednotlivým prstům. V dlani na šlachách hlubokých flexorů začínají mm. lumbrikales (viz. extenzory), spolu s interossei se upínají do dorzální aponeurózy prstu nad MP klouby. Prsty, které mají přerušeny flexorové šlachy, nejsou schopny flexe v IP, ale flexi v MP kloubech zvládnou. Povrchový flexor se dělí na dvě raménka, obkružuje hluboký flexor a upíná se na středním článku. Hluboký flexor se upíná na bázi distálního článku (Veselý, 1993).

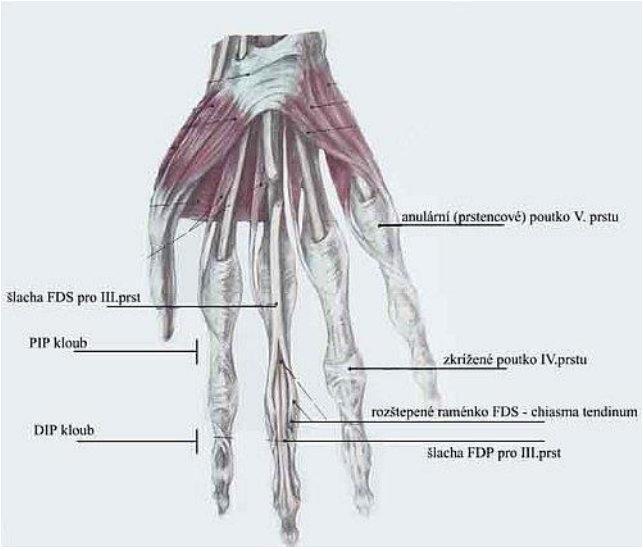

Obrázek č. 4: Svaly a šlachy flexorů (Čihák, 2001)

Flexorová synoviální pochva

Je tvořena mesenchymální blánou v podobě dvojité tuby (na všech prstech). Viscerální vrstva těsně naléhá na šlachy a vinkula a parietální vrstva uzavírá obloukovitý prostor osteofibrózního kanálu. Vinkula jsou tenká vazivová spojení mezi povrchovým a hlubokým flexorem. Jde jimi cévní zásobení ke šlachám (Veselý, 1994).

Šlachová poutka

Jsou to vazivová zesílení stěny kanálu, probíhající příčně na podélnou osu šlach (anulární poutka), nebo zkříženě (zkřížená poutka). Přidržují flexory při ohybu, šlachy jsou pod nimi jako pod kladkou. Při poranění poutek se napne šlacha jako tětiva luku. Poutka pak musí být rekonstruována. Nejdůležitějšími poutky jsou A2 a A4 (Veselý, 1994).

Tabulka č. 4: Šlachová poutka prstů (Smrčka, 1999)

Anulární poutka		Zkřížená poutka	
A1	Nad MP klouby	C1	Při bázi základního článku
A2	Při bázi základního článku	C2	Při krčku základního článku
A3	Nad PIP kloubem	C3	Při bázi středního článku
A4	Uprostřed středního článku	C4	Při krčku středního článku
A5	Nad DIP kloubem		

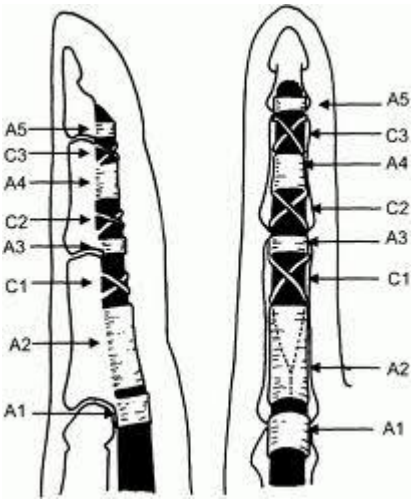

Obrázek č. 5: Šlachová poutka prstů (Veselý, 1994)

Palec má 2 články, šlachová pochva vede přes thenar po úpon šlachy na distálním článku. Pochva je zesílena dvěma anulárními poutky a jedním šikmým (Veselý, 1994).

Tabulka č. 5: Šlachová poutka palce (Smrčka, 1999)

Anulární poutka		Šikmá poutka	
A1	Nad MP kloubem	Š	Nad základním článkem
A2	Nad IP kloubem		

3.1.7 Anatomie extenzorů

Extenzorový aparát prstů a zápěstí se skládá z dorzální a laterální skupiny svalů na předloktí. Začíná na mediálním epikondylu humeru, rádiu i ulně a membráně interossea. Jejich šlachy prostupují osteofibrózními kanálky na zápěstí, kde mají své mesenchymální šlachové pochvy. Procházejí po dorzu ruky na prsty. Jsou inervovány větvemi n. radialis (Veselý, 1994).

Palec má tři šlachy extenzorového aparátu, které se v různé výši upínají na první paprsek. Abductor palce se upíná na bázi první MTC (metakarpální) kosti, krátký extenzor na bázi základního článku a dlouhý extenzor na bázi distálního článku. Tyto šlachy jsou odděleny, ač běží blízko sebe. Ukazovák a malík mají dva extenzory-proprius a šlachu jdoucí ze společného extenzoru prstů. Extenzory 2. až 5. prstu jsou mezi sebou spojeny vazivovými

pruhy (junkce), proto přerušení některého extenzoru v horní části ruky nemusí být zvlášť patrné (junkce při pokusu o extenzi táhnou za extenzor pod místem přerušení šlachy). Dorsální aponeurózu tvoří šlachy natahovačů 2. až 5. prstu a úpony interosseálních a lumbrikálních svalů. Mm. Interossei palmares a dorsales začínají na jednotlivých MTC kůstkách a jsou inervovány n. ulnáris. Mm. lumbricales jsou čtyři a začínají v dlani na šlachách hlubokých flexorů. 1. a 2. m. lumbrikales jsou inervovány n. medianus, další dva n. ulnaris. Střední pruh dorzální aponeurózy se upíná na střední článek. Úpony malých ručních svalů vytvářejí nad MP klouby čepičku, která se při svalové akci ohýbá. Od ní vybíhají laterální pruhy dorzální aponeurózy po stranách základních článků a nad PIP se již dostávají blíže ke střední čáře, běží po stranách středního pruhu a upínají se na distální článek. Malé svaly ruky při kontrakci ohýbají prsty v MP kloubech a natahují v IP kloubech. *„ Toto je nutné vědět vědět nejen pro správné pochopení anatomické a funkční léze dorzální aponeurózy, ale i pro pochopení příznaků parézy n. ulnaris .“ (*Veselý, 1994, s. 8)

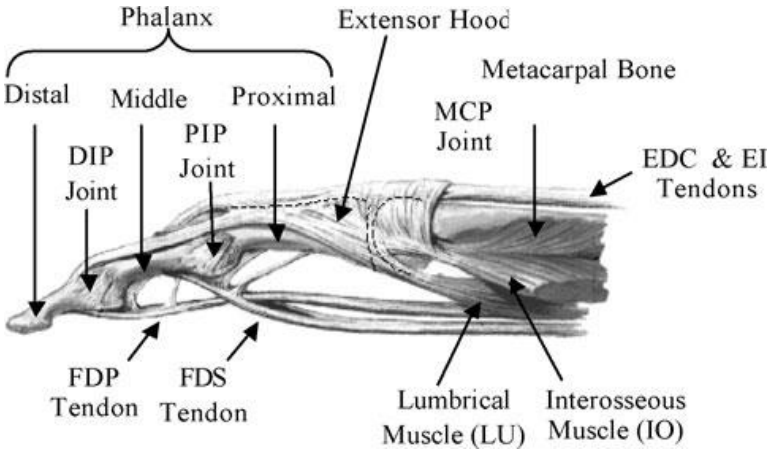

Obrázek č. 6: Extenzory prstu (dostupné na http://www.lezec.cz)

Chybí schopnost extenze prstů v IP kloubech (hlavně 4. a 5. prst) a flexe v MP kloubech. U 2. a 3. prstu je deficit méně výrazný z důvodu inervace n. medianus (Smrčka, 1998).

3.2 Terapie po poranění šlach ruky

3.2.1 Poranění šlach ruky

Primární ošetření - sutura do 24 hodin. Odložená primární sutura - sutura do dvou týdnů. Časná sekundární sutura- 2-5 týdnů. Pozdní sekundární sutura-po 5. týdnu (Smrčka, 1999).

3.2.1.1 Zóny šlachových poranění ruky

Tabulka č. 6: Zóny poraněných šlach flexorů (Smrčka, 1999)

zóna	prst	Palec (T)
I	distálně od PIP kloubu	distálně od IP kloubu
II	od PIP kloubu k A1 poutku	od IP kloubu k MP kloubu (k A1 poutku)
III	od poutka A1 po distální okraj karpálního tunelu	od MP kloubu po distální okraj karpálního tunelu
IV	oblast karpálního tunelu	oblast karpálního tunelu
V	proximálně od karpálního tunelu po šlachovo-svalovou junkci	od proximálního okraje karpálního tunelu po šlachovo-svalovou junkci

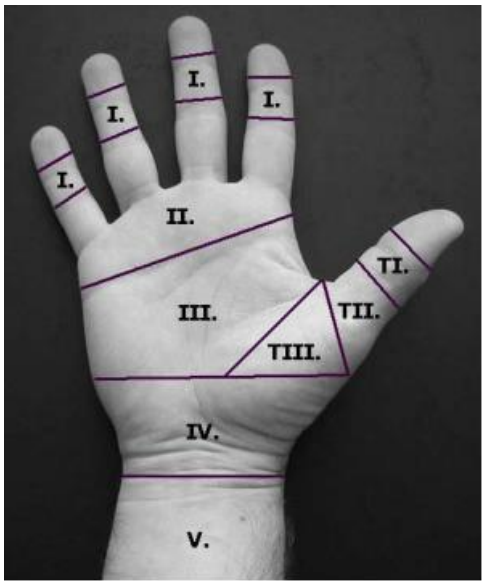

Obrázek č. 7: Zóny šlachových poranění-flexory (Fibír, 2006)

dostupné na http://www.handsurgery.cz

Tabulka č. 7: Zóny poraněných šlach extenzorů (Veselý, 1994)

Zóna	prst	palec (T)
I	oblast DIP kloubu	oblast IP kloubu
II	oblast středního článku	oblast proximálního článku

III	oblast PIP kloubu	oblast MP kloubu
IV	oblast základního článku	oblast 1. metakarpu
V	oblast základního článku	oblast karpu
VI	dorsum ruky po distální okraj extenzorového retinakula	
VII	oblast pod extenzorovým retinakulem	
VIII	oblast předloktí	
IX	střední a proximální předloktí	

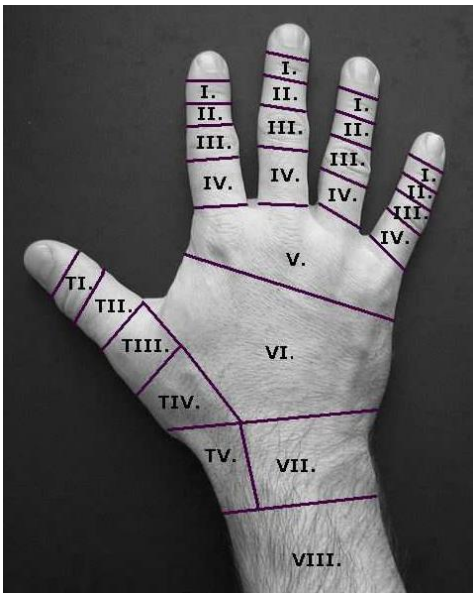

Obrázek č. 8: Zóny šlachových poranění ruky- extenzory (Fibír, 2006)

dostupné na http: //www. handsurgery.cz

3.2.1.2 Vyšetření poraněných šlach

Diagnostika poranění flexorů

Na šlachové poranění může ukázat poloha prstů. Při přerušení šlachy ztrácí prst svou klidovou polohu a je rovný. Nutná je kontrola polohy prstů a ruky na zdravé ruce především malých dětí, kde nelze ověřit aktivní funkci jednotlivých šlach (Smrčka, 1999).

Často je diagnóza daná již charakterem poranění, na základě lokalizace rány. Kontrolujeme prokrvení, nervové zásobení a aktivní hybnost periferně od místa rány. Hybnost a kontinuitu šlach vyšetřujeme pro zápěstí a každý prst zvlášť (Pilný, Slodička, 2011).

Diagnostika poranění hlubokého flexoru- stabilizujeme druhý článek vyšetřovaného prstu dvěma prsty, při přerušení pacient neohne distální článek v DIP. Pro vyloučení poranění hlubokého flexoru vyšetřujeme funkci povrchového flexoru- stabilizujeme základní článek vyšetřovaného prstu. Při přerušení povrchového flexoru pacient neohne v PIP kloubu. Při extenzi prstů jsou léze ve stejné úrovni (Smrčka, 1999).

Diagnostika poranění extenzorů

Vyšetření každého extenzoru provedeme pohybem příslušného prstu, který extenzor ovládá (Smrčka, 1998).

U otevřených poranění je diagnoza obvykle lehká- vodítkem je lokalizace rány a motorický výpadek. U zavřených poranění extenzoru prstu vzniká při lézi postranních pruhů kladívkový prst, při lézi středního pruhu deformita knoflíkové dírky, při starším chronickém poranění postranních pruhů vzniká deformita labutí šíje (hyperflexe DIP kloubu s dorsální dislokací středního a postranních pruhů), (Pilný, Slodička, 2011).

3.2.2 Komplikace poranění

K poranění periferních nervů nejčastěji dochází natržením, kompresí, přetržením, nebo trakčním mechanismem (http:/www.calabova.cz/Periferni-pareza-HK.php).

Paréza n. radialis (kapkovitá ruka)

N. radialis je dlouhý nerv s důležitou motorickou funkcí. Otevření a fixace ruky v neutrální poloze umožňuje dostatečně silný úchop (Pilný, Slodička, 2011).

Při poškození dochází k motorickému postižení extenzorů ruky. Ruka padá a není schopná extenze, operačním řešením je šlachovo-svalová transpozice z oblasti jiné inervační zóny (Dlabal, 2010).

K poškození n. radialis dochází často z důvodu jeho anatomického průběhu kolem kosti pažní. Přetržení tohoto nervu bývá časté při otevřených zlomeninách humeru (kost pažní). Typickým

mechanismem však bývá přímý zevní tlak na měkké tkáně paže a tím i na nervově-cévní svazky. Charakteristický klinický obraz- nemožnost extenze (natažení) všech prstů v MP kloubech, abdukce palce a extenze zápěstí s ulnární dukcí. (http://www.calabova.cz/Periferni-pareza-HK.php).

Obrázek č. 9: Paréza n. radialis (dostupné na http://www.wikiskripta.eu/index.php/Obrna nervus radialis)

Paréza n. ulnaris (drápovitá ruka)

N. ulnaris se (spolu s n. medianus) vyznačuje dlouhým průběhem a motorickou inervací svalstva předloktí a dlouhých svalů ruky. Je zásadní pro úchop a jemnou motoriku ruky (Pilný, Slodička, 2011).

U léze n. ulnaris chybí schopnost extenze prstů v IP kloubech (hlavně 4. a 5. prst) a flexe v MP kloubech. U 2. a 3. prstu je deficit méně výrazný z důvodu inervace n. medianus. (Smrčka, 1998).

Nemocný nesvede špetku, kormidlo, odstává malík, nelze křížit III. prst přes II., nelze laterální špetka II. a V. prstu, oslabená addukce palce -Fromentova zkouška- při uchopení papíru mezi palec a II. prst se oslabení addukce palce nahrazuje flexí DIP (Pilný, Slodička, 2011).

Pro chirurga je tento typ parézy nejobtížnější záležitostí., velmi obtížně lze obnovit funkce mm. interossei a svalů tenaru. Výsledky reparačních výkonů nikdy nevedou k takovým výsledkům jako u paréz n. radialis a n. medianus. Ruka je v drápovitém postavení II. - V. prstu s narušením stabilizace palce. Chybí abdukce a addukce prstů, Pro absenci opozice palce je funkční využití ruky nulové (Dlabal, 2010).

Obrázek č. 10: Paréza n. ulnaris (dostupné na http://www.wikiskripta.eu/index.php/Obrna nervus ulnaris)

Paréza n. medianus (přísahající ruka)

Při pokusu o sevření v pěst pacient nesvede flexi I. – III. prstu - ruka přísahá, pacient nesvede flexi distálního článku ukazováku a palce, kulaté kolečko, pouze špetku (Pilný, Slodička, 2011).

Atrofuje m. abduktor pollicis brevis, povrchová hlava m. flexoru pollicis brevis a m. oponens pollicis. Adduktor zůstává neporušen a palec se staví do addukce, do roviny s ostatními prsty a také opozice palce je vyloučena. Chybí flexe v DIP kloubu ukazováku (Dlabal, 2010).

Obrázek č. 11: Paréza n. medianus (dostupné na http://www.wikiskripta.eu/index.php/Obrna nervus medianus)

3.2.3 Operační a konzervativní léčba

Předpokladem správné operační léčby je správná diagnostika a především volba správného přístupu ke šlaše, preparace šlachových pahýlů, vhodný šicí materiál, správné provedení sutury šlachy, popřípadě rekonstrukce anulárních ligament a šlachové pochvy. Jednoznačně nutné je použití zvětšovací techniky. „ *Důležitá je osobní zkušenost a preference operatéra tak, aby nedocházelo ke zbytečné ischemizaci, a tím i poškození šlachy a šlachového hojení s následkem sekundárních ruptur nebo srůstů*“(Pilný, Slodička, 2011, s. 291).

3.2.3.1 Sutura flexorů (Pilný, Slodička, 2011)

- zóna I- jedná se jen o šlachu m. flexor digitorum profundus, preparace retrahovaného pahýlu, sutura
- zóna II- vždy jsou nutné proximální a distální pomocné incize pro ulehčení přehledu, preparaci a suturu šlachy, nebo ošetření nervově-cévních svazků
- zóna III- může být poškozena jedna, nebo více šlach, často s poraněním nervově-cévních svazků, přístup je pomocí incizí, operační technika podobná jako v zóně II
- zóna IV- šlachy jsou v synoviálních pouzdrech, což je problematické, důležitá je přesná identifikace šlachových pahýlů, správné prostorové uspořádání, atraumatická technika sutury s nutnou dynamickou pooperační péčí, v případě poškození n. medianus v ideálním případě koaptujeme nerv a sešijeme šlachy, pooperačně používáme metodu dynamické pasivní flexe a aktivní extenze
- zóna V- poškození je často spojené s nervovou, nebo cévní lézí do tzv. špagetového zápěstí, důležitá je správná orientace a prostorové přiřazení pahýlů- šlach, nervů, cév, aby nedošlo k záměně, operační technika a pooperační léčba je podobná jako v zóně IV
- zóny palce- ošetření léze v zóně I je stejné jako u prstů, proximální pahýl často retrahuje do výšky svalového masivu thenaru či předloktí, důležité je jeho vyhledání a distální posun, při pooperační léčbě je důležité uspořádání dynamické dlahy tak, aby pasivní flexe palce směřovala k hlavičce 5. metakarpu
- poranění flexorů u dětí - nutnost precizního ošetření, jinak trvalé následky v podobě kontraktur, poruch kostního růstu, perzistence, změny stranové dominace, tj. funkční výpadky později jen obtížně rekonstruovatelné

3.2.3.2 Sutura extenzorů (Pilný, Slodička, 2011)

Vzhledem menší přítomnosti důležitých nervově-cévních svazků je preparace méně náročná ve srovnání s flexory, proximální dislokace centrálního pahýlu je méně výrazná.

Terapie čerstvých lézí extenzorů (Pilný, Slodička, 2011)

Ne vždy je nutná operační terapie, operační řešení přináší výhody při ruptuře středního pruhu, vždy by mělo být operováno poranění nad MP kloubem při úderu pěstí s poraněním extenzoru o zuby oběti. Správná indikace konzervativní léčby dlahovou imobilizací pomocí individuálně zhotovených dlah a ortéz hraje důležitou roli v léčbě lézí extenzorových šlach.

- zóna I- kladívkový prst, palec-podle etiologie a rozsahu poranění rozdělujeme léze na 4. typy, k terapii se používá více postupů, nejčastěji konzervativní léčba dlahovou imobilizací, u léze 1. typu léčba pomocí Stackovy dlahy 8 týdnů, další 4 týdny při zátěži prstu a v noci, u poškození 2. a 3. typu – otevřená poranění, sutura šlachy, dlahová imobilizace 8 týdnů, následuje rehabilitace, poranění 4 typu zahrnuje poškození kloubní plochy, od fragmentu 1/3 velikosti nutná operační léčba, fixace fragmentu Kirchnerovým drátem, sutura šlachy
- zóna II- nejčastěji otevřená poranění, vhodná je přímá sutura, u částečné léze pouze sutura kůže, aktivní hybnost po 7-10 dnech, při větší lézi sutura, statická imobilizace DIP kloubu (PIP u palce) 6 týdnů, aktivní pohyb PIP kloubem (palec MP)
- zóna III- syndrom knoflíkové dírky, při uzavřeném poranění pozdní patologické postavení kloubů (2-3 týdny), pozor na správnou a rychlou diagnózu (lze zaměnit s deformitou po poúrazovém zánětu a srůsty po hyperextenčním poranění), fixace PIP kloubu dlahou, nebo Kirchnerovým drátem na 4-6 týdnů, následně ještě 2-4 týdny na noc, postupné rozcvičování PIP kloubu, při zavřeném poranění s avulzí kosti operační řešení Kirchnerovým drátem, při otevřeném poranění zohlednit riziko infekce, fixace PIP kloubu Kirchnerovým drátem a sutura kloubního pouzdra a šlachy, pooperačně je vyžadována aktivní hybnost MP a DIP kloubu, odstranění drátu po 4-6 týdnech, rehabilitace noční fixace dlahou 2-4 týdny, u palce velikost šlachy umožňuje klasickou suturu, následuje pasivní mobilizace podle Kleinerta

- zóna IV- většinou otevřená poranění, částečná, nebo totální, při sutuře poraněných pruhů dbáme na správnou tonizaci pro zabránění dysbalance, vedoucí k poruše mechaniky prstu a deformitě, nutné je pasivní cvičení k zabránění adhezí, u palce volíme standartní typ sutury, pooperační režim jako u zóny III
- zóna V- často otevřená poranění, úder pěstí, často podceňované a nesprávně léčené- často zavlečena infekce z úst oběti, doporučena revize rány na operačním sále, anestezie, bezkrevné pole, revize šlachy a kloubního pouzdra s drénem v ráně, imobilizace dlahou, podávaní ATB, každodenní převazy, po zklidnění nebo při absenci zánětu včasná dynamická léčba, při lézi extenzorové čapky klasická sutura, poperační léčba dynamickou dlahou, při otevřeném poranění sagitálního vazu sutura s centrací ve střední poloze, pooperační mobilizace od 2. Týdne po sutuře, 3-4 týdny omezit abdukci a addukci, uzavřené poranění sagitálního vazu dělíme na 3 typy - u typu1. je konzervativní léčba, typ 2. a3. vyžaduje operační léčbu, u palce sutura s následným rozcvičením dynamickou dlahou
- zóna VI- méně závažné poranění, sutura a dynamická pooperační léčba
- zóna VII- poškození ostrým předmětem vede k vývoji syndromu tětivy, sutura je obtížná, následuje dynamické rozcvičování
- zóna VIII- pro neuspokojivé výsledky sutury je výhodnější léčba svalovým přenosem, pooperační fixace zápěstí 40 stupňové extenze, MP klouby 20 stupňů flexe na 4 týdny, další 2 týdny noční fixace ve stejné pozici, po 2 týdnech rozcvičování MP kloubů
- zóna IX- poranění nejčastěji ostrým předmětem často spojené s lézí velkých cév a nervů, primární revize svalů a šlach, obnova cévního zásobení ruky, rekonstrukce nervových drah, imobilizace karpu a MP kloubů viz zóna VIII, imobilizace lokte v 90 stupňové flexi na 4 týdny, poté noční dlaha viz zóna VIII

3.2.3.3 Komplikace léčby (Pilný, Slodička, 2011)

- ruptura sešitých šlach- důležité je včasné rozpoznání počtu a místa ruptur pomocí UZ vyšetření, magnetické rezonance, včasná operační revize a sekundární sutura, pooperační mobilizační režim již konzervativnější
- flekční kontraktura- v případě neléčení může vést k afunkčnosti prstu, nutná komunikace mezi operatérem a fyzioterapeutem a včasný záchyt a odstranění manuálně, nebo dynamickými dlahami

- vznik srůstů (adhezí) - je nutností docílit stavu stabilizace tkání prstu a jizvy, ústupu otoků, normalizace sudomotoriky a volné pasivní hybnosti kloubů, tenolýza provedená při otoku, nebo omezení hybnosti dříve než 3-6 měsíců od primární sutury je často neúspěšná
- avulze a spontánní ruptury- rupturami jsou většinou pacienti postiženi onemocněním pojivového systému, důležitá je správná včasná diagnostika a ošetření, avulze jsou často způsobeny kontaktními sporty (horolezení)
- infekce rány, otok (léčba antibiotiky), tendovaginitidy (Veselý, 1994)

3.2.3.4 Pooperační léčba (Pilný, Slodička, 2011)

Hlavními předpoklady jsou správná indikace mobilizační léčby, speciálně vyškolený terapeut, správně vyrobená a aplikovaná dlaha, nebo ortéza, poučení a instruktáž pacienta (nutná je spolupráce pacienta). Při nemožnosti výše uvedeného je vždy lépe volit konzervativnější cestu (i za cenu delší léčby). Včasné pooperační zatěžování vede k rychlejšímu návratu stability šlachy, menším srůstům, lepšímu pohybu šlachy a k menším deformacím šlachy v místě sešití.

*„Základními předpoklady návratu normální funkce poškozené ruky jsou správná indikace mobilizační léčby, speciálně vyškolený fyzio-anebo ergo-terapeut, správně vyrobená a naložená dlaha, nebo ortéza, detailní poučení a instruktáž pacienta a v neposlední řadě i nutnost inteligentního, kooperatibilního a motivovaného pacienta“(*Pilný, Slodička 2011, str. 303).

3.2.4 Rehabilitace po suturách flexorů

Při časném cvičení používáme zpravidla pasivní techniky. Nejčastěji se používají Kleinertovy tahy- (elastické tahy ohýbají prsty pasivně do flexe, pacient cvičí aktivně do extenze). Způsob použití je s kladkou, nebo bez kladky. Cvičení začíná 1. až 2. pooperační den, frekvence cvičení je 4-6x denně tři pohyby do extenze při současném uvolnění tahu, osvědčilo se také ještě 1x denně po aktivní extenzi V IP kloubech a pasivním ohnutí elastickým tahem vyzvat pacienta k chvilkovému aktivnímu udržení flexe. Zabráníme tak vznikům adhezí. Na noc se

tahy povolí a prsty se fixují ke dlaze. Po třech týdnech se tahy i s dlahou sejmou a začne se s aktivním cvičením a od čtvrtého týdne i dlahováním do extenze (Veselý, 1994).

Lze použít i kontrolované pasivní pohyby dle Durana a Housera- princip je podobný, ale používá se bez elastických tahů (Veselý, 1994).

V dalším rozvoji modifikací pooperačních protokolů se zjistilo, že ke zlepšení výsledků lze dojít přidáním prvku aktivní hybnosti. V současnosti se nejčastěji používá dynamická léčba podle Stricklanda, který většinou nepoužívá klasické gumové tahy (imobilizace zápěstí v semiflexi, MP klouby téměř v 50° flexi, IP klouby v extenzi). Cvičení začíná pasivní flexí při flexi karpu, následuje pasivní extenze zápěstí při udržení flexe prstů pacientem. Cvičí se v intenzitě 15-20 pohybů každou hodinu mimo spánek (Pilný, Slodička, 2011).

Aktivní cvičení provádíme zpočátku s lehkou dopomocí k zabránění přetížení šlachy. Začínáme aktivní flexí distálních článků při fixaci mediálních článků, následuje flexe v PIP při fixaci proximálních článků. Nácvik flexe při pasivní flexi v 90 ^{o} v MP kloubech, tak i při extenzi. Souhybům ostatních prstů nebráníme. Frekvence cvičení je 5 pohybů v každém kloubu 6x denně s postupným zvyšováním délky i intenzity cvičení. Doporučuje se nejpozději do6-ti týdnů od operace začít používat končetinu k běžným činnostem. Při nemožnosti plné extenze přikládáme 2-3x denně na 1 hodinu polohovací dlažku. Po tenolýzách flexorů nejčastěji volíme časnou rehabilitaci (Veselý, 1994).

Facilitační techniky (Smrčka, 1999)

- vázání
- stimulace
- fixace šlachy přiměřeným tahem za PIP článek
- souhyby se zdravou rukou (prsty)

Při současném **poranění šlachového** a **nervového** aparátu není možnost časné rehabilitace vždy možná, regenerace nervů má přednost před dočasně omezenou hybností šlach. Při primárním ošetření lze s cvičením začít časně dle metody Kleinerta nebo Housera. Pokud hrozí přetržení sutury nervu, nasazujeme klidovou dlahu na 2-3 týdny, poté začínáme s rehabilitací a dlahu přikládáme na noc a jako ochranu před násilnou extenzí celkem 6 týdnů od operace. Užíváme i výše jmenované facilitační metody. Při **paréze n. ulnaris** je nejdůležitější nácvik stříšky (izolovaná flexe MP kloubů, abdukce a addukce prstů),

používáme dlahování k vyloučení tahu flexorů. Osvědčilo se používání ulnární stabilizační dlahy (usnadňuje extenzi a brání tuhnutí MP kloubů v hyperextenzi a PIP ve flexi). Při **paréze n. medianus** cvičíme opozici palce nejprve stimulací, pak i aktivně s dopomocí. Nutné je dbát na obkružování pohybu. Pohyb je možno stimulovat také elektrostimulací. Doporučuje se dlouhodobá fixace palce dlahou v abdukčně-opozičním postavení. Častou komplikací jsou parestezie, které odeznívají s regenerací nervu. Jizvu ovlivňujeme jemnými klasickými a tlakovými masážemi, případně ultrazvukem (Veselý, 1994).

3.2.5 Rehabilitace po suturách extenzorů

Po primární sutuře, i po rekonstrukci šlachovými štěpy je nutná fixace ruky k dlaze zpravidla na 5 týdnů. Nejčastěji používáme sádrovou dlahu v extenčním postavení v zápěstí a prstech. Po5-ti týdnech začínáme se cvičením. Na začátku se provede test funkce extenzorové šlachy (při aktivní extenzi prstů z podložky musí být extenze v IP kloubech a hyperextenze v MP kloubech). Totéž cvičíme10-15x, cvičíme abdukci, addukci prstů, náznak flexe ve všech kloubech (nácvik polokoule a špetky) 5x denně, dlahu snímáme jen na cvičení, postupně zvyšujeme dobu cvičení i délku odkládání dlahy. Po 14 dnech používáme pouze noční dlahování (do 3. měsíců po sutuře). Při poranění na ruce a zápěstí se plná funkce projeví až při extendovaném zápěstí, nacvičujeme i aktivní flexi s dopomocí do maximální možné bezbolestné flexe. Typická je ztuhlost MP kloubu- pro uvolnění používáme trakce, mobilizace, pasivní uvolňování s následným pérováním (do bolesti). Po sutuře šlach a dlahování je téměř vždy dosaženo dobré extenze, denní vysazování dlahy lze rychleji než u jiných typů poškození extenzorů. U poranění palce je dlaha (na 2 měsíce) z volární strany, palec je v abdukci a hyperextenzi v CPM kloubu, extenzi v MP a extenzi až hyperextenzi v IP kloubu, nesmí dojít k hyperextenzi v MP kloubu. Test pro funkci extenzorové šlachy (dlaň na podložce, palec v abdukci, vyžaduje se extenze v MP a nadzvednutí palce z podložky, vyloučíme souhyb s předloktím, u dlouhého extenzoru kladem důraz na hyperextenzi DIP kloubu). Cvičíme abdukci, addukci a extenzi palce s dorsální flexí v zápěstí, polokoule, špetky viz výše (Veselý, 1994).

U ruptury šlachy m. extensor pollicis longus je terapie vždy operační, většinou se revize provádí šlachovým transferem průvlekovou technikou podle Pulvertafta, pooperační léčba je dynamická. V případě defektu šlachy extenzoru, kde nelze nahradit přenosem šlachy z okolí, nahrazuje se šlacha šlachovým transplantátem ze šlach nohy (Pilný, Slodička, 2011).

Vznik adhezí po tenolýzách je méně časté než u flexorů. Využíváme polohování pomocí elastických tahů (Veselý, 1994).

Intenzita a četnost cvičení

V mnoha studiích bylo prokázáno, že vysoká intenzita cvičení má spíše pozitivní vliv a častěji než k přetížení způsobeném nadměrnou zátěží dochází k negativním následkům při nedostatečném cvičení (Pilný, Slodička, 2011).

3.2.6 Pooperační léčba po rekonstrukci poutkových vazů

Vhodný je dynamický režim s pravidelnými kontrolami. Aplikace tzv. prstenů, nebo náramků vytvořených ergoterapeuty spolu s manuální ochranou vazu, nebo retinakula při aktivní mobilizaci umožňuje dosažení uspokojivých výsledků (Pilný, Slodička, 2011).

.

3.3 Funkce ruky

Ruka je velmi důležitou pomůckou člověka. Je schopna hmatem a úchopem realizovat slova a představy člověka. Ruce používáme jako pracovní nástroj a umožňují nám kontakt s okolím. Jedna z nejdůležitějších funkcí ruky je úchop a manipulace s předměty (Hadraba, 2001).

3.3.1 Úchop

Úchop je aktivní dotyk za spoluúčasti hmatu s cílem dotýkané udržet a využít k určité činnosti (Hadraba, 2001).

Dělení úchopu (Hadraba, 2001)

Základní je dělení na úchop reflexní a volní. Reflexní se objevuje ve vývoji dítěte (do druhého trimenonu), poté vymizí a následuje úchop volní (chtěný). Volní úchop dělíme na přímý a zprostředkovaný. Přímý úchop dělíme na primární (primární úchopová forma), sekundární (náhradní úchopová forma) a terciální (náhrada ortézou, adjuvatikem, či protézou).

Primární úchop-malý a velký

Malé úchopy:

• pinzetový (štipec)

• špetkový

• klíčový úchop

Velké úchopy:

• dlaňový (kulový)

• háčkový úchop

• válcový úchop

• diskový (kruhový) úchop

Sekundární úchop (patří zde všechny náhradní úchopy)

- špetkový (jemný úchop)
- bočný úchop
- bočný klešťový úchop
- statický úchop (pomocí prstů bidigitální, pluridigitální a pomocí dlaně kulový, klikový)
- dynamický úchop (lusknutí, zapalovač - jednoduchý úchop, použití nůžek – složitý úchop
- antigravitační - hrstka, miska, stříška, háček
- specializované - hra na hudební nástroj, např. klavír, modelovaní

Dle Švestkové (2013) dělíme úchopy na primární, sekundární a terciální. Primární úchopy na statické a dynamické. Statické dělíme na bidigitální (použití dvou prstů - pinzetový, nehtový, klíčový, mincový, cigaretový), pluridigitální (použití více prstů pro úchop- špetka, tužkový úchop) a dlaňový (kulový, válcový). Dynamické na jednoduché (zapalovač) a složité (pecka). Jednotlivé formy úchopu dělíme na úchop jemný (precizní) - štipec, špetka, laterální úchop klíčový, a úchop silový - kulový úchop, háček, válcový úchop.

3.3.2 Fáze úchopů

Základní dělení je na fázi přípravnou, fázi úchopu, fázi uvolnění. Přesnější dělení je na fáze přiblížení (apropingvace), uchopení (konkulze), držení (retence), uvolnění (relaxace) a oddálení (detence). Úchop nacvičujeme nejdříve po jednotlivých fázích a po zvládnutí spojíme, nebo postupujeme všemi fázemi (Hadraba, 2001).

3.4 Diagnostické metody

K vyšetření úchopu a funkčních dovedností ruky slouží funkční testy (Švestková, 2013).

- Funkční test ruky dle Masného, kde pacient provádí špetku, štipec, háček, stříšku, pěst, opozici, úchop válce, úchop koule a uvádí se i výsledek dynamometrie.
- Hodnocení hrubé a jemné motoriky, rozsahu pohybu (pomocí goniometru), vyšetření svalové síly a síly stisku (pomocí dynamometru) zručnost, orientačně rozsah pohybu a svalovou sílu, koordinaci při činnosti

Svalový test (Janda, 2004).

Analytická metoda pro testování svalové síly. Testování se provádí v přesně daných polohách. Testují se jednotlivé svaly nebo menší svalové skupiny, vykonávající stejný pohyb.

0 – žádné známky aktivity svalu

1 – palpujeme záškub svalu (do 10% plné svalové síly)

2 – pohyb v plném rozsahu bez gravitace (do 25%)

3 – pohyb v plném rozsahu proti gravitaci (do 50%)

4 – pohyb s mírným odporem (do 75%)

5 – pohyb v plném rozsahu s větším odporem (do 100%)

3.5 Dlahování

3.5.1 Historie dlahování

Zprávy o výrobě primitivních dlah se datují do dob starověkého Egypta. První dlahy vyráběli kováři a tesaři. Materiály používané při výrobě dlah byly omezeny na látku, dřevo, kůži a kov. Během 2. světové války se stalo dlahování důležitým aspektem rehabilitace. Přežití zraněných vojáků dramaticky zvýšil lékařský (Penicilin) a technologický pokrok. Během tohoto období začala při zhotovování dlah fungovat spolupráce mezi terapeuty, lékaři a protetickými techniky. MuDr. Sterling Bunnell, byl pověřen organizovat a dohlížet na zhotovování dlah v devíti vojenských nemocnicích v USA (r. 1940). Během r. 1950 při epidemii poliomyelitis potřebovalo dlahy k činnostem každodenního života mnoho dětí, i dospělých. V této době se začaly používat vysokoteplotní termoplasty. S příchodem nízkoteplotních termoplastů v roce 1960 se ruční dlahování stalo běžnou praxí i na klinikách. Dnes se spousta terapeutů a klinik a

specializují na terapii v oblasti ruky. Tato terapie se vyvinula ze skupiny terapeutů, se zájmem o výzkum a rehabilitaci klientů s poraněním ruky v roce 1971. V roce 1977 tato skupina založila the American societly for Hand terapy (ASHT). ASTH uvedly první certifikační zkoušky v terapii ruky. Specializované organizace ASHT zajišťují praxi, výzkum a vzdělávání v technice dlahování horní končetiny. Také bylo zavedeno jednotné názvosloví (Coppard, Lohman, 2008).

3.5.2 Význam dlahování

Šlachové poranění ruky je častým problémem, se kterým se setkáváme v rehabilitační praxi. Jedná se o závažné poranění, které ohrožuje pacienta poruchou funkce prstů nebo ruky. Úspěch léčby závisí nejen na léčbě chirurgické, ale součástí je i dlahování ruky a zápěstí. V mnoha případech se dokonce stává, že dlahování ji plně nahrazuje (Smrčka, 2007).

Šlachy po sutuře se z důvodu dostatečného zpevnění jizvy musí po určitou dobu chránit proti nadměrnému tahu. Právě tuto ochrannou funkci jizvy zajistí dlaha (Smrčka, 1998).

Dlahování vyžaduje také dobré znalosti z anatomie, biomechaniky a kineziologie. Znalost anatomických struktur je nezbytná hlavně pro terapeuty při výběru vhodného typu dlahy pro individuální potřeby pacienta. V současné době lze použít buď stavebnicové polotovary, polotovary z termoplastů, nebo individuální výrobu pomocí různých druhů termoplastických materiálů. Nejčastěji se používají nízkoteplotní termoplasty, které ve vodě o teplotě 80 °C změknou a dají se formovat přímo na kůži, a které lze také remodelovat podle aktuálních požadavků (Coppard ,Lohman, 2008).

„Úspěšný terapeut se nesmí stát ani dogmatickým stoupencem určité školy, ale musí proto nad ním samostatně uvažovat. Pro uvažujícího a přemýšlejícího terapeuta je vhodnější vycházet z poznaných zákonitostí, než přijímat již vymyšlené hotové postupy, co přesně dělat, ale vyhradit si možnost individuálního řešení. Vždy je cennější originální individuální řešení než pouhá kopie.“(Véle, 2006, str. 14)

V mnoha studiích bylo prokázáno, že více je lepší než méně především v rané fázi hojení. Časté opakování kontrolovaného pasivního pohybu vede především ke zvýšení aktivního rozsahu pohybu, vyšší frekvence cvičení také podstatným způsobem urychluje hojení. Celkově má dlahování v terapii velký význam (Berger, Weiss, 2004).

3.5.3 Druhy dlah

Klasifikace ortéz (Krawczyk,2011)

- dle způsobu výroby (individuální, sériové)
- dle materiálu (textil, kůže, kov, plasty, kompozity)
- dle účelu (léčebné, dočasné, kompenzační, trvalé)
- dle funkce (fixační, podpůrné, vyrovnávací, korekční, stabilizační, odlehčující)
- dle konstrukce (statické, dynamické)
- dle lokalizace na těle (trupové, končetinové)

Funkční indikace a vhodný výběr ortézy dle (Krawczyk,2011)

- zhodnocení funkčního postižení pacienta
- vyšetření rozsahu pohybu
- posouzení nosnosti skeletu a kloubů
- vyšetření svalového testu
- vyšetření úchopu
- zhodnocení sebeobsluhy

Rozlišujeme několik kategorií dlah. Nejzákladnější klasifikace dlah z pohledu rehabilitace je rozdělení na statické a dynamické dlahy. Z časového hlediska na dočasné a trvalé, dle účelu na pracovní a relaxační (Hadraba, 2006).

Nejpoužívanější termíny jsou statická, sériová statická, statická progresívní, dynamická dlaha (Jacobs, Austin 2014).

Konstrukční řešení ortéz (Krawczyk,2011)

Při stanovení konstrukčního požadavku určíme:

- potřebný rozsah působení ortézy
- funkční působení ortézy (imobilizace, mobilizace, restrikce)
- rozsah a směr působení imobilizace a restrikce
- materiál, vyhovující požadované funkci a komfortu uživatele

Technický přehled ortéz horní končetiny (Krawczyk,2011)

Ortézy zápěstí, ruky a prstů:

- rigidní
- stabilizační (zpevňující ortézy)
- dynamické ortézy prstů (extenční, nebo flekční)

3.5.3.1 Statické dlahy

Pro termín statická dlaha se používá také název klidová, odpočinková nebo imobilizační dlaha.

Statické dlahy jsou většinou první volbou pro akutní poranění. Redukují zánět, snižují bolestivost a pozitivně podporují hojení. Cíle statických dlah - imobilizace, funkční nastavení a zabránění vzniku kontraktur a deformit (Coppard, Lohman, 2008).

Statická ortéza má pevný základ a znehybňuje klouby. Bývá indikována nejčastěji. Může být použita také pro usnadnění dynamické funkce tím, že blokuje jeden kloub na podporu kloubu jiného. V některých případech je statická ortéza považována za tzv. nekloubní (nonarticular), která nemá přímý vliv na pohyblivost kloubů, zároveň však poskytuje stabilizaci, ochranu a podporu určitého kloubního segmentu (MCP kloub). Statické ortézy jsou považovány za fixační ortézy, protože neumožňují pohyb kloubů (Jacobs, Austin, 2014).

Možnosti nastavení (Coppard , Lohman, 2008)

- funkční pozice - zápěstí je ve 20-30° extenzi, palec ve 45° abdukci, MCP klouby 35-45° flexe a všechny PIP a DIP klouby v lehké flexi
- antideformitní pozice - pro udržení napětí tahu anatomických struktur a korekce kontraktur. Zápěstí v 30-40° extenzi, palec ve 40-45° abdukci, palcový IP kloub je v plné extenzi společně s PIP a DIP klouby ruky a MCP klouby v 70-90° flexi

Statická dlaha je vhodná pro tyto diagnozy:

revmatoidní artritida, dupuytrenova kontraktura, popáleniny, tendinitidy, hemiplegická ruka a šlachová poranění. U šlachových poranění je nejčastější indikace klidových dlah poranění pro redukce bolesti a otoku, prevence kontraktur. Dlaha se tvaruje do úlevového postavení. Pozice zápěstí v 30°extenzi, MCP v 60-80°flexi, PIP a DIP v plné extenzi. Pozice palce je v palmární abdukci a extenzi (Coppard, Lohman, 2008).

Z důvodu vzniku atrofií a tuhnutí kloubů se dlouhodobé znehybnění zkracuje na minimum (Jacobs, Austin, 2014).

Doporučená optimální poloha u fixačních a polohovacích ortéz je dle Krawczyka (2011) v zápěstí 20-30° dorziflexe v karpometakarpálním kloubu, 80° v MCP kloubech, klidové postavení v PIP a DIP kloubech v extenzi.

3.5 3.2 Dynamické dlahy

Dynamické ortézy se skládají z pohyblivých částí, jsou vytvořené k mobilizaci konstantní, nebo nastavitelné síly působící na tkáně či klouby. Dynamické ortézy mají statický základ, který poskytuje základ pro jednotlivé typy. Mobilizace sil se uplatňuje prostřednictvím dynamické (elastické) pomoci, což můžou být gumové proužky, pružiny, neoprén nebo elastické šňůry (Jacobs, Austin, 2014).

Přednosti dynamických dlah (Jacobs, Austin, 2014)

- udržení pohyblivosti kloubů
- náprava ztracených funkcí
- prevence kontraktur
- prevence poškození a vzniku koubních deformit
- podpora kloubní stability
- omezení nežádoucího pohybu
- zmenšení otoku
- udržení výsledku docíleného terapií
- zlepšení pohybu aplikovaným odporem (Jacobs, Austin, 2014)
- poskytnutí kontrolovaného pohybu -např. po sutuře šlach flexorů k zajištění pohybu hojících se tkání, zvýšení toku živin, časné mobilizaci a zvýšení pevnosti v tahu (Coppard, Lohman, 2008)

Dle Krawczyka (2011) je u dynamických ortéz nutné stanovení směru působení a síly tahu daného segmentu prstů a zápěstí. Při indikaci pomůcky je důležité určení polohy jednotlivých kloubů i vymezení rozsahu pohybu tak, aby nedošlo k přetěžování operovaných šlach.

3.6 Příklady nejčastěji používaných systémů

3.6.1 Nejčastěji používané systémy v České republice

DAHO – systém ortéz ruky (Čapkovič, 2003)

Výhody- modulární systém, snadná aplikace (možnost individuálního nastavení), dobrá snášenlivost pokožky, nízká hmotnost, snadné nasazování a ovládání, propustnost RTG paprsků, z PE materiálu. Je vyráběna jako stavebnice polotovarů, které na pacientovi aplikuje a nastaví ortotický technik. Dělí se na několik typů:

- typ 1 je určen pro dynamickou korekci MP kloubů a nápravě špatného zakřivení ruky, extenzi I.-IV. prstu v dorso-radiálním směru, fixuje záprstí v dorso-ulnárním postavení, obnovuje anatomický tvar zápěstí
- typ 2.1 umožňuje dynamickou extenzi DIP/PIP/MP kloubů aktivně při flexi, pasivně při extenzi zápěstí, umožňuje nastavit i dynamickou extenzi palce
- typ 2.2 aktivuje všechny flexory prstů, po odstranění MP blokády lze použít jako u typu 2.1
- typ 2.3 soustřeďuje extenční síly na DIP a PIP klouby a zápěstí proti opozičnímu postavení MP blokády (obsahuje MP blokádu a dynamické péro zápěstního kloubu)
- typ 3 umožňuje dynamickou flexi DIP/PIP/MP kloubů aktivně ve flexi, pasivně v extenzi, je vhodný k posílení extenzorů prstů
- typ 4 je klidová dlaha určená k dosažení funkčního postavení ruky, lze ji použít jako náhradu sádrové dlahy



Obrázek č. 12: DAHO ortéza (Čapkovič, 2003)

Dynamická ortéza pro postupnou extenzi prstů a zápěstí typu DAHO (dle Černého)

Individuální dynamická ortéza



Obrázek č. 13: Dynamická ortéza (dostupné na http://www.ortotika.cz/ortezy.htm)

Dynamická ortéza (dle systému Orfitube)

Individuální dynamická ortéza

Obrázek č. 14: Ortéza dynamická tahová (dostupné na http://www.ortotika-protetika.cz/?page=katalog-produktu&sekce=ortezy-hornich

sériová dlaha Ortex 029

Dlaha vyhovující potřebám dynamického dlahování dle Kleinerta. Je funkčnější a efektivnější než dosud užívaná dlaha sádrová nebo Kramerova.

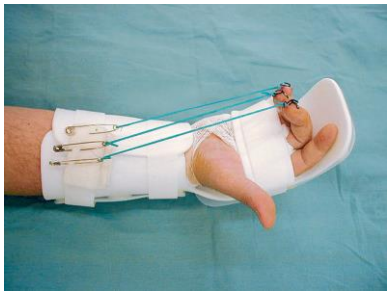

Obrázek č. 15: Ortéza pro dynamické dlahování po sutuře šlach flexorů ruky (dostupné na http://ortex.gthink.cz/_ortex/eshop/index.php?open=sortiment&sortiment=8&under_sortiment=&view=73)

3.6.2 Příklady nejčastěji používaných systémů v zahraničí

Orfitube dynasyst

Je jedinečný a inovativní způsob připevňování opory dynamických ortéz. Umožňuje rychlou a snadnou aplikaci po operaci, unikátní systém Orfitube umožňuje snadné seřizování, materiál je tvárný za relativně nízké teploty, je odolný proti nárazu, lze ho upravovat řezáním. Systém je přizpůsoben k nošení při běžných denních činnostech, je nenápadný a splňuje vysoké požadavky na dobrý estetický vzhled.

Firma Orfit vyrábí a vyvíjí inovativní materiály pro dlahování, které jsou vyráběny z nejnovějších polymerů za pomocí moderní technologie. Všechny tyto materiály jsou vyráběny v souladu s potřebami pacientů i terapeutů. Nabízí vysoký komfort při nošení, zjednodušují výrobu dlah terapeutům.

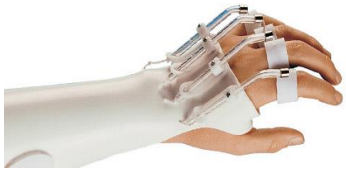

Obrázek č. 16 : Dynamická dlaha Orfitube (dostupné na http://www.orfit.com/en/physical-rehabilitation-dynamic-splinting-components/)

Phoenix systém

Obsahuje veškeré vybavení potřebné k výrobě dlahy. Štěrbinový kladkový systém umožňuje přesné nastavení pro získání správné linie tahu. Výsuvné opěry lze lepit na jakýkoliv termoplastický materiál



Obrázek č. 17: Dynamická dlaha Phoenix (dostupné na http//www.pattersonmedical.co.uk/app.aspx?cmd=get_item&id=3804)

3.7 Materiály v ortotice

3.7.1 Nejčastěji používané materiály v ortotice (Černý, 2011)

- sádra - vyrábí se termickým rozkladem sádrovce, v ortotice nepostradatelný materiál, namícháním a nalitím maltoviny do sádrového negativu vzniká po vytvrdnutí sádrový pozitiv
- sádrové obinadla - klasická obinadla, do kterých je nasypána sádra, pak jsou válcována a ošetřena vhodnou apreturou, po vytvrzení vzniká sádrový odlitek-negativ

3.7.2 Nejčastěji využitelné termoplasty v ortotice (Černý, 2011)

- polyethylen (PE)- vzniká polymerací ethenu, teplota zpracování je různá, LD-PE kolem 125°,HD-PE 160-195°, má nižší únavovou pevnost při cyklickém namáhání (než PP), nelze ho spojovat lepením, nepohlcuje pot ani pachy, dá se probarvovat difúzně pomocí kolorovacích papírů
- polypropylen (PP)- termoplastický polymer, teplota zpracování 185-215°, má podobné vlastnosti jako PE, vyniká velmi dobrou chemickou a mechanickou odolností, má větší elasticitu a vyšší únavovou pevnost při cyklickém namáhání než PE, je však více křehký, v ortotice se využívá pro výrobu dynamických končetinových ortéz pro dobrou odolnost cyklickému namáhání, lze jej kolorovat jako PE
- Etylenvinylacetát (EVA)- kopolymer etylenu a vinylacetátu, teplota zpracování 160°, elastické vlastnosti, dobrá přehlednost, lesk, nízkoteplotní houževnatost, dobrá termoplastická spojovatelnost, v ortotice využitelný pro flexibilní lůžka a v podobě pěnových materiálů jako výstelka ortéz
- Nízkoteplotní plasty- vznikaly koncem 20. století, jsou určeny především pro použití ve zdravotnictví, teplota zpracování 55-60°, materiál má malou tepelnou vodivost, povrch rychle chladne, jádro je ale dlouho tvárné k možnosti natvarování na potřebnou partii, snáší se dobře v kontaktu s pokožkou, okraje ale není možné zahlazovat jako běžné plasty, rychle se taví, mají menší pevnost a tuhost než PE a PP, nejsou vhodné pro mechanicky namáhané díly, také nelze dosáhnout stejné preciznosti natvarování jako přes sádrový pozitiv
- Kopolymery- vznikají spojováním různých druhů polymerů kopolymerací EVA/LD-PE - modifikované elastické materiály, AMMA- výborná kombinace tuhosti, houževnatosti a tvrdosti, použití pro stavbu plastových ortéz, EAS- ionomer, teplota zpracování 165°, pružný transparentní materiál, v ortotice využitelný pro flexibilní lůžka.

4 ČÁST SPECIÁLNÍ

4.1 Technologický postup výroby dynamické dlahy

Dynamická dlaha se bude vyrábět u dětského pacienta s periferní parézou n. radialis a n. ulnaris. Ortézu budu vyrábět na protetice Wernio dle inspirace výrobními postupy firmy Orfit (http://www.orfit.com/en/physical-rehabilitation-dynamic-splinting-components/) modifikované vlastním technologickým postupem výroby s dodržením postupů dlahování na chirurgickém pracovišti ve Vysoké nad Jizerou (www.ruka.cosmetika.cz/pr__rhb extenzory.pdf).

Zhotovení sádrového odlitku- Ze sádrového obvazu Cellona odmotáme dvě trojité asi 12 cm. dlouhé longety. Připravíme si nádobu s teplou vodou a separační krém. Nejprve namažeme kůži dané oblasti separačním krémem. Připravené longety namáčíme ve vodě a klademe na dorsální stranu zápěstí a ruky po MCP klouby (první longeta). Druhou longetu přehneme podélně na polovinu a klademe z volární strany dlaně na dorzum ruky. Odlitek řádně prohladíme, zformujeme ruku do postavení v mírné dorzální flexi v zápěstí a necháme v této pozici vytvrdnout. Poté sádrový negativ opatrně vyvlečeme z ruky.

Obrázek č. 18: Sádrový negativ (zdroj: autor)

- Zhotovení pozitivu- Negativ zalepíme pomocí sádrových obvazů tak, aby nalévaná sádrová hmota neunikala, vylijeme separační tekutinou, následně vylijeme namíchanou sádrovou hmotou. Dovnitř dáme kovovou tyčku pro možnost uchycení ve svěráku.

Obrázek č. 19: Sádrový pozitiv (zdroj: autor)

- Úprava sádrového pozitivu modelací- Naneseme na prominující oblasti (MCP klouby, zápěstní kůstky), zarovnáme nerovnosti (pro lepší orientaci vždy nanášíme sádrovou hmotu s přidáním barvy).

Obrázek č. 20: Modelace (zdroj: autor)

- Příprava modelu na natažení- Na vyhlazený model natáhneme silonový návlek, který potřeme separační tekutinou (např.: tekuté mýdlo, nebo silikonový olej ve spreji), návlek převlékneme přes otvor v trubce a připevníme elastickou páskou.

Obrázek č. 21: Příprava modelu na natažení (zdroj: autor)

- Natažení metodou odsátí vzduchu- Na připravený model natáhneme roztavený plast (použit byl Sea-flex 300, tloušťka 3 mm od firmy North-sea-plastics, což je polyolefinový elastomer, při teplotě zpracování 150 ^{o}), plast spojíme na kovové tyčce a volární straně, odsajeme vzduch. Na volární straně dlaně plast zatlačíme, aby spoj nebyl viditelný).

Obrázek č. 22: Natažení plastu (zdroj: autor)

- Opracování plastu - Natažený plast po vychladnutí rozřízneme, sundáme z modelu, seřízneme a opracujeme (zabrousíme a zahladíme).

Obrázek č. 23: Zabroušení a zahlazení (zdroj: autor)

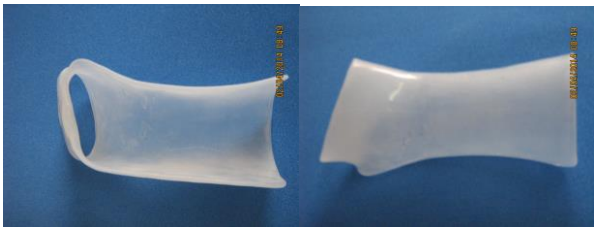

Obrázek č. 24: Dlaha po zahlazení (zdroj: autor)

- Montáž trubiček a gumových tahů- Připravíme si trubičky (Orfitube), navlékneme pružnou tyčinku a ohneme do požadovaného tvaru. Takto si připravíme trubičky pro jednotlivé prsty. Tužkou si naznačíme, do kterých míst dlahy budeme trubičky zabudovávat, následně nahřejeme dorzální stranu dlahy a vmáčkneme trubičky do požadovaných míst. Roztavíme předem připravený proužek termoplastu, přiložíme příčně přes trubičky a vmáčkneme do mezer tak, aby plasty přilnuly k sobě. Pro větší zpevnění takto aplikujeme dva proužky termoplastu za sebou. Do trubiček navlékneme gumové tahy, připravíme si očka na prsty z tenké kůže (pokud očka kloužou z prstů- zhotovíme z odstřižku kopolymerového nebo silikonového lineru) a připevníme očka ke gumovým tahům.

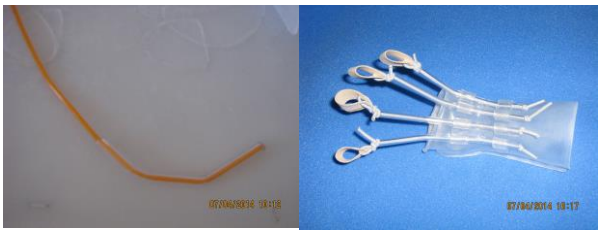

Obrázek č. 25: Ohýbání trubičky a dlaha s gumovými tahy (zdroj: autor)

- Dohotovení dlahy- dlahu dohotovíme připevněním suchého zipu v oblasti předloktí.



Obrázek č. 26: Hotová dlaha – pohled z dorzální a volární strany (zdroj: autor)

- Zkouška na pacientovi a seřízení tahů

Obrázek č. 27: Zkouška na pacientovi (zdroj: autor)

- Předání pomůcky- Pacienta (v tomto případě především matku) poučíme o správné aplikaci a zacházení s ortézou.

4.2 Technologický postup výroby noční úlevové dlahy

Noční úlevová dlaha se bude vyrábět pro stejného pacienta z důvodu polohování do lehké dorzální flexe v MP kloubech.

- Zhotovení sádrového odlitku - Ze sádrového obvazu Cellona odmotáme dvě trojité asi 20cm dlouhé longety. Postupujeme stejně jako u odlitku pro dynamickou dlahu, ale klademe na volární stranu od prstů až po střed předloktí. Formujeme do pozice lehké dorzální flexe v zápěstí a semiflexi prstů.
- Zhotovení pozitivu a modelace - Provedeme stejným způsobem jako u výroby dynamické dlahy.
- Příprava modelu na natažení - Na vyhlazený model natáhneme perlonový návlek, návlek převlékneme přes otvor v trubce a připevníme elastickou páskou.
- Natažení výstelky - Na připravený model natáhneme plastazott (firma Streifeneder), nahřátý v peci na teplotu 150 ^{o}. Z dorzální strany modelu připevníme kovovou sponkovačkou a naperforujeme trojzubcem pro umožnění přístupu vzduchu.

- Kolorování plastu termopapírem- Na roztavený polyethylen přiložíme termopapír, prohladíme a necháme asi minutu zapéct v peci, následně papír opatrně odstraníme a ihned natahujeme.
- Natažení termoplastu metodou odsátí vzduchu- Přes plastazott natáhneme roztavený plast (použit byl PE- polyethylen Simona od firmy Streifeneder, při teplotě nahřátí 160 ^{o}), plast spojíme na kovové tyčce a dorzální straně, odsajeme vzduch).
- Opracování plastu- Natažený plast po vychladnutí rozřízneme, sundáme z modelu, seřízneme a opracujeme (zabrousíme a zahladíme).
- Připevnění suchých zipů- Na plast nanýtujeme dva průvleky a ušijeme a nanýtujeme suché zipy s podložením proti otlakům.

Obrázek č. 28: Noční úlevová dlaha (zdroj: autor)

- Zkouška a předání pacientovi- Vyzkoušíme a provedeme instruktáž o správném používání.

Obrázek č. 29: Noční úlevová dlaha na pacientovi (zdroj: autor)

4.3 Zhodnocení svalové síly před a po terapii

Vyšetření svalové síly

Tabulka č. 8: Vyšetření svalové síly na HK dle Jandy před a po terapiích (zdroj: autor)

Svalový test	**P HK**	**Před terapií**	**Po terapii**
Loketní kloub - extenze	**M. triceps brachii** **M. anconeus**	**3**	4+
Předloktí-supinace	**M.supinator**	**3**	**5**
Předloktí-pronace	**M. pronator teres,** **M. pronator quadratus**	**5**	**5**
Zápěstí **-Flexe s ulnární dukcí**	**M. flexor carpi ulnaris**	**2**	**4**
-Extenze s ulnární dukcí	**M. extensor carpi ulnaris**	**1**	**3**
-Extenze s radiální dukcí	**M. extensor carpi radialis longus** **M. extensor carpi radialis brevis**	**3**	**5**
MP kloub **-Flexe**	**Mm. lumbricales interossei palmares a dorsales**	**2+**	**4**
-Extenze	**M.extensor digitorum communis** **M. extensor indicis** **M. extensor digiti minimi**	**1**	**3**
-Abdukce	**Mm. interossei dorsales** **M. abduktor digiti minimi**	**1 pro 4- 5prst** **2 pro 2-3 prst**	**3 pro 4-5prst** **4 pro 2-3prst**
-Addukce	**Mm.interossei palmares**	**2**	**4**
Karpometakarpový kloub palce -Abdukce	**M. abduktor pollicis**	**3**	**5**
-Addukce	**M. adductor pollicis**	**3**	**5**
MP kloub prstů (distální IP2) **-Flexe**	**M. flexor digitorum profundus**	**3pro 3-5 prst**	**4 +pro 3-5 prst**
MP kloub palce- Flexe	**M. flexor pollicis brevis**	**3**	**5**
MP kloub palce **-Extenze**	**M. extensor pollicis brevis** **M. extensor pollicis longus**	**3**	**5**
5. prst- Opozice	**M. oponens digiti quinti**	**1**	**3**
IP kloub palce- Extenze	**M. extensor pollicis longus**	**3**	**5**

Goniometrické vyšetření

Tabulka č. 9: Měření rozsahů v kloubech na HK před a po terapiích (zdroj: autor)

	PHK	Rovina	Aktivní	Pasivní
Před	Loketní kloub	S	0-10-110	0-0-120
	Radioulnární kloub	R	60-0-90	70-0-90
	Zápěstní kloub	S	40-0-70	80-0-90
		F	20-0-20	20-0-30
Po	Loketní kloub	S	0-0-130	0-0-130
	Radioulnární kloub	R	80-0-90	80-0-90
	Zápěstní kloub	S	80-0-80	90-0-90
		F	20-0-20	20-0-30

Z vyšetření svalové síly a měření rozsahu pohybu před a po terapii je vidět jisté zlepšení u obou vyšetření. Zlepšení ukazuje na úspěšnost terapie, do které byla zahrnuta intenzivní rehabilitace a léčba pomocí dynamické a noční úlevové dlahy.

5 ZÁVĚR

Před začátkem psaní bakalářské práce jsem si stanovila několik úkolů. Hlavním cílem bylo shrnout základní informace o léčbě šlachových poranění, zjistit možnou využitelnost dynamických dlah a popsat technologický postup výroby dynamické dlahy.

Šlachové poranění patří mezi závažné poranění, které se v žádném případě nesmí podcenit. Šlachové poranění je vždy potřeba léčit ať už konzervativně, nebo vhodným operačním zákrokem. Důležitá je především včasná diagnostika a včasné zahájení terapie. V práci jsem ukázala možné způsoby léčení podle lokalizace poranění. Ve všech studiích zabývajícími se problémem chirurgie ruky byla zdůrazněna včasná dynamická léčba ať už s použitím pasivní mobilizace jako jsou Kleinertovy tahy, nebo použití dynamické dlahy. Autoři také kladli velký důraz na spolupráci pacienta a vysokou intenzitu cvičení.

V průběhu doby také zaznamenala léčba šlachových poranění výrazných změn převážně v oblasti přesnosti operačních zákroků, které v současné době umožňuje moderní vybavení chirurgických pracovišť. Také pooperační léčbu dlahováním usnadňuje větší výběr materiálů a možnost zhotovení takovýchto dlah na specializovaných klinikách zabývajícími se chirurgií ruky.

Při vyhledávání odborné literatury zabývajícími se touto tématikou v českém jazyce jsem zjistila, že česká literatura v oblasti chirurgie ruky je srovnatelná se zahraničními publikacemi. U literatury v českém jazyce zabývající se dlahováním a možnými způsoby výroby dynamické dlahy jsem objevila značný deficit. Dostupné techniky a způsoby dlahování jsou staršího data a moderními přístupy dlahování se v současnosti žádný český autor nezabýval. Také při porovnání v praxi je zřejmé, že ortopedické protetiky u nás nepoužívají tak sofistikované komponenty a materiály jako v zahraničí, což je dané pravděpodobně cenou pomůcky a úhradou zdravotní pojišťovny. Nezkušenost mnoha protetických pracovišť v této oblasti je jistě způsoben také nedostatkem odborných školení a seminářů na toto téma.

V práci jsem se snažila popsat postup výroby dynamické dlahy inspirované metodami firmy Orfit s vlastní modifikací, která využívá dostupných materiálů se zachováním požadované funkce dynamické dlahy. Při vytváření vlastní metody výroby jsem se snažila přihlédnout také

k estetice pomůcky. Snaha byla o nenápadnost, nízkou hmotnost a vysoký komfort při nošení pomůcky.

Doufám, že moje práce bude přínosem studentům i ortopedickým pracovištím. Také bych si přála, aby v budoucnu přibylo publikací a odborných seminářů zabývajícími se touto tématikou.

SOUPIS BIBLIOGRAFICKÝCH CITACÍ

BERGER, R., WEISS, A. *Hand Surgery*. Lippincott Williams&Willkins 2004,2800s. ISBN: 0-7817-2874-6

CALABOVA. *Periferní paréza HK* [on line]. [cit. 2014/07/04]. Dostupné z: < http://www.calabova.cz/Periferni-pareza-HK.php)>

COPPARD, B., LOHMAN, H. *Introduction to splinting:* A Clinical Reasoning and problem- Solving Approach. 3. vyd. St. Louis: Mosby Elsevier, 2008. ISBN 978-0-323-03384-8.

ČAPKOVIČ, P. *Daho – systém ortéz ruky*. Článek v odb. časopise Fopto Ortopedická protetika. Ročník 5,11/2003. ISSN 1212-6705

ČERNÝ, P. *Dynamická ortéza* [on line]. [cit. 2014/08/10]. Dostupné z: < http://www.ortotika.cz/ortezy.htm >

ČERNÝ, P. *Technické základy a materiály pro obor ortotika-protetika.* 1. Vyd. Praha: Ortotika, c 2011, 111s. ISBN 978-80-260-0930-6

ČIHÁK, R. *Anatomie*: 2. upravené a doplněné vydání Praha: Grada 2001-2004,469s. ISBN 80-7169-970-5

ČINČEROVÁ, M. *Extenzory prstu* [on line]. c 2006 [cit. 2014/07/10]. Dostupné z: <http://www.lezec.cz) >

DLABAL, K. *Svalové transpozice při periferních parézách na ruce a předloktí*. 1. vyd. Hradec Králové: Nucleus HK, 2010, 104 s. ISBN 978-80-87009-74-1.

DYLEVSKÝ, I. *Funkční anatomie.* Praha: Grada, 2009, 544 s. ISBN 978-80-247-3240-4

DYLEVSKÝ, I. *Obecná kineziologie*. Praha: Grada, 1997, 192s. ISBN: 978-80-247-1649-7

ERGONA. *Ortézy horních končetin* [on line]. [cit. 2014/07/20]. Dostupné z: < http://www.protetika-ergona.cz/cs/produkty/seznam/id/5-ortezy-dolnich-a-hornich-koncetin>

FIBÍR Z, *Zóny šlachových poranění* [on line]. c 2006 [cit. 2014/07/10]. Dostupné z: < http://www.handsurgery.cz>

HADRABA, I. *Ortopedická protetika*. 1. Vyd. Praha: Karolinum, 2006. 106s. ISBN:80-246-1296-8

HADRABA, I. *Úchop v protetice*. Ortopedická protetika. 2001, č. 5. Praha:Fopto 2001. ISSN 1212-6705

HELLMUTH, T. *RHB po šlachových poranění-extenzory* [on line]. c 2009 [cit. 2014/07/04]. Dostupné z: < http:// www.ruka.cosmetika.cz/pr rhb_ extenzory.pdf.>

JACOBS, M, A. *Splinting the hand and upper extemity principles and proces*. Baltimore, Mar.: Lippincott Williams & Wilkins,2003,498s.ISBN: 9780683306309 0683306308

JANDA, V. a kol. *Svalové a funkční testy*. Praha: Grada, 2004.328 s. ISBN:978-80-247-0722-8

KRAWCZYK, P. *Ortopedická protetika*. Vyd. 1. Ostrava: Ostravská univerzita v Ostravě, 2011, 94 s. ISBN 978-80-7464-096-4.

NEHONSKÝ,J. *Daho* [on line]. [cit. 2014/07/04]. Dostupné z: < http://www. ortonehonsky.cz/ortezy/horni-koncetiny/katalog-1/>

ORFIT. *Dynamic splinting* [on line]. [cit. 2014/07/04]. Dostupné z: <http://www.orfit.com/en/physical-rehabilitation-dynamic-splinting-components/>

ORTEX. *Ortéza pro dynamické dlahování* [on line]. [cit. 2014/07/04]. Dostupné z: < http://ortex.gthink.cz/_ortex/eshop/index.php?open=sortiment&sortiment=8&under_sortiment =&view=73>

ORTOTIKA-PROTETIKA. *Ortéza dynamická tahová* [on line]. [cit. 2014/08/10]. Dostupné z: <http://www.ortotika-protetika.cz/?page=katalog-produktu&sekce=ortezy-hornich>

PATERSONMEDICAL. *Dynamická dlaha Phoenix* [on line]. [cit. 2014/08/10]. *D*ostupné z: <http//www.pattersonmedical.co.uk/app.aspx?cmd=get_item&id=3804) >

PILNÝ, J., SLODIČKA, R. *Chirurgie ruky*. 1. vyd. Praha: Grada, 2011, 395 s. ISBN 978-80-247-3295-4.

SANOMED. *Použití ortézy* [on line]. [cit. 2014/07/04]. Dostupné z: < http://www.sanomed.cz/e-shop/pouziti/ortezy+4>

SMRČKA, V. *Extenzory ruky.* 1. vyd. Brno, Institut pro další vzdělávání

pracovníků ve zdravotnictví 1998. 3O-32, 124-127 s.

SMRČKA, V. *Flexory ruky*. 1. vyd. Brno, Institut pro další vzdělávání

pracovníků ve zdravotnictví 1999. 53, 67-74, 78-80 s.

SVOJTKA& VAŠUT, *Atlas anatomie*. Praha: Svojtka, 1996,448s. ISBN 80-7180-092-9

ŠVESTKOVÁ, O., SVĚCENÁ, K. *Ergoterapie*: *skripta pro studenty bakalářského oboru Ergoterapie na 1. lékařské fakultě Univerzity Karlovy*. Praha: Univerzita Karlova, 1. lékařská fakulta, 2013, 199 s. ISBN 9788026041016

URBANOVÁ, K. *Svaly předloktí* [on line]. [cit. 2014/07/04]. Dostupné z: < http://www.volejbal- metodika.cz/www/detail/302/>

VÉLE, F. *Kineziologie, Přehled klinické kineziologie.* 2. rozšířené a přepracované vydání. Praha: Triton, 2006. 375 s. ISBN 80-7254-837-9

VESELÝ, J. a kol. aut. *Základy poúrazové rehabilitace ruky standartními metodami*. Brno: Institut pro další vzdělávání pracovníků ve zdravotnictví, 1994. 81 s. ISBN 80-7013-172-1

WERNIO. *Daho dlaha* [on line]. [cit. 2014/07/04]. Dostupné z: <http://www.wernioprotetika.cz/index.php/horni-koncetiny/daho-dlaha>

WIKISKRIPTA. *Obrna nervus radialis* [on line]. [cit. 2014/07/04]. Dostupné z: < http://www.wikiskripta.eu/index.php/Obrna_nervus_radialis)>

WIKISKRIPTA. *Obrna nervus* ulnaris[on line]. [cit. 2014/07/04]. Dostupné z: < http://www.wikiskripta.eu/index.php/Obrna_nervus_ulnaris)>

WIKISKRIPTA. *Obrna nervus* medianus[on line]. [cit. 2014/07/04]. Dostupné z: < http://www.wikiskripta.eu/index.php/Obrna_nervus_medianus)>

SEZNAM POUŽITÝCH OBRÁZKŮ

Obrázek č. 1: Kosti ruky

Obrázek č. 2: Svaly předloktí

Obrázek č. 3: Svaly a vazy ruky

Obrázek č. 4: Svaly a šlachy flexorů

Obrázek č. 5: Šlachová poutka prstů

Obrázek č. 6: Extenzory prstu

Obrázek č. 7: Zóny šlachových poranění - flexory

Obrázek č. 8: Zóny šlachových poranění ruky – extenzory

Obrázek č. 9: Paréza n. radialis

Obrázek č. 10: Paréza n. ulnaris

Obrázek č. 11: Paréza n. medianus

Obrázek č. 12: DAHO ortéza

Obrázek č. 13: Dynamická ortéza

Obrázek č. 14: Ortéza dynamická tahová

Obrázek č. 15: Ortéza pro dynamické dlahování po sutuře šlach flexorů ruky

Obrázek č. 16 : Dynamická dlaha Orfitube

Obrázek č. 17: Dynamická dlaha Phoenix

Obrázek č. 18: Sádrový negativ

Obrázek č. 19: Sádrový pozitiv

Obrázek č. 20: Modelace

Obrázek č. 21: Příprava modelu na natažení

Obrázek č. 22: Natažení plastu

Obrázek č. 23: Zabroušení a zahlazení

Obrázek č. 24: Dlaha po zahlazení

Obrázek č. 25: Ohýbání trubičky a dlaha s gumovými tahy

Obrázek č. 26: Hotová dlaha – pohled z dorzální a volární strany

Obrázek č. 27: Zkouška na pacientovi

Obrázek č. 28: Noční úlevová dlaha

Obrázek č. 29: Noční úlevová dlaha na pacientovi

SEZNAM POUŽITÝCH TABULEK

Tabulka č. 1: karpální kosti

Tabulka č. 2: Svaly kloubů ruky

Tabulka č. 3: Svaly prstů ruky, palce, malíku

Tabulka č. 4: Šlachová poutka prstů

Tabulka č. 5: Šlachová poutka palce

Tabulka č. 6: Zóny poraněných šlach flexorů

Tabulka č. 7: Zóny poraněných šlach extenzorů

Tabulka č. 8: Vyšetření svalové síly na HK dle Jandy před a po terapiích

Tabulka č. 9: Měření rozsahů v kloubech na HK před a po terapiích