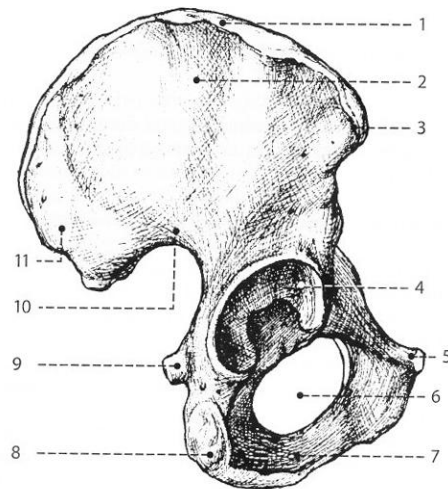
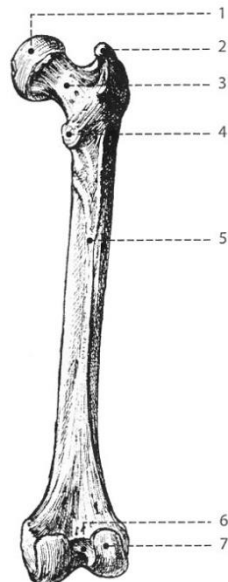


Příloha č. 1: Obr. č. 1 Os coxae dx. – zevní plocha (Dylevský, 2009, str. 133)



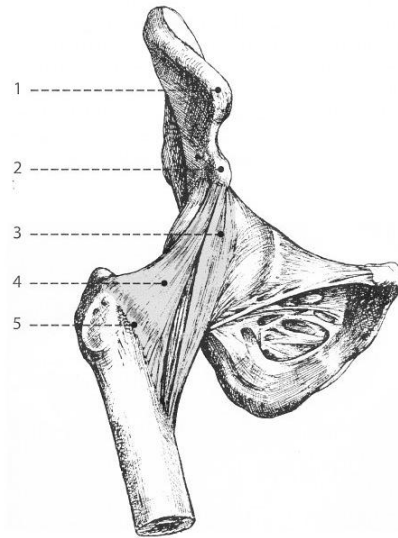
Vysvětlivky: 1 – crista iliaca, 2 – ala ossis ilii, 3 – spina iliaca anterior superior, 4 – facies lunata, 5 – os pubis, 6 – foramen obturatum, 7 – os ischii, 8 – tuber ossis ischii, 9 – spina ischiadica, 10 – incisura ischiadica major, 11 – spina iliaca posteriori superior

Obr. č. 2 Femur dx. – zadní plocha (Dylevský, 2009, str. 137)



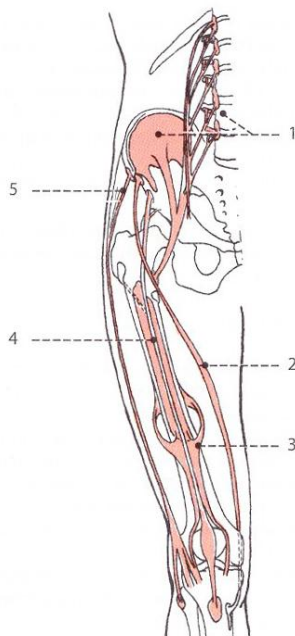
Vysvětlivky: 1 – caput femoris, 2 – trochanter major, 3 – collum femoris, 4 – trochanter minor, 5 – linea aspera, 6 – fossa intercondylaris, 7 – condylus lateralis

Příloha č. 2: Obr. č. 3 Articulatio coxae dx. – přední strana (Dylevský, 2009, str. 139)



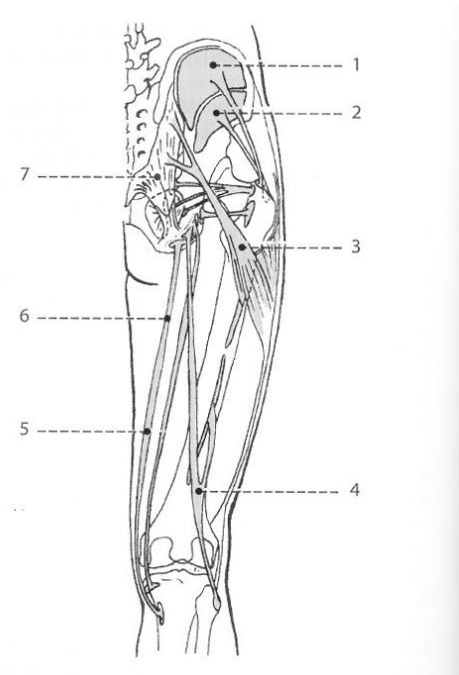
Vysvětlivky: 1 – spina iliaca anterior superior, 2 – spina iliaca anterior inferior, 3 – lig. iliofemorale, 4 – lig. ischiofemorale, 5 – linea intertrochanterica

Obr. č. 4 Začátky a úpony vnitřních kyčelních a stehenních svalů (Dylevský, 2009, str. 141)



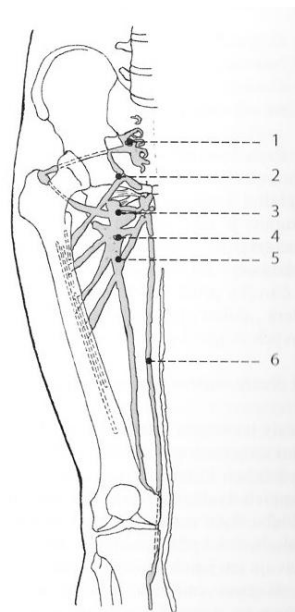
Vysvětlivky: 1 – m. iliopsoas, 2 – m. sartorius, 3 – m. vagus medialis, 4 – m. rectus femoris, 5 – m. tensor fasciae latae

Příloha č. 3: Obr. č. 5 Začátky a úpony zevních kyčelních a stehenních svalů (Dylevský, 2009, str. 142)



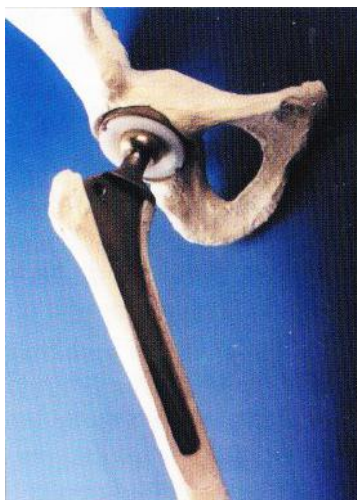
Vysvětlivky: 1 – m. gluteus medius, 2 – m. gluteus minimus, 3 – m. gluteus maximus, 4 – m. biceps femoris, 5 – m. semimembranosus, 6 – semitendinosus, 7 – lig. sakrotuberale

Obr. č. 6 Začátky a úpony svalů na vnitřní straně stehna (Dylevský, 2009, str. 144)

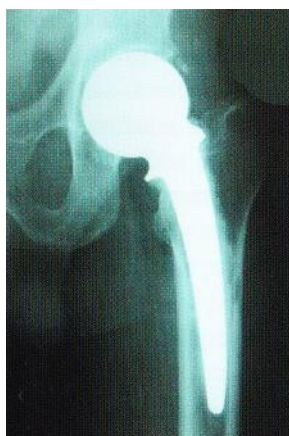

Vysvětlivky: 1 – m. piriformis, 2 – m. pectineus, 3 – m. obturatorius externus, 4 – m. adductor brevis, 5 – m. adductor magnus, 6 – m. sartorius

Příloha č. 4:

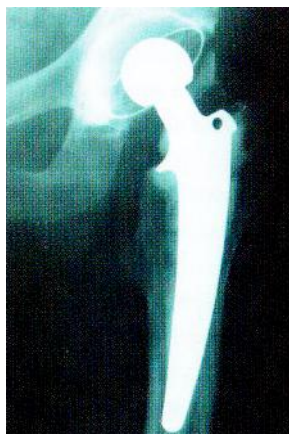

Obr. č. 7 Schéma implantace endoprotézy (Karpaš, 2004, str. 12)

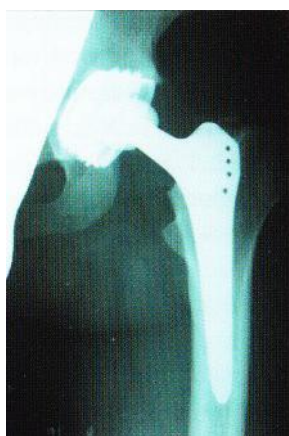

Obr. č. 8 Rtg. Po implantaci cervikokapitální endoprotézy (Karpaš, 2004, str. 13)

Příloha č.5:

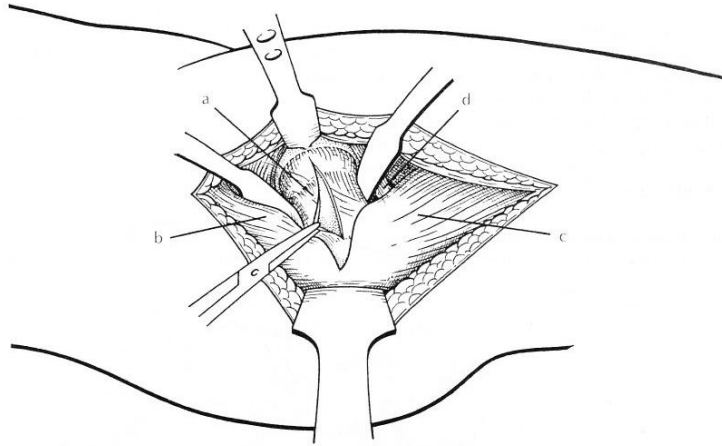


Obr. č. 9 Rtg po implantaci cementované protézy (Karpaš, 2004, str. 13)



Obr. č 10 Rtg po implantaci necementované endoprotézy (Karpaš, 2004, str. 13)

Příloha č. 6: Obr. č. 11 Anterolaterální přístup ke kyčelnímu kloubu (Čech et al., 2004, str. 112)



Vysvětlivky: a – kloubní pouzdro, b – m. gluteus medius et minimus, c – m. vastus lateralis, d - m. iliopsoas

Obr. č. 12 Příklady cvičení v S-E-T konceptu (Kolář, 2009, str. 281)

