UNIVERZITA KARLOVA V PRAZE

1. LÉKAŘSKÁ FAKULTA

BAKALÁŘSKÁ PRÁCE

Praha 2012 Zuzana Hollá

UNIVERZITA KARLOVA V PRAZE
1. LÉKAŘSKÁ FAKULTA
FYZIOTERAPIE

FYZIOTERAPEUTICKÉ PŘÍSTUPY VEDOUCÍ K OBNOVĚ FUNKCE U PACIENTŮ PO FRAKTUŘE HLEZNA

BAKALÁŘSKÁ PRÁCE

Vedoucí práce: Autor:
Mgr. Miroslava Senetyčová Zuzana Hollá

Praha 2012

Univerzita Karlova v Praze
1. lékařská fakulta

Klinika rehabilitačního lékařství
Albertov 7
Praha 2

Studijní program: Specializace ve zdravotnictví

Studijní obor: Fyzioterapie

Zuzana Hollá

Fyzioterapeutické přístupy vedoucí k obnově funkce u pacientů po fraktuře hlezna

Physiotherapy approaches to restore function in patients after ankle fracture

Bakalářská práce

Vedoucí závěrečné práce: Mgr. Miroslava Senetyčová

Praha, 2012

PODĚKOVÁNÍ

Chtěla bych poděkovat vedoucí bakalářské práce, Mgr.Miroslave Senetyčové za vedení, cenné poznámky, odborné připomínky, podněty a náměty.

Dále bych chtěla poděkovat fyzioterapeutce, Jaroslavě Sloupové, která mi umožnila absolvovat odbornou praxi na pracovišti Polikliniky Prosek a ověřit si praktické znalosti.

Prohlašuji, že jsem závěrečnou práci zpracovala samostatně a že jsem řádně uvedla a citovala všechny použité prameny a literaturu. Současně prohlašuji, že práce nebyla využita k získání jiného nebo stejného titulu.

Souhlasím s trvalým uložením elektronické verze mé práce v databázi systému meziuniverzitního projektu Theses.cz za účelem soustavné kontroly podobnosti kvalifikačních prací.

V Praze dne: ……

_____

Zuzana Hollá

IDENTIFIKAČNÍ ZÁZNAM

HOLLÁ, Zuzana. *Fyzioterapeutické přístupy vedoucí k obnově funkce u pacientů po fraktuře hlezna [*Physiotherapy approaches to restore function in patients after ankle fracture*]*. Praha, 2012. 65 s., 7 příl. Bakalářská práce (Bc). Univerzita Karlova v Praze, 1. lékařská fakulta, Klinika rehabilitačního lékařství. Vedoucí práce Mgr. Miroslava Senetyčová.

ABSTRAKT BAKALÁŘSKÉ PRÁCE

Jméno: Zuzana Hollá

Vedoucí práce: Mgr. Miroslava Senetyčová

Název bakalářské práce:

Fyzioterapeutické přístupy vedoucí k obnově funkce u pacientů po fraktuře hlezna.

Abstrakt bakalářské práce:

Cílem bakalářské práce je shrnout poznatky týkající se problematiky úrazů hlezenního kloubu a uvést algoritmus fyzioterapeutických postupů a metodik u pacientů po frakturách v této oblasti. Poukázat na to, že komplexní fyzioterapie ihned po repozici vede k obnově funkce kloubu a předchází chronickým obtížím.

Teoretická část mé bakalářské práce je rozdělena na dvě části obecnou a speciální. Část obecná je věnovaná popisu stavby a funkce hlezenního kloubu. V traumatologické části zmiňuji typy úrazů a možnosti konzervativní a chirurgické léčby. Kapitoly speciální části jsou zaměřené na aplikaci konkrétních fyzioterapeutických postupů a metodik u vybraných pacientů po traumatickém úrazu hlezenního kloubu. Zahrnuje zmínku o možnosti využít protetických pomůcek – ortotik a kalceotik.

Praktická část obsahuje dvě kazuistiky sledovaných pacientů po traumatickém úrazu hlezenního kloubu, s navrženou cvičební jednotku, kterou pacienti podstoupili.

Klíčová slova:

hlezenní kloub, zlomenina, imobilizace, dorzální flexe, fyzioterapie

Title:

Physiotherapy approaches to restore function in patients after ankle fracture.

Abstract:

The aim of this work is to summarize knowledge on the issue of ankle injuries and give an algorithm physiotherapy procedures and methodologies in patients after fractures in this area. Noted that a comprehensive physiotherapy immediately after reduction leads to the restoration of joint function and prevent chronic problems.

General part is devoted to the description of construction and function of the ankle joint. The mention of the types of trauma injuries and the possibility of conservative and surgical treatment. Special chapters are focused on the application of specific physiotherapy techniques and methodologies in selected patients after traumatic injury of ankle joint. Includes mention of the possibility of using prosthetic aids - kalceotics and orthotics.

The practical part contains two case studies followed patients after traumatic injury of ankle joint, with the proposed training unit, the patients underwent.

Key words:

ankle joint, fracture, immobilization, dorsal flexion, physiotherapy

Univerzita Karlova v Praze, 1. lékařská fakulta

Kateřinská 32, Praha 2

Prohlášení zájemce o nahlédnutí závěrečné práce absolventa studijního programu uskutečňovaného na 1. lékařské fakultě Univerzity Karlovy v Praze

Jsem si vědom/a, že závěrečná práce je autorským dílem a že informace získané nahlédnutím do zveřejněné závěrečné práce nemohou být použity k výdělečným účelům, ani nemohou být vydávány za studijní, vědeckou nebo jinou tvůrčí činnost jiné osoby než autora.

Byl/a jsem seznámen/a se skutečností, že si mohu pořizovat výpisy, opisy nebo kopie závěrečné práce, jsem však povinen/a s nimi nakládat jako s autorským dílem a zachovávat pravidla uvedená v předchozím odstavci.

Příjmení, jméno (hůlkovým písmem)	Číslo dokladu totožnosti vypůjčitele (např. OP, CP)	Signatura závěrečné práce	Datum	Podpis

OBSAH

ÚVOD

Přesto, že si lidé stále více uvědomují důležitost zdravých a dobře fungujících končetin, mají s nohama problémy. Kromě srdce jsou tak naše nohy snad nejvytíženějším orgánem. Přitom se s velkou péčí věnujeme obličeji, vlasům, staráme se o ruce a kůži, ale nohy jsou někde na pozadí zájmu, jako nějaká samozřejmost, která nás zanese tam, kam chceme. Občasná pedikúra je asi tak jediné, co jsme ochotni pro své nohy udělat. Dokud se ovšem neozve bolest nebo nějaký chronický problém. Pak vyčítavě sklápíme zrak dolů a ptáme se: „Co se to děje?“

Bolesti nohou jsou v mnoha případech zapříčiněny poruchou statiky chodidel (pokles klenby - příčné i podélné, povolení vazů, blokády, halux valgus, digiti hammati atd.). Nestabilita a pohyb nohy uvnitř boty, může také způsobit různé poškození nohou a při nesprávné podpoře nohou se mohou vyskytnout problémy celého těla. Správná statika nohou, je důležitá pro zmírnění potíží s celým pohybovým aparátem. Bolí vás kolena, kyčle, záda, ramena či krk? Problém může být v nohou. To si málokdo z lidí uvědomí.

„ Noha slouží jako spojení těla s okolním prostředím a zpětnou propriocepcí udržuje vzpřímený stoj. Každý krok začíná noha jako flexibilní struktura neznaje, na co v prostředí narazí, a dokončuje jej jako rigidní páka, udržující balanci těla. “ (Dungl a kol., 2005)

Dolní končetina je orgánem opory a lokomoce vzpřímeného těla po dvou končetinách. Ve srovnání s horní končetinou má sice stejné základní články, ale má robustnější kostru, mohutnější svalové skupiny a omezenou pohyblivost jednotlivých kloubů. (Dylevský, 2000)

V současné době, kdy máme na výběr širokou škálu sportovních aktivit, dříve méně známých a dostupných, jako je carvingové lyžování, tenis, squash, seskoky padákem, in-line bruslení, bojové sporty, atd., roste i počet úrazů hlezenního kloubu. Sportovní aktivity mohou také vést i ke vzniku funkčních poruch hlezenního kloubu, které se mohou řetězit do celého těla. Funkční poruchy mohou vzniknout v průběhu sportovní aktivity, ale také jako následek traumatického úrazu kde při nesprávné terapii je pacient nucen zatěžovat nesprávné svalové skupiny. Tým pak dochází k přetížení svalové skupiny a následným dysbalancím.

Důležitá je prevence abychom předešli distorsím - podvrtnutím kotníků, musíme zajistit stabilní postavení nohou. Zvláště při sportech se skoky, doskoky, odrazy a častou změnou směru a rychlosti, v nerovném terénu apod. Pevná a kvalitní obuv je nejlepší prevencí. Velmi důležitá je příprava ve smyslu dobrého vnímání pohybu (propriocepce) a koordinace pohybu.

Toto téma je pro mne velmi zajímavé z hlediska budoucí praxe, a vzhledem k mému okolí, kde potkávám mnoho lidí, s různými zdravotními problémy, které můžou vycházet právě z nohy jako hlavního opěrného systému. Mnoho lidí si, neuvědomuje, že i bolest zad může mít svůj původ v noze.

Má práce je rozdělená do dvou na sebe navazujících celků. Teoretická část, která se zabývá stručně anatomií hlezenního kloubu, přiblížením složitosti jeho stavby, připomeneme také kineziologický systém a biomechanické aspekty v pohybu nohy. V traumatologické části se zaměřuji na úrazy hlezenního kloubu, typy poškození a jejich následná možná léčba a terapie. V kapitolách speciální části jsem uvedla terapeutické metody, které je možné využít při sestavení fyzioterapeutického plánu po trimalleolární fraktuře. Věnovala jsem se také možnosti využít protetických pomůcek – ortoptik a kalceotik. Praktická část obsahuje kazuistiku sledovaného pacienta po traumatickém úrazu hlezenního kloubu. Také obsahuje navrženou cvičební jednotku, kterou pacient podstoupil. V závěru uvádím výsledky terapie, která byla navržená vzhledem k věku a stavu pacienta. Ve své práci se zabývám algoritmem fyzioterapie po zlomenině hlezna a návratem plné funkce končetiny využitím všech dostupných pomůcek. Od holí přes ortopedické boty až po využití ortéz pro zkvalitnění života.

Důvodem volby tohoto tématu bakalářské práce byl můj zájem o úrazy dolních končetin a fyzioterapii po frakturách a distorzích v oblasti hlezenního kloubu. Chtěla bych poukázat na důležitost okamžité rehabilitace ihned po repozici či už konzervativním způsobem nebo využitím dostupných kompenzačních pomůcek. Taky je namístě poukázat na důležitost komplexní fyzioterapie se zaměřením na posílení oslabených svalů ne jenom v oblasti hlezenního kloubu, ale celého těla.

1 PŘEHLED TEORETICKÝCH POZNATKŮ HLEZENNÍHO KLOUBU

1.1 Anatomie hlezenního kloubu

1.1.1 Kostní struktury hlezenního kloubu

- **Tibia (kost holenní)**

Kost holenní leží na mediální straně bérce, její proximální konec je zesílen a tvoří ho dva hrboly, *condylus medialis a condylus lateralis*. Jejich styčné plochy, *facies articulares superiores* se v kolenním kloubu spojují s příslušnými kondyly femuru. Pod laterálním kondylem se dorsolaterálně nachází malá styčná ploška, *facies articularis fibularis*, pro styk hlavičky fibuly s tíbí. Diafysa tibie má tvar trojbokého hranolu. Vpředu, na rozhraní proximální epifysy a diafysy je výrazná drsnatina, *tuberositas tibiae*, na kterou se upíná silný vaz, ligamentum patellae. Distální epifysa tibie se opět rozšiřuje a na mediální straně vybíhá v hrbol, *malleolus medialis*, také vnitřní kotník. Distální plocha tibie končí styčnou ploškou, *facies articularis distalis tibiae*, která se spojuje tibii s kostí hlezennou. Zmíněná ploška přechází na laterální stranu vnitřního kotníku, *facies articularis malleoli tibialis.* (Čihák, 2001; Dokladal, Pač, 1997; Grim, Druga, 2005)

- **Fibula (kost lýtková)**

Je to dlouhá tenká kost, ležící na laterální straně bérce. Horní konec je rozšířen v hlavici, *caput fibulae*. Hlavice vybíhá proximálně v hrot, *apex capitis fibulae*. Distální konec vybíhá v zevní kotník, *malleolus fibularis (lateralis).* Na mediální straně kotníku je styčná ploška, *facies articularis malleoli lateralis,* pro spojení s kostí hlezennou. (Čihák, 2001; Dokladal, Pač, 1997; Grim, Druga, 2005)

- **Ossa tarsi (kosti zánártní)**

Úsek nohy zvaný tarsus, zánártí je složen ze sedmi kostí uložených do dvou paprsků. Mediální zahrnuje talus, os naviculare, ossa cuneiformia a navazujíci I-III metatarzálni kost. Laterální paprsek tvoří calcaneus, os cuboideum a na ni navazující IV.-V. metatars. Toto uspořádaní, má zásadní význam pro nožní klenbu. Talus, kost hlezenní vytváří skloubení s kostmi bérce, calcaneus, kost patní zdola skloubená s talem a posunutá fibulárně Os naviculare, kost loďkovitá připojená vepředu k talu. Ossa cuneiformia (os cuneiforme mediale na straně palcové, intermedium et laterále na straně malíkové) tři kosti klínové ve skloubení s kosti loďkovitou zepředu. Všechny tři mají tvar klínu, kde mediální je největší a má klín obrácen směrem dorzálně. Střední a laterální klínová kost mají klín otočený směrem do planty. Střední klínová kost je nejkratší. Laterální klínová kost je zevně skloubená s os cuboideum. Os

cuboideum má nepravidelný tvar a zaujímá střední část zevního okraje nohy. (Čihák, 2001; Dokladal, Pač, 1997; Grim, Druga, 2005).

- **Ossa metatarsi (kosti nártní)**

Kostí nártních je pět a číslujeme je od palcové strany ke straně malíkové (I. – V.), tvoří část skeletu nohy zvanou metatarsus. Na každém z pěti metatarsu rozlišujeme proximálně širší *basis*, uprostřed protáhly štíhly *corpus* a distálně *caput.* (Čihák, 2001; Dokladal, Pač, 1997; Grim, Druga, 2005)

- **Ossa sesamoidea pedis (sesamské kůstky nohy)**

Vyskytují se ve dvojici. Nacházejí se pod hlavicí palcového metatarsu, mohou se však, ale vyskytnout i pod hlavicemi ostatních metatarsálních kostí. (Čihák, 2001; Dokladal, Pač, 1997; Grim, Druga, 2005)

1.1.2 Kloubní a ligamentózní aparát nohy

- **Juncturae tibiofibulares**

articulatio tibiofibularis

Kloubní spojení hlavice fibuly s tíbií. Kloubní plošky, *facies articularis capitis fibulae*a *facies articularis fibularis tibiae* jsou ploché a rovné. Je to kloub s rovnými, šikmo postavenými styčnými plochami a s pevným krátkým pouzdrem, jež je zesíleno vazy lig. capitis fibulae anterius et posterius. Možné jsou posuvné pohyby v nepatrném rozsahu.

membrana interossea cruris

Je to vazivová ploténka napjata mezi *margo interosseus* tibie a fibuly. Na místě odstupu některých svalů bérce. Snopce sestupují od tíbie šikmo distálně k fibule.

syndesmosis tibiofibularis

Distální spojení tibie a fibuly. Pevné spojení významné pro hlezenní kloub vytváří vidlici kotníků, ve které se pohybuje hlezenní kost. Zesilují jej tibiofibulární vazy lig. tibiofibulare ant. et post. Nověji bylo prokázáno, že i mezi distálními konci tibie a fibuly jsou kloubní plošky.

- **Articulationes pedis**

Klouby nohy zahrnují několik etáži skloubení.

Articulatio talocruralis, horní kloub zánártní čili kloub hlezenní je skloubení vidlice bércových kostí a kosti hlezenní, vidlice kostí bércových nasedá na talus. Kloubní pouzdro je zesíleno vazy: *ligamentum collaterale mediale* (*lig. deltoideum*), *ligamentum collaterale fibulare*. Je to kloub kladkový a umožňuje plantární a dorzální flexi nohy v celkovém rozsahu

40-50° sdružené i s dalšími pohyby. S plantární flexi současně inverze nohy, s dorzální flexi současně everze.

Dolní kloub zánártní, k němuž patří dva samostatné popisované oddíly tvoříci funkční celek.

Articulatio subtalaris tvoří zadní část je to samostatný kloub mezi talem a kalkaneem, Kloubní pouzdro je zesíleno vazy *lig. talocalcaneum laterale et mediale.*

Articulatio talocalcaneonavicularis tvoří přední část kloubu a tvoří složitý kloub, skloubení talu s kalkaneem a s os naviculare. Kloubní pouzdro je velmi tenké a společné pro všechny části. Na plantární straně je spojení zesíleno silným vazem, *lig. calcaneonaviculare plantare*. Kloubní pouzdro je zesíleno dalšími významnými vazy: *lig. talonaviculare*, *lig. talocalcaneum interosseum* a *lig. calcaneonaviculare*. Rozhraní mezi oběma skloubeními tvoří sinus tarsi. Oba klouby tvoří mechanickou jednotku, kde se uskutečňují pohyby vnitřní a zevní rotace nohy.

Articulatio calcaneocuboidea je málo pohyblivé spojení v laterální části, mezi sedlovitě prohnutými kloubními ploškami na kosti patní a krychlové.

Jako funkční a klinická jednotka v rámci dolního zánártního kloubu je i Chopartův kloub, art. tarsi transversa, který tvoří art. talonavicularis a art. calcaneocuboidea. Kloubní linie vytváří písmeno S. V Chopartovém kloubu dochází často k distorzím a je místem kde se provádí amputace distální části nohy.

Articulatio cuneonavicularis tuhý kloub kde se spojuje distální plocha os naviculare a proximální kloubní plošky všech tří ossa cuneiformia, spojený se skloubením mezi os cuneiforme laterále a os cuboideum – art. cuneocuboidea. Mezikostní a plantární vazy kloubů pomáhají udržet příčnou klenbu nohy.

Articulationes tarsometatarsales jsou skloubení zánártních kostí s kostmi nártními. Skloubení je tuhé a společně s articulationes intermetatarsales vytváří funkční jednotku Lisfrankův kloub.

Articulationes intermetatarsales jsou spojení bazí sousedních nártních kostí.

Articulationes metatarsophalangeae jsou klouby mezi hlavicemi nártních kostí a proximálními články prstů. Mají obdobné uspořádaní jako klouby karpometakarpové. Pouzdra jsou opatřena kolaterálnimi vazy a podložena plantárnima ligamentama. Možné pohyby jsou flexe, extenze a mírna dukce pouze při extenzi.

Articulationes interphalangeae pedis jsou kladkové klouby spojující články prstů. Kloubní pouzdro je zesíleno ligamentama ligg. colateralia a ligg plantaria. Pohyblivost ve smyslu flexe a extenze je menší než u obdobných kloubu ruky. (Čihák, 2001; Dokladal, Pač, 1997; Grim, Druga, 2005)

1.1.3 Svaly

Svaly podílející se na funkci nohy je možné rozdělit do dvou skupin. Dlouhé zevní svaly nacházející se v oblasti lýtka a bérce a krátké vnitřní svaly v oblasti vlastní nohy.

Dlouhé zevní svaly, přední skupina:

- m. tibialis anterior (n. peroneus profundus)
- m. extensor hallucis longus (n. peroneus profundus)
- m. extensor digitorum longus (n. peroneus profundus)
- m. peroneus longus (n. peroneus superficialis)
- m. peroneus brevis (n. peroneus superficialis)
- m. peroneus tertius (n. peroneus profundus)

Dlouhé zevní svaly, zadní skupina:

- m. triceps surae (n. tibialis)
- m.soleus (n.tibialis)
- m. plantaris (n. tibialis)
- m. popliteus (n.tibialis)
- m. tibialis posterior (n. tibialis)
- m. flexor digitorum longus (n. tibialis)
- m. flexor hallucis longus (n. tibialis)

Krátké svaly nohy

- svaly na hřbetu nohy:

- m. extensor digitorum brevis (n. peroneus profundus)
- m. extensor hallucis brevis (n. peroneus profundus)

- svaly v plantě:

-svaly palce:

- m. abductor hallucis (n. plantaris medialis)
- m. flexor hallucis brevis (n. plantaris medialis)
- m. adductor hallucis (n. plantaris lateralis)

-svaly malíku:

- m. abductor digiti minimi (n. plantaris lateralis)
- m. flexor digiti minimi brevis (n. plantaris lateralis)

- m. opponens digiti minimi (n. plantaris lateralis)

- svaly střední skupiny:

- m. flexor digitorum brevis (n. plantaris medialis)
- m. quadratus plantae (n. plantaris lateralis)
- mm. lumbricales I.-IV. (n. plantaris medialis, n. plantaris lateralis)
- mm. interossei plantares I.-III. et dorsales I.- IV. (n. plantaris lateralis)

Vnitřní svaly nohy se aktivují při adaptaci na terén, jehož nerovnosti proprioceptivně i taktilně vnímají. Tyto drobné svaly nastavují profil nohy při iniciaci vzpřímeného držení. Nošení bot má zabránit poranění planty, ale bráni adaptační funkci nohy, protože bota funguje spíše jako dlaha. Vnější svaly nohy slouží jednak k udržování stabilní polohy ve vzpřímeném stoji, které je provázeno trvale nepatrným kolísáním mezi supinací, pronací, flexí a extenzí nohy. Tyto svaly mají vliv i na udržení nožní klenby vestoje, která je ovlivňovaná i polohou hlavice femuru v kyčelním kloubu. Slouží i k odvíjení chodidla při chůzi. (Véle, 2006)

1.1.4 Klenba nožní

Dle Dylevského (2009) noha má dvě hlavní funkce nese hmotnost těla a také umožňuje přesun této hmotnosti při lokomoci

Tvar nožní klenby vytváří vzájemná artikulace tarzálních kostí. Tvoří dvě sklenutí, která vytváří podélnou a příčnou klenbu nožní. Podélnou klenbu nožní tvoří dva paprsky, mediální – talus, os naviculare, ossa cuneiformia a I. - III. metatarz, laterální paprsek – calcaneus, os cuboideum a IV. - V. metatarz. Vrcholem podélné klenby je talus. Oba paprsky podélné klenby jsou proximálně blízko sebe a distálně se vějířovitě rozbíhají. Více je vyklenutý palcový paprsek. Zevní paprsek je nejen nižší, ale také méně rigidní. Podélná klenba nohy je výrazně vytvořena na vnitřním okraji nohy. (Dylevský, 2009). Příčnu klenbu tvoří ossa cuneiformia a kosti metatarzální, kde je příčné prohnutí konkavitou na straně plantární. Příčna i podélná klenba je udržována jak anatomickým uspořádáním kostí, ligamenty tak tahem svalů. Podélnou klenbu udržují vazy: ligamentum plantare longum, soubor vazu mezi tarzalními kostmi, tarzometatarzové vazy na plantární straně nohy, aponeurosis plantaris a svaly: m. tibialis posterior et anterior, m. flexor halucis longus, m. flexor digitorum longus. Příčná klenba je udržovaná vazy: ligamenta intercuneiformia interossea, ligamentum cuneonaviculare plantare, ligamenta tarsometatarsea a svalem m. peroneus longus. Klenba nožní brání kompresi měkkých tkání v plantě a výrazně podporuje pružnost nohy při došlapu Ve výsledku se noha opírá o podložku ve třech bodech, proximálně v místě tuber calcanei a distálně v místě hlavičky prvního

a pátého metatarsu. Pro stabilitu musí být těžiště uprostřed těchto bodů. (Čihák, 2001; Dylevský, 2009; Grim, Druga, 2005)

Zastánci spirální dynamiky tvrdí, že v stavbě lidského těla se nachází spirální princip. Při vývoji od úchopové nohy opičí k lidské noze se kulovitá klenba přebudovala. Pata se otočila o 90 stupňů, zmohutněla a palec se uložil rovně dopředu – vznikla spirální klenba. Pro představu je možné udělat pokus s ručníkem. Ždímáním složeného ručníku pozorujeme změny. Ruce se hýbou protichůdným směrem, uprostřed se vyklene oblouk ve tvaru C a při další rotaci se konce ručníku zatočí do tvaru S. Tak vznikla trojrozměrná šroubovitá spirála. Podobným způsoben funguje princip spirály na noze, přednoží se vytáčí směrem dovnitř a pata směrem ven. Tímto principem se klínovité kosti dostávají těsně k sobě a drží stabilní vrchol klenby (Larsen, 2007).

Udržení podélné a příčné klenby je závislé na třech faktorech:

- celkovém tvaru kostry nohy a architektonice jednotlivých kostí
- vazivovém systému nohy
- svalech nohy

Dle současného poznatku platí, že rozhodující význam pro udržení obou nožních kleneb mají svaly, ale uspořádání kostěných elementů a jejich zajištěni vazy je neopominutelným předpokladem zachování klenby. Pouze svaly k udržení kleneb nestačí!

Elektromyografické studie jak uvádí Dylevský (2009) totiž informují o tom, že při normálním zatížení jako stoj nebo chůze nejsou svaly dosud považovány za klíčové pro udržení kleneb vůbec aktivovány. Teprve při zatížení, které se při běžné chůzi vůbec nevyskytuje, dochází k jejich kontrakci.

Výsledky stabilometrických měření ukazují, že 60% hmotnosti těla směřuje do zadní části nohy a 40% do přední části nohy. Celý problém zřejmě spočívá v tom, že aktivně se kontrahující svaly představují dynamickou rezervu, která se uplatňuje až na noze vystavené zvýšené zátěži. Tyto skutečnosti nemění nic na klinické zkušenosti, která vede k aktivnímu posilování všech svalových složek, jež se podílejí na udržení nožní klenby. (Dylevský, 2009)

Obr.1 Podélná a příčná klenba (Gross, Fetto & Rosen, 2005)

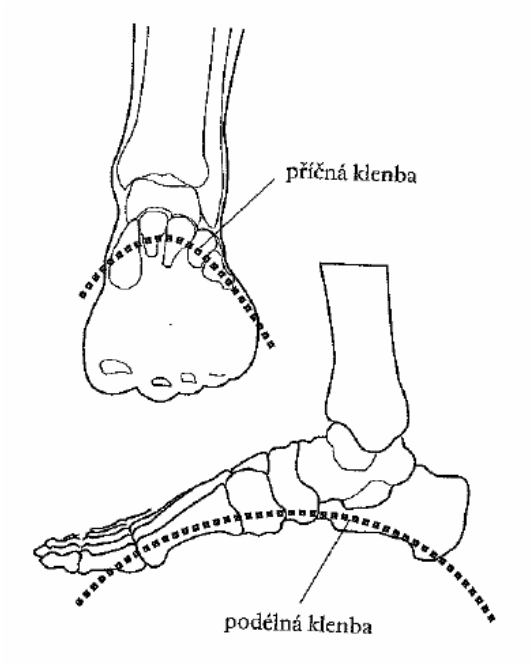

1.2 Biomechanika chůze

Normální chůzi můžeme definovat, jako způsob lokomoce, který umožňuje pohyb těla směrem dopředu v prostoru. Při tomto pohybu opisuje těžiště ventrálně od obratle S1 sinusoidu ve vertikální a horizontálni rovině s minimální amplitudou. Jakékoliv zvětšení amplitudy při chůzi znamená zvýšení jak energetického výdeje, metabolických nároku tak v konečném důsledku snížení výkonnosti a zvýšení únavy. K minimalizaci amplitudy slouží určité posturální mechanismy. Pět determinant snižuje vertikální výchylku a šestá redukuje laterální dislokaci těžiště. Anteverze pánve přibližně 5stupňů na straně švihové, rotace pánve celkem 8st na straně švihové, flexe kolene až do 20stupňů na začátku stojné fáze, plantární flexe až do 15stupňu na začátku stojné fáze, plantární flexe až do 20stupňů v konečné fázi stoje. Šestou determinantou je zúženi základny chůze, které umožňuje fyziologická valgotizace kolene a pokládaní nohou. (Gross, 2005)

V literatuře můžeme nalézt celou řadu definic chůze:

- Lokomoce charakteristická obdobími zatěžování a nezatěžování končetin (Kirtley, 2006).
- Střídání sekvencí jednoduché a dvojité opory dolních končetin (Enoka,1994).
- Opakování sekvence svalově kontrolovaných pohybů v kloubech, opakujících se pro každou končetinu, které současně posunují tělo vpřed a udržují stabilitu těla (Smith, Michael & Bowker, 2004).

- Dle Hněvkovského je chůze rytmický pohyb vykonávaný dolními končetinami a provázený souhyby všech částí těla. Každý krok má jeden okamžik, kdy obě nohy spočívají na zemi – dvojí opora, mezi oběma okamžiky dvojí opory spočívá tělo na jedné končetině a druhá končetina přitom kmitá dopředu – jednostranná opora (Haladová, 2008)
- Lokomoce je definována jako přesun těla z jednoho místa na místo druhé. Nejběžnějším typem lokomoce je chůze, která slouží k základním životním potřebám při sebeobsluze, tak i při práci v zaměstnaní. (Véle, 2007)
- Normální lidskou chůzi můžeme definovat jako lokomoci pomocí dvou dolních končetin, které se pohybují střídavě a provádějí oporu a propulzi. (Whittle, 2007)

Chůze je cyklická činnost, která je rozdělená na dvě fáze opěrnou (stojnou) a švihovou (kročnou) a skládá se z neustálého opakování kroků. Krok je souhrn pohybů, které probíhají mezi tím, když se jedna dolní končetina dostane do stejné polohy, ve které byla předtím druhá. Za délku kroku je považovaná vzdálenost od dotyku paty jedné dolní končetiny po dotyk paty druhé dolní končetiny. (Gross, 2005)

Obr.2 Fáze krokového cyklu (Gross, Fetto & Rosen, 2005)

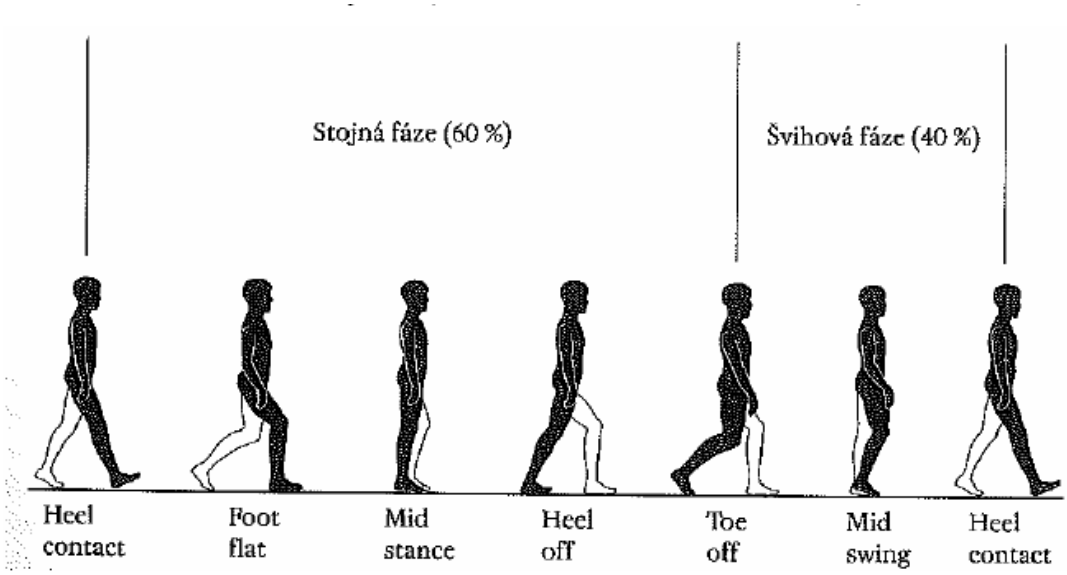

Část cyklu zajímá stoj na obou nohou – fáze dvojí opory. Fáze dvojí opory začíná dotykem paty jedné končetiny a končí odtržením palce druhé končetiny od podložky. Tvoří tak asi 12% cyklu. Za délku jednoho cyklu považujeme interval mezi dvěma kontakty stejné nohy s podložkou, jinými slovy je to celý dvojkrok. (Gross, 2005)

1.3 Traumatologie

1.3.1 Definice úrazu

Trauma je jednorázový náhle vzniklý děj, který má za následek poruchu stavby a funkce postižené části těla nebo celého organizmu (Müller, Müllerová, 1992).

Úraz je tělesné poškození, které vzniká nezávisle na vůli postiženého náhlým a násilným působením zevních sil. Úrazy můžeme rozdělit na úrazy dopravní, pracovní úrazy, zemědělské a lesnické úrazy, domácí úrazy, sportovní úrazy a úrazy kriminální.

Zlomeninu definujeme jako poruchu kontinuity kosti. Jsou dva druhy zlomenin kompletní a inkompletní : infekce či subperiostální fraktura. Zlomenina vzniká mechanizmem přímým nebo nepřímým. Zlomeniny se dělí na úrazové, únavové a patologické. Protože tato práce je zaměřená na poúrazové zlomeniny hlezenního kloubu, budu se zabývat pouze zlomeninami úrazovými a jejich dělením. (Koudelka, 2002; Pokorný, 2002)

1.3.2 Klasifikace úrazových zlomenin

Klasifikace zlomenin **dle etiologie:**

- vzniklé náhlým akutním násilím – nejčastější
- vzniklé dlouhotrvajícím opakovaným submaximálním násilím, stresfraktury neboli únavové (pochodová zlomenina 2. metatarzu)
- patologické zlomeniny – kosti jsou postižené jiným procesem, tumorem, zánětem. Stačí minimální násilí.

Dělení zlomenin **dle linie lomu**:

- příčná – linie lomu prochází kolmo na podélnou osu kosti
- šikmá – krátce šikmá linie není delší než dvojnásobek příčné osy kosti
- dlouze šikmá – linie je delší než dvojnásobek příčné osy kosti. Jsou nestabilní.
- spirální – linie lomu je spirála
- tříštivá (kominutivní) – přítomno několik linií lomu, což ve výsledku vytvoří více než dva fragmenty
- kompresivní – vzniká ve spongiózní kosti kompresí trámčiny
- zaklíněné – úlomky jsou vklíněny do sebe
- avulzní – odtržení kostního hrbolu tahem svalstva
- kombinace

Klasifikace zlomenin **dle dislokace:**

- ad latus – do strany
- ad axim – do úhlu
- cum rotatione – s rotací, je nutné vždy 100% reponovat
- ad longitudinem – do délky (cum contractione – se zkrácením, cum distractione – s prodloužením)

Dislokační zlomeniny hodnotíme vždy podle periferního fragmentu proti centrálnímu. Luxační zlomeniny jsou hodnoceny obráceně.

Dělení zlomenin **dle lokalizace**:

- epifyzární poranění – zlomenina většinou nitrokloubní, nejčasnější léčba je repozici a osteosyntézu (šroub nebo drát)
- metafyzární zlomeniny – příkloubní zlomeniny, nejčatější léčba je osteosyntézou (dlaha)
- diafyzární zlomeniny – poranění středních 3/5 kosti – léčení nitrodřeňovým hřbetem nebo dlahou
- zlomeniny axiálního skeletu – tj. pánve a páteře vyžadují speciální metody stabilizace

Dělení zlomenin **dle poranění kožního krytu:**

- zavřené – nemají poraněný kožní kryt ránou a kost nekomunikuje s okolním prostředím
- otevřené – komunikují s vnějším prostředím ránou (Koudelka, 2002)

Mezinárodně uznávaná komplexní klasifikace AO klasifikace zlomenin byla zavedena v roce 1987 a doplněna v roce 1996 jako systém CCF (Comperhensive Classification of Fractures). Základem je RTG snímek a zlomenina je definovaná čtyřmístným kódem. První číslice určuje anatomickou oblast zlomeniny. Druhá číslice označuje poraněný segment kosti. Na třetí místo se zařazuje písmeno A, B nebo C, které určuje povahu zlomeniny. Číslice na čtvrtém místě udává závažnost poranění. Případně pátá číslice (subsegment) je doplňující a je určená pro speciální vyhodnocovaní. (Pokorný, 2002)

1.3.3 Hojení zlomenin

Hojení zlomeniny je návrat k původní integritě a pevnosti kosti. Důležitá je přítomnost pluripotentní buňky, proto základním předpokladem je zachovalé cévní zásobení. Cévní zásobení zabezpečuje tvorbu svalků, která probíhá ve třech fázích zánětlivé (hematom), reparační (svalek) a remodelační (mineralizace). Hojení rozdělujeme na nepřímée a přímé.

Nepřímé hojení svalkem je hojení spontánní, tvoří ho několik stupňů, které probíhají endostálně a periostálně. V první stádiu, stádiu hematomu se pronikáním cév z okolí vytváří granulační calus, neboli svazek. Ve druhém stádiu, stádiu fibrozního svalku pronikají do granulační tkáně fibroblasty a svalek tak zpevňují ve vazivový. Při pronikání chondroblastů vzniká svalek chrupavčitý a následně do místa svalku pronikají i osteogenní buňky a vytváří stádium kostního svalku. Posledním stádiem je stádium remodelace, je to nejdelší období hojení zlomeniny. Dochází k resorpci nadbytečného endosteálního a periostálního svalku, znovu se vytváří dřeňová dutina a všechno se koriguje. Stádium remodelace trvá řadu měsíců i let.

Přímé hojení se považuje za hojení kontaktní a provází stabilní kompresivní osteosyntézy. Nevznikají typická stádia svalku, ale kost je integrovaná prorůstáním cév osteony, které podélně přemostí linii lomu. (Koudelka, 2002; Pokorný, 2002)

1.3.4 Principy léčení zlomenin

Konzervativní léčení zlomenin

Základem léčení jsou tři faktory repozice, imobilizace a nedílnou součástí je fyzioterapie. Konzervativní způsob je indikován u nekomplikovaných zlomenin a dobrou prognózou retence zlomeniny a také hojivých schopností. Důležitý je i celkový stav nemocného v případě, že by operační výkon mohl zhoršit jeho celkový stav.

Repozice se provádí zavřenou manipulaci nebo mechanickou trakcí s nebo bez manipulace. Trakční léčba je dlouhodobá důležitý je tah a protitah na končetinu proti dislokačním silám. Nejčastěji se trakce používá jako repoziční a analgetický prostředek před plánovanou operaci. Také jsou takto léčené zlomeniny pertrochanterického masivu a některé typy suprakondylických zlomenin femuru. Imobilizace je důležitá jako prevence redislokace, jako prevence mikropohybů a pro analgézii. Metody imobilizace jsou: sádrová fixace, ortéza, měkká bandáž např. Desaultův obvaz, kontinuální trakce a speciální materiály např. Softcast.

Nevýhodou konzervativní terapie je dlouhodobá sádrová fixace kloubu nad a pod místem zlomeniny. Je to příčina pozdějších poúrazových artróz a často vzniklých projevů tzv. zlomeninové nemoci. Zlomeninové nemoci je možné částečně předcházet správnou rehabilitační péčí.

Konzervativní léčba nekončí sejmutím sádry. Povinnosti ošetřujícího lékaře je pacienta řádně doléčit ve spolupráci s fyzioterapeutem Má sledovat obnovu rozsahu pohybu u postfixačně ztuhlých kloubu, reedukaci svalového aparátu a dbát o stav žilního řečiště. Při rtg kontrolách je důležité se zaměřit ne jenom na oblast hojící se zlomeniny, ale také i na mineralizaci periferních částí skeletu. (Koudelka, 2002; Pokorný, 2002)

Operační léčení zlomenin

Důležité jsou stejné principy jako u konzervativního postupu a to repozice, stabilizace a fyzioterapie. Operačním postupem dosahujeme větší stability úlomků jako u léčení konzervativním postupem. Ve většině případu není následná zevní imobilizace sádrou nebo ortézou potřebná. Je proto možná okamžitá fyzioterapie, která je důležitá, aby nedocházelo k omezení hybnosti v přilehlých kloubech. Operační řešení je indikováno v případě otevřené zlomeniny, nitroklubních zlomenin s dislokací, diafizarní zlomeniny u dospělých, nestabilní zlomeniny, zlomeniny spojené s nervovým a vaskularním postižením. Obecně je možné říci, že v dětském věku častěji využíváme konzervativní přístup, vyjma nitrokloubních zlomenin a fyzárních poranění, než u dospělých.

Mezi metody operačního léčení patří:

- otevřená repozice bez použití implantátu
- vnitřní fixace – osteosyntéza za použití šroubů, drátů, dlahy nebo nitrodreňového hřbetu. V zásadě je dělíme na stabilní a adaptační.
- zevní fixace – kovovým materiálem mimo tělo – tzv. zevní fixátor. Zevní fixace se považuje za méně stabilní než vnitřní fixace. (Koudelka, 2002; Pokorný, 2002)

1.3.5 Poranění měkkých tkání a kloubů

Poranění svalů

- Kontuze (pohmoždění) – poranění vzniklé přímým násilím, kdy dochází k tvorbě hematomu. Léčba krátkodobou imobilizaci a ledováním
- Distenze (natažení) – přetažení několika vláken svalového bříška prudším stahem, bez poruchy funkce
- Ruptura (prasknutí) – částečná nebo úplná, vede k poruše funkce a výjimečně ji léčíme operačně. Vyžaduje delší imobilizaci.

Poranění šlach

- Distenze (natažení) – netypické a vzácné poranění, sníží se funkce kloubu ovládaného poraněnou šlachou
- Subkutánní ruptura – časté u degenerovaných nebo přetěžovaných šlach. Často bývá postižená Achillova šlacha a rotátorová manžeta ramenního kloubu. Léčba spočívá v sutuře šlachy.

- Transcize (přetnutí) – patří mezi nejčastější úrazy. Šlacha se musí sešít a indikovat včasná imobilizace.

Poranění kloubů

- Distenze pouzdra – projevem je minimální otok a bolestivost, kloub je stabilní. Léčíme klidem a ledem, indikujeme včasné zatížení.
- Distenze vazu – je zde větší otok a drobný hematom. Vhodná je krátkodobá imobilizace sádrovým obvazem nebo ortézou.
- Částečná ruptura vazu – přetržena je část vazivových fibril, je přítomen hematom, subluxace v kloubu a částečná nestabilita. Léčba je imobilizací v sádrovém obvazu nebo ortéze.
- Kompletní ruptura vazu – je přítomen výrazný otok, hematom, omezení funkce a instabilita kloubu. Léčbou je sutura vazů.
- Subluxace – jedná se o změnu postavení částí kloubu tak, že jednotlivé konce zůstávají ještě v kontaktu. Je spojena s částečným nebo úplným prasknutím vazivového aparátu kloubu. Terapie je závislá na anatomické lokalizaci. Důležitá je repozice a sutura dle lokalizace.
- Luxace – poranění kloubu s kompletní separací kloubních ploch a ztrátou funkce kloubu. Vždy spojeno s rupturou vazivového aparátu. Při léčbě je důležitá repozice, imobilizace, případně operace dle anatomického postavení.

(Koudelka, 2002)

1.3.6 Poranění hlezenního kloubu

1.3.6.1 Poranění vazů

Jedním z nejčastějších úrazu je poranění ligamentózního aparátu hlezna. V běžném životě k nim dochází nejčastěji při sportech, kde kotník není pevně chráněn vysokou botou. Distorze v hlezenním kloubu není považována za diagnózu v pravém slova smyslu, jedná se o popis úrazového mechanizmu. Je známo, že vazy laterálního kotníku jsou slabší než vazy mediálního kotníku. Převláda proto mechanizmus supinační nad pronačním, který je méně obvyklý. Při supinačním mechanizmu se poškodí nejdříve přední fibulotalární vaz, pak fibulokalkaneární a nakonec i zadní fibulotalární vaz. Pronace poškozuje deltový vaz. Rozlišujeme tři stupně poranění vazů, distenzi co je přepjetí, parciální rupturu a totální rupturu. Tyto stupně mezi sebou plynule přecházejí a je proto důležité zjistit zda poranění způsobilo nestabilitu nebo nikoliv.

Klinický obraz: otok v místě distorze, někdy i hematom, bolestivost zvyšující se při pasivním pohybu v sagitální rovině a při pronaci a supinaci chodidla. Vyšetřujeme bimanuálně a pátráme

po nestabilitě v hlezenním kloubu a lateralizaci talu. Důležité je i RTG vyšetření v základních projekcích.

Terapie může být vedena dvěma směry. Metodou volby je konzervativní léčení. U lehčích forem je postačující odlehčení, elevace, ledování, ortéza nebo alespoň zpevňující elastická bandáž. U těžších forem je potřeba hlídat nestabilitu, při její nepřítomnosti je využívaná prvých 5-7 dní sádrová dlaha a dle vývoje pak další 2-3 týdny ortéza, nebo cirkulární sádrový obvaz. Poranění vazů s nestabilitou vyžaduje sádrovou fixaci na 3-4 týdny a doléčení v ortéze na 6 týdnů. Jinou metodou je operační léčení je, ale indikováno jenom u totálních ruptur předního fibulotalarniho vazu a u tzv. fraktury deltového vazu.

U fyzioterapie je důležitý komplexní přístup. Důležitá je imobilizace, následná postupná zátěž. Nesmíme zapomínat na prevenci a používat bandáže, vhodnou obuv a tejpování. (Koudelka, 2002; Pokorný, 2002)

1.3.6.2 Zlomeniny horního hlezenního kloubu (fraktury maleolární)

Mechanizmus je obdobný jako u ligamentózního poranění. Působí většinou mechanismy nepřímé, přímé jsou spíš výjimečné. Často se jedná o zlomeniny otevřené, co je dáno hlavně chudým krytem měkkých tkání. Repozice u zavřených zlomenin je hodně naléhavá pro možnost devitalizace kůže tlakem úlomků v místě zlomeniny.

Klasifikace zlomenin se provádí dle Lauge-Hansen, který v roce 1949 roztřídil maleolární zlomeniny dle úrazového mechanismu na 4 typy: supinačně – addukční, supinačně – everzní, pronačně – addukční a pronačně – everzní. Dnes je tohle dělení spíše akademické. Důležitější je klasifikace AO, která vychází z rozsahu anatomických škod a RTG snímků. Dle Webera je rozdělení na tři základní typy podle linie lomu na fibule.

A. Fibula je zlomena pod úrovní kloubní štěrbiny, lom je příčný a syndesmóza intaktní. Při současné zlomenině mediálního kotníku mluvíme o zlomenině bimaleolární.
B. Fibula je zlomena v úrovni kloubní štěrbiny, lom je šikmý a syndesmóza poraněna v 80%. Vždy je poraněn mediální kotník a také deltový vaz.
C. Fibula je zlomena nad úrovní kloubní štěrbiny, syndesmóza roztržena. Je zlomen mediální kotník, bývá poraněna i zadní hrana tibie (Volkmanův trojúhelník) pak se zlomenina označuje jako zlomenina ***trimaleolární***. Pokuď je fibula poraněna až v proximální třetině, je roztržena také interosseální membrána proto mluvíme o Maissonneuové zlomenině.

Obr. 3 Klasifikace zlomenin dle Webera (Koudelka, 2002)

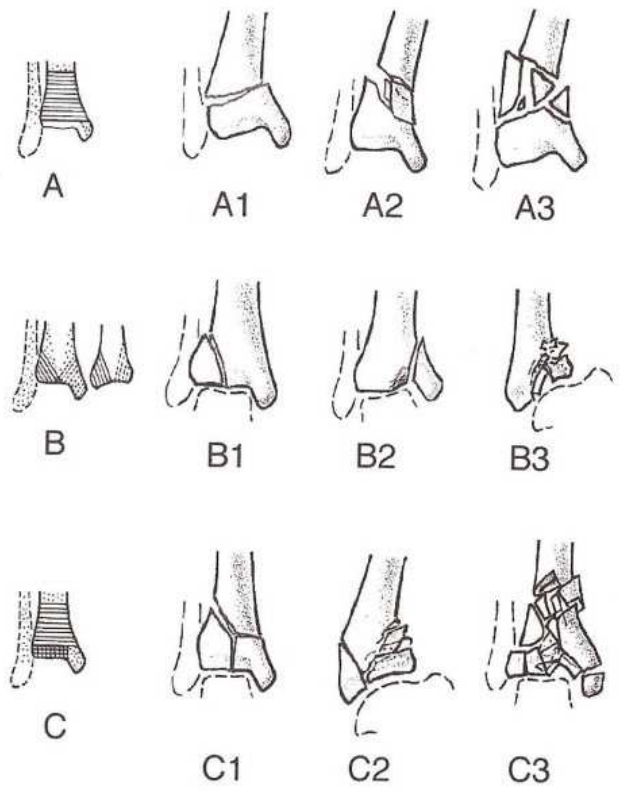

„ Maissonneuvova zlomenina je zlomenina proximální diafýzy fibuly, která může být přehlédnuta, protože hlavní příznaky jsou přítomny v úrovni kotníku. Nutno na ni myslet při zdánlivě izolované zlomenině vnitřního kotníku nebo zadní hrany tibie, která je spojena s rozšířením kloubní štěrbiny hlezenního kloubu, nebo při asymetrii štěrbiny bez zřejmé zlomeniny (ruptura lig. deltoideum). “ (Žvák, Brožík, Kočí, Ferko, 2006).

Zlomeniny typu B a C s rozestupem vidlice hlezna označujeme jako luxační zlomeniny. Při poškození ligament bývá talus dislokován v rovině frontální ale také sagitální, většinou ventrálně. Typem A se klasifikují izolované zlomeniny vnitřního kotníku s neprokázanou rupturou zevních postranních vazů.

Klinický obraz: otok, hematom, deformita kloubu, palpační bolestivost, omezení hybnosti a nemožnost postavit se na končetinu.

Cílem terapie je obnovení správné délky a osy fibuly. Rekonstrukce vidlice hlezenního kloubu a předejít insuficienci deltového a fibulotalárniho vazu. Konzervativní léčení je možné pouze u jednoduchých zlomenin s minimální nebo žádnou dislokaci. Provádí se aplikace U-dlahy a po odeznění otoku cirkulární sádra. Musí se pravidelně v týdenních intervalech kontrolovat postavení, aby nedocházelo k sekundárním dislokacím. První tři týdny se končetina nezatěžuje.

K zhojení jednoduché zlomeniny postačuje zpravidla 6 týdnů. Po odejmutí sádry je vhodné použít ještě hlezenní ortézu. Operační léčení se indikuje u všech dislokovaných zlomenin, pokud není radikální postup kontraindikován. Operace je provedená co nejdříve od úrazu. Při osteosyntéze maleolárních zlomenin je vyžadovaná maximální šetrnost k měkkým tkáním, pečlivá homeostáza a sutura rány bez napětí. (Koudelka, 2002; Pokorný, 2002)

2 SPECIALNI ČÁST

2.1 Léčebná rehabilitace

„Léčebná rehabilitace si klade za cíl co nejrychlejší a nejdokonalejší restituci porušené funkce a minimalizaci přímých zdravotních důsledků trvalého nebo dlouhodobého postižení na zdraví. V užším slova smyslu je cílem dosažení optimální restituce funkce postiženého orgánu a zlepšení funkční zdatnosti na úrovni celého organismu“ (Dvořák, 2007).

Rehabilitace zasahuje na třech úrovních a její místo je nezastupitelné u orgánu a jeho funkce. Také u člověka, který je orgánovou poruchou limitován v nejrůznějších situacích a v prostředí ve kterém žije, které může být facilitujíci, nebo bariérové. (Pfeiffer, 2007)

Podkladem pro léčebnou rehabilitaci nejsou diagnózy, ale funkční projevy onemocnění a jejich psychosociální souvislosti. V tomto pojetí je rehabilitace obor, který spojuje kliniku patologických stavů s komplexními bio-psycho-sociálními aspekty (Kolář, 2009).

2.2 Kinezioterapie

Kinezioterapie je jednou z hlavních léčebných metod v terapii. Je to proces, ve kterém se u osob se změněným zdravotním stavem využívá pohybová aktivita. Je prováděna ve zdravotnických a lázeňských terapeutických centrech fyzioterapeutem. Je důležité začít ji provádět hned, jak to dovolí stav pacienta. Hlavním cílem je dosažení správného provedení pohybu jako předpokladu pro realizaci motorických činností běžného života. Je to využití vědecky zdůvodnitelných a empiricky prokazatelně efektivních pohybů k udržení ohrožené funkce tělesných ústrojí nebo k jejímu znovuzískání, pokud byla tato funkce ztracena

Kinezioterapie je prostředek terapeutický a prováděný zdravotníkem. (Dvořák, 2007)

2.3 Fyzioterapie během imobilizace

Fyzioterapeut se má k pacientovi chovat v souladu s etickými principy zdravotníka. Měl by být dokonale obeznámen se základní diagnózou, celkovým zdravotním stavem a věkem nemocného. Měl by pacienta obeznámit s terapeutickým plánem.

Většina randomizovaných kontrolovaných studií, zabývající se léčbou fraktur hlezenního kloubu zahrnovalo pouze pacienty, kteří měly spíše chirurgické řešení. Existuje důkaz, že brzké zavedení činnosti během tohoto období může být prospěšné pro lidi po chirurgické fixaci. Například použití odnímatelného typu fixace (např. ortézy a rovnátka) tak, aby bylo možné jemné cvičení kotníku pro zlepšení funkce, zmírnění bolesti a zvětšení rozsahu pohybu v kotníku. To brzy umožní zatížení během období imobilizace a také zlepší rozsah pohybu v kotníku. Nicméně, použití odnímatelného typu fixace v kombinaci s cvičením může také vést k opačnému účinku. Jednalo se například o změny na kůži. V několika málo případech byla nutná revizní operace Tuto léčbu je třeba uplatňovat s klinickou rozvahou, například pouze u pacientů, kteří jsou takové terapie schopni vzhledem k věku.

Použití komprese, nebo fyzikální terapii (ultrazvuk, elektrická svalová stimulace nebo interferenční proudy) během období imobilizace nezlepší výsledky po chirurgické fixaci. (Lin, Hiller & Bie, 2010)

Do plánu kinezioterapie zařazujeme cvičení pro prevenci komplikací Důležité je bezprostředně po operaci provést základní prvky respirační fyzioterapie pro usnadnění vyloučení anestetik z těla. V počátku tedy provádíme dechovou gymnastiku statickou a také dynamickou. (Máček & Smolíková, 1995).

Nezbytností je polohování jako prevence dekubitů, kontraktur, otoků při stáze lymfy nebo krve na končetinách. (Dvořák, 2007)

Polohováni do zvýšených poloh předchází otokům a žilním komplikacím. Při aktivním cvičení nepostižených končetin začínáme izometrickou kontrakcí pro prevenci svalových atrofií. Později přidáváme pohyby proti odporu, zlepšujeme tak prokrvení, látkovou výměnu. Důležité je také uvolnění ztuhlých kloubů. V závěru, pokud to stav vyžaduje, zařazujeme nácvik ADL, vertikalizaci do sedu, případně chůzi se sádrovým obvazem. (Pokorný, 2002)

2.4 Fyzioterapie v sádrové fixaci

V průběhu sádrové fixace vznikají změny v rozsahu hybnosti a dochází k omezení hybnosti pod a nad místem úrazu. Uvnitř kloubu se vytvářejí srůsty, kloubní pouzdro a svalové skupiny v okolí kloubu se zkracují, zhoršuje se výživa a mazání kloubu a také se poškozuje kloubní chrupavka. Snížením svalové práce přestává postupně fungovat žilní pumpa a vznikají chronické otoky, lividní zbarvení části těla a trombózy. Kostem hrozí odvápnění. Tonické svaly se zkracují, fázické ochabují.

Hlavním cílem kinezioterapie v sádrovém obvaze je udržení kondice a omezení negativních vlivů imobilizace. Během terapie je důležité cvičení nepostižených kloubu, posílení horních končetin pro následné využití berlí nebo holí. V průběhu kinezioterapie využíváme také izometrické cvičení a cvičení v představě. Důležité je zapojení kontralaterální končetiny, polohování do elevace pro usnadnění žilního návratu. V závěru terapie nacvičujeme chůzi s berlemi – chůzi s přikládáním. Dle pokynů lékaře o možnostech zatížení končetiny v závěru terapie nacvičujeme chůzi s berlemi, nejčastěji chůzi s přikládáním.

Z důvodu mnoha negativních vlivů by měla sádrová fixace trvat co nejkratší dobu. (Müller, Müllerová, 1992)

2.5 Fyzioterapie po imobilizaci

Procedury předepsané po období imobilizace obvykle zahrnují kinezioterapii, manuální a fyzikální terapii. Studie, které se zabývaly fyzioterapii v tomto období, zkoumaly vliv pasivního protažení a manuální terapie na obnovu funkce kloubu. Moseley et al zjistil, že pasivní protažení přidané ke standardnímu cvičebnímu programu nezlepšuje funkční stav ošetřovaného kloubu. Kloubní mobilizace taktéž nemá signifikantní vliv na zlepšení funkční aktivity, jak prokázala studie Line et al (2006) i Mosley (2005). Léčba zlomeniny kotníku po imobilizaci by měla být zaměřena na progresivní a strukturovaný cvičební program. (Lin, Hiller & Bie, 2010, Lin t al 2009, Moseley et al 2005; Wilson, 1991)

2.5.1 Mobilizace a měkké techniky

Účelem manipulační léčby je obnovit normální pohyblivost v kloubech, včetně kloubní vůle. Rozlišujeme dvě skupiny technik nárazové a mobilizační. Při provádění terapie jsou důležité obecné zásady.

Poloha nemocného, kdy nemocný zajímá polohu, aby byl dokonale uvolněn, část těla kde provádíme terapii přístupná a aby jedna část kloubu byla fixovaná nebo bylo možné ji fixovat terapeutem. Postavení terapeuta musí být pohodlné a musí stát stabilně. Při správném provedení hmatu je předloktí i ruka vždy ve směru terapeutického hmatu. Pohyb musí také vycházet z celého těla terapeuta, nejlépe z nohou a pánve. Neplatí to jenom pro terapii, ale také i pro vyšetřování. Při fixaci jde-li o končetinu, fixujeme ji většinou na proximálním konci, a mobilizace by neměla být vedena přes dva klouby. Ruce jsou co nejblíže kloubní štěrbině, aby nedošlo k páčení.

První fázi manipulace představuje předpětí. Předpětí je prvním a rozhodujícím krokem pro dosažení meze kloubní vůle za současné distrakce. Při vlastní manipulaci je možné využit dvou alternativ. Pérujícím pohybem tj. vyčkáváme při bariéře a za velmi jemného tlaku dosáhneme fenoménu uvolnění – mobilizaci, nebo z dosaženého předpětí provedeme při relaxaci pacienta náraz tj. nárazovou manipulaci.

Pokud mobilizaci pravidelně opakujeme, rozsah kloubní pohyblivosti se zvětšuje. Je, ale důležité vyvarovat se dvou chyb. Terapeut nesmí ztrácet předpětí a nikdy nesmí zvyšovat tlak.

Mezi manuální terapii také zařazujeme postizometrickou svalovou relaxaci (PIR), je zaměřená hlavně na svalové spazmy, zejména na spoušťové body ve svalech. Vždy vyžadujeme aktivní spolupráci nemocného. PIR hraje nejvýznamnější úlohu při mobilizačních technikách používajících svalovou facilitaci a inhibici. Doporučený postup při prováděni PIR je nejdřív dosažení polohy kde je sval ve své maximální délce, aniž bychom ho protahovali. Dosáhneme tzv. předpětí. V krajní poloze vyzveme nemocného k pomalému nádechu, a aby kladl silou - izometrický minimální odpor. Držíme v téhle poloze asi 10 sekund a pak požádáme nemocného, aby se uvolnil a vydechoval. Je důležité vyčkat, až se pacient úplně uvolní, protože během relaxace dochází spontánně k prodloužení svalu dekontrakcí. Terapii opakujeme 3-5x pokud se sval dále dekontrahuje. Metoda PIR nejlépe prokazuje úzký vztah mezi napětím a bolestí a mezi relaxací a analgézií. (Lewit, 2003)

2.5.2 Freemanova metoda

Podstatu metody tvoří poznatek, že u velké části poranění a porušení funkce hlezenního kloubu, tam kde nejsou přítomné deformity, zlomeniny či parézy, hraje úlohu funkční instabilita svalů, šlach a vazů v kloubu. Při chronickém přetížení zevních laterálních vazů reagují šlachové receptory na běžné napínaní opožděně, takže kompenzační a svalové reakce se dostavují se zpožděním.

V takových případech nepostačí běžné uvolňování a posilovací cviky, ale je důležité zaměřit se na zlepšení propriocepce. Freeman proto doporučil pro reedukaci postavení hlezenního kloubu na nestabilních podložkách. Využil k tomu dva druhy pomůcek, válcovou a kulovou úseč. Začíná se na válcové úseči k tréninku propriocepce ve smyslu plantární a dorzální flexe. Když pacient zvládá válcovou úseč, přecházíme ke cvičení na kulové úseči, kde využíváme kolísání podložky ve více směrech. (Gúth, 2011; Pavlů, 2003)

2.5.3 Senzomotorická stimulace

Autoři metody jsou rehabilitační lékař a neurolog, prof. Vladimír Janda a rehabilitační pracovnice Marie Vávrová. Vychází z konceptu Freemanova, navíc zapojují i řadu neurofyziologických poznatků o funkci exteroceptorů a proprioceptorů a také z teorie o motorickém učení.

Motorické učení je koncepce dvou stupňů. Prvním stupněm je snaha zvládnout nový pohyb a vytvořit základní funkční spojení za podpory kortikální aktivity. Tohle řízení je náročné a únavné a proto je snaha přesunout řízení na nižší úroveň. Druhý stupeň se děje na úrovni podkorových regulačních center. Proces je rychlejší, ale nevýhodou je, že po zafixování stereotypu, je již obtížně ovlivnitelný.

Cílem senzomotorické stimulace je dosáhnout reflexní, automatické aktivace žádaných svalů a to na takové úrovni, aby pohyby či jiné úkony nevyžadovaly výraznější kortikální kontrolu. Je potřeba ovlivnit pohybový program řízení polohy ve vertikále. Ovlivnit funkce posturálního systému pro zaujetí a udržení vzpřímené polohy. Aktivace subkortikálních regulačních okruhů. Zmnožení aferentních vstupů propriocepce, exterocepce a vestibulární systém. Zmnožení aferentních vstupů může být dosaženo cvičením malé nohy, stimulací plosky nohy, změnou základny stoje a posunem těžiště na labilních plochách co vyvolá rovnovážné a ochranné reakce. Balancováním na labilních plochách, cvičením na trampolíně, nebo fitteru. Cvičení v představě vizualizací pohybu a také cvičení před zrcadlem.

Nejedná se o postup, u kterého se dosahuje automatizace potřebná k odstranění svalové nerovnováhy, ale ovlivňuje základní pohybové vzory člověka jako stoj a chůzi.

V metodické řadě začínáme s vyšetřením svalové dysbalance, blokád, stability stoje a chůze. Cvičení je prováděno ve vertikále. Vlastnímu cvičení předchází normalizace periferních struktur, stimulace exteroceporů a proprioceptorů. Postupuje se od distálních částí proximálně tzn. začínáme korekci chodidla - malou nohou, až pak korigujeme koleno, pánev, hlavu a ramena. Využíváme také průpravná cvičení u výrazných svalových dysbalancí. Prvním krokem samotného cvičení je nácvik malé nohy v sedu od pasivního k aktivnímu provedení. Následně pokračujeme do stoje v korigovaném držení na pevné podložce a postupně stupňujeme obtížnost. Přidáváme cviky na úsečích nejprve na válcové úseči ve třech osách později také na kulové úseči. Začínáme cvičením na dvou končetinách a postupně přecházíme k cvičení na jedné končetině. Náročnost zvyšujeme využitím postrků terapeutem, pohyby horními končetinami, ale i podřepy. Následuje nácvik zadních a předních půlkroků až k nácviku výpadů a výskoků. Dalším stupněm chůze v balančních sandálech kdy začínáme přešlapováním na místě a dále pak

vlastní chůzi v různých směrech. K dalším možnostem patří cvičení na trampolíně, dále dle cíle terapie zařazujeme také cvičení na točně, cvičení na fitteru nebo cvičení na balančních míčích.

Mezi indikace k senzomotorické stimulaci patří zlepšení postury – vzpřímené držení těla, zlepšení rovnováhy, aktivace inhibovaných svalů, posttrauamtické, pooperační stavy chronické bolesti zad a šíje, hypermobilita a instabilita, cerebellární a vestibulární poruch, prevence pádů u seniorů. (Janda & Vávrová, 1992; Pavlů, 2003)

V senzomotorické stimulaci se při kinezioterapii využívá plasticita, která je navozená častým opakováním s variacemi. Variace pomůžou zvýšit motivaci a zájem pacienta. Za variace považujeme kladení odporu v různých formách, stabilizační cvičení na různých balančních plochách a také z různých východiskových pozic. Pohybem jsou vyvolané nespočetné senzorické signály, které vyvolávají rozmanité reakce – reflexy. O to, aby byli propuštěné správné, právě aktuálně potřebné reflexy se stará centrální řízení pohybu. (Zangger & Meili, 1995)

2.5.4 SET koncept: Sling Excercise Therapy

Jedná se o přístup, který využívá pomůcku TerapiMaster v rámci aktivní léčby, jejímž vůdčím cílem je přispět k trvalému zlepšení muskuloskeletálních onemocnění.

TerapyMaster je závěsný systém s dvěma lany, lehce nastavitelnými jednoduchým pohybem zápěstí. Tento systém tvoří popruhy různých typů a také velký počet dalších doplňků pro terapii.

Koncept pracuje s vlastní diagnostikou, zahrnuje testování svalové funkce při zvětšení zatížení v otevřených a uzavřených kinetických řetězcích společně s obvyklým diagnostickým postupem, tak jak je u muskuloskeletálních poruch prováděn a léčebným systémem, sestaveným z prvků relaxace, na zvětšení rozsahů pohybu, trakce, senzomotorických cvičení a jiných.

Hlavními indikacemi jsou muskuloskeletální poruchy, ale i stavy související s některými neurologickými a ortopedickými onemocněními.

V závěsném zařízení je možné provádět všechna cvičení resp. terapie v závěsu, od relaxačních postupů, přes pasivní pohyby k aktivním pohybům až ke složitým cvikům. Po zlomeninách v hlezenním kloubu můžeme TerapiMaster využít pro terapii, kdy pacient nesmí ještě plně zatěžovat dolní končetinu. (Pavlů, 2003)

2.5.5 Kalceotika

Kalceotika je obor zabývající se indikací, konstrukcí a zhotovením individuálních pomůcek pro nohu. Těmito pomůckami jsou buď ortopedické vložky, nebo ortopedická obuv (Dungl, 2005).

Ortopedická obuv a ortopedické vložky mají význam zejména pro funkční morfologii skeletu nohy formovanou postnatálně rozvojem chůze a správným obouváním. Způsob obouvání vede k určité funkční morfologické stavbě nohy, která je vhodná pro dané životní podmínky. Noha obouvaná trvale od dětství do obuvi mokasinového typu rozvíjí funkční formu nohy, která odpovídá aktivní lokomoci daných podmínek z pohledu Evropana je nepřijatelná – pronační postavení nohy s valgózním haluxem. Obuv ochraňuje před nepříznivými vlivy zevního prostředí a umožňuje správnou funkci nohy, jak při chůzi tak při stoji

Rozbor zatížení plosky nohy se provádí na plantoskopu, plantografu nebo na digitálním baropodometrickém koberci napojeném na počítač atd.

Nejdůležitějším faktorem funkčního efektu obuvi je stabilizace paty. Platí, že porucha funkce nohy a hlezenního kloubu, mechanická nebo funkční, se ve většině případů řetězí do vyšších segmentů pohybového aparátu. Obrovskou výhodou ortopedických vložek je jejich schopnost funkčně ovlivnit charakter kontaktu plosky nohy s podložkou a její úkol je kompenzovat uložení nohy v obuvi v obou osách chodidla. Jsou zhotovené na míru podle podogramu, musí být přizpůsobeny jak obuvi, tak i noze a měly by se nosit v každé obuvi. Při použití vložky v obuvi, ale také bez ní, musí uložení nohy v obuvi umožňovat fyziologický přenos zátěže na podložku. Přes patu jsou přenášeny zhruba 2/3 celkové tělesné hmotnosti a přednožím zhruba 1/3 celkové hmotnosti. (Dungl, 2005)

Kotník zraněných lidí je více nestabilní než kotník nezraněné osoby, při testovém hodnocení stoje na jedné noze. Protetická intervence u akutních zranění se zdá být užitečná strategie ke snižování této zvýšené posturální nestability. Navíc osoby po zranění kotníku popisují pocit větší stability a většího pohodlí v průběhu balančních testů, při užití protetické pomůcky. Jejich použití může usnadnit zotavení a návrat do činnosti po akutním úrazu kotníku. (Guskiewicz, 1996)

2.5.6 Ortotika

Ortotika je součást protetiky. Zabývá se indikací, konstrukcí a aplikací ortéz. Ortéza je externě aplikovaná pomůcka, využívaná k modifikaci strukturálních nebo funkčních charakteristik nervového, svalového a skeletálního systému. Pro úspěch ortotické péče jsou nutné přesné definice funkčních požadavků na pomůcku. Zahrnuje hledisko načasování aplikace, účel použití, mechanizmus působení, ale také i samotná funkce protézy. V literatuře najdeme protézy popsané z mnoha hledisek např. dle způsobu výroby, materiálu, účelu, funkce, konstrukce nebo lokalizace na těle. Rozdělení je specifikováno a zpřesněno mezinárodní klasifikaci ortéz.

Mezinárodní klasifikace ortéz přesně určuje, který segment končetiny má byt ortézou ovlivněn. Při specifikaci pomůcky je nutné vždy doplnit požadovaný funkční efekt.(Dungl, 2005)

Ortézy a bandáže se využívají nejen k prevenci, ale zejména k funkční konzervativní léčbě a k urychlení hojení již vzniklého traumatu, taky jako zabránění druhotné traumatizace již dříve zraněného hlezenního kloubu. Bandáže jsou většinou měkké s výstelkou v okolí zranění a poraněné místo je odlehčeno vyloučením lokálního tlaku a přenosem sil na okolí. Ortézy jsou na rozdíl od bandáží z pevnějších materiálů. Ortézy omezují rozsah pohybu a využívají se k zabráněním pohybu hlezenního kloubu do nežádoucích poloh. (Hrazdira, 2008)

Ortézy a bandáže mají také termický efekt, co má pozitivní vliv na prokrvení bandážované krajiny, protiedematozní a myorelaxační účinky, změnu biomechaniky a stimulaci propriocepce. Každá ortéza nebo bandáž musí být vybírána individuálně dle potřeb pacienta, typu zranění a charakteru zátěže.

Na využití těchto ortopedický pomůcek poukazuje také dánská studie Kondrasena et al. (2002), která po sedmi letech od prodělaného traumatu hlezenního kloubu hodnotila u 648 pacientů chronický výskyt bolesti, otoku a pocitu nestability. Tyto obtíže uvedlo 32 % dotazovaných, 72 % bylo omezeno v běžných denních činnostech i sportovních aktivitách.
43 % z nich používá při těchto aktivitách ortézy a bandáže.

K okamžitému řešení stavů po úrazu či operaci, revmatických a degenerativních onemocněních a některých vrozených postiženích jsou určeny sériově vyráběné ortézy. Jejich terapeutický účinek spočívá v zajištění rigidní či elastické fixace, správného postavení. Pro lepší přehlednost jsou zařazeny do tzv. kategorizačních skupin. Výhodou je jejich okamžitá dostupnost, nevýhodou je ale malá adjustace při těžších postiženích.

Jiným druhem jsou individuálně vyráběné ortézy, které se vyrábějí na základě měrných podkladů daného pacienta. V jednodušších případech postačují dvojdimenzionální podklady. Individuální ortézy lze sestavovat na základě měrných podkladů z polotovarů a ze stavebnic ortéz, jejichž díly se na těle pacienta tvarují. U složitějších pomůcek jsou zhotovovány třídimenzionální podklady, sádrové negativní odlitky, otisky, případně CAD modely. Výhodou individuálních ortéz je respektování nálezu, stavu pacienta a také možnost úpravy pomůcky při změně zdravotního stavu. Nevýhodou je jejich časová i finanční náročnost výroby.(Dungl, 2005)

Na každou ortézu jsou kladené funkční požadavky, jako jsou např. imobilizace či mobilizace, stabilizace, limitace pohybu, korekční nebo retenční působení, podpůrná, vyrovnávací nebo odlehčující funkce.

Aplikace ortéz má také možné kontraindikace, mezi které patří např. Nevhodná svalová síla při aplikaci končetinových ortéz, kardiopulmonální nedostatečnost, insuficience venózního

systému, nestabilní obvod končetin, stav kožního krytu, intolerance déletrvajícího konstantního tlaku na kožní kryt nebo také nespolupráce pacienta a nemožnost zajištění následné péče a pravidelných kontrol. (Kolář et kol., 2009)

2.5.7 Ergoterapie

Ergoterapie pomáhá lidem vykonávat každodenní činnosti tím, že je do těch činností zapojí, a to navzdory jejich postižení nebo poruše. Činnosti by měly být smysluplné nebo by jejich provádění měli považovat za důležité. Táto zaměstnávání (činnosti) zahrnují každodenní činnosti, které umožňují lidem potvrdit sebe sama, přispívají k životu jejich rodiny a umožňují jim účastnit se života v širším společenském kontextu. Dle American occupational therapy association (AOTA) z roku 1994 se všechny činnosti v ergoterapii odborně nazývají oblasti výkonu zaměstnávání a dělí se do tří velkých skupin 1. Všední denní činnosti (ADL), 2. Práce a produktivní činnosti, 3. Hra a volný čas. (Krivošíková, 2011)

Z pohledu ergoterapie je důležitá doba imobilizace pacienta. V terapii provádíme nácvik všedných denních činností a nácvik chůze s kompenzačními pomůckami. Činnosti denní potřeby nacvičujeme na různých místech na lůžku, v jeho bezprostřední blízkosti, v koupelně, na chodbě i v jiných prostorách. Zařazujeme sem činnosti jako zvedání se z postele, přesuny, sebeobsluhu, nácvik potřeb denní osobní hygieny, oblékání a také vaření. Provádíme nácvik používání protetických pomůcek, které vybereme dle potřeby pacienta. Úspěšné použití technických pomůcek pro potřeby lidí s disabilitou předpokládá nalézt tzv. dobré oboustranné vyladění, zvolit takovou pomůcku, která bude odpovídat potřebám uživatele. Součástí terapie je i nácvik chůze po rovině, po schodech I v terénu. Pro odlehčení používáme berle, chodítka (méně výhodné) nebo vozíky. Učíme pacienta soběstačnosti a samostatnosti v rámci jeho postižení. (Jelínková a kol., 2009)

2.5.8 Fyzikální terapie

U stavů po traumatech dolních končetin využíváme z fyzikální terapie především mechanoterapii, termoterapii, hydroterapii a elektroterapii. Každou složku aplikujeme dle stádia postižení a dle požadovaného účinku. Důležité pro aplikaci procedur je znát kontraindikace aplikace fyzikální terapie. Odborný lékař může někdy dané kontraindikace považovat za přísná a nemusí je respektovat, je ale povinen řádně to zaznamenat do předpisu. Fyzioterapeut je povinen kontraindikace respektovat, pokud z předpisu lékaře jasně nevyplývá, že si je kontraindikace vědom a pacienta odmítnout i když situace nastane během terapie. (Poděbradský, 2009)

Studie Handolin et al a Hernandeze et al (in Lin et al 2009) hodnotila efekt interferenční terapie, ultrazvuku a elektrické stimulace svalů, na obnovu funkční aktivity během imobilizační fáze u pacientů po chirurgickém řešení úrazu hlezenního kloubu. Nepotvrdila rozdíly ve výsledcích mezi kontrolní a léčenou skupinou.

2.5.8.1 Mechanoterapie

Z mechanoterapie je nejčastěji využívaná ultrasonoterapie. Jedná se o podélné mechanické vlnění s frekvencí vyšší než 20 000 Hz. K terapeutickým účelům se používá frekvence 0,8 – 3 MHz. Aplikace probíhá hlavici, standardně s frekvenci 1 MHz pro hluboko uložené tkáně a s frekvenci 3 MHz pro povrchové tkáně přes médium, kterým je vodivý gel. Pro terapie jsou dvě formy aplikace kontinuální, který je kontraindikován u akutních procesů pro tvorbu tepla a pulzní kde je termický účinek potlačován změnou poměru impulz:perioda (PIP). Mechanizmem účinku je lokální zvýšení teploty a mikromasáž co má řadu fyziologických účinků jako je zlepšení lokální cirkulace, zvýšení permeability kapilár, ústup bolestí z lokální ischémie a také zlepšení regeneračních schopností tkání. (Capko, 1998; Gúth, 2011; Poděbradský, 2009)

2.5.8.2 Termoterapie

Při termoterapii působíme na organizmus termickými podněty a procedurami. Z hlediska použité teploty můžeme termoterapii rozdělit na pozitivní kde působíme teplými a horkými podněty a negativní kdy působíme chladnými a studenými podněty. U stavů po zlomeninách s přítomným otokem využíváme hlavně negativní termoterapii jako je ledování a také kryoterapie. V rehabilitačním a fyzikálním lékařství je kryoterapie indikovaná zejména pro navození analgezie před kinezioterapii. Lokální kryoterapie je plně využitelná i v rámci balneoterapie v lázeňských zařízeních. V traumatologii a ortopedii se kryoterapie díky analgetickému, antiflogistickému a myorelaxačnímu účinku využívá při čerstvých kontuzích a distorzích, Při svalových křečích a také při otocích po luxacích a frakturách. Mezi důležité faktory ovlivňující fyziologické reakce je plocha a doba působení chladu, přičemž platí: čím delší je působení chladu, tím více dochází k odběru tepla z hlubších vrstev. Kryoterapie jako částečná negativní termoterapie při teplotách pod – 10 °C, způsobuje vazokonstrikci, snižuje permeabilitu kapilár, snižuje diapedézu leukocytů. Ledování jako intenzivní forma negativní termoterapie je používaná v podobě kryosáčku. Důležité je dbát na prevenci omrzlin proto se užívají dvě vrstvy pro izolaci a aplikace je maximálně 10 minut, po které následuje stejně dlouhá pauza. (Capko, 1998; Gúth, 2011; Poděbradský, 2009)

2.5.8.3 Hydroterapie

Při užití hydroterapie na organismus působí nejen tepelná, ale i pohybová, mechanická energie (působení vztlaku a Archimedova zákona), popřípadě též specifické chemické přísady. Výhodou cvičení ve vodním prostředí je odlehčení, které umožňuje zvýšení pohyblivosti v kloubu, posilování s využitím odporu vody a rychlosti a může se využít i na nácvik chůze, i když ještě není dovoleno končetinu zatěžovat. Hodně často jsou u nás používané celkové nebo končetinové vířivé koupele, které napomáhají lepšímu toku lymfy a také zlepšují venózní tok. Teplota vody je obyčejně izotermická. Indikace jsou hlavně poúrazové stavy spojené s otokem, také revmatické choroby a lymfedém. (Capko, 1998; Gúth, 2011; Poděbradský, 2009)

2.5.8.4 Elektroterapie

Léčebné využití magnetů má bohatou historii. Z elektroterapie je nejčastěji využívaná magnetoterapie. Přírodní magnety byly využívaný již v starověku a středověku. Využívá pro terapeutické účely obecné biologické účinky magnetické složky elektromagnetického pole, jev označován jako elektromagnetická indukce. Základní vlastnosti magnetického pole jsou dány především intenzitou a indukcí. Magnetické pole může být statické, střídavé nebo pulzní, také ho můžeme rozdělit na homogenní a nehomogenní. V magnetoterapii je nejčastěji využívané pulzní magnetické pole. Je, že statická pole vyvolávají výhradně aktivaci n. vagus, pulzní pole vyvolá i aktivaci sympatiku. Z praktického hlediska to znamená, že v případě léčby nemocného v těžkém stavu je účelné dát přednost alespoň zpočátku statickému poli. U chronických onemocnění bude vhodnější použití pulzních polí. Podle frekvence je magnetoterapie rozdělena na nízkofrekvenční do 100 do 150 Hz a vysokofrekvenční od 9 do 250 MHz.

Shrneme-li poznatky o fyziologické a patofyziologické odpovědi na působení magnetických polí, lze prokázat, že účinky magnetického pole jsou vazodilatační, analgetické, protizánětlivé, myorelaxační, spasmolytické, akceleruji hojení a působí protiedémově.

Doba aplikace je od 10 minut do jedné hodiny, nejčastěji se aplikuje po dobu 30 minut. Ordinuje se denně a na začátku léčby může dojít k přechodnému zvýšení bolesti. Způsob aplikace je různý vzhledem k možnosti využít různé aplikátory, které jsou duté – solenoidové válce, prstence, ploché aplikátory a také dvoudílné přikládací nebo stojanové aplikátory. Působit můžeme lokálně zejména u vertebrogenních poruch s kořenovou symptamotologií nebo segmentově u cévních poruch končetin.

Aplikaci magnetoterapii můžeme využít u čerstvých fraktur po dobu minimálně 10 minut někdy i 3x denně, kdy využíváme analgetický účinek, rychlý ústup edému, zlepšení mikrocirkulace a urychlujeme hojení nejen kostí, ale také i měkkých částí. U protrahovaného

hojení fraktur je expozice trvalá po dobu 4 týdnů. U roky nehojících se fraktury po reoperaci a aplikaci pole urychluje hojení kostí a též měkkých částí. (Capko, 1998; Gúth, 2011; Poděbradský, 2009)

3 PRAKTICKÁ ČÁST

3.1 Metodologie

Pro svou práci jsem si vybrala metodu kvalitativní výzkumu, přesněji osobní případovou studii. Tato studie je charakteristická tím, že v centru pozornosti je případ či objekt výzkumného zájmu, v tomto případě se jedná o dvě osoby. Konkrétněji jde o případovou studii, pro niž je typická klinická kazuistika, kterou i já ve své práci používám. Práce má tedy účel terapeutický.

Pro svou práci jsem si stanovila dva základní výzkumné cíle:

1. Zpracovat ucelený přehled fyzioterapeutických přístupů po fraktuře hlezenního kloubu.
2. Zhodnotit úspěšnost aplikovaných fyzioterapeutických metod u pacientů po frakturách hlezenního kloubu.

Výzkumná otázka tedy zní, zda se po prováděné terapii zlepší rozsahy pohybů, ustoupí bolest, otok a trofické změny v oblasti hlezenního kloubu.

Metodou výběru výzkumného souboru byl prostý záměrný (účelový) výběr. Podle následujících kritérií jsem vybrala dvě pacientky. Kritéria pro výběr pacientů: pacient po traumatickém úrazu hlezenního kloubu a ochota se do výzkumu zapojit. S pacienty jsem pracovala po dobu měsíce a půl, konkrétně se jednalo o osm terapií, na kterou docházeli 2x týdně.

3.2 Kazuistika 1

Vyšetřovaná osoba: P. L., žena Ročník narození: 1973

Diagnóza:

S8270 Mnohočetné zlomeniny bérce, zavřená

W1731 Pád z jedné úrovně na druhou, sportoviště, volný čas

S8260 Zlomenina vnějšího kotníku, zavřená

Anamnéza:

RA: rodiče žijící, otec 62 let – operace kýly a achillové šlachy, matka 60let – bolesti zad, písek v ledvinách, sourozenci – bratr 35 let zdráv

OA: běžné dětské onemocnění, pacientka vážněji nestonala

Úrazy: srpen 2011 - luxační trimalleolarni zlomenina při seskoku padákem – šrouby a dlaha

Operace: tonsilotomie 1995, APPE 2007

Abúsus: nekouří, alkohol příležitostně

Sport: badminton, squash, lyže, in-line brusle – min. 1-2 týdně

AA: hmyz, pyl, roztoče, histamin

FA: neužívá žádnou chronickou medikaci, Sekatoxin forte por gtt sol 1x25ml – 3x20kapek denně

GA: menstruace od 13let pravidelná, porody a potraty neguje

PA: pracuje v kanceláři, sedavé zaměstnaní, administrativa

SA: svobodná, bydlí sama ve 3. patře obytného domu, do bytu má 70 schodů bez výtahu

NO: Pacientka dne 21. 8. 2011 prudce dopadla při seskoku padákem na pravou nohu. Nalezeno monotraumatické poranění PDK – luxační trimalleolarni zlomenina hlezna. Následní repozice a osteosyntéza distálni fibuly

Předchozí fyzioterapie:

V průběhu hospitalizace v nemocnici pouze nácvik chůze se dvěma podpažními berlemi.Nácvik třídobé chůze. Jiná kinezioterapie nebyla prováděna.

Výpis ze zdravotní dokumentace pacienta:

21. 8. 2011 – pacientka přijatá na ortopedicko-traumatologickém oddělení ON Příbram. Přivezená RZP. Pro luxační trimalleolární zlomeninu po prudším doskoku padákem na pravou nohu. Jedná se o monotraumatické poranění, do hlavy se neuhodila, nauzeu popírá, na vše si pamatuje.

22. 8. 2011 – pacientka operovaná ve spinální narkóze. Krvavá reposice. OS distální fibuly tahovým drátem a modelovanou neutralizační 1/3 dlahou. OS mediálního kotníku maleolárním šroubem a drátem.

26. 8. 2011 – pacientka propuštěna do domácího léčení.

19. 9. 2011 – odebraná sádrová fixace a doporučena fyzioterapie v místě bydliště

14. 10. 2011 - extirpace šroubů

26. 10. 2011 – zahájení ambulantní fyzioterapeutické léčby se zaměřením na ATC dx., individuální kinezioterapie, instruktážní cvičeni na doma a hypotermická vířivka na PDK, na Poliklinice

Indikace k fyzioterapii: st.p. luxační trimalleolarni fraktuře pravého hlezna

Status praesens: klidná, orientovaná všemi kvalitami, spolupracuje, výška 166cm, váha 68kg, BMI 24,6

Vyšetření fyzioterapeutem - vstupní kineziologický rozbor:

Vyšetření aspekcí

Modifikované orientační vyšetření stoje. Pacientka využívá dvě podpažní berle, nebyla ji zatím dovolena plná zátěž na obě končetiny. Povolena byla zátěž pouze na 30% pro PDK.

Zezadu:

- otok Achillovy šlachy na PDK
- chodidlo PDK rotováno laterálně, femur je rotován zevně, patella směřuje k palci a noha je v mírné pronaci.
- asymetrie v oblasti lýtek - hypotrofie lýtka PDK
- v oblasti stehen PDK hypotrofie hamstringů a adduktorů
- asymetrie gluteálních svalů, hypotrofie pravého dolního kvadrantu PDK, infragluteální rýha pokleslá, plynulá
- Michaelisova routa symetrická
- levostranné paravertebrálni svaly mírně hypotrofické v oblasti lumbosacrálniho přechodu.
- taile a thoracobrachiální trojúhelníky symetrické
- hyperlordóza bederní páteře
- asymetrie lopatek – pravostranná scapula alata
- levostranná rotace celého trupu

Zboku:

- propadlá podélná klenba PDK
- anteverze pánve
- hyperlordóza bederní páteře
- vyklenutí břišní stěny
- protrakce ramen, předsunuté držení hlavy

Zepředu:

- rotace chodidla PDK laterálně
- symetrie patel - patelly ve stejné výšce
- pravostranná hypotrofie adduktorů a quadricepsu

- bilaterálně prominující klíčky

Vyšetření pánve:

- vyšetření pánve nebylo možné provést z důvodu nemožnosti pacientky zatěžovat obě DKK (podpažní berle).

Vyšetření statiky

- vyšetření na dvou nášlapných vahách nebylo provedeno z důvodu nemožnosti zatěžovat obě DKK (vzpřímený stoj o dvou PB).
- vyšetření olovnicí
  - ze záhlaví – prochází asi 2 cm vlevo od intergluteální rýhy a dopadá za levou patu
  - od zevního zvukovodu – prochází podél těla a dopadá asi 3 cm od os naviculare

Vyšetření chůze

- pacientka chodí o dvou podpažních berlích trojdobou chůzí s povolenou 30% zátěží PDK
- špatný stereotyp chůze – napadá na patu PDK a odval je veden po mediální straně chodidla, není plná extenze kolenního kloubu na PDK, krátký nesouměrný krok a výrazné předsunutí hlavy

Lokální vyšetření kotníku PDK:

- na pohmat bolestivost, přítomný perimalleolární otok
- kůže suchá, šupinatá, napnutá, lividní zabarvení
- aktivní operační jizva, málo posunlivá v celé délce, na obou koncích přirostlá k podkladu, přítomny četné krusty
- nejvíce omezena hybnost do dorzální flexe

Antropometrické vyšetření:

Délky:		
	LDK	PDK
Spina iliaca ant. sup. + mal. med.	90 cm	90 cm
Umbilicus + mal. med.	99 cm	99 cm
Trochanter major + mal. lat.	82 cm	82 cm

Obvody:		
	LDK	PDK
10 cm nad patellou	53 cm	50 cm
Přes patellu	40 cm	38,5 cm
Přes tuberositas tibiae	37 cm	36 cm
Lýtko	40 cm	37,5 cm
Přes kotníky	23 cm	25,5 cm
Přes hlezno + pata	29,5 cm	30,5 cm
Přes metatarsy	21,5 cm	22 cm

Goniometrie:

PDK: S: 5 – 0 – 20 R: nepovoleno

LDK: S: 20 – 0 – 50 R: 25 – 0 – 20

Návrh terapie – krátkodobý terapeutický plán:

Zvolila jsem kombinaci terapeutických postupů, které jsou závislé na charakteru onemocnění, věku a zdravotnímu stavu pacientky. Terapie byla přizpůsobena vývoji zdravotního stavu pacientky. Fáze terapie v době hospitalizace jsem bohužel nezaznamenala vzhledem k tomu, že pacientka byla hospitalizovaná na pracovišti mimo Prahu a o jejím stavu jsem se dověděla až ve druhé fázi terapie, která probíhá ambulantně. Cílem terapie u paní P. L.bylo ošetřit jizvu, uvolnit měkké tkáně , snížit otok,obnovit rozsahy pohybu v hlezenním kloubu, obnovit svalovou sílu DK a upravit stereotyp chůze. Při terapii jsem využila tyto techniky:

- ***míčková facilitace*** – pro zmírnění bolesti a snížení perimalleolárního otoku.
- ***techniky měkkých tkání*** – ošetření kůže, podkoží, fascií a svalů.
- ***mobilizace*** – ovlivnění kloubní pohyblivosti
- ***polohování a ledování*** – zmírnění bolesti a odstranění otoku.
- ***cévní gymnastika*** – prevence trombembolické nemoci
- nácvik stereotypu chůze o berlích a postupné odkládání berlí
- ***kinezioterapie:*** cvičení aktivní a pasivní, s dopomocí, proti odporu, zaměřené na zvýšení kloubní pohyblivosti a svalové síly
- ***cvičení s využitím balančních ploch -*** zlepšení senzomotoriky, propriocepce a koordinace pohybů
- ***Freemannova metoda*** – nácvik malé nohy

Stretching **-** protažení zkrácených měkkých tkání

Průběh terapie:

.

1. *návštěva:*

Kineziologický rozbor jsem provedla 9 týdnů po operaci. Pacientka je mobilní o dvou podpažních berlích s 30% zátěží PDK. Při terapii jsem se zaměřila na ošetření jizvy v místech, kde byla bez krust a plně zhojená. Využila jsem měkké techniky „esíčka, céčka“ a ischemickou kompresi. Pro zmenšení otoku jsem zvolila míčkování molitanovým míčkem, pacientku jsem poučila o důležitosti polohování do zvýšené polohy a ledování. Pokračovala jsem mobilizací drobných kloubů nohy. Pacientce jsem vysvětlila důležitost cévní a dechové gymnastiky jako prevenci tromboembolické nemoci. V závěru terapie jsem využila pasivní, aktivní a aktivní cvičení s dopomocí v sagitální rovině, s ohledem na subjektivní vnímaní bolesti pacienta. Neopomenuly jsme ani posílení HKK s využitím lehkých činek, důležité pro nácvik chůze.

2. *návštěva:*

Zopakovala jsem manuální ošetření akra (měkké techniky na jizvu, mičkování, mobilizace). Pokračovaly jsme pasivním protažením hlezenního kloubu pomocí PIR a aktivním protažením s dopomoci do krajných poloh. Následně jsme využily cvičení v sedu pouze v sagitální rovině, cvičení malé nohy,“ pata-špička“ a tzv. „píďalky“. Následoval nácvik chůze, kde jsem pozorovala mírné zlepšení v nášlapu, tříbodové opoře a vzpřímený stoj.

3. *návštěva:*

Pokračovaly jsme v terapii ošetřením jizvy měkkými technikami. Míčkováním jsem snižovala otok. V místech kde byla již jizva plně zhojená, jsem využila ischemické komprese. Kinezioterapie v sagitální rovině (rotace zatím nebyly povoleny), PIR, cévní gymnastika. Začaly jsme s využitím labilních ploch – čočky a balanční plochy AIREX pro nácvik nášlapu a tříbodové opory. Na závěr jsme využili cvičení malé nohy dle Freemannovy metody.

4. *návštěva:*

Na úvod jsme si nohu připravili měkkými technikami a míčkováním. Pokračovala jsem mobilizaci kloubů DK včetně Lisfrankova a Chopartova kloubu. Vleže na zádech jsem využila cévní gymnastiku, izometrii m. quadriceps a posílení celé DK. V poloze vleže na břiše a na zádech jsme posílily hlavně gluteálni svalstvo a také zbylé svalstvo DK. Dále jsem zvolila využití labilních ploch pro nácvik senzomotoriky a cvičení malé nohy dle Freemannove metody. V závěru terapie jsme vyzkoušely chůzi o jedné francouzské berle na straně zdravé končetiny vzhledem k tomu, že bylo lékařem povoleno zatížení na 40% a také byly povoleny rotace.

5. *<u>návštěva:</u>*

Dále jsme pokračovaly v kinezioterapii a manuálních metodách jak bylo zavedeno. Péče o jizvu, míčkování, mobilizace, kinezioterapie na břiše, zádech a na bocích. Procvičily jsme senzomotoriku na balančních plochách a také jsme vyzkoušely krátkodobý stoj na AIRAXU. V závěru terapie jsme procvičily malú nohu dle Freemanna, tříbodovou oporu a chůzi o jedné francouzke berle.

6. *<u>návštěva:</u>*

V úvodu jsem provedla kontrolní goniometrické vyšetření.

PDK: S: 8 – 0 – 35 R: 10 – 0 – 10

LDK: S: 20 – 0 – 50 R: 25 – 0 – 20

Zjistila jsem objektivně zlepšení rozsahů pohybů. Pacientka se subjektivně cítí také lépe. Bolest i otok ustoupily. Dále jsem pokračovala v terapii měkkými technikami a ischemickou kompresi na jizvu. Mobilizaci drobných kloubu nohy včetně Lisfrankova a Chopartova kloubu. Využila jsem také míčkování a facilitaci. Pacientce bylo povoleno zatěžovat končetinu již na 70%, proto jsem při terapii využila také labilní plochu úseč pro nácvik lepší stability hlezenního kloubu. Provedla jsem ošetření měkkých tkání pod Achillovou šlachou. Pacientce jsem doporučila autostretching Achillové šlachy vzhledem ke zkrácení a subjektivnímu pocitu bolesti pacientky v dané oblasti.

7. *<u>návštěva:</u>*

Dále jsme pokračovaly v kinezioterapii a manuálních metodách jak bylo zavedeno. Péče o jizvu, míčkování, mobilizace, kinezioterapie na břiše, zádech a na bocích. Procvičily jsme senzomotoriku na balančních plochách a také jsme vyzkoušely stoj na AIRAXU. Zvýšila jsem nároky na stabilitu a využila půlkulatou úseč pro nášlapy a stoj. Postupně jsme k stoji na úseči přidaly házení s malým overballem a přenášení váhy dopředu, dozadu a do stran. V závěru terapie jsme ještě využily velkého overballu k nácviku správného sedu dle Brügera.

8. *<u>návštěva:</u>*

Vzhledem k poslední terapii pacientky před kontrolou u lékaře jsem provedla výstupní kineziologicky rozbor. Pacientku poučila o důležitosti následné péče v domácím prostředí.

Naposled jsem provedla terapii dle předpisu lékaře. Péče o jizvu, míčkování, mobilizace, protažení Achillové šlachy a kinezioterapii aktivně i proti odporu.

V rámci celkové fyzioterapie byla po dobu léčby pacientce aplikována hydroterapie.

Vyšetření fyzioterapeutem – výstupní kineziologický rozbor:

Vyšetření aspekcí

Modifikované orientační vyšetření stoje. Pacientka využívá dvě francouzské berle, byla ji zatím povolena zátěž na 70%.

Zezadu:

- otok Achillovy šlachy na PDK je výrazně menší
- rotace chodidel upraveny chodidla směřují rovnoběžně, paty jsou symetrické
- ostatní parametry bez výrazné změny oproti vstupním kineziologickému rozboru

Zboku:

- ostatní parametry bez výrazné změny oproti vstupním kineziologickému rozboru

Zepředu:

- rotace chodidel upraveny chodidla směřují rovnoběžně
- ostatní parametry bez výrazné změny oproti vstupním kineziologickému rozboru

Vyšetření pánve:

- vyšetření pánve nebylo možné provést z důvodu nemožnosti pacientky zatěžovat obě DKK na 100% (francouzské berle).

Vyšetření statiky

- vyšetření na dvou nášlapných vahách nebylo provedeno z důvodu nemožnosti zatěžovat obě DKK (vzpřímený stoj o dvou FB).
- vyšetření olovnicí
    - ze záhlaví – prochází asi 0,5cm vlevo od intergluteální rýhy a dopadá za levou patu
    - od zevního zvukovodu – prochází podél těla a dopadá asi 1 cm od os naviculare

Vyšetření chůze

- pacientka chodí o dvou francouzských berlích trojdobou chůzí s přikládáním s povoleným 70% zatížením PDK
- stereotyp chůze je upraven – rytmus je pravidelný, krok souměrný, správný nášlap a odvíjení chodidla od podložky. Upravená také hyperkyfóza hrudní páteře a hlava je vzpřímena v prodloužení s trupem.

Lokální vyšetření kotníku PDK

- na pohmat nebolestivá, přítomný mírný perimaleolární otok
- kůže jemně zarudlá
- operační jizva zhojena, uprostřed málo posunlivá jinak lehce posunlivá, bez bolesti

Antropometrické vyšetření:

- v délce končetin nedošlo k žádné změně
- u obvodu došlo k zlepšení u PDK – přes kotník o 1,5 cm, přes hlezno + pata o 0,5 cm

Goniometrie:

PDK: S: 8 – 0 – 40 R: 15 – 0 – 15

LDK: S: 20 – 0 – 50 R: 25 – 0 – 20

Závěr:

U pacientky jsem zjistila snížené rozsahy pohybů v hlezenním kloubu LDK, vzhledem k zdravé straně co bylo největším subjektivním problémem pacientky. V průběhu terapie došlo ke zlepšení těchto rozsahu. V hlezenním kloubu byla také výrazně omezená joint play v kloubech nohy, co bylo pravděpodobně ovlivněno dlouhodobou sádrovou fixaci. Svalová síla HKK a DKK je v normě bez výraznějších omezení vzhledem k věku a zdravotnímu stavu pacientky. V průběhu terapie jsem upravila stereotyp chůze, co pacientka považovala za největší přínos pro sebeobsluhu.

Dlouhodobý plán:

V průběhu terapie jsme dosáhly výrazného zlepšení a to v rozsazích pohybů, zmírněním otoku a snížením bolestivosti v oblasti hlezenního kloubu. Na doporučení lékaře může pacientka již plně zatěžovat PDK což pomůže ke zlepšení stavu. Pro zlepšení zdravotního stavu je důležité také zvýšení svalové síly a zlepšení koordinace využitím metodik a pomůcek – balanční plochy, balancestep, rotoped a jiné. Pacientka je pracující, proto je důležité zařadit také pracovní terapii. Pacientka je plně soběstačná a vzhledem k tomu, že žije sama, není potřebná sociální péče. Je také důležité, aby pacientka dbala na zvýšenou opatrnost a využívala pomůcek, které jí ulehčí sebeobsluhu.

Pacientce jsem doporučila cvičení v domácím prostředí dle cvičení v terapiích a také sportovní aktivity krátké procházky a plavání, které může provádět bez omezení. Pacientce jsem doporučila jízdu na kole, ale pouze v doprovodu. Po návratu do zaměstnání jsem pacientce doporučila střídání sedu na kancelářské židli se sezením na velkém míči. Pacientka byla také poučena, jak pečovat o jizvu a také o polohování a využití kryosáčku v případě otoků.

3.3 Kazuistika 2

Vyšetřovaná osoba: H.J, žena Ročník narození: 1972

Diagnóza:

S8260 – zlomenina vnějšího kotníku zavřená

S5250 – zlomenina dolního konce rádia I. sin. zavřená

Anamnéza:

RA: otec + 67 let – embolie, matka + 55let – srdečná arytmie, sourozenci – bratr 50 let DM II., dcera - zdráva

OA: 1992 cysta ovaria vlevo, zvýšený cholesterol, st. post resekci levé mamy v r.2005 + ozáření, plicní embolie 2006, DM

Úrazy: fraktura levého zápěstí a levého kotníku 2/2012

Operace: 2005 st. post operaci levé mamy pro tumor, 3/2012 osteosyntéza pro fraktuu dist. radia

Abúzus: 20 cig/den, alkohol příležitostně, černá káva občas

Sport: procházky na chalupě

AA: Paralen

FA: Warfarin,Siofor, Dogmatil, Sortis, analgetika pp, Femara

GA:1 porod fyziologicky

PA: úřednice administrativy v ČR

SA: rozvedená, žije sama v bytě v 7 patře, k výtahu má 4 schody

NO: 21 .2 .2012 upadla na přechodu, fraktura dist. radia I sin. osteosynteza 1.3.2012 a frac hlezna W-B sin. následná sádrová fixace

Předchozí fyzioterapie: po operaci ve Vinohradech dle pacientky mírná rehabilitace (rozcvičovaní prstů v sadrové fixaci a nácvik chůze o berlích)

Výpis ze zdravotní dokumentace pacienta

21. 2. 2012 – pacientka přijatá na ortopedicko-traumatologickém oddělení Vinohradské nemocnice. Přivezená RZP. Pro zlomeninu vnějšího kotníku po pádu na přechodu pro chodce. Jedná se o traumatické poranění, do hlavy se neuhodila, nauzeu popírá, na vše si pamatuje. Nasazená sádrová fixace pod koleno.

26. 2. 2012 – pacientka propuštěna do domácího léčení.

19. 3. 2012 – odebraná sádrová fixace a doporučena fyzioterapie v místě bydliště

26. 3. 2012 – zahájení ambulantní fyzioterapeutické léčby na poliklinice se zaměřením na ATC sin., individuální kinezioterapie, instruktážní cvičeni na doma

Indikace k fyzioterapii: stav po fraktuře levého zápěstí a levého hlezenního kloubu

Status praesens: klidná, orientovaná všemi kvalitami, spolupracuje, výška 156cm, váha 68kg, BMI 27,9

Vyšetření fyzioterapeutem - vstupní kineziologický rozbor:

- HK: subj. problém dělá tuhost a pobolívání při některých pohybech, největší potíže dělá ždímání, jiné činnosti běžně zvládá.
- aktivní hybnost LHK : rameno omezeno v krajných polohách vzhledem k operaci prsu r. 2005, loket bez omezení. Zápěstí: palmární flexe 50st. (pasivně 70st.), dorzální flexe 30 st., radialní dukce 15st., ulnární dukce 35st., supinace a pronace vázne v krajné poloze. Špetku svede. Jednotlivé prsty k palci svede. Abdukci a addukci prstů svede, pěst táhne.
- Joint play ve skloubeních ruky bez výrazného omezení.
- Jizva v oblasti zápěstí klidná. Mírný otok v oblasti MP a IP kloubů.
- svalová síla HKK dle orientačního vyšetření v normě
- LDK: fr. byla řešena konzervativně. Výraznější otok v oblasti zevního kotníku hlezna. Aktivní hybnost hlezna: dorzálni flexe jen do nulového postavení. Plantární flexe vázne inverze a everze tuhá max. 10st.
- Joint play Chopartův, subtalární a talokrulární kloub tuhá, omezená a bolestivá. Lisfrankův kloub volnější měně bolestivý. Joint play nártních kůstek volné, bolestivé v oblasti IV. a V. MTT.
- svalová síla dle orientačního vyšetření v normě

Vyšetření aspekcí

Modifikované orientační vyšetření stoje. Pacientka využívá dvě francouzské berle, nebyla ji zatím dovolena plná zátěž na obě končetiny. Povolena byla zátěž pouze na 50% pro LDK.

Zezadu:

- otok Achillovy šlachy na LDK
- chodidlo LDK mírně rotováno laterálně, femur je rotován zevně, noha je v mírné pronaci
- asymetrie v oblasti lýtek - hypotrofie lýtka LDK
- v oblasti stehen LDK hypotrofie hamstringů a adduktorů
- deprese podkolenní rýhy na LDK
- hypotrofie pravého dolního kvadrantu gluteálních svalů LDK, infragluteální rýha pokleslá, plynulá

- paty jsou symetrické a oblé
- Michaelisova routa symetrická
- levostranné paravertebrálni svaly mírně hypotrofické v oblasti lumbosakrálniho přechodu.
- taile a thoracobrachiální trojúhelníky symetrické
- pravostranná rotace celého trupu

Zboku:

- hlava v mírném předsune
- mírná protrakce ramen
- propadlá podélná klenba LDK
- hyperlordóza bederní páteře

Zepředu:

- rotace chodidla LDK laterálně
- pately ve stejné výšce
- pravostranná hypotrofie adduktorů a quadricepsu
- bilaterálně prominující klíčky

Vyšetření pánve:

- vyšetření pánve nebylo možné provést z důvodu nemožnosti pacientky plně zatěžovat obě DKK (francouzské berle).

Vyšetření statiky

- vyšetření na dvou nášlapných vahách nebylo provedeno z důvodu nemožnosti plně zatěžovat obě DKK (vzpřímený stoj o dvou FB).
- vyšetření olovnicí
    - Olovnice spuštěná v sagitální rovině (od zevního zvukovodu) dopadla cca 1 cm před standardní místo dopadu, tedy asi 2 cm před os naviculare.
    - Olovnice spuštěná ve frontální rovině (ze záhlaví) sledovala linii páteře, procházela středem intergluteální rýhy, mezi kolenními klouby a dopadla mezi paty.

Vyšetření chůze

- pacientka chodí o dvou podpažních berlích trojdobou chůzí s přikládáním s povolenou 50% zátěží LDK

– špatný stereotyp chůze – napadá na patu LDK a odval je veden po mediální straně chodidla, není plná extenze kolenního kloubu na LDK, krok je krátký a nesouměrný. Pacientka má výrazné předsunutí hlavy.

Lokální vyšetření kotníku LDK:

– na pohmat bolestivý, přítomný perimaleolární otok
– kůže suchá a napnutá
– aktivní operační jizva, málo posunlivá v celé délce, na obou koncích přirostlá k podkladu
– omezená hybnost do dorzální flexe

Antropometrické vyšetření:

Délky:		
	PDK	LDK
Spina iliaca ant. sup. + mal. med.	85 cm	85 cm
Umbilicus + mal. med.	94 cm	94 cm
Trochanter major + mal. lat.	77 cm	77 cm

Obvody:		
	PDK	LDK
10 cm nad patellou	49 cm	52 cm
Přes patellu	38,5 cm	40 cm
Přes tuberositas tibiae	34 cm	35 cm
Lýtko	36,5 cm	37,5 cm
Přes kotníky	26 cm	23 cm
Přes hlezno + pata	29 cm	28 cm
Přes metatarsy	20 cm	20,5 cm

Goniometrie:

PDK: S: 15 – 0 – 45 R: 25 – 0 – 25

LDK: S: 0 – 0 – 20 R: nepovoleno

Závěr vyšetření:

U pacientky jsem zjistila snížené rozsahy pohybů v hlezenním a zápěstním kloubu levostranných končetin, vzhledem k zdravé straně. V hlezenním kloubu je výrazně omezená i joint play v Chopartovém, subtalárním a talokrulárním kloubu. Svalová síla HKK a DKK je v normě bez výraznějších omezení vzhledem k věku a zdravotnímu stavu pacientky.

U pacientky byl zjištěn i špatný stereotyp posazování a následný sed, který může být zdrojem bolesti v bederní páteři. Také jsem zjistila špatný stereotyp chůze u levostranné DK pacientka nezvládá nášlap přes patu, využívá mediální hranu chodidla.

Návrh terapie – krátkodobý terapeutický plán:

Zvolila jsem terapeutické postupy, které jsou závislé na charakteru onemocnění, věku a zdravotnímu stavu pacientky. Terapie byla shodná s terapii předchozí pacientky pani P.L. a přizpůsobila jsem ji vývoji zdravotního stavu pacientky. Za cíl terapie u pani H. J. jsem zvolila uvolnit měkké tkáně využitím technik měkkých tkání, snížit otok, obnovit rozsah pohybu v hlezenním kloubu a upravit stereotyp chůze.

1. *návštěva:*

Paní H. J. byla 5 týdnů po úrazu a týden po odebrání sádrové fixace. Provedla jsem orientační kineziologický rozbor, protože pacientka nesměla plně zatěžovat LDK. K chůzi pacientka používala dvě francouzské berle. Chodila třídobou chůzi s 50% zatížením LDK s přikládáním. V terapii jsem se zaměřila na ošetření měkkých tkáni, od kůže přes podkoží až na fascie. Využila jsem měkké techniky „esíčka, céčka“ a ischemickou kompresi. Pro zmenšení otoku jsem zvolila lymfatickou masáž a míčkování molitanovým míčkem. Pacientku poučila o důležitosti polohování do zvýšené polohy výš než srdce a ledování. Pacientce jsem vysvětlila důležitost cévní gymnastiky jako prevenci tromboembolické nemoci a pokračovala jsem mobilizaci drobných kloubu nohy. V závěru terapie jsem využila pasivní, aktivní a aktivní cvičení s dopomocí terapeuta hlezenního kloubu v sagitální rovině a neopomenula jsme ani posílení HKK s využitím lehkých činek, důležité pro nácvik chůze.

2. *návštěva:*

Začala jsem pasivním manuálním ošetřením akra z předchozí terapie (měkké techniky , mičkování, mobilizace). Pokračovala jsem pasivním protažením hlezenního kloubu pomocí PIR a aktivním protažením s dopomoci při dotažení do krajných poloh. Následně jsme využila cvičení malé nohy, „pata-špička“ a tzv. „píďalky“. V závěru terapie jsme přešli k nácviku chůze, kde jsem pozorovala mírné zlepšení v nášlapu.

3. *návštěva:*

Terapii jsem začala měkkými technikami. Míčkováním jsem snižovala otok. Pokračovala jsem kinezioterapii v sagitální rovině (rotace zatím nebyly povoleny), PIR a cévní gymnastikou. Pacientce jsem připomněla zvýšené polohování v domácím prostředí. Využila jsem labilní plochy – čočky a balanční plochy AIREX pro nácvik nášlapu a tříbodové opory. Na závěr jsem využila cvičení malé nohy dle Freemannové metody. Samozřejmostí byl nácvik autoterapie.

4. <u>návštěva:</u>

Na úvod jsem uvolnila měkké tkáně a zmobilizovala klouby nohy včetně Lisfrankova a Chopartova kloubu. Zkontrolovala jsem, zda pacientka provádí autoterapii a cviky na cévní gymnastiku, jež jí byly osvětleny při minulé návštěvě. Vleže na zádech jsem využila cévní gymnastiku, izometrii m. quadriceps a posílení celé DK. V poloze vleže na břiše a na zádech jsme posílily hlavně gluteálni svalstvo a také zbylé svalstvo DK. Využila jsem labilních ploch pro nácvik senzomotoriky a cvičení malé nohy dle Freemannove metody. V závěru terapie jsem vyzkoušela chůzi o jedné francouzské berle na straně zdravé končetiny.

5. <u>návštěva:</u>

Po měkkých technikách následoval opět nácvik senzomotoriky. Dále jsem pokračovala v kinezioterapii a manuálních metodách jak bylo zavedeno. Procvičila jsem senzomotoriku na balančních plochách a také jsem vyzkoušela krátkodobý stoj na AIRAXU. V závěru terapie jsem procvičila tříbodovou oporu a chůzi o jedné francouzské berle. Lékařem byly povoleny rotace.

6. <u>návštěva:</u>

V úvodu jsem provedla kontrolní goniometrické vyšetření.

PDK: S: 15 – 0 – 45 R: 25 – 0 – 25

LDK: S: 10 – 0 – 30 R: 10 – 0 – 10

Zjistila jsem objektivně zlepšení rozsahů pohybů. Pacientka se subjektivně cítí také lépe. Bolest i otok ustoupily. Znovu jsem do terapie zařadila měkké techniky, mobilizaci drobných kloubu nohy včetně Lisfrankova a Chopartova kloubu. Využila jsem také a facilitaci. Pacientce bylo povoleno plně zatěžovat končetinu, proto jsem při terapii využila labilní plochu, úseč pro nácvik lepší stability hlezenního kloubu. Pacientka cvičení na válcové úseči zvládala bez problémů, a tak mohla postoupit na kulovou úseč. Pacientce jsem doporučila autostretching Achillové šlachy pro viditelné zkrácení.

7. <u>návštěva:</u>

Dále jsem pokračovala v kinezioterapii a manuálních metodách jak bylo zavedeno. Mobilizace, kinezioterapie na břiše, zádech a na bocích. Procvičily jsem senzomotoriku na balančních plochách a také jsem vyzkoušela stoj na AIRAXU. Zvýšila jsem nároky na stabilitu a ke stoji na úseči jsem přidala házení s malým overballem pacientka tím byla nucena vychylovat

své těžiště mnohem více. V závěru terapie jsem ještě využila velkého overballu k nácviku správného sedu dle Brügera.

8. *<u>návštěva:</u>*

Vzhledem k poslední terapii pacientky před kontrolou u lékaře jsem provedla výstupní kineziologicky rozbor. Pacientku poučila o důležitosti následné péče v domácím prostředí. Naposled jsem provedla terapii dle předpisu lékaře. Mobilizace, protažení Achillovy šlachy a kinezioterapii aktivně i proti odporu.

Vyšetření fyzioterapeutem – výstupní kineziologický rozbor:

Vyšetření aspekcí

Orientační vyšetření stoje. Pacientka má povoleno plně zatěžovat končetinu. Stoj je nestabilní, pacientka přenáší váhu na zdravou končetinu.

Zezadu:

- otok LDK je výrazně menší
- rotace chodidel upraveny chodidla směřují rovnoběžně, paty jsou symetrické
- ostatní parametry bez výrazné změny oproti vstupním kineziologickému rozboru

Zboku:

- bez výrazné změny oproti vstupním kineziologickému rozboru

Zepředu:

- rotace chodidel upraveny chodidla směřují rovnoběžně
- ostatní parametry bez výrazné změny oproti vstupním kineziologickému rozboru

Vyšetření pánve:

- pánev je v mírné anteverzi, což pravděpodobně nebylo způsobeno zraněním

Vyšetření statiky

- vyšetření na dvou nášlapných vahách prokázalo vyšší zatížení PDK
- vyšetření olovnicí beze změny oproti vstupnímu kineziologickému rozboru

Vyšetření chůze

- pacientka chodí bez pomůcky. Stereotyp chůze je upraven – rytmus je pravidelný, krok souměrný, problém dělá správný nášlap a odvíjení chodidla od podložky, který je veden přes mediální okraj chodidla.

Lokální vyšetření kotníku PDK:

- na pohmat nebolestivá, přítomný mírný perimaleolární otok

- kůže mírně zarudlá

Antropometrické vyšetření:

- v délce končetin nedošlo k žádné změně
- u obvodu došlo k zlepšení u LDK – přes kotník o 2,5 cm, přes hlezno + pata o 1 cm

Goniometrie:

PDK: S: 15 – 0 – 45 R: 25 – 0 – 25

LDK: S: 15 – 0 – 40 R: 15 – 0 – 20

Dlouhodobý plán:

Cvičení na balančních plochách pro zlepšení stability v hlezenním kloubu. Správný stereotyp chůze, který pacientce subjektivně dělal největší potíže. Důležité je korigovat si správný sed a posazování a také rovnoměrné zatěžování obou končetin.

Závěr jednotky:

U pacientky jsem dosáhla výrazného zlepšení v rozsazích pohybů. Ustoupily i bolesti v zádech při vzpřímeném sedu a zvládli jsme také správný stereotyp sedu dle Brügra, který pacientce vyhovoval. I po prodělané terapii nadále přetrvává špatný stereotyp chůze, který si pacientka trénuje již samostatně

DISKUZE

Cílem bakalářské práce bylo zpracovat ucelený přehled fyzioterapeutických přístupů po frakturách hlezenního kloubu a zhodnotit úspěšnost aplikovaných metod u těchto pacientů. Přestože je toto téma velmi zajímavé nestkala jsem se v českých literárních zdrojích s uceleným popisem fyzioterapie ani se studiemi, které by hodnotily efekt fyzioterapeutických postupů v jednotlivých léčebných fázích u pacientů po frakturách hlezenního kloubu. Domnívám se, že v zahraničí se tomuto tématu věnují podrobněji. Prostudováním některých dostupných studií jsem získala ucelenější přehled o této problematice.

Lin et al (2009) uvádějí,že fraktury v oblasti hlezenního kloubu jsou jedny z nejčastějších úrazů na dolních končetinách. Fong et al (2007) doplňuje, že fraktury kotníku, distální tibie a/nebo fibuly jsou po distorzích kotníku druhým nejčastějším zraněním v této oblasti. Z britské studie prováděné v roce 1998 Singerem et al se dozvídáme, že incidence fraktur kotníku je nejméně 5 na 10 000 osob ročně a zahrnuje všechny věkové kategorie. Dodává, že nejvyšší je u mladých mužů (13-28 na 10 000 osob ročně) a starších žen (16 – 20 na 10 000 osob ročně). Podobně zaměřené studie jsem objevila u Finských autorů Kannuse et al (2002), kteří mezi roky 1970-2006 počítali incidenci fraktur u osob starších 60ti let. Výskyt úrazů postupně stoupal mezi roky 1970 – 1997, poté se zpomalil a došlo k mírnému poklesu. V roce 1970 byl celkový počet fraktur 369, v roce 1997 pak 1668. Došlo tak k 319 % nárůstu. K většímu počtu fraktur docházelo u žen a od roku 1997 se incidence snižovala u obou pohlaví. Za zmínku také stojí, že výskyt byl nezávislý na věku pacientů. Studie z roku 2002 pak využila regresní model pro předpověď incidence fraktur do roku 2030. Ten ukázal, že pokud bude trend vzrůstu zachován, bude ve Finsku v roce 2030 3x větší výskyt těchto fraktur než bylo v roce 2000. Autoři studie došli k závěru, že takovýto trend nelze jednoduše vysvětlit pouze demografickými změnami, ale že významnou roli zde hrají programy zaměřené na prevenci pádů a využití různých typů ortéz pro podporu stability kotníků. Poukazují na důležitost studia těchto doporučení. V roce 2006 na tuto studii Kannus et al navázali a zjistili, že od roku 1997 – 2006 dochází k mírnému poklesu úrazů, jak jsem již zmínila výše, a jako jedno z možných vysvětlení tohoto fenoménu uvádějí zdravější seniorskou populaci se zlepšujícími funkčními schopnostmi a poučené o prevenci pádu. Domnívám se, že podobný trend se může vyskytovat ve většině zemí. Roli zde bude ovšem, kromě složení populace, hrát i dostupnost a kvalita zdravotní péče. Souhlasím také s názorem, že práce fyzioterapeuta v preventivních programech zaměřených na seniorskou populaci může být do budoucna velmi podstatná.

V České republice jsem se nesetkala s podobnou statistikou ani s dlouhodobým sledováním pacientů po operačním nebo konzervativním léčení. Dle mého názoru by právě toto sledování

bylo přínosné k následnému zachycení případných funkčních i strukturálních problémů (např. nestabilita hlezenního kloubu, opakované distorze, výskyt chronické bolesti, otoku, artrotické změny apod.), které mohou i po ukončení fyzioterapie vzniknout nebo pokračovat.

Z předchozích zjištění také vyplývá, že úrazy hlezenního kloubu představují významný zdravotní a socioekonomický problém. Lin et al (2008) si položili otázku, jaké jsou náklady a využití zdrojů zdravotní péče a také, jaká je kvalita života osob po úrazech hlezenního kloubu. Do studie bylo zařazeno 94 pacientů, kteří docházeli na ambulantní fyzioterapii v Sydney, Australii. Měření probíhalo po 4, 8, 12, 16, 20 a 24 týdnech. Zabývali se také měřením kvality života (dotazník). Faktory jako pohlaví, bolest, soukromé zdravotního pojištění, které mohou náklady na zdravotní péči ovlivnit byly také zohledněny. Z výsledků vyplynulo, že žádný z uvedených faktorů nemá signifikantní vliv na náklady spojené se zdravotní péčí ani nehrají roli ve výběru veřejně poskytované fyzioterapie. Kvalita života se zlepšila u 45 probandů, zejména v oblasti hodnotící nezávislost. Závěrem lze shrnout, že výsledky z této studie mohou prospět k plánování zdravotních služeb, např. počet fyzioterapeutických sezení.

Fraktury v oblasti hlezenního kloubu jsou velmi časté a vyžadují naší pozornost. Ve své práci se zabývám malleolárními zlomeninami. Fyzioterapeutická léčba se obecně zaměřuje na redukci bolesti, otoku, zlepšení rozsahu pohybu v kloubu a zvýšení svalové síly. Je důležitá ve všech fázích po úrazu, přičemž každá fáze klade důraz na jinou složku obnovy funkce. V práci popisuji postup fyzioterapie u pacientů po imobilizační fázi.

Obě pacientky byly po malleolárni fraktuře a měly sádrovou fixaci 4 týdny. U pani P.L. bylo využito chirurgické řešení osteosyntézou. Byla u ní také později zahájená fyzioterapie v porovnáni s pani J.H.. To pravděpodobně částečně ovlivnilo i rychlost rekonvalescence. Terapie byla u pani P. L. zahájena 9 týdnu po úrazu. V průběhu hospitalizace v nemocnici nacvičovala pouze chůzi se dvěma podpažními berlemi, jiná kinezioterapie nebyla prováděna. Ambulantní terapie probíhala pomalu a pokroky byly málo viditelné. Přesto pacientka velmi dobře spolupracovala a snažila se naučené prvky provádět i v domácím prostředí. Důvodem byla její motivace vrátit se do zaměstnání a také k běžným a sportovním aktivitám.

V počáteční fázi terapie byl největším problémem obou pacientek omezený rozsah do dorzální flexe, který pravděpodobně vznikl dlouhodobou sádrovou fixací. Proto jsem ihned v úvodu terapie zařadila využití měkkých technik a mobilizací a postupně jsem přidávala postizometricku relaxaci. Měkkými technikami a mobilizacemi jsem si postupně připravila a zahřála svalové a vazivové struktury pro následné použití postizometrické relaxace, kterou jsem dosáhla protažení a uvolnění zkrácených svalů. Hlavním problémem bylo zkrácení Achillovy šlachy. Pro následný nácvik chůze jsme začaly nácvikem malé nohy dle Freemannovy metody,

důležitý byl také nácvik správného odvalu plosky. Využití senzomotoriky v průběhu terapie považuji za nejlépe zvolenou metodu, kterou jsem ovlivnila aferenci a zlepšila tak stabilitu v hlezenním kloubu.

I když se na první pohled může zdát, že se u obou pacientek jednalo o úplně stejnou terapii, důraz jsme kladla na individuální přístup k pacientce dle typu a způsobu ošetření úrazu. Hlavním cílem terapie bylo obnovit funkci hlezenního kloubu. Cíl o maximální rozsah pohybu jsem považovala za druhořadý. U pani L.P. nebyl ani návrat plného rozsahu možný pro omezení vnitřní osteosyntetickou fixaci.

Při spolupráci s paní P.L. v porovnání s pani J.H. jsem si uvědomila, že každý člověk je osobnost, a proto ke každému pacientovi musíme přistupovat individuálně. Naučit se naslouchat jeho steskům, dokázat ho povzbudit, zároveň dokázat udržet průběh terapie a postupovat vpřed. Také sestavit vhodný fyzioteraputický plán a nepožadovat od pacienta maximální výkon za každou cenu.

Výsledek fyzioterapie hodnotím jako dobrý. Pacientky mají za sebou velký kus práce, ale budou muset ještě absolvovat dlouhou cestu, aby došlo k co největšímu zlepšení jejích zdravotního stavu či k jejích úplnému vyléčení a zotavení. Při porovnáni pokroku u obou pacientek byly výsledky terapie u pani J.H. lepší. Můžeme si tedy položit otázku, jak velký časový horizont je potřebný k navrácení plné obnovy funkce u těchto pacientů. Dlouhodobé kontrolní pozorování by proto bylo na místě.

V rámci fyzioterapie pacient může vykonávat také i některé druhy sportů, které zbytečně nezatěžují kloub, pokud to zdravotní stav dovolí. Úkolem je posílit svalstvo, redukce otoku a bolesti.. Mezi vhodné sportovní aktivity patří jízda na kole a plavání. Pro pacienta je důležité nosit pevnou obuv s plochým podpatkem po celou dobu rekonvalescence, eventuálně speciální ortopedické vložky stabilizující postavení nohy.

V některých případech je potřebné nedostatky řešit aplikací protetické pomůcky, krátkodobě nebo dlouhodobě. Nedostatky (např. omezení pohybu v kloubu), mohou nastat vlivem dlouhodobé sádrové fixace nebo také pozdního začátku fyzioterapie, kdy se začínají fixovat špatné pohybové stereotypy. Nejčastější omezení je do dorzální flexe, co jsem u pani P.L. pozorovala (viz kasuistika č.1). Studie Shaffer et al.(2000) ukázala zlepšení, u pacientů po 8mi týdenní imobilizaci, ve všech sledovaných parametrech (rozsah pohybu do dorzální flexe, normalizace svalového tonu, redukce bolesti, posílení svalů, zlepšení stereotypu chůze) po prodělané 10ti týdenní fyzioterapii. Výsledky předchozí práce a efektivitu kinezioterapie podporuje i studie Moseley et al (2005) a Wilson (1991), kteří zjistili, že pro obnovu funkce hlezenního kloubu stačí dobře vedený cvičební program, bez nutnosti pasivního strečinku nebo

mobilizačních technik. S tímto tvrzením se však nemohu ztotožnit, neboť se domnívám, že u mých pacientů vhodně a technicky správně provedená mobilizace a manuální terapie spolu s pasivním protažením vedla k dobrému efektu.

Za zmínku určitě také stojí aplikace fyzikální terapie, kterou popisuji v praktické části práce. Její aplikace doplňuje pohybovou léčbu. Nejčastěji je indikována z důvodů snížení bolesti, otoků a regeneraci poškozených měkkých tkání. Zajímavé jsou výsledky Studie Handolin et al a Hernandeze et al (in Lin et al 2009). Ta hodnotila efekt interferenční terapie, ultrazvuku a elektrické stimulace svalů, na obnovu funkční aktivity během imobilizační fáze u pacientů po chirurgickém řešení úrazu hlezenního kloubu. Nepotvrdila rozdíly ve výsledcích mezi kontrolní a léčenou skupinou. Efekt vlivu využití různých druhů fyzikální terapie v po imobilizační fázi jsem v dostupných zdrojích nedohledala.

V roce 2009 byla Nilssonem provedena studie, která měla zhodnotit standardizovaný a individuální program pod dohledem fyzioterapeuta. Program začal jeden týden po odstranění sádrové fixace. Terapie byla zaměřena na obnovení kloubní pohyblivosti a svalové síly. Funkční individuální trénink mohl zlepšit symptomy i subjektivní hodnocení probandy (věk 18-64 let) ve srovnání k standardní péči. Výsledky této studie naznačují, že při úpravě vzájemných vztahů mezi věkovou skupinu a léčebným efektem individuálního terapeutického plánu byly výsledky lepší než při obvyklé standardní péči. Dle mého názoru individuální přistup k pacientovi, je důležitý z mnoha hledisek, jak z hlediska pokroku v terapii také ve vztahu pacient – fyzioterapeut. Individuálně zvolená terapie byla určitě přínosem u obou pacientek. Paní P.L., která pozorovala i minimální zlepšení, byla na každé terapii motivovaná i k autoterapii. To určitě také mělo vliv zlepšení jejího stavu..

Zkušenosti získané při psaní bakalářské práce můžu hodnotit jenom kladně. Potvrdila jsem si důležitost zahájení fyzioterapie, co nejdříve po úrazu, nejlépe ještě v sádrové fixaci. Zjistila jsem také, že je velkým problémem, i při brzkém zahájení terapie, vymezený čas fyzioterapeuta.

ZÁVĚR

Ve své bakalářské práci jsem se zabývala problematiku fyzioterapie po zlomeninách v oblasti hlezenního kloubu, a zaměřila jsem se především na malleolární fraktury. Tyto zlomeniny vznikají nejčastěji nepřímým mechanizmem a to kombinaci násilné rotace a pádu na hlezenní kloub, zejména při špatném došlapu, doskoku, při pádech se zaklíněným chodidlem apod. Fraktury horního hlezenního kloubu můžeme rozdělit podle Lounge – Hansen (1949) podle mechanismu úrazu nebo linie zlomu na fibule dle Webera. Úrazy tohoto druhu můžou být řešeny konzervativně či operačně. Pacientovi je poskytovaná komplexní péče, do které také zahrnujeme fyzioterapii jako nedílnou součást léčby každého pacienta.

V praktické části popisuji algoritmus fyzioterapie u dvou vybraných pacientek po malleolární fraktuře. Uvedené fyzioterapeutické postupy jsem zvolila na základě současných léčebných trendů. Cílem mé bakalářské práce bylo poukázat na to, že fyzioterapie ihned po repozici vede k obnově funkce kloubu.

Důraz je kladen na individuální přístup dle typu a způsobu ošetření fraktury. Prognóza u zlomenin závisí nejen na závažnosti úrazů, složitosti operace, délce imobilizace, ale též na spolupráci pacienta během fyzioterapie. V těžších případech se může po letech vyvinout poúrazová artroza. Ta vede k bolestem při chůzi a omezení pohybu v kloubu. Krajním řešením je pak artrodéza horního hlezenního kloubu.

V terapii využíváme ošetření manuálními technikami, nejpoužívanějšími technikami jsou techniky měkkých tkání a mobilizace, které jsem ve své terapii využívala. Z fyzikální terapie je doporučováno využití mechanoterapie hlavně ultrasonoterapie, termoterapie a hydroterapie, které mají vliv zejména na vstřebávání otoku. Magnetoterapie je doporučována pro její analgetické účinky. Cílem fyzioterapie je motivace pacientů ke cvičení a nácvik správných pohybových stereotypů pro umožnění vykonávání běžných denních činností, u sportovců pak návrat k těmto aktivitám.

POUŽITÁ LITERATURA

1. CAPKO, J. Základy fyziatrické léčby. Praha : Grada, 1998, 394 s. ISBN 80-7169-341-3
2. ČIHÁK, R. *Anatomie 1*. 2. vyd. Praha : Grada Publishing, 2001, 497 s. ISBN 80-7169-970-5
3. CHESWORTH, B. , VANDERVOORT, A. Comparison of Passive Stiffness Variables and Range of Motion in Univolved and Involved ankle Joints of Patients Following Ankle Fractures. *Physical Therapy*: *Journal o the American Physical therapy Association*. 1995, roč. 75, č. 4, 253-261.
4. DOKLÁDAL M., PÁČ L. *Anatomie člověka I., Pohybový systém*. Masarykova univerzita, 1997, 257 s. ISBN 80-210-1633-7.
5. DUNGL, P. *Ortopedie*. 1 vydání. Praha : Grada Publishing, 2005, 1280 s. ISBN 80-247-0550-8
6. DVOŘÁK, Radmil. *Základy kinezioterapie*. Olomouc : Univerzita Palackého, 2007, 104 s. ISBN 978-80-244-1656-4
7. DYLEVSKY, I. *Speciální kineziologie*. Praha : Grada, 2009, 184 s. ISBN 978-880-247-1648-0.
8. ENOKA, R. M. *Neuromechanical basis of kinesiology*. 2nd Edition. Champaign, IL: Human Kinetics Publishers, 1994, 480 s. ISBN 0873226658
9. FONG, D.T., HONG, Y., CHAN, L.K., YUNG, P.S. a CHAN, K.M. A systematic review on ankle injury and ankle sprain in sports. *Sports Med*. 2007, roč. 37, č. 1, s. 73-94.
10. GRIM, M., DRUGA,R. *Základy anatomie1.obecná anatomie a pohybový systém.* 1. vyd. Praha : Galén, 2001, 155 s. ISBN 80-7262-111-4
11. GROSS, J. *Vyšetření pohybového aparátu.* 2 vydání. Praha : Triton, 2005, 599 s. ISBN 80-7254-720-8
12. GUSKIEWICZ, K.M. a D.H. PERRIN. Effect of orthotics on postural sway following inversion ankle sprain. *Journal of Orthopedic and Sports Physical Therapy*. 1996, roč. 23, s. 326-331.
13. GÚTH, A. *Liečebné metodiky v rehabilitácii.* Bratislava : Liečereh Gúth, 2011, 402 s. ISBN 80-88932-16-5
14. GÚTH, A. *Vyšetrovacie metodiky v rehabilitácii pre fyzioterapeutov.* Bratislava : Liečereh Gúth, 2004, 400 s. ISBN 80-88932-13-0
15. HALADOVÁ, E., NECHVÁTALOVÁ, L. *Vyšetřovací metody hybného systému.* Brno : Národní centrum ošetřovatelství a nelékařských zdravotnických oborů, 2008, 135 s. ISBN 80-7013-393-7

16. HRAZDIRA L. a kol., Komplexní pohled na poranění hlezenního kloubu ve sportu, Ortopedie 2008;2:267 275, 2-9 s., ISSN 1802-1727
17. HROMÁDKOVÁ, J. a kol. *Fyzioterapie.* Jinočany : H & H, 2002, 428 s. ISBN 80-886022-45-5
18. JANDA, V., VÁVROVÁ, M. Metodika senzomotorické stimulace. *Rehabilitácia*. 1992, roč. 25, č. 3, s. 14-34.
19. JELÍNKOVÁ, J. a kol. *Ergoterapie.* Praha : Portál, 2009, 272 s. ISBN 978-80-7367-583-7
20. KANNUS, P, M PALVANEN a S NIEMI. Increasing numer and incidence of low-trauma Antle fractures in elderly people: Finnish statistics dutiny 1970-2000 and projections for the future. *Bone*. 2002, roč. 31, s. 430-433
21. KANNUS, P., PALVANEN, M. a NIEMI,S. Stabilising incidence of loww-trauma Antle fractures in elderly people Finnish statistics in 1970-2006 and prediction for the future. *Bone*. 2006, roč. 43, č. 2, s. 340-342.
22. KIRTLEY, C. *Clinical Gait Analysis: Theory and Practice*. London : Churchill Livingstone, 2006, 328 s. ISBN 0 4431 0009 8
23. KOLÁŘ, P. et al. *Rehabilitace v klinické praxi.* Praha : Galén, 2009, 713 s. ISBN 978-80-7262-657-1
24. KONRADSEN, L. Seven years follow-up after ankle inversion trauma. *Scandinavian Journal Of Medicine & Science In Sports*. 2002, roč. 12, č. 3, s. 129-135.
25. KOUDELKA, K. a kol. *Ortopedická traumatologie.* Praha : Karolinum, 2002, 147 s. ISBN 80-246-0392-6
26. KRIVOŠÍKOVÁ, M. *Úvod do ergoterapie.* Praha : Grada, 2011, 364 s. ISBN 978-80-247-2699-1
27. LARSEN, Ch. *Gut zu Fuß ein Leben lang.* Stuttgart : Trias, 2007, 159 s. ISBN 978-3-8304-3418-4
28. LEWIT, K. Manipul*ační léčba.* Praha : Sdělovací technika, 2003, 411 s. ISBN 80-86645-04-5
29. LIN, C.W., HILLER, C. a BIE, R. Evidence-based treatment for ankle injuries: a clinical perspective. *Journal of Manual and Manipulative Therapy*. 2010, roč. 18, č. 1, 22-28.
30. LIN, W.C., MOSELEY, A.M. a REFSHAUGE, K.M. Effects of rehabilitation after Antle fracture: a Cochrane systematic rewiew. *Eur J Phys REHABIL MED*. 2009, roč. 45, č. 3, s. 431-441.

31. LIN, C.W., HERBERT, R.D., HAAS, M., MOSELEY, A.M. a REFSHAUGE, K.M. Cost and utilization of healthcare resources during rehabilitation after Antle fracture are not lenked to health insurance, income, gender, or pain:an observatory study. *The Australian Journal Of Physiotherapy*. 2007, roč. 54, č. 3, s. 201-208.
32. LIN, W.C., MOSLEY, A.M., REFSHAUGE, K.M., HAAS, M. a HERBERT, R.D. Effectiveness of joint mobilisation after cast immobilisation for Antle fracture: a protocol for a randomised controlled trial. *BMC Musculoskeletal Disorders*. 2006, roč. 46, č. 7.
33. MÁČEK, M. SMOLÍKOVÁ, L. *Pohybová léčba u plicních chorob*. 1.vyd. Praha: Victoria publishing, a. s., 1995, 147 s. ISBN 80-7187-010-2
34. MOSELEY, A.M., HERBERT, R.D., NAGHTIGALE, E.J., TAILOR, D.A., EVANTS, T.M a ROBERTSON, G.J. et al. Passive streching does not enhance outcomes in patiens with plantarflexion contracture after cast immobilization for Ankle fracture: A randomized controlled trial. *Arch Phys Med Rehabil*. 2005, roč. 86, č. 6, s. 1118-1126.
35. MÜLLER, I., MÜLLEROVÁ, B. *Stručný přehled léčebné tělesné výchovy v chirurgii, ortopedii a traumatologii*. Brno : Institut pro další vzdělávání pracovníků ve zdravotnictví, 1992, 119 s. ISBN 80-7013-125-X
36. NILSSON, G., JONSSON, K., EKDAHL, CH., ENEROTH, M. Effects of training program after surgically treated ankle fracture: a prospective randomised controlled trial. *BMC Musculoskeletal Disorders*. 2009, roč. 118, č. 10.
37. PAVLŮ, D. *Speciální fyzioterapeutické koncepty a metody.* Brno : CERM, 2003, 239 s. ISBN 80-7204-312-9
38. PFEIFFER, J. *Neurologie v rehabilitaci pro studium a praxi.* Praha : Grada, 2007, 351 s. ISBN 978-80-247-1135-5
39. PODĚBRADSKÝ, J., PODĚBRADSKÁ, R. *Fyzikální terapie: Manuál a algoritmy*. Praha : Grada , 2009, 200 s. ISBN 978-80-247-2899-5
40. POKORNÝ, V. a kol. *Traumatologie.* Praha : Triton, 2002, 307 s. ISBN 80-7254-277-X
41. SHAFER, M. Effect of Immobilization on Plantar-Flexion Torque. Fatigue Resistance, and Functional Ability Following an Ankle Fracture. *Physical Therapy*: *Journal of the american Physical Therapy Association*. 2000, roč. 80, č. 8, 769-780.
42. SMITH, D.G, MICHAEL, J. W., BOWKER, J. H. *Atlas of Amputations and Limb Deficiencies Surgical, Prosthetic, and Rehabilitation Principles.* Rosemont: American Academy of Orthopaedic Surgeons, 2004, 965 s. ISBN 0-89203-313-4
43. VÉLE, F. *Kineziologie*. Praha : Triton, 2006, 359 s. ISBN 80-7254-837-9

44. WHITTLE, M. W. *Gait Analysis an introduction*. London : Elsevier, 2007, 232 s. ISBN 9-780-7506-8883-3
45. WILSON, F. Manual therapy versus traditional excercises in mobilisation of the Antle post-ankle fracture: a pilot study. *New Zéland Journal of Physiotherapy*. 1991, roč. 19, s. 11-16.
46. WINTER, B.R., MCLAUCHLAN, G.J., ROBINSON, C.M. a CHRISTIE, J. Epidemiology of fractures in 15,000 adults: the influence of age and gender. *J Bone Point Surg. Br*. 1998, roč. 80, č. 2, s. 243-248
47. ZANGGER, P., MEILI, V. The substance of sensorimotor therapy. *Rehabilitácia*. 1995, roč. 28, č. 1, s. 3-6. ISSN 0375-0922
48. ŽVÁK I., BROŽÍK J., KOČÍ J., FERKO A. *Traumatologie ve schématech a rtg obrazech.* Praha : GRADA Publishing, 2006, 208 s. ISBN 80 – 247 – 1347 – 0

SEZNAM PŘÍLOH

Příloha 1: RTG snímky po osteosyntéze hlezenního kloubu

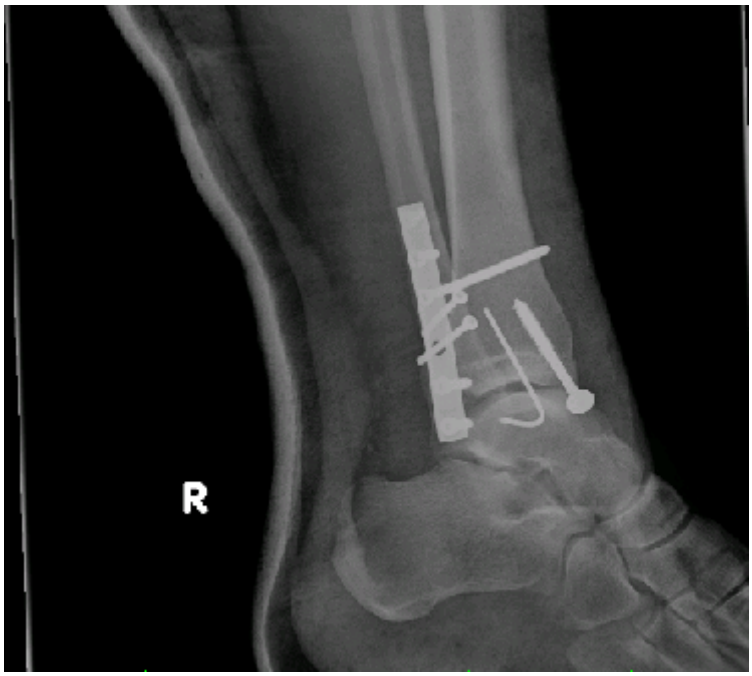

Příloha 2: Kulová úseč

http://medicina.ronnie.cz/c-3838-senzomotorika-iii-dynairy-usece-nestabilni-plochy.html

Příloha 3: Válcová úseč

(http://medicina.ronnie.cz/c-3838-senzomotorika-iii-dynairy-usece-nestabilni-plochy.html)

Příloha 4: Balanční plochy (čočky)

(http://medicina.ronnie.cz/c-3838-senzomotorika-iii-dynairy-usece-nestabilni-plochy.html)

Příloha 5: Balanční plocha (AIREX)

http://www.weve-reha.cz/galerie.php?id_obrazek=1844&id_produkt=59

Příloha 6: Ortézy a bandáže

6a) ORTÉZA HLEZENNÍ SE DVĚMA PLANŽETAMI MALEOFIX

http://ergon.cz/cz/show_product.asp?pid=192

6b) BANDÁŽ KOTNÍKU ELASTICKÁ TALUTAPE

http://ergon.cz/cz/show_product.asp?pid=193

6c) BANDÁŽ HLEZENNÍ TARSA

http://ergon.cz/cz/show_product.asp?pid=2

6d) ZPEVŇOVAČ KOTNÍKU

http://ergon.cz/cz/show_product.asp?pid=152