UNIVERZITA KARLOVA V PRAZE
FAKULTA TĚLESNÉ VÝCHOVY A SPORTU

Kazuistika fyzioterapeutické péče

o pacienta po disektomii L3/L4

Bakalářská práce

Vedoucí diplomové práce: Vypracovala:

Mgr. Svatava Neuwirthová Jitka Patríková

Prohlašuji, že jsem bakalářskou práci zpracovala samostatně a že jsem uvedla všechny použité informační zdroje a literaturu. Tato práce ani její podstatná část nebyla předložena k získání jiného nebo stejného akademického titulu.

V Praze, dne ……

Jitka Patríková

Evidenční list

Souhlasím se zapůjčením své bakalářské práce ke studijním účelům. Uživatel svým podpisem stvrzuje, že tuto bakalářskou práci použil ke studiu a prohlašuje, že ji uvede mezi použitými prameny.

Jméno a příjmení:	Fakulta / katedra:	Datum vypůjčení:	Podpis:

Poděkování

Ráda bych poděkovala své vedoucí práce Mgr. Svatavě Neuwithové za odborné vedení a přínosné rady při psaní bakalářské práce. Dále bych děkuji Rehabilitační klinice Malvazinky za poskytnutí možnosti vypracovat speciální část bakalářské práce a jejímu fyzioterapeutickému personálu za poskytnutí odborných rad při praxi.

Abstrakt

Kazuistika fyzioterapeutické péče o pacienta L3/L4

Cíle: Cílem této bakalářská práce je vytvořit ucelený pohled na celkové řešení problému výhřezu meziobratlové ploténky, na průběh disektomie a následné rehabilitační léčby po disektomii L3/L4.

Metody: Práce je rozdělena na dvě části, obecnou a speciální. V obecné části jsou formou rešerše zpracovány možnosti vyšetření a léčby výhřezu meziobratlové ploténky. Ve speciální části je zpracována kazuistika fyzioterapeutické péče o pacienta po disektomii.

Výsledky: Problematika výhřezu byla teoreticky objasněna. Došlo ke zlepšení klinického stavu pacienta.

Klíčová slova: Fyzioterapie, výhřez, meziobratlová ploténka, disektomie

Abstract

Case Study of physioterapy treatment of a patient after L3/L4 disectomy

Objectives: The aim of the bachelor thesis is to create a complex perspective on a problem of herniated disc, on the course of disectomy and to propose following physiotherapy treatment after disectomy L3/L4.

Methods: The thesis is divided into two parts. The first part proposes the possibilities of the examination and the treatment of the herniated disc. The second part focuses on the individual case report about a patient after disectomy.

Results: The problems of the herniated disc were theoretically clarified. Clinical status of the pacient has improved.

Keywords: Physioterapy, Herniated disc, Intervertebral disc, disectomy

Obsah

1 Úvod 2
2 Část obecná 3
2.1 Herniace ploténky 3
2.2 Klinický obraz 6
2.3 Vyšetření 7
2.4 Terapie 7
3 Část speciální 14
3.1 Metodika práce 14
3.2 Anamnéza 15
3.3 Vstupní kineziologické vyšetření 17
3.4 Krátkodobý a dlouhodobý fyzioterapeutický plán 29
3.5 Terapie 30
3.5.1 Průběh terapie 30
3.6 Výstupní kineziologické vyšetření 54
3.7 Zhodnocení efektu terapie 64
4 Závěr 69
5 Seznam použité literatury 70
6 Přílohy 1
Příloha 1 – Vyjádření etické komise 1

1 Úvod

Bakalářská práce je zaměřena na léčbu a rehabilitaci pacientů s diagnózou status post disektomie a herniace disku. Tato práce se skládá ze dvou hlavních částí: obecné části a speciální části. Obecná část obsahuje teoretické zpracování kineziologie, etiopatogeneze, incidence, způsoby vyšetření a terapie (farmakoterapie, operační léčba, fyzioterapeutické postupy, fyzikální terapie a komplexní lázeňská léčba). Obsahem speciální části je anamnéza, vstupní kineziologické vyšetření, návrh krátkodobého a dlouhodobého plánu, terapeutické jednotky, výstupní kineziologické vyšetření a zhodnocení efektu terapie.

Speciální část bakalářské práce vychází z bakalářské praxe, která byla vykonávána po dobu dvou týdnů, tj. od 23. 1.2012 do 2. 2.2012, v Rehabilitační klinice Malvazinky. Vyšetření i terapie byly prováděny pod odborným dohledem fyzioterapeutů ze zmíněné kliniky.

2 Část obecná

2.1 Herniace ploténky

Výhřez se nejčastěji nachází v bederní, poté v krční a vzácně v hrudní páteři (pásové bolesti). Výhřez znamená dislokaci části disku přes původní okraj anulus fibrosus, který takto způsobuje lokální asymetrii tohoto okraje. Rozsáhlá terminologie upřesňuje velikost, typ a lokalizaci výhřezu obr. č. 15 (Medicinenet, 2010).

Protruze disku je vyklenutí disku, aniž by byl porušen anulus fibrosus. Extruze disku je uvolnění části disku přes trhlinu v anulu fibrosu, dochází k dislokaci této části disku. Uvolnění části disku je vždy více objemné než vlastní trhlina. Subligamentózní extruze je pod ligamentum longitudinale posterius, zvedá se a vyklenuje tento vaz. Sekvestr disku se separoval od anulus fibrosus, prošel podélným vazem a zůstává volně v páteřním kanálu. Nejčastěji je posunut distálněji než je trhlina v anulu a podélném vazu. Uložení sekvestru disku může být v páteřním kanálu různé. O centrální herniaci mluvíme, pokud je výhřez lokalizovaný ve střední čáře vpředu nebo těsně v okolí ve vzdálenosti 1–2 mm. Klinické projevy jsou oboustranné výpady kořenů v místě výhřezu a ostatních kořenů distálně. Nejčastěji se objevuje výhřez laterálně od střední čáry a mediálně od pedikulů, který nazýváme paramediální výhřez. Vzniká tím většinou útlak přední a laterální části nervového kořene. Pokud se nachází v oblasti pedikulu, mluvíme o foraminálním výhřezu. Nachází-li se laterálně od tohoto místa, hovoříme o výhřezu laterálním extraforaminálním. Způsobí se tak útlak kořene uloženého v neuroforamenu. Herniace může být tak velká, že postihuje několik zón s klinickým útlakem několika kořenů. Pokud je výhřez mediálně od odstupujícího a utlačeného kořene, jedná se o axilární pozici. „Typická radikulární bolest je parestezie s různým stupněm motorického, senzitivního a reflexologického deficitu.“ (Dungl, 2005)

K herniaci plotének dochází vlivem nedokonalé adaptace těla na vzpřímený postoj, ztrátu vody v polotekutém jádru meziobratlového disku, mikrotraumaty, snížením podpěrného tlaku na páteř při obezitě s ochabnutím břišní stěny. V dnešní době dochází ke zhoršování životního stylu s přemírou statické zátěže

a asymetrického přetěžování, které jsou hlavními příčinami vzniku výhřezu ploténky a bolestí zad celkově (Mlčoch, 2008).

Pohybový systém se skládá z části pasivní, to jsou kosti (páteřní segment se skládá z dvou sousedních obratlů a meziobratlové ploténky viz obr. č. 17), klouby a vazy a z části aktivní, to jsou svaly se svými úpony. Díky souhře těchto složek je dáno držení – statika těla a páteře. Ta se řídí cílem optimálního udržení těžiště těla v rovině předozadní. Z toho důvodu máme krční a bederní lordózu a hrudní kyfózu. Je nezbytné udržení těžiště těla v rovině pravolevé. Pokud dojde k nedodržení, vzniká skolióza. Intervertebrálními foraminy (meziobratlovými otvory) vystupují dvojice kořenů, které vycházejí z míšního segmentu. Z každého míšního segmentu je inervován daný okruh svalů, kterému říkáme myotom. Rozsah pohybu je označován jako dynamika páteře a kloubů. Při chronickém postižení mluvíme o poruše vlastního pohybového aparátu, ale jde i o odezvu centrálního řízení, prožívání hybné poruchy (Mlčoch, Med. Pro Praxi 2008).

2.1.1 Etiopatogeneze

Herniace disku, neboli výhřez meziobratlové ploténky, je náhlé vyhřeznutí do páteřního kanálu, při němž může dojít v různé míře k utlačení nervového kořenu (Rašev, 1992).

K výhřezům nejčastěji dochází u kaudálních bederních plotének (Ambler, 1999). Definovat vnější rizikové vlivy u degenerativního procesu ploténky, je velmi obtížné (Kasík, 2002). Na vznik herniace disku mají vliv faktory mechanické, degenerativní změny a psychosociální faktor (Ambler, 1999). Důležité faktory, které můžeme ovlivnit, jsou obezita, sedavý způsob života, kouření, otřesy v hromadné dopravě, dlouhé cesty autem a typ zaměstnání – to, které je spojeno s dlouhodobou prací v jedné poloze či s jednostranným zatížením a přetížením. Neovlivnitelnými faktory jsou věk, pohlaví, rodinná zátěž a antropometrické parametry (Kasík, 2002).

Porucha výživy může hrát v patogenezi degenerace meziobratlové ploténky také významnou roli. Cévní zásobení ploténky trvá během puberty, do ukončení růstu a následně je ploténka vyživována difuzí. Už v této době dochází k prvním příznakům degenerace, které se projeví strukturálními změnami krycích destiček, pasivní difuzi poté narušují (Kasík, 2002; Náhlovský, 2006).

Herniace bederní ploténky nejčastěji postihuje pacienty ve věku 30–50 let. Pokud se toto onemocnění vyskytne v nižším věku, je pravidelně přítomna hereditární dispozice (Dungl, 2005).

2.1.2 Anatomie a kineziologie meziobratlové ploténky

Meziobratlová ploténka leží mezi dvěma obratlovými těly, viz obr. č. 17 (Bridwell, 2010). Je od nich oddělena tenkou chrupavčitou destičkou a skládá se ze dvou hlavních částí: vnitřní měkké a mírně vodnaté struktury, nucleus pulposus a vnější, collagenový anulus fibrosus. Tři hlavní složky ploténky jsou voda, vláknitý kolagen a agrecan.

Tím, jak meziobratlové ploténky spojují pružně těla obratlů, zajišťují flexibilitu páteře. Výška meziobratlových plotének je v mladším věku proměnlivá, ráno jsou vyšší a večer se z důvodu ztráty vody snižují. Během spánku se výška opět obnovuje, proto je při měření postavy ráno postava jedince vyšší než večer (Véle, 2006).

Při herniaci meziobratlové ploténky se v oblasti páteře vyskytují tři základní typy bolestí:

1. Lokální, která se projevuje v místě léze.
2. Přenesená, známá také jako reflexní. Zde dochází k propagaci z oblastí páteře do končetin, hlavy nebo hrudníku nebo naopak z útrobních oblastí dochází k propagaci do páteře. Radikulární projekce není přesně ohraničena.
3. Radikulární, jež vzniká drážděním daných míšních kořenů.

Manévry, které zvyšují intraspinální a intradiskální tlak, vyprovokovávají bolest. Pokud nastanou poruchy močení, oslabení obou dolních končetin a výpadek čití v podobě sedla v gluteální krajině, jedná se pravděpodobně o akutní postižení cauda equinea.

2.2 Klinický obraz

Nejméně 80 až 90 % vyhřezlých plotének se samo vrátí do své polohy a stane se asymptomatickými. Tento proces trvá 6–8 týdnů (Precision Neurosurgery, 2010).

Při výhřezu plotének se vyskytuje lokální nález v místě léze – bolesti, blok v pohybovém segmentu, svalový spasmus. Je častý chronicko-intermitentní průběh. Potíže jsou vázány na určitou polohu nebo zátěž (Amblér, 1999).

Klinicky se potíže projevují u herniace bederní ploténky silnou bolestí v akutní fázi nemoci, mravenčením, ztrátou citlivosti a pohyblivosti svalů, které jsou postiženým nervem inervovány. Může se vyvinout i plná obrna. Dochází také k antalgickému úklonu trupu, častěji od postižené strany.

U akutních stavů pozorujeme kyfotické držení se skoliózou nejčastěji ke straně léze. Předklon bývá hodně omezen, paravertebrální svalstvo je bolestivé a spasticky stažené, stoj je na nebolestivé dolní končetině. Útlakem na caudu může dojít k svěračovým potížím a vymizení citlivosti v okolí genitálu a konečníku ve tvaru jezdeckých kalhot. Mění se okosticové a šlachové reflexy. Výsledek napínacích manévrů (Laségue, obrácený Laségue, Bragard) je pozitivní.

Veškeré pohyby, které neodpovídají antalgickému držení těla, bývají omezené. Při poloze vleže na břiše může být pružení bederní páteře velmi bolestivé, a to především ve výši poruchy. Přesto může chybět omezení kloubní vůle v segmentu vyhřezlé ploténky, popřípadě bolest při pružení neustává ani po odstranění omezené kloubní vůle manipulací. Trakční test může být velmi pozitivní (Lewit, 2003).

Výhřezem meziobratlové ploténky může dojít k útlaku nervového kořene. Kořenové syndromy na horní končetině se projevují jako pásovitá bolest horní končetiny, směřující distálně k prstům. Nacházíme při nich snížené reflexy, oslabenou svalovou sílu v daných svalech a poruchu čití v příslušném dermatomu. Záklon hlavy s rotací nebo úklonem ke straně potíže zvyšuje, to je způsobeno zúžením meziobratlového prostoru, ze kterého vystupuje nerv.

Syndrom pro C6 – bolest má projekci pásovitě do palce a ukazováku, dochází ke snížení radio-pronačního reflexu.

Syndrom C7 – bolest vystřeluje do středních prstů a dochází ke snížení tricipitového reflexu, oslabena je extenze v lokti.

Syndrom C8 – bolest se promítá do malíku a prsteníku. Reflex flexorů prstů je snížen a flexe prstů je oslabena.

Kořenové syndromy na dolní končetině jsou v klinických projevech různé pro kořen L4, L5 a S1. Při postižení kořene L4 vyzařuje bolest na přední stranu stehna a vnitřní ploše bérce k vnitřnímu kotníku. Patelární reflex je snížen, je oslabena extenze v koleni a flexe v kyčli (oslabení musculus quadriceps femoris).
Pozitivní je zadní napínací test (obrácený Laségue). Při kořenovém syndromu L5 má bolest lampasovitý charakter, je na zevní straně stehna, jde na přední stranu bérce, nárt až k palci. Bývá oslabená dorzální flexe prstů, pacient zakopává a není schopen se postavit na patu. Lasségův test je pozitivní.

Při syndromu kořene S1 jde bolest po zadní straně stehna a lýtka do paty. Dochází k oslabení Reflexu Achillovy šlachy a medioplantárního reflexu. Oslabeny jsou také plantární flexory nohy prstů. Pacient se není schopen postavit na špičku. Lasségue je rovněž pozitivní. (Mlčoch, 2008).

2.3 Vyšetření

Nejlepším vyšetřením pro zjištění herniace ploténky je vyšetření MR, která odliší staré jizvy od čerstvé recidivy herniace u pacientů po operaci disku. Pokud je recidiva herniace, po podání kontrastní látky do žíly se nově extrudovaná část disku od jizev nezbarví. To samé lze dosáhnout i pomocí CT myelografií nebo klasickou perimyelografií (Dungl,2005)

2.4 Terapie

V léčbě vyhřezlé ploténky se uplatňuje léčba klidovým režimem, farmakoterapií, fyzikální terapií, manipulací (manuální medicína), akupunkturou, léčebnou tělesnou výchovou, neurochirurgickými operacemi a komplexní lázeňskou léčbou (Mlčoch, 200).

U většiny pacientů dochází k remisi příznaků po několika týdnech, protože uvolněný materiál se v kanále páteře velmi rychle vstřebává.

2.4.1 Farmakologie

Při výhřezu ploténky lze použít léky tlumící bolest, a to především nesteroidní antirevmatika, léky, které obsahují ibuprofen, indometacin, diclofenac a kyselinu acetylsalicylovou. Tyto léky podáváme pacientovi perorálně nebo parenterálně. Lokálně můžeme také použít analgetika formou obstřiků, které vedou k velké úlevě. Dále můžeme pacientovi podávat myorelaxancia, díky nimž dosáhneme snížení svalového hypertonu, mají ale velkou nevýhodu a tou je, že mají vliv i na ostatní kosterní svalstvo, takže může dojít k celkové hypotonii (Mlčoch, 2008).

2.4.2 Operační léčba

Pokud nedojde do 6 týdnů k operaci motorické radikulární léze, hrozí pacientovi trvalé poškození kořene. U těžkých motorických lézí, které nemají tendenci se zlepšovat v průběhu prvních týdnů konzervativní terapie, nemá smysl čekat dlouhou dobu s operací. V těchto případech vidíme pomalejší proces vstřebávání této tuhé tkáně a konzervativní terapie je klinicky neúčinná.

Operační léčba v hemilaminektomii je částečné odstranění obratlového oblouku, vystavení postiženého místa, odstranění útlak působící části a deliberace nervového kořene. Těchto operací se u nás provádí několik tisíc ročně. Existuje velké množství modifikací a drobné rozdíly v metodice této léčby.

Mikrodisektomie, známá také jako mikrokomprese, je jedna z nejčastějších minimálně invazivních operačních postupů u postižení páteře (Getile, 2010). Mikrodisektomie podle Caspara využívá operačního mikroskopu a speciálního distraktoru pro minimální operační přístup o průměru 1,5 cm. Tyto metody jsou vhodné pro většinu typů herniace disku. O to větší úspěšnost a trvalejší efekt má disektomie, o co menší jsou degenerativní změny v postižení segmentu.

Perkutánní disektomie se provádí zavedením speciálního vakuového extraktoru do disku pod kontrolou RTG zesilovače a „naslepo“, pod kontrolou RTG zesilovače, odsátí střední části postiženého disku. Při laserové disektomii je do postiženého disku zaváděn laserový nůž, který rozpustí nucleus pulposus. „Artroskopická disektomie zavádí do oblasti postiženého disku artroskopické nástroje, kterými odstraňuje část nucleus pulposus. Chemonukleóza je injekční aplikace chymopapainu, proteolytického

enzymu, pod kontrolou RTG do postiženého disku, která způsobuje involuci střední části disku.“ (Dungl, 2005)

Velká nevýhoda těchto metod je, že odstraňují tkáně blízko herniace a ne extrudovanou část. Jedná se o 5 % až 7 % diskogenních potíží, tj. velmi malá část pacientů a jejich výběr na základě klinických obtíží není jednoduchý. V poslední době se spíše doporučuje u některých postižení disku metoda totální náhrady intervertebrálního disku, tato metoda je ale zatím v začátcích.

Jako peroperačními komplikace disektomie mohou nastat poranění durálního vaku a kořenů, operace jiného disku, nebo operace na opačné straně než je postižení a akutní infekce v místě operace.

Pozdními komplikacemi disektomie se mohou stát spondylodiscitida, recidiva herniace v operovaném disku a pooperační instabilita. „Dlouhodobé výsledky prosté disektomie nejsou nikterak vynikající. 14 až 20 % operovaných má po roce recidivu obtíží.“ (Dungl, 2005)

2.4.3 Periradikulární terapie

V případě nedostatečného efektu kombinace fyzikální terapie s analgetickou medikací nebo kontraindikace chirurgického výkonu se začaly objevovat alternativní miniinvazivní terapeutické výkony – patří mezi ně např. perkutánní laserová dekomprese disku (PLDD) a intradisková elektrotermální anuloplastika (IDET), periradikulární terapie (PRT) pomocí neurostimulátoru anebo magnetické rezonance. PRT přináší efekt u pacientů se symptomy radikulárních (kořenových) bolestí.

Pacient se položí na břicho na vyšetřovací stůl CT přístroje. Zhotoví se přehledný boční topogram lumbální páteře a následně proskenujeme segment páteře toho úseku, kde se nachází již diagnostikovaný důvod pro PRT. Vyšetřovací stůl s pacientem lokalizujeme do této pozice a dle soustředěného světla a punkčních koordinát graficky zaznamenáme na kůži pacienta místo punkce a určíme délku punkčního kanálu, rozměr a sklon jehly. K prostorové orientaci sklonu jehly nám pomůže úhel nastavení gantry (tunelu) – průběh jehly s ním má být rovnoběžný. Po dezinfekci místa v pichu běžně používanými roztoky a sterilní přikrytí místa intervence, poté následuje transkutánní punkce. Polohu jehly kontrolujeme zhotovením dalšího přehledného bočního topogramu dané oblasti. Pokud je

jehla zavedená axiálně, směřuje do meziobratlového prostoru. Uděláme další sken, čímž ověříme správnou polohu hrotu jehly pararadikulárně (okolo kořene). Efekty PRT jsou analgetický, antichemický, antiedematózní, antiflogistický, antifibrotický. PRT v mnoha případech výrazně zlepšuje životní komfort pacienta, její efekt mu vrací biologickou, psychickou i fyzickou kondici. Počet aplikací PRT je variabilní, běžně 1-5 (Mlčoch, 2008).

2.4.4 Fyzioterapie

Terapie má být co nejintenzivnější. Pokud je pacient v akutním stádiu, je nejdůležitější úplný klid na lůžku, a to v úlevové poloze. V této poloze se snažíme provést pouze ruční trakci, která může být okamžitou úlevou pro pacienta, a poté následuje counter strain dle Jonese, také ve směru úlevy.

V chronickém stádiu lze také provádět trakci, pokud poté nastává úleva. Pokud se u pacienta vyskytují blokády, odstraníme je vhodnou cílenou technikou, nejčastěji kloubní manipulací či pomalou mobilizací (joint play techniky). Lze také použít metodu counterstrain dle Jonese, při které se pacient dává přehnaným způsobem do úlevové polohy. Například pokud je pacient v kyfotickém držení, uvádíme ho do maximálního předklonu vsedě. V této poloze setrvá pacient 90 sekund, a poté se opatrně a pomalu narovná. Velkou pozornost věnujeme také trigger pointům, nejčastěji v oblasti pánevního dna, na m. iliopsoas, m. quadratus, na adduktorech a dolní končetině.

U pacienta dáváme důraz na správnou životosprávu. Pacient by se měl snažit vyhnout patogenním zátěžím a polohám, jako je například předklon. Měl by se rovněž vyhýbat otřesům v dopravních prostředcích a snažit se chránit proti chladu (Lewit, 2003).

Při terapii je velmi důležitá i *Léčebná tělesná výchova*[L1], neboť bez pravidelné pohybové aktivity nelze předcházet opakování vyhřeznutí ploténky a léčba tak nebude úspěšná. Díky léčebné tělesné výchově dosahujeme lepší hybnosti v jednotlivých úsecích páteře. Dochází k uvolňování svalů v hypertonu (spazmu), posilujeme oslabené svaly, a tím ovlivňujeme svalovou dysbalanci. Vytvářejí se správné pohybové návyky a stereotypy.

V moderní fyzioterapii dnes převládají techniky, které vychází z principů vývojové kineziologie (Mlčoch, 2008).

2.4.4.1 HSSP

Jedním z významných vyšetření/terapií je také vyšetření/ovlivnění hlubokého stabilizačního systému páteře (HSSP). HSSP je svalová souhra, která zpevňuje páteř během jakéhokoliv pohybu. Svaly HSSP jsou aktivovány i při statickém zatížení. HSSP mají významnou roli v ochraně páteře proti působícím silám. Jeho poruchy jsou významným etiopatogenetickým faktorem vzniku vertebrogenních poruch. Význam cíleného ovlivňování HSSP je ve vlastní léčbě i prevenci. Během vyšetření HSSP sledujeme odchylky ve stabilizaci svalů ve srovnání s vývojovým modelem. „Jednotlivé segmenty jsou při pohybu nedostatečně fixovány, resp jsou fixovány v nevýhodném postavení. To vede k výraznému chronickému přetěžování a k nedostatečné svalové ochraně jednotlivých segmentů páteře během pohybu, při statickém zatížení a při působení vnějších sil. Jedná se také o poruchu svalové kompenzace.“ (Kolář, Lewit, 2005)

Testy, které jsou používány, hodnotí kvalitu zapojení svalů. V terapii se snažíme ovlivnit hlubokou stabilizaci páteře, a tím docílit kvalitního zapojování svalů při jakémkoliv pohybu a rovněž tak pacienta ochránit před dalšími výhřezy plotének (Kolář, Lewit, 2005).

2.4.4.2 Terapie dle Brunkowové

Tato metoda je založena na cílené aktivaci diagonálních svalových řetězců. Díky této metodě dosáhneme posílení oslabených svalů, stabilizace páteře a končetin a reedukace správných pohybů. Terapeutickým prostředkem jsou vzpěrná cvičení. Cviky jsou prováděny proti pomyslnému odporu nebo také proti pevné ploše (Pavlů, 2003).

2.4.4.3 Terapie dle McKenzie

Tato metoda je zaměřena na vlastní léčbu i prevenci pacientů s vertebrogenními obtížemi. Jeho terapie vychází z faktu, že základní příčina bolesti páteře má mechanickou podstatu, a proto ji lze řešit mechanicky. Součástí léčby snaha vést pacienta k sebeodpovědnosti a aby se sám podílel na léčbě. Terapie vychází z vyšetření. Terapeut zvolí jeden z 18 principů terapie. Pro bederní oblast páteře jsou vhodné polohy: leh na břiše, extenze vleže na břiše, leh na břiše v extenzi s fixačním

pásem, extenze vleže na břiše pomocí sklopného stolu, udržovaná extenze, extenze ve stoji, mobilizace do extenze, manipulace do extenze, rotační mobilizace do extenze, rotační manipulace do extenze, rotační mobilizace do flexe, rotační manipulace do flexe, flexe vleže na zádech, flexe v sedu na židli, flexe ve stoji, flexe ve stoji na stupínku, korekce laterálního posunu a autokorekce laterálního posunu.

„Volba principu terapie vychází z reakce na bolest.“ (Kolář, 2009). Terapeut se řídí dle fenoménu centralizace, díky tomu je terapie velmi šetrná (Kolář, 2009).

2.4.4.4 Spinální cvičení dle Čumpelíka

Tato cvičení ovlivňují posturální funkce. Jde při nich o změnu aferentace vedoucí ke změně motorické odpovědi centrální nervové soustavy.

Před každým cvičením musí pacient provést napřímení, které následně udržuje během celého cvičení. Jde o koordinaci a integraci různých svalových souher s dýcháním a polohou nohou. Díky tomuto cvičení lze vyvolat vzpřímené držení těla. Při této terapii je důležitá soustavnost a neuspěchaný postup, protože jinak by nedošlo k trvalému účinku – zlepšení stabilizace páteře, kloubní pohyblivosti, koordinace pohybů (Kolář, 2009).

2.4.5 Fyzikální terapie

Z fyzikální terapie lze k léčbě zvolit termoterapii, například aplikaci teplých sáčků, infračervené záření nebo parafínové obklady. Dále lze u pacienta zvolit kryoterapii, například chladné obklady z důvodu snížení bolestivosti. U elektroléčby lze zvolit různé typy proudů nebo transkutánní nervové stimulace. Ultrazvuk má účinek analgetický a myorelaxační. Ve fyzikální terapii můžeme dále použít magnetoterapii (Mlčoch, 2008).

2.4.5 Lázeňská léčba

V lázeňské léčbě používáme režimových opatření, přírodních léčivých zdrojů, pohybové a fyzikální léčby. Indikují se u kořenových syndromů – skupina VI/3, po operaci páteře skupina VII/14 (Mlčoch, 2008).

3 Část speciální

3.1 Metodika práce

Bakalářská práce vznikala od 23. 1.2012 do 2. 2.2012 během bakalářské praxe v Rehabilitační klinice Malvazinky. Díky této praxi jsem měla možnost pracovat po dobu dvou týdnů s pacientem po disektomii.

Cílem bakalářské práce bylo komplexní zpracování teoretických znalostí a poznatků, které jsem získala během terapie s pacientem pod odborným dohledem fyzioterapeutů této rehabilitační kliniky.

Tato práce se skládá ze dvou částí: části obecné a speciální. Obecná část je souhrnem poznatků vycházejících z odborné literatury. Ve speciální části je zpracována kazuistika fyzioterapeutické péče o pacienta po disektomii L3/L4. Ta se skládá ze vstupního kineziologického vyšetření, krátkodobého a dlouhodobého plánu, průběhu terapie, výstupního kineziologického vyšetření závěrečného zhodnocení efektu terapie.

Terapeutická jednotka byla prováděna individuální formou v ordinaci vybavené terapeutickým polohovacím lehátkem a potřebnými pomůckami: overball, gymball, thera bandy, polohovací polštáře, labilní plochy a míčky. Při terapii jsem využila polohovací terapeutické lehátko, overball, thera band, míčky a polohovací polštáře. Pacient na terapii docházel každý všední den, tedy pětkrát týdně. Terapeutická jednotka trvala 30 minut. Jednotka probíhala pod odborným dohledem fyzioterapeutů Rehabilitační kliniky Malvazinky, s nimiž jsem měla možnost konzultovat vyšetření, vhodnou volbu terapie, průběh terapie a závěrečné vyšetření. Použila jsem techniku měkkých tkání pro zlepšení protažitelnosti a posunlivosti jizvy působení tlakem dle Lewita a „míčkování“ v okolí jizvy. Dále jsem zvolila techniku měkkých tkání dle Lewita (Lewit, 2003) na uvolňování fascií, respirační fyzioterapii dle Haladové (Haladová, 2007), léčebnou tělesnou výchovu (Hromádková, 2002), senzomotoriku dle Vávrové (Vávrová, 1992), kompenzační cviky (Hošková, 2003), kondiční cvičení (Haladová, 2007) mobilizace a manipulace dle Lewita (Lewit, 2003) a trakce dle Brügera (Lewit, 2003).

Tato práce mohla být zhotovena díky souhlasu pacienta s použitím osobních údajů podpisem informovaného souhlasu (formulář informovaného souhlasu viz příloha) a následného schválení Etickou komisí FTVS UK viz příloha 1.

3.2 Anamnéza

datum: 23. 1. 2012

Vyšetřovaná osoba: M. B., muž

ročník: 1953

Diagnóza:

M51.1 status post disektomie L3/L4

Status praesens:

Subjektivně: Pacient přichází na rehabilitaci po operaci vyhřezlé ploténky. Bolest pacient cítí v „kříži“ a v oblasti sakroiliakálního skloubení na pravé straně. Bolest je tupá, na stupnici od 1–10, kdy 1 je bez bolesti, udává pacient 7. Zesílení bolesti při vstávání z lehu do sedu, pacient udává na stupnici bolesti při pohybu z lehu do sedu 9. K tupé bolesti se přidává ostrá bolest, poté vystřelování ostré bolesti z bederní oblasti do pravé i levé dolní končetiny až ke kotníku po zadní straně dolní končetiny. V noci pacienta bolest nebudí. Úlevová poloha pro pacienta je předklon. Při chůzi a jiném pohybu bolí jen mírně na stupnici 1–10 bolí 2.

Objektivně: Pacient je orientován osobou, v čase i prostoru. Je aktivní, snaží se spolupracovat.

Výška: Pacient měří 185 centimetrů.

Váha: Pacient váží 104 kilogramů.

BMI: Pacient má body mass index 30,39, což znamená, že trpí obezitou.

Tep v klidovém stavu: Pacient má 70 tepů za minutu.

Dechová frekvence v klidovém stavu: Pacient má dechovou frekvenci 16 dechů za minutu.

Anamnéza:

Rodinná anamnéza: Otec zemřel v 72 letech, příčina úmrtí je neznámá. Matka je po operace bederní páteře, důvod operace pacient nezná.

Osobní anamnéza:

Dřívější onemocnění: Pacient během svého života prodělal běžné dětské nemoci. Ve třiceti letech byl na operaci appendixu.

Nynější onemocnění: Pacient přichází po operaci vyhřezlé ploténky, kterou absolvoval na začátku listopadu, 2.11.2011. První měsíc cítil úlevu od bolestí, které jej omezovaly cca 1,5 roku. Po prvním měsíci po operaci se bolesti opět objevily. Bolesti pacient cítí v „kříži“ a v oblasti sakroiliakálního skloubení na pravé straně. Bolest je tupá, dlouhotrvající, na stupnici od 1-10, kdy 1 je bez bolesti, udává pacient 7. Pacient nemůže ležet, nejčastěji bolest startuje ráno. Je vyvolána vertikalizací z lehu do se du, pacient udává na stupnici bolesti při pohybu z lehu do sedu 9, k tupé bolesti se přidává ostrá bolest, poté vystřelování ostré bolesti z bederní oblasti zad do pravé i levé dolní končetiny až ke kotníku po zadní straně dolní končetiny. V noci ho bolest nebudí. Úlevová poloha pro je předklon. Při chůzi a jiném pohybu bolí jen mírně na stupnici 1–10 bolí 2. Pacient chodil 2 týdny na rehabilitaci – elektroléčba, magnetoterapie, laser – nic nepomohlo. Bral i léky na snížení bolesti, také bez výsledku.

Farmakologická anamnéza: Pacient užívá Dorziflex; jeden ráno, jeden v poledne a dva večer. Dále užívá Diclofenac AL ret; jeden večer.

Alergická anamnéza: Není si vědom žádné alergie.

Sportovní anamnéza: V dětství pacient sportoval, ale poté z časových důvodů přestal.

Abusus: Pacient kouří 20 cigaret denně, příležitostně pije alkohol a jednou za den má černou kávu.

Pracovní anamnéza: Pacient 25 let pracoval jako námořník (do roku 2009). Velmi často zvedal a nosil těžké věci. Nyní pracuje jako údržbář v restauraci.

Sociální anamnéza: Pacient žije s manželkou v panelovém domě s výtahem.

Předchozí rehabilitace: Při počátku potíží po operaci docházel pacient na magnetoterapie a elektroterapii, na které po 5 dnech přestal docházet, protože byla bez účinku.

Indikace k rehabilitaci: Pooperační stav pacienta, bolesti v oblasti bederní páteře, thorakolumálním přechodu a oblasti sakroiliakálního skloubení bilaterálně.

3.3 Vstupní kineziologické vyšetření

23. 1. 2012

Status praesens:

subjektivní:

Pacient se cítí špatně, je ze svého zdravotního stavu nešťastný. Během anamnézy naříká, brečí a psychicky se ze svého stavu „hroutí“. Stěžuje si na velké ostré bolesti. Pacient popisuje bolest jako bodnutí jehly. Bolest mu projíždí v oblasti thorakolumbální ho přechodu, lumbální páteře a v oblasti sacroiliakálního skloubení bilaterálně.
Dnes poprvé mu vystřelují až do obou dolních končetin po zadní straně stehna ke kolennímu kloubu. Bolesti byly vyvolány při vertikalizaci z lehu do se du, když pacient chtěl vstát a jít na terapii. Tyto problémy má při každém vstávání z postele. Úlevovou polohou je předklon. Každé ráno se po posazení předkloní a rozdýchává bolest. Při chůzi se bolest nezhoršuje.

objektivní:

Pacient je orientovaný osobou, místem i časem. Má dominantní pravou stranu.

Výška:Pacient měří 185 centimetrů.

Váha: Pacient váží 104 kilogramů.

BMI: Pacient má body mass index 30,39, což znamená, že trpí obezitou.

Tep v klidovém stavu: Pacient má 70 tepů za minutu.

Dechová frekvence v klidovém stavu: Pacient má dechovou frekvenci 16 dechů za minutu.

<u>Vyšetření fyzioterapeutem:</u>

Vyšetření aspekcí:

Pacient je obézní. Vidíme výrazné stažení celého hrudníku.

Vyšetření stoje:

Pacient stojí stabilně bez pomůcek.

stoj zezadu:

Pacient má širší bazi, stojnou levou nedominantní končetinu, těžiště více vlevo. Levý kolenní kloub v rekurvaci, hypertonus mm. glutei více vlevo, lehké zešikmení pánve na levé straně, anteverze pánve, jizva v okolí L3/L4 mírně zarudlá, shift trupu vlevo, konvexita trupu vlevo, hypertonus paravertebrálních svalů více vlevo, insuficience dolních rotátorů lopatek, pravý ramenní kloub výše než levý ramenní kloub úklon hlavy vpravo, mírný předsun hlavy.

stoj z pravého boku:

U pacienta vidíme plochou příčnou i podélnou klenbu bilaterálně, hyperlordózu bederní páteře, prominující břišní stěnu, protrakci ramenních kloubů a předsun hlavy.

stoj z levého boku:

U pacienta vidíme plochou příčnou i podélnou klenbu bilaterálně, hyperlordózu bederní páteře, prominující břišní stěnu, protrakce ramenních kloubů, protrakce hlavy, brada směřuje dolů.

stoj zepředu:

Pacient má širší bazi, stojnou levou nedominantní končetinu, těžiště více vlevo, levý kolenní kloub v rekurvaci, lehké zešikmení pánve na levé straně, shift trupu vlevo, konvexita trupu vlevo, prominující břišní stěnu, pupek tažen od osy cca 1 cm vlevo, pravý ramenní kloub výše než levý ramenní kloub.

Dynamické vyšetření stoje:

Rombergova zkouška I., II., III.

Pacient provede bez obtíží.

Trendelenburg-Duchennova

Pacient zvládá na pravé dolní končetině - zkouška je negativní. Na levé dolní končetině stoj méně stabilní, bolest v pravé SI oblasti při flekční fázi pravé dolní končetiny. Dochází k poklesu pánve, zkouška je pozitivní.

Stoj na špičkách, patách

Stoj na špičkách zvládá bez obtíží. Při stoji na patách špatná stabilita, pacient se není schopen udržet déle než 2 s.

Flexe

Pacient má rozvoj pouze krční páteře, hrudní a bederní páteř bez rozvoje, zkouška pozitivní + 20cm.

Lateroflexe

U pacienta vidíme celkovou ztuhlost zad, zkouška je pozitivní, při lateroflexi zjištěna asymetrie 4 cm (levá strana 18 centimetrů, pravá strana 14 centimetrů).

Typ dýchání

Pacient má dechovou vlnu disto-proximálním směrem, má břišní typ dýchání. Hrudník nepoužívá téměř vůbec, vidíme pouze mírný náznak dechové vlny v oblasti hrudníku.

Vyšetření na dvou vahách

anatomická váha: Pacient váží 104 kilogramů.

Při vyšetření na dvou vahách jsme u pacienta nalezli: sinister 51 kg, dexter 53 kg, což je patologický nález, tolerance při vyšetření stoje na dvou vahách do 10 % váhy ale nebyla překročena.

Vyšetření chůze

Pacient má pravidelný rytmus chůze, rychlé tempo a dlouhý krok. Délka kroku je symetrická. Při chůzi má náklon trupu doleva. Vidíme chybný nášlap – na celé

chodidlo. Laterolaterální posun pánve je cca 2 cm bilaterálně. Chůze je bez dynamiky hrudníku i trupu celkově, bez aktivity horních končetin bilaterálně.

Pacient má proximální typ chůze dle Jandy – hlavní pohyb je vykonáván v kyčelním kloubu a dominantní je práce flexorů kyčle.

Modifikace chůze

Chůze pozadu:

Chůzi pozadu zvládá bez problému.

Chůze po špičkách/patách:

Chůzi na špičkách zvládá, u chůze na patách je méně stabilní.

Chůze se zavřenýma očima:

Chůzi se zavřenýma očima pacient zvládá, dochází ke zpomalení tempa chůze. Při chůzi se zavřenýma očima má širší bázi.

Vyšetření pánve:

Pacient má spinu iliacu anterior superior a spinu iliacu posterior superior vlevo níže.

Distance na páteři

Schoberův příznak: 3,5 cm

Stiborův příznak: 5 cm

Thomayerův příznak: + 30 cm

Lateroflexe: asymetrie 4 cm (na levé více)

Ottův příznak inklinační: 3 cm

Ottův příznak reklinační: 0,5 cm

V oblasti bederní a hrudní páteře nedochází k správnému rozvíjení páteře. V oblasti krční páteře dochází k správnému rozvíjení.

Vyšetření základních hybných stereotypů (podle Jandy)

Extenze v kyčelním kloubu

Pacient má špatný stereotyp extenze v kyčelním kloubu, nejprve dochází k zapojování homolaterální strany paravertebrálních svalů, poté k zapojení paravertebrálních svalů

na kontralaterální straně. Dále se zapojují hýžďové svaly společně s hamstringy homolaterálně, a následně hýžďové svaly a hamstringy kontralaterálně.

Flexe trupu

Pacient provádí špatný stereotyp. Při flexi trupu po pár sekundách provedení zapojuje flexory kyčle a dochází k postupné kyfotizaci. Během provedení stereotypu pociťuje bolest v oblasti SI bilaterálně.

Abdukce v ramenním kloubu

Pacient má špatný stereotyp abdukce v ramenním kloubu. Dochází při ní k elevaci ramenního kloubu bilaterálně.

<u>Vyšetření dalších pohybových vzorů</u>

Vyšetření sedu

Pacient má špatný stereotyp sedu a zároveň i špatnou vertikalizaci z lehu do sedu. Sedá si švihovým pohybem do flexe trupu pomocí flexorů kyčle při extendovaných dolních končetinách. Při sedu má pacient výrazný předsun hlavy a kyfotické držení trupu s prominujícími břišními svaly.

<u>Vyšetření palpace</u>

Pacient má výraznou hypertonii lumbální oblasti páteře, musculus trapezius, paravertebrální svaly, hypotonie dolních fixátorů lopatky, břišních a gluteálních svalů. Dále byla palpací zjištěna diastáza břišní, výrazně prominující spodní žebra a celkově tužší hrudník. V oblasti L3/L4 se nachází jizva 5 centimetrů dlouhá. Je mírně zarudlá, má špatnou posunlivost i protažitelnost. Jizva po appendixu je protažitelná, posunlivá, bez zarudnutí.

Antropometrie:

Při antropometrickém vyšetření jsem použila krejčovský metr.

Tab. č. 1 – vstupní antropometrické vyšetření

Dolní končetiny	Pravá dolní končetina (cm)	Levá dolní končetina (cm)
Anatomická délka (trochanter major–malleolus lateralis)	103	103
Funkční délka (SIAS–malleolus medialis)	106	106
Stehno (trochanter major–zevní kondyl tibie)	47	47
Bérec (caput fibule–malleolus lateralis)	52	52
Noha (pata-nejdelší prst)	7	7

Vyšetření kloubního rozsahu

Goniometrie dle Jandy (Pavlů, 1993)

Výsledky vyšetření byly zaznamenány SFTR metodou.

Během vyšetření byly provedeny aktivní a pasivní pohyby s použitím plastového dvouramenného goniometru.

Pasivní pohyby:

Pacient byl vyšetřen vleže na zádech. Pasivní pohyby jsem prováděla s cílem zjistit možnosti rozsahu pohybu v kloubech dolních končetin.

Tab. č. 2 – vstupní vyšetření kloubního rozsahu

Kyčelní kloub	Pravý kyčelní kloub	Levý kyčelní kloub
Flexe	**80°**	**70°**
Extenze	**10°**	**10°**
Abdukce	**45°**	**40°**
Addukce	**20°**	**20°**
Vnitřní rotace	**60°**	**60°**
Zevní rotace	**45°**	**35°**

Flexe – s nataženou dolní končetinou

Tab. č. 3 – vstupní vyšetření kloubního rozsahu

Kolenní kloub	PK	LK
Flexe	**70°**	**74°**
Extenze	**0°**	**0°**

Tab. č. 4 – vstupní vyšetření kloubního rozsahu

Hlezenní kloub	PK	LK
Plantární flexe	**40°**	**40°**
Dorzální flexe	**25°**	**25°**
Inverze	**35°**	**35°**
Everze	**23°**	**25°**

Flexe – s nataženou dolní končetinou

Vyšetření zkrácených svalů dle Jandy (Janda, 2004):

Tab. č. 5 – vstupní vyšetření zkrácených svalů dle Jandy

	Levá strana	Pravá strana
musculus iliopsoas	1	1
musculus rectus femoris	1	1
musculus tensor fasciae latae	0	0
flexory kolenního kloubu	0	0
adduktory kyčelního kloubu	0	0
musculus piriformis	0	0
musculus quadratus lumborum	1	1
paravertebrální svaly	1	1
musculus pectoralis major	1	1

Svalový test dle Jandy (Janda, 2004)

U vyšetření svalového testu jsme zjistili, že pacient má svalovou sílu musculus rectus abdominis 2.

Vyšetření kloubní vůle dle Lewita (Lewit, 2003)

Kloubní vůle je omezená v sacroiliakálním kloubu směrem dorzálním bilaterálně, omezená kloubní vůle kostrče dorzálním směrem.

Test stabilizačních schopností lumbální páteře podle Australské školy

(Špringrová, 2010)

Poté, co pacient provedl dvojflexi v kyčelním a kolenním kloubu, došlo k výraznému zatížení a následnému zvednutí bederní oblasti páteře, nejprve na homolaterální straně bederní páteře, poté i na kontralaterální straně bederní páteře.

Neurologické vyšetření (Ambler, 1999)

Pacient je orientovaný místem, čase m, osobou, snaží se spolupracovat. Je bez poruchy vědomí, řeči, bez mentální retardace. Časté poplakávání při anamnéze a vyšetření.

Vyšetření L3, L4 segmentu

Výsledek je bez patologického nálezu.

Vyšetření reflexů

Šlachookosticové reflexy na dolních končetinách:

Tab. č. 6 – vstupní vyšetření šlachookosticových reflexů

DKK	PDK	LDK
r. patelární	dobře výbavný	dobře výbavný
r. Achillovy šlachy	dobře výbavný	dobře výbavný
r. medioplantární	dobře výbavný	dobře výbavný

Vyšetření kožních reflexů:

U Pacienta jsou reflexy břišní epigastrický, mezogastrický a hypogastrický dobře výbavné bilaterálně.

Vyšetření čití dolních končetin

Vyšetření čití bylo provedeno bilaterálně vleže na zádech na podložce.

1) povrchové:

Pacient má taktilní čití fyziologické, nesnížené.

Pacient má algické čití fyziologické, nesnížené.

Diskriminační čití je fyziologické, nesnížené.

Termické čití (chlad, teplo)je také fyziologické, nesnížené.

2) hluboké:

Polohocit, pohybocit u pacienta je fyziologický.

Obrácený Lasse gueův manévr (L4):

Pacient má velké problémy s lehem na břiše z důvodu bolesti v oblasti sacroiliakálního kloubu. Obrácený Lassegův manévr je negativní bilaterálně.

Vyšetření reflexních změn dle Lewita (Lewit, 2003):

Vyšetření kůže:

palpace: Pacient má kůži bez zhrubnutí, bez patologické teploty, v krční oblasti páteře je posunlivá a protažitelná,v hrudní a bederní oblasti je velká bariéra, zhoršena posunlivost a protažitelnost.

Vyšetření podkoží:

Oproti oblasti krční páteře nelze Kiblerovu řasu v oblasti hrudní a bederní páteře vůbec nabrat.

Vyšetření svalů:

Pacient má trigger point v musculus trapezius.

Vyšetření fascií:

Pacient má bariéru hrudních a lumbosacrálních fascií, bez posunlivosti a protažitelnosti .

Vyšetření periostu:

Palpačně bez patologického nálezu.

Závěr vyšetření:

Primární komplikací pacienta je lumbální nestabilita dle Australské školy a dolní zkřížený syndrom dle Jandy. Pacient má celkovou svalovou dysbalanci, hypertonii v lumbální oblasti páteře, paravertebrálních svalů, trigger point v musculus trapezius, hypotonii břišních svalů a gluteálních svalů, hypotonie mezilopatkové oblasti, zkrácení musculus pectoralis major bilaterálně, musculus iliacus, paravertebrální svaly. Pacient má oslabený musculus rectus abdominis. Je špatná posunlivost a protažitelnost jizvy. U pacienta jsme našli také špatnou protažitelnost a posunlivost fascií hrudních a lumbosakrálních. Kůže v hrudní a lumbální oblasti bez protažitelnosti a posunlivosti. Se kundárně kvůli lumbální nestabilitě a svalové dysbalanci vzniká omezená kloubní vůle kostrče a sakroiliakální skloubení dorzálním směrem bilaterálně, které mají pravděpodobně za následek bolesti v těchto oblastech. Pacient má celkově omezený kloubní rozsah. Neurologické vyšetření bylo bez patologického nálezu.

3.4 Krátkodobý a dlouhodobý fyzioterapeutický plán

3.4.1 Krátkodobý plán

- práce s jizvou - ovlivnit její protažitelnost a posunlivost
- ovlivnit protažitelnost a posunlivost fascií lumbální oblasti zad
- odstranit omezenou kloubní vůli SI skloubení bilaterálně a kostrče
- zvýšit kloubní rozsah
- ovlivnit protažitelnost a posunlivost hrudníku
- protáhnout zkrácené svaly
- ovlivnit dechové stereotypy a provést jejich reedukaci
- posílit hypotonické břišní a gluteální svaly
- uvolnit hypertonické svaly v lumbální oblasti páteře a paravertebrální svaly
- provést reedukaci stereotypu sedu, vertikalizace z lehu do sedu

3.4.2 Dlouhodobý plán

- ovlivňovat svalovou dysbalanci
- udržet nebo zvětšovat rozsah dolních končetin

- zvyšovat svalovou sílu břišních a gluteálních svalů
- udržovat správné pohybové stereotypy
- seznámit pacienta se správnou výživou a životosprávou

3.5 Terapie

3.5.1 Průběh terapie

Součástí terapie je fyzikální léčba, skupinové cvičení, skupinové cvičení v bazénu se zaměřením na vertebrogenní pacienty, reflexní masáže a fyzioterapie.

Fyzikální terapie: ultrazvuk: frekvence je 3MHz, step 0,2Wcm -, doba aplikace 6 minut, 1procedura denně, terapie byla prováděna zdravotnickým personálem – fyzioterapeutem.

1) Skupinové cvičení v bazénu: Pacient má skupinové cvičení v bazénu se zaměřením na vertebrogenní pacienty. Cvičení trvá 30 minut a je pod mým vedením. Cviky zaměřuji na uvolnění bederní páteře, posílení břišních a gluteálních svalů a na zvýšení stability trupu.
2) Reflexní masáže: Pacient má reflexní masáže. Terapie trvá 15 minut a je prováděna zdravotnickým personálem.
3) Fyzioterapie – individuální terapie: Pacient má individuální fyzioterapeutickou jednotku, která trvá 30 minut. Je prováděna mnou pod odborným dohledem fyzioterapeuta.

3.5.2 Terapeutická jednotka č. 1

23. 1.2012

Denní program fyzioterapeutické péče:

1) Fyzikální terapie: ultrazvuk: frekvence je 3MHz, step 0,2Wcm-, doba aplikace 6 minut, 1 procedura denně, terapie byla prováděna zdravotnickým personálem – fyzioterapeutem (Poděbradský, 1998).
2) Skupinové cvičení: Pacient má skupinové cvičení na gymballu pro zvýšení svalové síly a zastabilizování trupu, cvičení trvá 30 minut a je pod dohledem zdravotnického personálu – fyzioterapeuta.
3) Skupinové cvičení v bazénu: Pacient má skupinové cvičení v bazénu se zaměřením na vertebrogenní pacienty. Cvičení trvá 30 minut a je pod mým vedením. Cviky zaměřují na uvolnění bederní páteře, posílení břišních a gluteálních svalů a na zvýšení stability trupu.
4) Reflexní masáže: Pacient má reflexní masáže. Terapie trvá 15 minut a je prováděna zdravotnickým personálem.
5) Fyzioterapie – individuální terapie: Pacient má individuální fyzioterapeutickou jednotku, která trvá 30 minut. Je prováděna mnou pod odborným dohledem fyzioterapeuta.

Status praesens:

subjektivní

Pacient se dnes necítí dobře. Je ve špatné náladě, pořád naříká kvůli svému zdravotnímu problému. Bolest mu dnes začala hned ráno při vstávání, kdy vstával z lehu do se du. Pacient ráno absolvoval skupinové cvičení na gymballu, které mu zhoršilo stav, pacient myslel, že nebude schopen se z gymballu zvednout a dojít na dnešní fyzioterapeutickou jednotku, nakonec bolest pomocí chůze mírně zlepšil.

objektivní

Pacient je orientovaný osobou, místem i čase m. Má dominantní pravou stranu.

Cíl dnešní terapeutické jednotky:

1) Zlepšit protažitelnost a posunlivost jizvy.
2) Zlepšit protažitelnost a posunlivost lumbosakrálních fascií.
3) Provést reedukaci sedu.

Návrh terapie:

1) Uvolnění jizvy pomocí techniky měkkých tkání dle Lewita (Lewit, 2003) .
2) Uvolnění lumbosakrálních fascií pomocí techniky měkkých tkání dle Lewita (Lewit, 2003).
3) Provedení reedukace sedu.

Provedení terapie:

1) Vstupní kineziologický rozbor
2) U techniky měkkých tkání jsme zvolili pro zlepšení protažitelnosti a posunlivosti jizvy působení tlake m dle Lewita a „míčkování“ v okolí jizvy.
3) U techniky měkkých tkání pro uvolnění lumbosakrálních fascií jsme zvolili protažení fascií směrem kaudálním dle Lewita (Lewit, 2003). Výchozí poloha: leh na břiše, hlava otočena k terapeutovi, horní končetina maximálně vzpažená s nataženými prsty. Chodidlo stejnostranné nohy se opírá o konec lehátka tak, že tlačí nártem do dorzální flexe.

Výsledek terapie:

Objektivně: Pacient spolupracoval, nastalo mírné uvolnění lumbosakrálních fascií a jizvy.

Subjektivně: Během terapie stále naříkal na svůj zdravotní stav. Po terapii zhoršení – cítil bolest v lumbální oblasti páteře.

3.5.3 Terapeutická jednotka č. 2

24. 1.2012

Denní program fyzioterapeutické péče:

1) Fyzikální terapie: ultrazvuk: frekvence je 3MHz, step 0,2Wcm -, doba aplikace 6 minut, 1 procedura denně, terapie byla prováděna zdravotnickým personálem – fyzioterapeutem (Poděbradský, 1998).
2) Skupinové cvičení: Pacient má skupinové cvičení na gymballu pro zvýšení svalové síly a zastabilizování trupu, cvičení trvá 30 minut a je pod dohledem zdravotnického personálu – fyzioterapeuta.
3) Skupinové cvičení v bazénu: Pacient má skupinové cvičení v bazénu se zaměřením na vertebrogenní pacienty. Cvičení trvá 30 minut a je pod mým vedením. Cviky zaměřují na uvolnění bederní páteře, posílení břišních a gluteálních svalů a na zvýšení stability trupu.
4) Reflexní masáže: Pacient má reflexní masáže. Terapie trvá 15 minut a je prováděna zdravotnickým personálem.
5) Fyzioterapie – individuální terapie: Pacient má individuální fyzioterapeutickou jednotku, která trvá 30 minut. Je prováděna mnou pod odborným dohledem fyzioterapeuta.

Status praesens:

subjektivní

Pacient se dnes opět necítí dobře. Je ve špatné náladě, brečí kvůli svému zdravotnímu problému. Bolest mu začala hned ráno při vstávání z lehu do sedu. Pacient ráno byl opět na skupinovém cvičení na gymballu, které mu zhoršilo stav, požádal proto o odstranění skupinového cvičení ze svého rehabilitačního plánu.

objektivní

Pacient je orientovaný osobou, místem i čase m. Má dominantní pravou stranu. Stále má špatnou protažitelnost jizvy, lumbosakrálních a hrudních fascií a špatný stereotyp sedu.

<u>Cíl dnešní terapeutické jednotky:</u>

1) Zlepšit protažitelnost a posunlivost jizvy.
2) Zlepšit protažitelnost a posunlivost lumbosakrálních fascií.
3) Uvolnit fascie hrudníku a hrudník celkově.
4) Provést reedukaci sedu a správné vertikalizace z lehu do se du.

Návrh terapie:

1) Uvolnění jizvy pomocí techniky měkkých tkání dle Lewita .
2) Uvolnění lumbosakrálních fascií pomocí techniky měkkých tkání dle Lewita.
3) Zlepšení protažitelnosti a posunlivosti fascií hrudníku pomocí měkkých tkání dle Lewita a pro uvolnění hrudníku celkově jsme vybrali respirační fyzioterapii.
4) provedení reedukace sedu a správné vertikalizace z lehu do sedu.

Provedení terapie:

1) U techniky měkkých tkání jsme zvolili pro zlepšení protažitelnosti a posunlivosti jizvy terapii viz 23. 1.2012.
2) U techniky měkkých tkání pro uvolnění lumbosakrálních fascií jsme zvolili protažení fascií směrem kaudálním viz terapie 23. 1.2012
3) U techniky měkkých tkání dle Lewita (Lewit, 2003) jsem vybrala pro protažení fascií hrudníku výchozí polohu na zádech, dolní končetiny flektovány v kyčelním a kolením kloubu.
4) Jsme provedli reedukaci sedu a správné vertikalizace z lehu do sedu. Pacient se dostává z lehu do sedu přes bok a oporu o horní končetinu.

Výsledek terapie:

Objektivně: Pacient spolupracoval, nastalo mírné uvolnění lumbosakrálních fascií, fasciích hrudníku a jizvy. Došlo k reedukaci sedu a správné vertikalizace z lehu do sedu.

Subjektivně: Stále naříká na svůj zdravotní stav, po terapii cítí zhoršení, cítí bolest v sakroiliakálním skloubení bilaterálně.

3.5.4 Terapeutická jednotka č. 3

25. 1.2012

Denní program fyzioterapeutické péče:

1) Fyzikální terapie: ultrazvuk: frekvence je 3MHz, step 0,2Wcm -, doba aplikace 6 minut, 1 procedura denně, terapie byla prováděna zdravotnickým personálem – fyzioterapeutem.
2) Skupinové cvičení v bazénu: Pacient má skupinové cvičení v bazénu se zaměřením na vertebrogenní pacienty. Cvičení trvá 30 minut a je pod mým vedením. Cviky zaměřují na uvolnění bederní páteře, posílení břišních a gluteálních svalů a na zvýšení stability trupu.
3) Reflexní masáže: Pacient má reflexní masáže. Terapie trvá 15 minut a je prováděna zdravotnickým personálem.

4) Fyzioterapie – individuální terapie: Pacient má individuální fyzioterapeutickou jednotku, která trvá 30 minut. Je prováděna mnou pod odborným dohledem fyzioterapeuta.

Status praesens:

subjektivní:

Pacient je dnes v lepší náladě, ale stále naříká kvůli svému zdravotnímu. Cítí bolest v oblasti sakroiliakálního skloubení bilaterálně. Chválí si dnes cvičení v bazénu. Během průběhu cvičení necítil bolest, ale poté měl pacient problém dostat se (kvůli bolestem v oblasti sakroiliakálního skloubení, které vznikly při výstupu ven z vody po schůdkách) z bazénu. Velmi příjemné se mu zdají reflexní masáže. Po ultrazvuku zhoršení bolesti. Celkově zatím cítí spíše zhoršení než zlepšení stavu.

objektivní:

Pacient je orientovaný osobou, místem i časem. Stále u pacienta nacházíme zhoršenou posunlivost a protažitelnost jizvy po disektomii, fascií lumbosakrálních a hrudních. U pacienta je také omezená kloubní vůle sacroiliakálního skloubení dorzálním směrem bilaterálně. U pacienta vidíme oslabené gluteální svaly.

<u>Cíl dnešní terapeutické jednotky:</u>

1) Zlepšit protažitelnost a posunlivost jizvy.
2) Zlepšit protažitelnost a posunlivost lumbosakrálních fascií.
3) Protáhnout fascie hrudníku a uvolníme celkově hrudník.
4) Provést cviky pro zlepšení stability hrudníku.
5) Posílit břišní a gluteální svaly.
6) Odstranit omezenou kloubní vůli sakroiliakálního skloubení dorzálně bilaterálně.

<u>Návrh terapie:</u>

1) Uvolnit jizvu pomocí techniky měkkých tkání dle Lewita.
2) Uvolnit lumbosakrální fascie technikou měkkých tkání dle Lewita.
3) Uvolnit fascie hrudníku technikou měkkých tkání dle Lewita.

4) Zlepšit stabilitu hrudníku pomocí respirační fyzioterapie – lokalizované dýchání (Haladová,2010), dýchání s využitím thera bandu(Pavlů, senzomotoriky (Janda,1992).

5) Posílit břišních a gluteálních svalů volím léčebnou tělesnou výchovu.

6) Pro odstranění omezené kloubní vůle jsem zvolila mobilizace sakroiliakálního skloubení dorzálně.

Provedení terapie:

1) U techniky měkkých tkání jsem zvolila pro zlepšení protažitelnosti a posunlivosti jizvy terapii viz 23. 1.2012.

2) U techniky měkkých tkání pro uvolnění lumbosakrálních fascií jsem protáhla fascie směrem kaudálním viz terapie 23. 1.2012.

3) U techniky měkkých tkání jsem zvolila pro protažení fascií hrudníku viz terapie 24. 1.2012.

4) Pro zlepšení stability hrudníku jsem zvolila cviky z respirační fyzioterapie – lokalizované dýchání v oblasti horní hrudní oblasti, střední hrudní oblasti a dolní hrudní oblasti. Dále jsem zvolila cvik s využitím thera bandu – jako odporu, který přiložíme na dolní hrudní oblast. Zvolila jsem na stabilitu také využití senzomotoriky– „malou nohu“, labilní plochy.

5) Léčebná tělesná výchova pro posílení břišních a gluteálních svalů:

a) výchozí poloha: Leh na zádech, dolní končetiny flektovány v kyčelním a kolením kloubu, pacient provádí elevaci pánve. Pacient opakuje cvik 8 krát.

b) výchozí poloha: Leh na zádech, dolní končetiny flektovány v kyčelním a kolením kloubu, pacient provádí izometrii gluteálních svalů. Cvik opakuje pacient 8 krát.

6) U pacienta odstraníme omezenou kloubní vůli sakroiliakálního skloubení dorzálním směrem bilaterálně pomocí mobilizace dle Lewita (Lewit, 2003).

Autoterapie:

Pacient má za úkol během dne provádět respirační fyzioterapie – lokalizované dýchání viz dnešní terapie, cviky z léčebné tělesné výchovy viz dnešní terapie a senzomotoriku – chůze po nerovném povrchu.

Výsledek terapie:

Objektivně: Pacient spolupracoval, během terapie stále naříkal na svůj zdravotní stav, odstranili jsme omezenou kloubní vůli sakroiliakálního skloubení dorzálním směrem bilaterálně. Nastalo mírné uvolnění lumbosakrálních fascií, fasciích hrudníku a jizvy.

Subjektivně: Pacient po terapii cítí stále bolest v SI skloubení bilaterálně, necítí žádnou úlevu, cítí spíše zhoršení.

3.5.5 Terapeutická jednotka č. 4

26. 1.2012

Denní program fyzioterapeutické péče:

1) Fyzikální terapie: ultrazvuk: frekvence je 3MHz, step 0,2Wcm -, doba aplikace 6 minut, 1 procedura denně, terapie byla prováděna zdravotnickým personálem – fyzioterapeutem.
2) Skupinové cvičení v bazénu: Pacient má skupinové cvičení v bazénu se zaměřením na vertebrogenní pacienty. Cvičení trvá 30 minut a je pod mým vedením. Cviky zaměřují na uvolnění bederní páteře, posílení břišních a gluteálních svalů a na zvýšení stability trupu.
3) Reflexní masáže: Pacient má reflexní masáže. Terapie trvá 15 minut a je prováděna zdravotnickým personálem.
4) Fyzioterapie – individuální terapie: Pacient má individuální fyzioterapeutickou jednotku, která trvá 30 minut. Je prováděna mnou pod odborným dohledem fyzioterapeuta.

Status praesens:

subjektivní:

Pacient se dnes dobře vyspal. Je dnes ve výrazně lepší náladě, nenaříká kvůli svému zdravotnímu stavu. Podařilo se mu vstát bez vzniku bolesti v oblasti sakroiliakálního skloubení. Pacient neměl bolesti ani při vycházení z bazénu. Po ultrazvuku pacient necítí rozdíl.

objektivní:

Pacient je orientovaný osobou, místem i časem. Stále má zhoršenou posunlivost a protažitelnost jizvy, fascií lumbosakrálních a hrudních. Vidíme stažený hrudníku, špatnou stabilitu trupu a oslabené břišní a gluteální svaly.

Cíl dnešní terapeutické jednotky:

1) Zlepšit protažitelnost a posunlivost jizvy.
2) Zlepšit protažitelnost a posunlivost lumbosakrálních fascií.
3) Uvolnit fascie hrudníku.
4) Provést cviky pro zlepšení stability trupu.
5) Posílit břišní a gluteální svaly.

Návrh terapie:

1) Uvolnit jizvu technikou měkkých tkání dle Lewita (Lewit, 2003).
2) Uvolnit lumbosakrální fascie také pomocí techniky měkkých tkání dle Lewita (Lewit, 2003).
3) Uvolnit fascie hrudníku technikou měkkých tkání a respirační fyzioterapií – dynamické dýchání, lokalizované dýchání, dýchání s využitím thera bandu.
4) Zlepšit stability trupu pomocí cviků z respirační fyzioterapie – lokalizované dýchání, dýchání s využitím thera bandu, senzomotoriky.
5) Posílit břišních a gluteálních svalů volím léčebnou tělesnou výchovu.

Provedení terapie:

1) U techniky měkkých tkání jsme zvolili pro zlepšení protažitelnosti a posunlivosti jizvy terapii viz 23. 1.2012.
2) U techniky měkkých tkání pro uvolnění lumbosakrálních fascií jsme vybrali protažení fascií směrem kaudálním viz terapie 23. 1.2012.
3) U techniky měkkých tkání dle Lewita jsme zvolili pro protažení fascií hrudníku terapii viz 24. 1.2012.

4) Pro zlepšení stability jsem zvolila cviky z respirační fyzioterapie – viz terapie 25. 1.2012. Dále jsme vybrali cvik s využitím thera bandu – viz terapie 25. 1.2012. Zvolila jsem na stabilitu také využití se nzomotoriky – viz terapie 25. 1.2012.

5) Léčebná tělesná výchovu jsem vybrala pro posílení břišních a gluteálních svalů: viz terapie 25. 1.2012.

Autoterapie:

Pacient má za úkol během dne provádět respirační fyzioterapie – lokalizované dýchání viz dnešní terapie, cviky z léčebné tělesné výchovy viz dnešní terapie a senzomotoriku – chůze po nerovném povrchu.

Výsledek terapie:

Objektivně: Pacient spolupracuje, u pacienta jsme napalpovali výrazně lepší posunlivost a protažitelnost lumbosakrálních fascií. Nastalo mírné zlepšení protažitelnosti a posunlivosti fascií hrudníku. U jizvy také došlo k výraznému posunu u protažitelnosti a posunlivosti.

Subjektivně: Pacient se po terapii cítí celkem dobře, cítí pouze nepříjemný tlak v oblasti hýždí.

3.5.6 Terapeutická jednotka č. 5

27. 1.2012

Denní program fyzioterapeutické péče:

1) Fyzikální terapie: ultrazvuk: frekvence je 3MHz, step 0,2Wcm -, doba aplikace 6 minut, 1 procedura denně, terapie byla prováděna zdravotnickým personálem – fyzioterapeutem.
2) Skupinové cvičení v bazénu: Pacient má skupinové cvičení v bazénu se zaměřením na vertebrogenní pacienty. Cvičení trvá 30 minut a je pod mým vedením. Cviky zaměřují na uvolnění bederní páteře, posílení břišních a gluteálních svalů a na zvýšení stability trupu.
3) Reflexní masáže: Pacient má reflexní masáže. Terapie trvá 15 minut a je prováděna zdravotnickým personálem.

4) Fyzioterapie – individuální terapie: Pacient má individuální fyzioterapeutickou jednotku, která trvá 30 minut. Je prováděna mnou pod odborným dohledem fyzioterapeuta.

Status praesens:

subjektivní:

Pacient je dnes v dobré náladě, je mu lépe než včera. Cítí pouze mírnou bolest v oblasti sakroiliakálního skloubení bilaterálně. Během cvičení v bazénu nedošlo ke zhoršení stavu, pacient necítil zhoršení ani během reflexní masáže a ultrazvuku.

objektivní:

Pacient je orientovaný osobou, místem i časem. Vidíme zlepšení protažitelnosti a posunlivosti jizvy, fascií lumbosakrálních a hrudních, ale stále snížená protažitelnost. Hrudník je stále stažený. Nacházíme zkrácené svaly musculus pectoralis major, musculus iliacus. Pacient má stále zhoršenou stabilitu trupu a oslabené gluteální svaly. Opět nacházíme omezenou kloubní vůli sakroiliakálního skloubení bilaterálně.

Cíl dnešní terapeutické jednotky:

1) Zlepšit protažitelnost a posunlivost jizvy.
2) Zlepšit protažitelnost a posunlivost lumbosakrálních fascií.
3) Protáhnout fascie hrudníku a celkově uvolníme hrudník.
4) Protáhnout zkrácené svaly: musculus pectoralis major, musculus iliacus.
5) Provést cviky pro zlepšení stability trupu.
6) Posílit břišní a gluteální svaly.
7) Odstranit omezenou kloubní vůli sakroiliakálního skloubení bilaterálně.
8) Uvolnit bederní oblast páteře.

Návrh terapie:

1) Uvolnit jizvu technikou měkkých tkání dle Lewita.
2) Uvolnit lumbosakrálních fascií pomocí techniky měkkých tkání dle Lewita.
3) Protáhnout fascie hrudníku technikou měkkých tkání a uvolnit hrudníku pomocí respirační fyzioterapii.
4) Protáhnout zkrácené svaly pomocí postizometrické svalové relaxace.
5) Zlepšit stability trupu pomocí cviků z respirační fyzioterapie – lokalizované dýchání, dýchání s využitím thera bandu, senzomotoriky.
6) Posílit břišní a gluteální svaly pomocí léčebnou tělesnou výchovu.

7) Odstranit omezenou kloubní vůli pomocí mobilizace SI dorzálně dle Lewita bilaterálně.

8) Uvolnit bederní páteř trakcí bederní páteře dle Brügera.

Provedení terapie:

1) U techniky měkkých tkání jsem zvolila pro zlepšení protažitelnosti a posunlivosti terapii viz 23. 1.2012.

2) U techniky měkkých tkání pro uvolnění lumbosakrálních fascií jsem zvolila protažení fascií směrem kaudálním viz terapie 23. 1.2012

3) U techniky měkkých tkání dle Lewita jsem zvolila pro protažení fascií hrudníku viz terapie 24. 1.2012.

4) Protáhli jsme svaly postizometrickou svalovou relaxací dle Lewita (Lewit, 2003).

a) AGR musculus pectoralis major: Výchozí poloha: leh na zádech, ramenní kloub v 90° abdukci, pacient zvedne horní končetinu směrem do horizontální addukce cca o 2 cm a v této poloze drží 20 s, nadechne se a s výdechem pomalu pouští horní končetinu do horizontální abdukce. Opakujeme 4 krát.

b) Musculus iliacus: Výchozí poloha: leh na zádech, pánev na stole – s vyloučením anteverze a zešikmení pánve, dolní končetina, na které jsme neprovádíme terapii je pevně přitažena pacientem k břichu. Dolní končetina, na které provádíme terapii, volně visí. Pacient tlačí mírným odporem nahoru proti naší ruce, kterou máme na stehně pacienta po dobu 10 s, poté se nadechne a s výdechem pacient tlak povolí, dolní končetina klesá až do dalšího předpětí. Opakujeme 4 krát.

5) Pro zlepšení stability jsem zvolila cviky z respirační fyzioterapie – viz terapie 25. 1.2012. Dále jsem zvolila cvik s využitím thera bandu – viz terapie 25. 1.2012.

Zvolila jsem na stabilitu využití se nzomotoriky – viz terapie 25. 1.2012.

Z respirační fyzioterapie jsme prováděli dynamické dýchání s využitím horních končetin a lokalizované dýchání v horní, střední a dolní hrudní oblasti. Zvolila jsem také dýchání s využití thera bandu.

6) Léčebná tělesná výchova pro posílení břišních a gluteálních svalů s overballem: viz terapie 26. 1.2012.

7) Odstraníme omezenou kloubní vůli sakroiliakálního skloubení bilaterálně pomocí mobilizace dle Lewita (Lewit, 2003).

8) Uvolníme bederní oblast páteře pomocí trakce bederní páteře dle Brügera.

Autoterapie:

Pacient má za úkol během dne provádět respirační fyzioterapie – lokalizované dýchání viz dnešní terapie, cviky z léčebné tělesné výchovy viz dnešní terapie a se nzomotoriku – chůze po nerovném povrchu.

Výsledek terapie:

Objektivně: Pacient spolupracoval. Odstranili jsme omezenou kloubní vůli sakroiliakálního skloubení v dorzálním směru bilaterálně. Nastalo mírné uvolnění lumbosakrálních fascií, fasciích hrudníku a jizvy.

Subjektivně: Během terapie stále naříkal na svůj zdravotní stav, cítil mírnou úlevu i v bederní oblasti páteře. Celkově se pacient cítí trochu lépe.

3.5.7 Terapeutická jednotka č. 6

30. 1.2012

Denní program fyzioterapeutické péče:

1) Fyzikální terapie: ultrazvuk: frekvence je 3MHz, step 0,2Wcm -, doba aplikace 6 minut, 1 procedura denně, terapie byla prováděna zdravotnickým personálem – fyzioterapeutem.
2) Skupinové cvičení v bazénu: Pacient má skupinové cvičení v bazénu se zaměřením na vertebrogenní pacienty. Cvičení trvá 30 minut a je pod mým vedením. Cviky zaměřují na uvolnění bederní páteře, posílení břišních a gluteálních svalů a na zvýšení stability trupu.
3) Reflexní masáže: Pacient má reflexní masáže. Terapie trvá 15 minut a je prováděna zdravotnickým personálem.
4) Fyzioterapie – individuální terapie: Pacient má individuální fyzioterapeutickou jednotku, která trvá 30 minut. Je prováděna mnou pod odborným dohledem fyzioterapeuta.

Status praesens:

subjektivní:

Pacient necítí žádné bolesti. Dnes se pacientovi vstávalo bez obtíží. Po terapiích během dne nedocházelo k zhoršování zdravotního stavu pacienta.

objektivní:

Pacient spolupracuje a je dobře naladěn pro terapeutickou jednotku. Nacházíme mírně zhoršenou posunlivost a protažitelnost jizvy, lumbosakrálních fascií a hrudních fascií, zhoršenou stabilitu hrudníku, snížený kloubní rozsah a oslabené břišní a gluteální svaly.

Cíl dnešní terapeutické jednotky:

1) Zlepšit protažitelnost a posunlivost jizvy.
2) Zlepšit protažitelnost a posunlivost lumbosakrálních fascií.
3) Protáhnout fascie hrudníku a uvolníme hrudník celkově.
4) Provést cviky pro zlepšení stability hrudníku.
5) Zvýšit kloubní rozsah.
6) Posílit břišní a gluteální svaly.

Návrh terapie:

1) Uvolnit jizvu technikou měkkých tkání.
2) Uvolnit lumbosakrální fascie pomocí techniky měkkých tkání.
3) Protáhnout fascií hrudníku technikou měkkých tkání a uvolnit hrudník celkově pomocí respirační fyzioterapii.
4) Zlepšit stabilitu trupu pomocí respirační fyzioterapie – lokalizované dýchání, dýchání s využitím therabandu, senzomotoriky.
5) Zvýšit kloubního rozsahu kondičním cvičením.
6) Posílit břišní a gluteální svalů pomocí léčebné tělesné výchovy.

Provedení terapie:

1) U techniky měkkých tkání dle Lewita (Lewit, 2009) jsem zvolila terapii viz 23. 1.2012..
2) U techniky měkkých tkání pro uvolnění lumbosakrálních fascií jsem zvolila protažení fascií směrem viz terapii 23. 1.2012.
3) U techniky měkkých tkání dle Lewita (Lewit, 2003) jsem zvolila pro protažení fascií hrudníku výchozí polohu na zádech, dolní končetiny flektovány v kyčelním a kolením kloubu.
4) Pro zlepšení stability jsem zvolila cviky z respirační fyzioterapie – viz terapie 25. 1.2012.

   Dále jsem zvolila cvik s využitím thera bandu – viz terapie 25. 1.2012. Na zlepšení stability jsme prováděli se nzomotoriku dle Vávrové – 25. 1.2012.
5) Kondiční cvičení pro zvýšení kloubního rozsahu:

a) výchozí poloha: Pacient leží na zádech, extenze dolních končetin, pacient provádí tahovým pohybem abdukci v kyčelním kloubu, cvik opakuje 10 krát.

b) výchozí poloha: Pacient leží na zádech, 1 dolní končetina flektována, 2. dolní končetina v extenzi v kolenním i kyčelním kloubu. Pacient má pod patou overball a provádí flexi v kolenním a kyčelním kloubu a následnou extenzi v kolenním a kyčelním kloubu. Opakuje 10 krát.

c) výchozí poloha: Pacient leží na zádech, 1 dolní končetinu má flektovanou a 2. dolní končetinu má mírnou se miflexi v kolenním kloubu, kyčelní kloub extendovaný. Pacient má overball pod se miflektovaným kolenním kloubem. Pacient provádí extenzi proti odporu overballu. Opakuje 10 krát.

6) Léčebná tělesná výchova pro posílení břišních a gluteálních svalů s overballem: viz terapie 26. 1.2012.

Autoterapie:

Pacient má za úkol během dne provádět respirační fyzioterapie – lokalizované dýchání viz dnešní terapie, cviky z léčebné tělesné výchovy viz dnešní terapie a se nzomotoriku – chůze po nerovném povrchu.

Výsledek terapie:

Objektivně: Pacient spolupracuje. Nastalo mírné uvolnění lumbosakrálních fascií, fasciích hrudníku a jizvy.

Subjektivně: Během terapie pacient stále naříká na svůj zdravotní stav. Po terapii cítí mírnou úlevu v oblasti bederní páteře.

3.5.8 Terapeutická jednotka č. 7

31. 1.2012

Denní program fyzioterapeutické péče:

1) Fyzikální terapie: ultrazvuk: frekvence je 3MHz, step 0,2Wcm -, doba aplikace 6 minut, 1 procedura denně, terapie byla prováděna zdravotnickým personálem – fyzioterapeutem.
2) Skupinové cvičení v bazénu: Pacient má skupinové cvičení v bazénu se zaměřením na vertebrogenní pacienty. Cvičení trvá 30 minut a je pod mým vedením. Cviky zaměřují na uvolnění bederní páteře, posílení břišních a gluteálních svalů a na zvýšení stability trupu.
3) Reflexní masáže: Pacient má reflexní masáže. Terapie trvá 15 minut a je prováděna zdravotnickým personálem.
4) Fyzioterapie – individuální terapie: Pacient má individuální fyzioterapeutickou jednotku, která trvá 30 minut. Je prováděna mnou pod odborným dohledem fyzioterapeuta.

Status praesens:

subjektivní:

Pacient je v dobré náladě. Dnes má mírné tupé bolesti v hýždích a bederní páteři, ale jinak se cítí dobře. Terapie, které měl během dne, byly bez komplikací.

objektivní:

Pacient je orientovaný osobou, místem i časem. Nacházíme velký posun v protažitelnosti a posunlivosti jizvy po disektomii, lumbosakrálních fascií a hrudních fascií. Nedochází k zlepšení stabilitu trupu. Malý kloubní rozsah a hypertonus gluteálních svalů.

Cíl dnešní terapeutické jednotky:

1) Zlepšit protažitelnost a posunlivost jizvy.
2) Zlepšit protažitelnost a posunlivost lumbosakrálních fascií.
3) Uvolnit fascie hrudníku.
4) Provést reedukaci dechové vlny.
5) Provést cviky pro zlepšení stability.
6) Zvýšit kloubní rozsah.
7) Uvolnít gluteální svaly.
8) Provést cviky na uvolnění bederní oblasti páteře.

Návrh terapie:

1) Uvolnit jizvu technikou měkkých tkání .
2) Uvolnit lumbosakrální fascie pomocí techniky měkkých tkání dle Lewita.
3) Uvolnit fascie hrudníku technikou měkkých tkání dle Lewita.
4) Nácvik správné dechové vlny pomocí respirační fyzioterapie.
5) Zlepšit stabilitu hrudníku pomocí respirační fyzioterapie – dynamické dýchání, lokalizované dýchání, dýchání s využitím thera bandu, se nzomotoriky dle Vávrové.
6) Zvýšit kloubní rozsah kondičním cvičením.
7) Uvolnit gluteální svaly díky postizometrické relaxaci těchto svalů dle Lewita.
8) Uvolnit bederní oblast páteře pomocí cvičů z kompenzačního cvičení.

Provedení terapie:

1) U techniky měkkých tkání jsme zvolili pro zlepšení protažitelnosti a posunlivosti jizvy viz terapie 23. 1.2012.

2) U techniky měkkých tkání pro uvolnění lumbosakrálních fascií jsme zvolili protažení fascií směrem kaudálním viz terapie 24. 1.2012.

3) U techniky měkkých tkání dle Lewita (Lewit, 2003) jsme zvolili pro protažení fascií hrudníku terapii viz 25. 1.2012.

4) Prováděli jsme Nácvik správné dechové vlny pomocí respirační fyzioterapie – lokalizované dýchání, dynamické dýchání.

5) Pro zlepšení stability jsme zvolili cviky z respirační fyzioterapie – viz terapie 25. 1.2012.

Dále jsem zvolila cvik s využitím thera bandu viz terapie 25. 1.2012.

Na zlepšení stability jsem také zvolila se nzomotoriku – 25. 1.2012.

Kondiční cvičení pro zvýšení kloubního rozsahu (s aktivními břišními svaly) :

a) výchozí poloha: Pacient leží na zádech, extenze dolních končetin, pacient provádí tahovým pohybem abdukci v kyčelním kloubu, cvik opakuje 10 krát.

b) výchozí poloha: Pacient leží na zádech, 1 dolní končetina flektována, 2. dolní končetina v extenzi v kolenním i kyčelním kloubu. Pacient má pod patou overball a provádí flexi v kolenním a kyčelním kloubu a následnou extenzi v kolenním a kyčelním kloubu. Opakuje 10 krát.

c) výchozí poloha: Pacient leží na zádech, 1 dolní končetinu má flektovanou a 2. dolní končetinu má mírnou se miflexi v kolenním kloubu, kyčelní kloub extendovaný. Pacient má overball pod se miflektovaným kolenním kloubem. Pacient provádí extenzi proti odporu overballu. Opakuje 10krát-

6) Postizometrická relaxace gluteálních svalů dle Lewita (Lewit, 2003).

Výchozí poloha: Leh na břiše, dolní končetiny extendovány v kyčelním i kolenním kloubu. Pacient dává minimální odpor proti našim rukou, které máme položené na hýždích pacienta, po dobu 10 s, poté se pacient nadechne a s výdechem hýždě povolí do maximální relaxace. Opakujeme 4 krát.

7) Kompenzační cvičení:

a) výchozí poloha: Pacient leží na zádech, dolní končetiny ma v kyčelním a kolenním kloubu flektovány. Pacient si horní končetinou uchopí stejnostrannou dolní končetinu a provádí s výdechem „kroužek“ kyčelním kloubem. Pacient začíná do zevní rotaci v pomalém tempu v kyčelním kloubu do maximálního možného rozsahu. Pacient opakuje cvik 10 krát. Totéž provede pacient i na druhé straně.

b) výchozí poloha: Pacient leží na zádech, dolní končetiny má v kyčelním a kolenním kloubu flektovány. horní končetiny má pacient podél těla. Provádí s výdechem retroverzi pánve – po dobu asi 10 se kund. Cvik opakuje pacient 8 krát.

Autoterapie:

Pacient má za úkol během dne provádět respirační fyzioterapie – lokalizované dýchání viz dnešní terapie a se nzomotoriku – chůze po nerovném povrchu.

Výsledek terapie:

Objektivně: Pacient spolupracoval, dnes došlo k velkému zlepšení u posunlivosti a protažitelnosti lumbosakrálních fascií a jizvy. U hrudních fascií jsme zatím viděli pouze malý pokrok.

Subjektivně: Pacient se dnes po terapii cítil dobře. Po terapii už necítil tupé bolesti v bederní části páteře a bolest v hýždích také ustoupila.

3.5.9 Terapeutická jednotka č. 8

1.2.2012

Denní program fyzioterapeutické péče:

1) Fyzikální terapie: ultrazvuk: frekvence je 3MHz, step 0,2Wcm -, doba aplikace 6 minut, 1 procedura denně, terapie byla prováděna zdravotnickým personálem – fyzioterapeutem.
2) Skupinové cvičení v bazénu: Pacient má skupinové cvičení v bazénu se zaměřením na vertebrogenní pacienty. Cvičení trvá 30 minut a je pod mým vedením. Cviky zaměřují na uvolnění bederní páteře, posílení břišních a gluteálních svalů a na zvýšení stability trupu.
3) Reflexní masáže: Pacient má reflexní masáže. Terapie trvá 15 minut a je prováděna zdravotnickým personálem.

4) Fyzioterapie – individuální terapie: Pacient má individuální fyzioterapeutickou jednotku, která trvá 30 minut. Je prováděna mnou pod odborným dohledem fyzioterapeuta.

Status praesens:

subjektivní:

Pacient je v dobré náladě. Dnes se má velmi dobře. Necítí žádné bolesti. Od minulého týdne cítí velkou úlevu od bolesti.

objektivní:

Pacient je orientovaný osobou, místem i čase m. Má dominantní pravou stranu.

<u>Cíl dnešní terapeutické jednotky:</u>

1) Zlepšit protažitelnost a posunlivost jizvy.
2) Zlepšit protažitelnost a posunlivost lumbosakrálních fascií.
3) Protáhnout fascie hrudníku a celkově uvolníme hrudník.
4) Provést cviky pro zlepšení stability.
5) Posílit břišní a gluteální svaly.
6) Zvýšit kloubní rozsah.
7) Uvolňit bederní oblast páteře.

<u>Návrh terapie:</u>

1) Uvolnit jizvu technikou měkkých tkání dle Lewita .
2) Uvolnit lumbosakrální pomocí techniky měkkých tkání dle Lewita.
3) Protáhnout fascie hrudníku technikou měkkých tkání a uvolnit hrudník celkově respirační fyzioterapií.
4) Zlepšit stabilitu hrudníku také pomocí respirační fyzioterapie – dynamické dýchání, lokalizované dýchání, dýchání s využitím thera bandu a senzomotoriky.
5) Posílit břišní a gluteální svalů díky léčebné tělesné výchově.
6) Zvýšit kloubní rozsah pomocí kondičních cviků.
7) Uvolnit bederní páteře pomocí kompenzačních cviků.

Provedení terapie:

1) U techniky měkkých tkání jsem zvolila pro zlepšení protažitelnosti a posunlivosti terapii viz 23. 1.2012.
2) U techniky měkkých tkání pro uvolnění lumbosakrálních fascií jsem zvolila protažení fascií směrem kaudálním viz terapie 24. 1.2012.
3) U techniky měkkých tkání dle Lewita (Lewit, 2003) jsem zvolila pro protažení fascií hrudníku terapii viz 25. 1.2012.
4) Pro zlepšení stability jsem zvolila cviky z respirační fyzioterapie – terapie viz 25. 1.2012. Dále jsem zvolila cvik s využitím thera bandu – terapie viz 25. 1.2012. Na zlepšení stability jsem také zvolila se nzomotoriku – viz terapie 25. 1.2012.
5) Léčebná tělesná výchova pro posílení břišních a gluteálních svalů s overballem: viz terapie 27. 1.2012.

6) Kondiční cvičení pro zvýšení kloubního rozsahu (s aktivními břišními svaly):

a) výchozí poloha: Pacient leží na zádech, extenze dolních končetin, pacient provádí tahovým pohybem abdukci v kyčelním kloubu, cvik opakuje 10 krát.
b) výchozí poloha: Pacient leží na zádech, 1 dolní končetina flektována, 2. dolní končetina v extenzi v kolenním i kyčelním kloubu. Pacient má pod patou overball a provádí flexi v kolenním a kyčelním kloubu a následnou extenzi v kolenním a kyčelním kloubu. Opakuje 10 krát.
c) výchozí poloha: Pacient leží na zádech, 1 dolní končetinu má flektovanou a 2. dolní končetinu má mírnou semiflexi v kolenním kloubu, kyčelní kloub extendovaný. Pacient má overball pod semiflektovaným kolenním kloubem. Pacient provádí extenzi proti odporu overballu. Opakuje 10 krát.

7) Kompenzační cvičení:

a) výchozí poloha: Pacient leží na zádech, dolní končetiny má v kyčelním a kolenním kloubu flektovány. Pacient si horní končetinou uchopí stejnostrannou dolní končetinu a provádí s výdechem „kroužek“ kyčelním kloubem. Pacient začíná do zevní rotace v pomalém tempu v kyčelním kloubu do maximálního možného rozsahu. Pacient opakuje cvik 10 krát. Totéž provede pacient i na druhé straně.

b) výchozí poloha: Pacient leží na zádech, dolní končetiny má v kyčelním a kolenním kloubu flektovány. Horní končetiny má pacient podél těla. Provádí s výdechem retroverzi pánve – po dobu asi 10 se kund. Cvik opakuje pacient 8 krát.

Autoterapie:

Pacient má za úkol během dne provádět respirační fyzioterapie – lokalizované dýchání viz dnešní terapie, cviky z léčebné tělesné výchovy viz dnešní terapie a senzomotoriku – chůze po nerovném povrchu.

Výsledek terapie:

Objektivně: Pacient spolupracoval, lumbosakrální fascie byly protažitelné a posunlivé, bez bariéry.

Jizva byla také protažitelná a posunlivá, pruží. Došlo k celkovému uvolnění hrudníku.

Subjektivně: Pacient se dnes po terapii cítil dobře. Pacientovi se lépe dýchalo, než když přišel na první terapii.

3.5.9 Terapeutická jednotka č. 8

2. 2.2012

Denní program fyzioterapeutické péče:

4) Fyzikální terapie: ultrazvuk: frekvence je 3MHz, step 0,2Wcm -, doba aplikace 6 minut, 1 procedura denně, terapie byla prováděna zdravotnickým personálem – fyzioterapeutem.
5) Skupinové cvičení v bazénu: Pacient má skupinové cvičení v bazénu se zaměřením na vertebrogenní pacienty. Cvičení trvá 30 minut a je pod mým vedením. Cviky zaměřují na uvolnění bederní páteře, posílení břišních a gluteálních svalů a na zvýšení stability trupu.
6) Reflexní masáže: Pacient má reflexní masáže. Terapie trvá 15 minut a je prováděna zdravotnickým personálem.
7) Fyzioterapie – individuální terapie: Pacient má individuální fyzioterapeutickou jednotku, která trvá 30 minut. Je prováděna mnou pod odborným dohledem fyzioterapeuta.

Status praesens:

subjektivní:

Pacient se cítí velmi dobře, necítí žádné bolesti. Terapie, které měl během dne, byly také bez komplikací.

objektivní:

Pacient je orientovaný osobou, místem i čase m. Pacient má dominantní pravou stranu.

Cíl dnešní terapeutické jednotky:

1) Výstupní kineziologické vyšetření
2) instruktáž

Samostatné cvičení:

Pacient si bude za úkol doma během dne provádět cviky z respirační fyzioterapie – lokalizované dýchání viz terapie, cviky z léčebné tělesné výchovy viz dnešní terapie a senzomotoriku – chůze po nerovném povrchu.

Výsledek:

Objektivní: Pacient spolupracoval.

Subjektivní: Pacient se cítil dobře a pochopil instruktáž.

3.6 Výstupní kineziologické vyšetření

Status praesens

subjektivní:

Pacient je v dobré náladě, cítí se velmi dobře. Necítí žádnou bolest, Uvádí zlepšení i v rozsahu pohybu a o hodně lépe se pacientovi dýchá než před komplexní rehabilitační péčí.

objektivní:

Pacient spolupracuje.

Vyšetření fyzioterapeutem:

Vyšetření aspekcí:

Pacient je obézní.

Vyšetření stoje:

Pacient stojí stabilně bez pomůcek.

stoj zezadu:

Pacient má širší bazi, stojnou levou dolní končetinu, mírná anteverze pánve, jizva v oblasti L3/L4 bez zarudnutí, pravý ramenní kloub je výše než levý ramenní kloub.

stoj z pravého boku:

U pacienta vidíme plochou příčnou i podélnou klenbu bilaterálně.
U pacienta také vidíme mírnou anteverzi pánve, mírnou hyperlordózu lumbální páteře, prominující břišní stěnu, mírnou protrakci ramenních kloubů, hlava mírný předsun.

stoj z levého boku:

U pacienta vidíme plochou příčnou i podélnou klenbu bilaterálně, mírná anteverze pánve,mírnou hyperlordózu lumbální páteře, prominující břišní stěnu, mírná protrakce ramenních kloubů, hlava mírný předsun.

stoj zepředu:

Pacient má širší bazi, patelly směřují laterálně, oslabené břišní svaly, pupek tažen od osy cca 0,5 centimetru vlevo, pravý ramenní kloub výše než levý ramenní kloub.

Dynamické vyšetření stoje:

Rombergova zkouška I., II., III.

Pacient zvládá bez obtíží.

Trendelenburg- Duchennova

Pacient zvládá, zkouška je negativní bilaterálně.

Stoj na špičkách a na patách

Bez patologického nálezu.

Flexe

U pacienta se rozvíjí páteř v krční a bederní páteře. U hrudní páteře vidíme pouze mírný rozvoj.

Zkouška je pozitivní + 18 cm.

Lateroflexe

Zkouška je pozitivní, při lateroflexi zjištěna asymetrie 2 cm (levá strana 18 centimetrů, pravá strana 16 centimetrů).

Typ dýchání

Dechová vlna disto-proximální - pacient má správné provedení dechové vlny.

Vyšetření na dvou vahách

Anatomická váha: Pacient váží 103 kilogramů.

Při vyšetření na dvou vahách jsme u pacienta nalezli: sinister 51 kg, dexter 52 kg (patologický nález, tolerance při vyšetření stoje na dvou vahách do 10 % váhy nebyla překročena).

Vyšetření chůze

Pacient má pravidelný rytmus, rychlé tempo chůze a dlouhý krok. Délka kroku je symetrická. Vidíme chybný nášlap – na celé chodidlo. Laterolaterální posun pánve je cca 1 cm bilaterálně. Chůze je pouze s mírnou dynamikou hrudníku, mírná aktivita horních končetin bilaterálně.

Pacient má proximální typ chůze dle Jandy – hlavní pohyb je vykonáván v kyčelním kloubu a dominantní je práce flexorů kyčle.

Modifikace chůze

Chůze pozadu

Chůzi pozadu zvládá bez problému.

Chůze po špičkách/patách

Chůzi na špičkách zvládá, u chůze na patách je pacient méně stabilní.

Chůze se zavřenýma očima

Chůzi se zavřenýma očima pacient zvládá, dochází ke zpomalení tempa chůze.

Vyšetření pánve

U vyšetření pánve jsme nenalezli žádný patologický nález.

Distance na páteři

Schoberův příznak: 3 cm

Stiborův příznak: 4,5 cm

Thomayerův příznak: 20 cm

Lateroflexe: asymetrie 3 cm (na levé více)

Ottův příznak inklinační: 2 cm

Ottův příznak reklinační: 0,5 cm

Vyšetření základních hybných stereotypů (podle Jandy)

Extenze v kyčelním kloubu:

Pacient má špatný stereotyp extenze v kyčelním kloubu, nejprve dochází k zapojování svalů v bederní oblasti bilaterálně, poté k zapojení hýžďových svalů společně s hamstringy homolaterálně, a poté k zapojení hýžďových svalů a hamstringů kontralaterálně.

Flexe trupu:

Pacient má špatný stereotyp. Při flexi pacient zapojuje flexory kyčle, dochází k postupné kyfotizaci, pacient.

Abdukce v ramenním kloubu:

U stereotypu abdukce v ramenním kloubu už nedochází k elevaci ramenního kloubu bilaterálně.

<u>Vyšetření dalších pohybových vzorů</u>

Vyšetření sedu a vertikalizace do z lehu do sedu:

Pacient má správný stereotyp sedu, pacient si sedá z lehu přes stranu a pomáhá si opíráním o jednu horní končetinu před tělem. Napřímené tělo, hlava v prodloužení trupu.

<u>Vyšetření palpací:</u>

Lumbální oblast páteře je po komplexní rehabilitační léčbě v normotonii. M. trapezius je nyní volnější bez trigger pointu, paravertebrální svaly také v normotonii. Hypotonie dolních fixátorů lopatky přetrvává. U břišních a gluteálních svalů došlo k posílení těchto svalů, díky tomu jsme u pacienta dosáhli normotonie břišních a gluteálních svalů. U pacienta jsme napalpovali diastázu břišní, výrazně prominující spodní žebra. Hrudník je nyní celkově volnější. V oblasti L4/L5 jizva 5 centimetrů dlouhá, bez zarudnutí, posunlivá i protažitelná.

Antropometrie:

Při antropometrii jsem použila krejčovský metr.

Tab. č. 7 – výstupní antropometrické vyšetření

Dolní končetiny	Pravá dolní končetina (cm)	Levá dolní končetina (cm)
Anatomická délka	106	106
Funkční délka	106	106
Stehno	47	47
Bérec	52	52
Noha	7	7

Vyšetření kloubního rozsahu:

Goniometrie (podle Jandy)

Výsledky vyšetření byly zaznamenány SFTR metodou .

Byly provedeny aktivní a pasivní pohyby s použitím plastového dvouramenného goniometru.

Pasivní pohyby:

Pacient byl vyšetřen vleže na zádech.. Pasivní pohyby jsem prováděla s cílem zjistit možnosti rozsahu pohybu v kloubech dkk.

Tab. č. 8 – výstupní vyšetření kloubního rozsahu

Kyčelní kloub	Pravý Kyčelní kloub	Levý kyčelní kloub
Flexe	**110°**	**105°**
Extenze	**10°**	**10°**
Abdukce	**50°**	**45°**
Addukce	**30°**	**30°**
Vnitřní rotace	**45°**	**45°**
Zevní rotace	**45°**	**45°**

Flexe – s nataženou dolní končetinou

Tab. č. 9 – výstupní vyšetření kloubního rozsahu

Kolenní kloub	PK	LK
Flexe	**100°**	**100°**
Extenze	**0°**	**0°**

Tab. č. 10 – výstupní vyšetření kloubního rozsahu

Hlezenní kloub	PK	LK
Plantární flexe	**45°**	**45°**
Dorzální flexe	**30°**	**30°**
Inverze	**35°**	**35°**
Everze	**25°**	**25°**

Vyšetření zkrácených svalů dle Jandy (Janda, 2004):

Tab. č. 11 – výstupní vyšetření zkrácených svalů dle Jandy

	Levá strana	Pravá strana
m. iliopsoas	1	1
m. rectus femoris	1	1
m. tensor fasciae latae	0	0
flexory kolenního kloubu	0	0
adduktory kyčelního kloubu	0	0
m. piriformis	0	0
m. quadratus lumborum	0	0
paravertebrální svaly	1	1
pectoralis major	1	1

Vyšetření svalového testu dle Jandy (Janda, 2004)

Svalová síla musculus rectus abdominis je 3.

Vyšetření kloubní vůle dle Lewita (Lewit, 2003)

U pacienta jsme nenašli žádné omezení kloubní vůle.

Test stabilizačních schopností lumbální páteře dle Australské školy

(Špringrová, 2010)

Když pacient provedl dvojflexi v kyčelním a kolenním kloubu, došlo k mírnému zatížení a následnému zvednutí bederní oblasti páteře, od vstupního kineziologického rozboru je vidět velký rozdíl v zatížení, které je nyní výrazně menší. Nejprve se svaly zapojují na homolaterální straně bederní páteře, poté i na kontralaterální straně bederní páteře.

Neurologické vyšetření (Ambler, 1999)

viz vstupní kineziologický rozbor – neurologické vyšetření

Vyšetření reflexních změn dle Lewita (Lewit, 2003)

Vyšetření kůže:

Pacient má kůži bez zhrubnutí, bez patologické teploty. V krční, hrudní i bederní oblasti páteře je kůže posunlivá a protažitelná.

Vyšetření podkoží:

Kiblerovu řasu lze nabírat v oblasti krční, hrudní i bederní páteře.

Vyšetření svalů:

Nenalezli jsme žádný patologický nález.

Vyšetření fascií:

Pacient má hrudní i lumbosakrální fascie bez bariéry, dobrá protažitelnost i posunlivost.

Vyšetření periostu:

U pacienta palpačně bez patologického nálezu.

Závěr vyšetření:

Pacient je obézní. Přetrvává špatný stereotyp chůze. Má oslabené dolní fixátory lopatek. Stále nalézáme mírně zkrácený m. iliacus a m. rectus femoris i když ve srovnání se vstupním vyšetřením došlo k posunu.. U pacienta přetrvává snížený kloubní rozsah kolenního kloubu z důvodů mírně zkráceného m. iliacus a m. rectus femoris, ale také jsme zaznamenali zlepšení od vstupního kineziologického vyšetření. Pacient má stále špatný stereotyp flexe trupu a extenze kyčelního kloubu. U pacienta stále nalézáme dle Australské školy zhoršenou stabilitu trupu, i když už né tak výraznou jako ve vstupním kineziologickém vyšetření.

3.7 Zhodnocení efektu terapie

Pacient docházel na komplexní rehabilitační program po operaci vyhřezlé ploténky – disektomii L3/L4, kterou absolvoval na začátku listopadu dne 2.11.2011. Celkově si pacient stěžoval na tupé dlouhotrvající bolesti v oblasti thorakolumbální, lumbální, oblasti SI skloubení bilaterálně. Během vstupního vyšetření jsme došli k závěru, že primární příčinou je dolní zkřížený syndrom – svalová dysbalance a celkově nestabilní trup. Se kundárně se k těmto problémům vyskytovaly omezení kloubní vůle SI skloubení bilaterálně, které způsobovaly pacientovi bolesti v těchto oblastech. Proto bylo důležité během terapií v prvé řadě odstranit primární příčinu a až poté řešit se kundární komplikace.

Bolest po terapiích ustoupila, díky uvolnění lumbosakrálních fascií, zlepšení svalové dysbalance, zastabilizování trupu a posílení oslabených svalů. Vliv na zlepšení zdravotního stavu pacienta měly i terapie prováděné zdravotnickým personálem: ultrazvuk, cvičení v bazénu a reflexní léčba. Pacient měl na začátku komplexní rehabilitační léčby i skupinové cvičení, které však pacientovi přihoršovalo, proto bylo odebráno z rehabilitačního programu dne.

3.7.1 Díky terapii došlo k:

- odstranění bolestí
- jizva bez zarudnutí, dobrá protažitelnost a posunlivost – pruží
- dobrá posunlivost a protažitelnost lumbosakrálních fascií
- dobrá posunlivost a protažitelnost fascií hrudníku
- dobrá posunlivost a protažitelnost kůže v hrudní i lumbální oblasti páteře
- Kiblerovu řasu lze nabrat v krční, hrudní i bederní oblasti páteře
- volná kloubní vůle
- zvýšení stability trupu
- zvýšení kloubního rozsahu viz tabulka č. 12, 13, 14
- odstranění hypertonů svalů viz tabulka č. 15
- odstranění hypotonie břišních a gluteálních svalů
- odstranění trigger point v m. trapezius

- reedukace pohybového stereotypu sedu – správné provedení sedu
- reedukace vertikalizace z lehu do sedu - správné provedení vertikalizace
- správné provedení dechové vlny
- zmenšena lumbální hyperlordóza, zmenšena protrakce ramenních kloubů, hlava nyní pouze v mírném předsunu
- zlepšení rozvoje lumbální a hrudní páteře
- odstranění předozadního zešikmení pánve

3.7.2 Porovnání vstupního a výstupního kineziologického vyšetření

Vyšetření kloubního rozsahu

Goniometrie dle Jandy (Pavlů, 1993)

Výsledky vyšetření byly zaznamenány SFTR metodou .

Byly provedeny aktivní a pasivní pohyby s použitím plastového dvouramenného goniometru.

Pasivní pohyby:

Pacient byl vyšetřen vleže na zádech. Pasivní pohyby jsem prováděla s cílem zjistit možnosti rozsahu pohybu v kloubech dolních končetin.

Tab. č. 12 - porovnání vstupního a výstupního vyšetření kloubního rozsahu

Kyčelní kloub	Pravý kyčelní kloub před komplexní rehabilitační léčbě	Pravý kyčelní kloub po komplexní rehabilitační léčbě	Levý kyčelní kloub před komplexní rehabilitační léčbou	Levý kyčelní kloub po komplexní rehabilitační léčbě
Flexe	**80°**	**110°**	**70°**	**105°**
Extenze	**10°**	**10°**	**10°**	**10°**
Abdukce	**45°**	**50°**	**40°**	**45°**
Addukce	**20°**	**30°**	**20°**	**30°**
Vnitřní rotace	**60°**	**45°**	**60°**	**45°**
Zevní rotace	**45°**	**45°**	**35°**	**45°**

Tab. č. 13 – porovnání vstupního a výstupního vyšetření kloubního rozsahu

Kolenní kloub	PDK před komplexní rehabilitační léčbou	PDK po komplexní rehabilitační léčbě	LDK před komplexní rehabilitační léčbou	LDK po komplexní rehabilitační léčbě
Flexe	**70°**	**100°**	**75°**	**100°**
Extenze	**0°**	**0°**	**0°**	**0°**

Flexe – s nataženou dolní končetinou[L2]

Tab. č. 14 – porovnání vstupního a výstupního vyšetření kloubního rozsahu

Hlezenní kloub	PDK před komplexní rehabilitační léčbou	PDK po komplexní rehabilitační léčbě	LDK před komplexní rehabilitační léčbou	LDK po komplexní rehabilitační léčbě
Plantární flexe	40°	45°	40°	45°
Dorzální flexe	25°	30°	25°	30°
Inverze	30°	35°	30°	35°
Everze	25°	30°	25°	25°

Vyšetření zkrácených svalů dle Jandy (Janda, 2004):

Tab. č. 15 – porovnání vstupního a výstupního vyšetření zkrácených svalů dle Jandy

	Levá strana před komplexní rehabilitační léčbou	Levá strana po komplexní rehabilitační léčbě	Pravá strana před komplexní rehabilitační léčbou	Pravá strana po komplexní rehabilitační léčbě
musculus iliopsoas	2	1	2	1
musculus rectus femoris	1	1	1	1
musculus tensor fasciae latae	0	0	0	0
flexory kolenního kloubu	0	0	0	0
adduktory kyčelního kloubu	0	0	0	0
musculus piriformis	0	0	0	0
musculus quadratus lumborum	1	0	1	0
paravertebrální svaly	2	1	2	1
musculus pectoralis major	2	1	2	1

4 Závěr

Bakalářská práce pro mě měla velký přínos. Speciální část jsem vypracovávala v Rehabilitační klinice Malvazinky, kde jsem měla možnost se se známit s novými metodami a pohledy na danou problematiku. Zajímavá byla také možnost provést u pacienta vstupní kineziologické vyšetření, vidět celý průběh rekonvalescence a na konci hodnotit efekt terapie dle porovnání vstupního a výsledného kineziologického vyšetření. Myslím, že dle dobrého výsledného kineziologického vyšetření lze říct, že terapie byla dobře zvolena.

Za pozitivní také považuji příležitost vyzkoušet si všechny osvojené fyzioterapeutické metody, které jsem nabyla během studia Fyzioterapie na Fakultě tělovýchovy a sportu.

5 Seznam použité literatury

AMBLER, Z. Neurologie pro studenty všeobecného lékařství.3. vyd. Praha : Karolinum, 1999, 283 s. ISBN 80-718-4885-9.

DUNGL, P. *Ortopedie*. Praha: Grada, 2005. ISBN 80-247-0550-8.

GENTILE, J. M. What is Microdise ctomy. In: *SpineUniverse* [online]. 2010 [cit. 2012-04-24]. Dostupné z: http://www.spineuniverse .com/treatments/surgery/minimally-invasive/what-microdiscectomy

HALADOVÁ a kol. *Léčebná tělesná výchova.* Brno : Národní centrum ošetřovatelství a nelékařských oborů, 2004. ISBN 80-7013-384-8.

HALADOVÁ, E. *Vyšetřovací metody hybného systému*. Brno: Národní centrum ošetřovatelství a nelékařských zdravotnických oborů, 2010. ISBN 978-80-7013-516-

HOŠKOVÁ, B. *Kompenzace pohybem*: *1.vyd.* Praha: Olympia, 2003. ISBN 8070337877.

HROMÁDKOVÁ, J. *Fyzioterapie*. Jinočany: H and H Vyšehradská, 2002. ISBN 80-86022-45-5.

Intervertebraldisc.In:BRIDWELL,K.*Spineuniverse* [http://www.spineuniverse .com/anatomy/intervertebra]. 2010 [cit. 2012-04-25]. Dostupné z: http://www.spineuniverse .com/anatomy/intervertebral-discs

JANDA, V. a kol. *Svalové funkční testy*. Praha : Grada, 2004. 328 s. ISBN 80-247-0722-5.

JANDA, V.; PAVLŮ, D. *Goniometrie*. Brno : Institut pro další vzdělání pracovníků ve zdravotnictví v Brně, 1993. ISBN 80-7013-160-8.

JANDA, V.; VÁVROVÁ, M. Se nzomotorická stimulace. *Rehabilitácia suppl.* 25, 1992, 3, s.
14–35.[L3]

KOLÁŘ, P., et al. *Rehabilitace v klinické praxi*. Praha : Galen, 2011. 713 s. ISBN 978-80-7262-657-1

LEWIT, K. *Manipulační léčba v myoske letální medicíně*. 5. přeprac. vyd. Praha : Sdělovací technika, c2003, 411 s. ISBN 80-866-4504-5.

LEWIT, K.;KOLÁŘ,P. Význam hlubokého stabilizačního systému v rámci vertebrogenních potíží. *Neurol. prax* [online]. 2008, roč. 6, č. 5, 258–262 [cit. 2012-04-24]. Dostupné z: http://www.solen.sk/index.php?page=pdf_view&pdf_id=679&magazine_id=3

Medicinenet [http://www.medicinenet.com/herniated_disc/article.] 2010 [cit. 2012-04-25]. Dostupné z: http://www.medicinenet.com/herniated_disc/article.htm

MLČOCH, Z., PRT - periradikulární terapie při léčbě bolestí páteře a další metody. In: *Zbyněk Mlčoch* [http://www.zbynekmlcoch.cz/informace/medicina/neur]. 2008 [cit. 2012-04-24]. Dostupné z: http://www.zbynekmlcoch.cz/informace/medicina/neurologie-nemoci-vyse treni/prt-periradikularni-terapie-pri-lecbe-bolesti-patere-a-dalsi-metody

MLČOCH, Z. Vertebrogenní algický syndrom. *Med. Pro Praxi*. 2008, roč. 5, č. 11, 437–439.

MÜLLLEROVÁ, B. ; MÜLLLER, I. *Stručný přehled léčebné tělesné výchovy v chirurgii, ortopedii a traumatologii*. Brno: Institut pro další vzdělávání pracovníků ve zdravotnictví, 1992. ISBN 80-7013-125-X.

RYCHLÍKOVÁ, E. *Skryto v páteři*. Praha: Avicenum, 1985. ISBN 08-108-87.

PAVLŮ, D. Speciální fyzioterapeutické koncepty a metody. Brno : Cerm, 2002. ISBN 80-7204-266-1.

PODĚBRADSKÝ, J.; VAŘEKA I. *Fyzikální terapie I.* Praha : Grada, 1998. ISBN 80-7169-661-7.

ŠPRINGROVÁ PALAŠČÁKOVÁ, I. *Funkce - Diagnostika - Terapie hlubokého stabilizačního systému.* Rehaspring, 2010, ISBN 978-80-254-7736-6..

URBAN, J. P. G. The Nucleus of the Intervertebral Disc from Development to Degeneration. *The Nucleus of the Intervertebral Disc from Development to Degeneration* [http://icb.oxfordjournals.org/content/40/1/53.full]. 2000, č. 40 [cit. 2012-04-24]. Dostupné z: http://icb.oxfordjournals.org/content/40/1/53.full

VÉLE, F. *Kineziologie : přehled klinické kineziologie a patokineziologie pro diagnostiku a terapii poruch pohybové soustavy*. Praha : Triton, 2006. 375 s. ISBN 80-7254-837-9.

What is a lumbar laminectomy and rhizolysis [http://www.precisionneurosurgery.com.au/html/surgi]. 2010 [cit. 2012-04-24]. Dostupné z: http://www.precisionneurosurgery.com.au/html/surgical_lumbarlaminectomy.htm#6

6 Přílohy

Příloha 1 – Vyjádření etické komise

UNIVERZITA KARLOVA V PRAZE
FAKULTA TĚLESNÉ VÝCHOVY A SPORTU
José Martího 31, 162 52 Praha 6-Veleslavín
tel.: 220 171 111
http://www.ftvs.cuni.cz/

Žádost o vyjádření
etické komise UK FTVS
k projektu výzkumné, doktorské, diplomové (bakalářské) práce, zahrnující lidské účastníky

Název: Kazuistika fyzioterapeutické péče o pacienta po dosektomii L3/L4

Forma projektu: bakalářská práce

Autor (hlavní řešitel): Jitka Patríková

Školitel (v případě studentské práce): Mgr. Svatava Neuwirthová

Popis projektu:
Kazuistika fyzioterapeutické péče o pacienta po disektomii L3/L4 bude zpracována pod odborným dohledem zkušeného fyzioterapeuta na Rehabilitační klinice Malvazinky v Praze.
Zajištění bezpečnosti pro odborníky
Nebudou použity žádné invazivní techniky.
Etické aspekty výzkumu
Osobní údaje získané z šetření nebudou zveřejněny.
Informovaný souhlas (přiložen)

V Praze dne: 9. 1. 2012 Podpis autora:

Vyjádření etické komise UK FTVS

Složení komise: Doc. MUDr. Staša Bartůňková, CSc.
Prof. Ing. Václav Bunc, CSc.
Prof. PhDr. Pavel Slepička, DrSc.
Doc. MUDr. Jan Heller, CSc.

Projekt práce byl schválen Etickou komisí UK FTVS pod jednacím číslem: 084 / 2012

dne: 5. 3. 2012

Etická komise UK FTVS zhodnotila předložený projekt a **neshledala žádné rozpory** s platnými zásadami, předpisy a mezinárodní směrnicemi pro provádění biomedicínského výzkumu, zahrnujícího lidské účastníky.

Řešitel projektu splnil podmínky nutné k získání souhlasu etické komise.

razítko školy

podpis předsedy EK

UNIVERZITA KARLOVA v Praze
Fakulta tělesné výchovy a sportu
José Martího 31, 162 52, Praha 6
1

Příloha 2

INFORMOVANÝ SOUHLAS

V souladu se Zákonem o péči o zdraví lidu (§ 23 odst. 2 zákona č.20/1966 Sb.) a Úmluvou o lidských právech a biomedicíně č. 96/2001, Vás žádám o souhlas k vyšetření a následné terapii. Dále Vás žádám o souhlas k nahlížení do Vaší dokumentace osobou získávající způsobilost k výkonu zdravotnického povolání v rámci praktické výuky a s uveřejněním výsledků terapie v rámci bakalářské práce na FTVS UK. Osobní data v této studii nebudou uvedena.

Dnešního dne jsem byl(a) odborným pracovníkem poučen(a) o plánovaném vyšetření a následné terapii. Prohlašuji a svým dále uvedeným vlastnoručním podpisem potvrzuji, že odborný pracovník, který mi poskytl poučení, mi osobně vysvětlil vše, co je obsahem tohoto písemného informovaného souhlasu, a měl(a) jsem možnost klást mu otázky, na které mi řádně odpověděl.

Prohlašuji, že jsem shora uvedenému poučení plně porozuměl(a) a výslovně souhlasím s provedením vyšetření a následnou terapií.

Souhlasím s nahlížením níže jmenované osoby do mé dokumentace a s uveřejněním výsledků terapie v rámci studie.

Datum:…….

Osoba, která provedla poučení:……..

Podpis osoby, která provedla poučení:……

Vlastnoruční podpis pacienta:….. ……

Příloha 3 – Fotografie pacienta

Obr. č. 1 – jizva po disektomii L3/L4 při vstupním kineziologickém vyšetření

Obr. č.2 - dýchání s využitím thera bandu

Obr. č.3 - dýchání s využitím thera bandu

Obr. č.4 – uvolnění hrudních fascií dle Lewita

Obr. č 5 - uvolnění hrudních fascií dle Lewita

Obr. č. 6 – lokalizované dýchání

Obr. č. 7 - křížový hmat dle Stoddarda

Obr. č. 8 – postizometrická relaxace gluteálních svalů dle Lewita

Obr. č. 9 – autoterapie - postizometrická relaxace gluteálních svalů dle Lewita

Obr. č.10 – vstupní kineziologické vyšetření – vyšetření stoje

Obr. č.11 – vstupní kineziologické vyšetření – vyšetření stoje

Obr. č. 12 - jizva po disektomii L3/L4 při výstupním kineziologickém vyšetření



Obr. č.13 – výstupní kineziologické vyšetření – vyšetření stoje

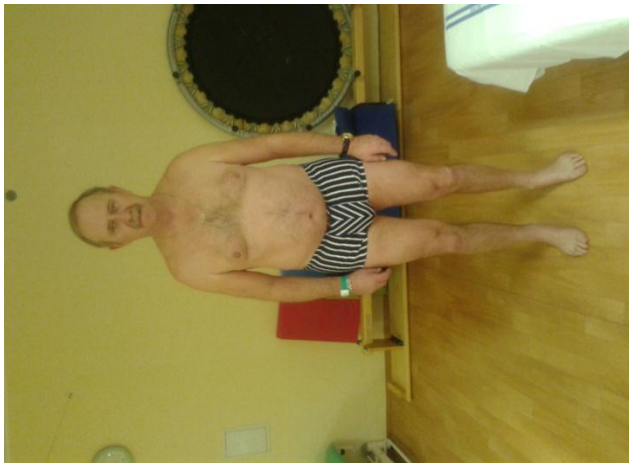

Obr. č.14 – výstupní kineziologické vyšetření – vyšetření stoje

Obr. č.15 Vyhřezlá ploténka (Medicinenet,2010)

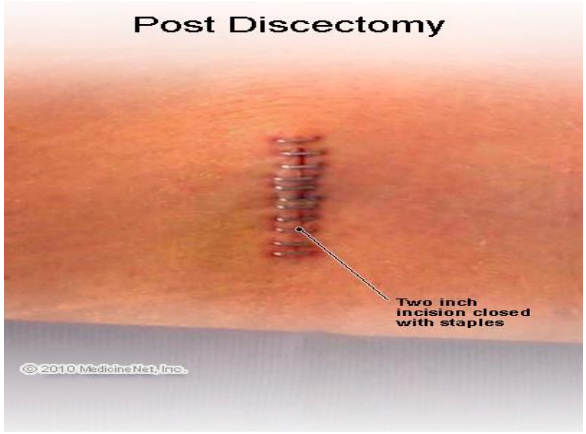

Obr. č. 16 – jizva po disektomii (Medicinenet,2010)

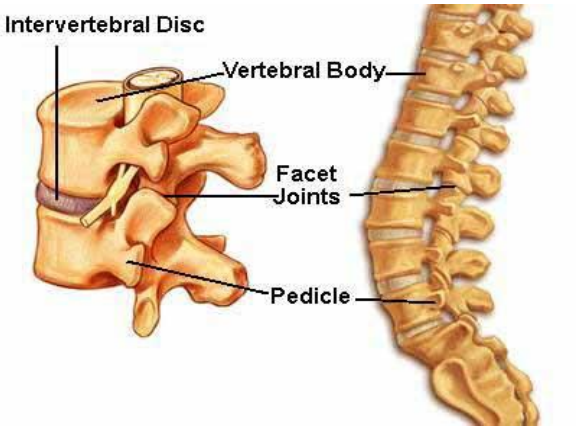

Obr. č. 17 – meziobratlová ploténka

3 Seznam tabulek

Tab. č. 1 – vstupní antropometrické vyšetření 23
Tab. č. 2 – vstupní vyšetření kloubního rozsahu 24
Tab. č. 3 – vstupní vyšetření kloubního rozsahu 24
Tab. č. 4 – vstupní vyšetření kloubního rozsahu 25
Tab. č. 5 – vstupní vyšetření zkrácených svalů dle Jandy 26
Tab. č. 6 – vstupní vyšetření šlachookosticových reflexů 27
Tab. č. 7 – výstupní antropometrické vyšetření 59
Tab. č. 8 – výstupní vyšetření kloubního rozsahu 60
Tab. č. 9 – výstupní vyšetření kloubního rozsahu 61
Tab. č. 10 – výstupní vyšetření kloubního rozsahu 61
Tab. č. 11 – výstupní vyšetření zkrácených svalů dle Jandy 62
Tab. č. 12 - porovnání vstupního a výstupního vyšetření kloubního rozsahu 66
Tab. č. 13 – porovnání vstupního a výstupního vyšetření kloubního rozsahu 66
Tab. č. 14 – porovnání vstupního a výstupního vyšetření kloubního rozsahu 67
Tab. č. 15 – porovnání vstupního a výstupního vyšetření zkrácených svalů dle Jandy 68