

UNIVERZITA KARLOVA V PRAZE
FAKULTA TĚLESNÉ VÝCHOVY A SPORTU

**KAZUISTIKA FYZIOTERAPEUTICKÉ PÉČE O PACIENTA
S PERIFERNÍ PARÉSOU N. FACIALIS**

Diplomová práce

(Bakalářská)

Vedoucí diplomové práce:

MUDr. David Pánek, Ph.D.

Vypracovala:

Lenka Zachová

Praha, duben 2012

Abstrakt

Název práce:

Kazuistika fyzioterapeutické péče o pacienta s periferní parézou n. facialis.

Cíl práce:

Podat ucelené shrnutí teoretických poznatků a vypracování kazuistiky pacienta s diagnózou periferní paréza n. facialis.

Metoda a výsledek:

V této bakalářské práci jsou komplexně shrnuty poznatky o periferní paréze n. facialis a její léčbě, konkrétně fyzioterapeutickými metodami. Podává ucelený pohled na problematiku fyzioterapie u parézy lícního nervu, která bývá příznakem mnoha jiných onemocnění. Obecná část zahrnuje patogenezi, anatomii, etiologii, incidenci, prognózu, klinický obraz, kineziologický pohled, způsoby vyšetření a řadu terapeutických postupů využitelných v klinické praxi. Speciální část práce se zabývá kazuistikou pacientky s periferní parézou n. facialis dx. a využitím některých uvedených terapeutických postupů při její úspěšné léčbě.

Klíčová slova:

paréza lícního nervu, Bellova obrna, mimické svaly, metoda sestry Kenny, periferní paréza, terapie parézy nervus facialis

Abstract

Title:

Case report of physiotherapy care in patient with facial nervus peripheral palsy.

Objective:

Summary of theoretical knowledge and working out the case report of patient diagnosed with peripheral palsy of right facial nerve.

Method and result:

This thesis comprehensively summarizes the findings of peripheral facial nerve palsy and its treatment, especially with physiotherapeutic methods. It gives a wide view at the issue of physiotherapy in facial nerve palsy which is a symptom of many other diseases. The general part includes the pathogenesis, anatomy, etiology, incidence, prognosis, clinical features, kinesiological view, ways of testing in facial palsy and a range of therapeutic procedures which could be used in clinical praxis. The special part of this thesis contains case report of patient with peripheral palsy of right facial nerve and informs about using some of mentioned therapeutic procedures in successful treatment.

Keywords:

facial palsy, Bell's palsy, facial muscles, The Kenny Method, peripheral paresis, facial nerve palsy treatment

Prohlašuji, že jsem diplomovou práci zpracovala samostatně pod vedením MUDr. Davida Pánka, Ph.D., a že jsem uvedla všechny použité literární a odborné zdroje a dodržovala zásady vědecké etiky.

V Praze dne 16. 4. 2012

.....

Evidenční list

Souhlasím se zapůjčením své bakalářské práce ke studijním účelům. Prosím, aby byla vedena přesná evidence vypůjčovatelů, kteří svým podpisem stvrzují, že tuto práci použili ke studiu a prohlašují, že ji uvedou mezi použitými prameny.

Jméno a příjmení:

Datum vypůjčení:

Podpis:

Velice děkuji MUDr. Davidu Pánkovi, Ph.D. za laskavou pomoc, cenné odborné rady, věnovaný čas a trpělivost, které mně poskytnul při zpracování této diplomové práce. Zároveň děkuji kolektivu fyzioterapeutů Oblastní nemocnice Kladno, a. s., především Mgr. Ditě Holländerové, kteří mně poskytli výborné pracovní zázemí během odborné praxe a neméně cenné rady. Zároveň také děkuji vyučujícím, kteří mně v průběhu studia předali své teoretické i praktické zkušenosti, které jsem mohla využít nejenom při zpracování této bakalářské práce. Neposlední dík patří samozřejmě mojí pacientce, na základě jejíž diagnózy a výborné spolupráce mohl vzniknout speciální oddíl věnovaný kazuistice případu.

Obsah

Obsah.....	7
1 Úvod.....	9
2 Část obecná.....	10
2.1 Patogeneze.....	10
2.1.1 Centrální paréza n. facialis.....	10
2.1.2 Periferní paréza n. facialis.....	11
2.2 Anatomie.....	12
2.2.1 Nervus facialis.....	12
2.2.2 Mimické svaly.....	12
2.3 Epidemiologie.....	16
2.4 Etiologie.....	17
2.5 Klinický obraz.....	19
2.6 Prognóza.....	21
2.7 Vyšetření.....	23
2.7.1 Anamnéza.....	23
2.7.2 Neurologické vyšetření.....	23
2.7.3 Svalový funkční test dle Jandy.....	25
2.7.4 Elektrofyziologická a zobrazovací vyšetření.....	26
2.8 Fyzioterapie.....	28
2.8.1 Režimová opatření.....	29
2.8.2 Tepelné procedury.....	29
2.8.3 Fototerapie.....	31
2.8.4 Elektroléčba.....	32
2.8.5 Metoda sestry Kenny.....	34
2.8.6 Propriocitivní neuromuskulární facilitace (PNF).....	41
2.8.7 Orofaciální rehabilitace.....	42
2.8.8 Akupunktura a elektroakupunktura.....	44
3 Část speciální.....	46
3.1 Metodika práce.....	46
3.2 Anamnéza.....	47
3.3 Vstupní kineziologický rozbor:.....	49
3.3.1 Status praesens.....	49
3.3.2 Aspekce.....	49
3.3.3 Palpace.....	49
3.3.4 Vyšetření svalové síly mimického svalstva dle Jandy.....	50
3.3.5 Neurologické vyšetření.....	50
3.3.6 Závěr vyšetření.....	53
3.4 Krátkodobý a dlouhodobý rehabilitační plán:.....	54
3.5 Průběh terapie:.....	55
3.5.1 Datum: 11.1. 2012.....	55
3.5.2 Datum: 13.1. 2012.....	57
3.5.3 Datum: 16.1. 2012.....	58
3.5.4 Datum: 18.1. 2012.....	61
3.5.5 Datum: 20.1. 2012.....	63
3.5.6 Datum: 23.1. 2012.....	65
3.5.7 Datum: 27.1. 2012.....	67
3.5.8 Datum: 30.1. 2012.....	69
3.5.9 Datum: 1.2. 2012.....	71

3.6	Výstupní vyšetření fyzioterapeutem:	73
3.6.1	Status praesens	73
3.6.2	Aspekce	73
3.6.3	Palpace.....	73
3.6.4	Neurologické vyšetření.....	73
3.6.5	Vyšetření svalové síly mimického svalstva dle Jandy	76
3.6.6	Závěr vyšetření.....	76
3.7	Zhodnocení efektu terapie.....	77
4	Závěr	79
	Seznam použité literatury	81
	Přílohy.....	90

1 Úvod

Bakalářská práce je rozdělena do dvou částí. První část je obecná, pojednávající v podobě rešeršního zpracování o periferní paréze lícního nervu, její etiopatogenezi, klinickém obraze, prognóze a terapeutických přístupech k dané problematice v současnosti. Cílem této části je shrnout zásadní poznatky doposud popsané v literatuře, týkající se uvedené diagnózy.

Druhá část, speciální, volně navazuje na první, obecnou část. Věnuje se kazuistice pacientky s diagnózou periferní paréza n. facialis dx., která byla zpracována během odborné praxe na rehabilitačním oddělení Oblastní nemocnice Kladno, a.s. v lednu 2012.

Tato práce si klade za cíl zdůraznit nepostradatelnost fyzioterapeutické péče v léčbě periferní parézy lícního nervu, představit možné využití různých terapeutických přístupů a demonstrovat na praktickém případě kazuistiky využití některých z nich s pozitivním efektem na výsledek prováděné terapie.

2 Část obecná

2.1 Patogeneze

Paréza lícního nervu může mít různý mechanismus vzniku, pro úplnost a lepší pochopení problematiky zde v krátkosti uvádím kromě periferní parézy i parézu centrálního typu. Názorné zobrazení mechanismu vzniku obou typů paréz viz. Obrázek 1.

Popis obrázku:

1. korové motorické centrum pro svaly obličeje
2. ncl. n. facialis
3. tr. corticonuclearis
4. n. facialis
5. léze tr. corticonuclearis
6. léze periferních vláken n. facialis

plná čára – nepoškozená vlákna

přerušovaná čára – poškozená vlákna



Obrázek 1. Centrální a periferní obrna n. facialis
(Anonymous, 2007,
http://medicina.bloguje.cz/493469_item.php)

2.1.1 Centrální paréza n. facialis

Je následkem postižení korových motorických neuronů, charakterizovaná především kontralaterálním omezením mimiky dolní poloviny obličeje, chyběním svalových atrofí a fascikulací. Postižení dolní kontralaterální poloviny obličeje je způsobeno porušením vláken kortikonukleárních drah, kde motoneurony pro horní část obličeje dostávají vlákna z obou hemisfér, kdežto motoneurony pro dolní část obličeje

jen z hemisféry kontralaterální. Bývá často diagnostikována po cévní mozkové příhodě (CMP), kraniotraumatech aj., vyskytuje se méně často než periferní typ parézy.

2.1.2 Periferní paréza n. facialis

Vzniká na základě přerušení vedení kmene nebo větvi nervu, jsou tedy na straně poruchy a mají povahu odpovídající místu postižení. To platí zejména pro poruchy uvnitř canalis facialis (Fallopí), kde vedle svalových větví, vystupujících až pod foramen stylomastoideum, může být v jednotlivých případech poškozen i n. petrosus major, n. stapedius nebo chorda tympani; potom se objevují příznaky podle výpadků funkcí těchto jednotlivých větví. Aspekčně je periferní paréza n. facialis charakterizována motorickou obrnou periferního typu s porušenou hybností celé poloviny tváře (postižena inervace mimických svalů zajišťovaná horní i dolní větví lícního nervu), svalovými atrofiemi, event. fascikulacemi, poruchou slzné a slinné sekrece, hyperakuzí a poruchou chuti na předních 2/3 jazyka. Při lézi ve Fallopově kanálku distálně od odstupu chorda tympani v klinickém obrazu porucha chuti chybí (4,13,21,42,43).

2.2 Anatomie

2.2.1 Nervus facialis

Nervus facialis je VII. hlavový nerv a jeho přesný anatomický název je n. intermediofacialis. Vlastní větší část n. facialis je nerv motorický (který obsahuje kolem 60% vláken), menší n. intermedius je smíšený (senzitivní, senzorický a parasympatický) – viz Obrázek 2. Jádru je uloženo v pontu, nerv vstupuje přes meatus acusticus internus na pyramidě do canalis facialis (canalis Fallopii) – v tzv. mostomozečkovém úhlu, tzn. mezi Varolovým mostem, mozečkem a prodlouženou míchou, probíhá kolem středoušní dutiny, z lebky vystupuje ve foramen stylomastoideum a větví se pod glandula parotis na několik větví, které spolu hojně anastomózuji a motoricky inervují mimické svaly. N. intermedius obsahuje aferentní somatická vlákna ze zadní části zevního zvukovodu a části boltce, senzorní chuťová vlákna z předních 2/3 jazyka a sekreční parasympatická vlákna ke glandula sublingualis, submandibularis a drobným žlázkám v oblasti nosních, paranazálních dutin a na patře – viz Obrázek 3.

Při průchodu pyramidou odstupují z n. VII. tyto větve: *n. petrosus major* – parasympatická vlákna jdou do ganglion pterygopalatinum a cestou n. V. do glandula lacrimalis. Při jeho lézi je snižená sekrece slz a oko vysychá. Při lézi pod jeho odstupem bývá naopak sekrece slz zvýšená. *n. stapedius* – inervuje motoricky m. stapedius a při jeho lézi vzniká přecitlivělost na zvukové vjemy (hyperakusis). *chorda tympani* – obsahuje chuťová vlákna z předních 2/3 jazyka a sekreční vlákna pro glandula sublingualis a submandibularis. Při lézi je porušena sekrece slin a porucha chuti (3,7,21,30,57,64,70).

2.2.2 Mimické svaly

Mimické svaly leží většinou poměrně povrchově a upínají se do kůže, kterou pohybují tak, že mění kožní rýhy a vrásky, mění polohu a tvar štěrbiny ústní a štěrbin očních a tím určují výraz obličeje. Proto se nazývají svaly mimické. Některé tyto svaly začínají na kosti, některé začínají na vazivových okrajích jiných mimických svalů. Všechny jsou inervované z pleteně n. facialis, obsažené v příušní slinné žláze. Mimické svalstvo vytváří funkční celky, jednotlivé svaly viz Obrázek 4:

- a) svaly kolem štěrbiny ústní

- b) svaly kolem štěrbinu očních víček
- c) svaly na nose
- d) svaly na klenbě lebeční
- e) svaly boltce ušního
- f) m. buccinator – hluboká vrstva mimického svalstva.

a) Svaly kolem štěrbinu ústní – m. orbicularis oris (kruhovitý sval ústní)

Tento sval obkružuje štěrbinu ústní, tvoří pohyblivou výplň rtů a je spoluurčujícím faktorem jejich tvaru. Jeho funkcí je svírat rty při mírné kontrakci s převahou účasti pars labialis (vnitřní část ve vlastních rtech). Při silnější kontrakci s větší účastí perifernější pars marginalis sval vysunuje sevřené rty dopředu. Laterálně od koutku úst je v okraji m. orbicularis oris šlachový a vazivový uzel, spojený s místem křížení svalových snopců, označovaný jako modiolus – do tohoto uzlu se připojuje část svalů z okolí. V tomto místě bývá kůže vkleslá a je pevně připojena k vazivu modiolu (dolíčky ve tvářích). Z hlubší vrstvy se do tohoto místa upíná m. buccinator.

Do m. orbicularis oris se paprscitě připojují další svaly z okolí. **Shora z laterální strany, postupně uvedeny v mediolaterálním sledu:** m. levator labii superioris (spolu s m. levator labii superioris alaeque naší) – od okraje očníce, m. zygomaticus minor – od os zygomaticum do horní části sulcus nasolabialis (rýha laterálně ohraničuje horní ret), m. zygomaticus major (laterálně od předešlého) – od os zygomaticum šikmo dolů mediálně, do koutku úst, m. levator anguli oris (m. caninus) – od přední plochy maxily (z místa fossa canina) mediokaudálně do modiolu při koutku úst, m. risorius – z laterální strany od fascia masseterica k uzlovému modiolu při koutku úst.

Tato skupina svalů zdvihá horní ret a táhne okraj úst laterálně; zejména m. risorius se účastní rozšíření úst laterálně při úsměvu – viz Obrázek 5.

Zdola, uvedeny postupně od koutků úst ke střední čáře a připojující se do m. orbicularis oris: m. depressor anguli oris (m. triangularis) – od okraje mandibuly k modiolu v m. orbicularis oris, m. depressor labii inferioris (m. quadratus labii inferioris) – od okraje mandibuly do m. orbicularis oris a do kůže horního rtu.

Oba tyto svaly stahují kaudálně koutek úst a dolní ret. *M. mentalis* – uprostřed brady, párový – jde od mandibuly (z místa kořenu zevního řezáku) ke kůži rtu; vtahuje kožní sulcus mentolabialis.

b) Svaly kolem štěrbinových víček – *m. orbicularis oculi* (kruhovitý sval oční)

Dělí se na *pars orbitalis*, *palpebralis* a *lacrimalis*. *Pars orbitalis* zajišťuje pevné sevření víček, *pars palpebralis* se účastní pohybu víček (viz Obrázek 5), zejména při reflexním mrknutí – víčkovém reflexu; *pars lacrimalis* působí na slzní vak (rozšiřuje jej a stlačuje). Vlivem *m. orbicularis oculi* vznikají v pozdějším věku vějířovité vrásky při zevním koutku oka. V oblasti *m. orbicularis oculi* jsou tyto další svaly: *m. procerus* – od hřbetu nosu přes kořen nosu vzhůru ke kůži čelní krajiny; působí příčnou rýhu na kořenu nosu, *m. corrugator supercilii* – od kořenu nosního skrze *m. frontalis* a *m. orbicularis oculi* laterálně ke kůži v oblasti obočí – vytváří svislé vrásky na glabele, *m. frontalis* – viz svaly klenby lebeční.

c) Svaly na nose – *m. nasalis*

Pars transvers pokrývá hřbet nosu, kde se stýká se svalem druhé strany a svou *pars alaris* vzařuje do křídla nosního; mění průsvit nozder, *m. levator labii superioris alaeque nasi* – jde od okraje orbity podle nosu do nosního křídla a do horního rtu; oboje táhne vzhůru.

d) Svaly na klenbě lebeční – *m. epicranii*, *m. occipitofrontalis*

Dělí se na *venter frontalis* (čili *m. frontalis* a *venter occipitalis*, čili *m. occipitalis*), *m. temporoparietalis*. *M. frontalis* – nemá začátek na kosti, jde z okrajů *m. procerus* a *m. orbicularis oculi*, dále z kůže a z podkoží krajiny glabely a obočí do *galea aponeurotica*. Zdvihá obočí, vytváří příčné vrásky na čele a táhne *galea aponeurotica* dopředu. *M. occipitalis* jde od *linea nuchalis suprema* (jejích laterálních dvou třetin) vzhůru dopředu do *galea aponeurotica*, je antagonistou *m. frontalis*.

e) Svaly boltce ušního – *m. auricularis anterior*, *m. temporoparietalis*, *m. auricularis superior*, *m. auricularis posterior*

Tyto svaly jsou u člověka rudimentární, bez funkčního významu.

f) Hluboká vrstva mimického svalstva – *m. buccinator* (tvářový, trubačský sval)

Je sval obdélníkovitého tvaru, který tvoří svalový podklad tváří; začíná na raphe *pterygomandibularis* a zevních plochách alveolárních výběžků maxily a mandibuly,

upíná se do modiolu. Přitlačuje tvář k dásním (a vytlačuje obsah předsíně ústní, např. vzduch při foukání), brání uskřínutí tváře při skousnutí, pomáhá rozšiřovat ústní štěrbinu.

Svaly krku – platysma

Je tenký, velmi plochý sval v podkoží krku, na povrchové krční fascii. Sahá od povrchu podklíčkové krajiny a od povrchu deltového svalu k dolní čelisti; přes její okraj přechází do obličeje (pars facialis platysmatis), vplétá se mezi mimické svaly dolního rtu a upíná se na mandibulu – viz Obrázek 6. Platysma ovládá napětí kůže krku v souladu s pohyby krku. Je též synergistou mimických svalů dolního rtu. Inervovaná je z r. colli nervi facialis (5).

2.3 Epidemiologie

Údaje o výskytu periferní parézy lícního nervu zahrnují obvykle jak Bellovu obrnu (idiopatickou), tak parézy lícního nervu jiného původu, přičemž se předpokládá, že nejméně v 50% všech obrn lícního nervu se jedná o Bellovu obrnu. Incidence parézy lícního nervu je uváděna mezi 10 – 40 případů na 100 000 osob/rok, ojediněle i přes 150 případů/100 000 os./rok (25,57). Tyto údaje potvrzuje EL-Bab (2011) jenž udává, že četnost periferní parézy n. facialis v populaci je 30 případů/100 000 os./rok, Finsterer (2008) a Monini (2010), jenž uvádí četnost onemocnění v populaci mezi 8 – 240 případy/100 000 os./rok, dle geografického regionu a konkrétní studie (49,83). Častěji jsou postiženy ženy a výskyt je vyšší u osob po 6. decéniu. Ve Velké Británii byla v letech 1992-1996 zjištěna podle údajů v národním registru praktických lékařů incidence Bellovy obrny 20,2/100 000/rok (62). Podle Howlanda se britský praktický lékař setká s obrnou lícního nervu každý druhý rok (32). Výzkum incidence Bellovy obrny provedený v několika nemocnicích v italském Římě udává četnost případů 53,3/100 000/rok s větší pravděpodobností vzniku onemocnění spolu s narůstajícím věkem pacientů, který má podle výsledků výzkumu na rozdíl od ostatních zkoumaných rizikových faktorů (jako např. diabetes mellitus či gravidita) významný vliv (49). Při výzkumu prováděném v severním Taiwanu na dětských pacientech bylo zjištěno, že nejvyšší výskyt Bellovy obrny je v zimním období, s vrcholem četnosti výskytu v lednu (85). Údaje o incidenci periferní parézy lícního nervu v České republice i Slovenské republice jsou neúplné, protože se kromě infekčních a nádorových chorob vedoucích k obrně lícního nervu nejedná o choroby, jež jsou hlášeny. V okrese Turiec zjistil Drobný et al v r. 1996 incidenci 66,6/100 000 os/rok, v Pardubickém kraji bylo evidováno v r. 2001 7,5 případu parézy lícního nervu/100 000 os/rok (73). Patrně nejpřesnější údaje přinesla Campbellova epidemiologická studie u příslušníků amerického válečného letectva, který zjistil incidenci Bellovy obrny 42,8/100 000 os/rok. Vyšší incidence byla u žen a rostla v závislosti na věku (16), což potvrzuje i výše zmíněné výsledky studie prováděné v Římě, stejně jako brazilská studie z roku 2011, jež opět udává vyšší incidenci u žen a pacientů s vyšším věkem, konkrétně popisuje bimodální výskyt s vrcholy ve třetí a osmé dekádě života pacientů (13,16,27,38,40,48,49,61).

2.4 Etiologie

Periferní paréza n. facialis, jež byla většinou autorů považována ve více než 50% případů za idiopatickou (pro srovnání – Monini et al. (2010) udává zastoupení tohoto typu obrny až v 75% ze všech případů periferní parézy lícního nervu) a byla proto ztotožňována s Bellovou obrnou, je stále častěji označována za mononeuritidu či mononeuropatii infekčního a parainfekčního, nejčastěji **virového původu**. Nejdůležitější infekční agens představuje herpes simplex virus 1, nelze ovšem pominout ani patogenetickou roli herpes simplex virus 2, kdy je HSV-2 prokazován jako patogen i v orofaciální oblasti. Dalším uváděným významným infekčním agens je varicella zoster virus, periferní paréza lícního nervu se však může ijině vyskytovat i u klíšťové meningoencefalitidy či dalších onemocnění virového původu (3,30,32,38,47,49,52,54,57,62,64).

Výrazným a velice častým faktorem vzniku periferní parézy lícního nervu však stále zůstává čistě **prochlazení** (např. při jízdě autem s otevřeným okénkem či „ofouknutí“ při chladném počasí a nízkých teplotách), potažmo se předpokládá následný otok nervu s kompresí vláken, většinou v oblasti Fallopova kanálku. Tento typ parézy se nazývá „a frigore“, paréza z prochlazení (13, 40).

Pro **bakteriální infekce** platí, že nejčastější příčinou parézy n. facialis je borelióza, avšak raritní není ani afekce lícního nervu při ehrlichioze či jiných onemocněních bakteriálního původu. Bakteriální, případně jiný infekční původ mají často záněty středouší, jež mohou vzhledem k průběhu lícního nervu kostí skalní vést k periferní paréze n. facialis (12,14,26,36,38,46,54,65).

Expanzivní či nádorové procesy v pontocerebellárním koutu, kosti skalní nebo přímo postihující statoakustický či lícní nerv se obvykle projevují horšící se nedoslýchavostí, ke které se přidružuje porucha rovnováhy a následně i obrna lícního nervu. Stejně tak nádory v orofaciální oblasti, např. nádor příušní žlázy, mohou způsobit postižení vláken n. facialis (38,39,54,67).

Úrazy spodiny lební, kosti skalní, ojediněle i čelní kosti jsou dosti častou příčinou periferní parézy n. facialis s klinickým nálezem odpovídajícím lokalizaci a rozsahu traumatické léze, případně útlaku n. facialis edémem či hematomem (38,39,54,67).

Mezi další skupinu onemocnění, u nichž se může rozvinout periferní paréza lícního nervu patří i **metabolické poruchy** spolu s kardiovaskulárními chorobami,

poruchy nervově svalového přenosu a myopatie, které se mohou projevovat měnlivou poruchou inervace okohybných a mimických svalů. Přechodná paréza lícního nervu může být i důsledkem podání botulotoxinu z kosmetické či jiné indikace (4,13,27,38,49,54).

2.5 Klinický obraz

Při lézi n. facialis dochází k paréze mimických svalů, funkčnímu a estetickému defektu a asymetriím v obličeji, čelo na postižené straně je vyhlazené, netvoří se vrásky, oční štěrbina je širší, vzniká lagofthalmus (oční štěrbina se nedovírá), současně je patrný Bellův příznak (v důsledku fyziologického souhybu při zavírání očí dochází současně ke stáčení bulbů vzhůru, a proto při lagofthalmu vidíme jen bělimu), nasolabiální rýha je vyhlazena, ústní koutek pokleslý a při pokusu o volní pohyb se nerozvíjí, může docházet k samovolnému vytékání slin z koutku úst, nesouměrnému úsměvu a poruše zřetelnosti řeči při chabosti svalů rtů stejně jako k obtížím při pití. Dalšími projevy léze mohou být, jak už bylo uvedeno výše v kapitole Anatomie poruchy salivace, lakrimace, vnímání chuti a zvuku. Při lézi n. petrosus major je snížena sekrece slz a oko vysychá, při lézi pod jeho odstupem naopak dochází ke zvýšené sekreci slz. Léze n. stapedius způsobuje přecitlivělost na zvukové vjemy (hyperakusis) či abnormální, zdvojené vnímání tónu (diplakuze) a při poškození chorda tympani je naopak porušena sekrece slin a vnímání chuti z prvních 2/3 jazyka (při lézi ve Falloповě kanálku distálně od odstupu chorda tympani v klinickém obrazu porucha chuti chybí). Lícni nerv je jeden z mála hlavových nervů, u kterého může vzniknout také centrální léze z poškození kortikonukleárních vláken. Pouze část jádra n. facialis pro horní polovinu obličeje má oboustrannou kortikonukleární inervaci, a proto při centrální lézi bude ušetřena nebo postižena jen nepatrně. Pro centrální mimickou parézu je typické postižení jen dolní poloviny obličeje, především ústního koutku, které se vzhledem ke křížení tractus corticonuclearis bude manifestovat na kontralaterální straně, uzávěr oka bude zachován. Jde o důležitý lokalizační příznak, který je patrný i u nemocných v bezvědomí. Na postižené straně je patrné vydouvání tváře a odfukování pokleslým a ochablým ústním koutkem. K centrální lézi lícního nervu dochází často u cévních příhod mozkových, jak již bylo výše uvedeno v kapitole Patogeneze (4,7,13,21,40,43).

Rozvoj Bellovy obrny vzniká náhle, dochází k němu často po probuzení bez výraznějších prodromů a dyskomfortu, někdy po předchozím infektu nebo prochlazení, jak již bylo uvedeno v kapitole Etiologie (mnohdy však bez příznaků, které by svědčily pro infekční onemocnění), někdy vzniku obrny předcházejí mírné bolesti kolem ucha, respektive v oblasti za uchem. Většinou bez jakýchkoli prodromů a dalších projevů vznikne náhle typická jednostranná periferní paréza lícního nervu, která během následujících 4–72 hodin dosahuje maxima. Bolesti v okolí ucha, především na počátku

onemocnění, se vyskytují asi u 60 % případů, porucha sekrece slz u 60 %, poruchy chuti u 30–50 % a hyperakuze u 15–30 %. *Zoster oticus* mívá silnější bolesti kolem ucha a v přilehlé části obličeje, edém boltce, kožní herpetická erupce je na boltci, v zevním zvukovodu i na bubínku, někdy i na měkkém patru a jazyku. Někdy mohou být kožní erupce pouze v zevním zvukovodu nebo na bubínku a je třeba po nich cíleně pátrat. Léze n. facialis je většinou těžká a mohou se vyskytovat současně i poruchy sluchu, tinitus a vestibulární projevy.

Na možnost lymeské boreliózy je třeba myslet při anamnéze přisátého klíštěte, výskytu erythema migrans, přítomnosti i třeba jen lehkého meningeálního syndromu (okcipitalgie a bolesti hlavy s projevy meningeálního dráždění mohou předcházet rozvoji parézy či diparézy u různých infekcí) a zejména při oboustranném postižení lícního nervu, které se však nemusí rozvíjet současně, ale častěji následně v odstupu několika dnů. Pro stanovení přesné diagnózy je vždy důležité vyšetření mozkomíšního moku (4,7,13,23,43,77).

Specifikum periferní parézy dále spočívá v možném následném rozvoji patologických souhybů, tzv. synkinezí – např. při mrknutí dochází k elevaci ústního koutku. Tento fenomén u jiných periferních paréz nepozorujeme. Mohou se rozvíjet i kontraktury denervovaných svalů, které zvýrazňují asymetrii a jsou také zdrojem nepříjemných pocitů (40).

2.6 Prognóza

Prognóza závisí na tíži postižení, kterou pomůže určit EMG. Prognóza Bellovy obrny je většinou příznivá, 70-90% případů se kompletně upraví v průběhu 6 týdnů až 3 měsíců. Příznivým prognostickým příznakem je pozvolná progrese, inkompletní paréza v akutním stadiu a časný nástup zlepšování (7,48,68). Brazílská studie z roku 2011 udává, že většina pacientů s periferní parézou n. facialis navrátí svůj zdravotní stav do normálu během několika týdnů, byť v průběhu prvních 48 hodin od propuknutí onemocnění může dojít k výraznějšímu zhoršování stavu (61). Významný vliv na neúplné uzdravení parézy lícního nervu má dle mexické studie na 251 probandech, při které bylo zjištěno 41,5% ne zcela vyléčených pacientů, věk nad 40 let a nedostatečná fyzioterapie (63). Důležitá role fyzioterapie v prognóze periferní parézy n. facialis je potvrzená i v práci Tanovic (2009), kdy porovnávala dvě skupiny pacientů a to první, jež byla předmětem výzkumu (léčenou farmakologicky a za pomoci fyzioterapie) a druhou, jež byla kontrolní (léčenou bez použití fyzioterapie). Po jednom měsíci terapie bylo zaznamenáno úplné vyléčení u 86,6% pacientů z první skupiny a u 83% pacientů z kontrolní skupiny. V první skupině nebyl žádný pacient, jehož zdravotní stav se nezlepšil, zato v druhé, kontrolní skupině bylo 13,3% pacientů, jejichž zdravotní stav zůstal nezměněn (68).

Oproti tomu Peitersenova Kodaňská studie lícního nervu z roku 2002 uvádí spontánní průběh uzdravení periferní parézy lícního nervu bez jakékoliv léčby. Materiál výzkumu zahrnuje 1701 případů Bellovy obrny a 869 případů parézy n. facialis jiné etiologie. Z celkovém vzorku mělo 116 pacientů herpes zoster, 76 diabetes mellitus, 46 pacientek bylo těhotných a 169 bylo novorozenců. Celkem bylo pozorováno 38 různých etiologií. Pacienti byli podrobeni výzkumu jednou týdně po dobu prvního měsíce, následně jednou měsíčně do navrácení normální funkce či po dobu jednoho roku celkem. Počáteční testování ukázalo 30% nekompletních a 70% kompletních paréz. Následující kontroly pacientů přinesly tyto výsledky: 85% pacientům se navrátila normální funkce mimických svalů do 3 týdnů a zbývajícím 15% do 3-5 měsíců. U 71% pacientů bylo dosaženo normální mimické funkce, 12% pacientům zůstaly nepatrné následky proběhlé periferní parézy lícního nervu, 13% pacientům zůstaly mírné následky a 4% těžké. Kontraktury a přidružené pohyby byly zjištěny u 17% probandů. Závěrem této studie je, že žádný druh léčby nezlepšuje prognózu periferní parézy n. facialis a k jeho uzdravení dojde spontánně (59). Teixeiraova (2011) souborná studie

porovnávací výsledky mnoha výzkumů zabývajících se fyzioterapií pacientů s Bellovou obrnou taktéž možnost plného spontánního uzdravení bez většího vlivu terapie nevyvrátila, naopak přišla se závěrem, že periferní paréza lícního nervu se uzdraví bez léčby ve většině případů, avšak ne úplně u všech pacientů. Fyzioterapie je však používána k urychlení zotavení, zlepšení funkce mimických svalů a minimalizaci následků parézy (69). Shrňme-li tedy výsledky výše zmíněných studií, idiopatická periferní paréza lícního nervu se ve většině případů během několika týdnů spontánně uzdraví, avšak díky fyzioterapii a dalším léčebným metodám má uzdravování rychlejší průběh a je nižší pravděpodobnost, že pacientům zůstanou menší či větší následky proběhlé parézy.

2.7 Vyšetření

2.7.1 Anamnéza

Vyšetření periferní parézy n. facialis vychází z kvalitní a cílené anamnézy. Při jejím odebrání zjišťujeme příčinu a trvání vzniku parézy lícního nervu. Náhlý začátek značí především zánětlivou etiologii, která vzniká nejčastěji v důsledku předešlého prochlazení. Také bolest za uchem na následně postižené straně obličeje může často předcházet vzniku onemocnění, opět nejčastěji z předešlého prochlazení. Pomalá progresse je charakteristická pro nádorové onemocnění. Symptomatický vznik parézy n. facialis může být příčinou předešlého traumatu nebo neurochirurgického zákroku. Při edému lícního nervu se paréza projeví se zpožděním. Paréza n. facialis může vzniknout i sekundárně, proto je pro určení diagnózy důležité zjistit i další onemocnění, kterými postižená osoba trpí (diabetes mellitus, arteriální hypertenze, gravidita, často infekční choroba - lymeská borelióza, herpetická infekce). Jak již bylo uvedeno v kapitole Etiologie, bakteriální, případně jiný infekční původ mají často záněty středouší, jež mohou vzhledem k průběhu lícního nervu kostí skalní také vést k periferní paréze n. facialis. Proto vždy pečlivě zjišťujeme případné další onemocnění, se kterým pacient třeba ani není primárně léčen. U novorozenech dětí bývá příčinou léze nervu nejčastěji klešťový porod, trauma vzniklé při porodu či intrauterinní infekce (4,5,77).

2.7.2 Neurologické vyšetření

Pro vyloučení centrální parézy či jiného onemocnění neurologického původu s příznaky parézy n. facialis je potřeba provést kompletní neurologické vyšetření, při kterém je nutné potvrdit periferní lézi lícního nervu. Vyšetření začínáme aspekcí kdy hodnotíme, zda je postižená celá polovina obličeje nebo pouze její dolní část, tzn. nejvýraznějším znakem bývá především pokleslý koutek úst bez postižení mimických svalů v oblasti očí a čela. Aspekcí zjišťujeme symetrii obličeje jak v klidu, tak i při volním úsilí. Hodnotíme symetrii ústních koutků, vyhlazení nazolabiální rýhy a vrásek na čele, šíři oční štěrbin a lagofthalmus – neschopnost zavřít oční štěrbinu na postižené polovině obličeje. Pozorujeme, zda je přítomen Bellův příznak - stočení očního bulbu vzhůru při pokusu o zavření oční štěrbinu.

Asymetrie obličeje nemusí být zcela zjevná u lehčí formy parézy. Zde hodnotíme pokyny, které pacient zvládne při volním úsilí, například sešpulit ústa,

pokusit se o úsměv, hvízdnout, vycenit zuby, stáhnout nosní dírky, přefukovat vzduch při zavření úst z jedné strany na druhou, přehrnovat spodní ret přes horní a opačně, zamračit se, udělat vrásky na čele. Pohledem hodnotíme iritační motorické příznaky, zda je viditelný blefarospasmus nebo dochází k hemispasmu faciei (55,77).

Klinický nález u jedince s rozvinutou jednostrannou periferní parézou n. facialis je typický a uveden výše v kapitole Klinický obraz.

Pozornost zasluhují také vyšetření n. statoacusticus a mozečkové zkoušky se zaměřením na možnou poruchu sluchu, vestibulárního aparátu nebo mozečku (6,13,38,43,57,58). Při neurologickém vyšetření je nutno i při nepochybné periferní paréze n. facialis pečlivě vyšetřit další hlavové nervy a vyloučit meningeální dráždění, mukokutánní projevy a uzlinový syndrom karaniocervikální. Pečlivé vyhodnocení neurologického nálezu je důležité pro odlišení léze kortikospinálního traktu, též však pro stanovení průkazu případné polyradikuloneuritidy či polyneuropatie (6,13,43,38,57,58). Vyšetření magnetickou rezonancí je indikováno ve všech případech, kdy není jasná příčina parézy, zejména při známkách léze dalších kraniálních nervů, mozkového kmene, syndromu nitrolební hypertenze či meningeálního syndromu. Vyšetření mozkomíšního moku je důležité při podezření na lymeskou boreliózu, případně jinou zánětlivou etiologii a při postižení i dalších hlavových nervů (např. podezření na karcinomatózu mening) (7).

Mimo standardní neurologické vyšetření, jenž je popsáno ve Speciální části v kapitole Vstupní kineziologický rozbor – Neurologické vyšetření, můžeme provést i vyšetření těchto dalších **reflexů**: Chvostkovým příznakem prokazujeme zvýšenou nervosvalovou dráždivost. Chvostek I je pozitivní, pokud se při poklepu neurologickým kladívkem na tvář 2 cm od ústního koutku na spojnici koutek – tragus objeví záškub mimického svalstva kolem horního rtu a koutku směrem zevním. Chvostek II udává vyšší stupeň dráždivosti. Vyšetřuje se ve větší vzdálenosti od ústního koutku, a to před tragem v místě příušní žlázy. Odpověď je stejná jako u předešlého příznaku. Chvostek III udává nejvyšší stupeň dráždivosti, vyklepe se na stejném místě jako Chvostek II, ale navíc se objeví i záškub m. orbicularis oculi. Pacienti se zvýšenou nervosvalovou dráždivostí hůře reagují na léčbu, často u nich lze prokázat tetanii či latentní tetanii (55,77).

Korneální, rohovkový reflex vyšetřujeme smotkem vaty, kterým podráždíme rohovku. Při normální reakci dojde k sevření víček obou očí, ovšem při paréze n. facialis k sevření na postižené straně nedojde. Tímto reflexem testujeme motorickou funkci n. facialis. Nazopalpebrální reflex vyvoláme poklepem kladívka na kořeni nosu. Při správné funkci dojde k symetrickému stahu obou orbikulárních svalů, při paréze n. facialis dojde k sevření m. orbicularis oculi pouze na zdravé straně. Labiální reflex vyvoláme poklepem kladívka na dolní a horní ret, dojde k sešpulení úst (5,77).

Vyšetření chuti – Porucha chuti se vyšetřuje na předních dvou třetinách jazyka. K vyšetření použijeme gázu, kterou namáčíme vodnými roztoky cukru, soli, kyseliny citrónové a chininu, a pokládáme ji na jazyk. Před aplikací každého roztoku si vyšetřovaný vypláchne ústa. K vyřazení čichu je vhodné ucpat nos nebo zadržet dech. Vyšetřovaný sdělí, zda chuť cítí. Oproti zdravé straně by měla být na postižené straně citlivost chuti snižena (4,5,50,77).

Vyšetření slzné žlázy – K určení míry sekrece slz slouží Schirmerův test. Po lokálním znecitlivění spojivkového vaku se proužky filtračního papíru dlouhých 5 cm a širokých 5 mm vloží zevně za okraj víčka. Po 5 minutách papírky vytáhneme a změříme délku zvlhčené části slzami. U parézy lícního nervu je častěji přítomna hypolakrimie (4,77).

2.7.3 Svalový funkční test dle Jandy

Konkrétní testování jednotlivých mimických svalů provádíme při testování volní kontrakce podle svalového testu dle Jandy, podle něhož lze kvantifikovat svalovou aktivitu jednotlivých svalů a který nám dobře určí míru postižení. U svalů obličeje nehodnotíme sílu svalu, nýbrž rozsah pohybu svalu oproti zdravé straně: m. frontalis – zdvihá obočí, skládá čelo ve vrásky, m. corrugator supercillii – kontrahuje se při mračení, m. orbicularis oculi – zavírá oční štěrbinu (při oslabení přítomnost lagofthalmu a Bellovy synkinézy), m. nasalis – svírá nosní dírky, m. orbicularis oris – sešpuluje rty a přitlačuje je k zubům, m. zygomaticus major – táhne koutek úst laterálně, způsobuje důlek ve tváři, m. levator anguli oris – vytahuje ústní koutek vzhůru, m. depressor labii inferioris – stahuje ústní koutek dolů, m. mentalis – zdvihá kůži brady, m. buccinator – formuje tvář, vtlačuje potravu mezi stoličky, m. platysma – napíná kůži na bradě a krku, pomáhá stahovat ústní koutek. Jednotlivé svaly vyšetříme aktivně a na obou polovinách

obličej (37,43). Janda et al. (2004) rozeznává šest stupňů hodnocení mimických svalů dle svalového testu:

- St. 5 Normální stah, není asymetrie proti zdravé straně.
- St. 4 Téměř normální stah, asymetrie proti zdravé straně je nepatrná.
- St. 3 Stah postižené svalové skupiny je asi v polovině rozsahu proti zdravé straně.
- St. 2 Na nemocné straně se sval stahuje pouze asi ve čtvrtině rozsahu.
- St. 1 Při pokusu o pohyb jeví sval zřetelný záškub.
- St. 0 Při pokusu o pohyb nepostřehneme žádný stah.

Abychom dosáhli lepší relaxace, testujeme zvláště stupně 0 – 2 vleže na zádech. Dále si aspekčně všímáme jakýchkoliv patologií, stejně jako u jiných vyšetření – v případě periferní parézy n. facialis např. synkinéz, fascikulací jednotlivých svalů, otoku, asymetrií, palpačně tonu měkkých tkání obličej a m. platysma (37,43,77).

Jiným způsobem vyšetření, respektive vyhodnocení a zaznamenání stupně postižení je využití hodnocení pomocí House-Breckmann Grading System, jenž je mezinárodní standardní klinickou škálou a celosvětově nejvíce používanou testovou baterií. Tato škála udává šest stupňů postižení, které hodnotí kvalitu pohybu v několika oblastech: celá tvář, obličej v klidu, pohyb v oblasti čela, očí a úst (41).

2.7.4 Elektrofyziologická a zobrazovací vyšetření

Pro vyšetření léze n. facialis je také možné využití zobrazovacích metod. Ty mají v diferenciální diagnostice paréz lícního nervu význam v případě vyšetření pacientů s kraniocerebelárními úrazy a u podezření na nádorové či zánětlivé procesy ve středouší a postihující lební bazi. Posttraumatická léze n. facialis je často spojena s frakturou pyramidy a příznaky léze lícního nervu se mohou objevit v odstupu až několika dnů po úrazu. Pro přesnější diagnostiku se využívá CT lebky a mozku, které má své opodstatnění i při podezření na nitrolební expanzivní procesy, i když magnetická rezonance (MRI) má v těchto případech nepochybně větší význam. Vyšetření magnetickou rezonancí je indikováno ve všech případech, kdy není jasná příčina, zejména při známkách léze dalších kraniálních nervů, mozkového kmene, syndromu nitrolební hypertenze či meningeálního syndromu nebo podezření na expanzivní proces v pontocerebelárním koutu, v průběhu canalis n. facialis a v zadní jámě lební (7,13,14,22,24,38,39,54).

Elektromyografie (EMG) je běžně využívána pro určení závažnosti postižení inervace, získání informace o zachování kontinuity nervu a rychlosti vedení nervovými vlákny (29,38,40). Pomocí jehlové elektromyografie lze stanovit, zda se jedná o úplný nebo jen částečný denervační syndrom. V případě porušení funkce mimických svalů, u kterých nelze vyvolat žádnou volní aktivitu, tzn. při pokusu o pohyb sval nejeví nejmenší známky stahu (37), umožňuje jehlová EMG stanovit, zda se jedná o úplný nebo jen částečný denervační syndrom. V případě neuropraxie jde pouze o přechodnou poruchu nervové funkce a úprava nastává během několika dnů, nejpozději do 6 týdnů - průkaz pouhého demyelinizačního bloku, respektive neuropraxie je tedy považován za prognosticky příznivý nález (12,29,31,38,40). Dle Koláře (2009) dochází v případě poškození většího rozsahu – axonotmeze, k úpravě do 6 měsíců a v případě neurotmeze je spontánní regenerace periferního nervu buď ztížená, nebo zcela nemožná. Obvykle se EMG vyšetření provádí po 3 týdnech terapie, kdy není patrná volní aktivita mimických svalů (40). Bojar (2007) udává obvyklost EMG vyšetření již mezi 5. a 10. dnem od rozvoje parézy (12,13,29,31,38).

2.8 Fyzioterapie

Cílem fyzioterapie je obnovení funkce mimických svalů, zamezení postupného rozvoje sekundárních strukturálních změn v denervovaném a inaktivovaném svalu (např. fibrózní změny, kontraktury) a synkinéz v případech s reziduálním paretickým poškozením, které zhoršuje kvalitu života postižených osob, a obecně minimalizování následků poškození lícního nervu (40). Mezi preventivní opatření řadíme aplikaci tepla, masáže, polohování, pasivní pohyby a elektrostimulaci. U plegických svalů je důležitá zejména elektrostimulace, při které elektrickými impulsy vyvoláváme kontrakci denervovaného svalu a tím podporujeme trofiku svalu po dobu, než dojde k jeho reinervaci (40).

Jak již bylo uvedeno dříve v kapitole Prognóza, idiopatická periferní paréza lícního nervu se ve většině případů během několika týdnů spontánně uzdraví, avšak díky fyzioterapii a dalším léčebným metodám má uzdravování rychlejší průběh a je nižší pravděpodobnost, že pacientům zůstanou menší či větší následky proběhlé parézy. Teixeiraova (2011) souborná studie uvádí, že fyzioterapeutické metody a postupy jako je cvičení, biofeedback, laserová terapie, elektroléčba, masáže a tepelné procedury urychlují proces uzdravování, zlepšují funkci mimických svalů a minimalizují následky parézy (69).

Hromádková (1999) udává zhruba tři typy periferních paréz n. facialis podle jejich způsobu úpravy. V prvním případě jde o parézu, která se spontánně uzdravuje a terapeut jenom dopomáhá rychlejšímu průběhu uzdravení. Ve druhém případě záleží na vědomostech, zkušenosti a šikovnosti terapeuta, jelikož paréza se v tomto případě uzdravuje velmi pomalu a terapeut i pacient musí mít dostatek trpělivosti při cvičení, při kterém dochází pouze k pozvolnému zlepšení zdravotního stavu. Ve třetím případě zůstává plegie a terapeut se snaží buďto o kosmetickou úpravu, aby asymetrie obličeje byla co nejmenší, nebo se následky léze řeší chirurgicky. U Bellovy obrny je však chirurgické řešení voleno jen výjimečně (5,35,72,77).

Shrneme-li ještě jednou výsledky studií zmíněných v kapitole Prognóza a Fyzioterapie, idiopatická periferní paréza lícního nervu se ve většině případů během několika týdnů spontánně uzdraví, avšak díky fyzioterapii a rehabilitačním metodám, včetně reflexních metod a akupunktury dosáhneme uzdravení v kratším čase (13,35,77). Navíc je nižší pravděpodobnost, že pacientům zůstanou menší či větší následky

proběhlé parézy, což potvrzuje i výzkum Ediny Tanovic (2009), jenž udává důležitost časné rehabilitační péče o pacienty s parézou n facialis a zdůrazňuje kladný vliv mezioborového působení (68).

2.8.1 Režimová opatření

Během prvních deseti dní je vhodný klidový režim. Nemocný se musí vyvarovat prochladnutí, je vhodné být v teple, dávat si pozor na průvan, například v autě nebo metru, v zimě nosit pokrývku hlavy a krýt si obličej kapesníkem nebo šálou. V mrazivém počasí v prvním týdnu raději nemocného na rehabilitaci nezveme.

Důsledný musí být pacient v péči o postižené mimické svalstvo, aby předešel riziku přetažení paretických svalů na zdravou stranu obličeje. Proto je nutné omezit pohyby svalů nepostižené strany a při mluvení či smíchu přidržovat ústa na nepostižené polovině tváře dvěma prsty nebo celou dlaní směrem ke střední čáře.

Postižená osoba se musí vyhýbat stresovým a emočním situacím, to znamená co nejméně sledovat televizi nebo číst, protože při těchto činnostech se mimovolně zapojují mimické svaly.

Nevhodné je žvýkání žvýkačky, jelikož se přetěžují mimické svaly zdravé poloviny obličeje a dochází k následnému přetažení. Z tohoto důvodu se nedoporučuje konzumovat tvrdou stravu, ale alespoň z počátku onemocnění je vhodná kašovitá strava.

Velmi důležitá je péče o postižené oko. Kvůli nemožnosti oko dovírat, nepřítomnosti mrkání a snížené lakrimii dochází k vysychání rohovky, proto je nutné oko přes den prokapávat očními kapkami a na noc oko krýt obvazem nebo aplikovat mast s pasivním dovřením víček. Součástí léčby by měly být pravidelné kontroly očním lékařem. Pacient by měl spát na zádech nebo na boku zdravé poloviny obličeje (35,40,77,82).

2.8.2 Tepelné procedury

Tepelnou proceduru je vhodné použít před samotným cvičením, aby došlo k prohřátí a uvolnění svalů. K uvolnění mimických svalů využíváme horké zábaly, parafín či solux (forma fototerapie). Pozor si musíme dát u citlivějších osob, aby nedošlo v případě aplikace tepelné procedury k popálení či bolestivosti, také aby nedošlo k prochlazení. Pokud pacient cítí bolest, procedury neprovádíme. Hypertermní procedury také neaplikujeme v akutním stádiu, pokud je přítomen zánět

(35). Níže uváděné procedury, tzn. horké zábaly a parafín na obličej nejsou v zahraničních zdrojích popisovány a ani u nás se v praxi nevyužívají. V české literatuře je jejich použití však popsáno (17,35,40), uvedené teploty zábalů a parafínu při aplikaci na obličej by však mohly způsobit popálení a bolest, proto doporučuji pro tepelnou proceduru v obličejové části pro vazodilatační a myorelaxační účinky využít spíše solux či termofor, obě možnosti se v praxi běžně využívají.

2.8.2.1 Horké zábaly

Hromádková (1999) popisuje používání vlněných roušek, které napařujeme na pařáku na teplotu 50 – 60°C. Aplikujeme je na postiženou stranu obličeje alespoň 2x denně po dobu jedné hodiny. Měníme je podle vychládání po 10-15 minutách. Přes napařenou roušku přikládáme igelit a přes něj suchou roušku.

Capko (1998) uvádí používání vlhkých horkých obkladů tímto způsobem: používají se 8 – 10 mm silné obklady ušité z vlněného flanelu nebo bavlněné tkaniny. Vaří se ve sterilizační nádobě, po vyjmutí se lehce vyždímají mezi válečky, přiloží se na kůži a přikryjí nepromokavou látkou, kterou překryje další vrstva suché vlněné tkaniny a ještě bavlněný flanel. V obkladu je asi 30-50 ml horké vody na 1 dm³. Vzhledem k tomu, že při teplotním rozdílu 10 °C mámek dispozici asi 0,3-0,5 kcal. dm⁻¹, musíme tyto obklady měnit po několika minutách (cca po 3 minutách). U chronických stavů se doba aplikace pohybuje v rozmezí 20-25 minut, zábal vynechává klouby (při použití u parézy n. facialis čelistní). Přístroj pro aplikaci vlhkých horkých obkladů je např. PACKEATER 451 (17).

2.8.2.2 Termofor

Je plochá gumová láhev či vak, který se naplní horkou vodou, zabalí do ručníku a přikládá se za účelem místního zahřívání (v případě periferní parézy n. facialis v oblasti postižené poloviny obličeje). Obdobnou formou termoforu je tepelný balíček LAVATHERM, který je naplněný nejedovatým natriumacetátem. Několikanásobným ohnutím aktivátoru dochází k řetězové krystalizaci a vzniká teplo až 54 °C, které příjemně hřeje dlouhou dobu (17).

2.8.2.3 Parafín

Dle Hromádkové (1999) aplikujeme u zastaralých paréz v případě, že je velmi tuhé podkoží nebo jsou vyvinuté kontraktury. Parafín o teplotě 50 - 55 °C (Capko (1998)

uvádí teplotu 52 - 62 °C) nanese na postiženou stranu, přikryjeme igelitem a suchou rouškou. Necháme působit až 20 minut (35). Capko (1998) popisuje nanášení parafinu v tekutém stavu a ponechání ztuhnutí v průběhu aplikace. Pro použití na obličej je nejvhodnější způsob aplikace nanášení štětcem po vrstvách či metoda parafinových plástů. Podle zkušenosti některých pracovišť se naopak nemá parafin přikrývat rouškami, jelikož přikrytím nedojde ke zvýšení účinku parafinu (17).

2.8.3 Fototerapie

2.8.3.1 Solux

Je zdrojem IR- záření, v praxi používán velice často. Při aplikaci oči zakryjeme ochrannými brýlemi. Podle velikosti přístroje určujeme i jeho vzdálenost. Při aplikaci soluxu můžeme tvář přikrýt rouškou namočenou v teplé vodě a dobře vyždímanou (17). Necháme působit až 20 minut (35), Kolář (2009) uvádí možnost aplikace 2x denně po dobu až 1 hodiny (40).

2.8.3.2 Bioptronová lampa (biolampa)

Při používání bioptronové lampy dochází k tzv. biostimulačnímu efektu. Dobrý efekt má při aplikaci u herpes zoster a herpes simplex, což jsou jedni z původců periferní parézy n. facialis. Dále je možné využít biolampu pro zmírnění otoku obličej v průběhu onemocnění parézou lícního nervu. Délka aplikace je 4-6 minut, provádí se obvykle 1x denně (17).

2.8.3.3 Laser

Laseroterapie je moderní a efektní fyzioterapeutická metoda využívající buněčné fotoaktivace. Jedná se o zařízení produkující koherentní monochromatické záření z oblasti mikrovln, popřípadě ve viditelné, ultrafialové (UV), nebo infračervené (IR) oblasti spektra. Laserový paprsek má vysokou energii, ale výkony používané ve fyzioterapii jsou mnohem menší – většinou do 40 mW (8,17,74).

Neinvazivní laser je využíván především pro tři hlavní efekty: biostimulační, analgetický a protizánětlivý. K nim je možno připojit ještě další a to účinek baktericidní, viricidní, antiedematózní a vazodilatační. Kromě jiných onemocnění je použití laseru indikováno také u neuritid a periferních paréz (8,10,17,74).

Capko (1998) doporučuje využití frekvence 0-10 Hz pro docílení biostimulačního efektu, 10-25 Hz pro analgetický efekt, 20-50 Hz pro antiedematózní efekt a 50-99 pro protizánětlivý efekt. Doporučená dávka použité energie je u neurologických postižení 0,4-0,65 J/cm (17). Vargas (2005) upřesňuje hodnoty na využití frekvence 2 Hz pro regeneraci nervů a 700-2500 Hz pro stimulační efekt (74). V práci Viegase a kol. (2006) je popsán tento způsob úspěšného použití laseru u Bellovy obrny, kdy došlo k obnovení mimických funkcí již po čtyřech terapiích: Helium-Neonový laser o vlnové délce 660nm a maximálním výkonu 50 mW byl aplikován na 10 bodů shodujících se s průběhy úponů mimických svalů. Použitá dávka energie byla 20 J/cm². Stejný laser byl využit v jiném módu za použití dávky energie 1 J/cm² při aplikaci v průběhu pěti hlavních vláken lícního nervu na paretické polovině obličeje. Terapie byla zakončena použitím Arsenid-Galium-Aluminiového laseru o vlnové délce 830 nm, maximálním výkonu 50 mW a dávce energie 10 J/cm² na pět bodů korespondujících s větvemi lícního nervu (76).

U akutních stavů je doporučeno aplikovat laser denně po dobu jednoho týdne k dosažení efektu, pak 1-3x týdně do odeznění příznaků. U chronických stavů zpočátku aplikovat 3x týdně, dále 2-3x týdně. Celkový počet aplikací není přesně stanoven, řídí se biologickou odpovědí organismu (11).

Laseroterapie je s úspěchem používána při periferní paréze lícního nervu a to buďto v podobě pulsního laseru se stimulací motorických bodů mimických svalů, kdy se využívá frekvence 100 Hz a vyšší či provádíme aplikaci na oblast výstupu příslušné větve n. facialis a i na celý jeho průběh (8,44). S velice dobrými výsledky se v zahraničních studiích setkáváme při využití laseru ke stimulaci akupunkturních bodů (34,74), Vargas (2005) navíc doporučuje vhodnost kombinace laseropunktury s klasickou akupunkturou, homeopatií, fytoterapií či farmakoterapií (74).

2.8.4 Elektroléčba

Když se během 3-4 týdnů neobjeví aktivní pohyb (Kolář (2009) udává jako hranici 3 týdny), začínáme s elektrostimulací. Provádíme ji až do té doby, než se objeví aktivní pohyb (do stupně 2). U pooperačních a posttraumatických lézí, kdy došlo k těžkému poškození nervu, začínáme s elektrostimulací ihned (35,40).

Elektrostimulaci aplikujeme selektivně, abychom předešli případné hyperaktivitě a zkracování zdravých svalů či vzniku patologických synkinéz. Dráždíme nejčastěji

monopolárně kuličkovou elektrodou v místě motorického bodu, což je anatomicky definované místo, ze kterého vyvoláme kontrakci nejmenší intenzitou dráždícího proudu. Elektrostimulaci aplikujeme několikrát denně po dobu 1 až 3 minut, abychom předešli případnému přetížení svalu. Po třech týdnech provedeme kontrolní vyšetření. Parametry stanovíme podle výsledků akomodačního kvocientu, klasické Hoorveg – Weissovy I/t křivky nebo zkrácené I/t křivky (17,60).

2.8.4.1 Impulzoterapie

K selektivnímu dráždění nervů u periferních paréz a elektrostimulaci (aplikace do stupně 2 svalové síly) využíváme proudy se šikmým pozvolným nástupem a delší délkou, patřícími mezi nízkofrekvenční proudy, jelikož na rozdíl od zdravého svalu svaly denervované ztrácejí schopnost akomodace na dráždění šikmými impulzy, jednou z aplikačních metod je např. monopolární forma dráždění, kdy aktivní elektrodou je katoda s malou plochou, která má tvar kuličky nebo terčíku a s níž provádíme dráždění v místě motorického bodu, což je anatomicky definované místo, ze kterého vyvoláme kontrakci nejmenší intenzitou dráždícího proudu. Druhá, inaktivní elektroda (anoda) má plochu asi 100 cm² a přikládá se na jiné místo na těle, proximálně od katody. Tato aplikace je vhodná ke krátkodobé stimulaci zejména malých svalů. K elektrogymnastice (jenž aplikujeme od stupně 2 svalové síly) – tzn. i na docvičování po atrofiích, využíváme proudy s kolmým nebo strmým nástupem. Mezi ně řadíme Leduckův impulzní proud se strmým nástupem, neofaradický impulzní proud se strmým nástupem, proud typu jako předešlé dva uvedené, s rytmicky modulovanou intenzitou vyvolávající tetanickou kontrakci, sinusový proud o frekvenci 50 Hz, tyatronový impulzní proud s pravoúhlým nástupem (17,40,60).

2.8.4.2 TENS

Tudzharova-Gjorgova (2006) popisuje využití TENS při elektrostimulaci mimických svalů u pacientů s parézou n. facialis, což uvádí i Capko (1998). Udává, že transkutánní elektrická nervová stimulace (TENS), patřící mezi nízkofrekvenční proudy, v kombinaci s akupunkturou provokuje biologickou odpověď jak lokálně, tak vzdáleně. Během této procedury je aktivovaná fyziologická odpověď buďto na periférii nebo v mozku. Když jsou tyto proudy využívány pro stimulaci, proces prochází přes aktivaci hypofýzy a hypotalamu, které zase vylučují neurohormony. Perkutánní stimulace nervových drah lícního nervu také vyvolává

svalovou kontrakci. Pokud výše zmíněná terapie iniciuje odpověď, lze očekávat, že nastane regenerace lícního nervu. Pokud evokovaná elektromyografie nevyvolává žádnou odpověď, potom je podle autorky podporováno chirurgické řešení. Během stimulace TENS jsou výsledky porovnávány mezi oběma polovinami obličeje, paretickou i zdravou. Ve výzkumu Tudzharove-Gjorove (2006) bylo využito elektroakupunkturních jehel pro měření evokovaného potenciálu mimických svalů a EMG byla registrována jejich odpověď (17,72).

Kolář (2009) doporučuje využití TENS proudů typu surge pro elektrogymnastiku paretických svalů, kdy optimální frekvence je kolem 50 Hz, přičemž pro fázické svaly je doba kontrakce 3-6 sekund a pauza mezi kontrakcemi je 2-3x delší; pro tonické svaly je poměr kontrakce a pauzy 1:1 až 2, délka kontrakce je 10-30 sekund. Celková délka aplikace je volena tak, aby nedošlo k vyčerpání svalu, tzn. pro fázický sval maximálně 15 minut, pro tonický sval 30 minut (40). Jelikož mají mimické svaly velkou tendenci k únavě a i při ruční stimulaci dle metody sestry Kenny se využívá pouze několikrát stimulace (viz kapitola Metoda sestry Kenny), doporučila bych dobu použití TENS u jednotlivých mimických svalů výrazně zkrátit, jelikož Hromádková (1999) udává 6-10 kontrakcí pro každý sval provedených ať už ručními stimulacemi, či elektrostimulacemi (35).

2.8.4.3 Kotzovy proudy

Další možností podpory svalových kontrakcí za pomoci elektrogymnastiky je dle Koláře (2009) mimo jiné i využití středněfrekvenčních bipolárních proudů, jejichž výhodou je lepší vnímání pacienty. Základ pulsu tvoří nosná frekvence 2500 Hz, lichoběžníkově amplitudově modulovaná (53). Opakovací frekvence je 50 Hz. Technika byla původně vyvinuta ruským olympijským týmem pro zdokonalení svalů (81). Nyní je používána k elektrogymnastice, redukcii svalových spasmů a edému. Princip je založen na stimulování motorických neuronů. Vyšší frekvence umožňuje hlubší prostup skrz svaly, a tím silnější kontrakci svalových vláken (40,71).

2.8.5 Metoda sestry Kenny

Tato metoda, též nazývána dermo - neuro - muskulární terapie, byla speciálně vypracována pro léčbu poliomyelitis anterior acuta (dětskou obrnu), některé prvky se ovšem využívají i u léčby periferních paréz, zejména u obrny nervus facialis. Jedná se o metodu analytickou, při které se pracuje s každým svalem samostatně na základě

svalového testu. Metoda sestry Kenny patří mezi facilitační techniky, které jsou založené na základě neurofyziologických poznatků, k usnadnění pohybu, který pacient kvůli poruše nervového systému není schopen provést (56,77).

Základem této dermo – neuro – muskulární terapie je trénování koordinačních pohybů spolu s využitím aplikace horkých zábalů, ke zmírnění bolestí, manuální stimulace svalu, pasivních pohybů s postupným aktivním zapojováním (56,66,77).

Praktické provedení terapie podle sestry Kenny všeobecně zahrnuje:

1. Aplikace klidu – indikovaná hlavně v akutním stadiu onemocnění.
2. Aplikace dlah – cílem je ovlivnit kontraktury.
3. Teplé zábaly – jedná se o aplikaci vlhkého tepla, jejich cílem je utlumit svalovou bolest, uvolňovat svalové spasmy a kontraktury.
4. Manuální protahování měkkých tkání – cílem je normalizovat délku periferních tkán.
5. Polohování – prevence zkracování svalů.
6. Stimulace – je určena k přípravě nervosvalového systému na nácvik pohybu ve funkčně oslabeném svale. Stimulace má 3 části: pasivní protažení svalu proti směru kontrakce daného svalu; rychlé a jemné chvějivé pohyby ve směru kontrakce svalu, tzn. od úponu k začátku a následně opětovné pasivní protažení svalu v protisměru kontrakce stimulovaného svalu.
7. Indikace a slovní instruktáž – musí být provedena přesně, cílem je doplnit účinek stimulace; pacient je poučený od terapeuta kde sval začíná, kde končí a jaká je jeho funkce; pacient toto názorné ukázání (provedené bříškem prstu terapeuta) sleduje zrakem.
8. Reedukace – představuje nácvik pohybu a to aktivně anebo pasivně, dle momentální svalové síly – jejím hlavním úkolem je naučit pacienta vědomou svalovou kontrakcí správným pohybům; prováděné pohyby jsou pomalé a plynulé, při zjištění inkoordinace je nutno vrátit se k provádění pasivních pohybů (23,56).

Pro terapii parézy lícního nervu se nepoužívá kompletní terapie jak ji sestra Kenny popsala, ale je podle možností modifikovaná do následující podoby. Zahrnuje

sem tepelné procedury, masáž a uvolňování zkrácených tkání, ruční stimulace, reedukace, aktivní pohyby, polohování, životospráva a elektrostimulace (23). Tato modifikovaná terapie je u nás často používaná při léčbě periferní parézy n. facialis.

2.8.5.1 Masáž a uvolňování zkrácených tkání

V akutním stadiu provádíme odlehčovací masáž. Lehce třeme bříšky prstů svaly směrem kraniálním, aby se vyrovnal pokles kůže následkem tíže hypotonických svalů. Začínáme na krku, pokračujeme směrem k čelu. Zvláště pozorně promasírujeme okolí oka. Používáme i jemného hnětení mezi palci a ukazováky obou rukou. Vhodné je i poklepávání konečky prstů (tonizační účinek). U dlouhotrvajících paréz používáme masáž hlubší. Jakmile je některý úkon bolestivý, neprovádíme jej.

Uvolňování zkrácených tkání provádíme u tuhého podkoží a kontraktur. Zkrácené tkáně omezují fyziologický pohyb svalu a vedou k asymetrii v postiženém místě. Tuhost podkoží se projevuje tím, že nelze vést ani vytvořit kožní řasu na postižené straně obličeje. Podkoží uvolňujeme tak, že vytvoříme řasu mezi palci obou rukou. Palec jedné ruky mírně oddálíme a druhým fixujeme vzniklou řasu. Někdy je nutné uvolňovat nejhlubší vrstvy tak, že vyvíjíme oběma palci tlak proti sobě.

Zkrácené svaly uvolňujeme vytahováním do délky v opačném směru jejich kontrakce. Svaly, které mají oba konce v měkkých částech, uvolňujeme tak, že jednou rukou fixujeme sval na jednom konci a na opačném provádíme trakci. Nejčastěji zkrácené bývají m. corrugator supercilii, m. levator labii superioris alaeque naší, m. nasalis, m. zygomaticus major, m. risorius, m. buccinator, m. depressor anguli oris, m. mentalis a m. platysma.

Podle Hromádkové (1999) musíme některé svaly vytahovat z vnitřní strany. Jsou to m. levator anguli oris – palec jedné ruky vložíme pod horní ret, ukazovákem téže ruky fixujeme zvnějšku. Palcem vyvíjíme tah a tlak ventrolaterálně. M. buccinator – prsty jedné ruky fixujeme sval na dásňovém výběžku dolní nebo horní čelisti a palcem druhé ruky zevnitř vyklenujeme tvář v průběhu snopců. M. mentalis – vložíme palec jedné ruky zevnitř pod dolní ret a ukazovák téže ruky z vnější strany a provádíme tah kraniálně i kaudálně.

Vytahování z vnitřní strany naučíme co nejdříve pacienta, aby si mohl tuto proceduru dělat sám několikrát denně. Musí však dávat pozor, aby si nepoškodil sliznici úst (35).

2.8.5.2 *Ruční stimulace a reedukace*

Ruční stimulace se provádí u svalové síly stupně 0-2. Jde o facilitační techniku, kterou snažíme navázat přerušovaný reflexní oblouk. Stimulaci provádíme jedním nebo dvěma prsty, podle velikosti svalů. Jde o jemné chvějivé pohyby ve směru kontrakce svalových vláken, od úponu k začátku, které dle Hromádkové (1999) provádíme zpravidla 6-10x pro každý stimulovaný sval. U svalů s dlouhými snopci si rozdělíme stimulaci na dvě části. Prst nesmí při stimulaci klouzat po kůži. Mírným tlakem zachytíme nejen kůži, ale i snopce svalu. Po stimulaci bychom měli zjistit návrat svalového tonu. Při stimulaci pacient nepomáhá, jen si uvědomuje pohyb, který my provádíme.

Při reedukaci pacient již pomáhá. Předem je informován o průběhu pohybu, který bude provádět. Reedukační pohyb provádíme bezprostředně po stimulaci a to zpočátku 2-3x, později podle možností 5-7x jak uvádí Hromádková (1999). Jde o pasivní pohyb, kterému o zlomek sekundy předchází indikační dotek bříškem prstu po úponové šlaše, ve smyslu kontrakce svalu (35,77).

Stimulace a reedukace jednotlivých mimických svalů:

M. frontalis

- **stimulace:** Prsty položíme na obočí a provádíme chvějivý pohyb nahoru. Prsty tvoříme svalovou řasu.
- **reedukace:** Jedním nebo dvěma prsty pomáháme zvedat obočí a kůži na čele. Pacient provádí pohyb pomalu a symetricky.

M. corrugator supercillii

- **stimulace:** Ukazovák položíme na vnitřní třetinu obočí, vedeme chvějivý pohyb ke kořeni nosu.
- **reedukace:** Pacient se zamračí a my mu pomáháme svým ukazovákem dosáhnout symetrické kontrakce. Souhyb m. nasalis je fyziologický.

M. orbicularis oculi

- **stimulace:** Bříškem druhého nebo třetího prstu na horním víčku a bříškem dalšího prstu položeného na spodním víčku provedeme chvějivý pohyb k vnitřnímu koutku.

- **reedukace:** Pacient se pokouší zavřít oko, my mu při tom pomáháme. Pozor na přílišnou snahu o zavření oka, podporovali bychom patologické synkinézy.

M. procerus

- **stimulace:** Ukazovák položíme 2 cm nad kořen nosu a vedeme chvějivý pohyb kaudálně ke kořeni nosu, až se vytvoří příčná rýha v tabelární rovině.
- **reedukace:** Pacient zkouší provést depresi obočí a my mu pomáháme pohybem kaudálně ke kořeni nosu. Souhyb m. corrugator supercili je fyziologický.

M. levator labii superioris

- **stimulace:** Ukazovák položíme mezi střední část sulcus nasolabialis a dolní okraj orbity a kožní řasu vedeme nahoru.
- **reedukace:** Pacient se pokouší pokrčit nos a táhnout střední část nazolabiální rýhy nahoru.

M. levator anguli oris

- **stimulace:** Ukazovák položíme nad koutek horního rtu a chvějivý pohyb vedeme kraniálně.
- **reedukace:** Pacient se pokouší zvedat koutek kraniálně. Cvičí se vždy oboustranně.

M. nasalis

- **stimulace:** *pars transversa* – Ukazovákem přiloženým na boční stěně nosu vedeme chvějivý pohyb laterálně a kaudálně. *pars alaris* – Ukazovák vede chvějivý pohyb kaudálně směrem na alveolární výběžek horního řezáku.
- **reedukace:** Pacient se pokouší stáhnout nos kaudálně.

M. orbicularis oris

- **stimulace:** Ukazovákem a prostředníkem, které jsou přiloženy na horním okraji rtů, vedeme chvějivý pohyb mediokraniálně pro horní ret a mediokaudálně pro dolní ret.
- **reedukace:** Pacient se snaží sešpulit rty.

Mm. zygomatici

- **stimulace:** Ukazovákem vedeme chvějivý pohyb od tuber maxillae laterokaudálně.
- **reedukace:** Pacient se pokouší vytáhnout koutky laterokraniálně. Nesmí se zapínat m. risorius.

M. risorius

- **stimulace:** Pohyb vedeme bříškem ukazováku od ústního koutku laterálně. Pohyb je velmi krátký.
- **reedukace:** Pohyb nacvičujeme pouze na jedné straně obličeje, druhá polovina musí být relaxována. Pacient táhne koutek laterálně, my mu pomáháme.

M. buccinator

- **stimulace:** Chvějivý pohyb provedeme bříškem ukazováku od alveolárních výběžků horní čelisti mediokaudálně a od alveolárních výběžků dolní čelisti mediokraniálně k ústnímu koutku.
- **reedukace:** Pacient se pokusí nafouknout zdravou tvář. My pomáháme fixovat rty, aby vzduch neunikl z úst, a lehce tiskneme tvář ke straně paretické. Pozor na patologické souhyby, zavírání očí.

M. depressor anguli oris

- **stimulace:** Chvějivý pohyb vedeme ukazovákem od koutku kaudálně.
- **reedukace:** Pacient stahuje koutek dolů a mírně laterálně.

M. depressor labii inferioris

- **stimulace:** Chvějivý pohyb vedeme od spodního rtu kaudálně, odkrýváme zuby.
- **reedukace:** Pacient stahuje dolní ret a odhaluje zuby. Dle Hromádkové (1999) se nesmí zapojovat m. depressor anguli oris.

M. mentalis

- **stimulace:** Ukazovák položíme na sulcus mentolabialis a vedeme chvějivý pohyb kraniálně.

- **reedukace:** Pacient zkouší vysunout spodní ret či „natahovat moldánky jako malé dítě“ (35,77).

2.8.5.3 *Aktivní pohyby*

Podle Hromádkové (1999) i Koláře (2009) začínáme s aktivním cvičením objeví-li se stopa aktivity. Nežádáme plný rozsah pohybu najednou. Po aktivním pohybu následuje uvolnění. Pacient si musí uvědomit rozdíl mezi aktivním pohybem, nebo pokusem o něj, a relaxací. Celkovou relaxaci i zdravé poloviny obličeje nacvičuje pacient vleže na zádech, klidně dýchá a snaží se uvolnit jednotlivé části obličeje od čela až po bradu. Jedině tak může vytvořit dobré podmínky pro nácvik aktivních pohybů jednotlivých svalů (35,40).

Cvičíme před zrcadlem vleže nebo v sedě. Gravitace může cvik usnadnit nebo ztížit. Zraková kontrola pomáhá přesnému provádění cviku. Nikdy necvičíme do únavy, docházelo by k patologickým souhybům. Jak ruční stimulace, tak aktivní pohyby jsou prováděné dle Hromádkové (1999) 6-10x, avšak v praxi se provádí i v méně opakováních a to 5-8x pro každý sval (35,40,77).

Příklad aktivního cvičení nad stupeň 2 vsedě před zrcadlem uváděné Hromádkovou (1999):

- krčení čela – lehce dopomůžeme, podívat se na strop
- zavírání očí – horní víčko proti mírnému odporu, dolní s dopomocí
- mračení – lehký odpor
- deprese nosu – prudce nadechnout, přidršet druhou stranu
- addukce koutků – lehký odpor, přidršet druhou stranu
- přetahování rtů – přidršet druhou tvář
- pískání – přidršet obě strany rtů (navlhčit rty)
- vtahování rtů dovnitř – přidršet druhou tvář
- protruze – vysunutí pootevřených rtů – přidršet obě strany rtů
- rovný úsměv – abdukce koutků – jemný pohyb, i střídavě
- úsměv s vytaženými koutky nahoru – dopomůžeme, i jednostranně
- nafukování zdravé tváře a přefukování – přidržujeme zavřená ústa a

dopomáháme paretické straně

- vtahování tváří mezi zuby – hlídáme osu obličeje
- stahování ústního koutku – jemný pohyb
- odkrývání spodních zubů – dopomáháme, abychom zajistili symetrii pohybu
- vysunutí dolního rtu – dopomůžeme
- cenění zubů – jemný pohyb, dopomůžeme udržet symetrii pohybu
- krčení nosu – provádíme zpravidla jako poslední cvik, dopomáháme, nevyžadujeme za každou cenu
- vyslovování retnic (b, p, m, v, f) – dopomáháme přidržením zdravé strany
- vyslovování samohlásek (a, e, i, o, u) v různém sledu – opět přidržujeme.

Při stupni 3 cvičíme obdobné cviky bez dopomoci, jen vhodně fixujeme osu obličeje. U stupně 4-5 ještě přidáme odpor. Musí být takový, aby nevyvolal přílišnou aktivitu. Ta by mohla provokovat patologické souhyby – synkinézy.

V případě, že se synkinézy objeví, přestáváme na čas s aktivním cvičením a cvičíme jen pasivně. Nutíme pacienta, aby co nejvíce relaxoval. Velmi často pomáhá aplikace hyázové iontoforézy. Postupně začínáme cvičit ty svaly, které synkinézy neprovokují.

Synkinézy mohou být způsobeny také kontrakturami i na zdravé straně. Teprve odstraněním kontraktur vymizí i synkinézy (35).

2.8.6 Proprioceptivní neuromuskulární facilitace (PNF)

Významnými elementy PNF jsou standardní pohybové vzorce, přizpůsobené vedení pohybu, přizpůsobený odpor, fenomény iradiacie a sukcesivní indukce. Při aplikaci metodiky PNF na periferní parézu n. facialis je cílem léčby dosažení větší symetrie v obličeji. Pracuje se nejen s postiženou stranou obličeje, ale i se zdravou. Tedy pohyby jsou bilaterální.

Hlavní principy léčby periferní parézy lícního nervu podle PNF jsou: Tvář je rozdělena na dvě oblasti - oči a čelo, ústa a dolní čelist; nos pracuje s oběma oblastmi. Mimické svaly se cvičí v diagonálních vzorcích. Dáváme pokyny, například: tvařte se překvapeně, tvařte se, že něco zapáchá. Důležité pohyby a povely jsou otevřít a zavřít. Obličej by se měl podle metodiky PNF léčit oboustranně, v první řadě bychom měli vyprovokovat více symetrie, protože v některých případech svaly na zdravé straně „přetahují“ svaly na straně postižené. Dále je důležité dbát na to, že silné pohyby nebo jisté činnosti na jiných částech těla mohou negativně ovlivnit i kontrakce mimických svalů. Mohou se provádět pouze pokud nezvyšují asymetrii obličeje, nezvyšují tonus svalů nebo se u nich nevytvářejí synkinézy. Například když se pacient snaží otevřít pevně uzavřenou sklenici se šroubovacím víčkem, nevědomky při tom kontrahuje i mimické svaly. Za normálních okolností mimické svaly pracují proti gravitaci, což musíme vzít v úvahu při výběru polohy při terapii. Zrcadlo pomůže pacientům kontrolovat pohyb, který provádějí v obličejové oblasti při terapii (1,23,33).

Pro zvýšení svalové síly mimických svalů volíme posilovací techniky (např. techniky sled s důrazem, výdrž – relaxace – aktivní pohyb, zvrát fáze pohybu) a to v provedení flexe krku a hlavy s rotací vpravo/vlevo a extenze krku a hlavy s rotací vpravo/vlevo. Též můžeme využít posilujících vzorců pro podporu flekční, extenční a rotační komponenty hlavy a krku, tzn. cvičení každé horní končetiny zvlášť v těchto posilujících vzorcích: II. diagonála HK extenční vzorec (podpora flekční komponenty), I. diagonála HK flekční a extenční vzorec (podpora rotační komponenty), II. diagonála HK flekční vzorec (podpora extenčních komponent) (33).

2.8.7 Orofaciální rehabilitace

Rehabilitace u nemocných s poruchou mimických funkcí má být komplexní, aby zohledňovala organické, funkční a psychosociální problémy pacienta. Orofaciální rehabilitace je důležitou součástí ucelené rehabilitace pacienta s onemocněním postihujícím mimické funkce. V současné době je ve světě používáno několik konceptů, které se mohou vzájemně kombinovat a doplňovat, eventuálně individuálně modifikovat dle pacienta a jeho poruch. Tyto terapie se mohou používat nejenom při poruchách centrálního typu, ale i u periferních (43,79).

2.8.7.1 Orofaciální regulační terapie podle Castilla Moralese

V tomto konceptu je zdůrazněna týmová spolupráce všech odborníků (lékaři, fyzioterapeuti, logopedi, psychologové), jejichž specifické poznatky stojí na společných vědeckých základech. Předpokladem pro uplatnění orofaciální regulační terapie je správné držení těla a správná funkce temporomandibulárního kloubu. Posturální terapie je nezbytnou součástí celkového rehabilitačního konceptu. Obdobný náhled na problematiku uvádí i Véle (2006), který říká, že svaly sdělovacího systému úzce souvisí s ostatními motorickými systémy, kinematický řetězec působící při vzpřimování ukazuje na funkční souvislost jazykových, žvýkacích a zadních šíjových svalů, komunikační funkce se vedle svalů očních, mimických a mluvidel účastní i svalstvo axiální, svalstvo ramenních pletenců a celých horních končetin, které dodávají komunikaci emoční výraz - jednotlivé funkční systémy se tak doplňují a vzájemně do sebe přecházejí (18,19,43,75,78).

V orofaciální regulační terapii podle Castilla Moralese začínáme vždy rozvolněním stávajících kompenzací a regulací svalového tonu dotykem, tlakem, hlazením, tahem a vibracemi. Před vlastním cvičením začínáme přípravnou fází, tzv. modelováním, kdy uvolňováním ošetřujeme galeu aponeuroticu, frontookcipitální muskulaturu a m. orbicularis oris. Mobilizací ovlivníme i tvář a ústní dno. Modelování je zakončeno celkovou vibrací tváře, kdy je jedna ruka položená na čele, druhá na bradě a obě vibrují. Poté přecházíme ke konkrétním cvikům – cílené aktivaci orofaciálního svalstva, a to drážděním tzv. motorických bodů a aktivním cvičením. Jestliže se během cvičení tonus nezmění, vrací se terapie do přípravné fáze a postup se opakuje. Při příliš rychlé terapii nebo nadměrném silovém působení v průběhu terapie se mohou vytvářet nežádoucí asociované reakce, čemuž se snažíme vyhnout adjustovanou terapií (18,19,43,56,78,79).

2.8.7.2 Orofaciální rehabilitace podle D.C.Gangale

Jedná se o ucelený komplex cvičení a intervenčních postupů s cílem uvést do rovnováhy hypotonické a hypertonické svaly účastníci se mimiky, polykání a artikulace, facilitovat pohyb, stimulovat ochablé svalové tkáně, snížit obranné reakce na dotek a bolestivou odpověď organismu. Při této terapii je pacient aktivně instruován o konkrétních cvicích, které poté provádí i sám před zrcadlem. K efektivnější terapii používá různé stimulační

pomůcky jako jsou zubní kartáček, špátle, zubní nit, houbička, měkký štěteček, korkové zátky, malý ruční vibrátor, led, různé potraviny a hudbu (28,43).

2.8.8 Akupunktura a elektroakupunktura

V léčbě periferní parézy lícního nervu je za indikovanou a účinnou považována i akupunktura, potažmo elektroakupunktura. Jedná se o jednu z nejstarších léčebných metod, účinkujících reflexním mechanismem (13,77,84).

Akupunktura je lékařská disciplína, která se zabývá prevencí, diagnostikou a léčbou převážně funkčních poruch organismu, psychosomatických onemocnění, bolestivých stavů, alergických nemocí, poruch imunity, návykových chorob, poruch motorických funkcí.

Prevence a léčba pomocí akupunktury spočívá v cíleném ovlivňování organismu stimulací přesně ohraničených míst na povrchu těla, tzv. aktivních bodů. Stimulaci můžeme provádět zavedením speciálních jehel na určitou dobu (vlastní akupunktura) nebo aplikací jiných podnětů (modifikované techniky akupunktury). Z velkého množství různých podnětů se nejčastěji používá aplikace tepla (moxa, moxování), tlaku a masážních hmatů (akupresura), elektrického proudu (elektropunktura, elektroakupunktura), světla a laserového světla (fotopunktura, laseropunktura), použití magnetů, baněk apod.

Podstatou účinku akupunktury je působení na regulační subsystemy organismu, nejčastěji jsou ovlivněny nervový, endokrinní a imunitní systém. Cílem akupunkturní léčby je obnovení humorální, vegetativní a energetické rovnováhy organismu (9).

Účinnost elektroakupunktury při léčbě periferní parézy n. facialis ve svém výzkumu potvrdili Bokhari a Zahid (2010), kteří touto metodou úspěšně obnovili funkci mimických svalů u všech 49 zkoumaných pacientů a došli k závěru, že tato forma terapie je efektivní v léčbě periferní parézy n. facialis (15). Velice dobré výsledky léčby periferní parézy lícního nervu touto metodou ve svých studiích prokázali i Wang a Wang (2011) či Liu et al. (2010), který u třech skupin probandů došel k závěru, že nejefektivnějším způsobem terapie periferní parézy n. facialis je elektroakupunktura (oproti akupunktuře či akupunktuře kombinované s farmakoterapií), při jejímž použití došlo u 93,4% pacientů k úplnému uzdravení (45,80). Velice dobré výsledky léčby parézy lícního nervu ve své studii prokázali i Hou a LI (2008), kteří stimulací akupunkturních bodů za pomoci helium-neonového (He-Ne) laseru dosáhli uzdravení

u 81,8% pacientů oproti druhé sledované skupině, která byla léčena pouze farmakologicky a došlo v ní k uzdravení pouze 45,2% pacientů (34).

3 Část speciální

3.1 Metodika práce

Speciální část bakalářské práce vznikla během souvislé odborné praxe, kterou jsem absolvovala v Oblastní nemocnici Kladno, a.s. v termínu 9.1. – 3.2.2012 pod odborným vedením Mgr. Dity Holländerové. Tato část bakalářské práce je zpracována formou kazuistiky pacientky s diagnózou periferní paréza n. facialis dx.. Terapie probíhala třikrát týdně obvykle v dopoledních hodinách, o délce jedné terapeutické jednotky cca 30 minut. K dispozici jsem měla rehabilitační místnost s lehátkem, zrcadlem a dalším vybavením, mezi jinými např. molitanovými míčky pro provádění terapie měkkých tkání, pro samostatnou terapii pacientka zpočátku využívala lehátko, od stupně 2 a výše dle svalového testu podle Jandy seděla pacientka na židli, prohřívání postiženého místa soluxem probíhalo též v sedě na židli. Dále jsem měla možnost využít odborných a velice cenných rad a konzultací s fyzioterapeuty z rehabilitačního oddělení, které pro mě byly zdrojem inspirace a poučení, stejně jako nedocenitelné rady vedoucího této bakalářské práce, MUDr. Davida Pánka, PhD.

Cílem práce s pacientkou bylo využití doposud získaných vědomostí a dovedností z teorie a praxe k vyšetření pacientky a návrhu a aplikaci vhodných fyzioterapeutických postupů a metod. Na začátku terapie bylo provedeno vstupní vyšetření pacientky a návrh terapie, která byla během celkem devíti terapeutických jednotek prováděna. Na konci terapie bylo provedeno výstupní vyšetření pacientky pro zhodnocení efektu použité terapie. Efektivnost terapie byla také kontrolována průběžně, při každé terapeutické jednotce, což bylo vždy pečlivě zaznamenáno. Terapie byla indikována rehabilitačním lékařem, konkrétní postup jsem řešila individuálně při každé terapeutické jednotce. Pacientce byl také domů zapůjčen solux, pro intenzivní péči o postiženou oblast obličeje.

Pacientka byla předem informována o průběhu terapie i o zveřejnění průběhu terapie v bakalářské práci a podepsala informovaný souhlas. Projekt byl schválen Etickou komisí FTVS UK

3.2 Anamnéza

Vyšetřovaná osoba: A.V. (žena)

Ročník: 1986

Diagnóza: periferní paresa n. facialis vpravo

RA: matka hypertenze, celiakie, diabetes melitus II.

OA: - běžné dětské nemoci

- distorze pravého kotníku v dětství
- 7. třída ZŠ – pád s následným otřesem mozku po chvilkové ztrátě vědomí
- od dětství astma bronchiale, časté ekzémy
- jedna srdeční chlopeč navíc (pacientka neví která, dle jejích slov je chlopeč „zakrnělá“), pod dohledem kardiologa, bez obtíží
- oboustranně neslyší hluboké tóny

NO: Počátek parézy udává pacientka 28.12.2011, kdy se vrátila s manželem z 10 denní návštěvy u rodičů, prvními projevy parézy byla ztráta vnímání chuti na pravé polovině jazyka a nemožnost plně ovládat pravou polovinu obličeje. Před prvními projevy obtíží pacientka několik dní hodně pobývala venku v zimním chladném počasí na procházkách, poměrně dost chodila, sánkovala, zúčastnila se několikakilometrového nočního pochodu městem. Následující den po noční procházce (3 dny před prvním projevem parézy n. facialis) pacientka pocítovala bolest za pravým uchem, hlavně večer – v noci „tlačivá bolest“. Tyto bolesti se objevovaly po dobu tří dnů, během dne ustávaly či byly slabší, ve večerních hodinách opět nabývaly na intenzitě. Pacientka situaci řešila užitím Ibalginu, částečně ulevil od bolesti. V poledne 28.12. u jídla zjistila chybějící chuť na pravé polovině jazyka (též aft na jazyku), následně odjezd domů a druhý den odešla pacientka do práce. Před odchodem do práce při čištění zubů nemohla našpulit pusu a dobře vyplivnout zubní pastu. Subjektivně jí rty a pusa připadaly užší a „divné“. V práci se zdravotní stav horšil, pacientce se obtížně telefonovalo, cítila se unavená. Večer měla pocit, že pravou polovinu obličeje nemůže ovládat. 29.12. si pacientčina teta povšimla, že pacientka nedovírá pravé oko a že také velice špatně mluví (bylo jí hůře rozumět), pacientka si navíc uvědomila, že při jídle na pravé straně jazyka nevnímá chuť a měla pocit nateklé pravé tváře (dle pacientky

podobně jako při silné bolesti zubu či jeho zánětu). Téhož večera odjela na pohotovost, následně hospitalizována v ON Kladno do 30.12. Od 29.12. zdravotní stav stagnoval, zůstal spíše stejný, v průběhu hospitalizace dle slov pacientky dostávala infuze a měla přelepené pravé oko (Obrázek 8 – fotodokumentace pacientčiny obličejové mimiky z doby hospitalizace). V pátek 30.12. prodělala ORL vyšetření, zjištěna hypakusis symetrická bilaterálně v nižších frekvencích. Od 30.12. na medikaci (Prednison 60 mg 2 dny, poté snižován o 10 mg/den – užíván 7 dní, Helicid – po dobu užívání kortikoidů, dále Neuromultivit, Lacrysin, Ophthalmo-Septonex), dále zahřívací láhev několikrát denně přikládána na pravou polovinu obličeje. Od 2.1.2012 RHB ambulantně na RHB odd. ON Kladno, dle pacientky se začal její stav subjektivně mírně zlepšovat od 10.1., od 4.1. využívá 2x denně solux, á 15 minut. Pacientka pocítuje největší omezení při jídle, kdy jí příliš nejde jíst polévka, pohyb „stáhnout něco ze lžice“, zpočátku pila brčkem, nyní již pije normálně ze skleničky, avšak voda občas vytéká koutkem úst, pokud si pacientka nedává pozor. Změna způsobu kousání potravy – dříve pacientka kousla vše prakticky jen na pravé straně, zpočátku projevu NO přesunula kousání na levou stranu (nepříjemné, nezvyklé), fyzioterapeutem doporučeno kousat opět na pravé straně, což je pro pacientku nyní též nezvyklé, na pravé straně se kouše obtížněji. Dále obtíže při čištění zubů, vytéká voda z koutku úst, obtížně plive pastu, stejně tak zhoršeno „potahování“ při kouření, vyfukování kouře bez obtíží.

PA: sedavé zaměstnání v kanceláři (denně sedí 8 h u PC)

SportA: občas rekreačně kolo, jinak nejuje

SA: Sociální podmínky dobré, žije s manželem v bytě

GA: 0 porodů, 0 potratů, cyklus pravidelný

FA: Neuromultivit 3 x 1, Kalium Chloratum 1 x 1, Symbicort 1 x 1, Ventolin (při dušnosti), kortikoidové masti na ekzémy

Alergie: roztoči, psi, kočky, ořechy

Abusus: kouří 2 - 3 cigarety denně, denně 2 šálky kávy

Předchozí rehabilitace: Po diagnóze periferní parézy pravého n. facialis probíhala terapie dle metody sestry Kenny ambulantně od 2.1.2012, jinak bez předchozí RHB.

Indikace k RHB: omezená funkce mimických svalů na pravé straně obličeje

Výpis ze zdravotnické dokumentace: Propouštěcí zpráva, farmakologická anamnéza

3.3 Vstupní kineziologický rozbor:

3.3.1 Status praesens

Subj.: Pacientka nemá bolesti, trápí ji momentální zdravotní stav, cítí se poněkud omezená kvůli narušení běžného životního stereotypu a momentální pracovní neschopnosti. Cítí se více unavená než obvykle a má pocit, jakoby jí pravá polovina obličeje nepatřila a byla oteklá, nejde ovládat.

Obj.: Pacientka je při vědomí, bez teplot, orientována časem i místem. Příznaky periferní parézy n. facialis na pravé polovině obličeje, výrazně snížená funkce mimických svalů na této straně, viditelná asymetrie obličeje. Pacientka orientovaná, plně spolupracující, psychické rozpoložení v normě, jinak bez fyzických či psychických abnormalit.

3.3.2 Aspekce

- se zaměřením na obličejovou část
- přítomnost lagoftalmu 2 mm (pravé oko), opožděné zavírání pravého horního víčka oproti levému
- přítomný Bellův příznak
- povislý pravý koutek úst
- vyhlazené vrásky na čele, vyhlazená nasolabiální rýha vpravo
- svaly kolem úst se nezapojují do úsměvu, pacientka není schopná zapískat
- nejsou patrné žádné fascikulace, synkinézy
- nejsou patrné kožní herpetické erupce v zevním zvukovodu ani na ušním boltci

3.3.3 Palpace

- se zaměřením na obličejovou část
- kůže na pravé polovině obličeje napjatá, bez svalového hypertonu, mírný hypertonus m. platysma

- bez teplotních abnormalit, bez bolesti při palpačním vyšetření

3.3.4 Vyšetření svalové síly mimického svalstva dle Jandy

Tabulka 1. Vstupní vyšetření svalové síly dle Jandy

	Levá strana	Pravá strana
m. frontalis	5	1+
m. corrugator supercilii	5	2
m. orbicularis oculi	5	2
Lagoftalmus	0 mm	2 mm
m. nasalis	5	0
nasolabiální rýha	v normě	Vyhlazená
m. orbicularis oris	5	1-
m. zygomaticus major	5	1+
m. risorius	5	1+
m. levator anguli oris	5	1
m. depressor labii inferioris	5	0
m. mentalis	5	0
m. buccinator	vzduch neuniká z nafouknuté tváře, tvář přitlačí k dásním	vzduch uniká z nafouknuté tváře, tvář nepřitlačí k dásni
Synkinézy	bez synkinéz	

Průběh změny síly jednotlivých mimických svalů během všech terapeutických jednotek je zaznamenán v Tabulce 12 a Grafu 1.

3.3.5 Neurologické vyšetření

Pacientka je orientována v čase i prostoru, je bez poruchy vědomí, řeči, celkový vzhled bez zjevné patologie vyjma poruchy funkce mimických svalů na levé straně obličeje

3.3.5.1 Vyšetření hlavových nervů:

- I. cítí vůni kávy, jídla, parfému, bez patologického nálezu
- II. vyšetření zorného pole – bez patologického nálezu
- III., IV., VI. pohyby očních bulbů – bez patologického nálezu
- V. bez patologického nálezu,
- VII. zjištěna snížená funkce mimických svalů na levé straně obličeje (viz. Tabulka 1), dále pacientka necítí plně chuť jídla na pravé polovině jazyka (slaná a sladká chuť normální, hořká nešla pacientce dobře posoudit,

avšak má pocit, že je také normální, kyselá chuť výrazně slabší oproti levé polovině jazyka či stavu před počátkem vzniku onemocnění)

- VIII. bez patologického nálezu
- IX., X., XI. bez patologického nálezu (vnímání hořké chuti na zadní třetině jazyka nešlo pacientce dobře posoudit, avšak má pocit, že je normální, bez patologie)
- XII. bez patologického nálezu

3.3.5.2 Vyšetření reflexů:

- bicipitový: oboustranně normální reflex
- radiopronační: oboustranně normální reflex
- tricipitový: oboustranně normální reflex
- flexorový: oboustranně normální reflex
- patellární: oboustranně normální reflex
- achillovy šlachy: oboustranně normální reflex
- medioplantární: oboustranně normální reflex
- epigastrický: oboustranně normální reflex
- mezogastrický: oboustranně normální reflex
- hypogastrický: oboustranně normální reflex

3.3.5.3 Vyšetření pyramidových jevů HKK:

Zánikové pyramidové jevy:

- Mingazzini – negativní
- Dufour - negativní
- Rusecký - negativní
- Barré – negativní

Iritační pyramidové jevy:

- Juster - negativní
- Trömner - negativní
- Hofmann – negativní

3.3.5.4 Vyšetření pyramidových jevů DKK:

Zánikové pyramidové jevy:

- Mingazzini – negativní

Iritační pyramidové jevy extenční:

- Babinski – negativní
- Vítkův sumační fenomén – negativní
- Chaddock – negativní

Iritační pyramidové jevy flekční:

- Rossolimo – negativní
- Žukovskij – Kornilov – negativní
- Mendel – Běchtěrev – negativní

3.3.5.5 Vyšetření čítí:

Povrchové čítí: vyšetřeno na HKK i DKK v dermatomech C5 – C8 v celém průběhu až ke konečkům prstů a v segmentech L3/L4, L4/L5 a L5/S1. Taktilní, algické, termické, diskriminační čítí, grafestézie a topostézie bez patologického nálezu.

Hluboké čítí: vyšetřeno na HKK i DKK; pohybocit, polohocit a vyšetření stereognozie bez patologického nálezu.

3.3.5.6 Vyšetření mozečkových funkcí:

- diadochokinéza – bilaterálně negativní

- ataxie na HK (test prst – nos) – bilaterálně negativní
- ataxie na DK (test pata – koleno) – bilaterálně negativní

3.3.6 Závěr vyšetření

Diagnózou je periferní paréza n. facialis dx., která má původ nejspíše v prochlazení a následném otoku v místě Falloпова kanálku, pro což by svědčila i pro bolest za pravým uchem před vznikem onemocnění, počáteční porušené vnímání chuti pacientky na předních 2/3 pravé poloviny jazyka a momentální přetrvávající snížené vnímání kyselé chuti ve stejném místě.

Shrnutí jednotlivých částí objektivního vyšetření:

Aspekce – lagofthalmus 2 mm na pravém oku, opožděné zavírání pravého horního víčka oproti levému, přítomný Bellův příznak, povislý pravý koutek úst, vyhlazená nasolabiální rýha

Palpace – napjatější kůže na pravé polovině obličeje, hypertonus m. platysma

Svalová síla – svalová síla mimických svalů je na pravé polovině obličeje oslabena oproti levé polovině (dle svalů mezi stupněm 0 – 2)

3.4 Krátkodobý a dlouhodobý rehabilitační plán:

Krátkodobý plán - cíl:

- edukace pacientky, doporučení režimových opatření a jejich kontrola
- zvýšení svalové síly mimických svalů pravé poloviny obličeje
- zmenšení lagoftalmické štěrbiny pravého oka
- pevnější dovření pravého koutku pro zabránění vytékání tekutiny z úst
- péče o psychický stav pacientky

Dlouhodobý plán - cíl:

- zvýšení svalové síly mimických svalů pravé poloviny obličeje na stupeň 5 dle Jandy, obnovení jejich plné funkce
- zabránění vzniku synkinéz
- udržení dobrého psychického stavu pacientky

3.5 Průběh terapie:

3.5.1 Datum: 11.1. 2012

Status praesens: Subjektivně - pacientka mírně rozladěná ze svého zdravotního stavu, cítí se nepříjemně, nemožně. Pravou polovinu obličeje dle svých slov nevnímá, jakoby jí nepatřila. Objektivně- výrazné obličejové asymetrie při pohybech mimických svalů (porovnány níže v Tabulce 2), lagofthalmus pravého oka 2 mm.

Cíl dnešní terapeutické jednotky: zajištění vstupního kineziologického rozboru, prohřátí pravé poloviny obličeje, zvýšení svalové síly mimických svalů pravé poloviny obličeje, zmenšení lagofthalmické štěrbině pravého oka, edukace pacienta

Návrh terapie: solux, techniky měkkých tkání obličeje a oblasti platysmy, terapie dle metody sestry Kenny

Provedení:

- VP - vsedě, oči kryty ochrannými brýlemi, pacientka pravou tvář otočena k soluxu, vzdálenost tváře od soluxu cca 30 cm (pacientka si může vzdálenost měnit individuálně dle momentálního pocitu prohřátí)

solux – 10 minut, lokalizace na pravou tvář

- VP - vleže na zádech, DKK pokrčeny

techniky měkkých tkání obličeje a platysmy – provedeny molitanovým míčkem pro zlepšení cirkulace a uvolnění mimických svalů, následně provedena lehká masáž prsty terapeuta za použití masti Leniens; obě techniky provedeny tahy směrem kranialním, od oblasti platysmy po čelo

terapie dle metody sestry Kenny – facilitace mimického svalstva pravé strany obličeje směrem od m. frontalis kaudálně, m. corrugator supercilii, m. orbicularis oculi, m. nasalis, m. orbicularis oris, m. zygomaticus major, m. risorius, m. depressor labii inferioris po m. mentalis.

edukace pacientky – doporučení režimových opatření a ozřejmění důležitosti jejich dodržování na zdárný průběh léčby

Režimová opatření: vyvarovat se jakéhokoliv prochlazení, dostatečně se oblékat (čepice, šála, bunda či kabát s vysokým límcem), pravidelně kapat lékařem doporučené kapky do pravého oka, nesledovat televizi či pracovat u PC, nečíst, omezit mluvení

a přidržovat si u něj levou tvář pro zabránění vzniku synkinéz (omezení pohybu na zdravé polovině obličeje), nekouřit, spát na levém boku či zádech, dodržovat klid, vyvarovat se stresu a emotivním situacím. Pacientce bylo také doporučeno poslouchat audioknihy a oblíbenou klidnou hudbu pro vyplnění volného času a zabavení se, místo momentálně nevhodného čtení a sledování TV.

Tabulka 2. Průběžné hodnocení svalové síly dle Jandy

	Levá strana		Pravá strana	
	Před	Po	Před	po
m. frontalis	5	5	1+	2
m. corrugator supercilii	5	5	2	2
m. orbicularis oculi	5	5	2	3
Lagoftalmus	0 mm	0 mm	2 mm	0 mm
m. nasalis	5	5	0	1
nasolabiální rýha	v normě	v normě	Vyhlazená	vyhlazená
m. orbicularis oris	5	5	1-	1+
m. zygomaticus major	5	5	1+	2
m. risorius	5	5	1+	2
m. levator anguli oris	5	5	1	1+
m. depressor labii inferioris	5	5	0	1
m. mentalis	5	5	0	0
m. buccinator	vzduch neuniká z nafouknuté tváře, tvář přitlačí k dásním		vzduch uniká z nafouknuté tváře, tvář nepřitlačí k dásni	
Synkinézy	bez synkinéz			

Výsledek: – pacientka se po terapii cítila spokojená, byla jí příjemná

- svalová síla nezměněna minimálně, lagoftalmus pravého oka 0 mm

Závěr jednotky: Pacientka plně spolupracovala, došlo ke zmenšení lagoftalmické štěrby pravého oka o 2 mm a mírnému zvýšení svalové síly několika mimických svalů. Pacientka přiznala, že ne zcela dodržuje režimová opatření, že sleduje TV a kouří, při mluvení si nepřidržuje zdravou stranu obličeje, respektive zdravou tvář.

3.5.2 Datum: 13.1. 2012

Status praesens: Subjektivně - pacientka se těší na terapii, minule se po ní cítila dobře, byla jí příjemná. Obtěžuje jí její momentální neschopnost plně fungovat v běžném životě. Objektivně – výrazné obličejové asymetrie (snížena svalová síla mimických svalů na pravé polovině obličeje - porovnáno níže v Tabulce 3), lagoftalmus pravého oka 2 mm, fotodokumentace provedení některých mimických pohybů viz. Obrázek 9.

Cíl dnešní terapeutické jednotky: prohřátí pravé poloviny obličeje, zvýšení svalové síly mimických svalů pravé poloviny obličeje, zmenšení lagoftalmické štěrbiny pravého oka, kontrola dodržování režimových opatření

Návrh terapie: solux, techniky měkkých tkání obličeje a oblasti platysmy, terapie dle metody sestry Kenny

Provedení:

- VP - vsedě, oči kryty ochrannými brýlemi, pacientka pravou tvář otočena k soluxu, vzdálenost tváře od soluxu cca 30 cm (pacientka si může vzdálenost měnit individuálně dle momentálního pocitu prohřátí)

solux – 10 minut, lokalizace na pravou tvář

- VP - vleže na zádech, DKK pokrčeny

techniky měkkých tkání obličeje a platysmy – provedeny molitanovým míčkem pro zlepšení cirkulace a uvolnění svalů v obličeji, poté provedena lehká masáž prsty terapeuta mastí Leniens; obě techniky provedeny tahy směrem kraniálním, od oblasti platysmy po čelo

terapie dle metody sestry Kenny – facilitace mimického svalstva pravé poloviny obličeje směrem od m. frontalis kaudálně, m. corrugator supercilii, m. orbicularis oculi, m. nasalis, m. orbicularis oris, m. zygomaticus major, m. risorius, m. depressor labii inferioris až po m. mentalis.

Režimová opatření: Pacientka dodržuje doporučená režimová opatření vyjma těchto, k jejichž nedodržení se přiznala – TV sleduje pouze po velice krátkou dobu několikrát za den, snaží se ji vnímat jako kulisu a příliš se na ni nedívat, občas zapomene přidržet si zdravou tvář při mluvení, kouří 3 cigarety denně.

Tabulka 3. Průběžné hodnocení svalové síly dle Jandy

	Levá strana		Pravá strana	
	Před	Po	Před	po
m. frontalis	5	5	1+	2
m. corrugator supercillii	5	5	2	2
m. orbicularis oculi	5	5	2	3
lagoftalmus	0 mm	0 mm	2 mm	0 mm
m. nasalis	5	5	0	0
nasolabiální rýha	v normě	v normě	vyhlazená	vyhlazená
m. orbicularis oris	5	5	1	2
m. zygomaticus major	5	5	1+	2
m. risorius	5	5	1+	2
m. levator anguli oris	5	5	1	2
m. depressor labii inferioris	5	5	0	1
m. mentalis	5	5	0	0
m. buccinator	vzduch neuniká z nafouknuté tváře, tvář přitlačí k dásním		Vzduch uniká z nafouknuté tváře, tvář nepřitlačí k dásni	
synkinézy	bez synkinéz			

Výsledek: – pacientka se po terapii cítila spokojená, byla jí příjemná, odpočinula si u ní - svalová síla oproti minulé terapii změněna minimálně, lagoftalmus pravého oka 0 mm

Závěr jednotky: Pacientka plně spolupracovala, došlo ke zmenšení lagoftalmické štěrbiny pravého oka o 2 mm (na začátku dnešní terapeutické jednotky opět lagoftalmus 2 mm, po terapeutické jednotce opět vymizel – možná příčina opětovného návratu lagoftalmu může být např. nedodržování režimových opatření, tzn. sledování TV apod.) a mírnému zvýšení svalové síly některých mimických svalů. Pacientka přiznala, že ne zcela dodržuje režimová opatření, že občas sleduje TV a kouří, při mluvení si někdy zapomene přidržit zdravou stranu obličeje, respektive zdravou tvář.

3.5.3 Datum: 16.1. 2012

Status praesens: Subjektivně – pacientka má radost z náhlého a výrazného zlepšení jejího zdravotního stavu přes víkend, cítí se lépe, je pozitivně naladěná. Objektivně – obličejové asymetrie (snížena svalová síla mimických svalů na pravé polovině obličeje – porovnáno níže v Tabulce 4), lagoftalmus pravého oka 1 mm.

Cíl dnešní terapeutické jednotky: prohřátí pravé poloviny obličeje, zvýšení svalové síly mimických svalů pravé poloviny obličeje, zmenšení lagoonické štěrby pravého oka, kontrola dodržování režimových opatření, edukace – autoterapie

Návrh terapie: solux, techniky měkkých tkání obličeje a oblasti platysmy, terapie dle metody sestry Kenny, autoterapie – aktivní cvičení

Provedení:

- VP - vsedě, oči kryty ochrannými brýlemi, pacientka pravou tvář otočena k soluxu, vzdálenost tváře od soluxu cca 30 cm (pacientka si může vzdálenost měnit individuálně dle momentálního pocitu prohřátí)

solux – 10 minut, lokalizace na pravou tvář

- VP - vleže na zádech, DKK pokrčeny

techniky měkkých tkání obličeje a platysmy – masáž molitanovým míčkem – pro zlepšení cirkulace a uvolnění mimických svalů; lehká masáž prsty terapeuta za použití masti Leniens; obě techniky provedeny tahy směrem kranialním, od oblasti platysmy po čelo

terapie dle metody sestry Kenny – facilitace obličejových svalů na pravé straně, provedení od m. frontalis kaudálním směrem, přes m. corrugator supercilii, m. orbicularis oculi, m. nasalis, m. orbicularis oris, m. zygomaticus major, m. risorius, m. depressor labii inferioris po m. mentalis.

autoterapie – aktivní cvičení mimických svalů dle Hromádkové (1999) – na doporučení odborné vedoucí a dalších fyzioterapeutů jsem zainstruovala pacientku k aktivnímu cvičení doma až po dosažení svalové síly stupně 2 u většiny mimických svalů (kvůli zabránění vzniku synkinéz a lepšímu uvědomění si a provedení daných pohybů), což doporučuje i Hromádková (1999)

- VP – vsedě proti zrcadlu

krčení čela – podívat se na strop bez pohybu hlavy, zavírání očí, prudký nádech nosem s ucpanou druhou nosní dírkou, stažení koutků rtů ke středu, přetahování rtů ze strany na stranu – přidržujeme zdravou stranu, pískání – přidržujeme obě strany navlhčených rtů, vtahování rtů dovnitř – přidržet zdravou stranu, našpulit mírně pootevřené rty („dávát pusinku“) – přidržet obě strany rtů, rovný úsměv – koutky do strany (přidržujeme zdravou stranu), úsměv s koutky vytaženými nahoru, nafukování tváří

a přefukování vzduchu z jedné do druhé – přidržujeme ústa na postižené straně, aby neunikal vzduch, mírné vtahování tváří mezi zuby (tzv. „kapřík“), stahování ústního koutku („natahování moldánek“), vysunutí dolního rtu, cenění zubů – přidržujeme zdravou stranu, lehce dopomůžeme, podívat se na strop, vyslovování retnic (b, p, m, v, f) – přidržujeme zdravou stranu, vyslovování samohlásek (a, e, i, o, u) v různém sledu – přidržujeme zdravou stranu

V případě potřeby oslabeným svalům na postižené straně dopomáháme v pohybu, přidržujeme zdravou stranu především při pohybech úst (pro zabránění zvýšení asymetrií a tzv. „přetahování“) a dopomáháme udržovat symetrii pohybu. Každý cvik opakujeme 5x, 3x denně. Pro zabránění vzniku dalších asymetrií či synkinéz doporučeno posilovat obě poloviny obličeje najednou, tzn. zdravou a oslabenou zároveň.

Režimová opatření: Pacientka dodržuje doporučená režimová opatření vyjma kouření.

Tabulka 4. Průběžné hodnocení svalové síly dle Jandy

	Levá strana		Pravá strana	
	Před	Po	před	po
m. frontalis	5	5	3	3
m. corrugator supercillii	5	5	3	3
m. orbicularis oculi	5	5	2	3
lagoftalmus	0 mm	0 mm	1 mm	0 mm
m. nasalis	5	5	2	2+
nasolabiální rýha	v normě	v normě	mírně zvýrazněná	mírně zvýrazněná
m. orbicularis oris	5	5	4	4
m. zygomaticus major	5	5	2+	3
m. risorius	5	5	2+	3
m. levator anguli oris	5	5	2+	3
m. depressor labii inferioris	5	5	1+	2
m. mentalis	5	5	1	2
m. buccinator	vzduch neuniká z nafouknuté tváře, tvář přitlačí k dásním		vzduch uniká z nafouknuté tváře, tvář přitlačí lehce k dásni	
synkinézy	bez synkinéz			

Výsledek: – pacientka měla velkou radost z výrazného zlepšení svého zdravotního stavu přes víkend, v terapii výborně spolupracovala, byla z ní nadšená

- svalová síla se oproti minulé terapii změnila výrazně a to u všech svalů minimálně na stupeň 2+, vyjma svalů m. depressor labii inferioris a m. mentalis, které dosáhly

pouze stupně 2; lagoftalmus pravého oka 0 mm, nasolabiální rýha již mírně zvýrazněná, pacientka lehce přitlačí tvář k dásním (tzv. vtažení tváří dovnitř)

Závěr jednotky: Pacientka plně spolupracovala, z terapeutické jednotky měla velice dobrý pocit a radost ze svého lepšího se zdravotního stavu. Došlo u ní ke zmenšení lagoftalmické štěrbiny pravého oka o 1 mm a výraznému zvýšení svalové síly většiny mimických svalů oproti poslední terapeutické jednotce. Zlepšení však neproběhlo pouze během dnešní terapeutické jednotky, avšak přes víkend. Těž přes víkend došlo prakticky k vymizení otoku tváře, již jen minimálně. Režimová opatření dodržována s občasným zapomenutím držení zdravé tváře při mluvení a kouření cca 3 cigaret denně.

3.5.4 Datum: 18.1. 2012

Status praesens: Subjektivně – pacientka v dobrém psychickém rozpoložení, pozitivně naladěná. Objektivně – obličejové asymetrie (odlišný stupeň svalové síly mimických svalů popsán níže v Tabulce 5), funkce mimických svalů lepší než při předešlých terapeutických jednotkách, lagoftalmus pravého oka opět 2 mm (možná příčina nedodržování režimových opatření).

Cíl dnešní terapeutické jednotky: prohřátí pravé poloviny obličeje, zvýšení svalové síly mimických svalů pravé poloviny obličeje, zmenšení lagoftalmické štěrbiny pravého oka, kontrola dodržování režimových opatření a autoterapie

Návrh terapie: solux, techniky měkkých tkání obličeje a oblasti platysmy, terapie dle metody sestry Kenny

Provedení:

- VP - vsedě, oči kryty ochrannými brýlemi, pacientka pravou tvář otočena k soluxu, vzdálenost tváře od soluxu cca 30 cm (pacientka si může vzdálenost měnit individuálně dle momentálního pocitu prohřátí)

solux – 10 minut, lokalizace na pravou tvář

- VP - vleže na zádech, DKK pokrčeny

techniky měkkých tkání obličeje a platysmy – provedeny molitanovým míčkem pro zlepšení cirkulace uvolnění svalů obličeje, následně provedena lehká masáž prsty

terapeuta mastí Leniens; obě techniky provedeny kraniálním směrem od platysmy po m. frontalis

terapie dle metody sestry Kenny – facilitace mimického svalstva pravé strany obličeje směrem od m. frontalis kaudálně, m. corrugator supercillii, m. orbicularis oculi, m. nasalis, m. orbicularis oris, m. zygomaticus major, m. risorius, m. depressor labii inferioris až po m. mentalis.

Režimová opatření a autoterapie: Pacientka dodržuje doporučená režimová opatření vyjma kouření. Autoterapii před zrcadlem provádí správně, u všech svalů s dopomocí. V průběhu dnešní terapie doporučeno upustit od dopomoci u všech cviků, vyjma cviku nadechování se do jedné nosní dirky.

Tabulka 5. Průběžné hodnocení svalové síly dle Jandy

	Levá strana		Pravá strana	
	Před	Po	Před	po
m. frontalis	5	5	3	3
m. corrugator supercillii	5	5	4	4
m. orbicularis oculi	5	5	2	3
lagofthalmus	0 mm	0 mm	2 mm	0 mm
m. nasalis	5	5	2	2+
nasolabiální rýha	v normě	V normě	mírně zvýrazněná	mírně zvýrazněná
m. orbicularis oris	5	5	4+	5
m. zygomaticus major	5	5	3+	3+
m. risorius	5	5	3+	3+
m. levator anguli oris	5	5	3+	3+
m. depressor labii inferioris	5	5	2	3
m. mentalis	5	5	3	3+
m. buccinator	vzduch neuniká z nafouknuté tváře, tvář přitlačí k dásním		vzduch uniká z nafouknuté tváře, tvář přitlačí lehce k dásním	
synkinézy	bez synkinéz			

Výsledek: – pacientka v dobré náladě

- svalová síla se oproti minulé terapii u některých mimických svalů zvýšila, lagofthalmus pravého oka 0 mm

Závěr jednotky: Pacientka plně spolupracovala, z terapeutické jednotky měla velice dobrý pocit a radost ze svého lepšího se zdravotního stavu. Došlo u ní ke zmenšení lagofthalmické štěrby pravého oka o 2 mm (oproti stavu před dnešní terapií) a zvýšení

svalové síly některých mimických svalů oproti poslední terapeutické jednotce. Režimová opatření dodržována s občasným zapomenutím držení zdravé tváře při mluvení a kouření cca 3 cigaret denně. Autoterapii provádí správně.

3.5.5 Datum: 20.1. 2012

Status praesens: Subjektivně – pacientka v dobrém psychickém rozpoložení, pozitivně naladěná. Objektivně – výrazně menší obličejové asymetrie než při předešlých terapiích (viz. Tabulka 6), bez lagofthalmu.

Cíl dnešní terapeutické jednotky: prohřátí pravé poloviny obličeje, zvýšení svalové síly mimických svalů pravé poloviny obličeje, kontrola dodržování režimových opatření a správného provedení autoterapie

Návrh terapie: solux, techniky měkkých tkání obličeje a oblasti platysmy, terapie dle metody sestry Kenny, posilování svalů pravé poloviny obličeje proti odporu

Provedení:

- VP - vsedě, oči kryty ochrannými brýlemi, pacientka pravou tvář otočena k soluxu, vzdálenost tváře od soluxu cca 30 cm (pacientka si může vzdálenost měnit individuálně dle momentálního pocitu prohřátí)

solux – 10 minut, lokalizace na pravou tvář

- VP - vsedě

techniky měkkých tkání obličeje a platysmy – masáže molitanovým míčkem a prsty terapeuta, tahy obou technik vedeny kraniálním směrem od platysmy po čelo

terapie dle metody sestry Kenny – facilitace mimických svalů pravé poloviny obličeje, konkrétně m. frontalis, m. corrugator supercilii, m. orbicularis oculi, m. nasalis, m. orbicularis oris, m. zygomaticus major, m. risorius, m. depressor labii inferioris a m. mentalis

posilování mimických svalů proti odporu – provedeno u mimického svalstva pravé strany obličeje směrem od m. frontalis kaudálně, m. corrugator supercilii, m. orbicularis oculi, m. nasalis, m. orbicularis oris, m. zygomaticus major, m. risorius, m. depressor labii inferioris po m. mentalis; posilování konkrétního svalu provedeno vždy po facilitaci dle metody sestry Kenny, 6 opakování u každého svalu, u svalů se stupněm

3 kladen menší odpor než u svalů se stupněm svalové síly 4 (tzn. nejprve facilitace m. frontalis, následně jeho posilování proti odporu, poté facilitace m. corrugator supercillii a jeho posilování, postupně všechny svaly až k m. mentalis)

Režimová opatření a autoterapie: Pacientka dodržuje doporučená režimová opatření vyjma kouření a sledování TV. Pro zlepšení zdravotního stavu a zvýšení svalové síly mimických svalů horní pravé poloviny obličeje dále nevyžadováno omezení sledování TV, míra doporučena dle momentálního pocitu pacientky. Autoterapii pacientka provádí bez obtíží, všechny cviky již bez dopomoci (na doporučení vedoucí fyzioterapeutky odborné praxe nezaučováno cvičení proti odporu pro zabránění vzniku synkinéz).

Tabulka 6. Průběžné hodnocení svalové síly dle Jandy

	Levá strana		Pravá strana	
	Před	Po	před	po
m. frontalis	5	5	4	5
m. corrugator supercillii	5	5	4	5
m. orbicularis oculi	5	5	4-	5-
lagofthalmus	0 mm	0 mm	0 mm	0 mm
m. nasalis	5	5	3	3+
nasolabiální rýha	v normě	V normě	mírně zvýrazněná	mírně zvýrazněná
m. orbicularis oris	5	5	4+	5
m. zygomaticus major	5	5	3+	4
m. risorius	5	5	3+	4
m. levator anguli oris	5	5	3+	4+
m. depressor labii inferioris	5	5	3	4+
m. mentalis	5	5	3+	4
m. buccinator	vzduch neuniká z nafouknuté tváře, tvář přitlačí k dásním		vzduch uniká již výrazně méně, tvář přitlačí k dásním	
synkinézy	bez synkinéz			

Výsledek: – pacientka psychicky dobře naladěná

- svalová síla mimických svalů pravé poloviny obličeje je po dnešní terapii u všech svalů zvýšena minimálně na stupeň 3+/4, dovírání pravého oka pomalejší než levého, avšak pacientka ho dovře plně, také již bez obtíží přitlačí tvář k dásním, vzduch při nafouknutí pravé tváře začne unikat až po cca 3 vteřinách a výrazně méně, než při předešlé terapii

Závěr jednotky: Pacientka plně spolupracovala, je spokojená se svým zdravotním stavem a jeho vývojem. Došlo u ní ke zvýšení svalové síly většiny mimických svalů

oproti poslední terapeutické jednotce. Režimová opatření dodržována s občasným zapomenutím držení zdravé tváře při mluvení a kouření cca 3 cigaret denně, při kontrole nebyly zjištěny žádné chyby v provádění autoterapie.

3.5.6 Datum: 23.1. 2012

Status praesens: Subjektivně – pacientka se těší na terapii, dle jejích slov si při ní dobře odpočine. Objektivně – obličejové asymetrie nepříliš výrazné (viz. Tabulka 7), bez lagoftalmu.

Cíl dnešní terapeutické jednotky: prohřátí pravé poloviny obličeje, zvýšení svalové síly mimických svalů pravé poloviny obličeje, kontrola dodržování režimových opatření a vnímání chutí

Návrh terapie: solux, techniky měkkých tkání obličeje a oblasti platysmy, terapie dle metody sestry Kenny, posilování svalů pravé poloviny obličeje proti odporu

Provedení:

- VP - vsedě, oči kryty ochrannými brýlemi, pacientka pravou tvář otočena k soluxu, vzdálenost tváře od soluxu cca 30 cm (pacientka si může vzdálenost měnit individuálně dle momentálního pocitu prohřátí)

solux – 10 minut, lokalizace na pravou tvář

- VP - vsedě

techniky měkkých tkání obličeje a platysmy – provedeny molitanovým míčkem pro uvolnění mimických svalů a zlepšení cirkulace v obličejové části, následně provedena lehká masáž prsty terapeuta za použití masti Leniens; obě techniky provedeny tahy směrem kraniálním, od oblasti platysmy po čelo

terapie dle metody sestry Kenny – facilitace mimického svalstva pravé strany obličeje směrem od m. frontalis kaudálně, m. corrugator supercilii, m. orbicularis oculi, m. nasalis, m. orbicularis oris, m. zygomaticus major, m. risorius, m. depressor labii inferioris po m. mentalis

posilování mimických svalů proti odporu – provedeno na pravé polovině obličeje u těchto mimických svalů: m. frontalis kaudálně, m. corrugator supercilii, m. orbicularis oculi, m. nasalis, m. orbicularis oris, m. zygomaticus major, m. risorius, m. depressor

labii inferioris a m. mentalis; posilování konkrétního svalu bylo provedeno po jeho facilitaci při 6 opakováních (u svalů se stupněm 3 kladen menší odpor než u svalů se stupněm svalové síly 4)

Režimová opatření a kontrola vnímání chutí na jazyku: Pacientka dodržuje doporučená režimová opatření vyjma kouření a občasného opomenutí přidržení zdravé tváře při mluvení. Veškeré chutě až na kyselou jsou na obou stranách stejné, v normě, kyselá chuť na pravé straně jazyka stále ještě není stejně výrazná jako na levé straně, avšak je mnohem lepší než při první kontrole.

Tabulka 7. Průběžné hodnocení svalové síly dle Jandy

	Levá strana		Pravá strana	
	Před	Po	před	Po
m. frontalis	5	5	4	5
m. corrugator supercillii	5	5	4	5
m. orbicularis oculi	5	5	4-	5-
lagoftalmus	0 mm	0 mm	0 mm	0 mm
m. nasalis	5	5	3	3+
nasolabiální rýha	v normě	v normě	v normě	v normě
m. orbicularis oris	5	5	5	5
m. zygomaticus major	5	5	3+	4+
m. risorius	5	5	3+	4+
m. levator anguli oris	5	5	3+	4+
m. depressor labii inferioris	5	5	4+	5
m. mentalis	5	5	4	5-
m. buccinator	vzduch neuniká z nafouknuté tváře, tvář přitlačí k dásním		vzduch uniká již výrazně méně, tvář přitlačí k dásním	
synkinézy	bez synkinéz			

Výsledek: – pacientka psychicky dobře naladěná, s terapií spokojená

- svalová síla mimických svalů pravé poloviny obličeje je po dnešní terapii u všech svalů zvýšena minimálně na stupeň 3+/4, pacientka již bez obtíží přitlačí tvář k dásním, vzduch po terapii při nafouknutí pravé tváře začne unikat až po cca 3 vteřinách a o něco méně, než při předešlé terapii

Závěr jednotky: Pacientka plně spolupracovala, je spokojená se svým zdravotním stavem a jeho vývojem. Došlo u ní ke zvýšení svalové síly některých mimických svalů oproti poslední terapeutické jednotce. Režimová opatření dodržována s občasným zapomenutím držení zdravé tváře při mluvení a kouření cca 3 cigaret denně.

3.5.7 Datum: 27.1. 2012

Status praesens: Subjektivně – pacientka se dnes necítí nejlépe, má mnoho starostí, navíc ji od středy 25.1. dle jejích slov bolely zuby (dolní vpravo, dnes bolí horní spíše vlevo) a zároveň měla zateklý obličej (mírný otok i při dnešní terapeutické jednotce) a dásně v levé polovině horní čelisti. Příčinou nově vzniklých obtíží může být úterní (24.1.) nákup, který pacientka absolvovala pěšky ve velkém mraze (cca 2 x 20 minut chůze, měla šálu i čepici) či mohl mít na průběh vliv i čtvrtěční zvýšený stres pacientky, bolest zubů bude pravděpodobně jiné etiologie. Ve středu k večeru, dle jejích slov možná jako následek úterního nákupu pocítovala, že na ni „něco leze“, avšak mimika se jí oproti předešlým dnům nehoršila. Ve čtvrtek však nastoupila tupá bolest hlavy a mírné zhoršení úsměvu, navíc obtíže v rodině, což pro pacientku znamenalo rozrušení a stres. Dnes pacientku stále bolí zuby a má mírný otok obličej a dásní vlevo. Objektivně – mírný otok obličej a dásní vlevo, mírně výraznější asymetrie v dolní polovině obličej oproti minulé terapeutické jednotce – způsobená malým snížením svalové síly některých svalů pravé poloviny obličej (viz. Tabulka 7 a Tabulka 8), opět navrácen lagofthalmus pravého oka 1 mm.

Cíl dnešní terapeutické jednotky: prohřátí pravé poloviny obličej, zmenšení otoku obličej, zvýšení svalové síly mimických svalů pravé poloviny obličej, zmenšení lagofthalmické štěrbiny pravého oka, kontrola dodržování režimových opatření

Návrh terapie: solux, techniky měkkých tkání obličej a oblasti platysmy, terapie dle metody sestry Kenny, posilování svalů pravé poloviny obličej proti odporu

Provedení:

- VP - vsedě, oči kryty ochrannými brýlemi, pacientka pravou tvář otočena k soluxu, vzdálenost tváře od soluxu cca 30 cm (pacientka si může vzdálenost měnit individuálně dle momentálního pocitu prohřátí)

solux – 10 minut, lokalizace na pravou tvář

- VP - vsedě

techniky měkkých tkání obličej a platysmy – masáž molitanovým míčkem – provedena pro zlepšení cirkulace, uvolnění mimických svalů a zmírnění otoku obličej, poté provedena masáž terapeutovými prsty za použití masti Leniens; obě techniky provedeny tahy směrem kraniálním, od oblasti platysmy po čelo

terapie dle metody sestry Kenny – facilitace mimického svalstva pravé strany obličeje směrem od m. frontalis kaudálně, m. corrugator supercillii, m. orbicularis oculi, m. nasalis, m. orbicularis oris, m. zygomaticus major, m. risorius, m. depressor labii inferioris, m. mentalis

posilování mimických svalů proti odporu – provedeno u všech facilitovaných mimických svalů ihned po facilitaci konkrétního svalu (6 opakování pro každý sval, použití odporu u konkrétních stupňů síly jako při minulé terapeutické jednotce)

Režimová opatření: Pacientka od poslední terapie nedodržovala režimová opatření tolik jako obvykle, kvůli starostem v rodině byla více ve stresu, více kouřila (cca 10 cigaret ve čtvrtek 26.2.), hodně mluvila a málo si při tom přidržovala zdravou tvář. Autoterapii pacientka ve středu neprováděla vůbec, včera pouze jednou.

Tabulka 8. Průběžné hodnocení svalové síly dle Jandy

	Levá strana		Pravá strana	
	Před	Po	Před	Po
m. frontalis	5	5	4	5
m. corrugator supercillii	5	5	4	5
m. orbicularis oculi	5	5	3	4
lagoftalmus	0 mm	0 mm	1 mm	0 mm
m. nasalis	5	5	3	3+
nasolabiální rýha	v normě	v normě	v normě	v normě
m. orbicularis oris	5	5	5	5
m. zygomaticus major	5	5	3	4
m. risorius	5	5	3	4
m. levator anguli oris	5	5	3-	3+
m. depressor labii inferioris	5	5	4	5
m. mentalis	5	5	4	5
m. buccinator	vzduch neuniká z nafouknuté tváře, tvář přitlačí k dásním		vzduch uniká již výrazně méně, tvář přitlačí k dásním	
synkinézy	bez synkinéz			

Výsledek: – pacientka mírně rozladěná kvůli zhoršení zdravotního stavu a rodinným obtížím, u terapie si prý odpočinula

- svalová síla některých mimických svalů pravé poloviny obličeje byla na počátku dnešní terapie mírně zhoršená oproti minulé terapeutické jednotce, především m. levator anguli oris, po terapii opět mírné zlepšení

- mírný otok tváří, před terapií opět zjištění lagoftalmu 1 mm, po terapii vymizel

Závěr jednotky: Pacientka plně spolupracovala, je poněkud nespokojená se svým současným zdravotním stavem a nedodržováním režimových opatření, je si vědoma, že nedodržení doporučení mohlo mít negativní vliv na momentální zhoršení mimiky obličeje.

3.5.8 Datum: 30.1. 2012

Status praesens: Subjektivně – pacientka udává zlepšení psychického stavu přes víkend, má však stále poměrně dost starostí, na terapii se ale těší, dle jejích slov si při ní vždy dobře odpočine; bolest zubů ustoupila (návštěva zubaře). Objektivně – mírné obličejové asymetrie způsobené nižší svalovou silou mimických svalů na pravé polovině obličeje (viz. Tabulka 9), projektující se v daleko menší míře než při předešlých terapeutických jednotkách, otok i lagoftalmus vymizel. Fotodokumentace provedení některých mimických pohybů viz. Obrázek 10.

Cíl dnešní terapeutické jednotky: prohřátí pravé poloviny obličeje, zvýšení svalové síly mimických svalů pravé poloviny obličeje, kontrola dodržování režimových opatření a správného provedení autoterapie

Návrh terapie: solux, techniky měkkých tkání obličeje a oblasti platysmy, terapie dle metody sestry Kenny, posilování svalů pravé poloviny obličeje proti odporu

Provedení:

- VP - vsedě, oči kryty ochrannými brýlemi, pacientka pravou tvář otočena k soluxu, vzdálenost tváře od soluxu cca 30 cm (pacientka si může vzdálenost měnit individuálně dle momentálního pocitu prohřátí)

solux – 10 minut, lokalizace na pravou tvář

- VP - vsedě

techniky měkkých tkání obličeje a platysmy – provedeny molitanovým míčkem pro uvolnění svalů obličeje a zlepšení cirkulace v této oblasti, následně provedena lehká masáž prsty terapeuta za použití masti Leniens; obě techniky provedeny tahy směrem kraniálním, od oblasti platysmy po čelo

terapie dle metody sestry Kenny – facilitace všech obvykle stimulovaných mimických svalů

posilování mimických svalů proti odporu – následné provedení cvičení proti odporu provedeno u každého svalu po jeho facilitaci, 6 opakování každý sval

Režimová opatření: Pacientka se snažila dodržovat režimová opatření a vyvarovat se stresu, méně kouřit a mluvit. Autoterapii provádí správně.

Tabulka 9. Průběžné hodnocení svalové síly dle Jandy

	Levá strana		Pravá strana	
	Před	Po	před	po
m. frontalis	5	5	5	5
m. corrugator supercillii	5	5	5	5
m. orbicularis oculi	5	5	4+	5-
lagofthalmus	0 mm	0 mm	0 mm	0 mm
m. nasalis	5	5	4	4
nasolabiální rýha	v normě	v normě	v normě	v normě
m. orbicularis oris	5	5	5	5
m. zygomaticus major	5	5	4	4
m. risorius	5	5	4	4
m. levator anguli oris	5	5	4-	4+
m. depressor labii inferioris	5	5	5	5
m. mentalis	5	5	5	5
m. buccinator	vzduch neuniká z nafouknuté tváře, tvář přitlačí k dásním		vzduch neuniká z nafouknuté tváře, tvář přitlačí k dásním	
synkinézy	bez synkinéz			

Výsledek: – pacientka oproti minulé terapii v lepší náladě, klidná, těší ji opětovné zlepšení funkce mimických svalů, uvědomuje si důležitost dodržování režimových opatření

- svalová síla všech mimických svalů pravé poloviny obličeje zlepšena na stupeň 4 – 5

Závěr jednotky: Pacientka plně spolupracovala, s terapií byla spokojená. Opětovně došlo k lepší reakci mimických svalů pravé poloviny obličeje a zvýšení jejich síly. Fotodokumentace provedení některých cviků v obličejové části po dnešní terapii viz. Obrázek 11.

3.5.9 Datum: 1.2. 2012

Status praesens: Subjektivně – pacientka má velice dobrý pocit z výrazně se lepšícího zdravotního stavu, snaží se dodržovat režimová opatření, po negativní zkušenosti z minulého týdne si uvědomuje důležitost jejich dodržování. Objektivně – již jen nepatrné obličejové asymetrie (způsobené malým rozdílem svalové síly mimických svalů na pravé polovině obličeje oproti levé polovině, viz. Tabulka 10), výrazné zlepšení zdravotního stavu pacientky oproti počátku terapie.

Cíl dnešní terapeutické jednotky: prohřátí pravé poloviny obličeje, zvýšení svalové síly mimických svalů pravé poloviny obličeje, kontrola dodržování režimových opatření

Návrh terapie: solux, techniky měkkých tkání obličeje a oblasti platysmy, terapie dle metody sestry Kenny, posilování svalů pravé poloviny obličeje proti odporu

Provedení:

- VP - vsedě, oči kryty ochrannými brýlemi, pacientka pravou tvář otočena k soluxu, vzdálenost tváře od soluxu cca 30 cm (pacientka si může vzdálenost měnit individuálně dle momentálního pocitu prohřátí)

solux – 10 minut, lokalizace na pravou tvář

- VP - vsedě

techniky měkkých tkání obličeje a platysmy – provedeny molitanovým míčkem pro zlepšení cirkulace a uvolnění mimických svalů, následně provedena lehká masáž prsty terapeuta za použití masti Leniens; obě techniky provedeny tahy směrem kraniálním

terapie dle metody sestry Kenny – facilitace obvykle procvičovaného mimického svalstva pravé strany obličeje směrem kaudálním od m. frontalis po m. mentalis

posilování mimických svalů proti odporu – následné provedení cvičení proti odporu provedeno u každého svalu po jeho facilitaci, 6 opakování každý sval

Režimová opatření: Pacientka se snažila dodržovat režimová opatření, avšak stále v malé míře kouří. Kouření jí již nečiní naprosto žádné obtíže („potahování“ kouře ani jeho vyfukování) a to přibližně posledních 14 dní. Autoterapii se pacientka věnuje pravidelně každý den 3x dle doporučení, nečiní jí žádné obtíže.

Tabulka 10. Průběžné hodnocení svalové síly dle Jandy

	Levá strana		Pravá strana	
	Před	Po	Před	po
m. frontalis	5	5	5	5
m. corrugator supercillii	5	5	5	5
m. orbicularis oculi	5	5	4+	5-
lagofthalmus	0 mm	0 mm	0 mm	0 mm
m. nasalis	5	5	4+	5-
nasolabiální rýha	v normě	v normě	v normě	v normě
m. orbicularis oris	5	5	5	5
m. zygomaticus major	5	5	4+	5-
m. risorius	5	5	4+	5-
m. levator anguli oris	5	5	4	4+
m. depressor labii inferioris	5	5	5	5
m. mentalis	5	5	5	5
m. buccinator	vzduch neuniká z nafouknuté tváře, tvář přitlačí k dásním		vzduch neuniká z nafouknuté tváře, tvář přitlačí k dásním	
synkinézy	bez synkinéz			

Výsledek: – pacientka psychicky dobře naladěná, spokojená s dobrým vývojem zdravotního stavu, již se cítí, že je vše prakticky jako před počátkem vzniku onemocnění, drobné asymetrie nepovažuje za nic závažného, ale má motivaci pro jejich odstranění

- svalová síla některých mimických svalů pravé poloviny obličeje mírně zlepšena oproti poslední terapeutické jednotce

Závěr jednotky: Pacientka plně spolupracovala, s terapií byla spokojená. Došlo k mírnému zvýšení svalové síly některých mimických svalů, síla poloviny mimických svalů na pravé straně obličeje již dosahuje nejvyššího stupně 5, tzn. nejsou patrné žádné asymetrie oproti levé straně.

3.6 Výstupní vyšetření fyzioterapeutem:

3.6.1 Status praesens

Subj.: Pacientka má velice dobrý pocit ze zlepšeného zdravotního stavu, cítí se plně integrovaná do společnosti a běžného života, necítí se omezovaná svým zdravotním stavem. Je velice spokojená s proběhlou terapií.

Obj.: Pacientka je při vědomí, bez teplot, orientována časem i místem. Bez výraznějších příznaků periferní parézy n. facialis dx., již jen zcela nepatrné obličejové asymetrie (viz. aspekční vyšetření níže – nepatrně pomalejší dovírání pravého horního víčka a nepatrně méně výraznější tažení pravého ústního koutku kraniálně), bez synkinéz, otoku či fascikulací. Dobře psychicky naladěná, ochotně spolupracující.

3.6.2 Aspekce

- pacientka bez asymetrií v obličeji, bez lagofthalmu, bez synkinéz
- minimální asymetrie při úsměvu, téměř nezatelná (tažení pravého koutku úst směrem kraniálním na pravé straně nepatrně menší než na levém koutku)
- nepatrně pomalejší dovírání pravého horního očního víčka oproti levému, pacientka však oko plně dovře
- fotodokumentace provedení některých cviků v obličejové části viz Obrázek 12

3.6.3 Palpace

- tonus měkkých tkání obličeje i m. platysma v normě (normotonus)
- obličejové fascie dobře posunlivé
- kůže suchá
- obličejová část a m. platysma bez známek abnormalit

3.6.4 Neurologické vyšetření

Pacientka je orientována v čase i prostoru, je bez poruchy vědomí, řeči, celkový vzhled bez zjevné patologie vyjma poruchy funkce mimických svalů na levé straně obličeje

3.6.4.1 *Vyšetření hlavových nervů:*

- I. cítí vůni kávy, jídla, parfému, bez patologického nálezu
- II. vyšetření zorného pole – bez patologického nálezu
- III., IV., VI. pohyby očních bulbů – bez patologického nálezu
- V. bez patologického nálezu,
- VII. minimální asymetrie při úsměvu nepatrně pomalejší dovírání víčka oka, oboje téměř neznatelné (pravostranné), vnímání chuti v normě
- VIII. bez patologického nálezu
- IX., X., XI. bez patologického nálezu
- XII. bez patologického nálezu

3.6.4.2 *Vyšetření reflexů:*

- bicipitový: oboustranně normální reflex
- radiopronační: oboustranně normální reflex
- tricipitový: oboustranně normální reflex
- flexorový: oboustranně normální reflex
- patellární: oboustranně normální reflex
- achillovy šlachy: oboustranně normální reflex
- medioplantární: oboustranně normální reflex
- epigastrický: oboustranně normální reflex
- mezogastrický: oboustranně normální reflex
- hypogastrický: oboustranně normální reflex

3.6.4.3 *Vyšetření pyramidových jevů HKK:*

Zánikové pyramidové jevy:

- Mingazzini – negativní

- Dufour - negativní
- Rusecký - negativní
- Barré – negativní

Iritační pyremidové jevy:

- Juster - negativní
- Trömmner - negativní
- Hofmann – negativní

3.6.4.4 Vyšetření pyramidových jevů DKK:

Zánikové pyramidové jevy:

- Mingazzini – negativní

Iritační pyramidové jevy extenční:

- Babinski – negativní
- Vítkův sumační fenomén – negativní
- Chaddock – negativní

Iritační pyramidové jevy flekční:

- Rossolimo – negativní
- Žukovskij – Kornilov – negativní
- Mendel – Běchtěrev – negativní

3.6.4.5 Vyšetření cití:

Povrchové cití: vyšetřeno na HKK i DKK v dermatomech C5 – C8 v celém průběhu až ke konečkům prstů a v segmentech L3/L4, L4/L5 a L5/S1. Taktilní, algické, termické, diskriminační cití, grafestézie a topostézie bez patologického nálezu.

Hluboké cití: vyšetřeno na HKK i DKK; pohybovit, polohovit a vyšetření stereognozie bez patologického nálezu.

3.6.4.6 Vyšetření mozečkových funkcí:

- diadochokinéza – bilaterálně negativní
- ataxie na HK (test prst – nos) – bilaterálně negativní
- ataxie na DK (test pata – koleno) – bilaterálně negativní

3.6.5 Vyšetření svalové síly mimického svalstva dle Jandy

Tabulka 11. Výstupní vyšetření svalové síly dle Jandy

	Levá strana	Pravá strana
m. frontalis	5	5
m. corrugator supercilii	5	5
m. orbicularis oculi	5	5-
lagofthalmus	0 mm	0 mm
m. nasalis	5	5
nasolabiální rýha	V normě	v normě
m. orbicularis oris	5	5
m. zygomaticus major	5	5
m. risorius	5	5
m. levator anguli oris	5	5-
m. depressor labii inferioris	5	5
m. mentalis	5	5
m. buccinator	vzduch neuniká z nafouknuté tváře, tvář přitlačí k dásním	vzduch neuniká z nafouknuté tváře, tvář přitlačí k dásním
synkinézy	bez synkinéz	

3.6.6 Závěr vyšetření

Po celkem devíti terapiích v průběhu jednoho měsíce došlo u pacientky prakticky k normalizaci zdravotního stavu a uzdravení periferní parézy n. facialis. Jediným pozůstatkem proběhlé léze je téměř nezatelná asymetrie při úsměvu (vytažení koutku úst kraniálně) a nepatrně pomalejší dovírání víčka pravého oka.

Shrnutí jednotlivých částí objektivního vyšetření:

- zvýšení svalové síly všech procvičovaných mimických svalů na pravé straně obličeje minimálně na stupeň 5- (z původního stupně některých mimických svalů 0/1), viz. Tabulka 12 a Graf 1

- vymizení lagoftalmické štěrbině na pravém oku (původně 2 mm), téměř neznatelné pomalejší dovírání víčka pravého oka
- obnovení nasolabiální rýhy na pravé polovině obličeje (původně vyhlazená)
- vzduch neuniká z nafouknuté pravé tváře, pacientka tvář přitlačí k dásním
- pacientka se po proběhlé terapii dle svých slov cítí dobře, je plně integrovaná do společnosti a běžného života

3.7 Zhodnocení efektu terapie

Došlo k viditelnému i měřitelnému zvýšení síly mimických svalů pravé strany obličeje a to na nejvyšší stupeň 5 při měření podle svalového testu dle Jandy u všech kontrolovaných svalů (m. frontalis, m. corrugator supercilii, m. orbicularis oculi, m. nasalis, m. orbicularis oris, m. zygomaticus major, m. risorius, m. depressor labii inferioris a m. mentalis), u svalu m. orbicularis oculi docházelo k mírně pomalejšímu dovření víčka, proto byl tento sval hodnocen stupněm 5-, stejně jako sval m. levator anguli oris, který vykazoval velice nepatrnou asymetrii oproti stejnému svalu na levé polovině obličeje. Celkově obličej pacientky při zhodnocení aspektů působil bez asymetrií či synkinéz.

Dále se zlepšil psychický stav pacientky díky dobrému pocitu z normalizovaného zdravotního stavu a možnosti jejího opětovného plnohodnotného zařazení do běžného života.

Zajímavé je povšimnout si záznamu vývoje síly jednotlivých svalů v Grafu 1, kde dobře vidíme jednotlivé fáze terapie a hlavní extrémy při nárůstu a poklesu svalové síly mimických svalů pacientky. V době mezi druhou (13.1.) a třetí (16.1.) terapií došlo k výraznému a skokovému zlepšení zdravotního stavu pacientky a zvýšení svalové síly všech svalů (vyjma m. orbicularis oculi) až o dva stupně a to konkrétně u svalu m. mentalis. Pacientka během této doby (víkend) nikterak výrazně neměnila zaběhnutý domácí režim, zlepšení zdravotního stavu se dostavilo náhle. Po konzultaci s odbornou vedoucí a dalšími fyzioterapeuty mně bylo sděleno, že v mnoha případech dojde u pacientů s periferní parézou lícního nervu (především případy paréz z prochladnutí, „a frigore“) právě k podobnému „skokovému“ zlepšení ze dne na den.

V tomto směru vidím velký přínos prováděné terapie, jelikož byla dobře zvolena a měla kýžený efekt ať už v případě, že byla určitým způsobem obnovena funkce nervu

(možné uvolnění Falloпова kanálku) a bylo potřeba pouze obnovit původní sílu mimických svalů, tzn. posílit je, či nebyl plně funkční lícni nerv a bylo potřeba vhodnou stimulací obnovit jeho funkci (stimulace dle metody sestry Kenny, užívaná pro obnovu funkce nervů u periferních paréz).

Nezanedbatelný vliv na průběh onemocnění a momentální zdravotní stav měl jistě i psychický stav pacientky, který byl po velkou část prováděné terapie v normě, pacientka neprožívala výraznější stres, byla v klidu. Při prohlédnutí Grafu 1 zjistíme, že v době mezi 23.1. – 27.1. (šestá až sedmá terapeutická jednotka) došlo k poměrně výraznému zhoršení funkce třech mimických svalů z deseti, u zbylých došlo ke stagnaci vývoje (bereme-li v potaz především měření prováděné před terapií, kdy svaly ještě nedostaly impuls „zvenčí“). Proto bych za velmi důležité zjištění považovala i tuto skutečnost, tedy že pro zdárný vývoj zdravotního stavu pacienta s periferní parézou n. facialis a rychlejší návrat svalové síly je nutno klást důraz na psychickou pohodu pacienta a dodržování režimových opatření doporučených zdravotnickým personálem.

4 Závěr

V této bakalářské práci jsem se zabývala problematikou periferní parézy n. facialis a některými z možných způsobů její léčby za pomoci vybraných fyzioterapeutických metod. Paréza lícního nervu se může vyskytovat ve dvou podobách a to centrální a periferní. Periferní paréza VII. hlavového nervu se v populaci vyskytuje poměrně běžně a častěji než paréza centrální, její etiologie je velmi široká a různorodá, byť ve většině případech je poukazováno na původ „a frigore“ či infekční. Prognóza Bellovy obrny je většinou příznivá, 70-90% případů se kompletně upraví v průběhu 6 týdnů až 3 měsíců.

Důležitost správného určení etiologie, zajištění vhodné péče a ošetření v průběhu onemocnění je vždy důležité, nejenom proto, že neustále zůstává cca 15% pacientů bez zlepšení prognózy a s následky prodělaného onemocnění. Paréza nervus facialis, především uvedený periferní typ, negativně mění kvalitu života pacienta. Postižený nemá možnost (či má jen omezenou) vyjádření svých pocitů a nálad pomocí mimiky, protože jeho mimické svaly ztrácejí svoji funkci. Omezující a nepříjemný bývá ztížený přísun potravy a tekutin, jelikož strava může vytékat povislým koutkem, či problém s neschopností mrkání, což vede k vysychání oční sliznice. Dále jsou to přidružené potíže, jako nesrozumitelnost řeči, pálení očí, vznik synkinéz. Všechny tyto následky parézy n. facialis mohou mít vliv na psychiku a sociální začlenění člověka (přeneseně i na fyzickou stránku, změnu postury atd.), kterého mnohdy výrazně po těchto stránkách mění. Časná a dobře volená rehabilitace je tedy nesmírně důležitá a vždy by měla přinést maximální možný posun ve zlepšení zdravotního stavu. Cílem terapie je pozitivní ovlivnění, zamezení možné progresy a dodržování režimových opatření.

Výběr metod a jejich kombinování by měl být vždy individuální z hlediska obtíží daného pacienta. Vhodná je kombinace fyzioterapie s psychoterapií a dalšími disciplínami, pokud to situace a stav pacienta vyžaduje.

Zpracovávání této bakalářské práce mě obohatilo novými a cennými poznatky v oblasti problematiky periferní parézy lícního nervu a jeho léčby za pomoci různých fyzioterapeutických metod. Cílem obecné části je podání uceleného náhledu na tuto problematiku nejenom z hlediska patogeneze, etiologie a dalších aspektů, ale především ukázání možností využití různých fyzioterapeutických postupů v léčbě periferní parézy

n. facialis. Speciální část se zabývá kazuistikou pacientky a praktickým provedením některých uvedených terapeutických metod s kladným výsledným efektem.

Seznam použité literatury

1. ADLER, S. S., BECKERS, D., BUCK, M. 2008. In DANANAJOVÁ, L. *Fyzioterapia pri paréze nervus facialis*. České Budějovice, 2011. 90 s. Diplomová práce (bakalářská) na Jihočeské univerzitě v Českých Budějovicích Zdravotně sociální fakultě. Vedoucí diplomové práce MUDr. Mgr. Marcela Míková, Ph.D.
2. ALAKRAM, P., PUCKREE, T. Effects of electrical stimulation on House-Brackmann scores in early Bell's palsy. *Physiotherapy theory and practice* [online]. 2010, vol. 26, No. 3, p. 160-166. [cit. 2012-04-19]. Dostupné z: <http://www.ncbi.nlm.nih.gov/pubmed/20331372>
3. ALLEN, D., DUNN, L. 2004. In BOJAR, M. Obrna lícního nervu. *Česká a slovenská neurologie a neurochirurgie* [online]. 2007, roč.70/103, č. 6, 613 – 624. [cit. 2012-04-10]. Dostupné z: http://www.prolekare.cz/pdf?ida=nn_07_06_01.pdf.
4. AMBLER, Z. *Neurologie pro studenty lékařské fakulty*. Praha: Karolinum, 2001. ISBN 80-246-0080-3
5. AMBLER, Z., BEDNAŘÍK, J., RŮŽIČKA, E. 2004. In VOLESKÁ, K. *Problematika fyzioterapie u parézy nervus facialis*. Olomouc, 2011. 79 s. Diplomová práce (bakalářská) na UPOL FTK. Vedoucí diplomové práce Mgr. Amr Zaatar Ph.D.
6. AMBLER, Z., BEDNAŘÍK, J., RŮŽIČKA, E. 2004. In BOJAR, M. Obrna lícního nervu. *Česká a slovenská neurologie a neurochirurgie* [online]. 2007, roč.70/103, č. 6, 613 – 624. [cit. 2012-04-10]. Dostupné z: http://www.prolekare.cz/pdf?ida=nn_07_06_01.pdf.
7. AMBLER, Z. Periferní paréza nervus facialis. *Interní medicína pro praxi*, 2010, roč. 12, č. 9, s. 445-447. [cit. 2012-04-10]. Dostupné z: <http://www.internimedicina.cz/pdfs/int/2010/09/13.pdf>.
8. ANONYMOUS, *Centrum léčebné rehabilitace Liberec, s.r.o., Laseroterapie* [online]. [cit. 2012-04-19]. Dostupné z: <http://www.rehabilitaceliberec.cz/cs/laser/>
9. ANONYMOUS, *Česká lékařská akupunkturistická společnost ČLSJEP, Akupunktura a přidružené techniky* [online]. 2010 [cit. 2012-04-19]. Dostupné z: <http://www.akupunktura.cz/index.php?page=akupunktura>

10. ANONYMOUS, *Rehabilitační centrum Šenov, Laseroterapie* [online]. 2010 [cit. 2012-04-19]. Dostupné z: <http://www.rehabilitace-senov.cz/laserova-sprcha.html>
11. ANONYMOUS, *Therapy Systems, Laseroterapie – Léčebná praxe* [online]. 2009 [cit. 2012-04-19]. Dostupné z: <http://www.therapy.cz/lecebna-praxe-laseroterapie.php>
12. BAGGER-SJÖBÄCK, D., REMHAL, S., ERICSSON, M. 2005. In BOJAR, M. Obrna lícního nervu. *Česká a slovenská neurologie a neurochirurgie* [online]. 2007, roč.70/103, č. 6, 613 – 624. [cit. 2012-04-10]. Dostupné z: http://www.prolekare.cz/pdf?id=nn_07_06_01.pdf.
13. BOJAR, M. Obrna lícního nervu. *Česká a slovenská neurologie a neurochirurgie* [online]. 2007, roč.70/103, č. 6, 613 – 624. [cit. 2012-04-10]. Dostupné z: http://www.prolekare.cz/pdf?id=nn_07_06_01.pdf.
14. BOJAR, M. 2005. In BOJAR, M. Obrna lícního nervu. *Česká a slovenská neurologie a neurochirurgie* [online]. 2007, roč.70/103, č. 6, 613 – 624. [cit. 2012-04-10]. Dostupné z: http://www.prolekare.cz/pdf?id=nn_07_06_01.pdf.
15. BOKHARI, S., ZAHID, S. Acupuncture treatment of facial palsy. *Journal of Ayub Medical College* [online]. 2010, vol. 22, No. 4, p. 70-73. [cit. 2012-04-19]. Dostupné z: <http://www.ncbi.nlm.nih.gov/pubmed/22455265>
16. CAMPBELL, K., BRUNDAGE, J. 2002. In BOJAR, M. Obrna lícního nervu. *Česká a slovenská neurologie a neurochirurgie* [online]. 2007, roč.70/103, č. 6, 613 – 624. [cit. 2012-04-10]. Dostupné z: http://www.prolekare.cz/pdf?id=nn_07_06_01.pdf.
17. CAPKO, J. *Základy fyziatrické léčby*, 2. vyd. Praha: Grada Publishing, 1998. ISBN 80-7169-341-3
18. CASTILLO MORALES, R. 1998. In KONEČNÝ, P., VYSOKÝ, R. Rehabilitace orofaciální oblasti při centrální paréze lícního nervu. *Rehabilitace a fyzikální lékařství*, 2010, roč. 17, č. 3, s. 123-126.
19. CASTILLO MORALES, R. 2006. In KONEČNÝ, P., VYSOKÝ, R. Rehabilitace orofaciální oblasti při centrální paréze lícního nervu. *Rehabilitace a fyzikální lékařství*, 2010, roč. 17, č. 3, s. 123-126.
20. ČIHÁK, R. *Anatomie 1*, 2. vyd. Praha: Grada Publishing, 2008. ISBN 80-7169-970-5

21. ČIHÁK, R. *Anatomie 3*, 2. vyd. Praha: Grada Publishing, 2004. ISBN 80-247-1132-X
22. DA SILVA DAL PIZZOL, T. et al. 2006. In BOJAR, M. Obrna lícního nervu. *Česká a slovenská neurologie a neurochirurgie* [online]. 2007, roč.70/103, č. 6, 613 – 624. [cit. 2012-04-10]. Dostupné z: http://www.prolekare.cz/pdf?ida=nn_07_06_01.pdf.
23. DANANAJOVÁ, L. *Fyzioterapia pri paréze nervus facialis*. České Budějovice, 2011. 90 s. Diplomová práce (bakalářská) na Jihočeské univerzitě v Českých Budějovicích Zdravotně sociální fakultě. Vedoucí diplomové práce MUDr. Mgr. Marcela Míková, Ph.D.
24. DARROUZET, V. et al. 2001. In BOJAR, M. Obrna lícního nervu. *Česká a slovenská neurologie a neurochirurgie* [online]. 2007, roč.70/103, č. 6, 613 – 624. [cit. 2012-04-10]. Dostupné z: http://www.prolekare.cz/pdf?ida=nn_07_06_01.pdf.
25. DE DIEGO-SASTRE, J. et al. 2005. In BOJAR, M. Obrna lícního nervu. *Česká a slovenská neurologie a neurochirurgie* [online]. 2007, roč.70/103, č. 6, 613 – 624. [cit. 2012-04-10]. Dostupné z: http://www.prolekare.cz/pdf?ida=nn_07_06_01.pdf.
26. EIFFERT, H. et al. 2004. In BOJAR, M. Obrna lícního nervu. *Česká a slovenská neurologie a neurochirurgie* [online]. 2007, roč.70/103, č. 6, 613 – 624. [cit. 2012-04-10]. Dostupné z: http://www.prolekare.cz/pdf?ida=nn_07_06_01.pdf.
27. FINSTERER, J. Management of peripheral facial nerve palsy. *Eur Arch Otorhinolaryngol* [online]. 2008/265, p.743–752. [cit. 2012-04-10]. Dostupné z: <http://www.springerlink.com/content/1x0656888116l885/fulltext.pdf>.
28. GANGALE, D.C. 2004. In KONEČNÝ, P., VYSOKÝ, R. Rehabilitace orofaciální oblasti při centrální paréze lícního nervu. *Rehabilitace a fyzikální lékařství*, 2010, roč. 17, č. 3, s. 123-126.
29. GROSHEVA, M., GUNTINAS-LICHIUS, O. 2005. In BOJAR, M. Obrna lícního nervu. *Česká a slovenská neurologie a neurochirurgie* [online]. 2007, roč.70/103, č. 6, 613 – 624. [cit. 2012-04-10]. Dostupné z: http://www.prolekare.cz/pdf?ida=nn_07_06_01.pdf.

30. HENNER, K. 1953. In BOJAR, M. Obrna lícního nervu. *Česká a slovenská neurologie a neurochirurgie* [online]. 2007, roč.70/103, č. 6, 613 – 624. [cit. 2012-04-10]. Dostupné z: http://www.prolekare.cz/pdf?id=nn_07_06_01.pdf.
31. HILL, M. et al. 2001. In BOJAR, M. Obrna lícního nervu. *Česká a slovenská neurologie a neurochirurgie* [online]. 2007, roč.70/103, č. 6, 613 – 624. [cit. 2012-04-10]. Dostupné z: http://www.prolekare.cz/pdf?id=nn_07_06_01.pdf.
32. HOLLAND, N. et al. 2004. In BOJAR, M. Obrna lícního nervu. *Česká a slovenská neurologie a neurochirurgie* [online]. 2007, roč.70/103, č. 6, 613 – 624. [cit. 2012-04-10]. Dostupné z: http://www.prolekare.cz/pdf?id=nn_07_06_01.pdf.
33. HOLUBÁŘOVÁ, J., PAVLŮ, D. *Proprioceptivní neuromuskulární facilitace: 1. část*, 2. vyd. Praha: Karolinum, 2011. ISBN 978-80-246-1941-5
34. HOU, Y., LI, Z. et al. Observation on therapeutic effect of acupuncture combined with He-Ne laser radiation on facial paralysis. *Zhongguo Zhen Jiu = Chinese acupuncture and moxibustion* [online]. 2008, vol. 28, No. 4, p. 265-266. [cit. 2012-04-19]. Dostupné z: <http://www.ncbi.nlm.nih.gov/pubmed/18481717>
35. HROMÁDKOVÁ, J. a kol. *Fyzioterapie*, 1. vyd. Jinočany: H & H, 1999. ISBN 80-86022-45-5
36. JÄÄMAA, S. et al. 2003. In BOJAR, M. Obrna lícního nervu. *Česká a slovenská neurologie a neurochirurgie* [online]. 2007, roč.70/103, č. 6, 613 – 624. [cit. 2012-04-10]. Dostupné z: http://www.prolekare.cz/pdf?id=nn_07_06_01.pdf.
37. JANDA, V. a kol. *Svalové funkční testy*, 1. vyd. Praha: Grada Publishing, 2004. ISBN 80-247-0722-5
38. JEDLIČKA, P., KELLER, O. a kol. *Speciální neurologie*, 1. vyd. Praha: Galén, Karolinum, 2005. ISBN Karolinum 80-246-1079-5, ISBN Galén 80-7262-312-5
39. KOERBEL, A. et al. 2005. In BOJAR, M. Obrna lícního nervu. *Česká a slovenská neurologie a neurochirurgie* [online]. 2007, roč.70/103, č. 6, 613 – 624. [cit. 2012-04-10]. Dostupné z: http://www.prolekare.cz/pdf?id=nn_07_06_01.pdf.
40. KOLÁŘ, P. a kol. *Rehabilitace v klinické praxi*, 1. vyd. Praha: Galén, 2009. ISBN 978-80-7262-657-1
41. KONEČNÝ, P. a kol. Paréza n. facialis u pacientů po CMP a její vliv na orofaciální funkce. *Rehabilitace a fyzikální lékařství*, 2009, roč. 16, č. 2, s. 69-74

42. KONEČNÝ, P. a kol. Paréza n. facialis a její vliv na impairment, disabilitu a handicap u pacientů po cévní mozkové příhodě. *Rehabilitácia*, 2010, roč. 47, č. 2, s. 118-122.
43. KONEČNÝ, P., VYSOKÝ, R. Rehabilitace orofaciální oblasti při centrální paréze lícního nervu. *Rehabilitace a fyzikální lékařství*, 2010, roč. 17, č. 3, s. 123-126.
44. KUNA, P. *Neinvazivní laserterapie ve všeobecném lékařství* [online]. 2000 [cit. 2012-04-19]. Dostupné z: <http://kosmetika.webgarden.cz/biostimulacni-laser/neinvazivni-laserterapie-ve-vseobecne-lekarstvi.html>
45. LIU, L., ZHU, Z. et al. Comparison of therapeutic effects of peripheral facial paralysis in acute stage by different interventions. *Zhongguo Zhen Jiu = Chinese acupuncture and moxibustion* [online]. 2010, vol. 30, No. 12, p. 989-992. [cit. 2012-04-19]. Dostupné z: <http://www.ncbi.nlm.nih.gov/pubmed/21290835>
46. LOTRIC-FURLAN, S. et al. 1999. In BOJAR, M. Obrna lícního nervu. *Česká a slovenská neurologie a neurochirurgie* [online]. 2007, roč.70/103, č. 6, 613 – 624. [cit. 2012-04-10]. Dostupné z: http://www.prolekare.cz/pdf?ida=nn_07_06_01.pdf.
47. MCCORMICK, D. 1972. In BOJAR, M. Obrna lícního nervu. *Česká a slovenská neurologie a neurochirurgie* [online]. 2007, roč.70/103, č. 6, 613 – 624. [cit. 2012-04-10]. Dostupné z: http://www.prolekare.cz/pdf?ida=nn_07_06_01.pdf.
48. MICHELI, R. et al. Bell's palsy: diagnostic and therapeutical trial in childhood. *Minerva Pediatr.* [online]. 1996, Jun, vol. 48, No. 6, p. 245-250. [cit. 2012-04-10]. Dostupné z: <http://www.ncbi.nlm.nih.gov/pubmed/8926963>.
49. MONINI, S. et al. Epidemiology of Bell's palsy in an Italian Health District: incidence and case-control study. *Acta Otorhinolaryngologica Italica* [online]. 2010, vol. 30 No. 4, p. 198. [cit. 2012-04-19]. Dostupné z: <http://www.ncbi.nlm.nih.gov/pmc/articles/PMC3008145/>
50. MONNELL, K. 2009. In VOLESKÁ, K. *Problematika fyzioterapie u parézy nervus facialis*. Olomouc, 2011. 79 s. Diplomová práce (bakalářská) na UPOL FTK. Vedoucí diplomové práce Mgr. Amr Zaatar Ph.D.
51. MUMENTHALER, M. 1992. In BOJAR, M. Obrna lícního nervu. *Česká a slovenská neurologie a neurochirurgie* [online]. 2007, roč.70/103, č. 6, 613 –

624. [cit. 2012-04-10]. Dostupné z: http://www.prolekare.cz/pdf?ida=nn_07_06_01.pdf.
52. MUSANI, M. et al. Association of herpes simplex virus infection and Bell's palsy. *The Journal of the Pakistan Medical Association* [online]. 2009, vol. 59, No. 12, p. 823-825. [cit. 2012-04-19]. Dostupné z: <http://www.ncbi.nlm.nih.gov/pubmed/20201172>
53. NAVRÁTIL, L., ROSINA, J. 2005. In TOBOLOVÁ, M. *Mikroimpulzní stimulace a její léčebné využití ve fyziatrické léčbě*. Brno, 2010. 50 s. Diplomová práce (bakalářská) na Vysokém učení technickém v Brně, Fakulta elektrotechniky a komunikačních technologií. Vedoucí diplomové práce doc. Ing. Milan Chmelař, CSc..
54. NEVŠÍMALOVÁ, S., et al. 2002. In BOJAR, M. *Obrna lícního nervu. Česká a slovenská neurologie a neurochirurgie* [online]. 2007, roč.70/103, č. 6, 613 – 624. [cit. 2012-04-10]. Dostupné z: http://www.prolekare.cz/pdf?ida=nn_07_06_01.pdf.
55. OPAVSKÝ, J. 2003. In VOLESKÁ, K. *Problematika fyzioterapie u parézy nervus facialis*. Olomouc, 2011. 79 s. Diplomová práce (bakalářská) na UPOL FTK. Vedoucí diplomové práce Mgr. Amr Zaatar Ph.D.
56. PAVLŮ, D. *Speciální fyzioterapeutické koncepty a metody I., 2. vyd.* Brno: CERM, 2003. ISBN 80-7204-312-9
57. PECHAN, J. 1972. In BOJAR, M. *Obrna lícního nervu. Česká a slovenská neurologie a neurochirurgie* [online]. 2007, roč.70/103, č. 6, 613 – 624. [cit. 2012-04-10]. Dostupné z: http://www.prolekare.cz/pdf?ida=nn_07_06_01.pdf.
58. PECHAN, J., VYHNÁNKOVÁ, E. 1978. In BOJAR, M. *Obrna lícního nervu. Česká a slovenská neurologie a neurochirurgie* [online]. 2007, roč.70/103, č. 6, 613 – 624. [cit. 2012-04-10]. Dostupné z: http://www.prolekare.cz/pdf?ida=nn_07_06_01.pdf.
59. PEITERSEN, E. Bell's Palsy: The Spontaneous Course of 2,500 Peripheral Facial Nerve Palsies of Different Etiologies. *Acta Oto-laryngologica* [online]. 2002, Vol. 122, No. 7, p. 4-30. [cit. 2012-04-10]. Dostupné z: <http://informahealthcare.com/doi/abs/10.1080/000164802760370736>.
60. PODĚBRADSKÝ, J., VAŘEKA, I. *Fyzikální terapie*, 1. vyd. Praha: Grada Publishing, 1998. ISBN 80-7169-661-7

61. RAMOS, C.S. et al. Paralisia de Bell subsequente a ritidoplastia: Bell's palsy subsequent to rhytidectomy. *Revista Brasileira de Cirurgia Plástica* [online]. 2011, (Impr.) vol. 26, No. 2, p. 370-373. [cit. 2012-04-19]. Dostupné z: http://www.scielo.br/scielo.php?pid=S1983-51752011000200030&script=sci_arttext
62. ROWLANDS, S. et al. 2002. In BOJAR, M. Obrna lícního nervu. *Česká a slovenská neurologie a neurochirurgie* [online]. 2007, roč.70/103, č. 6, 613 – 624. [cit. 2012-04-10]. Dostupné z: http://www.prolekare.cz/pdf?ida=nn_07_06_01.pdf.
63. SÁNCHEZ-CHAPUL, L. et al. Bell's palsy. A prospective, longitudinal, descriptive, and observational analysis of prognosis factors for recovery in Mexican patients. *Revista de investigación clínica* [online]. 2011, vol. 63, No. 4, p. 361-369. [cit. 2012-04-19]. Dostupné z: <http://www.ncbi.nlm.nih.gov/pubmed/22364035>
64. SCHMUTZHARD, E. 2001. In BOJAR, M. Obrna lícního nervu. *Česká a slovenská neurologie a neurochirurgie* [online]. 2007, roč.70/103, č. 6, 613 – 624. [cit. 2012-04-10]. Dostupné z: http://www.prolekare.cz/pdf?ida=nn_07_06_01.pdf.
65. SKOGMAN, B. et al. 2003. In BOJAR, M. Obrna lícního nervu. *Česká a slovenská neurologie a neurochirurgie* [online]. 2007, roč.70/103, č. 6, 613 – 624. [cit. 2012-04-10]. Dostupné z: http://www.prolekare.cz/pdf?ida=nn_07_06_01.pdf.
66. ŠIDÁKOVÁ, S. 2009. In VOLESKÁ, K. *Problematika fyzioterapie u parézy nervus facialis*. Olomouc, 2011. 79 s. Diplomová práce (bakalářská) na UPOL FTK. Vedoucí diplomové práce Mgr. Amr Zaatar Ph.D.
67. ŠKEŘÍK, P. 1985. In BOJAR, M. Obrna lícního nervu. *Česká a slovenská neurologie a neurochirurgie* [online]. 2007, roč.70/103, č. 6, 613 – 624. [cit. 2012-04-10]. Dostupné z: http://www.prolekare.cz/pdf?ida=nn_07_06_01.pdf.
68. TANOVIC, E. Influence of early physiotherapy to recovery after Paresis N. Facialis. *HealthMED* [online]. 2009, vol. 3, No. 1, p. 61-65. [cit. 2012-04-10]. Dostupné z: <http://www.healthmedjournal.110mb.com/files/vol03-no1.pdf#page=61>.
69. TEIXEIRA, L.J. et al. Physical therapy for Bell's palsy (idiopathic facial paralysis), *Cochrane Database of Systematic Reviews* [online]. 2011, Issue 12.

- Art. No.: CD006283. [cit. 2012-04-19]. Dostupné z: <http://onlinelibrary.wiley.com/doi/10.1002/14651858.CD006283.pub3/abstract>
70. THOMAYER, J. 1893. In BOJAR, M. Obrna lícního nervu. *Česká a slovenská neurologie a neurochirurgie* [online]. 2007, roč.70/103, č. 6, 613 – 624. [cit. 2012-04-10]. Dostupné z: http://www.prolekare.cz/pdf?ida=nn_07_06_01.pdf.
71. TOBOLOVÁ, M. *Mikroimpulzní stimulace a její léčebné využití ve fyziotrické léčbě*. Brno, 2010. 50 s. Diplomová práce (bakalářská) na Vysokém učení technickém v Brně, Fakulta elektrotechniky a komunikačních technologií. Vedoucí diplomové práce doc. Ing. Milan Chmelař, CSc..
72. TUDZHAROVA-GJORGOVA, S. et al. Facial nerve paralysis treatment: Facial symmetry at rest. *ACTA MORPHOLOGICA* [online]. 2006, vol. 3, No. 2, p. 39-45. [cit. 2012-04-10]. Dostupné z: <http://www.webdoctor.com.mk/Upload/ContentManagement/Files/ActaMorfologica-3.pdf#page=39>
73. ÚZIS ČR 2002. In BOJAR, M. Obrna lícního nervu. *Česká a slovenská neurologie a neurochirurgie* [online]. 2007, roč.70/103, č. 6, 613 – 624. [cit. 2012-04-10]. Dostupné z: http://www.prolekare.cz/pdf?ida=nn_07_06_01.pdf.
74. VARGAS, J.T. Low-Level Laser Acupuncture. *Medical Acupuncture* [online]. 2005, vol. 16, No. 2, p. 38-41. [cit. 2012-04-19]. Dostupné z: http://www.medicalacupuncture.org/aama_marf/journal/vol16_2/article_6.html
75. VÉLE, F. *Kineziologie: Přehled klinické kineziologie a patokineziologie pro diagnostiku a terapii poruch pohybové soustavy*, 2. vyd. Praha: TRITON, 2006. ISBN 80-7254-837-9
76. VIEGAS, V.N. et al. *Low Level Laser Therapy associated with Bell's palsy treatment* [online]. 2006 [cit. 2012-04-19]. Dostupné z: <http://www.lasercaretherapy.com/downloads/resources/BELLS%20PALSEY5.pdf>
77. VOLESKÁ, K. *Problematika fyzioterapie u parézy nervus facialis*. Olomouc, 2011. 79 s. Diplomová práce (bakalářská) na UPOL FTK. Vedoucí diplomové práce Mgr. Amr Zaatar Ph.D.
78. VYSOKÝ, R., KONEČNÝ, P. 2007. In KONEČNÝ, P., VYSOKÝ, R. Rehabilitace orofaciální oblasti při centrální paréze lícního nervu. *Rehabilitace a fyzikální lékařství*, 2010, roč. 17, č. 3, s. 123-126.

79. VYSOKÝ, R., KONEČNÝ, P. Výsledky cílené orofaciální rehabilitace u neurologických pacientů s poruchou artikulace a fonace. *Rehabilitace a fyzikální lékařství*, 2007, roč. 14, č. 1, s. 18-23.
80. WANG, B., WANG, J., LI, H. Observation on therapeutic effect of peripheral facial paralysis treated by string puncture combined with electroacupuncture. *Zhongguo Zhen Jiu = Chinese acupuncture and moxibustion* [online]. 2011, vol. 31, No. 1, p. 47-50. [cit. 2012-04-19]. Dostupné z: <http://www.ncbi.nlm.nih.gov/pubmed/21355158>
81. WARD, A. R., SHKURATOVA, N. 2002. In TOBOLOVÁ, M. *Mikroimpulzní stimulace a její léčebné využití ve fyziatrické léčbě*. Brno, 2010. 50 s. Diplomová práce (bakalářská) na Vysokém učení technickém v Brně, Fakulta elektrotechniky a komunikačních technologií. Vedoucí diplomové práce doc. Ing. Milan Chmelař, CSc..
82. ZEL-BAB, M.F. et al. Facial Nerve Palsy Incidence, Clinical Feature, and Prognosis in ALMadinah AL-Munawarah. *Journal of Basic and Applied Scientific Research* [online]. 2011, vol. 11, No. 1, p. 2131-2136 [cit. 2012-04-19]. Dostupné z: [http://www.textroad.com/pdf/JBASR/J.%20Basic.%20Appl.%20Sci.%20Res.,%201\(11\)2131-2136,%202011.pdf](http://www.textroad.com/pdf/JBASR/J.%20Basic.%20Appl.%20Sci.%20Res.,%201(11)2131-2136,%202011.pdf)
83. ZEMANOVÁ, M. et al. 2003. In VOLESKÁ, K. *Problematika fyzioterapie u parézy nervus facialis*. Olomouc, 2011. 79 s. Diplomová práce (bakalářská) na UPOL FTK. Vedoucí diplomové práce Mgr. Amr Zaatar Ph.D.
84. ZHOU, M., HE. L. et al. Acupuncture for Bell's palsy (Review). *The Cochrane Library* [online]. 2009, Issue 1 [cit. 2012-04-19]. Dostupné z: http://www.thecochranelibrary.com/SpringboardWebApp/userfiles/ccoch/file/Acupuncture_ancient_traditions/CD002914.pdf
85. ZSAI, H., CHANG, L. et al. Epidemiology and treatment of Bell's palsy in children in northern Taiwan. *Journal of microbiology, immunology and infection*. [online]. 2009, vol. 42, No. 4, p. 351-356. [cit. 2012-04-19]. Dostupné z: <http://www.ncbi.nlm.nih.gov/pubmed/19949760>

Přílohy

Seznam příloh:

- Příloha 1. Žádost o vyjádření etické komise
- Příloha 2. Návrh informovaného souhlasu

Seznam obrázků:

- Obrázek 1. Centrální a periferní obrna n. facialis
- Obrázek 2. Extrakraniální větve n. facialis
- Obrázek 3. Intra a extrakraniální část n. facialis
- Obrázek 4. Mimické svaly obličeje; pohled zředu
- Obrázek 5. Směry tahů za štěrbinu úst a působení svalů na štěrbinu rtů a očí
- Obrázek 6. Platysma
- Obrázek 7. Bellova obrna
- Obrázek 8. Stav mimiky pacientky (hospitalizace)
- Obrázek 9. Stav mimiky pacientky (30.1.2012 před terapií)
- Obrázek 10. Stav mimiky pacientky (30.1.2012 po terapii)
- Obrázek 11. Stav mimiky pacientky na konci terapie

Seznam tabulek:

- Tabulka 1. Vstupní vyšetření svalové síly dle Jandy
- Tabulka 2. Průběžné hodnocení svalové síly dle Jandy
- Tabulka 3. Průběžné hodnocení svalové síly dle Jandy
- Tabulka 4. Průběžné hodnocení svalové síly dle Jandy
- Tabulka 5. Průběžné hodnocení svalové síly dle Jandy
- Tabulka 6. Průběžné hodnocení svalové síly dle Jandy
- Tabulka 7. Průběžné hodnocení svalové síly dle Jandy
- Tabulka 8. Průběžné hodnocení svalové síly dle Jandy
- Tabulka 9. Průběžné hodnocení svalové síly dle Jandy

- Tabulka 10. Průběžné hodnocení svalové síly dle Jandy
- Tabulka 11. Průběžné hodnocení svalové síly dle Jandy
- Tabulka 12. Výstupní vyšetření svalové síly dle Jandy

Seznam grafů:

- Graf 1. Shrnutí průběhu terapie – hodnocení změny svalové síly dle Jandy



UNIVERZITA KARLOVA V PRAZE
FAKULTA TĚLESNÉ VÝCHOVY A SPORTU
Josef Martího 31, 162 52 Praha 6-Vešlavín
tel.: 220 171 111
<http://www.ftvs.cuni.cz/>

Žádost o vyjádření etické komise UK FTVS

k projektu výzkumné, doktorské, diplomové (bakalářské) práce, zahrnující lidské účastníky

Název: Rehabilitační léčba periferní parézy n. facialis

Forma projektu: bakalářská práce

Autor (hlavní řešitel): Lenka Zachová

Školitel (v případě studentské práce): MUDr. David Pánek

Popis projektu:

Kazuistika fyzioterapeutické péče s diagnózou periferní parézy n. facialis bude zpracována pod odborným dohledem zkušeného fyzioterapeuta v Nemocnici Kladno, oddělení rehabilitace.

Zajištění bezpečnosti pro posouzení odborníky:

Veškeré vyšetřovací metody i terapeutické postupy budou v spolupráci s pacientem aplikovány pouze neinvazivně, žádný invazivní postup nebude použit.

Etické aspekty výzkumu

Osobní údaje získané z šetření nebudou zveřejněny

Návrh informovaného souhlasu (přiložen)

V Praze dne: 15. 12. 2011

Podpis autora:

Vyjádření etické komise UK FTVS

Složení komise: Doc. MUDr. Staša Bartůňková, CSc.

Prof. Ing. Václav Bunc, CSc.

Prof. PhDr. Pavel Slepíčka, DrSc.

Doc. MUDr. Jan Heller, CSc.

Projekt práce byl schválen Etickou komisí UK FTVS pod jednacím číslem: 0198/2011

dne: 22. 12. 2011

Etická komise UK FTVS zhodnotila předložený projekt a neshledala žádné rozpory s platnými zásadami, předpisy a mezinárodními směrnici pro provádění biomedicínského výzkumu, zahrnujícího lidské účastníky.

Řešitel projektu splnil podmínky nutné k získání souhlasu etické komise.

UNIVERZITA KARLOVA v Praze
Fakulta tělesné výchovy a sportu
Josef Martího 31, 162 52, Praha 6

podpis předsedy EK

INFORMOVANÝ SOUHLAS

V souladu se Zákonem o péči o zdraví lidu (§ 23 odst. 2 zákona č.20/1966 Sb.) a Úmluvou o lidských právech a biomedicině č. 96/2001, Vás žádám o souhlas k vyšetření a následné terapii. Dále Vás žádám o souhlas k nahlížení do Vaší dokumentace osobou získávající způsobilost k výkonu zdravotnického povolání v rámci praktické výuky a s uveřejněním výsledků terapie v rámci bakalářské práce na FTVS UK. Osobní data v této studii nebudou uvedena.

Dnešního dne jsem byla odborným pracovníkem poučena o plánovaném vyšetření a následné terapii. Prohlašuji a svým dále uvedeným vlastnoručním podpisem potvrzuji, že odborný pracovník, který mi poskytl poučení, mi osobně vysvětlil vše, co je obsahem tohoto písemného informovaného souhlasu, a měla jsem možnost klást mu otázky, na které mi řádně odpověděl.

Prohlašuji, že jsem shora uvedenému poučení plně porozuměla a výslovně souhlasím s provedením vyšetření a následnou terapií.

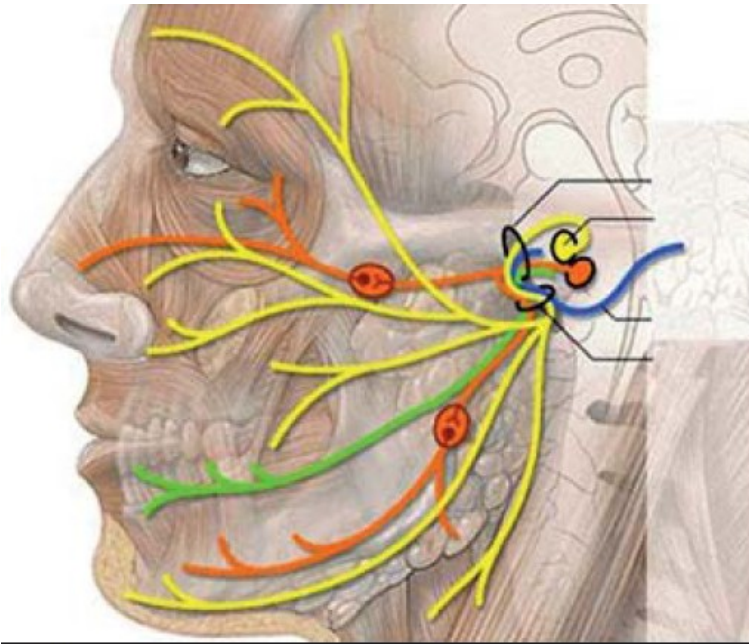
Souhlasím s nahlížením níže jmenované osoby do mé dokumentace a s uveřejněním výsledků terapie v rámci studie.

Datum:.....

Osoba, která provedla poučení:.....

Podpis osoby, která provedla poučení:.....

Vlastnoruční podpis pacienta:.....



Vlákna:

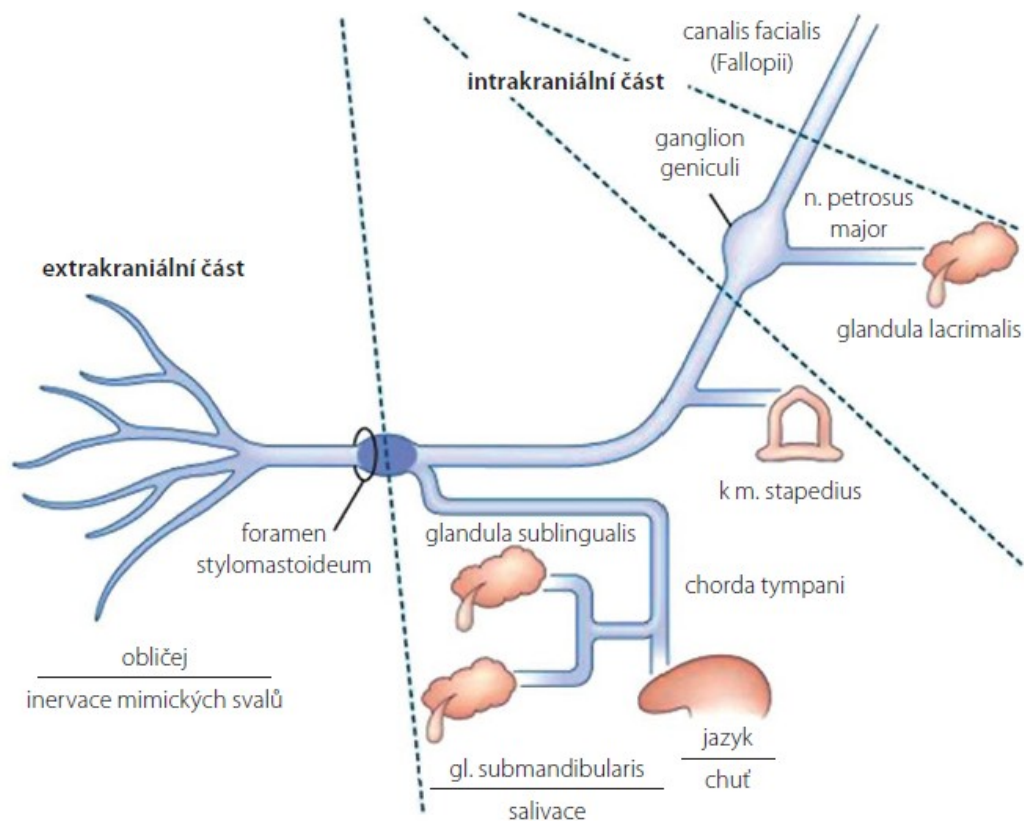
■ motorická

■ senzorická chuť

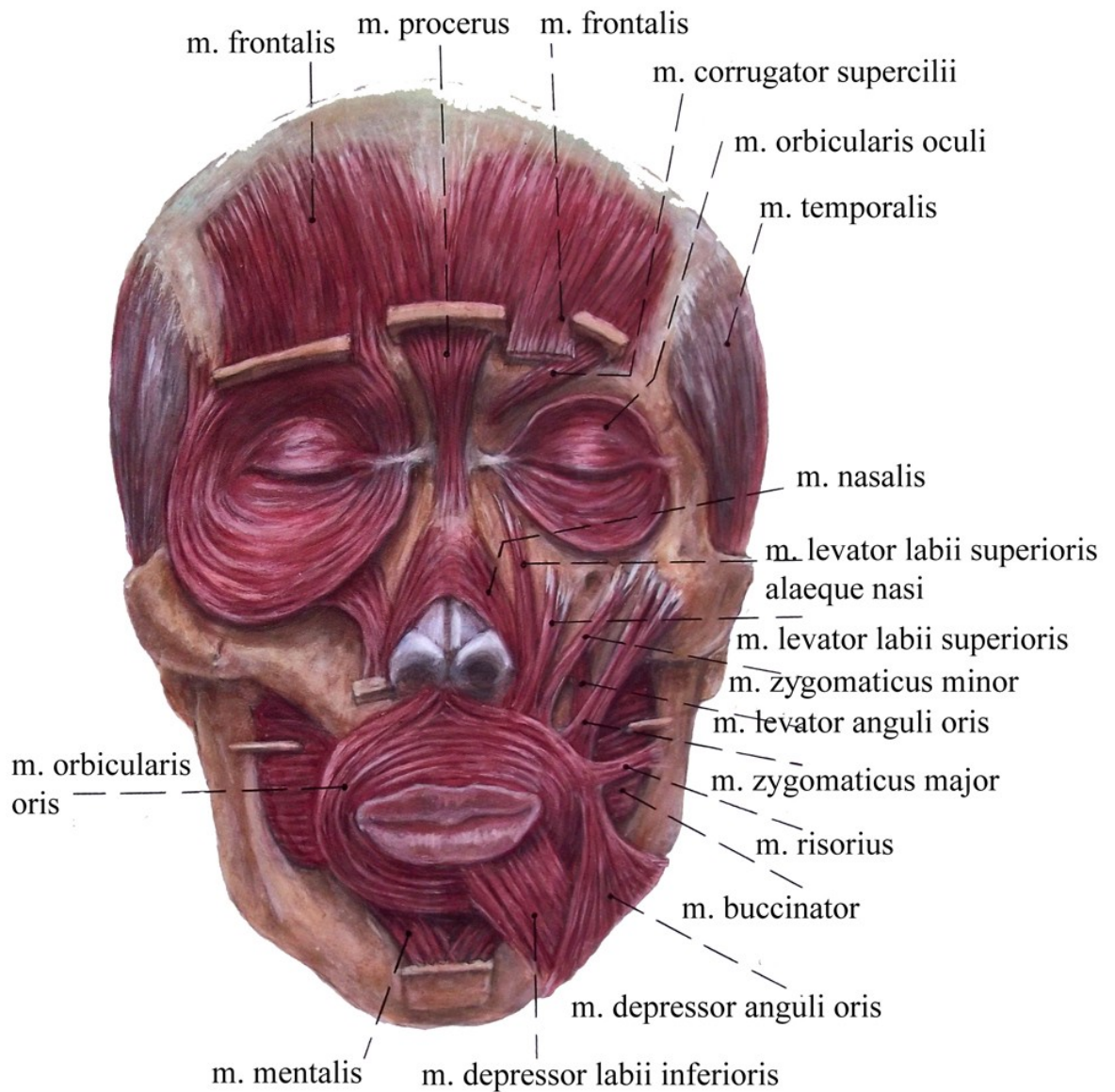
■ parasymptická

■ senzitivní

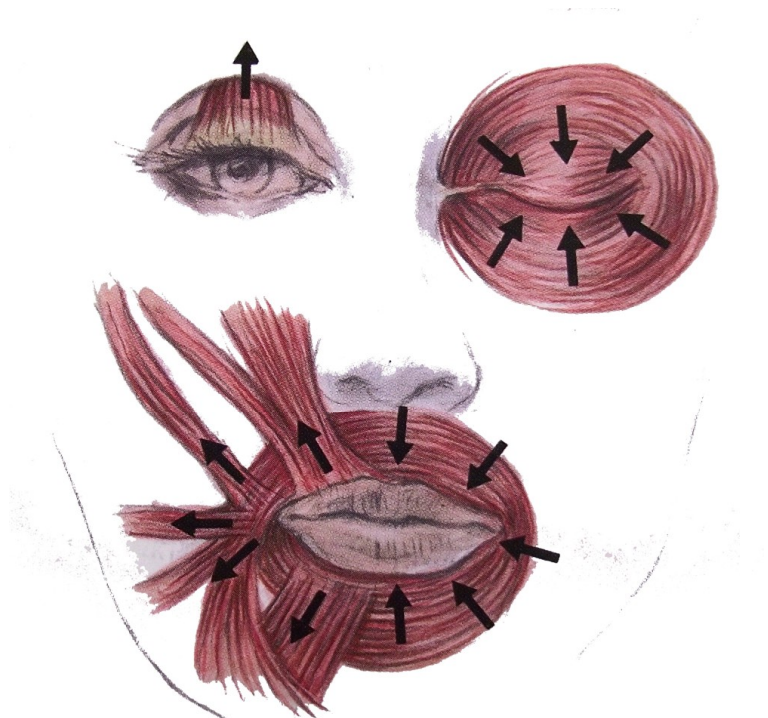
Obrázek 2. Extrakraniální větve n. facialis (AMBLER, Z. Periferní paréza nervus facialis. *Interní medicína pro praxi*, 2010, roč. 12, č. 9, s. 447. [cit. 2012-04-10]. Dostupné z: <http://www.internimedica.cz/pdfs/int/2010/09/13.pdf>.)



Obrázek 3. Intra a extrakraniální část n. facialis (AMBLER, Z. Periferní paréza nervus facialis. *Interní medicína pro praxi*, 2010, roč. 12, č. 9, s. 447. [cit. 2012-04-10]. Dostupné z: <http://www.internimedica.cz/pdfs/int/2010/09/13.pdf>.)

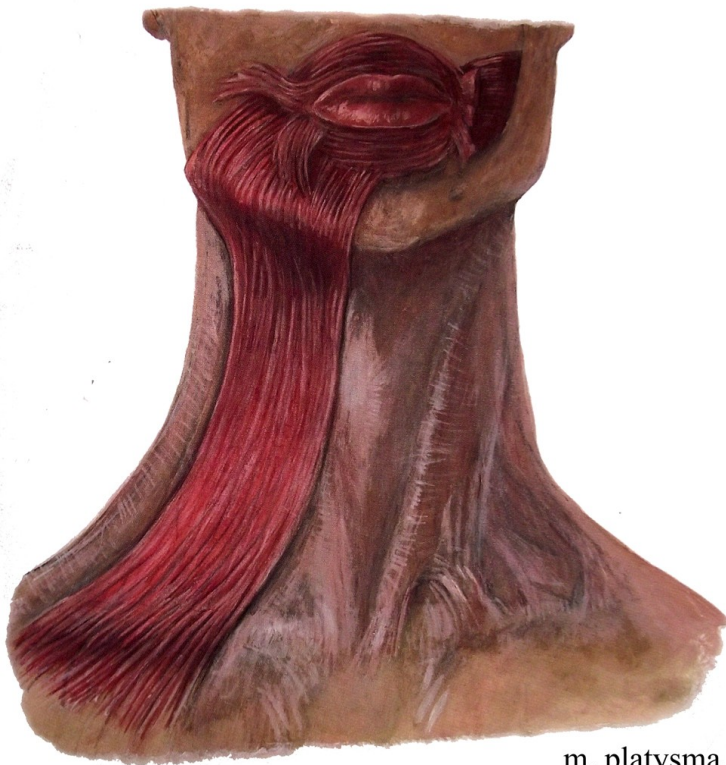

Obrázek 4. Mimické svaly obličeje; pohled zředu (ČIHÁK, R. *Anatomie 3*, 2. vyd. Praha: Grada Publishing, 2004, str. 377. ISBN 80-247-1132-X, pro potřeby bakalářské práce upravila Lenka Zachová)



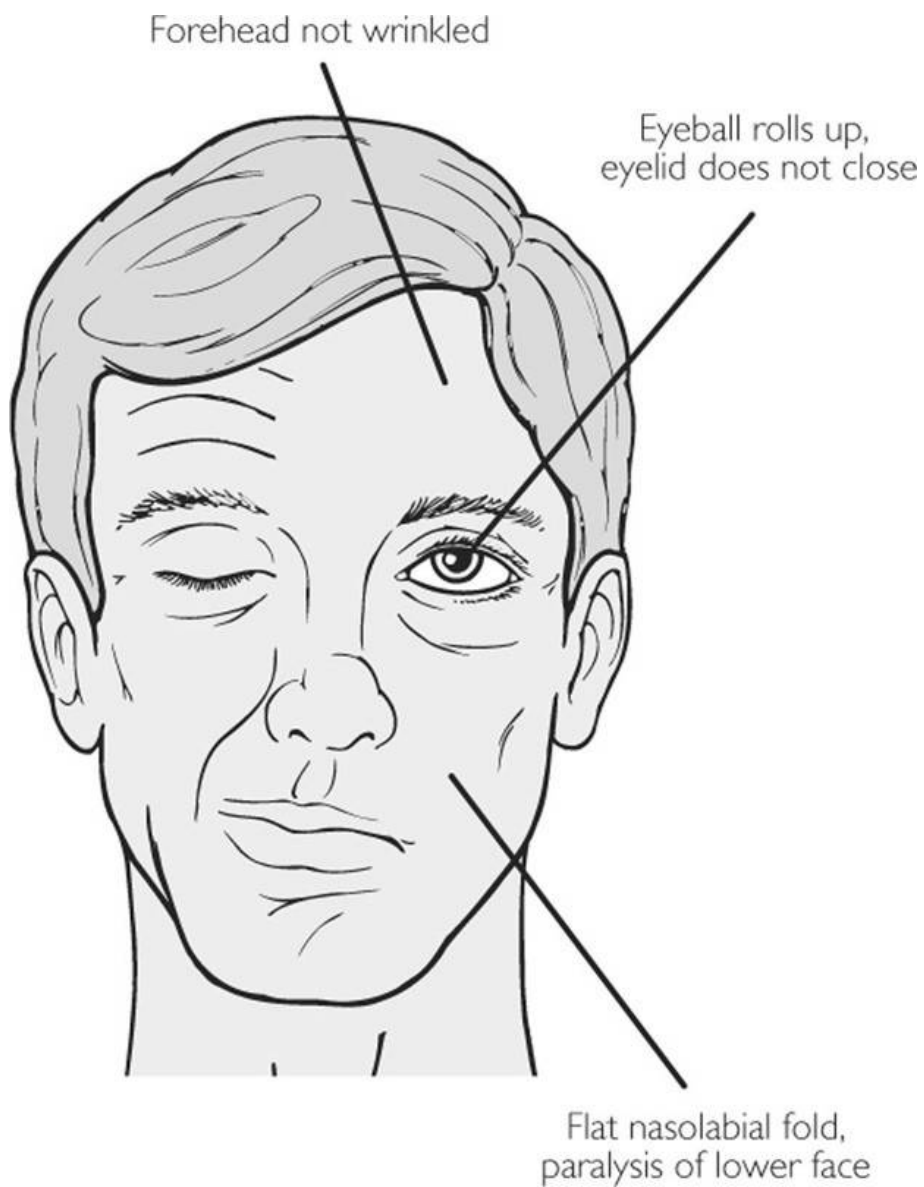
Směry tahů za štěrbinu úst a působení svalů na štěrbinu rtů a očních víček.

Obrázek 5. Směry tahů za štěrbinu úst a působení svalů na štěrbinu rtů a očí (ČIHÁK, R. *Anatomie* 3, 2. vyd. Praha: Grada Publishing, 2004, str. 378. ISBN 80-247-1132-X, pro potřeby bakalářské práce upravila Lenka Zachová)

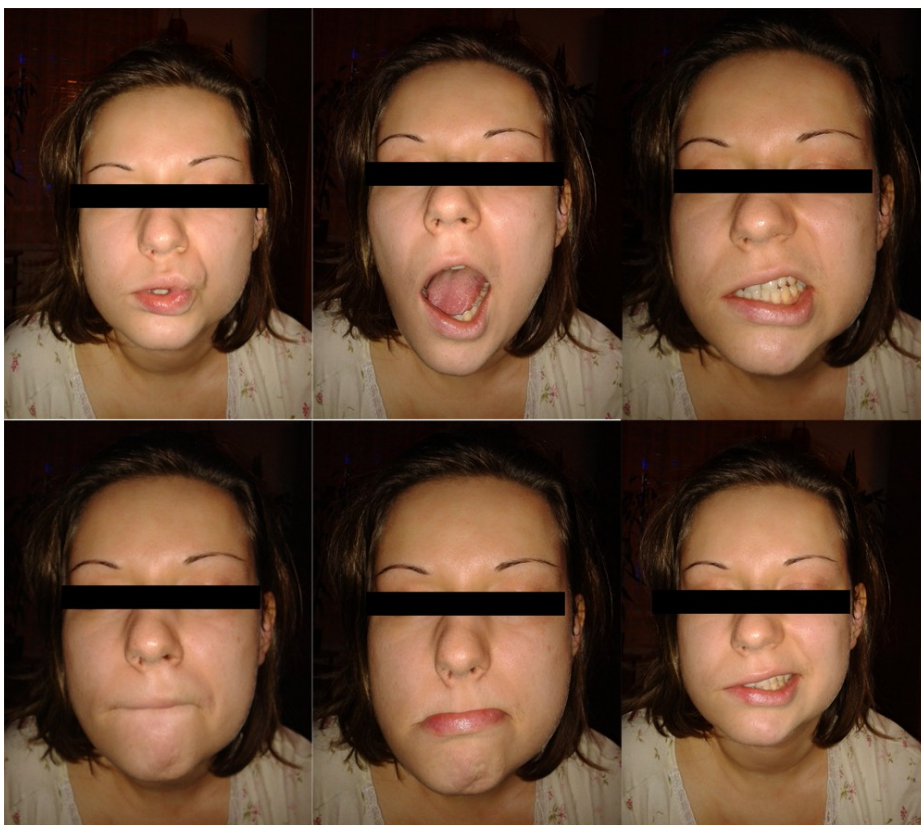

m. platysma

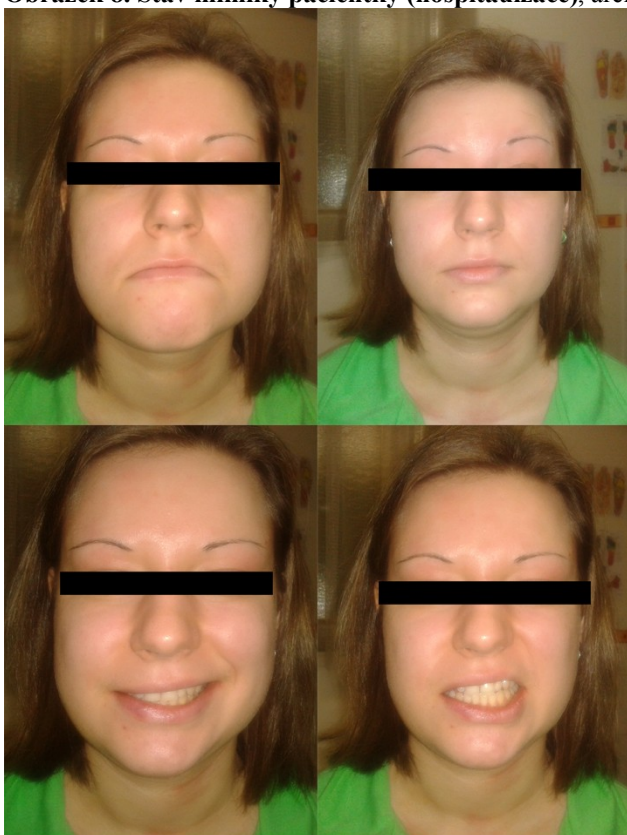Obrázek 6. Platysma (ČIHÁK, R. *Anatomie* 3, 2. vyd. Praha: Grada Publishing, 2004, str. 383. ISBN 80-247-1132-X, pro potřeby bakalářské práce upravila Lenka Zachová)



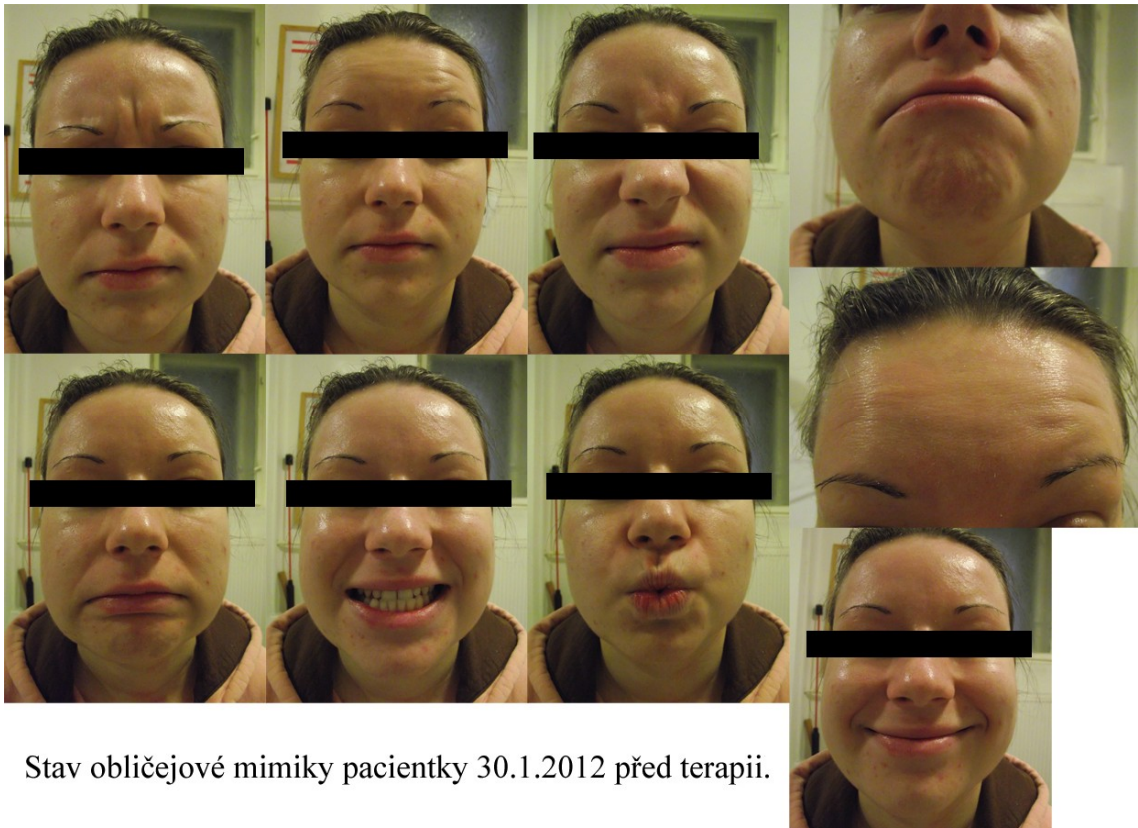Obrázek 7. Bellova obrna (Anonymous, <http://medical-dictionary.thefreedictionary.com/Facial-nerve+palsy>)



Stav obličejové mimiky pacientky v době její hospitalizace.
Obrázek 8. Stav mimiky pacientky (hospitalizace), archiv pacientky



Stav obličejové mimiky pacientky 13.1.2012.
Obrázek 9. Stav mimiky pacientky (13.1.2012), archiv pacientky



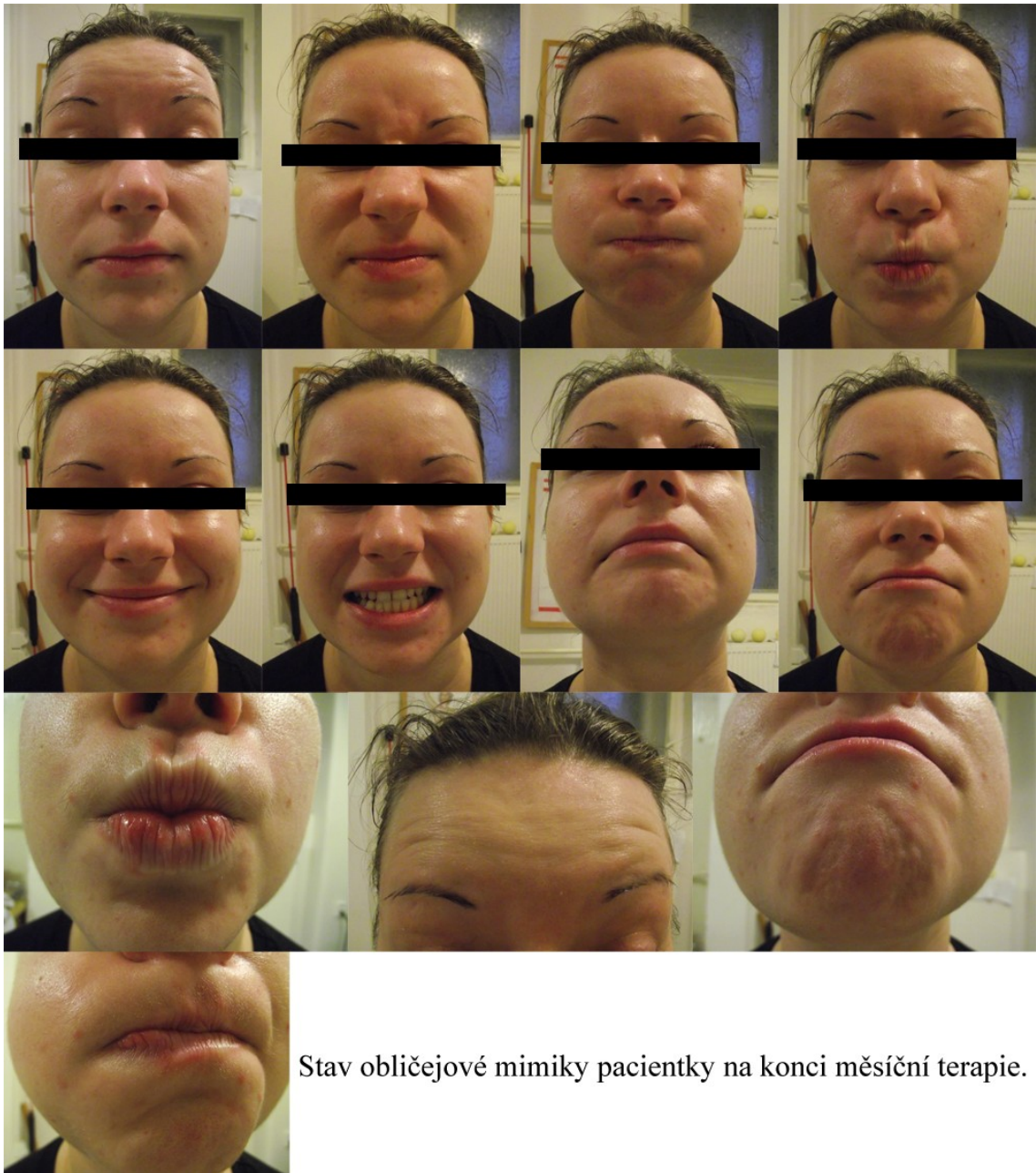Stav obličejové mimiky pacientky 30.1.2012 před terapií.

Obrázek 10. Stav mimiky pacientky (30.1.2012 před terapií), archiv autorky



Stav obličejové mimiky pacientky 30.1.2012 po terapii.

Obrázek 11. Stav mimiky pacientky (30.1.2012 po terapii), archiv autorky

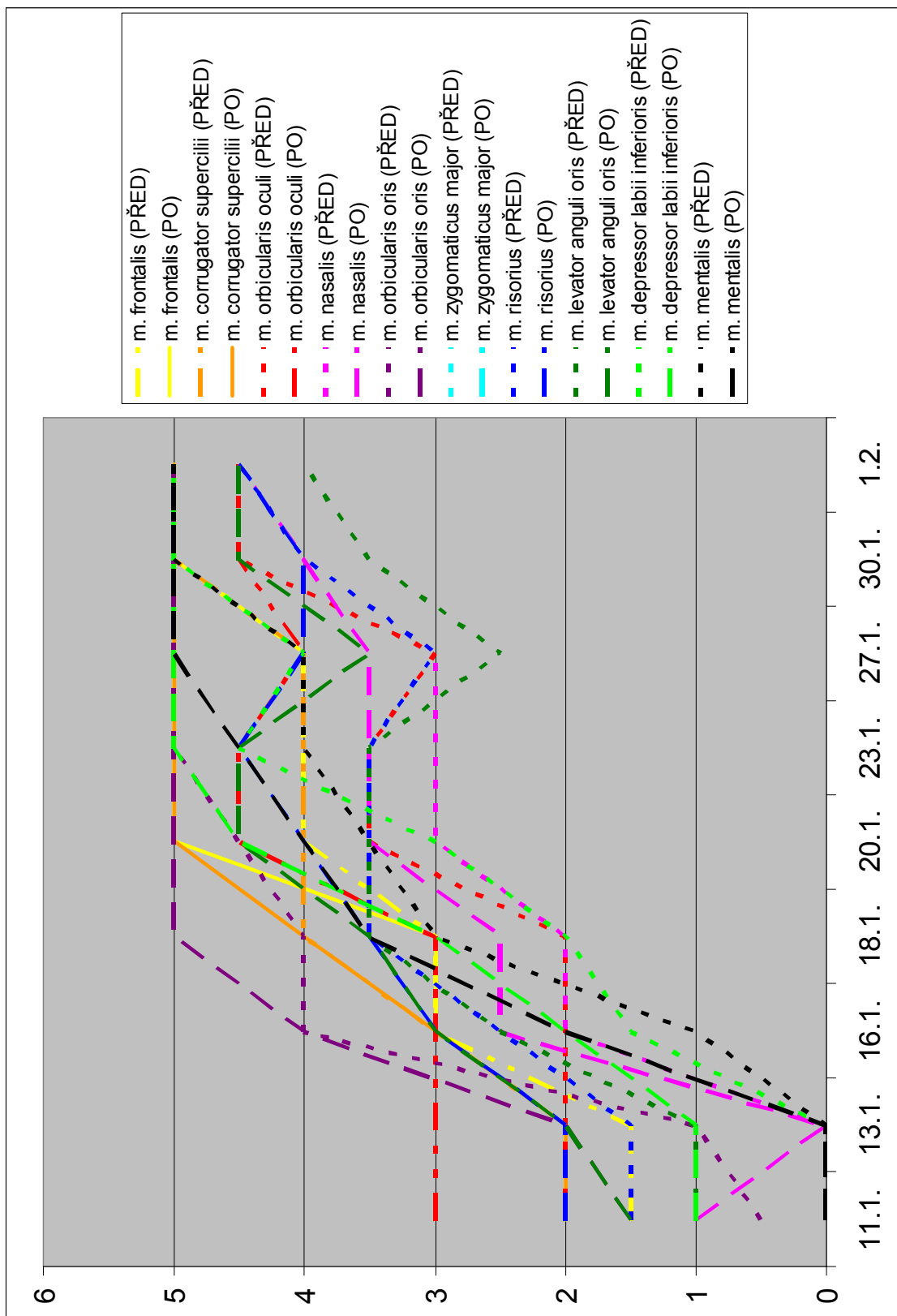


Stav obličejové mimiky pacientky na konci měsíční terapie.

Obrázek 12. Stav mimiky pacientky na konci terapie, archiv autorky

Tabulka 12. Shrnutí průběhu terapie – hodnocení změny svalové síly dle Jandy

PŘED TERAPIÍ	11.1.	13.1.	16.1.	18.1.	20.1.	23.1.	27.1.	30.1.	1.2.
m. frontalis	1,5	1,5	3	3	4	4	4	5	5
m. corrugator supercilii	2	2	3	4	4	4	4	5	5
m. orbicularis oculi	2	2	2	2	3,5	3,5	3	4,5	4,5
m. nasalis	0	0	2	2	3	3	3	4	4,5
m. orbicularis oris	0,5	1	4	4	4,5	5	5	5	5
m. zygomaticus major	1,5	1,5	2,5	3,5	3,5	3,5	3	4	4,5
m. risorius	1,5	1,5	2,5	3,5	3,5	3,5	3	4	4,5
m. levator anguli oris	1	1	2,5	3,5	3,5	3,5	2,5	3,5	4
m. depressor labii inferioris	0	0	1,5	2	3	4,5	4	5	5
m. mentalis	0	0	1	3	3,5	4	4	5	5
PO TERAPII	11.1.	13.1.	16.1.	18.1.	20.1.	23.1.	27.1.	30.1.	1.2.
m. frontalis	2	2	3	3	5	5	5	5	5
m. corrugator supercilii	2	2	3	4	5	5	5	5	5
m. orbicularis oculi	3	3	3	3	4,5	4,5	4	4,5	4,5
m. nasalis	1	0	2,5	2,5	3,5	3,5	3,5	4	4,5
m. orbicularis oris	1,5	2	4	5	5	5	5	5	5
m. zygomaticus major	2	2	3	3,5	4	4,5	4	4	4,5
m. risorius	2	2	3	3,5	4	4,5	4	4	4,5
m. levator anguli oris	1,5	2	3	3,5	4,5	4,5	3,5	4,5	4,5
m. depressor labii inferioris	1	1	2	3	4,5	5	5	5	5
m. mentalis	0	0	2	3,5	4	4,5	5	5	5



Graf 1. Shrnutí průběhu terapie – hodnocení změny svalové síly dle Jandy