

UNIVERZITA KARLOVA V PRAZE
FAKULTA TĚLESNÉ VÝCHOVY A SPORTU

BAKALÁŘSKÁ PRÁCE

2012

Michaela Sábelová

UNIVERZITA KARLOVA V PRAZE
FAKULTA TĚLESNÉ VÝCHOVY A SPORTU

**Kazuistika fyzioterapeutické péče o pacienta s diagnózou
plastika předního zkříženého vazů kolenního kloubu**

Bakalářská práce

Vedoucí bakalářské práce:

Mgr. Irena Novotná

Vypracovala:

Michaela Sábelová

Praha, duben 2012

Prohlašuji, že jsem závěrečnou bakalářskou práci zpracovala samostatně a že jsem uvedla všechny použité informační zdroje a literaturu. Tato práce ani její podstatná část nebyla předložena k získání jiného nebo stejného akademického titulu.

V Praze, dne 27. dubna 2012

.....

Evidenční list

Souhlasím se zapůjčením své bakalářské práce ke studijním účelům. Uživatel svým podpisem stvrzuje, že tuto bakalářskou práci použil ke studiu a prohlašuje, že ji uvede mezi použitými prameny.

Jméno a příjmení: Fakulta / katedra: Datum vypůjčení: Podpis:

Poděkování

Ráda bych tímto poděkovala vedoucí mé práce Mgr. Ireně Novotné za ochotu, odborné vedení a cenné rady. Dále bych chtěla poděkovat zaměstnancům Oblastní nemocnice Kladno a mému pacientovi za trpělivost a spolupráci během mé souvislé praxe a také mým rodičům, kteří mě po celou dobu studia podporovali.

Souhrn

Název: Kazuistika fyzioterapeutické péče o pacienta s diagnózou plastika předního zkříženého vazů kolenního kloubu

Cíle: Cílem mé práce bylo blíže se seznámit s problematikou nestability kolenního kloubu, jejím řešením pomocí plastiky předního zkříženého vazů a následným zpracováním kazuistiky na toto téma.

Abstrakt: Tato práce je složena ze dvou částí, obecné a speciální, na kterou byla zaměřena větší pozornost.

V obecné části se dozvíme základní informace o anatomii, biomechanice a kineziologii kolenního kloubu. Dále je zde popsán mechanismus poranění měkkého kolene, způsob vyšetření a diagnostiky, léčba ruptury LCA pomocí konzervativního i operačního řešení a léčebná rehabilitace před zákrokem i po něm.

Ve speciální části najdeme kazuistiku pacienta po plastice předního zkříženého vazů. Ta vznikla během souvislé odborné praxe, kterou jsem absolvovala na přelomu ledna a února v Oblastní nemocnici Kladno.

Klíčová slova: kolenní kloub, poranění měkkého kolena, přední zkřížený vaz, fyzioterapie pro plastice LCA, kazuistika

Summary

Title: Case study of Physiotherapy Treatment of a Patient after Reconstruction of Ligamentum Cruciatum Anterius

Objectives: The purpose of this work is to familiarize myself more closely with problems of instability of the knee, its solution by plastic anterior cruciate ligamentum and subsequent making of the case of study on this topic.

Abstract: This work consists of two parts, general and special. On the special one was focused more attention.

In the general part we can learn basic information about anatomy, biomechanics and kinesiology of the knee. There is described the mechanism of injury of a soft knee, methods of examination and diagnosis, treatment of LCA rupture with conservative and surgical treatment and rehabilitation before and after a surgery.

The special part gives a detailed description of the case of study of a patient after ACL rupture. The study has been made during the continuous professional experience, which I undertook at the end of January and February in the Regional Hospital Kladno.

Keywords: knee, soft knee injury, anterior cruciate ligamentum, physiotherapy after ACL reconstruction, case of study

OBSAH

OBSAH.....	8
1 ÚVOD.....	10
2 TEORETICKÁ ČÁST.....	11
2.1 Anatomie kolenního kloubu	11
2. 1. 1 Femur.....	11
2. 1. 3 Patela	12
2. 1. 4 Kloubní pouzdro	12
2.2 Stabilizátory kolenního kloubu.....	12
2. 2. 1 Kapsulární stabilizátory	13
2. 2. 2 Intraartikulární stabilizátory	14
2. 2. 2. 1 Menisky	14
2. 2. 2. 2 Zkřížené vazy	14
2. 3 Bursy kolenního kloubu	15
2. 4 Nervové zásobení	15
2. 5 Cévní zásobení.....	16
2.6 Biomechanika a kineziologie kolenního kloubu	16
2. 6. 1 Svaly provádějící flexi kolenní kloubu.....	18
2. 6. 2 Svaly provádějící extenzi kolenního kloubu	19
2. 6. 3 Svaly provádějící zevní rotaci kolenního kloubu	19
2. 6. 4 Svaly provádějící vnitřní rotaci kolenního kloubu	19
2. 8 Traumatické poranění měkkého kolena.....	19
2. 8. 1 Vyšetření kolenního kloubu	19
2. 8. 2 Vyšetření česky	20
2. 8. 3 Vyšetření stability kolenního kloubu.....	21
2. 8. 4 Příčiny úrazu.....	22
2. 8. 5 Mechanismy úrazu.....	23
2. 8. 6 Poranění LCA	23
2. 8. 6 Klasifikace poranění ligament	23
2. 8. 7 Diagnostika poranění LCA	24
2. 11 Léčba	24

2. 11. 1 Konzervativní řešení.....	24
2. 11. 2 Operativní řešení.....	25
2. 11. 2. 1 Historie	25
2. 11. 2. 1 Současnost	25
2.12 Rehabilitace	26
2. 12. 1 Předoperační fáze	27
2. 12. 2 Časná pooperační fáze	27
2. 12. 3 Pooperační fáze.....	28
2. 12. 4 Pozdní pooperační fáze.....	29
2. 12. 5 Rekonvalescenční fáze	29
2. 12 Prognóza	29
2. 13 Prevence	29
3 ČÁST SPECIÁLNÍ	1
3.1 Metodika práce	31
3.2 Kazustika	32
Anamnéza	32
1. terapeutická jednotka: ÚT 31. 1. 2012, den před operací.....	34
ST 1. 2. 2012 - operace, den 0.	44
2. terapeutická jednotka: ČT 2. 2. 2012 - 1. den po operaci.....	44
3. terapeutická jednotka: PÁ 3. 2. 2012 - 2. den po operaci.....	48
4. terapeutická jednotka: PO 6. 2. 2012 - 5. den po operaci.....	51
5. terapeutická jednotka: PÁ 10. 2. 2012 - 8. den po operaci.....	57
6. terapeutická jednotka: PO 13. 2. 2012 - 11. den po operaci.....	61
7. terapeutická jednotka: ST 15. 2. 2012 - 13. den po operaci	65
8. terapeutická jednotka: PÁ 17. 2. 2012 - 16. den po operaci.....	68
3. 3 Dlouhodobý plán	76
3. 5 Zhodnocení efektu terapie	77
4 ZÁVĚR.....	80
5 SEZNAM ZKRATEK	81
6 SEZNAM TABULEK	83
7 SEZNAM OBRÁZKŮ	84
8 SEZNAM POUŽITÉ LITERATURY	85
9 PŘÍLOHY	Chyba! Záložka není definována.

1 ÚVOD

Kolenní kloub je kloub zátěžový, na který jsou kladeny velké nároky z hlediska stability i dynamiky. Se vzrůstající rychlostí a agresivitou především kontaktních sportů jako je například fotbal, hokej nebo basketbal se tyto nároky neustále zvyšují. Proto se v posledních letech setkáváme s poraněním kolenního kloubu, především tzv. měkkého kolena stále častěji. Tato poranění se ale zdaleka netýkají jen profesionálních sportovců. Mezi pacienty se hojně vyskytují i rekreační sportovci, kteří přeceňují své možnosti, nemají dostatečné sportovní vybavení a podceňují důležitost rozcvičení a důkladného strečinku před začátkem sportovní aktivity.

Mezi nejčastěji poraněnou strukturou patří přední zkřížený vaz, který má zásadní vliv na stabilitu kloubu. K poranění dochází buď nepřímo kombinací rotačních a flekčních pohybů nebo přímým násilím na koleno, kdy se tibia posune ventrálním směrem vůči femuru.

V posledních letech došlo ke zlepšení v operativním řešení i fyzioterapeutické péči o pacienty s poraněním kolenního kloubu. Díky tomu se mohou pacienti rychleji vrátit do práce i ke sportu. Pro dobrý výsledek terapie je však nutné dobře porozumět anatomii, biomechanice a neurofyziologickým faktorům ovlivňujícím proces regenerace a rekonvalescence.

Pro vypracování bakalářské práce jsem si zvolila toto téma, protože jsem chtěla blíže proniknout do složité problematiky kolenního kloubu a také z důvodu, že sama provozuji některé sporty, při kterých je incidence poranění vazivových struktur poměrně vysoká.

Cílem mé práce bylo blíže se seznámit s problematikou poranění měkkých struktur a nestabilitou kolenního, které byly řešeny pomocí plastiky předního zkříženého vazy. Zvláštní pozornost věnuji fyzioterapeutické péči po tomto operačním řešení.

2 TEORETICKÁ ČÁST

2.1 Anatomie kolenního kloubu

Kolenní kloub je největší a nejsložitější kloub lidského těla, čemuž odpovídá i jeho stavba. Stýkají se zde tři kosti: kost stehenní (femur), kost holenní (tibia) a česka (patela), jejichž spojení můžeme rozdělit na kloub femorotibiální a femoropatelární. Femorotibiální dále dělíme na mediální a laterální. Každý z nich je meniskem rozdělen na část femoromeniskální a meniskotibiální. Součástí kloubu jsou kromě artikulujících kostí i vazy, svaly, kloubní pouzdro, cévy a nervy. [(Čech a další, 1986), (Dylevský, 1994)]

Obrázky anatomických struktur kolenního kloubu jsou k nalezení v příloze č. 3.

2. 1. 1 Femur

Stehenní kost je nejsilnější kost v lidském těle. Na stavbě kolenního kloubu se podílí její distální konec, který je tvořen dvěma kondyly, laterálním a mediálním. Mezi nimi je fossa intercondylaris. Mediální plocha vnitřního kondylu femuru vybíhá v epicondylus medialis, na němž začíná vnitřní postranní vaz, podobně na laterálním kondylu femuru najdeme epikondylus lateralis se začátkem zevního postranního vaz. Distální kondyly femuru jsou asymetrické. Laterální kondyl tvoří téměř plynulé pokračování diafýzy, zatímco mediální kondyl stojí částečně mimo ni a vyčnívá směrem mediálním, takže tvoří mírný oblou. [(Čihák, 1987), (Čech a další, 1986), (Bartoníček, Heřt, 2004)]

2. 1. 2 Tibie

Holenní kost artikuluje svou proximální částí, která je tvořena laterálním a mediálním kondylem, s femurem. Kloubní plocha mediálního kondylu je oválná a vyhloubená, kloubní plocha laterálního kondylu je menší, okrouhlá a mělká. Mezi oběma kondyly se nachází eminencia intercondylaris vybíhající v tuberculum intercondylare laterale et mediale, které vyčnívá uprostřed mezi kloubními plochami. (Čihák, 1987)

2. 1. 3 Patela

Češka je největší sezamskou kostí, má zhruba tvar trojúhelníku a upíná se na ní čtyřhlavý stehenní sval. Je přiložena k patelární ploše femuru a do kloubu hledí svou zadní stranou, která je pokryta silnou vrstvou chrupavky. Vlastní kloubní plocha je rozdělena cristou patelae na laterální, obvykle větší, a mediální fasetu. [(Čihák, 1987), (Čech a další, 1986), (Bartoniček, Heřt, 2004)]

2. 1 4 Kloubní pouzdro

Na tibiai a patele se kloubní pouzdro upíná na okrajích kloubních ploch, na femuru je místo úponu o něco dále. Pouzdro není přítomno na epikotyloch kostí, kde se upínají svaly a vazy. Z chirurgického hlediska ho můžeme rozdělit na větší část přední a dvě menší části zadní. Ventrální část je od dorsálních oddělena kondyly femuru a zkříženými vazy. Obě dorsální části jsou sevřeny mezi příslušnými kondyly femuru a odděleny pomocí zkřížených vazů. Synoviální vrstva pouzdra má členité upořádání v podobě mnoha řas a duplikatur. Směrem ventrálním se synovie postupně odděluje od fibrózní vrstvy a mezi nimi vzniká vrstva alveolárního tukového vaziva, které vytváří mezi dorsální plochou ligamentum patelae, spodní plochou češky a přední částí area intercondylaris anterior tukový polštář, tzv. Hoffovo těleso. [(Čihák, 1987), (Bartoniček, Heřt, 2004)]

2.2 Stabilizátory kolenního kloubu

Stabilizátory kolenního kloubu dělíme dle funkčního hlediska na pasivní (statické), které jsou tvořeny hlavně vazy a menisky, a dynamické (aktivní) tvořené svaly a jejich fasciemi. Ke statickým stabilizátorům patří tvar kloubních ploch artikulujících kostí, které se na rozdíl jiných velkých kloubů dolní končetiny vůbec nepodílí na stabilitě, proto je vazivový aparát tak mohutný. Z hlediska topografického rozeznáváme stabilizátory kapsulární a intermediální. [(Čech a další, 1986), (Ditmar, 1992), (Dylevský, 1994)]

Statické stabilizátory nelze ovlivnit svalovým tonem. Základem statických stabilizátorů je kloubní pouzdro, které je zesílené řadou vazivových pruhů. Nejdůležitější stabilizační strukturu představují hlavní vazy kolenního kloubu, tj. přední a zadní zkřížený vaz a oba vazy postranní. (Ditmar, 1992)

Hlavními stabilizátory ve směru předozadním (rovina sagitální) jsou oba zkřížené vazy, v rovině frontální potom na mediální straně mediální postranní vaz a na laterální straně iliotibiální trakt a m. popliteus, které brání rozevření kloubní štěrbiny. (Chaloupka a další, 2001)

Plná stabilita je výsledkem souhry statických a dynamických stabilizátorů. Jestliže některý z mechanismů selže, jsou ostatní stabilizátory vystaveny o to většímu stresu a mohou být poraněny. (Chaloupka a další, 2001)

2. 2. 1 Kapsulární stabilizátory

Kapsulární stabilizátory jsou tvořeny statickými i dynamickými strukturami. Jejich základem je kloubní pouzdro, které pevně srůstá s oběma menisky s výjimkou jejich předních a zadních rohů. (Čech a další, 1986)

Nejdůležitějším vazivovým stabilizátorem je 6 až 9 cm dlouhé ligamentum collaterale mediale na vnitřní straně kloubu, které je složeno z dlouhých předních vertikálních vláken, z kratších zadních a šikmých vláken, což dává vaz trojúhelníkovitý tvar. (Bartoníček, Heřt, 2004)

Ligamentum collaterale laterale začíná vějířovitě na laterálním epikotyly femuru a upíná se na hlavičku fibuly. Skládá se z paralelně orientovaných vláken délky 5 až 7 cm a jeho průběh je při extendovaném kolenu distální a mírně dorzální, obrácený než jeho vnitřní protějšek. (Bartoníček, Heřt, 2004)

Ligamentum popliteum obliquum je silný, oproti okolí ostře ohraničený vaz, který přirůstá ke kloubnímu pouzdru svou přední plochou. Není to však vaz v pravém slova smyslu, jelikož se jedná o jednu z úponových částí m. semimembranosus. (Bartoníček, Heřt, 2004)

Mezi kapsulární vazy řadíme dále šikmý kapsulární vaz, který někteří autoři označují jako lig. collaterale mediale posterius, podle jiných se jedná o zesílená meniskofemorální vlákna dorzální třetiny pouzdra. Tractus iliotibialis, jehož přední část se obloukovitě stáčí k česky a těsně nad ní jeho snopce částečně srůstají se šlachou m. vastus lateralis. Samotná přední část potom vytváří na zevním okraji pately důležitou vrstvu systému zevních retinakul česky. Lig. popliteum arcuatum je přibližně trojúhelníkovitého tvaru a někdy bývá označován jako krátký zevní postranní vaz. (Bartoníček, Heřt, 2004)

2. 2. 2 Intraartikulární stabilizátory

Tyto stabilizátory jsou tvořeny menisky. Integrita těchto struktur a tím i jejich normální funkce jsou pro osud kloubu rozhodující. (Čech a další, 1986)

2. 2. 2. 1 Menisky

Menisky jsou lamely složené na obvodu z husté vazivové tkáně, která přechází ve vazivovou chrupavku. Mají zásadní význam na stabilitě kolenního kloubu, jelikož vyrovnávají nestejně zakřivení styčných ploch. Oba menisky mají srpkovitý tvar a můžeme je rozdělit na tři části: přední roh, zadní roh a střední část. Svou bazí jsou fixovány k pouzdru a jeho prostřednictvím i k ostatním strukturám, které zesilují. Výjimkou jsou jen úponové části předního a zadního rohu, které se od pouzdra mírně vzdalují. [(Čech a další, 1986), (Ditmar, 1992), (Dylevský, 1994)]

Mediální meniskus je větší a méně pohyblivý než laterální, což je dáno celkovou stavbou a způsobem fixace. Oba jeho rohy jsou od sebe značně vzdáleny, díky čemuž nabývá tvaru otevřeného písmene C. Nepokrývá celou plochu vnitřního kondylu. Zanechává v jeho středu prohloubenou oválnou plošku. Mediální meniskus bývá kvůli své menší pohyblivosti častěji poškozen (80%). [(Čech a další, 1986), (Ditmar, 1992), (Dylevský, 1994)]

Úpony laterálního menisku jsou v těsné blízkosti a jeho průběh je téměř kruhový. Pokrývá celou plochu kondylu tibie, ale upevněn je prakticky pouze v jediném místě, protože úpony obou rohů se skoro dotýkají. Proto je i značně pohyblivý a k jeho poranění dochází spíše výjimečně (20%). [(Čech a další, 1986), (Dylevský, 1994)]

2. 2. 2. 2 Zkřížené vazy

Zkřížené vazy jsou hlavními a nejdůležitějšími intraartikulárními stabilizátory kolenního kloubu. Tvoří je převážně kolagenní vazivo. Jsou umístěny ve fossa intercondylaris a jejich uspořádání se během pohybu mění. Každý z vazů je tvořen řadou snopců různého začátku, úponu i délky. Jsou odděleny řídkým vazivem, v němž probíhají cévy a nervy. Označení vazů jako "přední" a "zadní" je nepřesné, protože je odvozeno od tibiálního úponu obou vazů, jejich femorální začátky jsou ale orientované obráceně. (Bartoniček, Heřt, 2004)

Ligamentum cruatum anterius začíná na polokruhovitém poli v oblasti dorzální části mediální plochy zevního kondylu femuru. Vaz směřuje mediálně šikmo vpřed a upíná se v area intercondylaris anterior. (Bartoniček, Heřt, 2004)

Ligamentum cruciatum posterior začíná vějířovitě od předního okraje zevní plochy mediálního kondylu femuru těsně při okraji kloubní chrupavky. Probíhá strměji než přední zkřížený vaz a upíná se v area interkondylaris posteriori. (Bartoníček, Heřt, 2004)

Oba vazy jsou přibližně stejně dlouhé, avšak zadní zkřížený vaz je přibližně o třetinu silnější a je považován za nejmohutnější vaz celého kolenního kloubu. (Bartoníček, Heřt, 2004)

2. 3 Bursy kolenního kloubu

Bursy se v kolenním kloubu se vyskytuje více než 20 burz v místech zvýšeného tlaku a tření. Některé jsou nekonstantní, z těch konstantních mají klinický význam především ty, které komunikují s kloubní dutinou. Mezi nejvýznamnější patří mj.:

- bursa suprapatellaris tvořící proximální část recessus suprapatellaris
- bursae praepatellaris oddělující jednotlivé vrstvy tkání na přední ploše pately
- bursae lig. collateralis medialis superior et inferior oddělující vaz femoromeniskální části pouzdra a šlachy m. semimembranosus
- bursa m. gastrocnemii medialis oddělující sval od dorzální části pouzdra
- bursa m. poplitei oddělující šlachu od zevního postranního vazy a další [(Čihák, 1987), (Bartoníček, Heřt, 2004)]

2. 4 Nervové zásobení

Znalost senzitivní i motorické inervace má kolem svalů kolenního kloubu, včetně průběhu nervových kmenů a jejich větví má důležitý význam pro diagnostiku, volbu operačního přístupu i vlastní operační techniku. (Čech a další, 1986)

Svaly kolenního kloubu, které působí jako jeho dynamické stabilizátory, jsou inervovány různých nervů plexus lumbosacralis, konkrétně:

- n. femoralis:
 - o m. quadriceps femoris
 - o m. sartorius
- n. obturatorius:
 - o m. gracilis

- n. ischidicus:
 - m. semitendinosus
 - m. semimembranosus
 - m. biceps femoris
- n. tibialis:
 - m. popliteus
 - m. gastrocnemius
 - m. plantaris (Čech a další, 1986)

Na senzitivní inervaci kolenního kloubu se podílejí svými větvemi n. femoralis, n. peroneus communis a n. tibialis. Někdy se inervaci podílí také n.obturatorius, případně i n. ischiadicus. (Čech a další, 1986)

2. 5 Cévní zásobení

Kolenní kloub je zásoben z rete articulare genus, které tvoří tyto arterie: a. genus descendens, aa. genus superiores (med. et lat.), a. genus media, aa. genus inferiores (med. et lat.) a a. recurents tibialis ant. Většina těchto arterií odstupuje z a. poplitea. Výjimkou jsou a. genus descendens, která odstupuje z a. femoralis a a. recurents tibialis ant., která odstupuje z a. tibialis anterior. (Bartoníček, Heřt, 2004), (Čecha a další, 1986)

Všechny uvedené arterie kromě a. genus media vytváří kolem pately bohatou cévní síť. Arterie sledují ve svém průběhu většinou velmi těsně ležící stejnojmenné žíly. (Bartoníček a další, 2004)

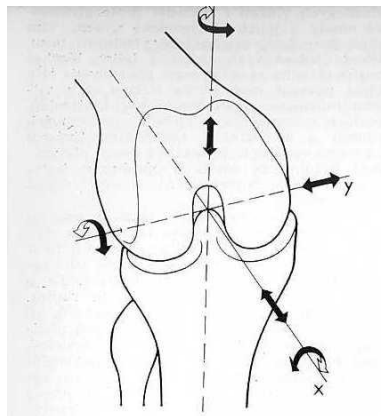
2.6 Biomechanika a kineziologie kolenního kloubu

Všechny struktury tvořící kolenní kloub mají svoji jedinečnou a nezastupitelnou funkci, jejichž vzájemná souhra umožňuje normální funkci a pohyb kloubu jako celku. Dle Čecha, Sosny a dalších bychom je mohli stručně charakterizovat takto:

- Kost a kloubní chrupavka tvoří skelet kloubu. Tvar kloubních ploch má rozhodující vliv na kloubní kinematiku, a tím i na druh pohybu v kloubu. Kost i chrupavka jsou schopné elastické deformace, která nejen zvyšuje kloubní kongruenci, ale současně zlepšuje přenos tlakových sil v kloubu a zvyšuje jeho stabilitu.
- Vazy svým průběhem i tvarem společně s tvarem kloubních ploch rozhodují o kinematice kloubu a současně zajišťují pasivní stabilitu kloubu.

- Menisky jsou schopné větší elastické deformace než chrupavka a kost. Tím nejen vyrovnávají inkongruenci kloubních ploch, ale současně působí při nárazech kloubních ploch jako tlumič. Dále napomáhají tonizaci kapsulárních vazů, zabraňují uskřinutí synovialis či kloubního pouzdra při pohybu. Významná je i jejich funkce lubrikační a stabilizační.
- Svaly zajišťují aktivní pohyb v kloubu a svým tonusem určují směr výsledné tlakové síly působící na kontaktní plochy kloubu. To zvyšuje i jejich podíl na aktivní stabilizaci kloubu, neboť svaly tvoří výkonnou složku kinetického vzorce.
- Nervové receptory a vlákna představují informační systém, který vysílá do CNS informace o poloze kloubu, napětí vazů (propriocepce) a současně registrují bolestivé podněty. Jejich prostřednictvím je propojen kinetický řetězec.

Pokud proložíme středem kolenního kloubu tři základní roviny (frontální, sagitální a transverzální), protnou se ve třech přímkách (X, Y, Z), které budou zároveň tvořit osy možných pohybů v kolenním kloubu. Kolem těchto os můžeme celkem šest druhů pohybu, tři rotační, kdy rotace probíhá kolem os X, Y, Z, a tři translační, kdy posun probíhá podél os X, Y, Z. (Čech a další, 1986)



Obrázek 1 "Idealizované" osy pohybů
(Čech a další, 1986)

Dle Čecha, Sosny a dalších v klinické praxi označujeme pohyby takto:

- rotační pohyb kolem osy X jako flexi a extenzi
- pohyb kolem osy Z jako vnitřní a zevní rotaci bérce
- pohyb kolem osy Y jako abdukci a addukci
- translační pohyb podél osy X označujeme jako přední a zadní zásuvkový příznak

- translační pohyb kolem osy Y není za normálních okolností téměř možný, může k němu dojít pouze při poranění vazivového aparátu kloubu
- k translaci (neboli kompresi a distrakci) kolem osy Z dochází působením tlakových sil

Základním postavením kolenního kloubu je plná extenze, při které jsou napnuté všechny vazy na zadní straně kolenního pouzdra a postranní vazy. Femur v této poloze naléhá těsně na tibií, koleno je uzamčeno, ve stabilní poloze. Odemknutí kolena je vyvoláno malou rotací (pokud je dolní končetina volně, otáčí se tibie směrem dovnitř, kdy je končetina fixovaná, otáčí se femur zevně), během které se uvolňují postranní vazy a ligamentum cruciatum arterius. Podmínkou odemčení kolene je současně provádění flexe kolenního kloubu. Po počáteční rotaci probíhá v kolenním kloubu valivý pohyb v meniskofemorálních kloubech, který uskutečňuje flexi. Femur se při pohybu valí po plochách tvořených tibií a menisky. V konečné fázi flexe pozorujeme posuvný pohyb, kdy kvůli stále většímu zakřivení zadních částí kondylů femuru je zmenšena plocha jejich styku s tibií. Menisky kolem femuru mění svůj tvar a sunou se po tibií dozadu, jde o pohyb meniskotibiální. Při extenzi sledujeme tentýž pohyb v opačném pořadí. [(Dylevský, 1994), Čihák, 1987]

Pohyby v kolenním kloubu dělíme na flexi (v rozsahu 30 až 160 stupňů), extenzi (základní postavení kloubu) a rotace (vnitřní v rozsahu do 17 stupňů a zevní do 21 stupňů). Největších rotací je dosahováno při současné flexi kolenního kloubu 45 až 90 stupňů. Svaly kolem kolenního kloubu můžeme rozdělit na čtyři základní skupiny podle toho, jaký pohyb provádí (Dylevský, 1994)

2. 6. 1 Svaly provádějící flexi kolenní kloubu

Mezi hlavní svaly, které se podílejí na flexi kolenního kloubu patří m. biceps femoris, m. semitendinosus a m. semimembranosus. Pomocné svaly tvoří m. gracilis, m. sartorius, m. gastrocnemius a m. popliteus. Stabilizační funkci během pohybu mají m. iliopsoas, m. pectineus a m. rectus femoris. Svaly neutralizačními jsou m. semitendinosus a m. semimembranosus na straně jedné a m. biceps femoris na straně druhé. (Dylevský, 1994)

2. 6. 2 Svaly provádějící extenzi kolenního kloubu

Jediným svalem, který provádí extenzi kolenního kloubu je m. quadriceps femoris. Mezi pomocné svaly patří m. tensor fasciae latae a m. gluteus maximus. Pohyb je stabilizován břišními svaly, m. erector trunci a m. quadratus lumborum. Neutralizačními svaly jsou m. gluteus maximus, m. biceps femoris, m. semitendinosus a m. semimembranosus. Do extenzního aparátu kolenního kloubu patří m. quadriceps femoris, ligamentum patellae a vazivová poutka upínající česku. [(Dylevský, 1994), (Rozkydal a další, 2001)]

2. 6. 3 Svaly provádějící zevní rotaci kolenního kloubu

Zevními rotátory kolenního kloubu jsou m. semitendinosus a m. semimembranosus. K pomocným svalům řadíme m. sartorius, m. gracilis a m. popliteus. (Dylevský, 1994)

2. 6. 4 Svaly provádějící vnitřní rotaci kolenního kloubu

Vnitřní rotace je prováděna pouze při současné flexi kolenního kloubu dvěma svaly a to m. biceps femoris a m. tensor fasciae latae. (Dylevský, 1994)

2. 8 Traumatické poranění měkkého kolena

Koleno je vzhledem ke své anatomické stavbě a vnějším vlivům jedním z nejčastěji poraněných kloubů. Tuto skutečnost ještě podporuje nárůst sportovních aktivit, zvyšování jejich intenzity a agresivity (fotbal, hokej, lyžování, squash, basketbal, ...) a také zrychlování dopravy přinášející stále větší počet úrazů kolenního kloubu. (Trnavský, 2006)

2. 8. 1 Vyšetření kolenního kloubu

Zásadní význam při vyšetření zejména chronických obtíží hraje správně odebraná anamnéza a dokonalé vyšetření kolenního kloubu. Ale i u akutního poranění nám řekne mnoho o mechanismu úrazu. Pacientovi systematicky pokládáme otázky a postupně zjišťujeme přesný mechanismus úrazu, schopnost zátěže kloubu po úrazu,

přítomnost a rychlost vzniku otoku, celkový vzhled kolena. [(Trnavský, 2006), (Rozkydal a další, 2001)]

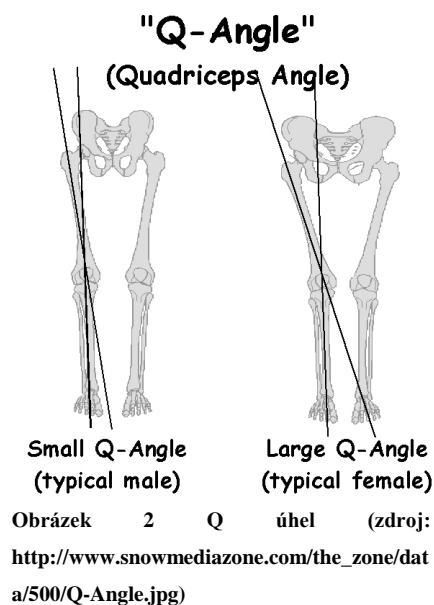
Pohledem vyšetřujeme postavení kolena, deformitu, dále hypotrofii svalstva, zvětšení suprapatelárního recesu, zduření kolena, zduření tukového Hoffova tělesa, trofické a zánětlivé změny na kůži. Pohmatem zjišťujeme výpotek v kloubní dutině. Pokud je náplň přítomna, je třeba zjistit, jestli se jedná o krev, zánětlivý sekret, hnis či výpotek. Dále zjišťujeme palpací bolestivost např. nad kloubní štěrbinou (při lézi menisku) a nad okrajem čéšky (při patelofemorálních bolestech) a sledujeme, zda lokalizované nebo difúzní. Vyšetříme aktivní i pasivní rozsah pohybu, pátráme po napínavé bolesti. Při vyšetřování bolesti musíme myslet i na to, že bolest, kterou pacient lokalizuje do krajiny kolene může být i přenesená z oblasti LS páteře, kyčelního kloubu či stehna. [(Chaloupka a další, 2001), (Rozkydal a další, 2001)]

Nativní rentgenové vyšetření patří mezi základní zobrazovací metody. Pacient se snímá buď vleže na zádech či na boku s mírnou semiflexí kolenního kloubu nebo ve stoji. Pomocí rentgenového vyšetření zjišťujeme případné fraktury kostí, anomálie a vady tvaru a uložení pately, posuzujeme tvary kloubních ploch, revmatické změny atd. (Trnavský, Rybka, 2006)

Mezi další významné vyšetřovací metody patří magnetická rezonance a artroskopie, které jsou uvedeny v kapitole 2. 8. 7.

2. 8. 2 Vyšetření čéšky

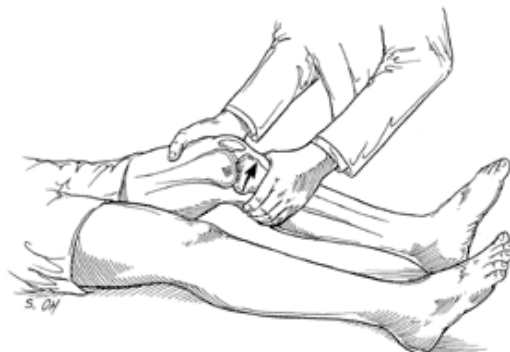Při vyšetření pately sledujeme její tvar a postavení (vysoký stav, nízký stav, lateralizaci a naklonění zevně), dále její pohyb (patela tracking), stabilitu, klouzavý pohyb vůči femuru a polohu proti femorálnímu žlábků. Zjišťujeme přítomnost otoku či výpotku, měříme Q úhel (úhel tahu m. quadriceps mezi dvěma liniemi, první linii spojuje spina iliace anterior superior a střed pately, druhou linii spojuje tuberositas tibiae a střed pately). Norma u žen je 15 stupňů (s tolerancí 5 stupňů), u mužů 8 až 10 stupňů. Za patologický stav pokládáme, pokud je Q úhel větší než 20 stupňů. (Rozkydal a další, 2001)



2. 8. 3 Vyšetření stability kolenního kloubu

Při vyšetření sledujeme stabilitu v rovině frontální i sagitální. U akutních zranění bývá obtížně diagnostikovatelná nestabilita kolenní kloubu kvůli bolestivé kontraktuře stehenního svalstva. Chronická nestabilita je rozpoznatelná mnohem lépe, je navíc přítomna zřetelná hypotrofie stehenního svalstva a pozitivní zásuvkové manévry, časté jsou i opakované náplně kolena. [(Chaloupka a další, 2001), (Trnavský, Rybka, 2006)]

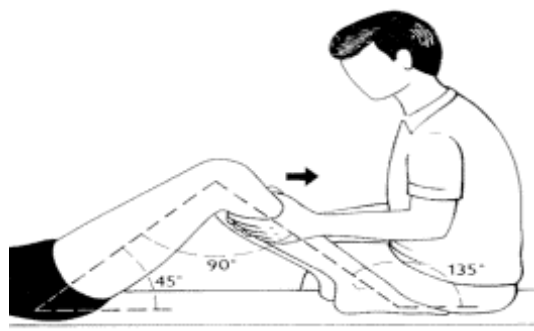
Lachmanův test se provádí vleže na zádech. Pacientovo koleno, které je v 15° flexi uchopíme pod a nad kloubem. Horní konec holenní kosti se snažíme vysunout ventrálně proti kondylům kosti stehenní. Při lézi ACL vyvoláme zásuvkový fenomén, který je ukončen v maximálním vysunutí měkkých tkání plynulým odporem. (Kolář, 2009)



Obrázek 3 Lachmanův test (zdroj: <http://www.aafp.org/afp/2003/0901/p907.html>)

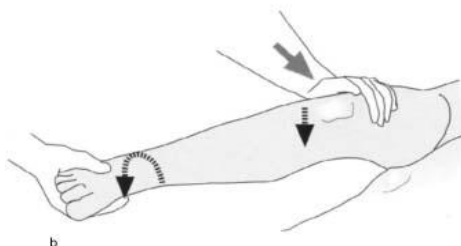
Přední zásuvkový test vyšetřujeme vleže na zádech, pacient má pokrčenou vyšetřovanou dolní končetinu, v kolenním kloubu je 90° flexe. Pacientovi lehce

přisedneme špičku nohy a oběma rukama uchopíme proximální konec tibie, který tlačíme ventrálně. Pokud je poraněn LCA, posun se zvětší. (Kolář, 2009)



Obrázek 4 Přední zásuvkový test (Čech a další, 1986)

Při Pivot-shift testu leží pacient na zádech. Vyšetřující uchopí jednou rukou chodidlo pacienta a při extenzi v kyčelním i kolenním kloubu provádí současně vnitřní rotaci a abdukcii bérce. Při pozitivitě testu vyvoláme ventrální subluxaci laterálního kondylu tibie proti femuru. (Čech a další, 1986)



Obrázek 5 Pivot-shift test (zdroj: http://www.aceproindia.com/ACE%20Sample%20Projects/ePUB/Examination%20and%20Diagnosis%20of%20Musculoskeletal%20Disorders/OEBPS/11_chapter05.html)

2. 8. 4 Příčiny úrazu

Kolenní kloub má v lidském těle význačné a osobité postavení díky své stavbě, složitému vnitřnímu členění, komplikované stavbě měkkých tkání a funkčních nároků na ně kladených. Úrazy měkkého kolena patří k nejčastějším poraněním kloubo svalového komplexu. Lehká zranitelnost vyplývá hned z několika aspektů:

- je to nosný kloub neustále vystavovaný akutnímu i chronickému přetížení
- je biomechanicky složitý
- má velkou kloubní dutinu a velký povrch kloubních ploch
- k jeho stabilizaci je zapotřebí souhra statické i dynamické složky, z nichž některá může být poškozená (Školníková, 2000)

2. 8. 5 Mechanismy úrazu

Úrazy pozorujeme zejména u sportovních aktivit (fotbal, tenis, hokej, lyžování, bruslení, házená, basketbal, volejbal, ...), při kterých se v důsledku nadměrných pohybů v kloubu vyvinou změny v samotném kloubu i v mimo kloubních strukturách. Když se překročí určitá hranice pohybu v kloubu, i na krátký interval, vznikají reverzibilní změny - natažení vazů. Pokud dojde při úraze ke krvácení do měkkých částí kloubu, poškodí se jeho stabilizační systém, případně i chrupavka. Potom většinou diagnostikujeme částečnou nebo úplnou rupturu vazů, popřípadě pouzdra. Závažnost poškození je přímo úměrná intenzitě působící síly a připravenosti kloubu na úrazový proces, dále věku poškozeného, jeho celkovému stavu a dalším faktorům. (Školníková, 2000)

2. 8. 6 Poranění LCA

Ruptura předního zkříženého vazů je velmi častý sportovní úraz, který vzniká při rotačně valgózním stresu nebo násilné hyperextenzi kolena. Až 50 % pacientů udává, že při úraze slyšeli prasknutí ("pop" fenomén). Poranění zadního zkříženého vazů je oproti tomu spíše ojedinělé a většinou je doprovázeno zraněním LCA. [(Trnavský, 2006), (Dungl, 2005)]

Bezprostředně po úraze pacienti obvykle pociťují bolest a nestabilitu v oblasti kolenního kloubu, který bývá oteklý. Otok a bolest následně omezují rozsah pohybu a způsobují nepohodlí při chůzi. (http://www.conquestchronicles.com/special/the_acl_injury)

2. 8. 6 Klasifikace poranění ligament

Zranění zkřížených vazů dělíme dle závažnosti na tři základní stupně: distenzi, parciální rupturu a totální rupturu. (Hart, Štipčák, 2010)

Distenze je stav, kdy dojde protažení ligamenta, případně i k trhlinám jednotlivých vláken. U částečné ruptury vazů je přetrženo více jeho vláken, může přítomna lehká abnormalita v biomechanice a stabilitě kloubu. Úplná ruptura vazů znamená kompletní přerušení jeho kontinuity, což je příčinou vzniku nestability kloubu. Pro diagnostiku úplné ruptury je rozhodující ztráta jeho funkce, nikoliv zachování kontinuity, neboť i mezi přetrženými vlákny může být zachován kontakt. Nestabilitu

kolenního kloubu vzniklou na základě ruptury dále dělíme na tři stupně posunu, resp. oddálení kloubních ploch:

1. stupeň: méně než 0,5 cm
2. stupeň: 0,5 až 1 cm
3. stupeň: více než 1 cm (Hart, Štipčák, 2010)

2. 8. 7 Diagnostika poranění LCA

Magnetická rezonance patří mezi zobrazovací metody, které využívají magnetického chování jader ke zhotovování obrazů. Má největší rozlišovací schopnost kontrastu měkkých tkání ze všech dnes používaných technik. Je vhodná pro diagnostiku poraněných vazů, menisků, kloubních chrupavek a šlach okolních svalů. (Trnavský, Rybka, 2006)

Artroskopie je endoskopická metoda umožňující diagnostiku i operační řešení nitrokloubních poranění. Výhodou je vysoká klinická přesnost v diagnostice, minimální pooperační zánětlivé reakce (kůže, kloubního pouzdra, synovie), absence sekundárních efektů (bolestivé nefunkční jizvy, funkční dysbalance extenzorového aparátu) a možnost provádět nitrokloubní výkony, které by byly velmi obtížné nebo zcela neproveditelné při otevřené autotomii. (Trnavský, Rybka, 2006)

2. 11 Léčba

2. 11. 1 Konzervativní řešení

Tato metoda spočívá ve stabilizaci kolenního kloubu funkční ortézou. Dále by mělo být doporučeno pacientovi absolvovat cílený proprioceptivní neuromuskulární trénink. Konzervativní terapie ale není doporučována z několika důvodů. V řadě případů dochází k chronické nestabilitě kloubu, k významnému oslabení svalů kolem kloubu a posttraumatické osteoartróze. (Trnavský, Rybka, 2006)

Konzervativní léčba může být použita:

- z důvodu věku pacienta a jeho nízké pohybové aktivity
- lze ji doporučit, pokud se celková stabilita kolena zdá být dobrá

- pokud zároveň zahrnuje léčebný rehabilitační program, jehož součástí je posílení svalů kolem kolenního kloubu, dále může být doporučeno nošení ortéza (http://www.conquestchronicles.com/special/the_acl_injury)

2. 11. 2 Operativní řešení

2. 11. 2. 1 Historie

Rozvoj operací, které se zaměřovaly na řešení nestability kolenního kloubu byl zaznamenán již na začátku minulého století. Byly používány autotransplantáty z m. semitendinosus a m. gracilis s rozdílnými výsledky. V roce 1912 byly v Německu testovány xenotransplantáty z klokaních ocasů jako náhrady ACL. Výsledky však nebyly uspokojivé kvůli následným problémům s infekcí a rejekcí štěpů. (Cross, 1998)

V průběhu let bylo vyzkoušeno mnoho materiálů štěpů: autransplantáty, alotransplantáty, xenotransplantáty i umělé materiály. Použití vlastního štěpu ale vykazuje dlouhodobě nejlepší výsledky. (Cross, 1998)

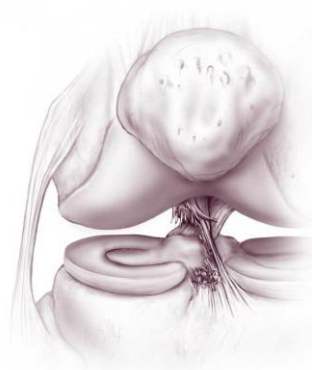
2. 11. 2. 1 Současnost

Dnes se vzniklé instability řeší operačně za použití vlastního štěpu z hamstringů nebo střední třetiny lig. patelae s dvěma kostními bločky na obou koncích, tedy jeden z pately a druhý z tuberositas tibiae. Potom se jedná o tzv. BTB (bone-tendon-bone) plastiku. Někteří operatéři používají i štěp z Achillovy šlachy. [(Kalina, Smékal, 2006), (Trnavský, Rybka 2006), (Cross, 1998)]

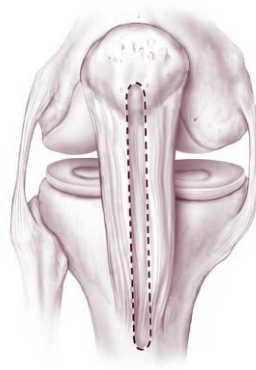
Další možností je využití alotransplantátu, tedy štěpu od zemřelého dárce. Tato metoda je volbou pro ty pacienty, u nichž je omezena dostupnost vlastního štěpu (např. pokud je potřeba vyměnit oba přední i zadní zkřížené vazy nebo pokud jsou poškozené patelární šlachy). (http://www.conquestchronicles.com/special/the_acl_injury)

Na úspěšnosti operace má vliv několik faktorů. Mezi základní vlivy, které se podílejí na úspěšné náhradě LCA řadí Dungal:

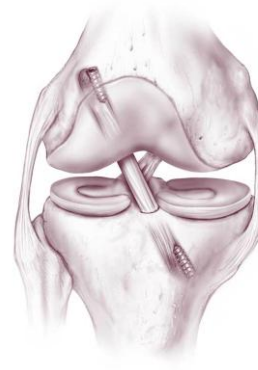
- dostatečně pevný štěp
- přesné anatomické umístění štěpu
- správné napětí a pevná fixace štěpu
- zamezení impingementu štěpu
- časný pohyb a funkční rehabilitace



Obrázek 6 Poranění LCA (zdroj: <http://healthpages.org/wp-content/uploads/2010/06/reconstructed-ACL.jpg>)



Obrázek 8 Štěp z lig. patellae (zdroj: <http://healthpages.org/wp-content/uploads/2010/06/reconstructed-ACL.jpg>)



Obrázek 7 Umístění štěpu (zdroj: <http://healthpages.org/wp-content/uploads/2010/06/reconstructed-ACL.jpg>)

2.12 Rehabilitace

Na důležitost rehabilitace je často upozorňováno v zahraniční odborné literatuře. V Čechách je bohužel nedostatek novějších publikací týkajících se tohoto problému. Starší publikace uvádějí zastaralé metody jako je např. sádrová fixace v časně pooperační péči. (Kalina, Smékal, 2006) Sádrou fixaci uvádí jako součást pooperační léčby, a to dokonce až 6 týdnů, i Kožák ve svém článku z roku 2000.

Po úrazech kolenního kloubu je vždy vhodné začít co nejdříve s rehabilitací, protože čtyřhlavý stehenní sval má tendenci k rychlému oslabení a hypotrofii (s výjimkou m. rectus femoris). Je třeba začít neprodleně s posilováním, vhodné je zejména izometrické cvičení, které zabraňuje hypotrofii a rozvoji flekčních kontraktur v důsledku převahy flexorů kolena, které jsou silnější a mají tendenci se zkracovat. Je třeba sledovat stav nejen svalů, ale i vazů, náplně kloubu, kloubní vřle a posunlivosti pately. (Rozkydal a další, 2001)

Komplexní léčba po úrazech kolenního kloubu trvá jeden až čtyři měsíce a případné trvalé následky jsou dané velikostí poškození a možnými sekundárními změnami. Průběh léčebné rehabilitace se však liší dle jednotlivých autorů. (Rozkydal a další, 2001)

2. 12. 1 Předoperační fáze

Nejdůležitějšími cíli v této fázi je zmírnění nebo úplné odstranění otoku, odstranění bolesti a obnova rozsahu pohybu v kloubu. Toho dosahuje pomocí terapie technikami měkkých tkání (PIR na m. rectus femoris, mobilizace pately a hlavičky fibuly), individuálním cvičením a fyzikální terapie. K redukci otoku se využívá zejména kryoterapie v kombinaci s diadynamickými proudy CP a LP v transregionální aplikaci kombinující trofotropní a antiedematózní účinek CP s analgetickým účinkem LP proudů. V další fázi terapie můžeme elektrogymnastiku na vastii m. quadriceps femoris pro zlepšení venózního návratu pomocí svalové pumpy a reedukaci zapojení svalů do pohybových vzorců, které se mohly narušit v důsledku otoku, výpotku či nocicepce z kolenního kloubu. [(Kalina, Smékal, 2006), (Nýdrle, Veselá, 1992)]

V individuální cvičební jednotce se zaměřujeme zlepšení koordinace svalů a zvětšení svalové síly. Obecně postupujeme, stejně jako v pooperační fázi, od stabilizační funkce k dynamické. Ageberg a spolupracovníci upozorňují, že se po zranění LCA objevuje funkční nedostatečnost nejen na končetině postižené, ale i na končetině zdravé, proto je vhodné do rehabilitačního plánu zařadit cvičení obou dolních končetin. Vhodnou součástí předoperační péče je také nácvik chůze o dvou francouzských holích. (Kalina, Smékal, 2006)

2. 12. 2 Časná pooperační fáze

Tato fáze trvá první dva týdny po operaci a její průběh se mírně liší podle způsobu provedení operace. V případě odebrání štěpu z m. semitendinosus dochází k postupnému zatěžování dolní končetiny, pokud byl štěp odebrán z lig. patellae, měl by pacient odlehčovat končetinu až do čtvrtého pooperačního týdne. Pokud mu však zatížení nezpůsobuje bolest, je možné s ním začít postupně již od druhého týdne. (Kalina, Smékal, 2006)

Mezi nejdůležitější cíle v této pooperační fázi patří snížení otoku a bolesti. Toho dosahujeme pomocí kryoterapie dolní končetiny a polohování v elevaci. Dalším pomocníkem v boji nejen proti otoku, ale také proti rozvoji tromboembolické nemoci je tzv. "cévní gymnastika". [(Kalina, Smékal, 2006), (Cross, 1998)]

Nejdiskutovanější otázkou je plná extenze kolenního kloubu, kde shodu nalezneme pouze u prvního pooperačního dne. Ten by se měla končetina polohovat v mírné semiflexi. Dále se již názoru jednotlivých autorů velmi různí. Podle někoho by

se mělo dosáhnout plné extenze již během prvního týdne, podle jiných až šestý pooperační týden. (Kalina, Smékal, 2006)

2. 12. 3 Pooperační fáze

Tato fáze trvá od druhého do konce šestého týdne a obvykle v ní pacient začíná docházet na ambulantní rehabilitační péči, a to dvakrát až třikrát týdně. Na začátku druhého týdne proběhne obvykle kontrola u ortopeda, vyndávají se stehy a pacient odkládá berle. [(Kalina, Smékal, 2006), (Hájková, Fuksa, 2006)]

Cílem pooperační fáze je kontrola a korekce chůze s plnou zátěží, obnova ko-kontrakce flexorového a extenzorového aparátu kolenního kloubu, zvýšení zapojení propriocepce a zvětšení rozsahu pohybu v kloubu. Chůze se nacvičuje do třetího týdne s funkční ortézou, od třetího týdne již probíhá bez ní. V rámci péče o pacienta je třeba pracovat s měkkými technikami (péče o jizvu, mobilizace periferních kloubů, postizometrická relaxace) a využívat prostředky reflexní terapie. (Kalina, Smékal, 2006)

Vhodnou technikou pro obnovu ko-kontrakce svalových skupin kolenního kloubu je metoda PNF. Rozsah pohybu je při provádění přizpůsoben aktuálním možnostem pacienta. Dalším prostředkem pro zlepšení ko-kontrakce svalů je senzomotrická stimulace dle Jandy. Zde začínáme s tvarováním a později s aktivním modelováním "malé" nohy, kterou učíme pacienta v různých pozicích (sed, stoj) a situacích (zavřené oči, doprovázené pohyby horních končetin). [(Kalina, Smékal, 2006), (Ageberg, 2002)]

Co rozsahu pohybu týče, u operací pomocí štěpu z ligamentum patellae se doporučuje dosáhnout 90° flexe do pátého pooperačního týdne. Následně se flexe zvětšuje a horní hranice 120° flexe by mělo být dosaženo do osmého týdne. [(Millett), (Kalina, Smékal, 2006)]

Důležitým prvkem rehabilitace je zařazení kolenního kloubu do tělového a pohybového schématu, pro který je nezbytná dynamická stabilizace kloubu a trénink neuromotorické kontroly. Toho můžeme dosáhnout i prvky fyzikální terapie, kdy aplikujeme elektrogymnastiku na mediální vastus čtyřhlavého svalu stehenního. Cílem je dosáhnout zautomatizování preaktivace hamstringů v pohybových úkonech. (Mayer, Smékal, 2004)

2. 12. 4 Pozdní pooperační fáze

Pozdní rehabilitační fáze je období mezi sedmým a dvanáctým týdnem po operaci. Cílem zůstává zlepšení propriocepce, dále obnovení svalové síly a zlepšení svalové kontroly. Ke cvičení je vhodné využít nejrůznějších pomůcek, například TherapiMaster, Posturomed, labilní plochy, Rolo či Fitter. [(Cross, 1998), (Kalina, Smékal, 2006), (Millett)]

Specifickým cvičením, které se v této fázi hojně využívá je plyometrický trénink během kterého dochází k opakovanému střídání excentrické a koncentrické kontrakce svalové jednotky. Toto cvičení zahrnuje různé stupně obtížnosti. Pacient postupuje plynule od jednodušších cviků ke složitějším a intenzivnějším. Cílem je obnovení posttraumatického nervosvalového poškození a příprava kosterního svalového systému na rychlé pohyby a větší zatížení, což bude pacient potřebovat po návratu ke sportovní činnosti. [(Kalina, Smékal, 2006), (Risberg, Holm, 2007)]

Ke zvýšení svalové síly využíváme mimo jiné stepper a rotoped. Návrat svalové síly je individuální, u pacientů po plastice z lig. patellae je to obvykle 6 měsíců než se dostaneme na stav před úrazem. (Kalina, Smékal, 2006)

2. 12. 5 Rekonvalescenční fáze

Probíhá v období mezi 13. týdnem a 6 měsícem. Hlavním cílem je dosažení stejné svalové síly obou dolních končetin jako před zraněním. Zvyšujeme postupně zátěž při sportovních aktivitách, během kterých se po dobu jednoho roku doporučuje nošení funkční sportovní ortézy. Je možné již postupný návrat ke kontaktním sportovním aktivitám. (Kalina, Smékal, 2006)

2. 12 Prognóza

Plastika předního zkříženého vazů patří mezi vysoce úspěšné operace. Až 95% pacientů se do šesti měsíců po zákroku vrací k aktivnímu způsobu života. Podmínkou je však kvalitní a včasná rehabilitační péče. (<http://www.orthes.cz/acl.htm>)

2. 13 Prevence

Poranění LCA nejčastěji souvisí s rekreačním sportem, kdy na sebe netrénovaný jedinec klade nepřiměřenou zátěž a často není pro sport ani správně vybaven. Každému

sportovnímu výkonu by proto mělo předcházet důkladné rozcvičení. Důležitým faktorem je i přehlížení drobných poranění a nedoléčení předchozích zranění, což může vést k narušení pohybového stereotypu a následnému úrazu. (Ostrý, 2008)

3 ČÁST SPECIÁLNÍ

3.1 Metodika práce

Tato bakalářská práce vznikla během souvislé odborné praxe, kterou jsem absolvovala v Oblastní nemocnici Kladno v termínu 23. 1. - 17. 2. 2012. Ve speciální části se zabývám kazuistikou pacienta, který byl přijat na lůžkovou část ortopedického oddělení dne 31. 1. 2012, kdy byl i proveden vstupní kineziologický rozbor. Další den (1. 2. 2012) byla provedena plastika předního křížového vazů kolenního kloubu pravé dolní končetiny. Terapie byla zahájena první den po operaci na lůžkovém oddělení, odkud byl pacient propuštěn třetí pooperační den. Další cvičební jednotky proto probíhaly na ambulanci v dopoledních hodinách 2x až 3x týdně.

Pomůcky

- diagnostické: vyšetřovací lehátko, židlička, krejčovský metr, dvouramenný goniometr, neurologické kladívko
- terapeutické: motodlaha, polohovací pomůcky, molitanový míček, overball, gymball, kartáček, Thera-Band, gumový ježek, kryosáček

Diagnostické metody:

- vyšetření stoje (Haladová, a další, 1997)
- vyšetření chůze (Haladová, a další, 1997)
- vyšetření svalové síly (Janda, a další, 1993)
- vyšetření zkrácených svalů (Janda, a další, 1993)
- goniometrie (Janda, a další, 1993)
- antropometrie (Haladová, a další, 1997)
- vyšetření hypermobility dle Sachseho (Lewit, 2003)
- vyšetření měkkých tkání (Lewit, 2003)
- vyšetření kloubní vůle [(Lewit, 2003), (Rychlíková, 2002)]
- vyšetření periostových bodů (Lewit, 2003)
- vyšetření spoušťových bodů (Lewit, 2003)
- vyšetření pohybových stereotypů (Janda, 1982)
- vyšetření stability kolenního kloubu (Kolář, 2005)
- neurologické vyšetření (Amblér, 2004)

Terapeutické metody:

- techniky měkkých tkání (kůže, fascie, podkoží, svaly) (Lewit, 2003)
- míčkování (Jebavá, 1993)
- izometrická kontrakce, analytické LTV (Janda, a další, 2004),
- mobilizace kloubů [(Lewit, 2003), (Rychlíková, 2002)]
- PIR (Lewit, 2003)
- PIR s následným protažením (Lewit, 2003)
- PNF (Holubářová, Pavlů 2008)
- cvičení s overballem (Dobešová, 2003)
- cvičení Thera-Bandem (Pavlů, 2004)
- senzomotorická stimulace (Janda, a další, 1992)

Projekt bakalářské práce byl schválen etikou komisí FTVS UK (Příloha č. 1).
Pacient podepsal informovaný souhlas, jehož návrh je k nalezení v závěrečné části práce (příloha č. 2)

3.2 Kazuistika

Kazuistika pacienta po plastice předního zkříženého vazů pravého kolenního kloubu

Vyšetřovaná osoba: JP, muž

Ročník: 1990

Diagnosa: M2350 chronická nestabilita kolene

Anamnéza

Status praesens:

- objektivně:
 - výška: 176 cm
 - váha: 96 kg
 - BMI: 30, 99 (nadváha)
 - TF 67/min, dech: 17/min
 - celkový stav: orientovaný, lucidní, komunikuje, spolupracuje

- subj.: ztěžuje si na bolest v P kolenním kloubu při zátěži (delší chůze) a nestabilitu kolenního kloubu, dále uvádí, že se mu koleno při chůzi prolamuje směrem dozadu

NO:

- dne 31. 5. 2011 si pacient na fotbalovém tréninku poranil P kolenní kloub, v letové fázi běhu pocítil náhle povolení kolene
- po tréninku došel domů sám a koleno ledoval, následně ale celou noc nemohl kvůli bolesti spát, koleno mu oteklo, a proto šel druhý den na ambulanci kladenské nemocnice, kde bylo provedeno vyšetření a RTG
- pacientovi doporučen klidový režim, koleno ledovat a ortéza na pět týdnů
- na následné kontrole pacientovi doporučena pro přetrvávající nestabilitu kolenního kloubu plastika předního zkříženého vazů

RA:

- bezvýznamná

OA:

- vážná onemocnění: 0
- úrazy: v mládí vyvrtnuté oba kotníky, pacient chodil několik týdnů s francouzskými holemi, bez další RHB
- operace: 0

Předchozí RHB

- nejuje

SA:

- žije s rodiči v RD, 1 patro bez výtahu

PA:

- pracuje jako operátor ve výrobě, hodně stojí
- práce ho neuspokojuje, uvažuje o změně zaměstnání

- dominantní HK i DK (kterou kope) je pravá

AA:

- neguje

FA:

- neguje

Abusus:

- nikotin: asi 10 cigaret denně
- alkohol příležitostně
- kofein: 0

sportA

- 7 až 17 let hrál závodně fotbal (6x týdně trénink)
- nyní fotbal rekreačně

1. terapeutická jednotka: ÚT 31. 1. 2012, den před operací

vstupní kineziologický rozbor

Aspekce:

- pac. sedí na židli, nemá u sebe žádné kompenzační pomůcky

Stoj

- zezadu:

Celkové držení těla je dobré, baze fyziologická, paty kulaté, Achillovy šlachy symetrické, mírná valgozita hlezenních kloubů, mírná hypotrofie lýtkového svalu PDK. Pravá podkolenní rýha je níže než levá. Pravá taile je více vykrojená než levá. Lopatky a ramena jsou ve stejné výši. Hlava je ukloněna mírně vpravo.

- zepředu:

Pravá DK je mírně předsunutá, pacient stojí větší vahou na levé DK. Svalovina P stehenního svalu je hypotrofická. Přední spiny pánve jsou ve stejné výši, pupek na středu. Prsní bradavky, klíční kosti a ramena jsou symetrická.

- z boku:

Pacient stojí rovně bez odchylek od vertikály. Je patrné plochonoží příčné i podélné u obou DKK. Oba kolenní klouby jsou v hyperextenzi. Záda jsou oploštěná, je vyhlazená bederní lordosa i hrudní kyfosa, hlava je mírně předsunu.

Modifikace stoje:

- Rhomberg I., II., III.: bpn
- stoj na PDK: provede
- stoj na LDK: provede
- stoj na špičkách: provede

Vyšetření pánve:

- krysty jsou ve stejné výši, stejně jako přední a zadní spiny
- dynamická vyšetření:
 - o spine-sine: vpravo pozitivní
 - o fenomén předbíhání: vpravo pozitivní

Chůze

- Pacient chodí sám, bez pomůcek. Rytmus chůze je nepravidelný, typ chůze peroneální. Při chůzi je odlehčována PDK. Ani na jedné DK není prováděn nášlap přes patu, nýbrž na celou plošku nohy. Tvrdší došlap na LDK Chůze je kolébavá ze strany na stranu, s malou extenzí DKK v kyčli. Souhyb HKK je minimální, vychází z ramenních kloubů.

Funkční testy

- zkouška Trendelenburg-Dusche: bpn bilat. (nejsou oslabeny ABD kyč. kloubu)
- Thomayer: 13 cm (omezená pohyblivost páteře)

Dynamické zkoušky páteře:

- flexe: rozvoj v krční páteři, v hrudní části ohyb minimální, největší pohyb v bederní části páteře
- lateroflexe: bilat. symetrická, pohyb opět hlavně v bedrech
- extenze: při pohybu se zvýrazňují paravertebrální svaly, pánev mírně protlačuje dopředu, pohyb vychází z beder
- Dynamické zkoušky páteře typu Stibor (hodnotící rozvoj bederní a hrudní páteře), Ottův inkлинаční a reklinační index (rozvoj hrudní páteře) vykazují známky omezené pohyblivosti. Čepojevova vzdálenost (hodnotí rozvoj krční páteře) a Schoberova vzdálenost (rozvoj bederní páteře) je fyziologická.

Vyšetření zkrácených svalů dle Jandy:

legenda:

- st. 0: nejedná se o zkrácení, st. 1: malé zkrácení, st.: 2: velké zkrácení

- m. quadratus lumborum P – st. 1 L – st. 1
- m. piriformis P – st. 1 L – st. 0
- m. tensor fasciae latae: P – st. 1 L – st. 1
- m. rectus femoris: P – st. 1 L – st. 1
- m. iliopsoas: P – st. 0 L – st. 1
- adduktory kyčel. kloubu
 - o krátké: P – st. 0 L – st. 0
 - o dlouhé: P – st. 0 L – st. 0
- hamstringy P – st. 2 L – st. 2

Svalový test dle Jandy:

legenda:

- st. 5: normální, odpovídá svalu s velmi dobrou funkcí, tedy 100% normálu
- st. 4: dobrý, odpovídá přibližně 75% normálu
- st. 3: slabý, vyjadřuje asi 50% síly normálního svalu
- st. 2: velmi slabý, má asi 25% síly normálního svalu
- st. 1: stopa, zachováno je přibližně 10% svalové síly
- st. 0: nula, při pokusu o pohyb sval nejeví žádné známky stahu

kyčelní kloub	sval	P	L
F	m. iliopsoas	4+	5
E	m. gluteus maximus m. biceps femoris m. semitendinosus m. semimembranosus	5	5
ABD	m. gluteus medius m. tensor fasciae latae m. gluteus minimus	5	5
ADD	m. adduktor magnus m. adduktor longus m. adduktor brevis m. gracilis m. pectineus	4+	5
ZR	m. quadratus femoris m. piriformis m. gluteus maximus m. gemellus superior m. gemellus inferior m. obturatorius internus m. obturatorius externus	5	5
VR	m. gluteus minimus m. tensor fasciae latae	5	5

Tabulka 1 Svalový test dle Jandy

kolenní kloub	sval	P	L
F	m. biceps femoris m. semitendinosus m. semimembranosus	4+	5
E	m. quadriceps femoris	4	5

Tabulka 2 Svalový test dle Jandy

- L kolenní kloub
 - o S 7-0-115
- L hlezenní kloub
 - o S 30-0-45
 - o R 25-0-35

- rozsah pohybu v kloubech horních končetin je zachovalý a stranově symetrický

vyšetření periostových bodů

periostový bod	P	L
hrbol sedací kosti	nebolestivý	nebolestivý
horní okraj pately	nebolestivý	nebolestivý
hlavička fibuly	nebolestivý	nebolestivý
úpony kolaterálních vazů	nebolestivý	nebolestivý
pes anserinus tibiae	nebolestivý	nebolestivý
ostruha patní	nebolestivý	nebolestivý

Tabulka 4 Vyšetření periostových bodů

vyšetření spoušťových bodů

sval	P	L
m. quadratus lumborum	není TrP	není TrP
m. piriformis	není TrP	není TrP
ichiokrurální svaly	není TrP	není TrP
m. quadriceps femoris	není TrP	není TrP
adduktory	není TrP	není TrP
m. tensor fasciae latae	není TrP	není TrP
m. soleus	TrP	není TrP

Tabulka 5 Vyšetření spoušťových bodů

Palpace DKK:

- kůže: protažitelná v celé oblasti DKK, bez změny barvy, potivosti či teploty
- podkoží: bilat. posunlivé v celé délce DKK
- fascie: bilat. protažitelné, posunlivé, nebolestivé na stehně i na lýtku

- svaly: v oblasti m. quadriceps femoris a m. triceps surae PDK hypotrofie, hypertonus m. quadratus femoris a m. piriformis vpravo, LDK bpn

Joint play:

- SI skloubení hůře pruží ventrálním směrem vpravo
- patela bilat. volná laterolaterárním i distoproximálním směrem
- tibiofibulární bilat. málo pruží
- talocrurální skloubení a drobné klouby nohy bilat. bez patologického nálezu
- Lisfrankův kloub:
 - o dorzálně: bpn bilat.
 - o ventrálně: bpn bilat.
 - o rotace fibulárně: bpn bilat.
 - o rotace tibiálně: bpn bilat.

Testy na stabilitu kolenního kloubu PDK

- Lachmanův test pozitivní
- přední zásuvkový test pozitivní
- vnitřní postranní vaz (otevírání mediální štěrbiny kolenního kl.): bpn
- zevní postranní vaz (otevírání laterální štěrbiny kolenního kl.): bpn
- testy na stabilitu kolenního kl. LDK: bpn

Pohybové stereotypy:

- extenze v kyčli: pohyb je zahájen bilat. hamstringy, dále se zapojuje m. gluteus max., paravertebrální svaly kontralaterální a homolaterální
- ext. v kyčli s flektovaným kolenem: sled zapojovaných svalů bilat. nezměněn, pac. při pohybu zvedá pánev, při pohybu PDK se objevuje souhyb v oblasti lopatek
- abdukce v kyč. kl.: quadrátový mechanismus bilat.
- flexe trupu: pohyb začíná předsunem hlavy, následuje flexe trupu, pohyb není dobře zvládnut, prováděn spíše švihem než tahem, s vyloučením m. iliopsoas neprovede

Antropometrie

obvody/cm	P	L
10 cm nad patelou	40	42
přes patelu	37	37
přes tuberositas tibiae	38,5	39
lýtko v nejširším místě	39	40
kotník přes patu	33,5	33,5

Tabulka 6 Antropometrie

Neurologické vyšetření DKK:

- čítí povrchové
 - o taktilní: bpn bilat.
 - o čítí diskriminační: pacient není schopen určit přesný počet bodů kontaktu, ani na jedné DKK, většinou se liší o jeden bod s výjimkou pravého stehna, kde udával o dva body jiný počet, další vyšetření bylo provedeno pomocí dvou ostrých předmětů, kdy jsem vyšetřovala schopnost pacienta detekovat dva rozlišné body.
- čítí hluboké
 - o polohocit: pacient není vždy schopen přesně určit prst na PDK, kterého se dotýkám, při vyšetření vleže na břicho není schopen nastavit LDK do stejného úhlu v kolenním kloubu jako na PDK
 - LDK bez patologického nálezu
 - o pohybovit: bez patologického nálezu bilat.
- vyšetření šlachookosticových reflexů DKK
 - o patelární (L2-4): hyporeflexie - st. 2 bilat.
 - o Achillovy šlachy (L5, S1-2): hyporeflexie - st. 2 bilat.
 - o medioplantární (L5, S1-2): hyporeflexie - st. 2 bilat
- V rámci kompletního kin. rozboru jsem vyšetřila i další neurologické zkoušky, které nevykazovaly známky patologie (pyramidové jevy zánikové a iritační, hlavové nervy)

Závěr vyšetření:

- Pacient má bilat. ploché plosky nohou, propadlé jsou příčné i podélné klenby, hlezenní klouby jsou lehce valgózní.

- M. gastrocnemius a m. quadriceps femoris jsou hypotrofické, více m. quadriceps, což bylo prokázáno antropometrií. Ve svalech PDK byl zjištěn hypertonus u m. quadratus femoris a m. piriformis.
- V m. soleus PDK byl nalezen TrP.
- Kristy a spiny pánve jsou v rovině.
- Byly zjištěny zkrácené svaly na obou DKK, nejvíce hamstringy, stupeň č. 2 (velké zkrácení) a dále bilat. stupeň č. 1 (malé zkrácení) u těchto svalů: m. rectus femoris, m. tensor fasciae latae, m. quadratus femoris a jednostranné zkrácení m. iliopsoas st. č. 1.
- Svalová síla PDK je menší na LDK.
- Instabilita P kolenního kloubu, Lachmanův a přední zásuvkový test pozitivní.
- Byla zjištěna blokáda SI vpravo a málo pružné tibiofibulární spojení bilat., pately jsou volné, posunlivé stejně jako kloub talocrurální a drobné klouby nohy.
- Je porušeno čítí na obou DKK, více na pravé, kde byla zjištěna i změna ve vnímání polohy v P kolenním kloubu.

Cíl dnešní terapeutické jednotky

- vstupní kineziologický rozbor
- návrh krátkodobého fyzioterapeutického plánu
- protažení zkrácených svalů: m. rectus femoris a hamstringy bilat.
- obnovení kloubní vůle v tibiofibulárním a SI spojení
- odstranění hypertonu ve svalech: m. quadratus femoris a m. piriformis vpravo
- odstranění TrP v m. soleus
- posílení oslabeného m. quadriceps femoris
- edukace a nácvik chůze o 2 FH, kterou bude pacient brzy potřebovat

Návrh terapie:

- strečink zkrácených svalů
- mobilizace SI vpravo a tibiofibulárního skloubení bilat.
- PIR na hypertonické svaly m. quadratus femoris, m. piriformis vpravo a Trp v m. soleus
- posílení m. quadriceps femoris
- nácvik chůze o 2 FH po rovině a po schodech

Provedení:

- mobilizace SI skloubení vpravo křížovým hmatem dle Stoddarda a tibiofibulárního skloubení bilat. dle Lewitta
- PIR na m. soleus
- nácvik 1. flekční i extenční diagonály pro dolní končetiny dle Kabata, posilovací technika pomalý zvrát pro posílení svalů PDK po operaci
- nácvik izometrie m. quadriceps femoris
- třídobá chůze o 2 FH po rovině a po schodech s odlehčením PDK

Závěr:

- Byl proveden vstupní kineziologický rozbor.
- Výsledek dnešních terapeutických postupů:
 - o SI a tibiofibulární skloubení po mobilizaci vyšetřují fyziologickou bariéru.
 - o Techniku dle Kabata i izometrické cvičení quadricepsu zvládá pacient dobře.
 - o TrP v m. soleus byl odstraněn.
 - o Nácvik chůze o 2 FH je bez problémů.
 - o PIR na hypertonické svaly a strečink zkrácených svalů z časových důvodů neproveden.

Autoterapie:

- Pacient byl zainstruován, jak má posilovat m. quadriceps femoris pomocí izometrického cvičení a jak si má protahovat zkrácené hamstringy.

Krátkodobý plán:

- zmírnit bolest a otok kolenního kloubu
- péče o jizvu
- zmírnit reflexní změny v okolí kolenního kloubu
- protáhnout zkrácené svaly, hlavně hamstringy bilat., dále: m. rectus femoris, m. tensor fasciae latae a m. quadratus femoris bilat. a m. iliopsoas vlevo
- posílit oslabené svaly, především m. quadriceps femoris a m. tibialis ant. vpravo
- naučit pacienta správný stereotyp chůze o 2 FH na rovině i po schodech

ST 1. 2. 2012 - operace, den 0.

- pacient operován v dopoledních hodinách, nezastižen u lůžka

výpis ze zdravotní dokumentace:

- Operace provedena v celkové anestezii, st. p. distorzi P kolena. Byl odebrán BTB štěp z ligamentum patellae - bez obtíží. Artroskop zaveden do kolena anterolaterální strany, provedena diagnostika - výstelka lehce zmnožena, mohutné Hoffovo těleso, v mediálním kompartmentu fyziologický nález, v laterálním kompartmentu jizva v zadním rohu menisku, chrupavky místy lehce rozchlupaceny, interkondylicky: úplná léze CLA, fossa prázdná, pahýl vazů při tibiálním úponu, LCP pevný
- Pomocí cíličů vyvrtány kanály v tibií a femuru, provléknut štěp a ukotven dvěma interferenčními šrouby.
- Během operace se nevyskytly žádné komplikace, štěp pevný, extenze plná, otvory v kostech po odběru štěpu vyplněny autospongiosou, drén zaveden suprapatelárně.

2. terapeutická jednotka: ČT 2. 2. 2012 - 1. den po operaci

- obj.: pac. má na PDK 2 drény a dlouhou ortézu s kloubem nastavenou pevně na 30°F, v okolí kolenního kloubu je výrazný otok, kůže je teplá a zarudlá, jizva je sterilně krytá
- subj.: bolestivost v oblasti kolenního kloubu, oslabení svalové síly PDK

aspekce:

- pacient leží na posteli, horní část postele je nadzvednutá, PDK je podložena molitanem

Palpace:

- kůže: v oblasti kolenního kloubu teplá a načervenalá po dezinfekci, bez viditelného hematomu, protažitelnost omezená všemi směry
- podkoží: posuvlivost omezena otokem, který prosakuje od kolenního kloubu až do střední části stehna
- svaly a fascie: přes otok a bolest špatně vyšetřitelné

- při vyšetření LDK nebyly zjištěny žádné změny oproti vstupnímu vyšetření

Vyšetření jizvy

- přes sterilní krytí není možné vyšetřit

Antropometrie

obvody/cm	P	L
10 cm nad patelou	49	42
přes patelu	45	37
přes tuberositas tibiae	41,5	39
přes lýtko v nejširším místě	40	40
kotník přes patu	33,5	33,5

Tabulka 7 Antropometrie

Joint play:

- patelu a hlavičku fibuly přes otok, bolestivost a sterilní krytí v oblasti kolenního kloubu PDK nelze dnes vyšetřit, talocrurální kloub a drobné klouby nohy bez patologického nálezu
- LDK: tibiofibulární skloubení málo pruží

Vyšetření svalové síly DKK:

- LDK beze změn od vstupního vyšetření
- PDK: pro dlouhou ortézu s kloubem pevně nastaveným na 30°F a velkou bolestivost kolenního kloubu nelze dobře vyšetřit všechny svalové skupiny
 - o pro vyšetření svalové síly PDK jsem zvolila modifikované výchozí polohy
 - o svalovou sílu orientačně hodnotím takto:
 - F v kyčelním kloubu: 3
 - ABD v kyčelním kloubu: 2+
 - ADD v kyčelním kloubu: 2+
 - DF v hlezenním kloubu: 4+
 - PF v hlezenním kloubu: 4
 - ostatní pohyby nebylo možné z důvodu bolestivosti vyšetřit

Vyšetření vertikalizace:

- pac. se sám posadí i postaví, s přesunutím P dolní končetiny na okraj postele a jejím položením na podlahu si pomáhá horními končetinami
- při pohybu PDK si ztěžuje na bolest v kolenním kloubu, v oblasti pately a tuberositas tibiae

Vyšetření stoje:

- uvádím pouze změny oproti vstupnímu vyšetření
- pacient stojí se 2 FH, je zatížena pouze LDK, PDK je v dlouhé jednokloubové ortéze opřena jen o špičku
- L křista a obě horní L spiny výše než na pravé straně → pánev sešikmená
- celý trup je ukloněn vlevo
- P rameno je výš než L

Vyšetření chůze:

- pacient chodí rychle dvoudobou chůzí, operovaná PDK se vůbec nedotýká země, berle klade daleko od těla
- rytmus nepravidelný

Závěr vyšetření

- Pacient je dnes první den po operaci plastiky předního zkříženého vazů kolenního kloubu. Operovaná PDK je svalově oslabená, v oblasti od kolenního kloubu až do poloviny stehna je výrazný otok, okolí kloubu palpačně bolestivé.
- Pacient je schopen samostatného pohybu jak na lůžku, tak po pokoji včetně veškerých transferů.
- Tibiofibulární skloubení LDK hůře pruží.

Cíl dnešní terapeutické jednotky:

- tromboembolická prevence
- udržet kondiční stav pacienta na úrovni doby před operací
- zmírnění otoku a bolesti
- izometrické kontrakce m. quadriceps femoris s cílem tonizace svalu a drenáže kolenního kloubu

- lehké posilování oslabených svalů PDK, především flexory, abduktory a adduktory kyčelního kloubu
- obnovit kloubní vůli hlavičky fibuly LKK
- nácvik chůze se 2 FH po rovině

Návrh terapie:

- lehké individuální kondiční cvičení na lůžku
- techniky měkkých tkání v oblasti kolenního kloubu
- uvolnění tibiofibulárního skloubení
- izometrie m. quadriceps femoris
- korekce chůze o 2 FH
- polohování a kryoterapie

Provedení

- TMT
 - o mobilizace hlavičky fibuly LDK
- prevence TEN
 - o leh na zádech, PDK lehce podložena pod kolenním kloubem, střídavá DF a PF v hlezenních kloubech, 12x
 - o leh na zádech, PDK lehce podložena pod kolenním kloubem, cirkumdukce v hlezenních kloubech, 10x na každou stranu
- analytické cvičení svalů kol. kl. (s dopomocí) a izometrické cvičení
 - o leh na zádech, pac. provádí DF v hlezenním kloubu, extenzi v kolenním kloubu (kolena tlačí do podložky) a zároveň aktivuje m. glutaeus maximus, výdrž 5 s, 2 s relaxace, opakuje 10x
 - o leh na zádech, pac. tlačí patu po podložky a koleno do postele, výdrž 5 s, 2 s relaxace, opakuje 10x
 - o leh na zádech, flexe LDK v kolenním a kyčelním kloubu, přitáhnout DK k tělu a položit zpět na podložku, opakuje 10x
 - o leh na zádech, nadzvednutí natažené PDK na podložku, výdrž 5 s, 2 s relaxace, opakuje 6x
 - o leh na zádech, ABD a ADD v kyčelním kloubu, opakuje 10x
- nácvik dvoudobé chůze po rovině se 2 FH s odlehčením PDK

- polohování PDK v antalgické poloze, ledování

Výsledek

- pacient cvičení i chůzi zvládl bez problémů
- v tibiofibulárním skloubení vyšetřuji po terapii fyziologickou bariéru
- subjektivně pocit, že se síla svalů kolem kyčelního a kolenního kloubu mírně zvýšila
- otok i bolestivost stále přetrvávají

Autoterapie

- pacient bude v průběhu dne provádět izometrii m. quadriceps femoris PDK, dále instruován o tromboembolické prevenci, polohování PDK v elevaci a kryoterapii v místě odběru štěpu

3. terapeutická jednotka: PÁ 3. 2. 2012 - 2. den po operaci

- obj.: drény již ex, pac. má ortézu přednastavenou, lze provádět pohyb v kolenním kloubu v rozsahu S 0-10-60, jizva sterilně krytá
- subj.: pac. udává tah v oblasti jizvy a bolest v oblasti pately a tuberositas tibiae při pohybu v kolenním kloubu, bolest však hodnotí již mírněji než včera

Palpace PDK:

- kůže je v oblasti kolenního kloubu je stále teplejší, načervenalá a špatně protažitelná
- otok prosakuje od kolene až do střední oblasti stehna, podkoží kvůli otoku málo posunlivé
- okolí kolenního kloubu bolestivé

Joint play

- LDK: SI skloubení, patela, hlavička fibuly, talocrurální kloub a drobné klouby nohy bez patologického nálezu
- PDK: patela nevyšetřena pro bolestivost a sterilní krytí jizvy, hlavička fibuly a SI skloubení hůře pruží, talocrurální kloub a drobné klouby nohy bez patologického nálezu

Svalová síla PDK

- oproti včerejšku mírné zlepšení flexorů, abduktorů i adduktorů kyčelního kloubu
- vyšetření extenzorů kyčelního kloubu PDK dle Jandova svalového testu: st. č. 3+

Vyšetření kloubního rozsahu metodou goniometrie:

- P kolenní kloub:
 - o pasivně S 0-10-60
 - o aktivně S 0-10-50

Antropometrie

obvody/cm	P
10 cm nad patelou	48
přes patelu	44,5
přes tuberositas tibiae	41
lýtko v nejširším místě	39
kotník přes patu	33,5

Tabulka 8 Antropometrie

- obvody na LDK od vstupního vyšetření nezměněny

Závěr vyšetření

- otok oproti včerejšku mírně ustoupil
- rozsah pohybu PDK je omezený v kolenním kloubu
- SI skloubení a hlavička fibuly PDK hůře pruží

Cíl dnešní terapeutické jednotky:

- tromboembolická prevence
- zmírnění otoku
- udržet kondiční stav pacienta na úrovni doby před operací
- obnovení kloubní vůle v SI a tibiofibulárním skloubení vpravo
- posílení oslabených svalů (flexorů, extenzorů, abduktorů a adduktorů kyčelního kloubu, flexorů a extenzorů kolenního kloubu)
- obnovení rozsahu pohybu v kolenním kloubu
- korekce chůze se 2 FH s odlehčením PDK

- vzhledem k tomu, že pacient bude možná o víkendu propuštěn, je třeba natrénovat chůzi po schodech, jelikož mají v domě 1 patro bez výtahu

Návrh terapie

- lehké individuální kondiční cvičení na lůžku s důrazem na izometrii m. quadriceps femoris
- zmírnění otoku pomocí TMT
- uvolnění SI skloubení a hlavičky fibuly PDK
- polohování a kryoterapie
- kontrola chůze o 2 FH
- korekce chůze po rovině a nácvik chůze po schodech se 2 FH

Provedení:

- TMT
 - o zmírnění otoku jemnou masáží v okolí kolenního kloubu
 - o mobilizace SI skloubení vleže na boku a hlavičky fibuly dle Lewitta
- prevence TEN
 - o leh na zádech, střídavá DF a PF v hlezenních kloubech, 12x
 - o leh na zádech, cirkumdukce v hlezenních kloubech, 10x na každou stranu
- aktivní cvičení a izometrické cvičení
 - o leh na zádech, pac. provádí DF v hlezenním kloubu, extenzi v kolenním kloubu (kolena tlačí do podložky) a zároveň aktivuje m. gluteus maximus, výdrž 5 s, 2 s relaxace, opakuje 10x
 - o leh na zádech, pod PDK overball, pac. tlačí patu po podložky a koleno do overballu, výdrž 5 s, 2 s relaxace, opakuje 10x
 - o leh na zádech, pod PDK overball, špička směřuje ke stropu, pac. extenduje končetinu v kolenním kloubu, opakuje 10x
 - totéž se špičkou vytočenou zevně i dovnitř
 - o leh na zádech, LDK F v kolenním a kyčelním kloubu, přitáhnout DK k tělu a položit zpět na podložku
 - o leh na zádech, nadzvednutí natažené PDK na podložku, výdrž 5 s, 2 s relaxace, opakuje 6x
 - o leh na zádech, ABD a ADD v kyčelním kloubu, opakuje 10x

- leh na břicho, F a E v kolenním kloubu PDK, opakuje 10x
- sed, střídavě DF a PF v hlezenním kloubu
- sed, cirkumdukce v hlezenním kloubu
- sed, pac. střídavě extenduje PDK a LDK v kolenním kloubu tak, že sunou patu po zemi
- nácvik dvoudobé chůze o 2 FH s odlehčením PDK po rovině a po schodech
- motolaha v rozsahu S 0-10-50, 30 minut

Závěr terapeutické jednotky:

- pacient cvičení zvládl dobře, cvičení na břicho mu ale nebylo moc příjemné z důvodu citlivosti v oblasti jizvy, proto jsme tento cvik předčasně ukončili další cviky na břicho jsem již nezařazovala
- kloubní spojení SI a hlavička fibuly vpravo vyšetřuji po terapii fyziologickou bariéru
- chůzi po rovině i po schodech pacient zvládl, je však třeba ho kontrolovat, aby se snažil o správný stereotyp chůze, hlavně F a E v kyčelním i kolenním kloubu, bez instrukcí zapojuje zvýšeně m. quadratus lumborum

Autoterapie:

- pacient bude pokračovat v posilování m. quadriceps femoris izometrickým cvičením
- bude polohovat PDK v elevaci a ledovat místo po odběru štěpu
- dále bude aktivně extendovat PDK v kolenním kloubu v sedě na židli tím, že bude sunout patu po zemi vpřed, při návratu do původní pozice si může pomoci zvětšit flexi v kolenním kloubu PDK pomocí druhé DK
- v sobotu byl pacient propuštěn do domácího ošetřování

4. terapeutická jednotka: PO 6. 2. 2012 - 5. den po operaci

- obj.: pac. přichází do ambulance se 2 FH a ortézou, která je nastavená na možný pohyb v kolenním kloubu S 0-0-75, jizva již bez sterilního krytí, stehy in situ
- subj.: pac. si již neztěžuje na bolest, trápí ho pouze otok kolene a oslabení svalové síly, jinak má dobrou náladu

Vyšetření jizvy

- jizva od dolního úhlu pately na tuberositas tibiae, 6 cm dlouhá
- menší jizva od artroskopu laterálně od horního konce jizvy po BTB štěpu
- posunlivost dobrá, pouze v jednom místě zhruba uprostřed mírně přisedlá

Vyšetření kloubního rozsahu metodou goniometrie:

- P kolenní kloub:
 - o pasivně S 0-10-65
 - o aktivně S 0-10-55

Antropometrie

obvody/cm	P
10 cm nad patelou	47,5
přes patelu	44
přes tuberositas tibiae	41
lýtko v nejširším místě	39
kotník přes patu	33,5

Tabulka 9 Antropometrie

- obvody na LDK od vstupního vyšetření nezměněny

Vyšetření periostových bodů

periostový bod	P	L
hrbol sedací kosti	nebolestivý	nebolestivý
horní okraj pately	bolestivé	nebolestivý
hlavička fibuly	bolestivé	nebolestivý
kolaterální vazy	bolestivé	nebolestivý
pes anserinus	bolestivé	nebolestivý
ostruha patní	nebolestivý	nebolestivý

Tabulka 10 Vyšetření periostových bodů

Vyšetření spouštěvých bodů

sval	P	L
m. quadratus lumborum	není TrP	není TrP
m. piriformis	není TrP	není TrP
ischiokrurální svaly	TrP	není TrP
m. quadriceps femoris	není TrP	není TrP
adduktory	není TrP	není TrP
m. tensor fasciae latae	není TrP	není TrP
m. soleus	TrP	není TrP
m. tibialis anterior	není TrP	není TrP

Tabulka 11 Vyšetření spouštěvých bodů

Vyšetření svalové síly

- svalová síla LDK a HKK se od vstupního vyšetření nezměnila
- PDK: v kolenním kloubu nebylo možné pro omezený rozsah a bolest vyšetřit sílu dle Jandova svalového testu, orientačně hodnotím takto:
 - o F v kolenním kloubu: 3
 - o EXT v kolenním kloubu: 3
- ostatní svaly již hodnoceny dle Jandova svalového testu:
 - o flexory kyčelního kloubu: 4
 - o extensory kyčelního kloubu: 3+
 - o abduktory kyčelního kloubu: 3+
 - o adduktory kyčelního kloubu: 3
 - o DF v hlezenním kloubu: 4+
 - o PF v hlezenním kloubu: 4

Palpace:

- fascie v oblasti stehna PDK hůře posunlivé laterálním i mediálním směrem
- PDK: hypotrofie m. quadriceps femoris (nejvíce vastus medialis) a m. gastrocnemius, hypertonus m. quadratus femoris, hamstringů a m. rectus femoris

Joint play:

- SI skloubení hůře pruží vpravo
- patela vpravo hůře pohyblivá latero-lat. i kraniokaudálním směrem
- tibiofibulární skloubení bilat. hůře pruží
- talocrurální kloub a Lisfrankův kloubu PDK dorsálně hůře pruží
- drobné klouby nohy bilat. volné

Neurologické vyšetření:

- čítí: hypestezie v oblasti laterálního kondylu tibie o průměru asi 4 cm

Vyšetření stoje: (uvádím pouze změny oproti vstupnímu vyšetření)

- pacient stojí se 2 FH
- téměř celá váha spočívá na LDK, PDK je předsunutá, v zevní rotaci a semiflexi
- L křista a obě horní L spiny výše než na pravé straně → pánev sešikmená
- celý trup ukloněn vlevo
- ramena jsou v protrakci
- P rameno je výš než L

Vyšetření chůze:

- Pac. chodí o 2 FH, rytmus je nepravidelný, délka kroků nestejně dlouhá. Krok LDK je kratší než PDK. PDK není v kolenním kloubu dobře extendována ani flektována, po celou kročnou fázi je v semiflexi, pohyb dolní končetiny se děje hlavně v pánvi, kde je také vidět větší rotace. Zvýšená aktivita m. quadratus lumborum, pomocí kterého pacient elevuje pánev. Na pravou DK našlapuje na celou plošku místo postupného došlapu přes patu. Chůze je relativně rychlá.

Závěr vyšetření

- byly zjištěny patologie svalového tonu na PDK (hypertonus m. quadratus femoris, m. rectus femoris a hamstringů , hypotrofie m. quadriceps femoris a m. gastrocnemius)
- TrP v ischikrurálních svalech a m. soleus vpravo
- hůře protažitelné stehenní fascie laterálním i mediálním směrem

- omezená kloubní vůle SI skloubení, talocrurálního kloubu, pately a Lisfrankova kloubu vpravo, na obou DKK hůře pruží hlavička fibuly
- v oblasti kolenního kloubu je hypestezie
- špatný stereotyp chůze

Cíl dnešní terapeutické jednotky

- udržet kondiční stav pacienta na úrovni doby před operací
- zlepšit posunlivost jizvy a stehenních fascií
- zmenšení otoku
- zlepšení propriocepce
- obnovení kloubní vůle v SI spojení vpravo, v tibiofibulárním spojení bilat., talocrurálním skloubení a Lisfrankově kloubu vpravo, zlepšit posunlivost pately vpravo
- ovlivnění hypertonických svalů PDK dle vyšetření
- odstranění TrP hamstringů a m. soleus PDK
- posílení oslabených svalů PDK (flexorů a extensorů kolenního kloubu)
- zvětšení rozsahu pohybu v kolenním kloubu
- korekce stereotypu chůze o 2 FH, kontrola chůze po schodech

Návrh terapie

- techniky měkkých tkání v okolí jizvy a kolenního kloubu na zmírnění otoku, odstranění hypertonických svalů a TrP ve svalech, pro zlepšení posunlivosti fascií
- aktivní kondiční cvičení pro posílení oslabených svalů PDK
- exteroceptivní stimulace s využitím kartáčku
- chůze po rovině a po schodech s odlehčením PDK

Provedení

- TMT:
 - o jemná masáž kolenního kloubu, míčkování
 - o péče o okolí jizvy
 - o protažení stehenních fascií dle Lewitta

- PIR na m. quadratus femoris, m. rectus femoris, m. biceps femoris a m. soleus PDK dle Lewitta
- mobilizace SI křížovým hmatem dle Stoddarda v leže na zádech, obnova kloubní vůle hlavičky fibuly a posunlivosti pately dle Lewitta
- kartáčování v oblasti místa se sníženým čítím
- posílení m. quadriceps femoris:
 - leh na zádech, pac. provádí DF v hlezenním kloubu, extenzi v kolenním kloubu (kolena tlačí do podložky) a zároveň aktivuje m. gluteus maximus, výdrž 5 s, 2 s relaxace, opakuje 10x
 - leh na zádech, pac. tlačí patu po podložky a koleno do overballu, výdrž 5 s, 2 s relaxace, opakuje 10x
 - leh na zádech, pod PDK overball, špička směřuje ke stropu, pac. extenduje končetinu v kolenním kloubu, opakuje 10x
 - totéž se špičkou vytočenou zevně i dovnitř
- posílení lýtkových svalů proti odporu s využitím Thera-Bandu:
 - pac. leží na zádech, provádí postupně DF, inverzi, everzi a PF proti odporu, každý cvik opakuje 10x
- posílení abduktorů stehna: pacient leží na boku spodní DK pokrčená, horní DK provádí abdukci, důraz na správný stereotyp pohybu, opakuje 12x na každé straně
- cvičení pro posílení hamstringů:
 - leh na břicho, DF v hlezenních kloubech, pac. se zapře o prsty a extenduje kolenní klouby, opakuje 10x
- posílení m. vastus medialis: 1. diagonála flekční vzorec s extenzí kolene dle Kabata, posilovací technika pomalý zvrát
- posílení m. vastus lateralis: 2. diagonála, flekční vzorec s extenzí kolenního kloubu, technika pomalý zvrát
- korekce stereotypu chůze po rovině s odlehčením PDK se 2 FH, důraz na pohyb v kyčelním a kolenním kloubu, nášlap přes patu

Závěr terapeutické jednotky

- pacient zvládl cvičení bez problémů, po terapeutické jednotce se cítí dobře
- stehenní fascie lépe protažitelné
- hypertonus v m. rectus femoris a ischiokrurálních svalech PDK částečně ustoupil, ale stále přetrvává
- TrP byl odstraněn
- svalová síla m. quadriceps femoris, hamstringů, abduktorů stehna a lýtkových svalů se subjektivně mírně zvětšila
- cvičení dle Kabata pacient zvládá

Autoterapie

- pokračování v posilování oslabených svalů PDK (viz terapie)
- pacient byl zainstruován, jak zlepšit cití v okolí kolenního kloubu pomocí stimulace kartáčkem v místě hypestezie

5. terapeutická jednotka: PÁ 10. 2. 2012 - 8. den po operaci

- obj.: pac. přichází se 2 FH, rozsah pohybu v ortéze nastaven stejně jako při předchozím vyšetření, při chůzi se snaží provádět pohyb v kolenním a kyčelním kloubu PDK, našlapuje přes patu
- subj.: pac. si ztěžuje na přetrvávající oslabení svalové síly především flexorů a extensorů kolenního kloubu, dále udává přetrvávající hypestezii v obl. kolene

Palpace:

- hypertonus m. quadratus lumborum, hamstringů a m. rectus femoris vpravo, hypotrofie m. quadriceps femoris a m. gastrocnemius
- dále mírný hypertonus m. tensor fasciae latae
- omezená posunlivost stehenních fascií

Jizva

- palpačně nebolestivá
- posunlivost není omezena

Joint play:

- tužší SI skloubení vpravo
- patela vpravo hůře pohyblivá latero-lat. i kraniokaudálně
- hlavička fibuly, talocrurální kloub a Lisfrankův dorsálním a plantárním směrem kloub hůře posunlivé

Vyšetření kloubního rozsahu metodou goniometrie:

- P kolenní kloub:
 - o pasivně S 0-10-75
 - o aktivně S 0-10-65

Svalová síla

- oproti minulému vyšetření nezměněna

Antropometrie

obvody/cm	P
10 cm nad patelou	47
přes patelu	44
přes tuberositas tibiae	41
lýtko v nejširším místě	39
kotník přes patu	33,5

Tabulka 12 Antropometrie

- obvody na LDK od vstupního vyšetření nezměněny

Neurologické vyšetření:

- hypestezie v oblasti laterálního kondylu tibie přetrvává, ale pacient udává oproti minulému sezení mírné zlepšení

Závěr vyšetření

- otok oproti minulému vyšetření opět mírně ustoupil
- jizva je dobře posunlivá
- hypertonus m. quadratus lumborum, m. rectus femoris, hamstringů a m. tensor fasciae latae
- horší posunlivost stehenních fascií

- přetrvává hypestezie
- opět horší posunlivost SI skloubení vpravo
- přetrvává útlum nervosvalových funkcí
- přetrvává chybný stereotyp chůze

Cíl dnešní terapeutické jednotky:

- udržení kondice pacienta
- prevence přilepení jizvy k podkoží
- zmírnění otoku
- zvětšení rozsahu pohybu v kolenním kloubu
- uvolnění kloubních spojení dle vyšetření
- posílení oslabených svalů (flexorů a extenzorů kolenního kloubu, abduktorů a adduktorů kyčelního kloubu)
- zmírnění hypertonických svalů PDK (m. quadratus lumborum, m. rectus femoris, hamstringů, m. tensor fasciae latae)
- zlepšení propriocepce
- senzomotorická stimulace PDK

Návrh terapie:

- TMT na jizvu, fascie, otok a hypertonické svaly (dle vyšetření) PDK
- mobilizace dle vyšetření
- posílení m. quadriceps femoris
- posílení hamstringů proti gravitaci
- posílení svalů kolem kyčelního kloubu
- senzomotorická stimulace PDK

Provedení:

- TMT
 - o tlaková masáž okolí jizvy
 - o jemná masáž kolenního kloubu
 - o kartáčování v oblasti se snížením citím
 - o protažení stehenních fascií laterálním i mediálním směrem dle Lewitta

- odstranění hypertonu m. quadratus lumborum, hamstringů, m. rectus femoris a m. tensor fasciae latae technikou PIR dle Lewitta
- mobilizace hůře posunlivých kloubních spojení dle Lewitta
- cvičení pro posílení m. quadriceps femoris:
 - leh na zádech, pac. provádí DF v hlezenním kloubu, extenzi v kolenním kloubu (kolena tlačí do podložky) a zároveň aktivuje m. gluteus maximus, výdrž 5 s, 2 s relaxace, opakuje 10x
 - pac. leží na zádech, pod DKK pokrčenými v kolenním i kyčelním kloubu má gymball, střídavě expeduje DK v kolenním kloubu, opakuje 10x
 - pac. leží na zádech, DKK má pokrčené v kolenním i kyčelním kloubu, mezi koleny má overball, střídavě extenduje PDK a LDK , opakuje 10x
- posílení svalů kolem kyčelního kloubu:
 - pac. leží na zádech, DKK pokrčeny, opřeny chodidly o podložku, mezi koleny overball, pac. stačuje kolena k sobě a mačká overball, opakuje 10x
 - pac. leží na zádech, DKK pokrčeny, opřeny chodidly o podložku, provádí abdukci proti odporu s vyžitím Thera-Bandu, opakuje 10x
 - pac. leží na zádech, DKK natažené, provádí střídavě abdukci jedné a druhé DK proti odporu s vyžitím Thera-Bandu, opakuje 10x
- posílení m. vastus medialis pomocí PNF: I. diagonála flekční vzorec s extenzí kolene, technika pomalý zvrát - výdrž
- posílení m. vastus lateralis pomocí PNF: 2. diagonála, flekční vzorec s extenzí kolenního kloubu, technika pomalý zvrát - výdrž
- stimulace plosky nohy pomocí gumového ježka
- senzomotorika
 - nácvik správného sedu na židli
 - nácvik "malé" nohy, "píd'alky" a nácvik tříbodové opory nohy v sedě
 - uchopování věcí pomocí prstů nohy

Závěr terapie

- jizva volně posunlivá
- facie stehna posunlivější

- v SI skloubení, hlavičce fibuly, talocrurálním a Lisfrankově kloubu vyšetřuji fyziologickou bariéru
- zmírnění hypertonu hamstringů, m. rectus femoris a m. tensor fasciae latae PDK
- senzomotorická cvičení pacient pochopil, ale měl trochu problémy s provedením "malé" nohy
- pacient po cvičení trochu unavený

Autoterapie

- pokračovat v terapii, posilovat oslabené svaly kolem kyčelního a kolenního kloubu PDK, kartáčovat místo se sníženým citím, polohovat PDK v elevaci, případně ledovat místo odběru štěpu
- dále nácvik "malé" nohy a tříbodové opory

6. terapeutická jednotka: PO 13. 2. 2012 - 11. den po operaci

- obj.: po dnešní terapeutické jednotce je pacient objednan k ortopedovi na vyndání stehů, nadále chodí s ortézou nastavenou do 75°F a 2 FH
- subj.: pac. se cítí dobře, bez problémů, bez bolesti, těší se na vyndání stehů

Vyšetření jizvy

- palpačně nebolestivá, dobře posunlivá všemi směry

Palpace

- hypotrofie m. quadriceps femoris a m. triceps surae PDK přetrvává, stejně jako mírný hypertonus hamstringů PDK
- hypertonus m. rectus femoris je oproti minulému sezení mírnější
- posunlivost stehenních a lýtkových fascií bpn

Svalová síla

- vyšetření flexorů a extensorů kolenního kloubu bylo provedeno v omezeném rozsahu, orientačně hodnotím takto:
 - o F kolenního kloubu: 3+
 - o EXT kolenního kloubu: 3+

Joint play

- SI skloubení bilat. bpn
- patela na PDK mírně omezena kraniokaudálním směrem
- hlavička fibuly bpn bilat
- talocrurální kloub a drobné klouby nohy bez patologického nálezu

Vyšetření kloubního rozsahu metodou goniometrie:

- P kolenní kloub:
 - o pasivně S 0-5-80
 - o aktivně S 0-5-70

Antropometrie

obvody/cm	P
10 cm nad patelou	46,5
přes patelu	44
přes tuberositas tibiae	41
lýtko v nejširším místě	39
kotník přes patu	33,5

Tabulka 13 Antropometrie

- obvody na LDK od vstupního vyšetření nezměněny

Neurologické vyšetření

- stále mírná hypestezie v oblasti laterálního kondylu tibie

Vyšetření periostových bodů

periostový bod	P	L
hrbol sedací kosti	nebolestivý	nebolestivý
horní okraj pately	nebolestivý	nebolestivý
hlavička fibuly	nebolestivý	nebolestivý
kolaterální vazy	nebolestivý	nebolestivý
pes anserinus	nebolestivý	nebolestivý
ostruha patní	nebolestivý	nebolestivý

Tabulka 14 Vyšetření periostových bodů

Vyšetření spouštěvých bodů

sval	P	L
m. quadratus lumborum	není TrP	není TrP
m. piriformis	není TrP	není TrP
ichiokrurální svaly	není TrP	není TrP
m. quadriceps femoris	není TrP	není TrP
adduktory	není TrP	není TrP
m. tensor fasciae latae	není TrP	není TrP
m. soleus	není TrP	není TrP
m. tibialis anterior	není TrP	není TrP

Tabulka 15 vyšetření spouštěvých bodů

Závěr vyšetření

- jizva dobře posunlivá, nebolestivá
- přetrvává hypertonus m. quadriceps femoris a hamstringů PDK
- patela PDK hůře posunlivá kraniokaudálním směrem
- periostové a spouštěvé body bpn

Cíl dnešní terapeutické jednotky

- posílení oslabených svalů (flexorů a extenzorů kolenního kloubu)
- odstranění hypertonu v m. rectus femoris a hamstringů
- zlepšení propriocepce
- nácvik senzomotoriky
- kontrola a korekce chůze o 2 FH

Návrh terapie

- TMT na jizvu, otok a hypertonické svaly PDK
- mobilizace pately
- posílení m quadriceps femoris
- posílení hamstringů proti gravitaci
- posílení svalů (abduktorů, adduktorů, flexorů a extenzorů) kolem kyčelního kloubu
- senzomotorická stimulace PDK

- využití PNF dle Kabata pro posílení oslabených stehenních svalů a snaha reedukaci pohybového stereotypu chůze
- korekce chůze o 2 FH

Provedení

- TMT
 - tlaková masáž jizvy a jejího okolí
 - jemná masáž kolenního kloubu, míčkování
 - mobilizace pately dle Lewitta
 - PIR na m. rectus femoris a m. biceps femoris PDK dle Lewitta
- izometrická cvičení pro posílení m. quadriceps femoris:
 - leh na zádech, pac. provádí DF v hlezenním kloubu, extenzi v kolenním kloubu (kolena tlačí do podložky) a zároveň aktivuje m. gluteus maximus, výdrž 5 s, 2 s relaxace, opakuje 10x
 - pac. leží na zádech, pod DKK pokrčenými v kolenním i kyčelním kloubu má gymball, střídavě expeduje DK v kolenním kloubu, opakuje 10x
 - pac. leží na zádech, DKK má pokrčené v kolenním i kyčelním kloubu, mezi koleny má overball, střídavě extenduje PDK a LDK , opakuje 10x
- posílení svalů kolem kyčelního kloubu:
 - pac. leží na zádech, DKK pokrčeny, zvedá pánev nad lehátko, současně aktivuje gluteální svaly, opakuje 10x
 - pac. leží na zádech, DKK pokrčeny, opřeny chodidly o podložku, prování abdukci proti odporu s vyžitím Thera-Bandu, opakuje 10x
 - pac. leží na boku, spodní DK pokrčená, provádí abdukci proti odporu s vyžitím Thera-Bandu, opakuje 10x
 - pac. leží na břiše, provádí střídavě extenzi DKK v kyčelním kloubu proti odporu s vyžitím Thera-Bandu, opakuje 10x
- posílení hamstringů: pac. leží na břiše, nohy v DF opřené o špičky, extenduje obě DKK, opakuje 10x
- posílení m. vastus medialis pomocí PNF dle Kabata: I. diagonála flekční vzorec s extenzí kolene, technika pomalý zvrát - výdrž
- posílení m. vastus lateralis: 2. diagonála, flekční vzorec s extenzí kolenního kloubu, technika pomalý zvrát - výdrž

- senzomotorika
 - o nácvik správného sedu na židli a gymballu
 - o nácvik "malé" nohy, "píďalka" a nácvik tříbodové opory nohy v sedě na židli
 - o kolébání plosky nohy po podlaze od paty přes zevní hranu po špičku a zase zpět
 - o uchopování věcí pomocí prstů nohy
- kontrola chůze o 2 FH: pacient stále dělá nestejně dlouhé kroky, i když rozdíl již není tak znatelný, snaží se našlapovat před patu, přetrvává zvýšené zapojení m. quadratus lumborum, pomocí kterého elevuje pánev

Výsledek

- cíle dnešní terapeutické jednotky splněny, patela je posunlivější, hypertonus m. rectus femoris a hamstringů PDK mírnější
- svalová síla svalů kolem kyčelního a kolenního kloubu se mírně zvětšila
- je třeba ještě dál trénovat "malou" nohu, s ostatními cviky si pacient poradil dobře

Autoterapie

- pacient bude pokračovat v posilování oslabených svalů, polohování a kryoterapii
- dále zainstruován jak doma zlepšit propriocepci pomocí gumového ježka, bude trénovat správný sed na židli, "malou" nohu a tříbodovou oporu plosky

7. terapeutická jednotka: ST 15. 2. 2012 - 13. den po operaci

- subj.: po vyndání stehů se mu lépe provádí flexe kolenního kloubu, nic ho netáhne
- obj.: pacient je dnes 2. den po vyndání stehů, od ortopeda nedostal žádné instrukce o zatěžování PDK, stále nosí jednokloubovou ortézu nastavenou do 75°F a 2 FH
 - o jizva dobře posunlivá, bez palpační citlivosti
 - o přetrvává hypertonus m. rectus femoris a mírný hypertonus hamstringů PDK
 - o přetrvává mírná hypestezie v oblasti lat. kondylu tibie

Vyšetření kloubního rozsahu metodou goniometrie:

- P kolenní kloub:
 - o pasivně S 0-5-85
 - o aktivně S 0-5-75

Antropometrie

obvody/cm	P
10 cm nad patelou	46
přes patelu	43,5
přes tuberositas tibiae	41
lýtko v nejširším místě	39
kotník přes patu	33,5

Tabulka 16 Antropometrie

Joint play

- patela PDK omezena kraniokaudálním směrem
- hůře posunlivá hlavička fibuly PDK
- ostatní klouby DKK bpn

Závěr vyšetření

- jizva dobře posunlivá, nebolestivá
- hypertonus m. quadriceps femoris a hamstringů PDK
- patela PDK hůře posunlivá kraniokaudálním směrem

Cíl dnešní terapeutické jednotky

- posílení oslabených svalů (flexorů a extenzorů kolenního kloubu)
- uvolnění hypertonických svalů m. quadriceps femoris a hamstringů PDK
- mobilizace pately
- zlepšení propriocepce
- nácvik senzomotoriky

Návrh terapie

- TMT na jizvu, otok a hypertonické svaly PDK
- mobilizace pately

- posílení quadricepsu
- posílení hamstringů proti gravitaci
- posílení svalů kolem kyčelního kloubu
- senzomotorická stimulace PDK

Provedení

- TMT
 - tlaková masáž jizvy a jejího okolí, edukace pacienta v péči o jizvu
 - jemná masáž kolenního kloubu
 - mobilizace pately a tibiofibulárního skloubení dle Lewitta
 - PIR na m. rectus femoris a m. biceps femoris PDK dle Lewitta
- posílení m. quadriceps femoris:
 - leh na zádech, pod PDK overball, špička směřuje ke stropu, pac. extenduje končetinu v kolenním kloubu, opakuje 10x
 - totéž se špičkou vytočenou zevně i dovnitř
 - sed na židli, pac střídavě extenduje PDK a LDK, opakuje 10x
 - pac. leží na zádech, pod pokrčenými DKK má gymball, střídavě extenduje PDK a LDK v kolenním kloubu, opakuje 10x
- posílení lýtkových svalů:
 - pac. leží na zádech, postupně prování DF, inverzi, everzi a PF proti odporu s vyžitím Thera-Bandu, každý cvik opakuje 10x
- posílení svalů kolem kyčelního kloubu:
 - pac. leží na zádech, DKK pokrčeny, zvedá pánev nad lehátko a současně aktivuje m. gluteus max.
 - pac. leží na zádech, pod pokrčenými DKK má gymball, horními končetinami se opírá o lehátko, nadzvedává pánev nad podložku a současně extenduje DKK v kolenním i kyčelním kloubu, opakuje 7x
 - pac. stojí na LDK, rukama se přidržuje lehátka, PDK provádí nejdříve extenzi, poté abdukci v kyčelním kloubu proti odporu Thera-Bandu, každý cvik opakuje 10x
- posílení m. quadriceps femoris pomocí PNF: I. diagonála flekční vzorec s extenzí kolene, technika pomalý zvrát - výdrž

- posílení m. vastus lateralis: 2. diagonála, flekční vzorec s extenzí kolenního kloubu, technika pomalý zvrát - výdrž
- senzomotorika
 - o korigovaný sed a stoj
 - o nácvik "malé" nohy, "píd'alka" a nácvik tříbodové opory nohy v sedě
 - o nácvik "malé" nohy ve stoji

Výsledek

- Jizva je volně posunlivá, hypertonus m. rectus femoris a hamstringů mírnější, patela posunlivější, v tibiofibulární skloubení fyziologická bariéra, síla svalů kolem kyčelního a kolenního kloubu se mírně zvětšila
- pacient již celkem dobře zvládá "malou" nohu, ostatní cviky ze senzomotoriky mu nedělají potíže, po cvičení se cítí dobře

Autoterapie

- pokračovat v posilování oslabených svalů PDK dle instrukcí, stimulace místa se sníženým čítím kartáčkem, péče o jizvu, nácvik malé nohy, polohování PDK v elevaci
- dle potřeby ledování

8. terapeutická jednotka: PÁ 17. 2. 2012 - 16. den po operaci

- subj.: pac. se cítí dobře, je bez bolestí, ze cvičení má dobrý pocit
- cíl dnešní terapeutické jednotky: výstupné kineziologický rozbor

výstupní kineziologický rozbor

Aspekce:

- pac. přichází se 2 FH a dlouhou jednokloubovou ortézou, nastavenou na možný pohyb v kolenním kloubu: S 0-0-75

Stoj

- pac. stojí se 2 FH

- zezadu:

Baze fyziologická, paty kulaté, mírná valgozita hlezenních kloubů, větší váha spočívá na LDK, PDK je mírně předsunutá, je patrná hypotrofie lýtkového a stehenního svalu. Celý trup je ukloněn mírně doleva, mírná elevace ramen, hlava ukloněna lehce vpravo.

- zepředu:

Pravá DK je mírně předsunutá, v lehké zevní rotaci. Na PDK od dolního úhlu pately po tuberositas tibiae jizva po odběru štěpu. Stehno je stále oteklé. Trup ukloněn mírně vlevo, hlava na opačnou stranu.

- z boku:

Pacient stojí v mírném předklonu, opírá se o FH. Je patrné plochonozí příčné i podélné u obou DKK. Kolenní kloub LDK je v hyperextenzi, PDK mírně předsunutá. Ramena jsou v lehké protrakci.

Modifikace stoje:

- Rhomberg I., II., III.: provede, bpn
- stoj na PDK: nevyšetřeno
- stoj na LDK: provede
- stoj na špičkách: provede

Vyšetření pánve:

- vyšetření provedeno v modifikované poloze v sedě na židli: kristy, přední i zadní spiny se nacházejí ve stejné výši
- dynamická vyšetření:
 - o spine-sine: bpn
 - o fenomén předbíhání: bpn

Chůze

- Při vyšetření pac. používal 2 FH, chůze dvoudobá. Pacient stále dělá o něco delší krok PDK a kratší krok LDK. Je již dobře bilat. patrný nášlap na patu a postupný odvin planty od země. Trochu ale vážne kročná fáze PDK, kde není dostatečně provedena flexe ani extenze kolenního kloubu, pacient si pomáhá lehkou elevací pánve.
- Chůzi do schodů a ze schodů zvládá pacient bez problémů.

Funkční testy

- Trendelenburg-Dusche vyšetřeno pouze na LDK, kde bpn
- Thomayer: 7 cm (omezená pohyblivost páteře)

Dynamické zkoušky páteře:

- předklon: pohyb vychází z bederní části páteře, v hrudní části ohyb minimální, dále až rozvoj v krční páteři
- lateroflexe: bilat. plynulý pohyb, mírně větší rozsah vlevo (o 2 cm)
- záklon: při pohybu se zvýrazňují paravertebrální svaly, pohyb vychází z beder

Vyšetření zkrácených svalů dle Jandy:

- | | | |
|----------------------------|-----------|-----------|
| - m. quadratus lumborum | P – st. 1 | L – st. 1 |
| - m. piriformis | P – st. 0 | L – st. 0 |
| - m. tensor fasciae latae: | P – st. 1 | L – st. 1 |
| - m. rectus femoris: | P – st. 1 | L – st. 1 |
| - m. iliopsoas: | P – st. 0 | L – st. 1 |
| - adduktory kyčel. kloubu | | |
| o krátké: | P – st. 0 | L – st. 0 |
| o dlouhé: | P – st. 0 | L – st. 0 |
| - hamstringy | P – st. 1 | L – st. 1 |

Svalový test dle Jandy:

kyčelní kloub	sval	P	L
F	m. iliopsoas	4	5
E	m. gluteus maximus m. biceps femoris m. semitendinosus m. semimembranosus	4	5
ABD	m. gluteus medius m. tensor fasciae latae m. gluteus minimus	4	5
ADD	m. adduktor magnus m. adduktor longus m. adduktor brevis m. gracilis m. pectineus	4+	5
ZR	m. quadratus femoris m. piriformis m. gluteus maximus m. gemellus superior m. gemellus inferior m. obturatorius internus m. obturatorius externus	4	5
VR	m. gluteus minimus m. tensor fasciae latae	4	5

Tabulka 17 Vyšetření svalové síly dle Jandy

kolenní kloub	sval	P	L
F	m. biceps femoris m. semitendinosus m. semimembranosus	3+	5
E	m. quadriceps femoris	3+	5

Tabulka 18 Vyšetření svalové síly dle Jandy

hlezenní kloub	sval	P	L
PF	m. gastrocnemius	4	5
	m. soleus		
DF	m. tibialis anterior	4+	5

Tabulka 19 Vyšetření svalové síly dle Jandy

- ramenní kloub:
 - o flexory st. 5 st. 5
 - o extenzory st. 5 st. 5
 - o abduktory st. 5 st. 5
 - o adduktory st. 5 st. 5
 - o zevní rotátory st. 5 st. 5
 - o vnitřní rotátory st. 5 st. 5
- loketní kloub:
 - o flexory st. 5 st. 5
 - o extensory st. 5 st. 5

Vyšetření kloubního rozsahu metodou goniometrie:

- měření prováděno dvouramenným goniometrem
- k zápisu použita metoda SFTR
- P kyčelní kloub
 - o S 10-0-80
 - o F 20-0-45
 - o R_{S90} 30-0-30
- P kolenní kloub:
 - o S 0-5-90 pasivně, S 0-5-85 aktivně
- P hlezenní kloub
 - o S 30-0-45
 - o R 25-0-35
- L kyčelní kloub
 - o S 10-0-80
 - o F 20-0-45
 - o R_{S90} 40-0-30

- L kolenní kloub
 - o S 7-0-115
- L hlezenní kloub
 - o S 30-0-45
 - o R 25-0-35

- rozsah pohybu v kloubech horních končetin je zachovalý a stranově symetrický

Vyšetření periostových bodů

periostový bod	P	L
hrbol sedací kosti	nebolestivý	nebolestivý
horní okraj pately	nebolestivý	nebolestivý
hlavička fibuly	nebolestivý	nebolestivý
kolaterální vazy	nebolestivý	nebolestivý
pes anserinus	nebolestivý	nebolestivý
ostruha patní	nebolestivý	nebolestivý

Tabulka 20 Vyšetření periostových bodů dle Lewitta

Vyšetření spoušťových bodů

sval	P	L
m. quadratus lumborum	není TrP	není TrP
m. piriformis	není TrP	není TrP
ichiokrurální svaly	není TrP	není TrP
m. quadriceps femoris	není TrP	není TrP
adduktory	není TrP	není TrP
m. tensor fasciae latae	není TrP	není TrP
m. soleus	není TrP	není TrP
m. tibialis anterior	není TrP	není TrP

Tabulka 21 Vyšetření spoušťových bodů dle Lewitta

Palpace DKK:

- kůže: v oblasti kolenního kloubu a distální části lýtky PDK hůře posunlivá, mírně zvýšená teplota, bez zvýšené potivosti, bez hematomu, LDK bpn
- podkoží: LDK bpn, PDK v oblasti lýtky hůře posunlivé

- fascie: bilat. protažitelné, posunlivé, nebolestivé na stehně i lýtku
- svaly: v oblasti m. quadriceps femoris a m. triceps surae DKK hypotrofie, přetrvávající hypertonus m. quadratus femoris a mírný hypertonus hamstringů PDK

Vyšetření jizvy:

- jizva po odběru štěpu i v místě vstupu artroskopu dobře posunlivá, nebolestivá

Joint play:

- SI bpn bilat.
- patela LDK volně posunlivá laterolaterárním i distoproximálním směrem, vpravo mírné omezení kraniokaudálně
- tibiofibulární bpn. bilat.
- talocrurální skloubení a drobné klouby nohy bilat. bez patologického nálezu
- Lisfrankův kloub:
 - o dorzálně: bpn. bilat
 - o ventrálně: bpn. bilat
 - o rotace fibulárně: bpn. bilat
 - o rotace tibiálně: bpn. bilat

Testy na stabilitu kolenního kloubu PDK

- Lachmanův test negativní
- přední zásuvkový test negativní
- vnitřní postranní vaz (otevírání mediální štěrbiny kolenního kl.): bpn
- zevní postranní vaz (otevírání laterální štěrbiny kolenního kl.): bpn
- testy na stabilitu kolenního kl. LDK: bpn

Pohybové stereotypy:

- extenze v kyčli: pohyb je zahájen bilat. hamstringy, dále se zapojuje m. gluteus max., paravertebrální svaly kontralaterální a homolaterální
- ext. v kyčli s flektovaným kolenem: sled zapojovaných svalů bilat. nezměněn, pac. při pohybu nadzvedává pánev

- abdukce v kyč. kl.: quadrátový mechanismus na PDK, vlevo bpn
- flexe trupu: pohyb začíná předsunem hlavy, následuje flexe trupu, pohyb provádí spíše švihem, s vyloučením m. iliopsoas neprovede

Antropometrie

obvody/cm	P	L
10 cm nad patelou	46	42
přes patelu	43	37
přes tuberositas tibiae	41	39
lýtko v nejširším místě	39	40
kotník přes patu	33,5	33,5

Tabulka 22 Antropometrie DKK

Neurologické vyšetření DKK:

- čítí povrchové:
 - o taktilní: s výjimkou PDK, kde v oblasti laterálního kondylu tibie přetrvává mírná hypestezie bpn
 - o diskriminační: pacient není schopen určit přesný počet bodů ani na jedné DKK, většinou se liší o jeden bod s výjimkou pravého stehna, kde udával o dva body jiný počet
- čítí hluboké:
 - o polohocit: pacient není vždy schopen přesně určit prst PDK, kterého se dotýkám, při vyšetření v leže na břicho není schopen nastavit LDK do stejného úhlu v kolenním kloubu jako na PDK
 - o LDK bez patologického nálezu
 - o pohybovit: bez patologického nálezu bilat.
- vyšetření šlachookosticových reflexů DKK
 - o patelární (L2-4) LDK: hyporeflexie - st. 2, na PDK nevyšetřeno
 - o Achillovy šlachy (L5, S1-2): hyporeflexie - st. 2 bilat.
 - o medioplantární (L5, S1-2): hyporeflexie - st. 2 bilat

Závěr vyšetření:

- Pacient má bilat. ploché plosky nohou, propadlé jsou příčné i podélné klenby, hlezenní klouby jsou lehce valgózní. m. gastrocnemius a m. quadriceps femoris PDK jsou hypotrofické. V m. quadratus lumborum, m. rectus femoris a ischikrurálních svalech PDK se nachází mírný hypertonus.
- Na PDK je přítomen otok v oblasti kolenního kloubu.
- Od dolního úhlu pately po tuberositas tibiae se nachází jizva po odběru štěpu, druhá jizva po artroskopu je laterálně od dolního úhlu pately.
- Kristy a spiny pánve jsou v rovině.
- Byly zjištěny zkrácená svaly na obou DKK a to: hamstringy bilat., dále: m. rectus femoris vpravo, m. tensor fasciae latae bilat., m. quadratus femoris a jednostranné zkrácení m. iliopsoas st. č. 1
- Svalová síla PDK je menší než na LDK.
- P kolenní kloub je stabilní.
- Byla zjištěna blokáda SI vpravo a tuhé tibiofibulární spojení bilat., pately jsou volné, posunlivé stejně jako kloub talocrurální a drobné klouby nohy.
- Je porušeno čítí na obou DKK, více na pravé, kde byla zjištěna i změna ve vnímání polohy.

3. 3 Dlouhodobý plán

- pokračovat v terapii, posilovat oslabené svaly, především m. quadriceps femoris, odstranit hypertonus hamstringů a m. rectus femoris
- další postupné zvětšování rozsahu pohybu v P kolenním kloubu
- dále doporučuji pokračovat ve cvičení senzomotoriky: nácvik korigovaného stoje, ná kroků, výpadů
- stabilizace kolenního a hlezenního kloubu pomocí labilních ploch, úsečí a Airexu, možno využít i trampolínu, posturomed, ...
- dále může být zařazen plyometrický trénink, jízda na rotopedu
- postupný návrat ke sportovním aktivitám, vyvarovat se kontaktních sportů a rotačním pohybům v kolenním kloubu
- lze zařadit i fyzikální terapii: např. elektrogymnastiku na m. vastus medialis, laser na jizvu, lymfodrenáž, vířivé koupele PDK či magnetoterapii
- terapii by bylo případně možné doplnit i o lázeňskou péči

3. 5 Zhodnocení efektu terapie

Subjektivní

Pacient se po všech terapeutických jednotkách cítil dobře, bolest postupně hodnotil jako čím dál menší.

Objektivní

S pacientem jsem pracovala necelé tři týdny po artroskopické náhradě předního zkříženého vazů pravého kolenního kloubu vlastním štěpen z ligamentum patellae. Mezi hlavní cíle této časné pooperační fáze patří hlavně zmírnění otoku a bolesti v oblasti kolenního kloubu.

Co se bolesti týče, pacient subjektivně udával největší bolestivost první den po operaci. Poté se bolest postupně zmenšovala a na konci terapie ji hodnotil již jako minimální.

Velikost otoku jsem sledovala pravidelně pomocí antropometrického měření. Od prvního dne po operaci, kdy byl otok největší do výstupního vyšetření se zmenšil o tři centimetry. To považuji za dostatečné, ale myslím si, že bychom mohli dosáhnout lepšího výsledku, pokud by byl pacient lépe instruován od ošetřujícího lékaře o režimových opatřeních po propuštění z nemocnice. V průběhu ambulantních terapeutických jednotek jsem totiž pozorovala, že pacient má otláčenou PDK od ortézy. Po dotazu na způsob a intenzitu nošení ortézy jsem se dozvěděla, že ji nosí celý den a celou noc, navíc ji měl i hodně utaženou, protože se mu prý při chůzi sesouvala. Proto jsem mu doporučila, aby si ji v průběhu dne sundával nejen na cvičení, ale i pokud bude doma v klidu sedět.

Antropometrie PDK

	vstupní vyšetření	1. den po operaci	výstupní vyšetření
10 cm nad patelou	40	49	46
přes patelu	37	45	43
přes tub. tibiae	38,5	41,5	41
lýtko-nejširší místo	39	40	39
kotník přes patu	33,5	33,5	33,5

Tabulka 23 Tabulka 23 Antropometrie PDK

Rozsah pohybu v kolenním kloubu hodnotím jako velmi dobrý. První den po operaci byla fixována noha v ortéze nastavené na třicet stupňů flexe, první měření aktivního a pasivního rozsahu proto proběhlo až druhý den. Během terapie se nám podařilo zvětšit extenzi z původních deseti na nula stupňů a flexi z původních padesáti na necelých devadesát stupňů.

Goniometrie PDK

aktivně	vstupní vyšetření	2. den po operaci	výstupní vyšetření
kolenní kloub	S 5-0-105	S 0-10-50	S 0-5-85

Tabulka 24 Aktivní rozsah pohybu v P kolenním kloubu

pasivně	vstupní vyšetření		výstupní vyšetření
kolenní kloub	S 10-0-115	S 0-10-60	S 0-5-90

Tabulka 25 Pasivní rozsah pohybu v P kolenním kloubu

Svalová síla PDK se téměř u všech svalů vrátila na původní stav před operací. Výjimku tvoří pouze flexory a extenzory kolenního kloubu, kde síla na stupni 3+, proto zejména s těmito svaly bude potřeba ještě dále pracovat, aby po ukončení terapie byla svalová síla na obou dolních končetinách symetrická.

Hypertonus m. quadratus femoris, hamstringů a m. rectus femoris, s kterým pacient přišel již před terapií se nám bohužel nepodařilo zcela odstranit, což příkládám tomu, že pacient příliš nedbal dodržování správného stereotypu chůze. Trigger pointy, které byly přítomny již před zahájením terapie a vyskytly se i jejím průběhu jsme odstranili.

Kloubní vůle byla od začátku terapie problematická hlavně v SI a tibiofibulárním spojení vpravo. V průběhu terapie se objevovaly ještě další patologie kloubní vůle v talocrurálním a Lisfrankově kloubu a omezená posunlivost pately. Nakonec se podařilo odstranit všechny nefyziologické bariéry kromě tibiofibulárního skloubení vpravo, kde se omezená kloubní vůle stále vrací.

Hluboké cití PDK je stále změněné, hypestezie v okolí laterálního kondylu je mírnější, ale stále přetrvává.

S jizvami nebyl během terapie téměř žádný problém, byly dobře posunlivé. Větší jizva po odběru štěpu pacienta nijak výrazně netáhla, nesvědila, netvořily na ní strupy. Proto práce s ní byla spíše preventivní.

I když se mi nepodařilo odstranit všechny patologické nálezy (hypertonus svalů, kloubní vůle hlavičky fibuly), hodnotím celkově terapii jako úspěšnou a věřím, že tyto nedostatky budou vyřešeny během dalších terapeutických jednotek, na které bude pacient dále ambulantně docházet.

4 ZÁVĚR

Díky zpracování této bakalářské práce jsem si rozšířila své teoretické i praktické vědomosti o nestabilitě kolenního kloubu. Za obzvláště přínosnou považuji možnost samostatně vést a řídit terapii konkrétního pacienta, během které jsem mohla aplikovat své znalosti získané na FTVS UK.

Můj pacient byl mladý muž, se kterým byla poměrně dobrá spolupráce. Měl zájem se brzy vrátit k aktivnímu životnímu, který vedl před úrazem, a proto doma cvičil většinu cviků, které jsem mu vybrala pro autoterapii. Na terapie však chodil pravidelně pozdě. Jeho stav dva týdny po operaci hodnotím jako dobrý a doporučila jsem mu, aby dále navštěvoval ambulantní rehabilitaci.

Během spolupráce s pacientem a zpracováváním bakalářské práce jsem narazila na problematiku následné pooperační péče nejen v kladenské nemocnici. Požadavky jednotlivých pracovišť se totiž podstatně liší nejen v předpisu rehabilitačních postupů, ale také v otázce zatížení operované končetiny, nošení ortézy a francouzských holí. To je dáno mj. různým pohledem ortopeda, který může štěp u každé operace trochu jinak umístit a napnout.

Bohužel nejsou tato témata dobře zpracována ani v české odborné literatuře, která je již většinou zastaralá a neaktuální. Domnívám se, že ke zlepšení tohoto stavu by mohla přispět lepší komunikace v rámci lékařského a ošetřujícího týmu pacienta.

5 SEZNAM ZKRATEK

ABD	abdukce
ACL	anterior cruciate ligamentum
ADD	addukce
ant.	anterior
atd.	a tak dále
bilat.	bilaterálně
BMI	body mass index
bpn.	bez patologického nálezu
cm	centimetr
CP	courtes périodes
č.	číslo
ČT	čtvrtek
DF	dorzální flexe
DK	dolní končetina
DKK	dolní končetiny
EXT	extenze
F	flexe
FH	francouzské hole
FTVS	fakulta tělesné výchovy a sportu
HK	horní končetina
HKK	horní končetiny
kg	kilogram
kl.	kloub
kol.	kolenní
kyč.	kyčelní
L	levý/levá
lat.	laterální
lig.	ligamentum
LP	longues périodes
LTV	léčebná tělesná výchova

např.	například
m.	musculus
max.	maximus
mj.	mimo jiné
obj.	objektivně
P	pravý/pravá
pac.	pacient
PÁ	pátek
PF	plantární flexe
PIR	postizometrická relaxace
PNF	proprioceptivní neuromuskulární facilitace
PO	pondělí
RD	rodinný dům
resp.	respektive
RHB	rehabilitace
RTG	rentgen
s.	sekund
SI	sacro-iliakální
st.	stupeň
ST	středa
subj.	subjektivně
TEN	trombo-embolická prevence
tj.	to jest
TMT	techniky měkkých tkání
TrP	trigger point
UK	Univerzita Karlova
ÚT	úterý

6 SEZNAM TABULEK

Tabulka 1 Svalový test dle Jandy	37
Tabulka 2 Svalový test dle Jandy	37
Tabulka 3 Svalový test dle Jandy	38
Tabulka 4 Vyšetření periostových bodů	39
Tabulka 5 Vyšetření spoušťových bodů	39
Tabulka 6 Antropometrie.....	41
Tabulka 7 Antropometrie.....	45
Tabulka 8 Antropometrie.....	49
Tabulka 9 Antropometrie.....	52
Tabulka 10 Vyšetření periostových bodů	52
Tabulka 11 Vyšetření spoušťových bodů	53
Tabulka 12 Antropometrie.....	58
Tabulka 13 Antropometrie.....	62
Tabulka 14 Vyšetření periostových bodů	62
Tabulka 15 vyšetření spoušťových bodů	63
Tabulka 16 Antropometrie.....	66
Tabulka 17 Vyšetření svalové síly dle Jandy	71
Tabulka 18 Vyšetření svalové síly dle Jandy	71
Tabulka 19 Vyšetření svalové síly dle Jandy	72
Tabulka 20 Vyšetření periostových bodů dle Lewitta.....	73
Tabulka 21 Vyšetření spoušťových bodů dle Lewitta.....	73
Tabulka 22 Antropometrie DKK.....	75
Tabulka 23 Tabulka 23 Antropometrie PDK	77
Tabulka 24 Aktivní rozsah pohybu v P kolenním kloubu	78
Tabulka 25 Pasivní rozsah pohybu v P kolenním kloubu	78

7 SEZNAM OBRÁZKŮ

Obrázek 1 "Idealizové" osy pohybů	17
Obrázek 2 Q úhel.....	21
Obrázek 3 Lachmanův test	21
Obrázek 4 Přední zásuvkový test	22
Obrázek 5 Pivot-shift test	22
Obrázek 6 Poranění LCA	26
Obrázek 7 Umístění štěpu.....	26
Obrázek 8 Štěp z lig. patellae	26
Obrázek 9 Kolenní kloub - kosti	Chyba! Záložka není definována.
Obrázek 10 Kolenní kloub - vazy.....	Chyba! Záložka není definována.
Obrázek 11 Kolenní kloub - svaly a šlachy.....	Chyba! Záložka není definována.
Obrázek 12 Kolenní kloub - chrupavky	Chyba! Záložka není definována.

8 SEZNAM POUŽITÉ LITERATURY

1. AGEBERG, E.: *Consequences of a ligament injury on neuromuscular function and relevance to rehabilitation – Using the anterior cruciate ligament-injured knee as model*. J. Electromyogr. Kines.,12: 205–212, 2002
2. BARTONÍČEK, J.; HEŘT, J.: *Základy klinické anatomie pohybového aparátu*, Maxdorf Praha 2004, ISBN 80-7345-017-8
3. CROSS, M. J.: *Anterior cruciate ligament injuries: Treatment and Rehabilitation*, Encyclopedia of Sports Medicine and Science, Internet Society for Sport Science 1998, online, dostupné na <http://www.sportsci.org/encyc/aclinj/aclinj.html#1> [citováno 23 . 3. 2012]
4. ČECH, O.; SOSNA, A.; BARTONÍČEK, J.: *Poranění vazivového aparátu kolenního kloubu*, Avicem 1986
5. ČIHÁK, R.: *Anatomie 1*, Avicem Praha 1987, ISBN 08-102-87
6. DITMAR, R.: *Instability kolenního kloubu*, Olomouc 1992, ISBN 80-7067-133-5
7. DUNGL, P. et al.: *Ortopedie*, Grada, Praha 2005, ISBN: 80-247-0550-8
8. DYLEVSKÝ, I.: *Kineziologie*, Praha 1994, ISBN 80-85792-08-7
9. DYLEVSKÝ, I.; KUBÁLKOVÁ, L.; NAVRÁTIL, L.: *Kineziologie, kinezioterapie a fyzioterapie*, Manus Praha 2004, ISBN 80-902318-8-8
10. HART, R.; ŠTIPČÁK, V.: *Přední zkřížený vaz kolenního kloubu*, Maxdorf Praha 2010, ISBN 978-80-7345-229-2
11. HÁJKOVÁ, M.; FUKSA, P.: *Rehabilitace pacientů po plastice předního zkříženého vazů v C.L.P.A., s.r.o.*, SANQUIS č.47/2006, str. 29, dostupné online na <http://sanquis.cz/index1.php?linkID=art209>
12. CHALOUPKA, R. et al.: *Vybrané kapitoly z LTV v ortopedii a traumatologii*, Brno 2001, ISBN 80-7013-314-4
13. KOLÁŘ, P. et. al.: *Rehabilitace v klinické praxi*, Galén, Praha 2005, ISBN 978-80-7262-657-1)

14. KOŽÁK, J.: *Neskoré následky operačnej liečby mäkkých štruktúr kolena a možnosti ich liečebného ovplyvnenia prostriedkami liečebnej rehabilitácie*, Rehabilitácia. 2000, Sv. 1, 33, stránky 43-52
15. MAYER, M., SMÉKAL, D.: *Měkké štruktury kolenního kloubu a poruchy motorické kontroly*. Rehabilitace a fyzikální lékařství, 3: 111–117, 2004
16. MILLETT, J., P.: *ACL Reconstruction Rehabilitation Protocol*, Steadman Howkins Clinic, Colorado, online, dostupné na <http://acl-plastika.wbs.cz/rehabilitace/acl.pdf>
17. MUCHA, C.: *Rehabilitácia pri lézii predného skríženého väzu kolena*. Rehabilitácia. 2000, Sv. 1, 33, stránky 24-27.
18. NÝDRLE, M.; VESELÁ, H.: *Jedna kapitola ze speciální rehabilitace poranění kolenního kloubu*, Praha 1992, ISBN 80-7013-128-4
19. OSTRÝ, D.: *Časté obtíže - poranění zkřížených vazů*, online, dostupné na http://www.dostry.cz/podrobne/potize_poraneni_vazu.htm [citováno 29. 3. 2012]
20. RISBERG, M., HOLM, I. et al.: *Neuromuscular training versus strenght training during first 6 months after anterior cruciate ligament reconstruction: A randomised clinical trial*, Physical therapy, 2007, vol.87, No.6, 737-750
21. ROZKYDAL, Z.; CHALOUPKA, R.: *Vyšetřovací metody v ortopedii*, Brno 2001, ISBN 80-210-2655-3
22. SMÉKAL, D.; KALINA, R.; URBAN, J.: *Rehabilitace po artroskopických náhradách předního zkříženího vazů*, Acta chirurgiae orthopaedicae et traumatologiae čechosl. 73/2006, dostupné na http://www.achot.cz/dwnld/0606_421.pdf [citováno 26. 3. 2012]
23. ŠKOLNÍKOVÁ, B.: *Komplexná rehabilitačná liečba po úrazoch mäkkého kolena v NRC Kováčová*, Rehabilitácia. 2000, Sv. 1, 33, stránky 28-42.
24. TRNAVSKÝ, K.; RYBKA, V. et al.: *Syndrom bolestivého kolena*, Galén, Praha 2006, ISBN 80-7262-391-5
25. *The ACL Injury*, online, dostupné na http://www.conquestchronicles.com/special/the_acl_injury [citováno 7. 4. 2012]
26. neznámý autor: *Rekonstrukce zkřížených vazů v koleně*, dostupné online na <http://www.orthes.cz/acl.htm> [citováno 7. 4. 2012]

