Univerzita Karlova v Praze
Lékařská fakulta v Hradci Králové

Sledování vlivu moderních chirurgických postupů na centrální partii sítnice pomocí elektrofyziologických metod

Libor Hejsek

Autoreferát disertační práce

Doktorský studijní program Oční lékařství

Hradec Králové

2012

You created this PDF from an application that is not licensed to print to novaPDF printer (http://www.novapdf.com)

Disertační práce byla vypracována v rámci kombinovaného studia doktorského studijního programu Oční lékařství na Oční klinice Lékařské fakulty UK v Hradci Králové.

Autor: mjr. MUDr. Libor Hejsek
Oční klinika Lékařské fakulty UK v Hradci Králové
Nemocniční základna AČR v Hradci Králové

Školitel: Prof. MUDr. Hana Langrová, PhD.
Oční klinika Lékařské fakulty UK v Hradci Králové

Oponenti:

S disertační prací je možno se seznámit na studijním oddělení děkanátu Lékařské fakulty v Hradci Králové, Univerzity Karlovy v Praze, Šimkova 870, 500 38 Hradec Králové (tel. 495 816 131).

Prof. MUDr. Pavel Rozsíval, CSc., FEBO
Předseda komise pro obhajoby disertačních prací
v doktorském studijním programu Oční lékařství

You created this PDF from an application that is not licensed to print to novaPDF printer (http://www.novapdf.com)

Obsah

1 Souhrn 3

2 Summary 3

3 Úvod do problematiky 4

4 Cíle disertační práce 5

5 Materiál a metodika 6

5.1 Vyšetřovací techniky anatomické 6

5.2 Vyšetřovací techniky funkční 6

6 Výsledky 8

7 Diskuse 12

8 Závěry 15

9 Použitá literatura 16

10 Přehled publikační činnosti autora 22

10.1 Monografie a kapitoly v monografiích 22

10.2 Původní články 22

10.3 Statě ve sbornících 23

10.4 Přednášky na odborných setkáních 24

You created this PDF from an application that is not licensed to print to novaPDF printer (http://www.novapdf.com)

1 Souhrn

Sledování vlivu moderních chirurgických postupů na centrální partii sítnice pomocí elektrofyziologických metod.

Hodnotíme roční anatomické a funkční výsledky operace idiopatické makulární díry (IMD) 20G pars plana vitrektomií, s peelingem membrana limitans interna a s plynovou tamponádou (20% SF6).

Sledovaný soubor tvořilo 32 očí 32 pacientů (3 muži a 29 žen), průměrného věku 69 let (rozmezí 59 až 76). Pro objektivizaci nitrooční anatomie jsme použili techniky: vyšetření předního segmentu štěrbinovou lampou, biomikroskopii při arteficiální mydriáze a optickou koherentní tomografii (Stratus OCT™, Carl Zeiss). Pro vyšetření funkce centrální oblasti sítnice jsme hodnotili: nejlépe korigovanou zrakovou ostrost do dálky (NKZO) na ETDRS optotypech, multifokální elektroretinografii (mfERG) a reverzní elektroretinografii při šachovnicové stimulaci (PERG). Ke statistickému zpracování výsledků jsme použili neparametrický Wilcoxonův párový test.

Výsledky anatomické: k primárnímu uzavření IMD došlo u 29 (90%), IMD se neuzavřela, ale okraje neuroretiny byly oploštělé u 2 očí (6%), v jednom případě zůstala IMD kompletně otevřená (3%).

Výsledky funkční: zraková ostrost se zlepšila o 2 a více řádků u 27 očí (84%), o 3 a více řádků u 18 očí (56%) a o 4 a více řádků u 5 očí (16%). PERG neprokázaly postižení gangliových buněk. MfERG potvrdila statisticky významné zlepšení foveolární i parafoveolární aktivity (zlepšení amplitudy P1).

Vzhledem k příznivým anatomickým a funkčním výsledkům považujeme operační řešení makulární díry cestou PPV s peelingem MLI za bezpečnou techniku.

2 Summary

Monitoring of the impact of modern surgical procedures on the central portion of retina using electrophysiological methods.

We evaluate annual anatomical and functional results of 20G pars plana vitrectomy for idiopathic macular hole, with peeling of the membrana limitans interna and instillation of gas tamponade (20% SF6).

The observed group consisted of 32 eyes of 32 patients (3 men and 29 women), mean age 69 years (range 59-76). Objectification of ocular anatomy was done with: anterior segment slit lamp, the biomicroscopy in artificial mydriasis and optical coherence tomography (Stratus OCT ™, Carl Zeiss). Function of the central area of the retina was evaluated: the best corrected visual acuity in the distance (BCVA) with ETDRS optotype, multifocal electroretinography (mfERG) and pattern reversal electroretinography (PERG). For the statistical processing of results we used non-parametric Wilcoxon paired test.

Anatomical results: the primary closure of the IMD occurred in 29 (90%), the IMD was not closed, but it´s edges were flattened in 2 eyes (6%).

Functional results: the visual acuity improved by 2 or more lines in 27 eyes (84%), of 3 or more lines in 18 eyes (56%), and 4 or more lines in 5 eyes (16%). PERG results did not have significant difference. Statistically significant difference (improvement) was found in the mfERG (values of P1 wave amplitude).

Due to the favorable anatomical and functional results we consider surgical treatment of macular holes through PPV with peeling MLI as a safe technique.

You created this PDF from an application that is not licensed to print to novaPDF printer (http://www.novapdf.com)

3 Úvod do problematiky

V současné době dochází k velkým pokrokům a rozvoji v oblasti nitrooční vitreoretinální chirurgie. Nové techniky a technologie se zdokonalují a urychlují prakticky všechny vitreoretinální operace. Operační zákroky jsou bezpečnější a doba pooperační rehabilitace kratší. Současně s vývojem techniky dochází i k výraznému zdokonalení diagnostických metod, které nám zobrazují ultrastrukturu retiny a verifikují její funkci.

Původní záměr práce byl sledovat toxicitu intravitreálně podávaných léčiv a pomocných chirurgických látek společně s bezpečností provádění makulárních vitreoretinálních operací. Rozsah tohoto tématu je ale velmi široký. Proto bylo přistoupeno k specifikaci tématiky se zaměřením na vysoce kontroverzní téma týkající se peelingu vnitřní limitující membrány při operaci idiopatické makulární díry.

Makulární díra byla poprvé popsána koncem devatenáctého století [17] a po následujících asi 100 let byla až do zavedení chirurgické terapie [10] považována za neléčitelnou. Idiopatickou makulární dírou (IMD) rozumíme kompletní poruchu integrity neuroretinální tkáně (zasahuje od membrany limitans interna, MLI, až po zevní segmenty fotoreceptorů, včetně) v oblasti fovey. Přesná příčina rozvoje IMD není jasná, předpokládaným mechanizmem je působení tažných (trakčních) sil na centrální krajinu, a to ve smyslu kolmém na makulu (tzv. předozadní trakce sklivce) i ve směru horizontálním (tzv. tangenciální trakce vitreoretinálního rozhraní). [5, 20] Nejčastěji IMD vzniká kolem sedmého decennia, incidence se pohybuje kolem 33 případů na 100 000 obyvatel, onemocnění častěji postihuje ženy. [12]

IMD není t.č. terapeuticky ovlivnitelná konzervativní cestou. Klasický operační postup spočívá v odstranění předního a kortikálního sklivce, odloučení zadní sklivcové membrány, dočištění periferie (vystříhání base sklivce s kontrolou periferní sítnice), odstranění eventuálně přítomných epiretinálních membrán (ERM), obarvení povrchu sítnice, peeling MLI z centrální krajiny, instalace plynové tamponády a polohování obličejem dolů. Úspěšnost operace IMD (kompletní uzávěr defektu) se v aktuálních publikacích pohybuje kolem 90%. Schopnost znovu číst může dosáhnout až polovina pacientů s recentním nástupem symptomů onemocnění. Nejčastější komplikace operace zahrnují odchlípení sítnice (kolem 5%), hnisavou endoftalmitidu, znovuotevření pooperačně uzavřené IMD, či abnormality pigmentového epitelu sítnice (RPE).

Faktory, které determinují anatomickou i funkční úspěšnost operace jsou: charakteristika makulární díry (stádium, velikost, stáří defektu), konkomitantní oční onemocnění, spolupráce pacienta v pooperační době (polohování), použití adjuvancií (obarvující látky pro lepší vizualizaci retinálního povrchu), typ nitrooční tamponády (expanzivní plyny, silikon), operační technika (provedení či neprovedení peelingu MLI, zkušenosti a zručnost chirurga a další faktory).

Jednou z nejčastěji diskutovaných otázek je právě provedení peelingu MLI. Tato část operace má sloužit k eliminaci tangenciální trakce. Příčinou nejasností v indikaci peelingu jsou:

A) reference autorů, kteří nezaznamenali vliv peelingu na úspěšnost či neúspěšnost operace IMD [19] a naopak autorů, jejichž výsledky jsou lepší, pokud byl peeling proveden [2].

B) obecná obava, že provedení peelingu MLI může nevratně poškodit Müllerovy buňky sítnice se všemi z toho plynoucími následky. Navíc někteří autoři popisují přítomnost nervových vláken na bioptických vzorcích MLI po jejím peelingu. [24]

You created this PDF from an application that is not licensed to print to novaPDF printer (http://www.novapdf.com)

Tato práce si klade za cíl zhodnotit anatomické a funkční výsledky operace IMD a na jejich základě společně s klinickými zkušenostmi se pokusit navrhnout směr při úvahách v indikaci k operačnímu řešení.

4 Cíle disertační práce

Tato práce si klade za cíl zhodnotit:

- anatomické výsledky operace IMD.
- funkční výsledky operace IMD.
- na základě získaných výsledků a vlastních klinických zkušeností z vyšetřování a léčby nemocných upřesnit indikaci a provedení operačního řešení tak, aby byla chirurgická léčba idiopatické makulární díry maximálně efektivní při minimalizaci rizik spojených s operačním zákrokem.

You created this PDF from an application that is not licensed to print to novaPDF printer (http://www.novapdf.com)

5 Materiál a metodika

Hodnotíme roční, prospektivní, nerandomizované, anatomické a funkční výsledky operace idiopatické makulární díry, ošetřené peelingem MLI a nitrooční plynovou tamponádou při standardní tříportové PPV.

Vstupní kriteria pro zařazení do sledovaného souboru zahrnovala IMD přítomnou pouze na jednom oku, a sice ve stadiu 2 až 4 dle Gasse, a písemný souhlas pacienta s operačním řešením.

Vyřazovací kriteria byla oční a celková. Z očních se jednalo o netransparentní oční média, nález jiné makulární patologie než IMD a přítomnost rhegmatogenních degenerací (mřížková degenerace, trakční trhliny) v periferii. Do souboru nebyli zahrnuti pacienti primárně indikovaní ke kombinované operaci katarakty a IMD z důvodu reprodukovatelnosti elektrofyziologických měření a výsledků. Vyřazovací kritéria celkového stavu pacienta zahrnovala jakoukoliv kontraindikaci k výkonu v celkové anestezii a omezení schopnosti dodržet doporučené polohování obličejem dolů v pooperačním období.

Podmínky pro zařazení splnilo celkem 61 očí 61 pacientů. Z toho bylo 13 (19 %) očí artefakických a 48 (81 %) fakických. V průběhu sledovací doby (nejčastěji do půl roku od provedení operace) se u 29 očí (60 % všech fakických pacientů) rozvinula komplikovaná katarakta, která by mohla ovlivnit výsledky elektrofyziologických měření. Ve snaze zachovat maximální objektivnost elektrofyziologických technik byli tito pacienti ze sledování a hodnocení vyřazeni. Hodnocený soubor tedy tvořilo 32 očí 32 pacientů (3 muži a 29 žen), průměrného věku 69 let (rozmezí 52 až 78 let).

5.1 Vyšetřovací techniky anatomické

Pro objektivizaci nitroočního nálezu jsme použili vyšetření předního segmentu štěrbinovou lampou, kdy byl hodnocen zejména stav čočky. Biomikroskopie v široké arteficiální mydriáze s nekontaktní čočkou VOLK Super Field zhodnotila nález v makule a odhalila event. přítomné rhegmatogenní degenerace. Optická koherentní tomografie (Stratus OCT™, Carl Zeiss, Německo) potvrdila diagnózu makulární díry, zhodnotila stádium IMD, její velikost a nález na vitreoretinálním rozhraní.

Anatomická vyšetření byla prováděna 1 den před operací, měsíc po operaci a dále za 3, 6 a 12 měsíců po operačním zákroku.

5.2 Vyšetřovací techniky funkční

Funkční vyšetření probíhala 1 den před operací, měsíc po operaci a dále za 3, 6 a 12 měsíců po operačním zákroku. Hodnotili jsme nejlépe korigovanou zrakovou ostrost do dálky (NKZO) na ETDRS optotypových tabulích. Byla užita tzv. celořádková metoda hodnocení NKZO.

Objektivní funkční měření byla prováděna pomocí elektroretinografie multifokální (mfERG) a reverzační při šachovnicové stimulaci (PERG). Elektrofyziologická měření probíhala v souladu se standardy Mezinárodní společnosti pro klinickou elektrofyziologii zraku (ISCEV, International Society for Clinical Electrophysiology of Vision). [30]. Elektrofyziologická vyšetření probíhala na přístroji Reti-port (Roland-Consult, Německo).

You created this PDF from an application that is not licensed to print to novaPDF printer (http://www.novapdf.com)

Měřené parametry (vlna P1 mfERG a vlna N95 PERG) byly vybrány záměrně s cílem podrobně zhodnotit funkci celé neuroretiny v makulární krajině: zevní i vnitřní vrstvy sítnice včetně gangliových buněk.

Oběma elektroretinografickým technikám bylo společné standardní umístění elektrod. Jako aktivní elektrodu jsme použili zdvojené vlákno DTL elektrody (W. W. Dawson, G. L. Trick, C. A. Litzkow). Jedná se o tenké pokovené vlákno z antistatického materiálu, které neinvazivně snímá elektrické potenciály vznikající v sítnici z povrchu oka. Vlákno je v kontaktu s anestezovanou rohovkou.

Získané funkční hodnoty neměly charakter normálního Gaussova rozdělení, a proto byl k jejich statistickému zhodnocení použit neparametrický Wilcoxonův test (pro párová pozorování).

You created this PDF from an application that is not licensed to print to novaPDF printer (http://www.novapdf.com)

6 Výsledky

Stádium 2 (dle Gasse) bylo přítomné u 16 očí (50 %), stádium 3 u 11 očí (34 %) a ve stádiu 4 bylo 5 očí (16 %) z celkového počtu 32 pacientů.

Výsledky anatomické

Z celkově hodnocených 32 očí se IMD primárně uzavřela u 29 (90 %), IMD se neuzavřela, ale okraje neuroretiny byly oploštělé u 2 očí (6%) a jedenkrát zůstala IMD neuzavřená s neoploštělými kraji (3 %). Tento případ byl řešen reoperací – další pars plana vitrektomií s odstupem 2 měsíců po primárním výkonu, provedeno rozšíření zóny peelingu a instilace expanzivní tamponády perfluoropropanem (15 % C_3F_8). Po vstřebání plynu byla makulární díra zcela uzavřená. Jednalo se o IMD ve stádiu 4, maximální rozměr defektu byl 610 µm. Anatomické výsledky popisuje Tab. č. 1.

Anatomické výsledky operace IMD		
nález	n = 32	**%**
uzavřená IMD	29	90,6
neuzavřeno / oploštěno	2	6,3
neuzavřeno / neoploštěno	1	3,1

Tab. č. 1

Ve sledovaném souboru se v průběhu 12 měsíců nevyskytly žádné, závažné komplikace, ke kterým řadíme odchlípení sítnice, hnisavou endoftalmitidu, nebo rozvoj atrofie RPE v centrální krajině.

Výsledky nejlépe korigované zrakové ostrosti

Vstupní NKZO do dálky se pohybovala v rozmezí 0,1 až 0,5. Pacienti s IMD ve stadiu 2 (16 očí) měli mediánovou NKZO 0,4 (0,2 - 0,5). U pacientů s IMD ve stadiu 3 (11 očí) byla mediánová NKZO 0,2 (0,1 - 0,3) a pacienti s IMD ve stadiu 4 (5 očí) měli NKZO 0,1 (0,1 - 0,16). Rozdíly mezi skupinami pacientů byly statisticky významné s nejvyššími hodnotami u 2. stadia IMD a nejnižšími u 4. stadia IMD.

Již za měsíc po operaci se NKZO významně zvyšuje u pacientů s IMD ve stadiu 2 na 0,5 (0,3-0,6) i u pacientů s IMD ve stadiu 3 na 0,4 (0,16-0,5), ($p<0,05$). Při dalších pooperačních kontrolách se NKZO dále postupně významně zvyšuje ve skupině pacientů s IMD 2. stadia až na 0,8 (0,4-1,0) za 12 měsíců pooperačně ($p<0,05$ až $p<0,001$). U pacientů s IMD 3. stadia jsou všechny pooperační hodnoty NKZO významně vyšší vzhledem k předoperačním, avšak nárůst NKZO mezi jednotlivými pooperačními kontrolami je již jen nevýznamný. Zlepšení NKZO u pacientů s IMD 2. stadia je tedy od 3. pooperačního měsíce významně větší v porovnání s IMD 3. stadia ($p=0,01$).

U pacientů s IMD 4. stadia se NKZO pooperačně významně nemění.

Vývoj NKZO popisuje Graf č. 1.

You created this PDF from an application that is not licensed to print to novaPDF printer (http://www.novapdf.com)

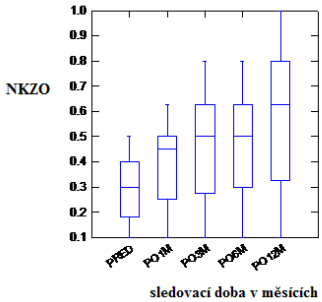

Graf č. 1.

Výsledky elektroretinografie reverzační při šachovnicové stimulaci

Latence i amplitudy vlny N95 při PERG všech očí se pohybovaly v mezích normálních hodnot laboratoře, nelišily se od kontrolního souboru (druhé, zdravé oko pacienta). Úvodní mediánová amplituda vlny N95 byla 6,75 µV (4,5-9,1 µV), za měsíc po operaci se statisticky významně (p=0,013) snižuje na 5,7 µV (3,5-9,8 µV), v následujícím období se však opět postupně zvyšuje až na předoperační úroveň. Latence vlny N95 (medián) před operací byla 95,5 ms (82-103,1 ms) a v pooperačním období kolísá také jen nevýznamně. Rozdíly mezi jednotlivými stadii IMD byly nevýznamné. Vývoj amplitudy vlny N95 v čase popisuje Graf č. 2.

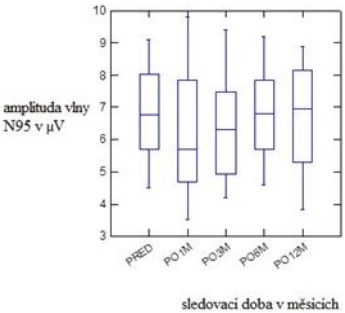

Graf č. 2.

Výsledky elektroretinografie multifokální

You created this PDF from an application that is not licensed to print to novaPDF printer (http://www.novapdf.com)

U mfERG byly hodnoceny amplitudy a latence vlny P1 v centrálních dvou prstencích multifokálního elektroretinogramu, který odpovídá asi 15 úhlovým stupňům centrální části zorného pole.

Výsledky v centrálním kruhu

Amplituda vlny P1 (medián) celého souboru pacientů při vstupním vyšetření byla 65,4 nV/deg^2 (34,6-102,4 nV/deg^2). Již od prvního měsíce po operaci se amplituda vlny P1 významně ($p<0,05$) zvyšuje na 73,4 nV/deg^2 (30,8-112,1 nV/deg^2). V dalším pooperačním průběhu dochází již jen k nevýznamným změnám. Po 3 měsících dosahuje medián hodnoty 74,4 nV/deg^2 (27,8-120,7 nV/deg^2), za 6 měsíců pak 76,9 nV/deg^2 (25,4-126,7 nV/deg^2) a za 12 měsíců 75,2 nV/deg^2 (24,1-134,1 nV/deg^2).

Podle očekávání se aktivita centrální oblasti sítnice již od samého začátku statisticky významně odlišuje u makulárních děr různých stádií. U IMD 2. stadia je foveolární i parafoveolární aktivita významně vyšší než u IMD 3. stadia ($p<0,001$), a ta je opět významně vyšší v porovnání s IMD 4. stadia ($p<0,001$).

U IMD ve stádiu 2 dle Gasse byl medián vstupních hodnot amplitudy P1 vlny 74,2 nV/deg^2 (62-102,4 nV/deg^2), po prvním měsíci se významně ($p=0,004$) zvýšil na 80,4 nV/deg^2 (60,5-112,1 nV/deg^2), za 3 měsíce dále významně ($p=0,04$) vzrůstá na 81,0 nV/deg^2 (55,2-120,7 nV/deg^2), a poté již jen nevýznamně kolísá a dosahuje hodnot 82,9 nV/deg^2 (50,4-126,7 nV/deg^2) za 6 měsíců a 83,5 nV/deg^2 (48,8-134,1 nV/deg^2) za 12 měsíců.

IMD ve stádiu 3 dle Gasse jevily lehce odlišný funkční vývoj. Vstupní amplituda vlny P1 (medián) byla 59,7 nV/deg^2 (46,5-72,8 nV/deg^2), po jednom měsíci se významně ($p=0,003$) zvýšila na 67,8 nV/deg^2 (53,2-80,8 nV/deg^2), i poté je nárůst amplitud významný a dosahuje mediánové hodnoty 70,4 nV/deg^2 (56,4-82,3 nV/deg^2, $p=0,003$) ve třetím měsíci; 71,6 nV/deg^2 (57,4-84,6 nV/deg^2, $p=0,003$) v šestém měsíci a 72,4 nV/deg^2 (59,8-86,1 nV/deg^2, $p=0,03$) po roce sledování.

U IMD ve stádiu 4 se amplitudy foveolární odpovědi pooperačně zvyšují z úvodní mediánové hodnoty 53,3 nV/deg^2 (34,6-56,9 nV/deg^2) na 66,4 nV/deg^2 (24,1-69,4 nV/deg^2) po 12 měsících, všechny změny jsou však jen statisticky nevýznamné.

Vývoj amplitudy vlny P1 v prvním prstenci rozlišené dle stádií IMD a v čase ukazuje Graf. č. 3.

Latence vlny P1 se v pooperačním průběhu mění jen nevýznamně a rozdíly latencí mezi jednotlivými stádii IMD jsou jen nevýznamné.

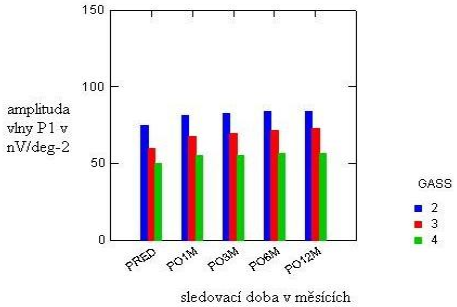

Graf č. 3.

Výsledky ve druhém (paracentrálním) prstenci

You created this PDF from an application that is not licensed to print to novaPDF printer (http://www.novapdf.com)

Mediánová amplituda vlny P1 se významně pooperačně zvýšila z 44,8 nV/deg^2 (27,7-78,8 nV/deg^2) na 49,3 nV/deg^2 (28,6-78,3 nV/deg^2) v prvním měsíci; 52,4 nV/deg^2 (32,1-76,4 nV/deg^2) ve třetím měsíci, 56,6 nV/deg^2 (29,1-78,5 nV/deg^2) po půl roce a na 57,8 nV/deg^2 (18,1-79,3 nV/deg^2) po roce sledování (p=0,0007). Zlepšování amplitud v čase má trochu jiný charakter než v prvním prstenci.

Amplitudy parafoveolárních odpovědí se postupně zvyšují v průběhu celých 12 pooperačních měsíců. Naproti tomu foveolární aktivita (centrální kruh) strmě narůstá již za měsíc po operaci a poté se mění převážně jen nevýznamně.

Také u parafoveolární aktivity existují statisticky významné rozdíly mezi aplitudami vlny P1 u IMD různých stádií již od samého začátku sledování.

U IMD ve stádiu 2 je vstupní mediánová amplituda vlny P1 48,9 nV/deg^2 (37,4-78,8 nV/deg^2). V celém pooperačním období významně narůstá: v prvním pooperačním měsíci na 53,4 nV/deg^2 (44,4-78,3 nV/deg^2, p=0,017), za 3 měsíce na 57,4 nV/deg^2 (45,2-76,4 nV/deg^2, p = 0,015), za 6 měsíců na 9 nV/deg^2 (40,2-78,5 nV/deg^2, p=0,017) a na 62,9 nV/deg^2 (24,5-79,3 nV/deg^2, p=0,020) po jednom roce.

Také u IMD ve stádiu 3 se amplitudy vrcholu P1 postupně významně zvyšují v průběhu celého sledování: vstupní mediánová amplituda 40,5 nV/deg^2 (30,7-56,5 nV/deg^2); 1. měsíc po operaci: 44,6 nV/deg^2 (28,6-59,3 nV/deg^2, p=0,006), za 3 měsíce: 48,2 nV/deg^2 (35,6-64,1 nV/deg^2, p=0,003), za 6 měsíců. 54,3 nV/deg^2 (40,2-62,5 nV/deg^2, p=0,003) a za rok: 55,4 nV/deg^2 (43,1-64,2 nV/deg^2, p=0,003).

Také v případě IMD ve stádiu 4 se parafoveolární aktivita zvyšuje z úvodní mediánové hodnoty 36,3 nV/deg^2 (27,7-37,2 nV/deg^2) na 41,0 nV/deg^2 (18,1-59,4 nV/deg^2) po 12 měsících, rozdíly jsou však jen statisticky nevýznamné.

Časový průběh amplitudy vlny P1 v druhém prstenci rozlišené dle stádií IMD popisuje Graf č. 4.

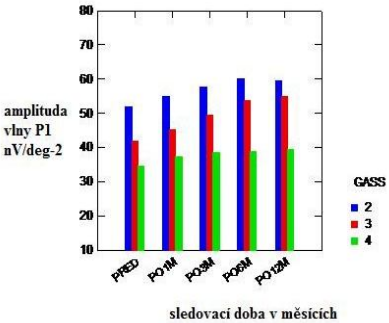

Graf č. 4.

You created this PDF from an application that is not licensed to print to novaPDF printer (http://www.novapdf.com)

7 Diskuse

Z původně zařazených 61 očí u 61 pacienta dokončilo 12 měsíční sledování 32. Důvodem postupného úbytku z podskupiny fakických pacientů byl rozvoj katarakty, který jsme pozorovali u 29 (60%) očí. Nejčastěji se rozvinul nukleární a méně často zadně subkapsulární typ katarakty. V celkem 26 (90%) případech se jednalo o dobu do 6 měsíců od operace IMD. Tento počet se výrazněji neliší od výsledků literárních, kde autoři udávají 10 až 100 % incidenci určitého stupně progrese katarakty po PPV s plynovou tamponádou. [8, 11, 16, 61, 65] Progrese katarakty po pars plana vitrektomii je známá komplikace, nicméně jednoznačná etiopatogeneza není dosud objasněna. [92, 93] Mezi faktory, které mohou být za rozvoj katarakty zodpovědné, patří toxicita světla operačního mikroskopu, složení a teplota irigačního roztoku pro PPV, či oxidativní poškození čočkových proteinů exponovaných zvýšenému množství kyslíku při odstranění sklivce. [11, 81]

Za hlavní rizika progrese katarakty po operaci IMD se považuje delší přítomnost plynové tamponády (zejména C_3F_8) při horší spolupráci v udržování doporučené polohy hlavy („polohování“), věk pacienta [53, 76] a přítomnost určitého stupně zakalení čočky již před operací.

Aktuální chirurgické postupy dokáží anatomicky zlepšit asi 90% pacientů a funkčně napomoci 40 až 80 % pacientů. Nejlepší pooperační výsledky mívají pacienti s nižšími stádii IMD s kratší dobou trvání symptomů. Vidění se i přes výborný anatomický výsledek jen vzácně vrací zcela k normálu a určitý stupeň metamorfopsií může přetrvávat. U většiny fakických pacientů dochází v pooperačním období k rozvoji katarakty, která může limitovat funkční výsledky. Nejzávažnějšími komplikacemi operace IMD jsou peroperačně vzniklé trhliny periferie sítnice, které v pooperačním období rezultují v rhegmatogenní amoci. Tento stav vzniká v 1 až 6 % případů.

Anatomické i funkční výsledky operace IMD se v našem souboru významně neliší od publikovaných prací ostatních autorů. [1, 8, 37, 54, 59, 60, 61, 65, 73, 77, 82]

Anatomické výsledky (kompletní uzávěr IMD v 90 % po první operaci) jsou v současné době prakticky „standardní“. Brooks [8] srovnával efekt operace IMD s provedením a bez provedení peelingu MLI a prokázal ve skupině bez peelingu signifikantně vyšší procento (25%) znovu-otevření primárně zahojené makulární díry. V jeho souboru peeling MLI jednoznačně zvyšoval anatomickou (100 %) i funkční úspěšnost PPV.

NKZO se po provedené operaci významně zlepšila. Zlepšení NKZO u pacientů s IMD 2. stadia bylo od 3. pooperačního měsíce významně větší v porovnání s IMD 3. stadia (p=0,01). Toto zjištění patrně souvisí s tím, že se jedná o nejmenší a nejmladší defekty foveální krajiny. Proto považujeme IMD ve 2. stádiu jako prognosticky nejpříznivější. U pacientů s IMD 4. stadia se NKZO pooperačně významně nemění.

Výsledky PERG na konci sledovací doby neprokázaly irreverzibilní narušení funkce gangliových buněk, nicméně sledovací doba jeden rok nemusí být pro průkaz případného pozvolného horšení dostatečně dlouhá. Zaznamenali jsme statisticky významné (p=0,013), byť přechodné, zhoršení amplitud vlny N95 při kontrole v prvním měsíci po operaci. Předpokládaným mechanismem tohoto přechodného snížení funkce gangliových buněk je vliv probíhající reparace defektu fovey Müllerovými buňkami. Pomineme-li riziko přímého mechanického poranění axonů gangliových buněk, existuje ještě nebezpečí pozvolného apoptotického úbytku

You created this PDF from an application that is not licensed to print to novaPDF printer (http://www.novapdf.com)

těchto citlivých nervových struktur v důsledku snížené podpůrné a neuroprotektivní funkce Müllerových buněk [74].

MfERG potvrdila statisticky významné zlepšení foveolární i parafoveolární aktivity u pacientů s IMD 2 a 3. stadia. Zatímco u pacientů s IMD 2. stadia foveolární aktivita nejprve strmě narůstá do 3 měsíců po operaci a pak se mění již jen nevýznamně, parafoveolární aktivita se zvyšuje významně v průběhu celého sledovacího období. U pacientů 3. stadia se foveolární i parafoveolární aktivita postupně významně zvyšuje v průběhu celých 12 měsíců. U pacientů s IMD 4. stadia se aktivita centrální oblasti sítnice zvyšuje jen nevýznamně. Zlepšení je pravděpodobně dáno zvýšením počtu funkčních čípků po přiložení jejich separace od buněk pigmentového epitelu, uzavřením IMD, poklesem edému kolaterální neuroretiny a reparací foveolární konfigurace [1]. Nejvýraznější zlepšení nastalo u makulárních děr ve druhém stádiu dle Gasse; postupné zvyšování aktivity u IMD ve třetím stádiu pravděpodobně souvisí s velikostí defektu a jeho postupnou reparací.

Výsledky korelují s prací Apostolopoulose [1], který publikoval studii 20 úspěšně uzavřených IMD. Průměrná NKZO se zlepšila z 0,13 na 0,4 a amplitudy P1 u mfERG vykazovaly nárůst v prvních dvou prstencích až o 70 % z původních hodnot. V ostatních prstencích nebyly statisticky signifikantní změny. Pozitivní účinek peelingu MLI na NKZO publikoval Mester a Kuhn [54], kteří ve své metaanalýze 1 701 makulární díry potvrdily lepší výsledky při provedení peelingu oproti samotné PPV s plynovou tamponádou. Zlepšení multifokálního elektroretinogramu v 1. a 2. prstenci u 15 očí po provedeném peelingu u IMD potvrdil Moschos [60]. Amplitudy P1 se zlepšily i u pacientů, kteří neměli zlepšení NKZO, pouze její stabilizaci. Detailní měření funkcí zevních a vnitřních vrstev neuroretiny pomocí klasické mfERG a jejího experimentálního podtypu s měřením oscilačních potenciálů mfERG provedl Ogata [65], který vyloučil, že by provedení peelingu alterovalo funkce neuroretiny. Naše výsledky také korelují s prací Si [81], kde došlo po provedení peelingu MLI i k signifikantnímu zlepšení multifokálního elektroretinogramu perifoveolární krajiny.

Je třeba ale i připomenout, že výsledky elektrofyziologických vyšetření mohou být ovlivněny, či znepřesněny následujícími fakty:

A) Vlna N95 a někdy i P1 mohou mít tak pozvolný průběh, že nelze jednoznačně určit místo vrcholu, a tím přesně definovat latenci a amplitudu. Tímto způsobem vznikají chyby v odečtu správně provedeného měření.
B) Měřené elektrické potenciály sítnice jsou velmi malé, jejich amplitudy se pohybují maximálně v řádu jednotek µV a navíc fyziologicky kolísají. Vzniklá intraindividuální variabilita ovlivňuje jejich reproducibilitu. [31]
C) Výsledek měření mfERG ovlivňuje změna fixace při hojení IMD. I zdravé oko, které se snaží fixovat daný bod, se neustále pohybuje - tyto mikrosakadické pohyby se opakují každých 30-50 µs. Jakékoliv onemocnění centrální části sítnice dramaticky zhoršuje schopnost fixace. Oko pak není schopno správné centrální fixace dokonce ani na velmi krátký okamžik.

Několik pacientů bylo současně vyšetřeno pomocí přístroje MP1 (mikroperimetrie). Tato technika umožňuje sledovat nejen změny funkce (citlivost udávaná v dB) centrální krajiny, ale i změny fixace. Po úspěšné operaci makulární díry se fixace koncentruje blíže k jednomu bodu a stává se stabilnější [24]. Pacient tedy může k fixaci používat trochu jiné místo při následných vyšetřeních, než při vstupním, kdy je fixace excentrická a tento fakt ovlivňuje zejména měření mfERG.
D) Nezanedbatelný vliv na výsledky zejména PERG má velikost zornice a správná korekce, zajišťující optimální kvalitu obrazu dopadajícího na sítnici. [22]

You created this PDF from an application that is not licensed to print to novaPDF printer (http://www.novapdf.com)

K otázce rizik při provádění peelingu je nutno vzít v úvahu skutečnost, že kvalitní obarvení povrchu sítnice pomocnými látkami tuto část operace výrazně ulehčuje a tím zvyšuje její bezpečnost ve smyslu snížení rizika mechanického poranění [38, 63]. Mechanické poranění, například pinzetou, připadá v úvahu na vnitřních vrstvách neuroretiny, ve vrstvě nervových vláken a gangliových buněk. Na tento fakt musíme myslet i při odlučování zadní sklivcové membrány, pokud velmi pevně lne za okraje papily, neboť právě inkriminovaná, povrchově uložená nervová vlákna, představují axony gangliových buněk z makulární krajiny [63].

Při důkladném přístrojovém sledování vývoje hojících se makulárních děr můžeme někdy pozorovat přechodné prosáknutí vrstvy nervových vláken. Tento nález není obvykle patrný při biomikroskopii. Tekutina ve vrstvě nervových vláken se spontánně rezorbuje. Etiologie tohoto stavu nebyla doposud objasněna, stejně jako nález nablednutí povrchových vrstev sítnice neprodleně po provedení peelingu MLI.

Na základě vlastních výsledků a literárních údajů lze vyvodit následující skutečnosti:

- pokud zvažujeme indikaci operace u nízkého stádia IMD (menší než 2 dle Gasse), mělo by být onemocnění symptomatické a subjektivně i objektivně (nález na OCT) progredující,
- u nižších stádií IMD s krátkou dobou trvání do 6 měsíců je možné provést operaci IMD bez peelingu MLI, zejména při jasně přítomné předozadní trakci, nebo netypicky pevně lnoucí zadní sklivcové membráně,
- bezpečnost provedení peelingu zvyšuje kvalitní obarvení retinálního povrchu,
- bezpečnost instilace plynové tamponády zvyšuje varianta výměny: voda - vzduch - plyn, při které můžeme uzavřít některé operační vstupy ještě před závěrečnou aplikací ředěného plynu a omezit tak riziko hypotonie v časném pooperačním období.

You created this PDF from an application that is not licensed to print to novaPDF printer (http://www.novapdf.com)

8 Závěry

1. Ve sledovaném souboru se IMD po provedení PPV s peelingem MLI uzavřela u 29 (90 %), IMD se neuzavřela, ale okraje neuroretiny byly oploštělé u 2 očí (6 %) a jedenkrát zůstala IMD neuzavřená s neoploštělými kraji (3 %). NKZO se již za měsíc po operaci významně zvyšuje u pacientů s IMD ve stadiu 2 a 3 ($p<0,05$). Při dalších pooperačních kontrolách se NKZO dále postupně zvyšuje, ve skupině pacientů s IMD 2. stadia významně ($p<0,05$ až $p<0,001$), u pacientů s IMD 3. stadia jen nevýznamně. Zlepšení NKZO u pacientů s IMD 2. stadia je tedy od 3. pooperačního měsíce významně větší v porovnání s IMD 3. stadia ($p= 0,01$). U pacientů s IMD 4. stadia se NKZO pooperačně významně nemění. Na konci 12-ti měsíční sledovací doby se NKZO zlepšila o 2 a více řádků u 27 (84 %) očí, o 3 a více řádků u 18 (56 %) očí a o 4 a více řádků u 5 očí (16 %).
2. Aktivita gangliových buněk testovaná pomocí PERG se sice za měsíc po operaci významně ($p=0,013$) snižuje, v následujícím období však opět postupně narůstá až na předoperační úroveň. Naše studie tak neprokazuje irreverzibilní funkční poškození, či apoptózu gangliových buněk.
3. MfERG potvrdila statisticky významné zlepšení foveolární i parafoveolární aktivity pooperačně u pacientů s IMD 2 a 3. stadia ($p < 0,05$ až $p < 0,001$). U pacientů s IMD 4. stadia se aktivita centrální oblasti sítnice zvyšuje jen nevýznamně.
4. Zaznamenali jsme rozvoj katarakty u 60 % fakických pacientů, což je v souladu s literárními údaji.
5. Vzhledem k příznivým anatomickým a funkčním výsledkům považujeme operační řešení makulární díry cestou PPV s peelingem MLI za bezpečnou techniku, která zvyšuje pravděpodobnost uzávěru IMD, a to zejména ve vyšších stadiích onemocnění. To, zda operatér zvolí provedení PPV s peelingem MLI či nikoliv, závisí ještě na mnoha dalších faktorech, jakými jsou doba trvání IMD, stadium choroby, velikost IMD, předpokládaná spolupráce při polohování, zkušenosti chirurga, atd..
6. Pro zvýšení úspěchu léčby IMD je třeba ještě dalšího výzkumu, zejména v oblasti patofyziologie idiopatické makulární díry.

You created this PDF from an application that is not licensed to print to novaPDF printer (http://www.novapdf.com)

9 Použitá literatura

1. APOSTOLOPOULOS, M., N., KOUTSANDREA, C., N., MOSCHOS, M., N., et al. Evaluation of successful macular hole surgery by optical coherence tomography and multifocal electroretinography. *Am J Ophthalmol*, 134, s. 667–674.
2. BACH, M., HAWLINA, M., HOLDER, G., E. Standart for pattern electroretinography. *Doc. Ophthalmol.,* 2000, no. 101, s. 11-18.
3. BALAYRE, S., BOISSONNOT, M., PAQUEREAU, J. Evaluation of trypan blue toxicity in idiopathic epiretinal membrane surgery with macular function test using multifocal electroretinography: seven prospective case studies. *Fr Ophtalmol*., 2005, vol. 28, no. 2, s. 169-176.
4. BANKER, A., S., FREEMAN, W., R., AZEN, S., P. et al. A multicentered clinical study of serum as adjuvant therapy for surgical treatment of macular holes. Vitrectomy for macular hole surgery group. *Arch Ophthalmol.,* 1999, no. 117, s. 1499-1502.
5. BENSON, W., E., CRUICKSHANKS, K., C., FONG, D., S. et al. Surgical management of macular holes: a report by the American Academy of Ophthamology. *Ophthalmology,* 2001, no. 108, s. 1328-1335.
6. BLUMENKRANZ, M., S., OHANA, E., SHAIKH, S. et al. Adjuvant methods in macular hole surgery: intraoperative plasma-thrombin mixture and postoperative fluid-gas exchange. *Ophthalm Surg Lasers*, 2001, no. 32, s. 198-207.
7. BEMARDOS, R., L., BARTHEL, L., K., MEYERS, J., R., RAYMOND, P., A. Late-stage neuronal progenitors in the retina are radial Müller glia that function as retinal stem cells. *J Neurosci.*, 2007, vol. 27, no. 27(26), s. 7028-7040.
8. BROOKS, H., L.: Macular hole surgery with and without internal limiting membrane peeling. *Ophthalmology*, 2000, no. 107, s. 1939-1948.
9. BYRON, L., L., Electrophysiology of Vision: Clinical Testing and Applications, Tailor&Francis group, 2005, 6 p.
10. CHANG, T., S., McGILL, E., HAY, D., A. et al. Prophylactic scleral buckle for prevention of retinal detachment following vitrectomy for macular hole. *Br J Ophthalmol*., 1999, no. 83, s. 944-948.
11. CHENG, L., AZEN, S., P., El-BRADEY, M., H. et al. Duration of vitrectomy and postoperative cataract in the vitrectomy for macular hole study. *Am J Ophthalmol*., 2001, no. 132, s. 881-887.
12. CHENG, L., AZEN, S., P., El-BRADEY, M., H. et al. Effects of preoperative and postoperative epiretinal membranes on macular hole closure and visual restoration. *Ophthalmology*, 2002, no. 109, s. 1514-1520.
13. CHEW, E., SPERDUTO, R., HILLER, R. et al: Clinical course of macular holes. *Arch Ophthalmol*., 1999, no. 117, s. 242.
14. de BUSTROS, S. Vitrectomy for prevention of macular holes: results of a randomized multicenter clinical trial. Vitrectomy for Prevention of Macular Hole Study Group. *Ophthalmology*, 1994, no. 101, s. 1055-1059.
15. COX, M., S., SHOCKET, S., S., LAKHANPAL, V., XIAOPING, M. et al. Laser treatment of macular holes. *Ophthalmology*, 1988, no. 95, s. 581-582.
16. DO, D., V., HAWKINS, B., GICHUHI, S., VEDIULA, S., S. Surgery for post-vitrectomy cataract. *Cochrane Databasee of Systematic Reviews*, 2008, iss. 3, Art. No.: CD006366.
17. DONALD, C., H., BACH, M., BRIGELL, M. et al.: ISCEV guidelines for clinical multifocal electroretinography (2007edition). *Doc. Ophthalmol*., 2008, no. 116, s. 1-11.

You created this PDF from an application that is not licensed to print to novaPDF printer (http://www.novapdf.com)

18. DRASDO, N., THOMPSON, D., A., ARDEN, G., B. A comparison of pattern ERG amplitudes and nuclear layer thickness in different zones of the retina. *Clin. Vis. Sci.*, 1990, no. 5, s. 415-420.
19. FATIH, C., G., GUNGOR, S., MEHMET, Z., B. Intra-sessional and inter-sessional variability of multifocal elektroretinogram. *Doc. Ophthalmol.*, 2008, vol. 117, no. 3, s. 175-183.
20. FUNATA, M., WENDEL, R., T., de la CRUZ, Z. et al. Clinicopathologic study of bilateral macular holes treated with pars plana vitrectomy and gas tamponade. *Retina*, 1992, no. 12, s. 289-298.
21. FRANZE, K., GROSCHE, J., SKATCHKOV, S., N., SCHINKINGER, S., FOJA, C. et al. Muller cells are living optical fibers in the vertebrate retina. *Proc Natl Acad Sci.,* 2007, vol. 104, no. 20, s. 8287-8292.
22. GASS, J., D., M. Idiopathic senile macular hole: its early stages and pathogenesis. *Arch Ophthalmol.*, 1988, vol. 106, s. 629-639.
23. GLASER, B., M., MICHELS, R., G., KUPPERMANN, B., D. et al. Transforming growth factor-β for the treatment of full-thickness macular holes: a prospective randomized study. *Ophthalmology*, 1992, no. 99, s. 1162-1173.
24. GONZALES, P., PARKS, S., DOLAN, F. et al. The effects of pupil size on the multifocal elektroretinogram. *Doc. Ophthalmol.*, 2004, no. 109, s. 67–72.
25. HEJSEK, L. Mikroperimetrie a její klinický přínos při onemocnění sítnice. *ČS Oftalmol.*, 2006, vol. 62, no. 6, s. 423-427.
26. HESS, R., F., BAKER, C., Jr. Human pattern-evoked electroretinogram. *J Neurophysiol.*, 1984, no. 51, s. 939-951.
27. HIRATA, A., INOMATA, Y., KAWAJI, T. et al. Persistent subretinal indocyanine green induces retinal pigment epithelium atrophy. *Am J Ophthalmol.*, 2003, no. 136, s. 353-355.
28. HOERAUF, H., KLUTER, H., JOACHIMMEYER, E. et al. Results of vitrectomy and the no-touch-technique using autologous adjuvants in macular hole treatment. *Int Ophthalmol.*, 2001, no. 24, s. 151-159.
29. HOLDER, G., E., VOTRUBA, M., CARTER, A., C.: Electrophysiological findings in dominant optic atrophy (DOA) linking to the OPA1 locus on chromosome 3q 28-qter. *Doc. Ophthalmol.*, 1998-1999, no. 95, s. 217-228
30. HOOD, D., C., SEIPLE, W., HOLOPIGIAN, K. et al. A comparison of the components of the multifocal and full-field ERGs. *Vis. Neurosci.*, 1997, no. 14, s. 533–544.
31. HSUAN, J., D., BROWN, N., A., BRON, A., J. et al. Posterior subcapsular and nuclear cataract after vitrectomy. *J Cat Ref Surg.*, 2001, vol. 27, no. 3, s. 437-444.
32. JOHNSON, R., N., GASS, J., D. Idiopathic macular holes. Observations, stages of formation, and implications for surgical intervention. *Ophthalmol.*, 1988, vol. 97, no. 5, s. 917-924.
33. JOST, B., F., HUTTON, W., L., FULLER, D., G. et al. Vitrectomy in eyes at risk for macular hole formation. *Ophthalmology*, 1990, no. 97, s. 843-847.
34. JUNGHARDT, A., WILDBERGER, H., TOROK, B. Pattern electroretinogram, visual evoked potentioal and psychophysical functions in maculopathy. *Doc. Ophthalmol.*, 1995, no. 90, s. 229-245.
35. KASUGA, Y., ARAI, J., AKIMOTO, M. et al. Optical coherence tomography to confirm early closure of macular holes. *Am J Ophthalmol.*, 2000, no. 130, s. 675-676.
36. KEATING, D., PARKS, S., EVANS, A. Technical aspects of multifocal ERG recording. *Doc. Ophtalmol.*, 2000, no. 100, s. 77-98.
37. KELLY, M., E., WENDEL, R., T. Vitreous surgery for idiopathic macular holes. *Arch Ophthalmol.*, 1991, no. 109, s. 654–659.

You created this PDF from an application that is not licensed to print to novaPDF printer (http://www.novapdf.com)

38. KOLÁŘ, P.: Barvení pomocí trypanové modři (Membrane blue™) usnadňuje identifikaci a delaminaci vnitřní limitující membrány. *Čes a slov Ofta.*, 2006, vol. 62, no. 1, s. 34-41.
39. KUHNT, H. Tber eine eigentumliche veranderung der netzhaut ad maculam (retinitis atrophicans sive rareficans centralis). *Z Augenheilk*, 1900 vol. 105, no. 3, s. 45-49.
40. KUMAGAI, K.., FURUKAWA, M., OGINO, N. et al. Vitreous surgery with and without internal limiting membrane peeling for macular hole repair. *Retina*, 2004, no. 24, s. 721-727.
41. KUROK, A., M., KITAOKA, T., TANIGUCHI, H. et al. Hyperbaric oxygen therapy reduces visual field defect after macular hole surgery. *Ophthalmol Surg Lasers*, 2002, no. 33, s. 200-206.
42. KWOK, A., K., LAI, T., MAN-CHAN, W. et al. Indocyanine green assisted retinal internal limiting membrane removal in stage 3 and 4 macular hole surgery. *Br J Ophthalmol*, 2003, no. 87, s. 71-74.
43. La COUR, M., FRIIS, J. Macular holes: classification, epidemiology, natural history and treatment. *Acta Ophthalmol Scand.*, 2002, vol. 80, no. 6, s. 579-587.
44. LAI, J., C., STINNETT, S., S., McCUEN, B.,W. Comparison of silicone oil versus gas tamponade in the treatment of idiopathic full-thickness macular hole. *Ophthalmology*, 2003, no. 110, s. 1170-1174.
45. LANGROVÁ, H., HEJSEK, L. Multifokální elektroretinografie a její význam v klinické praxi. *In Rozsíval, P., Trendy soudobé oftalmologie*, Praha, Galén, 2007, s. 99-113.
46. LANSING, M., B., GLASER, B., M., LISS, H. et al. The effect of pars plana vitrectomy and transforming growth factor-beta 2 without epiretinal membrane peeling on full-thickness macular holes. *Ophthalmology*, 1993, vol. 100, s. 868.
47. LEE, J., E., YOON, T.,J., OUM, B., S. et al. Toxicity of indocyanine green injected into the subretinal spaces: subretinal toxicity of indocyanine green. *Retina*, 2003, no. 23, s. 675-681.
48. LIGGETT, P., E., SKOLIK, S., A., HORIO, B. et al. Human autologous serum for the treatment of full-thickness macular holes. *Ophthalmology*, 1995, no. 102, s. 1071-1076.
49. MAKABE, R. Krypton laser coagulation in idiopathic holes. *Klin Monatsbl Augenheilkd*., 1990, no. 196, s. 202-204.
50. MAUMENEE, A., E. Further advances in the study of the macula. *Arch Ophthalmol*, 1967, no. 78, s. 151.
51. MATSUMOTO, Y., YUZAWA, M., ODA, K. How spatial orientation of Japanese text affects fixation points in patients with bilateral macular atrophy. *Jpn J Ophthalmol*, 2005, vol. 49, no. 6, s. 462-468.
52. MEIN, C., E., FLYNN, H., W., Jr. Recognition and removal of the posterior cortical vitreous during vitreoretinal surgery for impending macular hole. *Am J Ophthalmol*, 1991, no. 111, s. 611-613.
53. MELBERG, N., S., THOMAS, M., A. Nuclear sclerotic cataract after vitrectomy in patiens younger than 50 years of age. *Ophthalmology*, 1995, no. 102, s. 503-506.
54. MESTER, V., KUHN, F. Internal limiting membrane removal in the management of full-thickness macular holes. *Am J Ophthalmol*, 2000, no. 129, s. 769-777.
55. MILLER-MEEKS M., J., SIMPSON, J., L. Outcomes of cataract extraction in previously vitrectomized eyes for repair of macular holes. *Ophthalmology*, 1996, no. 103 (suppl.), s. 124.

You created this PDF from an application that is not licensed to print to novaPDF printer (http://www.novapdf.com)

56. MILLER, R., F., DOWLING, J., E. Intracellular responses of the Muller (glial) cells of the mudpuppy retina: their relation to b-wave of the electroretinogram. *J Neurophysiol.*, 1970, no. 33, s. 323–341.
57. MOHIDIN, N., YAP, M., K., JACOBS, R., J. The repeatability and variability of the multifocal electroertinogram for four different electrodes. *Ophthal Physiol Optics*, 1997, no. 17, s. 530-535.
58. MORRIS, R., KUHN, F., WITHERSPOON, C., D. et al. Hemorrhagic macular cysts in Terson's syndrome and its implications for macular surgery. *In: Wiedmann P, Kohen L, eds. Macular and retina diseases*, Dev Ophthalmol, Basel, Karger, 1997, s. 44-54.
59. MOSCHOS, M., APOSTOLOPOULOS, M., LADAS, J. et al.: Assessment of macular function by multifocal electroretinogram before and after epiretinal membrane surgery. *Retina*, 2010, no. 21, s. 590–595.
60. MOSCHOS, M., APOSTOLOPOULOS, M., LADAS, J. Multifocal ERG changes before and after macular hole surgery. *Doc Ophthalmol*, 2001, vol. 102, no. 1, s. 31-40.
61. NIWA, T., TERASAKI, H., KONDO, M. et al.: Function and morphology of macula before and after removal of idiopathic epiretinal membrane. *Invest Ophthalmol Vis Sci,* 2011, no. 44, s. 1652–1656.
62. NOYES, H., D. Detachment of Retina with Laceration at Macula. *Trans Am Ophthalmol Soc*, 1871, no. 8, s. 128–129.
63. OH K., T., BOLDT, H., C., MATURI, R., K. et al. Evaluation of patients with visual field defects following macular hole surgery using multifocal electroretinography. *Retina*, 2000, vol. 20, no. 3, s. 238-243.
64. OLSEN, T., W., STEMBERG, P., Jr., CAPONE, A., Jr.. et al. Macular hole surgery using thrombin-activated fibrinogen and selective removal of the internal limiting membrane. *Retina*, 1998, no. 18, s. 322-329.
65. OGATA, K., YAMAMOTO, S., MITAMURA, Y. et al.: Changes in multifocal oscillatory potentials after internal limiting membrane removal for macular hole: multifocal OPs after ILM removal. *Doc Ophthalmol*, 2007, vol. 114, no. 2, s. 75-81.
66. PALMOWSKI, A., M., SUTTER, E., E., BEARSE, M., A. Jr. et al. Mapping of retinal function in diabetic retinopathy using the multifocal electroretinogram. *Invest Ophthalmol Vis Sci*, 1997, no. 38, s. 2586-2596.
67. PAQUES, M, CASTANG, C., MATHIS, A. et al. Effect of autologous platelet concentrate in surgery for idiopathic macular hole: results of a multicenter, double-masked, randomized trial. Platelets in macular hole surgery group. *Ophthalmology*, 1999, no. 106, s. 932-938.
68. PERRIER, M., SEBAG, M. Trypan blue assisted peeling of the internal limiting membrane during macular hole surgery. *Am J Ophthalmol*, 2003, no. 135, s. 903-905.
69. POLINER, L., S., TORNAMBE, P., E.: Retinal pigment epitheliopathy after macular hole surgery. *Ophthalmology*, 1992, no. 99, s. 1671.
70. PONSIOEN, T., L., van LUYN, M., J., van der WORP, R., J. et al. Human retinal Müller cells synthesize collagens of the vitreous and vitreoretinal interface in vitro. *Mol Vis*, 2008, vol. 14, s. 652-660.
71. RAYMOND, R., MARGHERIO, M., D., ALAN, R., M. et al. Effect of Perifoveal Tissue Dissection in the Management of Acute Idiopathic Full-Thickness Macular Holes. *Arch Ophthalmol*, 2000, no. 118, s. 495-498.
72. REESE, A., B., JONES, I., S., COOPER, W., C. Macular changes secondary to vitreous traction. *Trans Am Ophthalmol Soc*, 1966, no. 64, s. 123.
73. REESE, A., B., JONES, I., S., COOPER, W., C. Macular changes secondary to vitreous traction. *Am J Ophthalmol*, 1967, no. 95, s. 544-549.

You created this PDF from an application that is not licensed to print to novaPDF printer (http://www.novapdf.com)

74. REICHENBACH, A., ROBINSON, S., R. The involvement of Müller cells in the outer retina. *In: Djamgoz M., Neurobiology and clinical aspects of the outer retina*, London, Chapman & Hall, 1995, s. 395-416.
75. ROBINSON, S., R., HAMPSON, E., C., MUNRO, M., N. et al. Unidirectional coupling of gap junctions between neuroglia. *Proc Austr Neurosci Soc*, 1993, no. 3, s. 167.
76. RUBIN, J., S., THOMPSON, J., T., SHAARDA, R., N. et al. Efficacy of fluid-air exchange during pars plana vitrectomy. *Retina*, 1995, no. 15, 291-294.
77. RUDOLPH, G., KALPADAKIS, P., BECHMANN, M. et al. Scanning laser ophthalmoscope-evoked multifocal ERG (SLO-mfERG) in patients with macular holes and normal individuals. *Eye*, 2003, vol. 17, no. 7, s. 801-808.
78. SAWA, M., SAITO, Y., HAYASHI, A. et al. Assessment of nuclear sclerosis after nonvitrectomizing viteous surgery. *Am J Ophthalmol*, 2001, no. 132, s. 356-362.
79. SCHEPENS, C., L. Fundus changes caused by alterations of the vitreous body. *Am J Ophthalmol*, 1955, no. 39, s. 631.
80. SHOUSHA, M., A., YOO, S., H.: Cataract surgery after pars plana vitrectomy. *Curr Opin Ophthalmol*, 2010, vol. 21, no. 1, s. 45-49.
81. SHUI, Y., B., HOLEKAMP, N., M., KRAMER, B., C. et al. The gel state of the vitreous and ascorbate-dependent oxygen compsumption: relationship to the etiology of nuclear cataracts. *Arch Ophthalmol*, 2009, no. 127, s. 475-482.
82. SI, Y., J., KISHI, S., AOYAGI, K. Assessment of macular function by multifocal electroretinogram before and after macular hole surgery. *Br J Ophthalmol*, 2009, no. 83, s. 420–424.
83. SJAARDA, R., N., FRANK, D., A., GLASER, B., M. et al. Resolution of an absolute scotoma and improvement of relative scotomata after macular hole surgery. *Am J Ophthalmol*, 1993, no. 116, s. 129-139.
84. SJAARDA, R., N., GLASER, B., M., THOMPSON, J., T. et al. Distribution of iatrogenic retinal breaks in macular hole surgery. *Ophthalmology*, 1995, no. 102, s. 1387-1392.
85. SJAARDA, R., N., FRANK, D., A., GLASER, B., M. et al. Assessment of vision in idiopathic macular holes with macular microperimetry using the scanning laser ophthalmoscope. *Ophthalmology*, 1993, no. 100, s. 1513-1518.
86. SJAARDA, R., N., THOMPSON, J., T., GLASER, B., M. et al. Visual outcomes following consecutive macular hole surgery and cataract extraction. *Ophthalmology*, 1996, no. 103 (suppl.), s. 124.
87. SMIDDY, W., E., GLASER, B., M., THOMPSON, J., T. et al. Transforming growth factor-beta 2 significantly enhances the ability to flatten the rim of subretinal fluid surrounding macular holes: preliminary anatomic results of a multicenter prospective randomized study. *Retina*, 1993, no. 13, 296-301.
88. SMIDDY, W., FEUER, W. Incidence of Cataract Extraction After Diabetic Vitrectomy,*Retina*, 2004, vol. 24, no. 4, s. 574-581.
89. SPRINGER, C., BULTMANN, S., VOLCKER, H. et al. Fundus perimetry with the Micro Perimeter 1 in normal individuals: comparison with conventional threshold perimetry. *Ophthalmology*, 2005, vol. 112, no. 5, s. 848-854.
90. ŠACH, J., KAREL, I., KALVODOVÁ, B. et al. Ultrastrukturální analýza tkáně odstraněné při operacích idiopatických makulárních děr. *Čes a Slov Oftalmol*, 2000, vol. 56, no. 5, s.286-292.
91. TADAYONI, R., PAQUES, M., GIRMENS, J., F. et al. Persistence of fundus fluorescence after use of indocyanine green for macular surgery. *Ophthalmology*, 2003, no. 110, s. 604-608.

You created this PDF from an application that is not licensed to print to novaPDF printer (http://www.novapdf.com)

92. THOMPSON, J., T. Tho role of patient age and intraocular gasses in cataract progression following vitrectomy for macular holes and epiretinal membranes. *Trans Am Ophthalmol Soc*, 2003, no. 101, 479-492.
93. THOMPSON, J., T. Vitrectomy for epiretinal membranes with good visual anuity. *Trans Am Ophthalmol Soc*, 2004, no. 102, s. 97-103.
94. THOMPSON, J., T, GLASER, B., M., SJAARDA, R., N. et al. Progression of nuclear sclerosis and long-term visual results of vitrectomy with transforming growth factor beta-2 for macular holes. *Am J Ophthalmol*, 1995, no. 119, 48-54.
95. TOGNETTO, D., GRANDIN, R., SANGUINETTI, G.. et al. Internal limiting membrane removal during macular hole surgery: Results of a multicenter retrospective study. *Ophthalmol*, 2006, no. 113, s. 1401-1410.
96. TORNAMBE, P., E. Macular hole genesis: the hydration theory. *Retina*, 2003, no. 23, s. 421.
97. TORNAMBE, P., E., POLINER, L., S., GROTE, K., D. Macular hole surgery without face-down positioning: a pilot study. *Retina*, 1997, no. 17, s. 179-185.
98. ULLRICH, S., HARITOGLOU, C., GASS, C. et al. Macular hole size as a prognostic factor in macular hole surgery. *Br J Ophthalmol*, 2002, no. 86, s. 390-393.
99. YAMADA, H., SAKAI, A., YAMADA, E. et al. Spontaneous closure of traumatic macular hole. *Am J Ophthalmol*, 2002, no. 134, s. 340-347.
100. VERMA, D., JALABI, M., W., WATTS, W., G. et al. Evaluation of posturing in macular hole surgery. *Eye*, 2002, no. 16, s. 701-704.
101. YONEMURA, N., HIRATA, A., HASUMURA, T. et al. Fundus changes corresponding to visual field defects after vitrectomy for macular hole. *Ophthalmology*, 2001, no. 108, s. 1638-1643.
102. WATCHTLIN, J., JANDECK, C., POTTHOFER, S. et al. Long-term results following pars plana vitrectomy with platelet concentrate in pediatric patients with traumatic macular hole. *Am J Ophthalmol*, 2003, no. 136, s. 197-199.

You created this PDF from an application that is not licensed to print to novaPDF printer (http://www.novapdf.com)

10 Přehled publikační činnosti autora

10.1 Monografie a kapitoly v monografiích

Hejsek L., Ultrazvuková biomikroskopie oka, Nucleus, Hradec Králové, 2007, 33s, ISBN 978-80-87009-27-7.

Langrová H., Hejsek L., Multifokální elektroretinografie a její význam v klinické praxi, Trendy soudobé oftalmologie 4, Galén, Praha, 2007, roč.4, s.99-113, ISBN 978-80-7262-470-6.

Hejsek L., Pašta J., Ultrazvuková biomikroskopie oka, Trendy soudobé oftalmologie 4, Galén, Praha, 2007, roč.4, s.61-72, ISBN 978-80-7262-470-6.

Ernest J., Hejsek L., Němec P., Rejmont R., Makulární degenerace, Trendy v léčbě věkem podmíněné makulární degenerace, Mlada fronta a.s., 2010, ISBN 978-80-204-2363-4.

10.2 Původní články

Hejsek L., Ultrazvuková biomikroskopie oka před a po operaci katarakty, Čes. A Slov. Oftal., 62, 2006, No. 1, p.27 - 33

Hejsek L., Farmakoterapie u VPMD, Farmakoterapeutické informace SÚKLu, Tempus Medicorum, FI 4/2008, s.1-4, ISSN 1211 – 0647.

Hejsek L., Vyborny P., Novacek L., Sicakova S., Pasta J., Assessment of the effect of 0,005% latanoprost on ciliary body thickness using ultrasound biomicroscopy technique, Kliničeskaja Ophthalmologija, 9, 2008, No. 4, 146-9.

Hejsek L., Langrová H., Pašta J., Rozsíval P., Objektivní určení centrální zrakové ostrosti pomocí zrakových evokovaných potenciálů, Čes. a Slov. Oftal., 65, 2009, No. 6, p. 227-233

Bláha M., Rencová E., Langrová H., Lánská M., Bláha V., Studnička J., Rozsíval P., Malý R., Fátorová I., Filip S., Sršatý J., Hejsek L., Malý J., The importace of rheological parameters in the therapy of the dry from of age-related macular degeneration with rheohaemapheresis.
Publikace s IF (1.814): Clinical Hemorheology and Microcirculation, 2011, No. 48, s. 1-11.

Hejsek L., Langrová H., Ernest J., Němec P., Rejmont L., Příspěvek k vyšetřování funkce makulární krajiny při chirurgické léčbě Idiopatické makulární díry, Čes. a Slov. Oftal., 67, 2011, No.5-6, p. 159-164.

You created this PDF from an application that is not licensed to print to novaPDF printer (http://www.novapdf.com)

10.3 Statě ve sbornících

Hejsek L., UBM oka u glaukomu a dalších indikací (Sjezd ČOS, Ústí n. Labem 10.6.2005)

Hejsek L., Elektrofyziologické metody při detekci glaukomu (Kongres zájemců o zobrazovací techniky, Č. Krumlov 10.9.2005)

Hejsek L., Multifokální ERG v diagnostice onemocnění makuly (ČVRS, Průhonice 25.11.2005)

Ernest J., Hejsek L., Němec P., Remont L., Krátkodobé výsledky klinické studie aplikace Avastinu u VPMD, VI. Kongres ČVRS 2006, ISBN 80-86618-02-1.

Ernest J., Němec P., Remont L., Hejsek L., Anti-VEGF v léčbě VPMD, VIII. Vejdovského den, 24.3.2007, ISBN 978-80-244-1653-3.

Ernest J., Němec P., Remont L., Hejsek L., Benešová Ž., Primární PPV v terapii rhegmatogenního odchlípení sítnice, IX. Vejdovského den, 29.3.2008
ISBN 978-80-244-1921-3

Němcová I., Pašta J., Madunický J., Němec P., Hejsek L., Úspěšná keratoplastika – kasuistika,
16. sjezd ČOS, ISBN 978-80-87009-53-6

Rejmont L., Němec P., Ernest J., Hejsek L., Benešová Ž., Endoftalmitida po anti-VEGF
16. sjezd ČOS, ISBN 978-80-87009-53-6

Ernest J., Němec P., Remont L., Hejsek L., Benešová Ž., Primární PPV v terapii rhegmatogenního odchlípení sítnice, 16. sjezd ČOS, ISBN 978-80-87009-53-6

Hejsek L., Ernest J., Němec P., Rejmont L., Benešová Ž., Peeling MLI z pohledu elektrofyziologie, 16. sjezd ČOS, ISBN 978-80-87009-53-6.

Ernest J., Němec P., Remont L., Hejsek L., Iris claw IOL z pohledu PPV, 16. sjezd ČOS,
ISBN 978-80-87009-53-6.

Hejsek L., Ernest J., Němec P., Rejmont L., Benešová Ž., Třikrát a prozatím dost, VIII kongres ČVRS, ISBN 978-80-86618-06-7.

Němec P., Ernest J., Rejmont L., Hejsek L., Benešová Ž., ERM – komplexní pohled IX. Vejdovského den, 29.3.2009, ISBN 978-80-244-2256-5.

Hejsek L., Ernest J., Němec P., Rejmont L., Benešová Ž., Komplikované a nejasné stavy u CSCHP, IX. Vejdovského den, 29.3.2009, ISBN 978-80-244-2256-5.

Hejsek L., Němec P., Ernest J., Rejmont L., Benešová Ž., UBM při komplikacích kataraktové chirurgie, 17. sjezd ČOS, ISBN 978-80-254-5321-6.

You created this PDF from an application that is not licensed to print to novaPDF printer (http://www.novapdf.com)

Hejsek L., Němec P., Ernest J., Rejmont L., Benešová Ž., DME etiopatogeneza, Oční komplikace diabetu Olomouc 2009, ISBN 978-80-244-2372-2

Hejsek l., DME - diagnostika a terapeutické možnosti, Oční komplikace Olomouc 2009,
ISBN 978-80-244-2372-2.

Hejsek L., DME – laserová fotokoagulace, kdy je šance a kdy ne, IX. kongres ČVRS, 978-80-254-5927-0.

10.4 Přednášky na odborných setkáních, které přednesl autor DP

V r.2005:
Hejsek L., UBM oka u glaukomu a dalších indikací
Sjezd ČOS, Ústí n. Labem 10.6.2005, ISBN – 80-239-4585-8

Hejsek L., Elektrofyziologické metody při detekci glaukomu
Kongres zájemců o zobrazovací techniky, Č. Krumlov 10.9.2005

Hejsek L., Multifokální ERG v diagnostice onemocnění makuly
poster, sjezd ČVRS, Průhonice 25.11.2005

Hejsek L., Mikroperimetrie
kurz, sjezd ČVRS, Průhonice 25.11.2005

V r.2006:
Hejsek L., Funkční vyšetření v makulární chirurgii – mikroperimetrie
Live a Video surgery, ÚVN Praha, 28.1.2006

Hejsek L., Funkční vyšetření v makulární chirurgii – mf ERG
Live a Video surgery, ÚVN Praha, 28.1.2006

Hejsek L., Benešová Ž., Novinky v elektrofyziologii zraku
Elektromyografická konference při příležitosti 80. výročí narození dr.Kretby, CSc, ÚVN Praha 11.5.2006

Hejsek L., Multifokální ERG ve funkční diagnostice makulárních onemocnění
24. sjezd ČOS, Plzeň, 15.-17.6. 2006, ISBN 80-7177-974-1
Hejsek L., Pašta J., Prvni zkusenosti s S-OCT
IV. celostátní kongres zájemců o zobrazovací techniky, Český Krumlov, 9.9.2006

Hejsek L., Elektrofyziologie a glaukom
IV. celostátní kongres zájemců o zobrazovací techniky, Český Krumlov, 9.9.2006

Hejsek L. Pašta J., Prvni zkusenosti s VISANTE-OCT
IV. celostátní kongres zájemců o zobrazovací techniky, Český Krumlov, 9.9.2006

Hejsek L., Naslouchejme úrazům
Sjezd ČVRS, Průhonice 24.-25.11.2006

You created this PDF from an application that is not licensed to print to novaPDF printer (http://www.novapdf.com)

Hejsek L., Ultrasonografie předního segmentu
Kurz, sjezd ČVRS, Průhonice 24.-25.11.2006

V r.2007
Hejsek L., Ernest J., Anti-VEGF, o co jde a možné komplikace
Live a Video surgery 26.-27.1.2007

Hejsek L., Peeling MLI - ano či ne, první funkční výsledky z pohledu elektrofyziologie
8. Vejdovského olomoucký vědecký den, 24. 3 2007

Hejsek L., Langrová H., Objektivní určení zrakové ostrosti pomocí zrakových evokovaných potenciálů
ČOS Brno, 21-23.6. 2007, ISBN 978-80-87086-01-8

Hejsek L., Ernest J., Pašta J., Záněty z pohledu pars plana vitrektomie – Endoftalmitidy
kurz Centra virtuální oftalmochirurgie, 14.9. 2007, FN Motol

Hejsek L., Němec P., RTVue–100, in-vivo histology
Český Krumlov, V. Sjezd zájemců o zobrazovací techniky, 14.-15.9. 2007

Hejsek L., UZ předního segmentu - kazuistiky
Český Krumlov, V. Sjezd zájemců o zobrazovací techniky, 14.-15.9. 2007

Hejsek L. Pegaptanib (Macugen) Efficacy Results in a Multicenter, Open-label Study (Phase 3b/4) of Early CNV in Neovascular AMD Over Time, Including Vision Function and QoL EndpointS: The PERSPECTIVES Study
EVER, Portorož, Slovinsko, 3.-6.10. 2007

Hejsek L., Ernest J., Kombinovaná terapie u CNV - kazuistika
7. Kongres ČVRS, Průhonice, 23-24.11.2007.

V r.2008:
Hejsek L., Ernest J., Ošklivá diabetická retinopatie
Live a Video surgery 25.-26.1.2008, ÚVN Praha

Hejsek L., VPMD z pohledu anti-VEGF a PDT
Strakonický seminář, 7.3.2008
Hejsek L., Ernest J., Rejmont L., LVPN – bilaterální avulze
ČSMO, Staré Splavy, 20-21.6.08

Hejsek L., Ernest J., Němec P., Rejmont L., Pašta J., Peeling M.L.I. z pohledu elektrofyziologie
XVI. Výroční sjezd ČOS s mezinárodní účastí, 25.–27. 9. 2008, Špindlerův Mlýn

You created this PDF from an application that is not licensed to print to novaPDF printer (http://www.novapdf.com)

Hejsek L., Ernest J., Němec P., Pašta J., Rejmont L., Třikrát a (prozatím) dost
8. kongres ČVRS, Průhonice, 28-29.11. 2008

Hejsek L., Elektrofyziologická vyšetření
Kurz, 8. kongres ČVRS, Průhonice, 28-29.11. 2008

Hejsek L., UBM
Kurz, 8. kongres ČVRS, Průhonice, 28-29.11. 2008

V r.2009:
Hejsek L., Ernest J., Pašta J., Operační řešení pronikajícího poranění předního segmentu.
ÚVN Praha, 23.1. 2009

Hejsek L., Benešová Ž., Ernest J., Němec P., Rejmont L., Fotografické metody v diagnostice VPMD, kurz - Workshop ÚVN Praha, 13.2. 2009

Hejsek L., Benešová Ž, Ernest J., Němec P., Pašta J., Rejmont L., Komplikované a nejasné stavy u CSCHP
Vejdovského olomoucký vědecký den, 28.3. 2009

Hejsek L., FAG – komplexní kurz
Workshop ÚVN Praha, 15.5. 2009

Hejsek L., Benešová Ž., Ernest J., Němec P., Rejmont L., Někdy vadí, když stoupá, kazuistika.
ČSMO Blansko, 29-30.5. 09

Hejsek L., Fluorescenční antiografie
Sjezd zájemců o zobrazovací techniky Český Krumlov, 12.9. 2009

Hejsek L., Ernest J., Rejmont L., Němec P., Benešová Ž., Pašta J., Ultrazvuková biomikroskopie při komplikacích kataraktové chirurgie
ČOS, Praha, 1.-3.10. 2009

Hejsek L., Benešová Ž., Ernest J., Němec P., Remont L., Pašta J., Diabetický makulární edém – etiopatogeneza, diagnostia a léčba
Dia sympozium, Olomouc, 24.10. 2009
V r. 2010:

Hejsek L., Ernest J., Pašta J., PVR – a kolikrát ještě?
ÚVN Praha, 22-23.1. 2010

Hejsek L., FAG – komplexní kurz
Workshop ÚVN Praha, 12.2. 2010
Hejsek L., Benešová Ž, Ernest J., Němec P., , Rejmont L., Pašta J., Vitreoretinální rozhraní – souborný referát
Vejdovského olomoucký vědecký den, 26-27.3. 2010, Olomouc
ISBN 978-80-244-2256-5, s. 38.

You created this PDF from an application that is not licensed to print to novaPDF printer (http://www.novapdf.com)

Hejsek L., Němec P., ETDRS – BCVA
Strakonice – seminář pro terénní oftalmology diagnostických VMPD center, 21.4.2010.

Hejsek L., Tromboembolické cévní příhody
Hamartomy a fakomatózy
CME
VR Škola Rožnov p. Radhoštěm, 28.5.2010

Hejsek L., Ernest J., Němec P., Rejmont L., Manethová K., Indikace k operačnímu řešení u dlouhodobých či infaustních rhegmatogenních odchlípení sítnice
XVIII. výroční sjezd ČOS Teplice, 23.-25.9.2010

Hejsek L., Ernest J., Němec P., Remont L., Soubor pacientů s diagnózou maligní glaukom za posledních 5 let
X. kongres ČVRS, Mikulov, 25.-27.11.

V r. 2011
Hejsek L., Kontaktní čočky při PPV již nejsou minulostí
Live a video surgery ÚVN Praha, 28-29.1. 2011

Hejsek L., ICG + autofluorescence – komplexní kurz
Workshop ÚVN Praha, 4.2. 2011

Hejsek L., Ernest J, Rejmont L, Němec P., Operační řešení rhegmatogenní amoce cestou 23G PPV.
Vejdovského olomoucký vědecký den, 25-26.3. 2011
ISBN 978-80-244-2727-0

Hejsek L., Tromboembolické cévní příhody
Hamartomy a fakomatózy
CME
PPV s keratoprotézou
VR Škola Monínec, 19-21.5.2011

Hejsek L., DME - diagnostika
Work Shop ÚVN, 17.6. 2011

Hejsek L., Modern aspects of the retinal patology treatment
Turkmenistan, Asghabad, 22.7. 2011
V. Scientific conference devoted to the 16th anniversary of the State programme „Health adoption“

Hejsek L, Dusová J, Studnička J, Kadlecová J, Breznayová, Rozsíval P., Patologické peroperační nálezy na vitreoretinálním rozhraní
XI. Kongres ČVRS, Mikulov, 24.-26.11 2011

Hejsek L., Kurzy: FAG, autofluorescence a red-free snímky
ICG – technika, indikace, hodnocení
Ultrazvuková biomikroskopie

You created this PDF from an application that is not licensed to print to novaPDF printer (http://www.novapdf.com)

You created this PDF from an application that is not licensed to print to novaPDF printer (http://www.novapdf.com)