UNIVERZITA KARLOVA V PRAZE
FAKULTA TĚLESNÉ VÝCHOVY A SPORTU
KATEDRA FYZIOTERAPIE

BAKALÁŘSKÁ PRÁCE

KAZUISTIKA FYZIOTERAPEUTICKÉ PÉČE O PACIENTA S DIAGNÓZOU ONEMOCNĚNÍ LUMBÁLNÍCH A JINÝCH MEZIOBRATLOVÝCH PLOTÉNEK S RADIKULOPATIÍ

Vedoucí bakalářské práce:
Mgr. Klára Tampierová

Autor práce:
Lucie Gottwaldová

Praha 2012

Abstrakt

Název bakalářské práce: Kazuistika fyzioterapeutické péče o pacienta s diagnózou onemocnění lumbálních a jiných meziobratlových plotének s radikulopatií

Cíle: Shrnout teoretické znalosti o funkční anatomii, biomechanice a kineziologii axiálního systému, patofyziologii degenerativních onemocnění a o vertebrogenních kořenových syndromech, jejich diagnostice a terapii. Návrh a provedení fyzioterapeutické péče o pacienta s následným zhodnocením jejího efektu.

Metody: Tato práce je rozdělena do dvou částí – obecné a speciální. Obecná část je zpracována formou rešerše a obsahuje teoretické znalosti týkající se etiologie, diagnostiky a terapie vertebrogenních kořenových syndromů. Speciální část je zpracována formou kazuistiky pacienta.

Výsledky: Zvolená terapie měla pozitivní efekt na stav pacienta. Došlo ke zvýšení svalové síly paretických svalů levé dolní končetiny, zlepšení dynamiky páteře, úpravě svalových dysbalancí v oblasti pletence pánevního, zlepšení držení těla a stereotypu chůze.

Klíčová slova: axiální systém, meziobratlový disk, degenerace meziobratlového disku, vertebrogenní kořenový syndrom, fyzioterapie

Abstract

Title of bachelor thesis: Case study: Physiotherapy treatment of a patient with the diagnosis of lumbar and other intervertebral discs disease with radiculopathy

Aims: To summarize the theoretical knowledge about functional anatomy, biomechanics and kinesiology of axial system, the pathophysiology of degenerative vertebral disease and about vertebrogenic radicular syndromes its diagnosis and therapy. Concept and execution of physiotherapy treatment of a patient with a subsequent evaluation of its effect.

Methods: This thesis is divided into two parts - theoretical and special. The theoretical part is processed in the form of research and includes theoretical knowledge regarding the etiology, diagnosis and treatment of vertebrogenic radicular syndromes. The special part is processed in the form of case study.

Results: The chosen therapy had a positive effect on the patient. Increased strength of paretic muscles of left lower limb, improved the dynamics of the spine, adjusted muscle imbalances in the area of pelvic girdle, improved posture and gait stereotype.

Key words: axial system, intervertebral disc, degeneration of intervertebral disc, vertebrogenic radicular syndrome, physiotherapy

Prohlášení

Prohlašuji, že jsem tuto bakalářskou práci vypracovala samostatně pod odborným vedením Mgr. Kláry Tampierové, a veškeré zdroje, ze kterých jsem čerpala, jsou uvedeny v seznamu použité literatury.

V Praze dne 8. 6. 2012 .....

Lucie Gottwaldová

Poděkování

Chtěla bych touto cestou poděkovat vedoucí práce, Mgr. Kláře Tampierové, za odborné vedení a připomínky při zpracovávání této bakalářské práce. Dále děkuji mojí supervizorce, Bc. Šárce Bednářové, která na mě dohlížela a poskytovala mi odborné rady při absolvování souvislé odborné praxe. Děkuji také pacientovi L. Z. za svolení k fyzioterapeutické péči a následné spolupráci. A samozřejmě poděkování patří mým blízkým za podporu ve studiu.

Výpůjční list

Souhlasím se zapůjčením mé bakalářské práce ke studijním účelům a žádám o evidenci vypůjčovatelů a citaci dle platných norem.

Jméno a příjmení: Číslo OP: Datum vypůjčení: Poznámka:

1 ÚVOD 11
2 ČÁST OBECNÁ 12
2.1 FUNKČNÍ ANATOMIE PÁTEŘE 12
2.1.1 Axiální systém 12
2.1.2 Pohybový segment 12
2.1.2.1 Nosné a pasivně fixační komponenty segmentu 12
2.1.2.2 Hydrodynamické komponenty segmentu 14
2.1.2.3 Kinetické a aktivně fixační komponenty segmentu 15
2.2 BIOMECHANIKA A KINEZIOLOGIE PÁTEŘE 19
2.2.1 Kraniocervikální přechod a horní krční páteř 19
2.2.2 Dolní krční páteř 20
2.2.3 Cervikotorakální přechod a hrudní páteř 20
2.2.4 Bederní páteř a lumbosakrální přechod 21
2.2.5 Pánev a sakroiliakální klouby 21
2.2.6 Biomechanika míchy 22
2.3 ANATOMIE PERIFERNÍHO NERVOVÉHO SYSTÉMU 23
2.3.1 Míšní nervy 23
2.3.2 Plexus lumbalis 24
2.3.3 Plexus sacralis 24
2.4 PATOFYZIOLOGIE DEGENERATIVNÍCH ZMĚN 25
2.4.1 Etiologie bolesti 25
2.4.2 Rizikové faktory 25
2.4.3 Etiopatogeneze 25
2.4.4 Strukturální změny ploténky 26
2.4.5 Klasifikace patologických změn ploténky 26
2.4.6 Klinické projevy 27
2.4.7 Klasifikace vertebrogenních bolestí 27
2.5 VERTEBROGENNÍ KOŘENOVÉ SYNDROMY 28
2.5.1 Krční kořenové syndromy 28
2.5.2 Bederní kořenové syndromy 28

2.6 DIAGNOSTIKA VERTEBROGENNÍCH KOŘENOVÝCH SYNDROMŮ.....30
2.6.1 Anamnéza.....30
2.6.2 Objektivní vyšetření.....30
2.6.3 Neurologické vyšetření.....31
2.6.4 Radiodiagnostické metody.....33
2.6.5 Elektrodiagnostika kořenových lézí.....34
2.7 TERAPIE.....36
2.7.1 Chirurgická léčba.....36
2.7.2 Intervenční metody.....36
2.7.3 Konzervativní terapie.....36
2.8 KOMPLEXNÍ LÉČEBNÁ REHABILITACE U KOŘENOVÝCH SYMPTOMATOLOGIÍ.....38
2.8.1 Fyzikální terapie.....38
2.8.2 Léčebná tělesná výchova.....40
2.8.3 Speciální fyzioterapeutické metody a koncepty.....40
2.8.3.1 Brüggerův koncept.....41
2.8.3.2 Ovlivnění stabilizačních funkcí páteře.....41
2.8.3.3 Metoda McKenzie.....42
2.8.3.4 Metoda dle Brunkowové.....43
2.8.3.5 Metoda dle sestry Kenny.....43
2.8.3.6 Proprioceptivní nervosvalová facilitace dle Kabata.....43
2.8.3.7 Senzomotorická stimulace dle Jandy a Vávrové.....44
3 SPECIÁLNÍ ČÁST.....45
3.1 METODIKA PRÁCE.....45
3.2 ANAMNESTICKÉ ÚDAJE.....47
3.2.1 Základní informace.....47
3.2.2 Anamnéza.....47
3.2.3 Předchozí rehabilitace.....49
3.2.4 Výpis ze zdravotní dokumentace.....49
3.2.5 Indikace k RHB.....49
3.2.6 Diferenciální rozvaha.....49
3.3 VSTUPNÍ KINEZIOLOGICKÝ ROZBOR.....51

3.3.1 Status praesens 51
3.3.2 Vyšetření stoje 51
3.3.3 Vyšetření chůze 52
3.3.4 Vyšetření pohybových stereotypů dle Jandy 53
3.3.5 Antropometrické vyšetření dle Haladové 54
3.3.6 Goniometrické vyšetření dle Jandy a Pavlů 55
3.3.7 Distance na páteři (Haladová 2003) 55
3.3.8 Vyšetření zkrácených svalů dle Jandy 57
3.3.9 Vyšetření svalové síly dle Jandy 58
3.3.10 Neurologické vyšetření dle Pfeiffera 59
3.3.11 Vyšetření reflexních změn 61
3.3.12 Vyšetření kloubní vůle dle Lewita a Rychlíkové 61
3.3.13 Testy na hluboký stabilizační systém dle Koláře a vycházející z Australské školy 62
3.3.14 Závěr vyšetření 62
3.4 KRÁTKODOBÝ A DLOUHODOBÝ FYZIOTERAPEUTICKÝ PLÁN 64
3.4.1 Krátkodobý fyzioterapeutický plán 64
3.4.2 Dlouhodobý fyzioterapeutický plán 65
3.5 PRŮBĚH TERAPIE 66
3.6 VÝSTUPNÍ KINEZIOLOGICKÝ ROZBOR 81
3.3.1 Status praesens 81
3.3.2 Vyšetření stoje 81
3.3.3 Vyšetření chůze 82
3.3.4 Vyšetření pohybových stereotypů dle Jandy 83
3.3.5 Antropometrické vyšetření dle Haladové 84
3.3.6 Goniometrické vyšetření dle Jandy a Pavlů 85
3.3.7 Distance na páteři (Haladová 2003) 85
3.3.8 Vyšetření zkrácených svalů dle Jandy 86
3.3.9 Vyšetření svalové síly dle Jandy 87
3.3.10 Neurologické vyšetření dle Pfeiffera 88
3.3.11 Vyšetření reflexních změn 89
3.3.12 Vyšetření kloubní vůle dle Lewita a Rychlíkové 90
3.3.13 Testy na hluboký stabilizační systém dle Koláře a dle Australské školy 90

3.3.14 Závěr vyšetření 90
3.7 ZHODNOCENÍ EFEKTU TERAPIE 92
3.7.1 Stoj 92
3.7.2 Chůze 92
3.7.3 Pohybové stereotypy 92
3.7.4 Antropometrie 93
3.7.5 Goniometrie 93
3.7.6 Distance na páteři 94
3.7.7 Zkrácené svaly 94
3.7.8 Svalová síla 95
3.7.9 Neurologické změny hodnocených parametrů 95
3.7.10 Reflexní změny 95
3.7.11 Kloubní vůle 96
3.7.12 Jizva 96
3.7.13 Funkce hlubokého stabilizačního systému 96
3.7.14 Komplexní zhodnocení efektu terapie 96
4 ZÁVĚR 97
5 SEZNAM POUŽITÉ LITERATURY 98
6 PŘÍLOHY 101

1 ÚVOD

Strukturální a funkční změny na páteři vzniklé v důsledku dlouhodobě špatného držení těla, chybných pohybových stereotypů, nedostatku adekvátní pohybové aktivity nebo v důsledku traumat jsou častou příčinou bolestí zad. Tato bakalářská práce se zabývá problematikou vertebrogenních kořenových syndromů, kdy jejich nejčastější příčinou je degenerace meziobratlového disku.

Cílem této práce je shrnutí fyzioterapeutické péče o pacienta s diagnózou onemocnění lumbálních a jiných meziobratlových plotének s radikulopatií, která odpovídá náplni tříletého bakalářského studia oboru fyzioterapie.

Obecná část této práce je souhrnem teoretických znalostí o axiálním systému, jeho funkční anatomii, biomechanice a kineziologii, o anatomii periferního nervového systému, o patofyziologii degenerativních změn na páteři, a o klasifikaci, vyšetření a terapii vertebrogenních kořenových syndromů. Důležitou částí práce je kapitola 2.8 Komplexní léčebná rehabilitace u kořenových symptomatologií, která popisuje možnosti konzervativní především fyzioterapeutické léčby.

Speciální část této práce popisuje formou kazuistiky kineziologické vyšetření, návrh terapie s jasně definovanými cíly, provedení fyzioterapeutické péče o pacienta s následným zhodnocením jejího efektu. Tato kazuistika byla zpracována v rámci konání souvislé odborné praxe, kterou jsem absolvovala na lůžkové části Kliniky rehabilitačního lékařství Fakultní nemocnice Královské Vinohrady v termínu od 23. 1. do 17. 2. 2012 pod odborným vedením Bc. Šárky Bednářové.

2 ČÁST OBECNÁ

2.1 FUNKČNÍ ANATOMIE PÁTEŘE

2.1.1 Axiální systém

Axiální systém je z hlediska funkční anatomie složitý komplex složený z mnoha rozdílných komponent. Základní složkou axiálního systému je páteř, která se skládá z funkčních jednotek tzv. pohybových segmentů. Páteř chrání nervové struktury a má podpůrnou funkci, je pohybovou osou těla a účastní se při udržování rovnováhy (Bednařík, 2000; Dylevský, 2009; Lewit, 2003).

2.1.2 Pohybový segment

Pohybový segment, jako základní funkční jednotku páteře, anatomicky tvoří sousedící poloviny obratlových těl, dva meziobratlové klouby, meziobratlový disk, fixační vazivo a svaly. Zahrnuje v sobě pět funkčních komponent: nosnou, fixační, hydrodynamickou, kinetickou a kinematickou (Druga, 2000; Dylevský, 2009).

2.1.2.1 Nosné a pasivně fixační komponenty segmentu

Páteř tvoří 24 pohybových segmentů, z nichž první je mezi C1 a C2 a poslední mezi L5 a S1, a 23 meziobratlových destiček. Mezi nosné komponenty patří obratle a kost křížová a kostrční. Fixaci nosných komponent zajišťují vazivové spoje na páteři (Druga, 2000; Dylevský, 2009).

Obratle

Obratel je základním stavebním prvkem nosné komponenty segmentu. Rozlišujeme 7 krčních, 12 hrudních a 5 bederních obratlů. Na obratli rozeznáváme obratlové tělo – corpus vertebrae, obratlový oblouk – arcus vertebrae, obratlový otvor – foramen vertebrae, oblé zářezy – incisura vertebralis superior et inferior, čtyři kloubní výběžky – processus articulares superiores et inferiores, dva příčné výběžky – processus transversus a trnový výběžek – processus spinosus (Druga, 2000; Dylevský, 2009).

Tělo obratle je jeho nejmasivnější částí. Tvoří ho cylindrická, krátká kost, která je bohatě prokrvená. Kompaktní část obratle nese 45-75% vertikálního zatížení a je mechanicky odolnější než spongiózní část. Pevnost těla obratle v axiálním směru je sedmkrát vyšší než v bočném nebo sagitálním směru. Těla krčních obratlů mají předozadně sedlovitý tvar a laterálně mají hrany unci corporis. Výška těl vzrůstá na celé páteři kaudálně. Pátý bederní obratel je vyšší anteriorně a s křížovou kostí tvoří

promontorium. Je to nejvíce zatížený segment páteře a nachází se zde locus minoris resistenciae. Vazy v této oblasti jsou v trvalém napětí (Druga, 2000; Dylevský, 2009).

Obratlový oblouk navazuje na tělo pediklem a dále ohraničuje páteřní kanál. Má protektivní funkci a je místem, kde začínají páteřní vazy (Druga, 2000; Dylevský, 2009).

Oblé zářezy tvoří spolu se zadní částí meziobratlového disku a kloubními výběžky meziobratlové otvory – foramina intervertebralia, kde vystupují míšní nervy (Druga, 2000; Dylevský, 2009).

Příčné výběžky vedou laterálně z obratlového oblouku. U krčních obratlů C1 až C6 mají otvor – foramen transversarium, kudy prochází arteria vertebralis. U hrudních obratlů Th1 – Th10 mají kloubní plošky pro spojení se žebry. U bederních obratlů nahrazují příčné výběžky processus costales (Druga, 2000; Dylevský, 2009).

Trnové výběžky odstupují z obratlového oblouku posteriorně. U krčních obratlů s výjimkou C1 a C2 jsou rozdvojené. Pro výrazný trnový výběžek označujeme obratel C7 jako vertebra prominens. Trnové výběžky hrudních obratlů jsou skloněny dorsokaudálně (Druga, 2000; Dylevský, 2009).

Příčné a trnové výběžky jsou místa, kde začínají a upínají se vazy a svaly axiálního systému (Druga, 2000; Dylevský, 2009).

Vazivové spoje na páteři

Vazivové spoje na páteři jsou pasivní částí fixační komponenty segmentu, přestože v sobě akumulují pohybovou energii (Druga, 2000; Dylevský, 2009).

Na páteři rozlišujeme dlouhé a krátké vazy. K dlouhým vazům řadíme přední a zadní podélný vaz, krátké vazy spojují oblouky a výběžky sousedních obratlů. Jednotlivé vazivové struktury mají rozdílné biomechanické vlastnosti (Druga, 2000; Dylevský, 2009).

Dlouhé vazy

Přední podélný vaz – ligamentum longitudinale anterius jde od předního oblouku atlasu přes přední plochu obratlových těl až na přední plochu kosti křížové. Je tvořen kolagenním vazivem a pevně fixován k obratlovému tělu. Zpevňuje páteř, napíná se při retroflexi a zabraňuje ventrálnímu posunu meziobratlového disku. Je bohatě inervován a spolu s dalšími vazivovými strukturami informuje o stavu napětí, směru pohybu úseku páteře (Druga, 2000; Dylevský, 2009).

Zadní podélný vaz – ligamentum longitudinale posterius jde od týlní kosti po přední stěně páteřního kanálu až na křížovou kost. Vaz je fixován k periostu bází obratlových oblouků a v bederní oblasti je úzký. Mezi přední plochou vazu a meziobratlovými disky jsou uloženy žilní pleteně. Zpevňuje páteř, napíná se při anteflexi a zabraňuje dorsálnímu posunu meziobratlového disku do páteřního kanálu. Anatomická stavba zadního podélného vazu v bederní páteři zapříčiňuje locus minoris resistantiae v této oblasti. Rovněž jeho řasení a osifikace může být příčinou komprese nervových struktur (Bednařík, 2000; Druga, 2000; Dylevský, 2009).

Krátké vazy

Ligamenta flava spojují oblouky sousedních obratlů a upínají se do periostu po obvodu oblouku na přední ploše lamin. Přispívají k pevnosti páteře. Obsahují množství elastických vláken, kterých přibývá kaudálním směrem. Mají stabilizační funkci na pohybové segmenty páteře při anteflexi, kdy se napínají, a tak akumulují energii pro návrat do neutrální polohy (Bednařík, 2000; Druga, 2000; Dylevský, 2009).

Ligamenta interspinalia jsou svazky kolagenních vláken, které se upínají na trnové výběžky obratlů. Vedou po celé délce páteře až k týlní kosti, kde utváří septum nuchae. Omezují rozevírání trnových výběžků při anteflexi a omezují tak rozsah pohybu tímto směrem. Svým napětím napřimují pohybové segmenty páteře. Mají tendenci ke zkrácení (Druga, 2000; Dylevský, 2009).

Ligamenta intertransversalia spojují příčné výběžky obratlů. Vazy omezují rozsah pohybu do flexe a lateroflexe páteře svým napětím. V oblasti hrudní páteře akumulují energii nádechových svalů, a tak ovlivňují dechovou funkci při výdechu (Druga, 2000; Dylevský, 2009).

2.1.2.2 Hydrodynamické komponenty segmentu

Meziobratlové disky

Meziobratlové disky spojují sousedící plochy obratlových těl. Je jich 23, první mezi C2 a C3 a poslední mezi L5 a S1. Výrazně se podílejí na délce presakrálního úseku páteře, tvoří až 25 % délky (Druga, 2000; Dylevský, 2009).

Meziobratlové disky – disci intervertebrales jsou tvořeny vazivovou chrupavkou obalenou tuhým kolagenním vazivem. Kontaktní plocha disku je pokryta hyalinní chupavkou. Základní stavební hmotou jsou fibroblasty a chondroblasty, které produkují vazivová vlákna i amorfní hmotu disku. Kolagenní vlákna jsou

uspořádány v 10 až 12 lamelárně uložených vazivových prstencích – anuli fibrosi, a mezi sousedícími lamelami se kříží, a tak vzniká uvnitř disku trojrozměrná struktura. Okrajové lamely se pojí s periostem obratlových těl a s podélnými vazy páteře. Nucleus pulposus je uloženo excentricky v meziobratlovém disku. Hmotu jádra tvoří chordové buňky uložené v retikulátní síti, a na povrchu je vazivový obal. Mezi buňkami je tekutina složením podobná synoviální tekutině. Z hlediska strukturálního uspořádní jsou meziobratlové disky velmi odolné vůči vertikálnímu zatížení a fungují jako tlumič nárazů, naopak smykové zatížení a torze jsou ve větší míře škodlivé. Disk funguje jako stlačitelný univerzální kloub, kdy se při flexi posouvá nucleus pulposus dorsálně a při extenzi anteriorně (Bednařík, 2000; Druga, 2000; Dylevský, 2009).

Cévní systém páteře

Cévní systém páteře tvoří společně s meziobratlovými disky, těly obratlů a okolním vazivem osmotický systém, ve kterém se působením tlakových sil vyměňuje voda a v ní rozpustné látky (Druga, 2000; Dylevský, 2009).

Vrstva hyalinní chrupavky na kontaktních plochách disků je polopropustná pro vodu a v ní rozpustné látky. Proudění je obousměrné a závisí na tlakových poměrech v osmotickém systému. Krevní tlak v cévách obratlových těl a vazů je nízký narozdíl od tlaku v meziobratlových discích, který je podstatně vyšší. Proto má tekutina disku spontánní tendenci odtékat do cévního systému okolních struktur. Tato tendence při každém zatížení pohybového segmentu roste, a tak je tlakový mechanismus cirkulace doplněn mechanismem založeném na rozdílech vazebné kapacity pro vodu. Makromolekuly amorfní hmoty meziobratlového disku mají hydroskopickou vlastnost. Tato dynamická rovnováha cirkulačního mechanismu segmentu udržuje systém ve stavu pružného napětí (Druga, 2000; Dylevský, 2009).

Hydratace je významná i z hlediska látkové výměny meziobratlového disku, a ovlivňuje přímo produkci kolagenu (Druga, 2000; Dylevský, 2009).

2.1.2.3 Kinetické a aktivně fixační komponenty segmentu

Meziobratlové klouby

Ačkoliv se meziobratlové klouby podílejí i na nosnosti páteře, hlavní význam mají při zajištění pohybu v segmentu. Při pohybu společně s meziobratlovými disky tvoří funkční jednotky (Druga, 2000; Dylevský, 2009).

Jsou to synoviální klouby tvořené processi articulares sousedních obratlů. Kloubní plochy výběžků mají rozdílný tvar a sklon dle segmentu a kloubní pouzdra jsou volná. Vyrovnání tvarových rozdílů kloubních ploch zajišťuje synoviální výstelka (Druga, 2000; Dylevský, 2009).

Specifickou vlastností pohybových segmentů páteře je, že pohyb v jedné rovině probíhá současně s pohybem v rovině jiné. Je to způsobeno jak rozdílným sklonem kloubních plošek, tak zakřivením páteře a diferencovanou svalovou činností (Druga, 2000; Dylevský, 2009).

Svaly

Svalové skupiny zajišťující pohyb axiálního systému se liší topograficky i funkčně. Rozdělují se na hluboké zádové svaly, které nastavují vzájemnou polohu obratlů, tzn. stabilizují hybné segmenty a jejich gradovaná aktivita je nutná k udržení vzpřímeného postavení, a na povrchové zádové svaly, které stabilizují páteřní sektory (Bednařík, 2000; Druga, 2000; Dylevský, 2009).

Hluboké zádové svaly

Hluboké zádové svaly zajišťují stabilizaci hybných segmentů a jsou uloženy v dvou podélných pruzích na páteři. Mají segmentální uspořádání, tzn. že spojují sousední obratle. Mezi jejich hlavní dynamické funkce patří vzpřimování trupu, patří mezi posturální svaly, ale podílí se také na aktivních pohybech páteře s výjimkou anteflexe, kde působí pouze jako antagonisté svalů břišních (Druga, 2000; Dylevský, 2009).

Jsou rozděleny do několika podsystémů: systém sakrospinální, spinotransverzální, spinospinální, transverzospinální a systém krátkých zádových svalů (Druga, 2000; Dylevský, 2009).

Sakrospinální systém tvoří m. erector spinae, který začíná aponeurózou na hřebeni kosti kyčelní, křížové kosti a trnových výběžcích bederních obratlů a jde kraniálně podél páteře, kde se rozlišuje na m. longissimus a m. iliocostalis, a upíná se na processus mastoideus. Jeho funkcí je při oboustranné akci extenze a při jednostranné akci lateroflexe páteře (Druga, 2000; Dylevský, 2009).

Spinotransverzální systém tvoří m. splenius cervicis et capitis, který začíná na trnech obratlů C6-Th6 a upíná se na příčné výběžky krčních obratlů, processus mastoideus a na kost týlní. Při oboustranné kontrakci dělá extenzi krční

páteře a při jednostranné kontrakci uklání a rotuje krční páteř s hlavou stejnostranně (Druga, 2000; Dylevský, 2009).

Spinospinální systém tvoří m. spinalis, který začíná na trnech Th11-L2 a upíná se na trny Th3-Th9, může dosahovat až na záhlaví. Provádí extenzi páteře (Druga, 2000; Dylevský, 2009).

Transverzospinální systém tvoří mm. multifidi, které jsou po celé délce páteře, nejvýrazněji v bederní páteři, a mm. rotatores, které začínají na příčných výběžcích hrudních a krčních obratlů a upínají se na oblouky kraniálních obratlů. Při oboustranné kontrakci provádí extenzi páteře, při jednostranné kontrakci rotuje páteř na stranu opačnou (Druga, 2000; Dylevský, 2009).

Systém krátkých zádových svalů tvoří mm. interspinales cervicis provádějící extenzi a zajišťující stabilitu krční páteře a mm. intertransversarii provádějící lateroflexi páteře homolaterálně (Druga, 2000; Dylevský, 2009).

Povrchové zádové svaly

Hlavní funkcí povrchových zádových svalů je integrální stabilizace celého osového systému. Dělí se na svaly spinokostální a na svaly spinohumerální. Mezi spinokostální svaly patří m. serratus posterior superior a m. serratus posterior inferior, které jsou pomocnými dýchacími svaly (Druga, 2000; Dylevský, 2009).

Zádové fascie

Thorakolumbální fascie je tvořena dvěma listy lamina superficialis et profunda, které obalují m. erector spinae. Povrchový list tvoří aponeurózu m. latisimus dorsi a hluboký list ohraničuje prostor mezi m. quadratus lumborum a m. erector spinae (Druga, 2000; Dylevský, 2009).

Svaly břišní a hluboký stabilizační systém páteře

Jedná se o svalový systém, který je antagonistou svalů zádových. Tvoří ho čtyři symetricky uložené svaly (Véle, 2006).

M. rectus abdominis začíná na sternu a části žeberního oblouku a upíná se na symfýzu. Dělá flexi trupu a klopí pánev do retroflexe, čímž snižuje bederní lordózu. Udržuje vzpřímené držení těla spolu s m. erector trunci a účastní se při dýchaní (Véle, 2006).

M. obliquus abdominis internus začíná na crista iliacae a torakolumbální fascii a upíná se na žeberní oblouk a linea alba. Jeho průběh je šikmý. M. obliquus abdominis

externus začíná na osmi spodních žebrech a upíná se na crista iliaca a linea alba. Jeho průběh je rozněž šikmý. Je uložen povrchověji. Mm. obliqui abdominis tvoří kolem břicha souvislý pás, účastní se při dechových pohybech a dělají flexi, lateroflexi a rotaci trupu v závislosti na jejich vzájemné aktivaci (Véle, 2006).

M. transversus abdominis je uložen nejhlouběji. Má horizontální průběh, začíná na torakolumbální fascii, crista iliaca a chrupavkách dolních žeber a upíná se na linea alba a některá vlákna přecházejí do bránice. Má hlavně posturální funkci, iniciuje aktivitu ostatních břišních svalů a spolu s bránicí se uplatňuje při dýchání. Podílí se na zvyšování nitrobřišního tlaku, který má vliv na stabilizaci páteře a eliminaci zatížení meziobratlových disků (Véle, 2006).

Hluboký stabilizační systém páteře představuje svalovou souhru, která zajišťuje stabilizaci páteře při statickém i dynamickém zatížení. Jeho správná funkce chrání páteř a její struktury, a proto má význam v prevenci i léčbě vertebrogenních onemocnění. Mezi jeho nejdůležitější struktury tvořící funkční stabilizační jednotku patří bránice, m. transversus abdominis, svaly pánevního dna a mm. multifidi. Dále zahrnuje lokální svaly páteře a některé svaly kořenových kloubů a svaly na periferii (Špringrová, 2010).

2.2 BIOMECHANIKA A KINEZIOLOGIE PÁTEŘE

Pochopení biomechanických a kineziologických zákonitostí předpokládá znalost funkční anatomie. Klíčové oblasti, mezi které řadíme hlavně cervikotorakální a lumbosakrální přechod a sakroiliakální klouby, jsou častým místem výskytu funkčních poruch. Velká individuální rozdílnost pohyblivosti páteře je dána odlišnou anatomickou stavbou a funkcí segmentů (Rychlíková, 2008).

2.2.1 Kraniocervikální přechod a horní krční páteř

Biomechanika horní krční páteře je výrazně ovlivněna jejím anatomickým uspořádáním. Z hlediska stability mají význam oblasti occiput-atlas a atlas-axis, které se při onemocněních pojivové tkáně stávají nestabilní, a proto může dojít až k atlanto-axiální dislokaci (Kasík, 2002).

Mezi okciputem a atlasem je možný pohyb do flexe a extenze, v celkovém rozsahu pohybu 25 stupňů. Při pohybu do flexe se těžiště hlavy posunuje anteriorně, kondyly týlní kosti jsou v kontaktu s přední částí massa lateralis atlasu a sklánějí atlas anteriorně. Pohyb je ukončen kontaktem apikální části dentu o přední hranu foramen occipitale magnum. Dens axis nahrazuje anatomicky obratlové tělo atlasu. Pohyb do extenze je omezen napětím pojivových tkání, kondyly occipitu jsou v kontaktu se zadní částí massa lateralis atlasu a sklánějí atlas dorsálně. Pohyb do rotace je nepartný (cca 1-8 stupňů) pro tvar kloubních plošek a pevnost ligament (lig. alaria) (Kasík, 2002; Rychlíková, 2008).

Pohyb v sagitální rovině mezi obratli C1 a C2 se uskutečňuje v oblasti dens axis. Rozsah je 20 stupňů. Stabilita segmentu je dána ligamentem cruciforme, které zároveň limituje rozsah pohybu do flexe a extenze. Dochází k posunu předního oblouku atlasu po přední ploše dens axis kraniokaudálním směrem. Ligamentum transversum na zadní straně dens axis zabraňuje rovněž nadměrnému pohybu mezi prvními dvěma krčními obratli: flexi, extenzi a přednímu posunu C1 proti C2. Pohyb do rotace je díky anatomickému uspořádání výrazný (40 stupňů). Podíl tohoto segmetu na celkové rotaci páteře je 55%. Po dosažení maximálního rozsahu pohybu do rotace mezi těmito segmenty, se pohyb dále přenáší na kaudálnější segmenty páteře. Massa lateralis atlasu se pohybuje po povrchu axisu anteriokraniálně a kontralaterálně dorsokaudálně. Pohyb do rotace doprovází změny výšky krční páteře (Kasík, 2002; Rychlíková, 2008).

2.2.2 Dolní krční páteř

V této oblasti, kaudálně od C2, dochází ke kombinovanému pohybu mezi obratli (pohyb v sagitální rovině a posun v rozsahu 2 – 3,5 mm). Flexe probíhá současně s ventrálním posunem horního obratle vůči dolnímu. Při pohybu se dolní kloubní výběžky horního obratle naklánějí a kloužou anterokraniálně po horních kloubních výběžcích dolního obratle. Oba děje probíhají současně. Při flexi je přítomna komprese přední části meziobratlového disku, přibližují se přední okraje obratlových těl, trnové výběžky se od sebe vzdalují a intervertebrální foramina se rozšiřují. Extenze probíhá současně s dorsálním posunem horního obratle vůči dolnímu. Prostor páteřního kanálu je omezen kraniokaudálně i ventrodorsálně. Anulus fibrosus se vyklenuje. Přední okraje obratlových těl se oddalují, trny obratlů se přibližují a intervertebrální foramina se zužují (Kasík, 2002).

Poloměr zakřivení během flexe se liší v různých segmentech a je dán postavením kloubních ploch vůči sobě. Horizontální postavení kloubních ploch dovoluje výraznější posun (C3/4). V místech s větší výškou meziobratlové ploténky je segment pohyblivější, ale zároveň náchylný ke spondylózám. Processi uncinati fungují jako vodící lišty pro pohyb v předozadní rovině (Kasík, 2002).

V dolní krční páteři je centrum rotace pro pohyb v předozadní rovině topograficky v zadní části těla kaudálního obratle. Skrze foramina transversalia od C6 až k C1 kraniálně a dále do foramen occipitale magnum procházejí vertebrální arterie, které jsou při rotacích krční páteře utlačovány (Kasík, 2002).

Lateroflexe probíhá současně s rotací ve směru lateroflexe. Význam zde mají především intervertebrální klouby omezující rotační komponetu pohybu a unkovertebrální klouby omezující lateroflexi. Pro anatomické odlišnosti je rozsah laterální flexe s rotací v segmentech krční páteře různý (Kasík, 2002).

Při pohybech do flexe je flexibilita zvýšená, naopak při extenzi je zvýšená rezistence k deformaci (Kasík, 2002).

2.2.3 Cervikotorakální přechod a hrudní páteř

V této části páteře velmi ojediněle dochází ke kořenové symptomatologii, a proto se jí v této práci nebudeme podrobně zabývat.

Z funkčního hlediska rozlišujeme cervikotorakální přechod, střední část hrudní páteře a torakolumbální přechod. Přechodové oblasti jsou z funkčního hlediska nejčastějším místem výskytu funkčních poruch. Vertikální postavení kloubních plošek

umožňuje vysoký rozsah pohybu. Anatomické uspořádání hrudní páteře nedovoluje výrazný rotační pohyb, proto je tato složka pohybu kompenzovaná v cervikotorakálním a torakolumbálním přechodu (Rychlíková, 2008).

2.2.4 Bederní páteř a lumbosakrální přechod

Bederní páteř je anatomicky přizpůsobená své funkci. Jsou na ni kladené vysoké nároky při zatížení. Proto je její pohyblivost snížena, obratlová těla, oblouky a kloubní výběžky jsou mohutné a zakřivení je lordotické. Místem bederního obratle s nejmenší pevností je pars isthmica (Kasík, 2002; Rychlíková, 2008).

Pohyb bederní páteře se uskutečňuje v intervertebrálních kloubech. Parametrem ovlivňujícím rozsah pohybu je výška a velikost meziobratlové ploténky, která narůstá směrem kaudálním. Proto je největší pohyblivost do flexe, extenze, lateroflexe a rotace v segmentech L4/5 a L5/S1. Translační pohyby obratlů jsou nevýrazné (Kasík, 2002; Rychlíková, 2008).

Pohyb do flexe je doprovázen oddálením kloubních plošek a trnů obratlů, napětím ligament a kloubních pouzder, které omezují rozsah pohybu. Při extenzi je tomu naopak, kloubní plošky a trny obratlů se přibližují a jejich kontakt brzdí pohyb (Kasík, 2002).

Centrum rotace v předozadní rovině je lokalizováno v meziobratlovém disku. Stupeň rotace je závislý na velikosti lordózy bederní páteře. Kontralaterální rotace probíhá současně s lateroflexí a je minimální, limitována facetovými klouby (Kasík, 2002).

Poslední dva segmenty bederní páteře jsou často příčinou bolestivých syndromů, protože vysoká pohyblivost (40-50 stupňů) zároveň souvisí se zvýšenými dispozicemi k deformacím (Kasík, 2002).

2.2.5 Pánev a sakroiliakální klouby

Postavení pánve má vliv na celkové držení těla, svalový systém, ligamentózní aparát pánevní a na osu dolních končetin (Rychlíková, 2008, Véle, 2006).

Sakroiliakální klouby slouží jako stabilizátor při pohybech páteře a zároveň přenášejí pohyby dolních končetin na páteř. Z biomechanického hlediska je důležité postavení os sacrum v sagitální rovině, protože ovlivňuje postavení pánve a statiku celé páteře v předozadní rovině až do cervikokraniálního přechodu. Z patologického hlediska rozlišujeme horizontální a vertikální typ sakra. Síly působící při stoji a chůzi

na soudržnost kloubu působí více na os sacrum, zatímco při posunu kloubu působí síly více na os ilium. Pohyb v kloubu se nazývá nutace, kdy se os sacrum pohybuje předozadně okolo horizontální osy (Rychlíková, 2008).

2.2.6 Biomechanika míchy

Jelikož se velikost páteřního kanálu v různých oblastech liší zejména v sagitální rovině, tak mícha a meningeální obaly přizpůsobují svůj tvar při pohybu (Kasík, 2002).

Při extenzi se zmenšuje sagitální průměr a objem páteřního kanálu a mícha se pohybuje společně s pevnými strukturami. Při flexi se páteřní kanál rozšiřuje a prodlužuje, a proto se mícha při pohybu prodlouží a ztenčí. Při lateroflexi a rotaci se velikost páteřního kanálu téměř nemění. A pokud zde není přítomna cervikální stenóza, nervové struktury nejsou ovlivněny. Avšak patologické procesy ovlivňují flexibilitu míchy, kdy dochází ke zvýšenému tahu anebo kompresi (Kasík, 2002).

2.3 ANATOMIE PERIFERNÍHO NERVOVÉHO SYSTÉMU

Periferní nervový systém je složen z nervů mozkových a míšních, které obsahují pouze nervové dráhy. Jedná se o nervy smíšené obsahující vlákna senzitivní, motorické a autonomní. Tyto nervy vedou vzruchy mezi periferií a mozkem (Káš, 1997).

2.3.1 Míšní nervy

Z míchy člověka vystupuje 31 párů míšních nervů, které se skládají z axonů nervových buněk uložených v míše a z dendritů nervových buněk uložených ve spinálních gangliích. Smíšené míšní nervy vznikají spojením zadních (senzitivních) a předních (motorických) kořenů, a poté vystupují z páteřního kanálu skrze foramina intervertebralia (Čihák, 2001; Petrovický, 2002).

Dle lokalizace výstupu z páteřního kanálu dělíme míšní nervy na krční, hrudní, bederní, křížové a kostrční (Petrovický, 2002).

Do inervační oblasti míšních nervů zasahují nervy autonomní prostřednictvím autonomního ganglia kmene sympatiku, které inervují cévy, hladké svalstvo a kožní žlázy (Čihák, 2001).

Krční nervy vystupují párově z foramina intervertebralia krčních obratlů. Označují se C1 – C8. Mezi atlasem a týlní kostí vystupuje první míšní nerv a pod obratlem C7 vystupuje míšní nerv C8 (Čihák, 2001; Petrovický, 2002).

Hrudní nervy vystupují párově z foramina intervertebralia hrudních obratlů. Označují se Th1 – Th12. Číslo míšního nervu je shodné s číslem obratle, pod kterým vystupují. To platí kaudálně až po poslední pár míšních nervů (Čihák, 2001; Petrovický, 2002).

Bederní nervy vystupují párově z foramina intervertebralia bederních obratlů. Označují se L1 – L5 (Čihák, 2001; Petrovický, 2002).

Křížové nervy vystupují párově z otvorů na přední a zadní straně křížové kosti, mimo poslední pár, který vystupuje z hilus sacralis. Označují se S1 – S5 (Čihák, 2001; Petrovický, 2002).

Kostrční nerv vystupuje párově z hilus sacralis a označuje se Co (Čihák, 2001; Petrovický, 2002).

Mícha končí v páteřním kanálu v segmentu L1-L2, kaudálně od tohoto segmentu vystupují nervové kořeny uvnitř durálního vaku. Po výstupu z páteřního kanálu vytvářejí plexus (Kasík, 2002).

2.3.2 Plexus lumbalis

Plexus lumbalis je tvořen z rr. ventrales míšních nervů L1-L3 a ze spojek míšních nervů Th12 a L4. Konečné větve se nazývají n. iliohypogastricus, n. ilioinguinalis, n. genitofemoralis, n. cutaneus femoris lateralis, n. femoralis, n. obturatorius. Motoricky inervuje svalstvo přední a vnitřní strany stehna. Senzitivní inervační oblast je přední strana stehna a přední a vnitřní strana bérce. Rr. dorsales inervují paravertebrální svalstvo a kůži (Kasík, 2002).

2.3.3 Plexus sacralis

Plexus sacralis je mohutná nervová pleteň, která vzniká spojením předních větví sakrálních nervů a předních větví lumbálních nervů tvořící truncus lumbosacralis a n. coccygeus. Tedy z rr. ventrales míšních nervů L4-Co. Je lokalizován na m. piriformis. Konečné větve se nazývají n. gluteus superior, n. gluteus inferior, n. cutaneus femoris, n. ischiadicus, n. pudendus, n. coccygeus. Motoricky inervuje svalstvo pávne a pánevního dna, svalstvo hýžďové, zadní stranu stehna, bérec a nohu. Obsahuje též parasympatická vlákna v nervech S2-S4 (Čihák, 2001; Kasík, 2002).

N. ischiaducus je největší nerv v lidském těle. Je to nerv smíšený. Po výstupu z plexus sacralis prochází skrze foramen infrapisiforme na zadní stranu pánve pod m. glutaeus maximus a vstupuje pod dlouhou hlavu bicepsu femoris. Dále jde do fossa poplitea, kde se dělí na dvě hlavní větve n. tibialis a n. fibularis communis. N. tibialis se v canalis malleolaris dělí na dvě konečné větve n. plantaris medialis a n. plantaris lateralis. N. fibularis communis, smíšený nerv, se za hlavičkou fibuly dělí na dvě konečné větve n. fibularis superficialis inervující m. peroneus longus et brevis a n. fibularis profundus inervující m. tibialis anterior, m. extensor hallucis longus et brevis a m. extensor digitorum longus et brevis (Čihák, 2001).

2.4 PATOFYZIOLOGIE DEGENERATIVNÍCH ZMĚN

2.4.1 Etiologie bolesti

Nejběžnějšími příčinami bolestí páteře jsou mechanické poruchy a degenerativní změny v segmentu. Mechanické poruchy jsou důsledkem přetěžování axiálního aparátu. Degenerativní změny vznikají dlouhodobým vlivem mechanického přetěžování a často vyvolávají neurologické příznaky z komprese míšního kořene a míchy. Patří mezi ně degenerativní změny meziobratlové destičky a facetových kloubů, spinální stenózy, spondylózy a spondylolistézy. Tyto změny mechanicky dráždí durální vak a kořenové pochvy, které jsou bohatě zásobeny receptory, a mají vliv i na postižení cévního zásobení, což zapříčiňuje rozvoj zánětlivé lokální reakce. Vzniká ostrá bolest meningeálního charakteru, která se zařazuje mezi bolesti neuropatické (Jančálek, 2008; Kasík, 2002; Lewit, 2003; Mečíř, 2006).

2.4.2 Rizikové faktory

Vertebrogenní onemocnění jsou frekventovaná a mají značný sociálně ekonomický dopad. Mezi nejčastější rizikové faktory, které jsou ovlivnitelné, patří sedavý způsob života a nedostatek přirozeného pohybu, typ profese, kouření a vibrace. Tyto faktory však neodráží přímý biomechanický efekt na postižený segment nebo spojení. Kdežto další rizikové faktory, jimiž jsou výška meziobratlového disku a rozsah pohybu v daném segmentu, tento efekt odráží. Hrají významnou roli u pooperačních opakovaných herniací disku (Bednařík, 2000; Kasík, 2002; Kim, 2009).

Nárazové fyzicky náročné aktivity představují u netrénovaných riziko vzniku bolestí, stejně jako profese spojené s jednostranným přetěžováním a práce ve strnulé poloze. Nedostatek přirozeného pohybu vedoucí k oslabení břišního a zádového svalstva a obezita zvyšují zatížení zejména v bederní části páteře (Kasík, 2002).

Vibrace a kouření negativně ovlivňují metabolismus uvnitř meziobratlového disku. Vibrace mají zároveň nepříznivý vliv ve smyslu svalového zkrácení a únavy (Kasík, 2002).

2.4.3 Etiopatogeneze

Z hlediska etiopatogeneze je porucha metabolismu meziobratlového disku (insuficience cévního zásobení, porucha permeability a strukturální změny krycích destiček s uzavřením nutričních kanálů) hlavním faktorem jeho degenerace. Stenóza lumbálních artérií rovněž přispívá k degeneraci (Kasík, 2002).

Traumatické mechanismy nejsou dosud objasněny. Podíl zde hraje genetika a hormonální faktory. Nejčastěji je postižena bederní páteř, poté krční. Hrudní páteř nebývá téměř postižena vhledem k omezené pohyblivosti (Bednařík, 2000; Kasík, 2002).

2.4.4 Strukturální změny ploténky

Degenerativními změnami jsou trhliny v anulus fibrosus, které se dále šíří do hyalinní chrupavky a krycích destiček. Těmito dutinami prorůstají cévy a nervy a výška destičky se snižuje. Vyklenování degenerované meziobratlové ploténky přispívá ke vzniku osteofytů (Hrabálek, 2010; Kasík, 2002).

Rovněž degenerativní změny na okolních krycích destičkách (kalcifikace, fraktury, Schmorlovy uzly) a spondylózy přispívají k degenerativním změnám na meziobratlových discích (Kasík, 2002).

2.4.5 Klasifikace patologických změn ploténky

Terminologie hodnotící degeneraci meziobratlového disku není v klinické praxi jednotná a liší se dle oborů a pracovišť a jednotlivých autorů. Zde uvádím klasifikaci dle Kasíka (Kasík, 2002).

1. Vyklenování (bulging) ploténky – je vyklenování meziobratlové ploténky dorsálně od obratlového těla. Hmota nucleus pulposus proniká do trhlin ve vnitřní vrstvě anulus fibrosus. Zevní vrstva anulus fibrosus je intaktní. Dochází ke ztrátě výšky meziobratlového disku a degeneraci ligament a facetových kloubů v segmentu.
2. Herniace (protruze, prolaps) ploténky – hmota nucleus pulposus proniká do defektu v anulus fibrosus, následkem je fokální vyklenutí meziobratlového disku za obvod obratlového těla. Zadní podélné ligamentum je intaktní. Mezi zadním podélným ligamentem a hmotou nucleus pulposus je tenká zevní vrstva anulus fibrosus. Jedná se o subligamentózní výhřez mediální lokalizace. Často dochází k deformacím durálního vaku.
3. Extruze ploténky – hmota nucleus pulposus penetruje zevní vrstvou anulus fibrosus. Zadní podélné ligamentum je intaktní. Jedná se o extraligamentózní výhřez.

4. Extruze se sekvestrací ploténky (epidurální výhřez) – zadní podélné ligamentum je perforované. Volné fragmenty nucleus pulposus migrují v epidurálním prostoru kraniokaudálně a do kořenového kanálu.

2.4.6 Klinické projevy

Strukturální degenerativní změna meziobratlového disku vedoucí ke kompresi míšního kořene se projevuje souborem klinických příznaků, které se souhrnně označují jako kořenový syndrom. Jsou to bolesti zad s reflexními změnami a ložiskové neurologické příznaky iritační (iradiace bolesti v příslušné segmentové inervaci) a zánikové (senzitivní a motorické poruchy), popř. snížená výbavnost šlachookosticových reflexů. Intenzita bolesti stoupá při zvýšení břišního lisu. Dochází k atypickému postavení páteře v sagitální a frontální rovině (Hrabálek, 2010; Kasík, 2002; Lewit, 2003; Peterová, 2002).

2.4.7 Klasifikace vertebrogenních bolestí

Klasifikace vertebrogenních bolestí charakterizuje bolestivý stav a vztahuje se k patofyziologickým mechanismům. Zde uvádím klasifikaci dle Kasíka (Kasík, 2002).

Klasifikace dle začátku a trvání bolestí:

1. Akutní bolest – prudký začátek, trvání méně než 3 měsíce
2. Subakutní bolest – postupný začátek, trvání méně než 3 měsíce
3. Chronická bolest – bez ohledu na začátek, trvání více než 3 měsíce
4. Recidivující bolest – po asymptomatickém intervalu se bolest znovu objeví

Klasifikace dle lokalizace a šíření:

1. Lokální bolest – bez radiace do okolí, tzv. cervikalgie, lumbalgie, následkem lokálního postižení struktur páteře
2. Pseudoradikulární bolest – příčinou jsou funkční poruchy v kloubech v oblasti pánve a páteře, degenerativní změny facetových kloubů, bolest se šíří periferními nervy do myotomů a sklerotomů na dolních končetinách; bolest viscerosomatická
3. Radikulární bolest – příčinou jsou degenerativní změny v segmentu páteře, metastatické procesy, šíří se v příslušných dermatomech

2.5 VERTEBROGENNÍ KOŘENOVÉ SYNDROMY

Nejčastěji se vyskytují krční a bederní kořenové syndromy. Hrudní kořenové syndromy jsou vzácné a výhřezy v této oblasti se projevují spíše hrudní myelopatií (Bednařík, 2000; Kasík, 2002; Lewit, 2003).

2.5.1 Krční kořenové syndromy

Klinicky významné krční kořenové syndromy jsou C6, C7 a C8, méně významný je sydrom C5. Při výhřezu meziobratlového disku se příznaky objeví náhle a dochází k izolovanému postižení míšního kořene. Při spondylózách je nástup příznaků pomalý a dochází často k polyradikulárnímu postižení (Lewit, 2003; Kasík, 2002).

Kořenový syndrom C6 se projevuje bolestí radiální strany horní končetiny, která se šíří až do palce a ukazováku. Motorická inervace je porušena u m. biceps brachii, m. brachioradialis a m. extensor carpi radialis longus et brevis. Bývá oslabena pronace a někdy je možno pozorovat scapulu alatu. Výbavnost radiopronačního a bicipitového reflexu je snížena. Projevy senzitivní poruchy jsou na laterální straně předloktí, palce a ukazováku (Bednařík, 2000; Kasík, 2002; Lewit, 2003).

Kořenový syndrom C7 se projevuje bolestí dorsální strany končetiny, která se dále šíří do třetího a čtvrtého prstu. Motorická inervace je porušena u m. triceps brachii. Výbavnost tricipitového reflexu je snížena. Projevy senzitivní poruchy jsou v dermatomu C7 (Kasík, 2002; Lewit, 2003).

Kořenový syndrom C8 se projevuje bolestí ulnární plochy horní končetiny jdoucí k IV. a V. prstu. Tato oblast bývá zároveň často postižena senzitivně. Flexorový reflex je snížený. Motorická inervace je porušena v drobných svalech ruky, flexorech prstů a v m. abductor digiti minimi (Bednařík, 2000; Lewit, 2003).

2.5.2 Bederní kořenové syndromy

Výhřezy meziobratlových disků jsou nejčastější příčinou bederních kořenových syndromů. Pohybové segmenty L5/S1, L4/L5 a L3/L4 bývají postiženy nejfrekventovaněji, proto jsou klinicky významné kořenové syndromy L4, L5 a S1 (Bednařík, 2000; Kasík, 2002; Lewit, 2003).

Bolesti v bedrech a v kříži obvykle předcházejí bolestem v dolních končetinách. Kašel a tlak na stolici zvyšují intenzitu bolestí a mohou vést i ke změně postury. Akutní kořenové syndromy jsou doprovázeny silnou bolestí. Porucha senzitivní a motorické

inervace se vyvíjí postupně, vyjma akutních sekvestrů. Je omezena hybnost bederní páteře a dochází k poruše statiky. Často je pacient v antalgickém držení, které mu přináší úlevu (Bednařík, 2000; Hrabálek, 2010; Kasík, 2002; Lewit, 2003).

Kořenový syndrom L3 se projevuje bolestivostí přední strany stehna blízko ingvinální krajině, kde je zároveň senzitivní porucha. Porucha motorické inervace je u m. iliopsoas a m. quadriceps femoris (Kasík, 2002).

Kořenový syndrom L4 se projevuje bolestivostí ventrální strany stehna jdoucí ke kolenu, dále po anteromediální straně bérce a planty až k I. metatarzofalangeálnímu kloubu. Porucha motorické inervace je u m. tibialis anterior, m. quadriceps femoris, m. iliopsoas a adduktorů kyčle. Senzitivní porucha je v dermatomu L4 na přední ploše stehna. Výbavnost patelárního reflexu je snížena. „Obrácený Lasseque“ je pozitivní. Obtížná je chůze v podřepu a do schodů (Bednařík, 2000; Kasík, 2002; Lewit, 2003).

Kořenový syndrom L5 se projevuje bolestivostí zevní strany stehna, zevní strany bérce, dorsa nohy mediálně jdoucí k I. až III. prstu. Porucha motorické inervace je u m. extensor hallucis longus, m. extensor digitorum brevis a abduktorů kyčelního kloubu, které je klinicky méně patrné, avšak zapříčiňuje poruchu statiky pánve, páteře a stereotypu chůze s tím souvisejícím. U těžkých případů bývá postižen i m. tibialis anterior. To se projevuje „stepáží“ při chůzi. Senzitivní porucha je v dermatomu L5. Žádný ze šlachookosticových reflexů nebývá změněn. Mohou být přítomné reflexní změny a blokády v oblasti matatarzů (Bednařík, 2000; Cicholesová, 2002; Horáček, 2000; Kasík, 2002; Lewit, 2003).

Kořenový syndrom S1 se projevuje bolestivostí zadní strany hýždě, stehna a lýtka až na fibulární stranu planty a malíku. Porucha motorické inervace je u m. triceps surae a mm. peronei, popř. m. gluteus maximus. Senzitivní porucha je v dermatomu S1. Výbavnost reflexu Achillovy šlachy je snížena. U tohoto syndromu může být porušena propriocepce a chybí flekční synkineze dle Véleho pro oslabení flexorů prstů (Bednařík, 2000; Kasík, 2002; Lewit, 2003).

2.6 DIAGNOSTIKA VERTEBROGENNÍCH KOŘENOVÝCH SYNDROMŮ

Kořenové syndromy v dolních segmentech bederní páteře jsou často z hlediska diagnostiky a terapie problémové, protože mechanické působení výhřezu neodpovídá vždy klinickým příznakům (Véle, 2005).

2.6.1 Anamnéza

Anamnéza je důležitou součástí diagnostiky a spolu s fyzikálním vyšetřením a zobrazovacími metodami vede k založení diagnózy. Jejím cílem je odlišit primární postižení páteře od systémových onemocnění, vyžadující jiné řešení (Kasík, 2002).

Ptáme se na dobu, kdy začaly bolesti, na jejich lokalizaci, intenzitu, charakter a délku trvání v závislosti na zátěži, poloze a aktivitě břišního lisu (Hrabálek, 2010; Kasík, 2002).

Vertebrogenní syndromy s projekcí bolesti do končetin mohou být pouze pseudoradikulárního charakteru a je třeba je odlišit od komprese míšního kořene. Stejně tak nesmíme zapomenout na zánět nebo tumor jako možnou příčinu kontinuálních bolestí. Proto je popis bolesti pacientem zcela zásadní a jsme schopni z něho ve většině případů stanovit správnou diagnózu (Kasík, 2002; Mečíř, 2006).

Zhoršení bolestí v sedu ukazuje na deformaci meziobratlové ploténky, naopak při spinální stenóze sed přináší úlevu. Popis slabosti končetin a poruchy citlivosti v průběhu dermatomu ukazují na konkrétní segment postižení míšního kořene (Kasík, 2002).

Rovněž se ptáme na typ profese a věk pacienta, které mohou být rizikovými faktory onemocnění. Z osobní anamnézy nesmíme zapomenout dotázat se na interní, chirurgické a psychiatrické onemocnění pro vyloučení viscerovertebrálních a psychosomatických vztahů, a na předchozí operace páteře. Pátráme po společných rysech v anamnéze kořenových syndromů, jako jsou: chronicko-intermitentní průběh, asymetričnost, citlivost na změny počasí, prochlazení, zhoršení po infekcích, a stěhovavý charakter potíží (Kasík, 2002; Peterová, 2002).

2.6.2 Objektivní vyšetření

Při objektivním vyšetření je dobré zachovávat správný postup. Obecně se vyšetřuje stoj a konfigurace končetin aspekcí, aktivní a pasivní pohyby, svaly, reflexní změny a vůle kloubní. Je třeba aktivně pátrat po oslabení některých svalových skupin. Mezi objektivní příznaky kořenové syndromu L5 s oslabením abduktorů kyčelního

kloubu patří porucha stability páteře a pánve, nestabilní bok a koleno, nestabilní krok a špatný stereotyp chůze doprovázený nejistotou. Pokud je při tomto syndromu postiženo navíc ventrolaterální svalstvo bérce, pacient při stoji na jedné dolní končetině neudrží stabilitu. Vyrovnávací pronačně supinační pohyby nohy jsou méně intenzivní, zato je výraznější hra šlach a prstců nohy, a na trupu dochází k abnormálním oscilacím v laterolaterálním směru (Cicholesová, 2002; Horáček, 2000, 2002; Rychlíková, 2008).

2.6.3 Neurologické vyšetření

Neurologické vyšetření u pacientů s kořenovou lézí nás informuje o stupni poškození, lokalizaci a dynamice patologického procesu. Dle výsledků volíme postup léčby, popř. další vyšetřovací postupy a odhadujeme prognózu (Kasík, 2002).

Bolest, reflexní změny paravertebrálních a jiných svalů a popř. parézy svalů pletencových a svalů dolních končetin ovlivňují posturu, stabilitu a stereotyp chůze. Tyto projevy pozorujeme už při příchodu pacienta (Cicholesová, 2002; Horáček, 2000, 2002; Kasík, 2002)

Vyšetření šlachookosticových reflexů, svalové síly v jednotlivých myotomech, trofiky a citlivosti v jednotlivých dermatomech, případně vyšetření statiky a dynamiky páteře většinou postačuje k určení segmentu postiženého míšního kořene. Avšak může nastat situace, kdy zobrazovací metodou prokázaný výhřez meziobratlového disku bývá asymptomatický. Závisí to na schopnosti kompenzace organismu na tuto nově vzniklou patologickou aferenci. Může nastat i situace, kdy aference z latentního spoušťového bodu snižuje excitabilitu motoneuronů a tedy i výbavnost napínacího šlachového reflexu a je hlavní příčinou neurologického nálezu. Proto nesmí být opomenuto funkční vyšetření reflexních změn ve svalech vzhledem k diferenciální diagnostice (Hrabálek, 2010; Kasík, 2002; Véle, 2005).

Vyšetření velkých kloubů

Ramenní pletenec často zapříčiňuje bolestivost horních končetin a krční páteře. Proto je důležité nejprve vyšetřit hybnost ramene a vyloučit symptomatiku poruch ramenního pletence (Kasík, 2002).

Koxalgie mohou být zapříčiněny kořenovým syndromem L5, kdy vlivem oslabených abduktorů kyčelního kloubu dochází k přetěžování kloubu, následným entezopatiím a zřetězení myofasciálních poruch. Nesmíme opomenout klinické

vyšetření hybnosti v kyčelních kloubech, případně ho doplnit rentgenovým vyšetřením, které vyloučí artrotické změny (Cicholesová, 2002; Horáček, 2000; Kasík, 2002).

Vyšetření páteře a pánve

Statiku páteře posuzujeme v sagitální a frontální rovině a všímáme si patologických odchylek, jako jsou skoliózy, hyperkyfózy, hyperlordózy a plochá záda. Insuficientní funkce svalového korzetu má vliv na posturu a držení těla. Plochonoží a asymetrická délka dolních končetin ovlivňují statickou funkci páteře (Kasík, 2002).

Vyšetření pánve provádíme palpací předních a zadních horních ilických spin a hřebenů kostí pánevních a porovnáváme jejich vzájemnou výšku. Funkční poruchy v oblasti pánve vyšetřujeme pomocí Trendelenburgovy zkoušky a Duchenneova příznaku, které jsou při kořenové léze L5 často pozitivní, a Patrickova testu. Je nezbytné vyloučit lézi kyčelního kloubu a sakroiliakálního kloubu a spasmy zejména m. iliopsoas (Bednařík, 2000; Cicholesová, 2002; Horáček, 2000; Kasík, 2002).

Vyšetření aktivní hybnosti páteře provádíme do anteflexe, retroflexe a lateroflexe, v krční páteři navíc do rotace, a porovnáváme stranové rozdíly. Omezení rozsahu pohybu si ověřujeme měřením distancí na páteři (Hrabálek, 2010; Kasík, 2002).

Neurologické vyšetření končetin

Vyšetřujeme svalovou sílu v myotomech, čití v dermatomech a výbavnost jednotlivých reflexů na končetinách (Kasík, 2002).

Paretické příznaky se často projevují při stoji a chůzi, protože se vyskytují převážně u bederních kořenových syndromů. Modifikované vyšetření stoje a chůze upřesní lokalizaci segmentu postiženého míšního kořene (stoj na jedné dolní končetině, stoj na patách, chůze po patách – L5, stoj a chůze po špičkách – S1, stoj a chůze v podřepu – L4) (Cicholesová, 2002; Horáček, 2000; Kasík, 2002).

Parézy na horních končetinách nebývají časté a převažují příznaky dráždění míšních kořenů (Kasík, 2002).

Dle anamnézy a klinického nálezu nemocného volíme pomocné vyšetřovací metody radiodiagnostické, elektrodiagnostické a laboratorní (Mečíř, 2006).

Provokační manévry

Provokační manévry napomáhají diferenciaci neurologického onemocnění od onemocnění kloubních (Kasík, 2002).

Manévry používané k diagnostice krčních kořenových syndromů provokují nebo zesilují kořenové bolesti v příslušném dermatomu zúžením intervertebrálního foramina, čímž se bolestivý kořen dále deformuje. Cervikální komprese je tlak na vertex hlavy v axiální rovině. Spurlingův test je tlak na vertex hlavy v axiální rovině se současným pohybem do extenze a rotace ke straně bolesti. Napínací manévr horní končetiny přes n. medianus je kombinací extenze zápěstí, extenze v loketním kloubu a abdukce v ramenním kloubu do 90 stupňů (Bednařík, 2000; Kasík, 2002).

Existují i manévry redukující kořenovou bolest např. test pasivní abdukce v rameni a cervikální distrakční test tj. trakce krční páteře v cervikální ose, kdy dojde k rozšíření intervertebrálního foramina (Bednařík, 2000; Kasík, 2002).

Napínací manévry používané k diagnostice bederních kořenových syndromů provokují kořenové bolesti zvýšením napětí postiženého míšního kořene kombinovaným pohybem dolní končetiny. Lasegueův manévr je kombinace vleže provedené pasivní flexe v kyčelním kloubu za současné lehké addukce a vnitřní rotace při extendovaném kolenním kloubu, kdy dojde k provokaci kořenové bolesti ze segmentu L5. Zkřížený Lasegueův manévr provokuje kořenovou bolest kontralaterálně a vyvolá podezření na volný sekvestr nebo mediální herniaci. Obrácený Lasegueův manévr se provádí vleže na břiše pasivní flexí v kolenním kloubu za současné extenze v kloubu kyčelním. Je pozitivní při kořenových syndromech L2–L4. Bragardův test je modifikací Lasegueova manévru, kdy při snížení flexe v kyčelním kloubu a provedení dorsální flexe v hlezenním kloubu opět dojde k vyvolání kořenové bolesti (Bednařík, 2000; Kasík, 2002).

Nespecifickým testem je Valsalvův manévr, který provokuje kořenovou bolest zvýšením nitrobřišního tlaku. Mezi další nespecifické testy patří Milgramův a Naffzigerův test (Bednařík, 2000; Kasík, 2002).

2.6.4 Radiodiagnostické metody

Radiodiagnostické zobrazovací metody se používají jako orientační vyšetření u všech onemocněních páteře a odhalují degenerativní změny v pohybovém segmentu. Morfologické změny na páteři jsou zobrazovány v sagitální a frontální rovině (Kasík, 2002).

Nejpoužívanějšími metodami jsou nativní rentgenové vyšetření (RTG), počítačová tomografie (CT) a magnetická rezonance (MR). CT a MR lze hodnotit stav

ploténky a krycích destiček a informují o parametrech páteřního kanálu. RTG lze vyloučit lokalizované patologie nedegenerativní povahy (Bednařík, 2000; Kasík, 2002).

Magnetická rezonance

Magnetické rezonance umožňuje kromě hodnocení morfologických změn ještě hodnocení chemických změn uvnitř disku. Informuje o stavu hydratace nucleus pulposus a vnitřní části anulus fibrosus, dále detekuje trhliny v anulus fibrosus a posun centrálních hmot směrem do páteřního kanálu, hodnotí celistvost zadního podélného vazu a dobře detekuje sekvestrovanou hernii. Umožňuje detekci změn ve více segmentech najednou (Bednařík, 2000; Kasík, 2002).

CT diskografie

CT-diskografie je důležitým faktorem v diferenciální diagnostice degenerativních změn na disku a obratlích a je východiskem pro stanovení indikace k léčbě kořenových syndromů intervenčními neuroradiologickými metodami. Využívá se při hodnocení stupně diskopatie (Hrabálek, 2010; Kasík, 2002).

Využívá rozdílné propustnosti pro rentgenové záření závislé na odlišné denzitě tkání. Aplikací kontrastní látky do nucleus pulposus meziobratlového disku a její následné distribuce se posuzuje stav vnitřní struktury disku. Využívá se jí při indikaci léčby perkutánní dekompresí, kdy je nutno znát typ poškození meziobratlového disku a stav jeho vnitřní struktury a dále mít znalost o celistvosti zadního podélného vazu. Už z objemu aplikované kontrastní látky se dá usuzovat na poruchu struktury disku, protože u zdravých jedinců lze podat až o polovinu vyšší objem (Káš, 1997; Kasík, 2002).

Touto metodou lze určit, zda se jedná o vazivové změny nebo o recidivu výhřezu meziobratlového disku po chirurgické léčbě (Kasík, 2002).

2.6.5 Elektrodiagnostika kořenových lézí

Mezi elektrodiagnostické vyšetřovací metody patří elektromyografie (EMG), somatosenzorické evokované potenciály (SEP) a motorické evokované potenciály (MEP). Pomocí těchto vyšetření můžeme určit segment kořenové léze a sledovat dynamiku probíhajících procesů. Před vyšetřením je nutno znát informace o průběhu onemocnění, klinickém nálezu, provedených vyšetřeních a předchozích chirurgických zákrocích. Jedná se o funkční vyšetření, a proto neobjasňuje etiologii radikulopatie. Elektrodiagnostické studie prováděné zejména jehlovou elektrodou zkoumající

motorické vedení nervem, které se zaměřují na klinicky významné končetinové svaly, by mohly v souvislosti s kvantifikací rozsahu axonální léze objasnit prognózu pacientova stavu (Kasík, 2002; Lipetz, 2005).

Elektromyografie

Tato metoda má ze všech elektrodiagnostických metod nejvyšší validitu. Pomocí elektromyografie lze potvrdit existenci radikulopatie, určit výši léze a závažnost poruchy (demyelinizační léze, axonální degenerace). Dále přispívají k určení, zda radiodiagnostický nález odpovídá funkčnímu postižení, a k diagnostice přetrvávajícího postižení po chirurgickém zákroku. Negativní EMG nález kořenovou symptomatiku nevylučuje (Bednařík, 2000; Kasík, 2002; Káš, 1997).

Je nutné vyšetřit nejen svaly daného myotomu, ale i svaly z myotomů sousedních. To je mnohdy složité vyšetřit, protože klinický nález může ukazovat na postižení dvou a více kořenů. Z tohoto důvodu se používají podrobná schémata vyšetření vycházející ze znalosti kořenové distribuce např. dle Kadaňky. Je nutné prokázat patologii popř. fyziologii minimálně ve dvou svalech daného myotomu, přičemž každý musí být zásobovaný jiným periferním nervem nebo jinou strukturální složkou plexu. Podmínkou k určení výše kořenové léze je nepřítomnost stejných změn ve svalech jiného kořene (Kasík, 2002).

U radikulopatie L5 se vyšetřuje m. tibialis anterior, m. tibialis posterior, m. tensor fasciae latae, m. gluteus maximus et minimus a hledají se abnormity v tomto myotomu. Zde je třeba odlišit peroneální parézu vyšetřením motorického vedení (Bednařík, 2000; Kasík, 2002).

Somatosenzorické evokované potenciály

Jedná se o doplňkové vyšetření k ostatním neurofyziologickým metodám, a proto málokdy objeví abnormitu při absenci pozitivního klinického nebo EMG nálezu. Používá se u nemocných s převažujícím senzitivním deficitem, kdy se stimulují dermatomy a kožní nervy (Bednařík, 2000; Kasík, 2002).

Motorické evokované potenciály

Jedná se o magnetickou stimulaci míšních kořenů, pomocí které dochází k šíření nervového vzruchu periferním nervem. Využívá se zejména k detekci jednostranných radikulopatií. Opět se jedná o doplňkovou vyšetřovací metodu k zobrazovacím metodám a klinickým vyšetřením (Bednařík, 2000; Kasík, 2002).

2.7 TERAPIE

Studie zabývající se kvalitou života pacientů s radikulopatií způsobenou bederním výhřezem disku ukazuje, že chirurgickou i nechirurgickou formou léčby lze často dosáhnout velmi podobných terapeutických výsledků. Volba terapie u vertebrogenních kořenových syndromů závisí na klinickém stavu pacienta (Rychlíková, 2008; Thomas, 2007).

2.7.1 Chirurgická léčba

V současné době je chirurgická léčba šetrnější a cílenější a indikuje se v případech selhávání konzervativní terapie, opakování se recidiv se zkracujícími se bezbolestnými obdobími a náhle vzniklých parézách. V oblasti bederní páteře se často používá miniinvazivní perkutánní lumbální diskektomie, která je operačním výkonem intradiskálním (Hrabálek, 2010; Kasík, 2002; Rychlíková, 2008).

2.7.2 Intervenční metody

Mezi intervenční metody se řadí facetová denervace (FD) a periradikulární terapie (PRT), kdy se aplikuje kortikoid nebo lokální anestetikum epidurálně jehlou do kloubního pouzdra meziobratlového kloubu nebo do výstupu kořene z foramen intervertebrale. Tyto metody mají vysoké procento účinnosti zejména u subakutně vzniklých radikulárních syndromů. Avšak u mnoha nechirurgických intervenčních metod není jejich pozitivní efekt vědecky dokázán (Chou, 2009; Hakl, 2009; Hrabálek,2010).

2.7.3 Konzervativní terapie

Tato forma léčby je velmi úspěšná, a pokud není nutný chirurgický zákrok, využívá se právě této terapie. Funkční deficit a s ním související kvalita života, která je u pacientů s bederními kořenovými syndromy výrazně snížená, se po několikaměsíční konzervativní terapii zlepšuje. A při pokračujícím terapeutickém působení je pokles téměř nulový. Klinické symptomy mizí v souvislosti s morfologickými a strukturálními restitucemi ovlivněnými cvičením (Boskovic, 2009; Hahne, 2006).

Medikamentózní

Této možnosti léčby se využívá hlavně v akutním stadiu. V současnosti se předepisují nesteroidní antirevmatika, analgetika, centrální myorelaxancia, popř. lokální

anestetika a kortikoidy. Po zmírnění obtíží se dávkování postupně snižuje na udržovací (Kasík, 2002; Rychlíková, 2008).

Nemedikamentózní

Nemedikamentózní konzervativní terapie kořenových syndromů je vlastně komplexní léčebná rehabilitace využívající zejména aktivního cvičení léčebného tělocviku, reflexní terapie a fyzioterapeutických metod a technik. Využívá se i pooperačně ke znovuzískání normální funkce. V případě oslabení abduktorů kyčelního kloubu u radikulárního syndromu L5 je právě cílená rehabilitace podmínkou úspěšnosti terapie vertebrogenních obtíží, kdy pozitivně ovlivňuje statiku pánve a páteře. Při neúspěchu konzervativní terapie se indikuje chirurgický zákrok (Cicholesová, 2002; Horáček, 2000; Hrabálek, 2010; Lewit, 2003).

2.8 KOMPLEXNÍ LÉČEBNÁ REHABILITACE U KOŘENOVÝCH SYMPTOMATOLOGIÍ

Léčebnou rehabilitaci je třeba indikovat časně po odeznění akutního stadia, zejména u paretických projevů. Obsahem rehabilitace je mimo fyzikální terapii především fyzioterapie, kdy se usiluje o zmírnění bolestí, nápravu poškozené funkce a prevenci recidiv. Provádí se terapie reflexních změn měkkými technikami a fyzikální terapií, mobilizační techniky, analytické metody a metody na neurofyziologickém podkladě. Dále je nutné udržet trofiku oslabených svalů, než dojde k jejich reinervaci a zlepšení jejich síly a funkce, zapojit oslabené svaly do správného pohybového stereotypu a zlepšit stabilitu postižených segmentů (Horáček, 2000; Rychlíková, 2008).

2.8.1 Fyzikální terapie

Fyzikální terapie využívá k ovlivnění reflexních změn fyzikální podněty. Účinek terapie závisí na druhu, formě, intenzitě, době trvání účinku, místě působení aplikovaného podnětu a reaktivitě organismu. Dělí se na hydroterapii, termoterapii, mechanoterapii, balneoterapii, fototerapii a elektroterapii a využívá prostředků přírodních nebo uměle připravených (Capko, 1998; Rychlíková, 2008).

Termoterapie

Termoterapie využívá účinků tepla a chladu na organismus. Dělíme ji na negativní, kdy na organismus působí chladné podněty, a na pozitivní, kdy působí teplé podněty. Může být lokální nebo celková. Pozitivní se využívá hlavně v akutním stadiu kořenového syndromu (Capko, 1998; Peterová, 2002).

Hydroterapie

Jedná se o kombinaci termoterapie a mechanoterapie, kdy se využívá fyzikálních vlastností vody. Nejčastěji se používají celkové koupele, vířivá a perličková lázeň a subakvální masáž (Capko, 1998).

Mechanoterapie

Mechanoterapie využívá k léčebným účelům statických a dynamických sil. Lze aplikovat ultrazvuk, masáže manuální a přístrojové, prostředky manuální medicíny, trakce, extenze a aktivní a pasivní pohyby. Masáže jsou vhodné v akutním stadiu kořenového syndromu (Capko, 1998; Peterová, 2002).

Elektroterapie

Pokud nevyužíváme elektrostimulace a elektrogymnastiky pro terapii paretických svalů, má elektroterapie u radikulárních syndromů především analgetický účinek. Mezi nejčastěji používané patří Träbertovy proudy v klasické nebo tetrapolární aplikaci, TENS kontinuální nebo randomizovaný v tetrapolární aplikaci a TENS burst (Poděbradský, 1998).

Elektrodiagnostika

Elektrodiagnostikou se stanovují optimální parametry impulzů pro elektrostimulaci paretických svalů. Nejvyužívanější metodou je I/t křivka v klasické nebo zkrácené verzi a akomodační kvocient (AQ). Chronaxie a reobáze už se téměř nepoužívají (Poděbradský, 1998).

Akomodační kvocient je podílem minimální intenzity vyvolávající kontrakci šikmým a pravoúhlým impulsem při délce impulsu 1000 ms. Hodnoty pro zdravý sval jsou 2 až 6, a pro denervovaný sval 1 až 2. Narozdíl od denervovaných svalů se zdravá svalová vlákna adaptují na postupný nárůst intenzity. Proto dojde k jejich kontrakci až při použití mnohonásobně vyšší intenzity šikmých impulsů. Toho se využívá při selektivní kontrakci postižených svalů, kdy je nutné vyloučit stimulaci zdravých svalů a případné nežádoucí synkinézy (Poděbradský, 1998).

Klasická I/t křivka se k diagnostice v praxi příliš nepoužívá, protože je časově náročná. Měří se minimální intenzita šikmých a pravoúhlých impulsů při různých délkách impulzu, která vyvolá svalovou kontrakci drážděného svalu. Dělíme ji na neurogenní, přechodnou a myogenní (10 až 1000 ms), která je nejvíce používanou, protože dráždí svalová vlákna přímo (Poděbradský, 1998).

Zkrácená I/t křivka je nejvyužívanější metodou elektrodiagnostiky pro její praktické využití. Měří se minimální intenzita šikmého a pravoúhlého impulsu o délce 1000 ms vyvolávající kontrakci. Podílem intenzit se stanovuje AQ. Poté se měří pouze minimální intenzita šikmého impulsu o délce 100 a 500 ms pro zdravý a denervovaný sval. Z grafu lze odečíst parametry impulsů pro elektrostimulaci (Poděbradský, 1998).

Elektrostimulace

Po stanovení parametrů k elektrostimulaci (intenzita v mA a délka impulsu v ms) následuje její praktické provedení. Kuličkovou elektrodou hledáme motorický bod svalu, který bude místem perkutánní stimulace. Využívá se map s přesnou

lokalizací motorických bodů, které se u denervovaných svalů přesouvají distálně (Poděbradský, 1998).

Stimulace se provádí nejčastěji monopolárně diferentní katodou, proximálně na příslušném svalu je indiferentní anoda. Délka procedury je individuální, řídíme se únavou, a terapii je nutné zahájit co nejdříve. Při obnovení dráždivosti pravoúhlými impulsy o délce 1 až 10 ms přecházíme k elektrogymnastice (Poděbradský, 1998).

Elektrogymnastika

Elektrogymnastika se používá k posilování oslabených svalů nebo když pacient není schopen volní kontrakce příslušného svalu. Před terapií se provádí funkční diagnostika příčiny oslabení a odstraňují se případné reflexní změny, které by měly negativní efekt na léčbu (Poděbradský, 1998).

Používají se nízkofrekvenční a středněfrekvenční typy proudů. Nejlepší volbou je proud TENS surge, který vyvolává kontrakci podobnou volní. Intenzita je nadprahově motorická a nejvhodnějším provedením je monopolární elektrogymnastika (Poděbradský, 1998).

2.8.2 Léčebná tělesná výchova

Pro účinnou terapii vertebrogenních kořenových syndromů léčebnou tělesnou výchovou je nutné stanovit cíl a návrh terapie, který vychází z výsledků kineziologického rozboru. S touto formou terapií začínáme po odeznění akutních obtíží. Indikace by neměla vycházet pouze z jednoho hlediska. Cílem je dosažení obnovy původních pohybových možností a korigování svalových dysbalancí a chybných pohybových vzorců, které bývají příčinou problémů a recidiv. V subakutním a chronickém stadiu jsou vhodné cviky aktivující svaly trupu a navozující správné držení těla (Hromádková, 1999; Lewit, 2003; Peterová, 2002; Rychlíková, 2008; Véle, 2006).

2.8.3 Speciální fyzioterapeutické metody a koncepty

Tyto metody jsou založené na neurofyziologickém podkladu. To znamená, že k terapii využívají neurofyziologických mechanismů. Lze je využít k léčbě chronických vertebrogenních syndromů (Peterová, 2002).

2.8.3.1 Brüggerův koncept

Brüggerův koncept je založen na faktu, že bolest v pohybovém aparátu může být funkčně podmíněna a akceptuje existenci funkčních poruch. Základním principem pro diagnózu a terapii funkčních onemocnění je nociceptivní somatomotorický blokující efekt, který vyvolává ochranné reakce pohybového systému. Cílem terapie je eliminovat patologicky působící jevy a opět ekonomizovat průběh pohybů (Kolář, 2009; Pavlů, 2003; Véle, 2006).

Vyšetření zahrnuje anamnézu, inspekční vyšetření, funkční vyšetření, funkční testy (test Th5 pružení), stanovení zdroje patologické aferentace a stanovení pracovní hypotézy. Funkční vyšetření hodnotí habituální držení a poté korigované držení a výsledným porovnáním obou držení ukazuje na stupeň funkční poruchy (Kolář, 2009; Pavlů, 2003).

Mezi terapeutické prvky patří korekce držení těla, přípravná opatření (polohování, tepelné procedury), pasivní a aktivní terapeutické postupy. Korekce držení těla spočívá v instruktáži pacienta o tzv. modelu 3 ozubených kol., která reprezentují anteverzi pánve, zvednutí hrudníku a protažení šíje. Dále je při korigovaném držení kladen důraz na thorakolumbální lordózu a možné vlivy postavení končetin na výsledné držení těla (Kolář, 2009; Pavlů, 2003).

Nejběžnějším pasivním terapeutickým postupem je aplikace horké role na edémy vznikající v přetěžované oblasti. K nejpoužívanějším aktivním terapeutickým postupům řadíme cvičení s therabandem a nácvik běžných denních činností (Kolář, 2009; Pavlů, 2003).

2.8.3.2 Ovlivnění stabilizačních funkcí páteře

Stabilizační funkce páteře významně ovlivňují svaly hlubokého stabilizačního systému mající vliv na posturální funkci. Když se při nádechu aktivuje bránice, m. transversus abdominis a svaly pánevního dna, dochází ke zvýšení nitrobřišního tlaku, který stabilizuje bederní páteř (Véle, 2006).

Dynamická neuromuskulární stabilizace dle Koláře

Dynamická neuromuskulárníí facilitace vychází z programů posturální ontogeneze. Ovlivňuje se nejprve trupová stabilizace, která je nutná pro cílenou funkci končetin. Cvičení probíhá ve vývojových řadách, což umožňuje automatické zapojení

svalů v posturální funkci. Cílem je volní kontrola automatické posturální funkce svalů a postupné zařazení do ADL (Kolář, 2009).

Ovlivnění stabilizačních funkcí páteře dle Australské školy

Ovlivnění stabilizačních funkcí dle Australské školy využívá vědomé aktivace hlubokého stabilizačního systému. Cvičení začíná nácvikem neutrální polohy pánve, poté pacient nacvičuje izolovanou aktivaci m. transversus abdominis, bránice a svalů pánevního dna v neutrální poloze s vyloučením aktivace globálních stabilizátorů. Dalším stupněm nácviku je koaktivace bránice, m. transversus abdominis a svalů pánevního dna při nácviku dechu. Postupně se z nižších poloh přechází do vyšších posturálně náročnějších a připojuje se cvičení v otevřených a uzavřených kinematických řetězcích a zařazení aktivace dynamické stabilizace do běžných denních činností (Špringrová, 2010).

2.8.3.3 Metoda McKenzie

Terapie dle McKenziho je indikována pacientům s vertebrogenními syndromy. Vychází z principu, že pokud má příčina bolesti páteře mechanickou podstatu, lze ji odstranit mechanicky. Individuální terapii volíme na základě klinického vyšetření. Kyfotické držení zejména bederní páteře způsobuje strukturální přetížení a dráždění nervových struktur, které je zdrojem bolesti (Kolář, 2009; Pavlů, 2003).

Rozlišují se tři druhy syndromů: posturální, dysfunkční a poruchový neboli derangement. Posturální syndrom je následkem statického přetížení a působí bolest lokálně. Dysfunkční syndrom je následkem zkrácení tkáně, které je zdrojem bolesti. Derangement syndrom vzniká při lézi v páteřním kanálu a projevuje se vystřelující bolestí, která se mění při provádění opakovaných pohybů (Kolář, 2009; Pavlů, 2003).

Pro oblast bederní páteře existuje 18 principů terapie. Volba principu vychází z reakce na bolest. Nejčastěji se používá principu extenze vleže na břiše, flexe vleže na zádech a korekce laterálního posunu. V průběhu terapie se sleduje fenomén centralizace nebo periferizace, které značí úspěšnost terapie. V případě neúspěchu je třeba terapii změnit. Centralizace je znakem příznivé prognózy, kdy bolesti ustupují a příznaky se eliminují směrem od periferie k centru (Kolář, 2009).

Úspěšnost léčby závisí také na zvolené frekvenci a počtu opakování cvičení a na intenzitě rozsahu pohybu. Pacient cvičí několikrát denně autoterapií (Kolář, 2009).

2.8.3.4 Metoda dle Brunkowové

Metoda R. Brunkowové je založena na cílené aktivaci diagonálních svalových řetězců. Pozitivně ovlivňuje funkci oslabených svalových skupin, trénuje stabilizační funkci páteře a končetin v odlehčení kloubů a reedukuje správné pohyby bez nežádoucích složek (Kolář, 2009; Pavlů, 2003).

Principem je závislost motorické funkce na nastavení aker ve vztahu k trupu a hlavě a využití iradiace aktivity při vzpěrných cvičení. Metoda vychází z vývojové kineziologie, kdy respektuje stupně ontogenetického vývoje. Důležitou roli mají facilitační a inhibiční techniky využívající funkce receptorů a vědomé motorické učení (Kolář, 2009; Pavlů, 2003).

2.8.3.5 Metoda dle sestry Kenny

Metoda sestry Kenny se používá k terapii periferních paréz. Je to analytická metoda, při které se využívají facilitační prvky. Vychází z funkce svalů dle svalového testu. Terapie začíná stimulací chvějivým pohybem z protažení do zkrácení svalu. Následuje indikace, kdy je pacientovi vysvětleno provedení a průběh pohybu. Po uvědomění si pohybu se přistupuje k reedukaci, tj. snaha o aktivní provedení pohybu pacientem. Je nutná soustředěnost pacienta na terapii a dopomoc při konaném pohybu, protože se jedná o svaly na stupni 2 a méně dle svalového testu. Důležité je slovní vedení pacienta a vyloučení substitučních pohybů a inkoordinací (Haladová, 1997; Pavlů, 2003; Véle, 2006).

2.8.3.6 Proprioceptivní nervosvalová facilitace dle Kabata

Proprioceptivní nervosvalová facilitace využívá neurofyziologických mechanismů facilitace a inhibice a pomocí funkce proprioceptorů a iradiace aktivity z okolních svalů. Facilitační mechanismy jsou protažení, maximální odpor, manuální kontakt, slovní povely a trakce nebo komprese. Vychází z poznatku, že běžné funkční pohyby neprobíhají v jedné anatomické rovině analyticky, ale probíhají diagonálně. Pohyby jsou uspořádány do tzv. sdružených pohybových vzorců, které mají diagonální a spirální charakter, a obsahují tři pohybové komponenty: flexe nebo extenze, addukce nebo abdukce a zevní nebo vnitřní rotace. Pohyb se provádí v normálním časovém sledu a dle vyšetření je pro nápravu fyziologické funkce svalu vhodnější zvolit posilovací nebo relaxační techniku v diagonále. Tato metoda vyžaduje aktivní spolupráci a koncentraci pacienta. Využívá se ke správnému zapojení oslabených svalů

do pohybového stereotypu (Holubářová, 2007; Horáček, 2000; Hromádková, 1999; Véle, 2006).

2.8.3.7 Senzomotorická stimulace dle Jandy a Vávrové

Metoda senzomotorické stimulace je založena na vzájemném vztahu aferentní a eferentní informace při řízení pohybu. Využívá se při terapii funkčních poruch pohybové soustavy, zejména poruch stabilizačních funkcí (Kolář, 2009).

Základem je facilitace pohybu z chodidla, tzv. „malá noha“, kdy dochází k aktivaci hlubokých svalů nohy. Tato oblast je proprioceptivně významná, stejně jako šíjové extenzory a oblast sakra. Mezi hlavní terapeutické cíle patří ovlivnění poruch propriocepce, zrychlení nástupu svalové kontrakce, zlepšení svalové koordinace, rovnovážných a stabilizačních funkcí ve stoji a při chůzi, začlenění nových pohybových programů do běžných denních činností a usnadnění pacientovi lépe se vyrovnat se změněným pohybovým stereotypem v důsledku motorického deficitu zapříčiněného radikulárním syndromem (Horáček, 2000; Kolář, 2009).

Při motorickém učení dochází nejprve k budování nového pohybového programu a poté k jeho zautomatizování, jedná se o dva stupně motorického učení. To je předpokladem optimálního provedení pohybu (Kolář, 2009; Pavlů, 2003).

Každou terapii zahajuje facilitace chodidla. Cviky jsou vybírány dle metodické řady a postupuje se od distálních částí k proximálním: nácvik „malé nohy“ v korigovaném sedu v odlehčení a se zatížením, korigovaný stoj, cvičení zaměřená na nácvik správného držení těla pomocí přesunu těžiště těla (půlkroky, výpady) a cvičení na labilních plochách (Kolář, 2009; Pavlů, 2003).

Obtížnost lze zvýšit postrky, souhyby horních končetin apod. Necvičí se přes únavu a korekce držení těla začíná od distálních částí těla k proximálním (Kolář, 2009).

3 SPECIÁLNÍ ČÁST

3.1 METODIKA PRÁCE

Práce vznikla na základě absolvování souvislé odborné praxe na lůžkové části Kliniky rehabilitačního lékařství Fakultní nemocnice Královské Vinohrady pod odborným vedením Bc. Šárky Bednářové v termínu od 23. 1. až 17. 2. 2012. A je zpracována formou kazuistiky fyzioterapeutické péče o pacienta.

Cílem této speciální části je popsat moji spolupráci s pacientem pomocí vstupního vyšetření, následné fyzioterapeutické péče o pacienta a výstupního vyšetření se zhodnocením efektu terapie. Indikací k rehabilitaci byl stav po odstranění herniace disku L3/L4 se sekvestrací pro radikulární syndrom L5 se středně těžkým motorickým deficitem v myotomu L5 vlevo.

Terapie probíhala po dobu dvou týdnů od 2. 2. 2012 do 17. 2. 2012 za hospitalizace pacienta na lůžkovém oddělení rehabilitace, kdy 2. 2. byl proveden vstupní kineziologický rozbor a 17. 2. výstupní kineziologický rozbor. Terapeutická jednotka trvala 60 minut. Celkem bylo provedeno 10 terapeutických jednotek. Mimo terapii, uvedenou v této práci, pacient absolvoval po dobu tří týdnů individuální LTV pod vedením fyzioterapeuta, která probíhala dvakrát denně. Délka terapeutických jednotek byla 45 minut dopoledne a 30 minut odpoledne s pravidelnými přestávkami mezi cvičeními. Součástí rehabilitační péče byla elektrostimulace paretických svalů a přístrojová lymfodrenáž dolních končetin, probíhající každý den a skupinová ergoterapie probíhající dvakrát týdně. Pacient měl možnost využívat v osobním volnu tělocvičnu, kde byly k dispozici stimulační podložky, gymnastické míče atd.

Při vyšetření byly použity následující pomůcky: krejčovský metr, goniometr, neurologické kladívko.

K terapii byla používána cvičebna, která byla vybavena polohovacím lůžkem a dalšími pomůckami (Thera-band, overball, míčky, stimulační podložka, čočka, gymnastický míč). Podmínky ve cvičebně umožňovaly pacientovi relaxaci a soustředění se na terapii.

Byly použity terapeutické metody, které jsou náplní tříletého bakalářského studia fyzioterapie. Jednalo se o prostředky manuální medicíny, metody analytické, ale i komplexní. Aplikovány byly aktivní pohyby dle Haladové, analytické posilování svalových skupin dle Jandy, izometrické posilování, metoda sestry Kenny, TMT a technika PIR dle Lewita, technika PIR s následným protažením dle Jandy,

mobilizační techniky dle Rychlíkové a Lewita, prvky z Brüggerova konceptu, PNF dle Kabata, terapie HSSP dle Koláře, metoda SMS dle Jandy a Vávrové a nácvik správného stereotypu chůze o 2FH.

Projekt práce byl schválen etickou komisí UK FTVS pod jednacím číslem 04/2012 (viz Příloha č. 1). Průběh vstupního a výstupního vyšetření a návrh terapeutického postupu byl pacientovi důkladně vysvětlen. Pacientem podepsaný informovaný souhlas je zaevidován, avšak z důvodu zachování anonymity je součástí této práce jeho plné znění bez uvedení osobních údajů (viz Příloha č. 2).

3.2 ANAMNESTICKÉ ÚDAJE

3.2.1 Základní informace

Vyšetřovaná osoba: L. Z., muž

Ročník narození: 1944

Diagnóza: M511 Onemocnění lumbálních a jiných meziobratlových plotének s radikulopatií

3.2.2 Anamnéza

Rodinná anamnéza

- dědičné choroby – ICHS, iCMP
- matka - † 78 let, iCMP
- otec - †70 let, IM
- bratr - coxarhtrosis
- sestra - gonarthrosis
- dcera - zdráva

Osobní anamnéza

Dřívější onemocnění:

- běžná dětská onemocnění (plané neštovice, příušnice, spalničky)
- arteriální hypertenze (od 1987)
- polytopní VAS páteře
- hypoacusis vlevo
- diabetes mellitus kompenzovaný dietou
- polyneuropatie diabetické etiologie
- st. p. kmenové iCMP - residuální pravostranná hemihypestezie již jen okrskově (2006)

Operace:

- st. p. apendectomii s následným ileem (1974)
- st. p. operaci pravého oka - posttraumatická katarakta, residuální stopový visus, glaukom vpravo (1976)
- st. p. operaci traumatické hernie L4/5 (1983)
- st. p. operaci dekompresní stenózy Cp a snesení osteofytu C5/6, diskektomie se štěpem s cervikální myelopatií bez rezidua (1999)

- st. p. orchitektomii pro karcinom prostaty s následnou radioterapií sledován na onkologii, postradiační proctitis, dilatace uretry (2005)
- st. p. implantaci TEP pravého kyčelního kloubu - komplikováno plicní embolií, následná terapie Warfarinem (2008)
- st. p. odstranění herniace L3/L4 se sekvestrací pro radikulární syndrom L5 vlevo se středně těžkým motorickým deficitem v myotomu L5 vlevo (2011)

Úrazy:

- Collesova zlomenina vlevo (1986)
- fraktura patelly vpravo (1989)

Nynější onemocnění:

V polovině listopadu roku 2011 začal pacient pociťovat tupé bolesti zad v bederní části páteře se šířením bolesti do levého kyčelního kloubu. Za příčinu považoval „ofouknutí“. Po dobu následujících devíti dní pociťoval po probuzení ostrou bolest v Lp vystřelující do levého kyčelního kloubu, nemohl „přitáhnout levou špičku nohy“ a necítil dotek na zevní straně stehna, na bérci a na nártu LDK. Odvezen do nemocnice na neurologii (24. 11. 2011), kde bylo provedeno rtg vyšetření. Následně byl hospitalizován, bylo provedeno vyšetření magnetickou rezonancí a indikováno odstranění herniace disku L3/4, které proběhlo 29. 11. 2011. V prvním pooperačním týdnu pacient cítil bolest vystřelující do oblasti levého bérce, záda ho výrazně nebolela. Po tři pooperační týdny byl rehabilitován na lůžkovém oddělení neurologie. Poté byl propuštěn domů. Nyní je osm týdnů po operaci, přijat na 3 týdenní souvislou rehabilitační péči. Výraznou bolest v zádech ani v LDK nepociťuje.

Alergologická anamnéza

- včelí a vosí bodnutí

Farmakologická anamnéza

- Lokren, Lorista, Loradur Mitte, Apo-gab, Korylan, Novalgin, Agrenox, Azopt, Neurotin

Urologická anamnéza

- viz operace

Pracovní anamnéza

- starobní důchod, dříve strojní zámečník

Sociální anamnéza

- žije s manželkou, v 1. patře v bytě, bez výtahu, schody vyjde

Sportovní anamnéza

- dříve turistika, judo, plavání rekreačně, nyní nesportuje

Abusus

- nekouří (dříve 10 cig./denně po 20 let), příležitostně alkohol, káva 1 šálek/denně

Anamnéza funkčních dovedností

Pacient zvládne všechny základní funkční dovednosti. Osobní hygienu, domácí činnosti, nakupování menšího množství věcí. Kontinence bez problémů. V sedu vydrží až 1 hodinu. Stoj a chůzi zvládne pouze po krátkou dobu, poté si musí odpočinout. Ujde cca 100 metrů o 2 FH bez přestávky.

3.2.3 Předchozí rehabilitace

Po operacích stenózy Cp, herniace Lp a TEP pravého kyčelního kloubu byl rehabilitován po dobu pooperační hospitalizace a dále ambulantně s pozitivním efektem.

3.2.4 Výpis ze zdravotní dokumentace

Objektivně při přijetí (24. 1. 2012):

Od 14. 12. 2011 progrese obtíží v dermatomu L5 vlevo, kontrolní vyšetření MR Lp s výraznými postoperačními změnami a s obrazem stenózy kanálu páteřního, dislokací a deformací durálního vaku v úrovni L3/L4. Doporučen konzervativní postup. Během pooperační RHB pacient vertikalizován, po třech týdnech od operace nácvik sedu. Objektivně mírné zlepšení dorsální flexe levé nohy.

Nyní přichází z domova. Bolesti Lp bez iradiace do LDK. Vleže, vsedě, při chůzi bez bolestí. Musí často měnit polohu. Po ránu ztuhlost Lp. Pooperační jizva zhojená, klidná, přisedlá, tuhá. Omezená dynamika Lp všemi směry. Chůze o 2 FH pouze na kratší vzdálenost.

3.2.5 Indikace k RHB

St. p. odstranění herniace L3/L4 se sekvestrací pro radikulární syndrom L5 vlevo se středně těžkým motorickým deficitem v myotomu L5 vlevo.

3.2.6 Diferenciální rozvaha

Vzhledem k diagnóze, délce imobilizace a předchozím onemocněním očekávám sníženou sílu svalovou, zejména LDK v mytomu L5, svalová zkrácení svalů obou DKK s větším důrazem na LDK (hlavně m. triceps surae, ischiokrurální svalstvo, adduktory

kyčelního kloubu), sníženou joint play zejména periferních kloubů DKK bilaterálně, reflexní změny v oblasti jizvy a Lp, sníženou dynamiku pohybu v oblasti Lp, hypertonus horních fixátorů lopatek vzhledem k chůzi o 2FH, změnu povrchového i hlubokého čití zejména v akrálních oblastech DKK, snížené až chybějící šlachookosticové reflexy na DKK, zejména pak na LDK, špatné držení těla s větším zatěžováním PDK, špatné pohybové stereotypy dle Jandy a insuficientní funkci HSSP.

3.3 VSTUPNÍ KINEZIOLOGICKÝ ROZBOR

3.3.1 Status praesens

Subjektivně se pacient cítí dobře a je odpočatý. Udává bolest v oblasti Lp tupého charakteru, stupně 2 (na stupnici 0-10, kdy 10 je nejvyšší bolest), proto dnes nemusel užít analgetikum. Pravé stehno, bérec a nárt palpačně nebolestivé.

Objektivně je orientován místem i časem, spolupracuje. Chůze o 2 FH je charakteristická flexí trupu a zevní rotací v levém kyčelním kloubu, s projevem motorického deficitu v myotomu L5 vlevo. Držení těla je špatné při chůzi, stoji i sedu.

- výška: 183 cm
- váha: 95 kg
- BMI: 28,4 (nadváha)
- DF: 16 dechů/min.
- TK: 140/80 mmHg
- TF: 78 tepů/min.
- TTF: neměřena z časových důvodů
- Teplota: 36,1 °C
- Pomůcky: 2 FH, naslouchátko, peroneální tah

3.3.2 Vyšetření stoje

Níže je popsán stoj bez 2 FH. Při stoji s 2 FH pacient elevuje lopatky a ramena zvýšenou aktivací horních fixátorů lopatek.

Zezadu:

šířka báze fyziologická › tvar pat kulovitý › mírně valgózní postavení v hlezenních kloubech bilat. › kontury Achillových šlachy symetrické, bez přerušení › kontury lýtek symetrické › snížená trofika v oblasti lýtek › podkolenní jamka vlevo níže o 1 cm › hypertonus ischiokrurálního svalstva bilat. › kontury stehen symetrické › více zatěžuje PDK › levá subgluteální rýha níže o 1 cm › hypotonus m. gluteus maximus bilat. › laterální posun pánve vlevo › jizva v Lp klidná, zhojená › mírný úklon trupu vpravo s vrcholem v oblasti Th/L přechodu › hypertonus paravertebrálních svalů bilat., nejvýrazněji v Lp a dolní Thp › pravý dolní úhel lopatky níže o 1 cm › vertebrální okraje lopatek mírně prominují › pravé rameno níže o 2 cm › hypertonus horních fixátorů lopatky bilat. › kontury horního trapézového svalu asymetrické, pravá níže › mírný úklon hlavy vpravo › mírná rotace hlavy vlevo

Zboku:

plochonoží bilat. › kladívkovité prsty bilat. › semiflekční 10° postavení levého kolenního kloubu › retroverzní postavení pánve › hypolordóza › trup držen v mírné flexi › břišní stěna ochablá, prominuje anteriorně › protrakce ramen › předsunuté držení hlavy › hyperextenze v dolní Cp › extenze v AO skloubení

Zepředu:

LDK v 20° zevní rotaci vycházející z kyčelního kloubu › snížená trofika v oblasti bérců bilat. › hypotrofie až atrofie m. tibialis anterior vlevo › levé koleno níže o 1 cm › mírný otok v oblasti levého kolene › patelly rotovány zevně, asymetricky postaveny, levá níže o 1 cm › hypotrofie mm. vasti, zejména m. vastus medialis bilat. › hypertonus adduktorů kyčelního kloubu › více zatěžuje PDK › laterální posun pánve vlevo › břišní stěna ochablá, prominuje anteriorně, pupek symetrický › jizva na břiše po ileu klidná, zhojená, stažená › jizva po apendektomii klidná, zhojená, volná › úklon trupu vpravo › inspirační postavení hrudníku – dýchání horní hrudní › pravá prsní bradavka níže o 1 cm › hypertonus m. pectoralis major bilat. › claviculy neprominují, pravá o 1 cm níže › mírný úklon hlavy vpravo

Stoj na 2 vahách (Véle 2006):

- LDK 45 kg x PDK 50 kg, kolísání 7 kg

Trendelenburgova-Duchennova zkouška (Haladová 2003):

Stoj na LDK nezvládne. Stoj na PDK výdrž 3s, nestabilní, s pozitivními příznaky (laterální posun pánve a úklon trupu na stranu stojné DK, pokles pánve na straně pokrčené DK).

Vyšetření stoje pomocí olovnice (Haladová 2003):

Zezadu olovnice prochází 2 cm vpravo od intergluteální rýhy, dopad 3 cm vpravo od středu spojnice obou pat. Zboku olovnice prochází 5 cm před osou ramenních kloubů, 10 cm před osou kyčelních kloubů, dopad k hlavičce V. metatarsu. Zpředu břišní stěna prominuje, dopad 1 cm vpravo od středu spojnice nohou.

3.3.3 Vyšetření chůze

Bez pomůcek:

proximální typ chůze dle Jandy › báze úzká › rytmus pravidelný › délka kroku symetrická › DKK rotované zevně, LDK výrazněji, 20° rotace › PDK dopad na patu, V. metatarz a palec x LDK známky motorického deficitu (m. tibialis anterior), dopad na celou plochu chodidla, „kohoutí chůze“ › odvíjení chodidla od podložky

nedostatečné bilat. › nedochází k plné extenzi v kolenních kloubech › nedochází k extenzi v kyčelním kloubu › trup držen v mírné flexi › patologický latero-laterální posun pánve bilat., výrazněji vpravo, „kachní chůze“ › souhyby HKK chybí › předsunuté držení hlavy

S pomůckami:

LDK dopad na patu, V. metatarz a palec › odvíjení chodidla od podložky › nedostatečné bilat. › zvýraznění flexe trupu › elevace ramen a lopatek › je stabilnější › zvládne delší vzdálenost

Modifikace chůze:

- chůze po špičkách: zvládne ale pouze pár kroků, poté klesá na paty
- chůze po patách: nezvládne pro motorický deficit (m. tibialis anterior) vlevo
- chůze se vzpaženými HKK: zvýraznění laterálního posunu pánve a úklonu trupu na stranu stojné DK a poklesu pánve na stranu švihové DK
- chůze se zavřenýma očima: nezvládne
- chůze pozadu: nedochází k extenzi v kyčelních kloubech, kterou kompenzuje flexí v kloubech kolenních

3.3.4 Vyšetření pohybových stereotypů dle Jandy

Extenze v kyčelním kloubu: patologické provedení bilat., pohyb je zahajován aktivací flexorů kolenního kloubu, aktivace m. glutaeus maximus je nedostatečná, nejprve se zapojují ipsilaterální pravertebrální svaly, poté až kontralaterální a jejich aktivita je zvýšená zejména v Lp a Th/L přechodu, objevuje se souhyb pánve do anteverze a patologická aktivace svalů pletence ramenního

Abdukce v kyčelním kloubu: patologické provedení bilat., tensorový mechanismus bilat., výrazněji vlevo

Flexe trupu: nezvládne, při iniciaci pohybu je patrná diastáza m. rectus abdominis, v rozsahu od processus xiphoideus po pupek

Flexe šíje: patologické provedení, pohyb je zahajován předsunem hlavy a hyperextenzí v cervikokraniálním přechodu

Abdukce v ramenním kloubu: patologické provedení bilat., iniciace pohybu elevací lopatky bilat.

3.3.5 Antropometrické vyšetření dle Haladové

		PDK	LDK
Délky DKK	funkční	96 cm	96 cm
	anatomická	91 cm	91 cm
	stehno	43 cm	43 cm
	bérec	47 cm	47 cm
	noha	27 cm	27 cm

Tabulka č. 1: Antropometrické údaje (vstupní kin. rozbor)

		PDK	LDK
Obvody DKK	stehno	51 cm	50 cm
	přes tuberositas tibiae	36 cm	36 cm
	koleno	46 cm	47,5 cm
	lýtko	39 cm	39 cm
	přes kotníky	26 cm	26 cm
	přes nárt a patu	35 cm	35 cm
	přes hlavičky metatarzů	25 cm	25 cm

Tabulka č. 2: Antropometrické údaje (vstupní kin. rozbor)

- obvod břicha: 115 cm
- obvod boků: 103 cm

3.3.6 Goniometrické vyšetření dle Jandy a Pavlů

Vyšetřovala jsem aktivními a pasivními pohyby.

PDK		**LDK**	
PP:	**AP:**	**PP:**	**AP:**
kyčelní kloub:			
*S_{90} 0-0-90	*S_{90} 0-0-90	S_{90} 0-0-95	S_{90} 0-0-90
extenze v kolen. kl. S 0-0-55	S 0-0-50	S 0-0-50	S 0-0-45
*F 25-0-0	*F 20-0-0	F 25-0-20	F 20-0-20
*R 0-0-30	*R 0-0-20	R 40-0-15	R 35-0-10
kolenní kloub:			
S 0-0-95	S 0-0-90	S 0-10-90	S 0-10-80
hlezenní kloub:			
S 20-0-45	S 15-0-45	S 5-0-45	S 0-0-40
R 25-0-40	R 20-0-35	R 15-0-35	R 5-0-0
MTP klouby prstů:			
S 20-0-45	S 15-0-40	S 20-0-45	S 0-0-40
T 20-0-20	T 15-0-15	T 20-0-20	T 15-0-15
IP kloub palce:			
S 5-0-70	S 5-0-65	S 5-0-70	S 0-0-65
IP1 a IP2 klouby prstů:			
S 0-10-30	S 0-10-30	S 0-10-30	S 0-10-30

Tabulka č. 3: Goniometrické vyšetření DKK (vstupní kin. rozbor)

*Nevyšetřovala jsem addukci, zevní rotaci a flexi nad 90° u PDK pro TEP pravého kyčelního kloubu.

3.3.7 Distance na páteři (Haladová 2003)

Cp:

- Forestierova fleche – pozit. 10 cm
- Čepojova vzdálenost – 1,5 cm

Thp:

- Ottova inklinační vzdálenost – 3 cm
- Ottova reklinační vzdálenost – 1 cm

Lp:

- Schoberova vzdálenost – 1 cm

Celá páteř:

- Stiborova vzdálenost – 5 cm
- Thomayerova vzdálenost – pozit. 45 cm
- Lateroflexe – P 10 cm x L 9 cm

3.3.8 Vyšetření zkrácených svalů dle Jandy

st. 0: nejedná se o zkrácení, st. 1: malé zkrácení, st. 2: velké zkrácení

	P	**L**
m. gastrocnemius	0	2
m. soleus	0	0
*m. iliopsoas	2	2
*m. rectus femoris	2	2
**m. tensor fasciae latae	nevyšetřeno	nevyšetřeno
flexory kolenního kloubu	2	2
adduktory kyčelního kloubu	2	2
***m. piriformis	1	2
m. quadratus lumborum	2	2
paravertebrální zádové svaly	2	2
m. pectoralis major – část sternální dolní	1	1
m. pectoralis major – část sternální střední a horní	1	1
m. pectoralis minor et major – část klavikulární	1	1
m. trapezius – horní část	2	2
m. levator scapulae	2	2
m. sternocleidomastoideus	nevyšetřeno pro možnou insuficienci a. vertebralis při extenzi Cp	nevyšetřeno pro možnou insuficienci a. vertebralis při extenzi Cp

Tabulka č. 4: Vyšetření zkrácených svalů (vstupní kin. rozbor)

* pro bolest vyšetřeno v poloze vleže na boku netestované DK, pohyb do extenze v kyčel. kl. a do flexe v kolen. kl., fixace sakra

** nevyšetřeno pro bolest

*** pro TEP pravého kyčel. kl. u PDK vyšetřeno orientačně vleže na břiše, pohyb v kyčel. kl. do vnitřní rotace, fixace sakra

3.3.9 Vyšetření svalové síly dle Jandy

Síla svalová HKK je dostatečná pro chůzi o 2 FH.

st. 0: nedojde ke svalovému záškubu

st. 1: dojde ke svalovému záškubu

st. 2: neprovede pohyb v plném rozsahu s vyloučením gravitace

st. 3: provede pohyb proti gravitaci v plném rozsahu

st. 4: provede pohyb proti odporu

st. 5: provede pohyb proti velkému odporu

			PDK	**LDK**
kyčel	flexe	m. iliopsoas	4	4
	extenze	m. gluteus maximus, flexory kolen	4	4
	extenze s flexí kolenního kl.	m. gluteus maximus	3+	3
	abdukce	m. glutes minimus et medius, m. tensor fasciae latae	4	3
	addukce	m. adductor magnus et longus et brevis, gracilis, pectineus	nevyšetřeno pro TEP P kyčel. kl.	4
	zevní rotace	m. piriformis	4	4
	vnitřní rotace	m. gluteus minimus, m. tensor fasciae latae	nevyšetřeno pro TEP P kyčel. kl.	3+
koleno	flexe	m. biceps femoris, m. semimembranosus, m. semitendinosus	4	4
	extenze	m. quadriceps femoris	4	3+
kotník	plantární flexe	m. triceps surae	4	3+
	plantární flexe	m. soleus	4	3+
	supinace s dors. flexí	m. tibialis anterior	4	1
	supinace s plant. flexí	m. tibialis posterior	4	2
	pronace s plant. flexí	m. peroneus longus et brevis	4	2+
prsty	flexe MP	mm. lumbricales II, IV, V	4	4
	flexe IP_1	m. flexor digitorum brevis	4	4

	flexe IP_2	m. flexor digitorum longus	4	4
	extenze	m. extensor digitorum longus et brevis	4	1+
	abdukce	mm. interossei dorsales, m. abductor hallucis	4	4
	addukce	mm. interossei plantares, m. adductor hallucis	4	4
palec	flexe	m. flexor hallucis longus et brevis	4	4
	extenze	m. extensor hallucis longus et brevis	4	1

Tabulka č. 5: Vyšetření síly svalové (vstupní kin. rozbor)

3.3.10 Neurologické vyšetření dle Pfeiffera

Pacient je orientován místem, časem, osobou. Fatické funkce a celkový vzhled bez zjevné patologie.

Vyšetření hlavových nervů:

- n. opticus: bez patologie; pacient nevidí na pravé oko v důsledku posttraumatické katarakty, viz kapitola 3.3.2 Anamnéza - Operace
- n. vestibulocochlearis: hypoacusis vlevo
- ostatní hlavové nervy bez patologie

Vyšetření krku:

- meningeální příznaky negativní
- syndrom a. vertebralis negativní

Vyšetření šlachookosticových reflexů:

- bicipitový: snížený bilat., symetrický
- tricipitový: snížený bilat., symetrický
- flexorů prstů: snížený bilat., symetrický
- patelární: nevýbavný bilat.
- Achillovy šlachy: nevýbavný bilat.
- medioplantární: nevýbavný bilat.

Vyšetření exteroceptivních reflexů:

- epigastrický: nevýbavný bilat.
- mezogastrický: nevýbavný bilat.

- hypogastrický: nevýbavný bilat.

Vyšetření pyramidových jevů:

- Zánikové: Barré, Mingazzini (HK, DK) negativní bilat.
- Iritační: Trömner, Babinski negativní bilat.

Vyšetření koordinace:

- diadochokinéza na HK bez patologie bilat.
- taxe přesná na HK, DK bilat.

Vyšetření čití:

Povrchové:

- taktilní: od kolen. kl. distálně hypestezie bilaterálně, jinak bez patologického nálezu
- algické: bez patologického nálezu
- termické: na pravé polovině těla hypestezie na teplé podněty
- diskriminační: od kolenních kloubů distálně nerozezná dva podněty vzdálené od sebe 10 cm

Hluboké:

- pohybocit: akrum DK patologický nález bilaterálně, jinak bez patologie
- palestezie: od kolenních kloubů distálně palhypestezie, jinak bez patologického nálezu
- stereognozie: bez patologie

Vyšetření svalového tonu:

Palpačně zjištěn hypertonus:

- m. trapezius pars superior bilat., m. levator scapulae bilat., m. sternocleidomastoideus bilat., m. scaleni bilat., m. pectoralis major bilat., paravertebrální svalstvo bilat., m. quadratus lumborum bilat., ischikrurální svalstvo bilat., m. iliopsoas bilat., adduktory kyčel kl. bilat., pravý m. tensor fasciae latae, m. rectus femoris

Palpačně zjištěn hypotonus:

- m. glutes maximus bilat., m. quadriceps femoris (mm. vasti medialis et lateralis) bilat.

Lassequeova zkouška: negativní bilat.

Obrácený Lasseque: negativní bilat.

Vyšetření stoje:

- Romberg I: bez patologie
- Romberg II: výrazné titubace anterioposteriorním směrem
- Romberg III: nezvládne, hrozí pád

Vyšetření chůze: „kohoutí chůze“, podrobněji v kapitole 3.3.3 Vyšetření chůze

3.3.11 Vyšetření reflexních změn

- **Vyšetření kůže**

Aspekčně přirozené zabarvení kůže na trupu a HKK, na bércích hnědofialové zabarvení kůže, snížená trofika. Celkově bez ztráty ochlupení a klidové potivosti. Projevy mykózy na nohou i pod nehty bilat.,

Palpačně suchá kůže zejména v oblasti rukou, bérců a nohou bilaterálně, bez patologické teploty, skin drag zvýšený odpor v oblasti zad, nejvýrazněji mezi lopatkami.

Jizva v oblasti Lp 10 cm dlouhá, zhojená, tuhá, špatně protažitelná a posunlivá proti hlouběji uloženým vrstvám.

- **Vyšetření podkoží**

Kiblerova řasa nelze nabrat v Lp, palpační bolestivost. V oblasti mezilopatkové již lze řasu nabrat.

- **Vyšetření fascií**

Thorakolumbální fascie kraniálním i kaudálním směrem a fascie hrudníku lateromediálním směrem neprotažitelná s tvrdou bariérou bilaterálně.

- **Vyšetření svalů**

Palpačně zjištěn Trigger point v mm. adductores v oblasti třísel bilat., m. levator scapulae bilat., v úponu m. biceps femoris vlevo.

- **Vyšetření periostu**

Palpační bolestivost bazí metatarsů a caput fibulae vlevo.

3.3.12 Vyšetření kloubní vůle dle Lewita a Rychlíkové

Kloubní vůle je omezena v metatarzofalangových kloubech nohy dorzoplantárním směrem bilaterálně, v Lisfrankově skloubení dorsálním směrem bilaterálně, v talocrurálním kloubu směrem dorsálním vlevo, u caput fibulae směrem ventrodorsálním vlevo.

Patrickův test negativní u LDK, PDK nevyšetřena z důvodu TEP pravého kyčel. kl. SI skloubení bez patologie. Pasivní pohyb do segmentů v Lp omezen ve směru anteflexe, retroflexe a lateroflexe.

3.3.13 Testy na hluboký stabilizační systém dle Koláře a vycházející z Australské školy

Test flexe trupu dle Koláře:

Vleže na zádech. Při flexi hlavy a trupu se hrudník nastavuje do inspiračního postavení, laterální skupina břišních svalů se konvexně vyklenuje a akcentuje se diastáza břišní.

Test vtahování břišní stěny se zatížením dolní končetiny vleže na zádech vycházející z Australské školy (Špringrová 2010):

Vleže na zádech se zatížením dolní končetiny. Dysfunkce HSS, dochází k lordotizaci bederní páteře, což značí insuficientní funkci m. transversus abdominis a mm. multifidi a zvýšenou aktivaci m. iliopsoas.

3.3.14 Závěr vyšetření

Ve stoji jsou patrné svalové dysbalance vykazující známky horního zkříženého syndromu dle Jandy a dolního zkříženého syndromu dle Jandy související s dalším vyšetřením pobybových stereotypů dle Jandy. Patologický je stereotyp extenze v kyčelním kloubu bilaterálně, abdukce v kyčelním kloubu bilaterálně, abdukce v ramením kloubu bilaterálně a flexe trupu a krku, což může souviset i s vyšetřením svalového tonu, kde hypertonické svaly přebírají aktivitu a hypotonické svaly se aktivují nedostatečně. Převahu hypertonických horních fixátorů lopatek a prsních svalů pozorujeme i na typu dýchání, které je horní hrudní. Na špatné držení těla má vliv plochonoží. V bederní páteři je hypolordóza a břišní stěna je ochablá. Dysfunkce HSSP se potvrdila flekčním testem dle Koláře a testem vtahování břišní stěny vycházejícího z Australské školy. Trendelenburgova zkouška je pozitivní u PDK, u LDK pacient nezvládne provést. Následkem motorického deficitu a předoperačních iritací do LDK pacient zatěžuje více PDK (5 kg rozdíl, s kolísáním 8 kg) a viditelná je hypotrofie až atrofie m. tibialis anterior, což se projevuje hlavně při chůzi („stepáž“). Pacient nepropne levý kolen. kl., do plné extenze chybí 10°. Omezené jsou pohyby do abdukce a flexe (s extenzí v kolenním kloubu) v kyčelním kloubu bilaterálně, v levém kyčelním kloubu je rozsah vnitřní rotace 15° pasivně, 10° aktivně. Pro kladívkovité prsty je snížen

rozsah pohybu do extenze v IP kloubech a projevuje se to i nedostatečným odrazem od prstů při chůzi. Svalové zkrácení je u většiny testovaných svalů na st. 2. Svalová síla je výrazně nižší na LDK, mezi st. 3 a st. 4 dle Jandy. Svalová síla paretických svalů LDK (m. tibialis anterior, m. extensor hallucis longus et brevis a m. extensor digitorum longus et brevis) je na stupni 1 dle Jandy. Z důvodu polyneuropatie má pacient sníženou trofiku v oblasti bérců a lýtek bilaterálně, Rombergův stoj III nezvládne provést, nevýbavné jsou šlachookosticové reflexy na DK bilaterálně, povrchové a hluboké čití na akrech DK je patologické bilaterálně (taktilní hypestezie a palhypestezie od kolen. kl. distálně bilat., hypestezie na pohybocit bilat.). Následkem CMP je přítomna patologie termického čití, na pravé polovině těla hypestezie na teplé podněty. Dynamika páteře je omezena, nejvýrazněji v Lp, kde je pohyb do anteflexe, extenze a lateroflexe možný jen ve velmi malém rozsahu. Jizva v oblasti Lp je 10 cm dlouhá, zhojená, tuhá, špatně protažitelná a posunlivá proti hlouběji uloženým vrstvám. Vyšetření kůže, podkoží a fascií ukázalo na reflexní změny v oblasti zad bilaterálně, zejména v Lp, Th/L přechodu a mezilopatkové oblasti. Hrudní fascie je špatně protažitelná a posunlivá s tvrdou bariérou. Palpačně zjištěny Trigger pointy v mm. adductores bilat., m. levator scapulae bilat., v úponu m. biceps femoris vlevo, a periostové body na bazích metatarsů a caput fibulae vlevo. Kloubní vůle periferních kloubů nohy bilaterálně a caput fibulae směrem ventrodorsálním vlevo je omezena – zde je možná spojitost s polyneuropatií a hypertonem ischiokrurálního svalstva. Pasivní pohyb do segmentů v Lp ve směru anteflexe, retroflexe a lateroflexe je omezen.

3.4 KRÁTKODOBÝ A DLOUHODOBÝ FYZIOTERAPEUTICKÝ PLÁN

3.4.1 Krátkodobý fyzioterapeutický plán

Cíl:

- regrese peroneální parézy vlevo
- pozitivně ovlivnit propriocepci a plochonoží na dolních končetinách
- upravit svalové dysbalance, zejména v oblasti pletence pánevního
- stabilizace páteře a aktivace trupového svalstva
- upravit stereotyp dýchání
- zlepšit dynamiku páteře, zejména bederní části
- zlepšit držení těla
- zlepšit stereotyp chůze
- zvýšení celkové fyzické kondice
- psychická podpora

Návrh terapie:

- metoda sestry Kenny
- proprioceptivní nervosvalová facilitace dle Kabata
- senzomotorická stimulace dle Jandy a Vávrové
- terapie hlubokého stabilizačního systému páteře dle Koláře
- technika postizometrické relaxace s následným protažením dle Jandy
- technika postizometrické relaxace dle Lewita
- techniky měkkých tkání dle Lewita
- mobilizační techniky dle Lewita a Rychlíkové
- polohování
- izometrické posilování
- aktivní pohyby dle Haladové
- analytické posilování svalových skupin dle Jandy
- prvky z Brüggerova konceptu
- nácvik stereotypu chůze o 2 FH
- nordic walking

3.4.2 Dlouhodobý fyzioterapeutický plán

Pokračovat v doporučené autoterapii, která zahrnuje cíle krátkodobého fyzioterapeutického plánu. Jednotlivé cviky jsou uvedeny v kapitole 3.5 PRŮBĚH TERAPIE.

- nácvik správného stereotypu chůze bez francouzských holí a peroneálního tahu
- úprava svalové dysbalance typu horního zkříženého syndromu dle Jandy
- pravidelné cvičení pro udržení a zvýšení celkové fyzické kondice

3.5 PRŮBĚH TERAPIE

2. 2. 2012 – vstupní kineziologický rozbor

Provedení vstupního kineziologického rozboru pro vytvoření návrhu terapie. Pacient má aplikovaný detonizační kineziotape na ischiokrurálním svalstvu bilat. Každý den chodí na elektrostimulaci paretických svalů (intezita: 8 mA, délka impulsu: 1000 ms) a na přístrojovou lymfodrenáž DKK.

3. 2. 2012 – 1. terapeutická jednotka

Status praesens:

Subjektivně: Pacient se cítí odpočatý, ráno pociťoval bolesti tupého charakteru v bederní části páteře (st. 2, na stupnici 0-10, kdy 10 je nejvyšší bolest), bolesti do DKK nepociťuje.

Objektivně: Jizva v Lp klidná, špatně protažitelná a posunlivá proti níže uloženým vrstvám. Kůže, podkoží a fascie v oblasti zad špatně protažitelné a posunlivé s tvrdou bariérou. Trigger pointy v mm. adductores bilat., m. levator scapulae bilat., v úponu m. biceps femoris vlevo, palpačně bolestivé periostové body na bazích metatarsů a caput fibulae vlevo.

Cíl terapeutické jednotky:

- regrese peroneální parézy vlevo
- upravit svalové dysbalance, zejména v oblasti pletence pánevního
- zlepšit dynamiku páteře, zejména bederní části
- zlepšit stereotyp chůze
- zvýšení celkové fyzické kondice
- psychická podpora

Návrh terapeutické jednotky:

- techniky měkkých tkání dle Lewita
- technika postizometrické relaxace dle Lewita
- mobilizační techniky dle Lewita a Rychlíkové
- technika postizometrické relaxace s následným protažením dle Jandy
- metoda sestry Kenny
- nácvik stereotypu chůze o 2 FH
- polohování

Provedení:

- protažení thorakolumbální fascie kraniálním směrem a kaudálním směrem, hrudní fascie lateromediálním směrem dle Lewita bilaterálně, počet opakování 3x
- terapie jizvy tlakovou masáží, „S“ protahováním, podélným protahováním, instruktáž k autoterapii
- horká role dle Brüggera na pravý m. tensor fasciae latae
- technika postizometrické relaxace dle Lewita (adduktory kyčel. kl. bilat., levator scapulae bilat., m. biceps femoris vlevo), počet opakování 3x
- mobilizace dle Rychlíkové (metatarzofalangové klouby dorzoplantárním směrem bilat., Lisfrankovo skloubení dorsálním směrem bilat., talocrurální kloub směrem dorsálním vlevo, caput fibulae směrem ventrodorsálním bilaterálně)
- technika postizometrické relaxace s následným protažením dle Jandy (m. triceps surae levý, m. rectus femoris bilat., m. iliopsoas bilat., m.quadratus lumborum bilat.), počet opakování 3x
- metoda sestry Kenny na paretické svaly (m. tibialis anterior, m. extensor hallucis longus et brevis, m. extensor digitorum longus et brevis), počet opakování 3x na každý pohyb
- aktivní pohyb v odlehčených polohách – st. 2 dle Jandy na m. peroneus longus et brevis, m. tibialis posterior
- nácvik správného stereotypu dvoudobé chůze o 2FH, instruktáž k autoterapii
- doporučeno polohování LDK do elevace pro redukci otoku levého kolenního kloubu, instruktáž k autoterapii

Výsledek:

Subjektivně: Pocit uvolnění v oblasti zad a nohou, pozitivně vnímána horká role, mírná únava po cvičení.

Objektivně: Podařilo se částečně zmobilizovat periferní klouby nohy bilat., hlavička fibuly stále nepohyblivá vlevo, ošetřené fascie a jizva stále špatně posunlivé, protažitelné s tvrdou bariérou, úprava hypertonu v m. tensor fasciae latae, odstranění trigger pointů v ošetřovaných svalech, paretické svaly bez obj. zlepšení, korekce chůze: odraz od prstů nohy s extenzí kolen. kl.

6. 2. 2012 – 2. terapeutická jednotka

Status praesens:

Subjektivně: Pacient se cítí po víkendu odpočatý, bolesti nepociťuje, mírná únava po cvičení rychle odezněla, pacient si celý víkend LDK polohoval dle instrukcí k autoterapii.

Objektivně: Jizva v Lp klidná, špatně protažitelná a posunlivá proti níže uloženým vrstvám. Fascie špatně protažitelné a posunlivé s tvrdou bariérou. Normotonus pravého m. tensor fasciae latae. Na stereotypu chůze patrné korekce. Kloubní vůle hlavičky fibuly a periferních kloubů nohy stále mírně omezená bilat. Obvod kolene LDK 47 cm.

Cíl terapeutické jednotky:

- regrese peroneální parézy vlevo
- pozitivně ovlivnit propriocepci a plochonoží na dolních končetinách
- upravit svalové dysbalance, zejména v oblasti pletence pánevního
- zlepšit dynamiku páteře, zejména bederní části
- zlepšit držení těla
- zvýšení celkové fyzické kondice
- psychická podpora

Návrh terapeutické jednotky:

- techniky měkkých tkání dle Lewita
- mobilizační techniky dle Lewita a Rychlíkové
- technika postizometrické relaxace s následným protažením dle Jandy
- metoda sestry Kenny
- izometrické posilování
- aktivní pohyby dle Haladové
- prvky z Brüggerova konceptu
- senzomotorická stimulace dle Jandy a Vávrové

Provedení:

- protažení thorakolumbální fascie kraniálním směrem a kaudálním směrem, hrudní fascie lateromediálním směrem dle Lewita bilaterálně, počet opakování 3x
- terapie jizvy tlakovou masáží, „S“ protahováním, podélné protahování

- mobilizace dle Rychlíkové (metatarzofalangové klouby dorzoplantárním směrem, Lisfrankovo skloubení dorsálním směrem bilat., talocrurální kloub směrem dorsálním vlevo, caput fibulae směrem ventrodorsálním vlevo)
- technika postizometrické relaxace s následným protažením dle Jandy (m. triceps surae levý, m. rectus femoris bilat., m. iliopsoas bilat., m.quadratus lumborum bilat.), počet opakování 3x
- metoda sestry Kenny na paretické svaly (m. tibialis anterior, m. extensor hallucis longus et brevis, m. extensor digitorum longus et brevis), počet opakování 3x na každý pohyb
- aktivní pohyb v odlehčených polohách – st. 2 dle Jandy na m. peroneus longus et brevis, m. tibialis posterior
- izometrie m. quadriceps femoris a m. gluteus maximus bilat. s overballem, počet opakování 8x, instruktáž k autoterapii
- aktivní pohyby v kyčelním kloubu do abdukce bilat., s odporem Thera-bandu, počet opakování 8x, instruktáž k autoterapii
- korigovaný sed dle Brüggera na pevné ploše, instruktáž k autoterapii
- nácvik „malé nohy“ v sedu, počet opakování 6x, bilaterálně, instruktáž k autoterapii

Výsledek:

Subjektivně: Pocit uvolnění v oblasti zad a nohou, protažení svalů DKK, pocit únavy po cvičení.

Objektivně: Podařilo se zmobilizovat periferní klouby nohy bilat., hlavičku fibuly vlevo, ošetřené fascie a jizva pružnější ale stále s tvrdou bariérou, paretické svaly bez obj. zlepšení, provedení „malé nohy“ správné, sed dle Brüggera bez anteverze pánve, znatelná únava.

7. 2. 2012 – 3. terapeutická jednotka

Status praesens:

Subjektivně: Pacient se cítí odpočatý, bolesti nepociťuje, únava po cvičení přes noc odezněla, polohoval si LDK, procvičoval si „malou nohu“ a posiloval DKK aktivními pohyby a izometricky dle instrukcí k autoterapii

Objektivně: Jizva v Lp klidná, už lépe protažitelná a posunlivá proti níže uloženým vrstvám. Fascie stále špatně protažitelné a posunlivé s tvrdou bariérou.

Cíl terapeutické jednotky:

- regrese peroneální parézy vlevo
- pozitivně ovlivnit propriocepci a plochonoží na dolních končetinách
- upravit svalové dysbalance, zejména v oblasti pletence pánevního
- stabilizace páteře a aktivace trupového svalstva
- upravit stereotyp dýchání
- zlepšit dynamiku páteře, zejména bederní části
- zlepšit držení těla
- zvýšení celkové fyzické kondice
- psychická podpora

Návrh terapeutické jednotky:

- techniky měkkých tkání dle Lewita
- technika postizometrické relaxace dle Lewita
- technika postizometrické relaxace s následným protažením dle Jandy
- metoda sestry Kenny
- senzomotorická stimulace dle Jandy a Vávrové
- terapie hlubokého stabilizačního systému páteře dle Koláře

Provedení:

- protažení thorakolumbální fascie kraniálním směrem a kaudálním směrem, hrudní fascie lateromediálním směrem dle Lewita bilaterálně, počet opakování 3x
- terapie jizvy tlakovou masáží, „S“ protahováním, podélným protahováním
- technika postizometrické relaxace s následným protažením dle Jandy (m. triceps surae levý, m. rectus femoris bilat., m. iliopsoas bilat., m.quadratus lumborum bilat.), počet opakování 3x
- protažení zkrácených svalů dle Jandy (m. pectoralis major, m. trapezius pars superior, m. levator scapulae bilat.), výdrž v protažení 10 s
- metoda sestry Kenny na paretické svaly (m. tibialis anterior, m. extensor hallucis longus et brevis, m. extensor digitorum longus et brevis), počet opakování 3x na každý pohyb
- aktivní pohyb v odlehčených polohách – st. 2 dle Jandy na m. peroneus longus et brevis, m. tibialis posterior

- terapie hlubokého stabilizačního systému páteře dle Koláře (uvolnění laterální stěny hrudníku a inspiračního postavení hrudníku v poloze na zádech)
- nácvik „malé nohy“ v sedu, počet opakování 6x, bilaterálně

Výsledek:

Subjektivně: Pocit uvolnění v oblasti zad a nohou, protažení svalů DKK, uvolnění svalů šíje, uvolnění hrudníku.

Objektivně: Jizva lépe posunlivá proti níže uloženým tkáním, ošetřené fascie posunlivé a protažitelné s pružnou bariérou, paretické svaly bez obj. zlepšení, po protažení a uvolnění pomocných dýchacích svalů se podařilo uvolnit inspirační postavení hrudníku.

8. 2. 2012 – 4. terapeutická jednotka

Status praesens:

Subjektivně: Pacient se cítí mírně unavený, pociťuje bolesti tupého charakteru v bederní části páteře (st. 2, na stupnici 0-10, kdy 10 je nejvyšší bolest), polohoval si LDK, procvičoval si „malou nohu“ a posiloval izometricky a aktivními pohyby svaly DKK dle instruktáže k autoterapii

Objektivně: Jizva v Lp už lépe protažitelná a posunlivá proti níže uloženým vrstvám. Zvýšení rozsahu pohybu pasivním pohybem: kolen. kl. PDK S 0-0-100.

Cíl terapeutické jednotky:

- regrese peroneální parézy vlevo
- upravit svalové dysbalance, zejména v oblasti pletence pánevního
- stabilizace páteře a aktivace trupového svalstva
- upravit stereotyp dýchání
- zlepšit dynamiku páteře, zejména bederní části
- zlepšit držení těla
- zvýšení celkové fyzické kondice
- psychická podpora

Návrh terapeutické jednotky:

- techniky měkkých tkání dle Lewita
- mobilizační techniky dle Lewita
- technika postizometrické relaxace s následným protažením dle Jandy

- metoda sestry Kenny
- terapie hlubokého stabilizačního systému páteře dle Koláře
- prvky z Brüggerova konceptu

Provedení:

- terapie jizvy tlakovou masáží, „S“ protahováním, podélným protahováním
- postizometrická trakce Lp vleže na břiše dle Lewita, počet opakování 3x
- technika postizometrické relaxace s následným protažením dle Jandy (adduktory kyčel. kl. bilat., ischiokrurální svalstvo bilat., m. triceps surae levý, m. rectus femoris bilat., m. iliopsoas bilat., m. quadratus lumborum bilat.), počet opakování 3x
- protažení zkrácených svalů dle Jandy (m. pectoralis major, m. trapezius pars superior, m. levator scapulae bilat.), výdrž 10 s
- metoda sestry Kenny na paretické svaly (m. tibialis anterior, m. extensor hallucis longus et brevis, m. extensor digitorum longus et brevis), počet opakování 3x na každý pohyb
- aktivní pohyb v odlehčených polohách – st. 2 dle Jandy na m. peroneus longus et brevis, m. tibialis posterior
- terapie hlubokého stabilizačního systému páteře dle Koláře (nácvik extenze Thp s oporou o mediální epikondyly vleže na břiše)
- korigovaný sed dle Brüggera na pevné ploše

Výsledek:

Subjektivně: Pocit uvolnění v oblasti Lp, protažení svalů DKK a šíje, pocit mírné únavy po cvičení.

Objektivně: Uvolnění Lp v trakci, jizva lépe pohyblivá proti níže uloženým tkáním, paretické svaly s obj. zlepšením avšak stále nedosahují st. 2, horní fixátory lopatky přebírají aktivitu při nácviku extenze Thp, zlepšení anteverzní polohy pánve u Brüggerova sedu, mírná únava.

9. 2. 2012 – 5. terapeutická jednotka

Status praesens:

Subjektivně: Pacient se cítí mírně unavený celkově, bolesti nepociťuje, polohoval si LDK, procvičoval si „malou nohu“ a posiloval izometricky a aktivními pohyby svaly DKK dle instruktáže k autoterapii.

Objektivně: Jizva v Lp lépe protažitelná a posunlivá proti níže uloženým vrstvám. Obvod levého kolen. kl. 46,5 cm.

Cíl terapeutické jednotky:

- regrese peroneální parézy vlevo
- upravit svalové dysbalance, zejména v oblasti pletence pánevního
- stabilizace páteře a aktivace trupového svalstva
- upravit stereotyp dýchání
- zlepšit dynamiku páteře, zejména bederní části
- zlepšit držení těla
- zvýšení celkové fyzické kondice
- psychická podpora

Návrh terapeutické jednotky:

- techniky měkkých tkání dle Lewita
- mobilizační techniky dle Lewita
- technika postizometrické relaxace s následným protažením dle Jandy
- proprioceptivní nervosvalová facilitace dle Kabata
- terapie hlubokého stabilizačního systému páteře dle Koláře
- nordic walking

Provedení:

- terapie jizvy tlakovou masáží, „S“ protahováním, podélným protahováním
- postizometrická trakce Lp vleže na břiše dle Lewita, počet opakování 3x
- technika postizometrické relaxace s následným protažením dle Jandy (adduktory kyčel. kl. bilat., ischiokrurální svalstvo bilat., m. triceps surae levý, m. rectus femoris bilat., m. iliopsoas bilat., m. quadratus lumborum bilat.), počet opakování 3x
- metoda sestry Kenny na paretické svaly (m. tibialis anterior, m. extensor hallucis longus et brevis, m. extensor digitorum longus et brevis), počet opakování 3x na každý pohyb
- aktivní pohyb v odlehčených polohách – st. 2 dle Jandy na m. peroneus longus et brevis, m. tibialis posterior
- posilování aktivními pohyby (VP: leh na zádech, DKK pokrčeny, HKK volně podél těla, F v kyčel. kl. › E v kolen. kl. s DF hlez. kl. při elevované DK), počet opakování 6x bilaterálně, instruktáž k autoterapii

- terapie hlubokého stabilizačního systému páteře dle Koláře (nácvik extenze Thp s oporou o mediální epikondyly vleže na břiše)
- nordic walking, nastavení výšky holí, korekce správného stereotypu chůze, vzdálenost 50 m po chodbě, instruktáž k autoterapii

Výsledek:

Subjektivně: Pocit uvolnění v oblasti Lp, protažení svalů DKK, pocit únavy po cvičení, náročné byl nácvik extenze Thp a nordic walking.

Objektivně: Uvolnění Lp v trakci, paretické svaly s obj. zlepšením (m. extensor hallucis longus et brevis st. 2, m. extensor digitorum longus et brevis st. 2, m. tibialis anterior st. 1+), aktivace horních fixátorů lopatky u nácviku extenze Thp ustupuje, lepší zapojování dolních fixátorů lopatky, znatelná únava po nordic walking.

10. 2. 2012 – 6. terapeutická jednotka

Status praesens:

Subjektivně: Pacient se cítí mírně unavený celkově, bolesti nepociťuje, polohuje si LDK, procvičoval si „malou nohu“ a posiloval izometricky a aktivními pohyby svaly DKK a zkoušel nordic walking dle instruktáže k autoterapii.

Objektivně: Jizva v Lp protažitelná a posunlivá proti níže uloženým vrstvám. Fyzioterapeut pacientovi aplikoval kineziotape pro eliminaci diastázy břišní v rámci pravidelné terapie probíhající dvakrát denně.

Cíl terapeutické jednotky:

- regrese peroneální parézy vlevo
- upravit svalové dysbalance, zejména v oblasti pletence pánevního
- stabilizace páteře a aktivace trupového svalstva
- upravit stereotyp dýchání
- zlepšit dynamiku páteře, zejména bederní části
- zlepšit držení těla
- zvýšení celkové fyzické kondice
- psychická podpora

Návrh terapeutické jednotky:

- technika postizometrické relaxace s následným protažením dle Jandy
- proprioceptivní nervosvalová facilitace dle Kabata
- terapie hlubokého stabilizačního systému páteře dle Koláře

- aktivní pohyby dle Haladové
- nordic walking

Provedení:

- technika postizometrické relaxace s následným protažením dle Jandy (adduktory kyčel. kl. bilat., ischiokrurální svalstvo bilat., m. triceps surae levý, m. rectus femoris bilat., m. iliopsoas bilat., m. quadratus lumborum bilat.), počet opakování 3x
- proprioceptivní neuromuskulární facilitace dle Kabata, I. diagonála DK, flekční vzorec (s dopomocným kontaktem na periferii, posilování m. tibialis anterior, m. extensor hallucis longus et brevis, m. extensor digitorum longus et brevis), extenční vzorec (technika opakovaných kontrakcí, posilování m. gluteus medius et minimus, m. peroneus longus), na LDK, počet opakování 5x
- terapie hlubokého stabilizačního systému páteře dle Koláře (nácvik extenze Thp s oporou o mediální epikondyly vleže na břiše)
- nordic walking, 50 m po chodbě

Výsledek:

Subjektivně: Protažení svalů DKK, pocit únavy po cvičení, náročné bylo PNF dle Kabata.

Objektivně: Správné provedení I. diagonály DKK flekčního a extenčního vzorce avšak znatelná únava.

13. 2. 2012 – 7. terapeutická jednotka

Status praesens:

Subjektivně: Pacient se cítí po víkendu odpočatý, ráno pociťoval bolesti tupého charakteru v bederní části páteře (st. 6, na stupnici 0-10, kdy 10 je nejvyšší bolest), proto užil analgetikum, bolesti do DKK nepociťuje, přes víkend si polohoval LDK, procvičoval si „malou nohu“ a posiloval izometricky a aktivními pohyby svaly DKK a zkoušel nordic walking dle instruktáže k autoterapii.

Objektivně: Pro bolest omezená dynamika pohybu Lp při chůzi a lokomoci. Svalové zkrácení adduktory st. 1 bilat., m. iliopsoas st. 1 bilat., m. gastrocnemius st. 1 vlevo, ischiokrurální svalstvo st. 2 bilat., avšak zvýšení rozsahu pohybu v kyčel. kl. pasivními pohyby s extenzí v kolen. kl. (LDK S 0-0-65 x PDK S 0-0-70).

Cíl terapeutické jednotky:

- regrese peroneální parézy vlevo
- upravit svalové dysbalance, zejména v oblasti pletence pánevního
- stabilizace páteře a aktivace trupového svalstva
- upravit stereotyp dýchání
- zlepšit dynamiku páteře, zejména bederní části
- zlepšit držení těla zvýšení celkové fyzické kondice

Návrh terapeutické jednotky:

- mobilizační techniky dle Lewita
- technika postizometrické relaxace s následným protažením dle Jandy
- proprioceptivní nervosvalová facilitace dle Kabata
- terapie hlubokého stabilizačního systému páteře dle Koláře

Provedení:

- postizometrická trakce Lp vleže na břiše dle Lewita, počet opakování 3x
- technika postizometrické relaxace s následným protažením dle Jandy (adduktory kyčel. kl. bilat., ischiokrurální svalstvo bilat., m. triceps surae levý, m. rectus femoris bilat., m. iliopsoas bilat., m. piriformis levý, m. quadratus lumborum bilat.), počet opakování 3x
- proprioceptivní neuromuskulární facilitace dle Kabata, I. diagonála DK, flekční vzorec (s dopomocným kontaktem na periferii, posilování m. tibialis anterior, m. extensor hallucis longus et brevis, m. extensor digitorum longus et brevis), extenční vzorec (technika opakovaných kontrakcí, posilování m. gluteus medius et minimus, m. peroneus longus), na LDK, počet opakování 5x
- terapie hlubokého stabilizačního systému páteře dle Koláře (nácvik extenze Thp s oporou o mediální epikondyly vleže na břiše)

Výsledek:

Subjektivně: Pocit protažení svalů DKK a úlevy od bolestí v Lp, PNF dle Kabata opět fyzicky náročné.

Objektivně: Paretické svaly s obj. zlepšením (m. tibialis anterior st. 2-, m. extensor hallucis longus et brevis st. 2+, m. extensor digitorum longus et brevis st. 2+), terapeutická jednotka byla zkrácena pro bolestivost Lp, pro sníženou sílu svalovou na LDK náročné PNF dle Kabata, pacient byl unaven.

14. 2. 2012 – 8. terapeutická jednotka

Status praesens:

Subjektivně: Pacient se cítí odpočatý, ráno pociťoval bolesti tupého charakteru v bederní části páteře (st. 3, na stupnici 0-10, kdy 10 je nejvyšší bolest), analgetikum neužil, bolest postupně odeznívá, bolesti do DKK nepociťuje, procvičuje „malou nohu“ a posiloval izometricky a aktivními pohyby svaly DKK, a zkoušel nordic walking dle instruktáže k autoterapii.

Objektivně: Obvod levého kolen. kl. 46 cm, levého stehna (15 cm nad patellou) 52 cm.

Cíl terapeutické jednotky:

- regrese peroneální parézy vlevo
- upravit svalové dysbalance, zejména v oblasti pletence pánevního
- stabilizace páteře a aktivace trupového svalstva
- upravit stereotyp dýchání
- zlepšit dynamiku páteře, zejména bederní části
- zlepšit držení těla
- zvýšení celkové fyzické kondice

Návrh terapeutické jednotky:

- technika postizometrické relaxace s následným protažením dle Jandy
- terapie hlubokého stabilizačního systému páteře dle Koláře
- proprioceptivní nervosvalová facilitace dle Kabata
- prvky z Brüggerova konceptu
- nordic walking

Provedení:

- technika postizometrické relaxace s následným protažením dle Jandy (adduktory kyčel. kl. bilat., ischiokrurální svalstvo bilat., m. triceps surae levý, m. rectus femoris bilat., m. iliopsoas bilat., m. quadratus lumborum bilat.), počet opakování 3x
- proprioceptivní neuromuskulární facilitace dle Kabata, I. diagonála DK, flekční vzorec (s dopomocným kontaktem na periferii, posilování m. tibialis anterior, m. extensor hallucis longus et brevis, m. extensor digitorum longus et brevis), extenční vzorec (technika opakovaných kontrakcí, posilování m. gluteus medius et minimus, m. peroneus longus), na LDK, počet opakování 5x

- terapie hlubokého stabilizačního systému páteře dle Koláře (nácvik posturálního dechového stereotypu a stabilizační funkce bránice vleže na zádech, dýchání proti zvýšenému nitrobřišnímu tlaku), instruktáž k autoterapii
- Brüggerův korigovaný sed na labilní ploše (čočka), se střídáním anteverze a retroverze pánve
- nordic walking, 50 m po chodbě

Výsledek:

Subjektivně: Protažení svalů DKK, PNF dle Kabata už zvládá lépe, tolik se neunavuje, dle pacienta náročný nácvik dýchání, zejména kvůli soustředění se na provedení.

Objektivně: Zlepšení síly svalové LDK (m. peroneus longus st. 3), zvládl provést aktivaci m. transversus abdominis, Brüggerův sed na labilní ploše - výrazně lepší držení těla než na počátku terapie.

15. 2. 2012 – 9. terapeutická jednotka

Status praesens:

Subjektivně: Pacient se cítí lehce unavený, bez bolestí, procvičuje „malou nohu“, dýchání proti zvýšenému nitrobřišnímu tlaku.

Objektivně: Zlepšení držení těla ve stoji i chůzi.

Cíl terapeutické jednotky:

- regrese peroneální parézy vlevo
- pozitivně ovlivnit propriocepci a plochonoží na dolních končetinách
- upravit svalové dysbalance, zejména v oblasti pletence pánevního
- stabilizace páteře a aktivace trupového svalstva
- upravit stereotyp dýchání
- zlepšit dynamiku páteře, zejména bederní části
- zlepšit držení těla
- zvýšení celkové fyzické kondice

Návrh terapeutické jednotky:

- technika postizometrické relaxace s následným protažením dle Jandy
- proprioceptivní nervosvalová facilitace dle Kabata
- terapie hlubokého stabilizačního systému páteře dle Koláře
- senzomotorická stimulace dle Jandy a Vávrové

- prvky z Brüggerova konceptu
- nordic walking

Provedení:

- technika postizometrické relaxace s následným protažením dle Jandy (ischiokrurální svalstvo bilat., m. triceps surae levý, m. rectus femoris bilat., m. iliopsoas bilat., m. quadratus lumborum bilat.), počet opakování 3x
- proprioceptivní neuromuskulární facilitace dle Kabata, I. diagonála DK, flekční vzorec (s dopomocným kontaktem na periferii, posilování m. tibialis anterior, m. extensor hallucis longus et brevis, m. extensor digitorum longus et brevis), extenční vzorec (technika opakovaných kontrakcí, posilování m. gluteus medius et minimus, m. peroneus longus), na LDK, počet opakování 5x
- terapie hlubokého stabilizačního systému páteře dle Koláře (nácvik posturálního dechového stereotypu a stabilizační funkce bránice vleže na zádech, dýchání proti zvýšenému nitrobřišnímu tlaku), instruktáž k autoterapii
- Brüggerův korigovaný sed na labilní ploše (gymball), se střídáním anteverze a retroverze pánve, s facilitací nohou na stimulační podložce

Výsledek:

Subjektivně: Protažení svalů DKK, dle pacienta opět náročný nácvik dýchání a na gymballu je sed náročnější.

Objektivně: Brüggerův sed na labilní ploše – cvičil pouze krátkou dobu pro náročnější podmínky, LDK provede již diagonálu s lepší koordinací, zejména v kyčel. kl.

16. 2. 2012 – 10. terapeutická jednotka

Status praesens:

Subjektivně: Pacient je lehce unavený, bez bolestí, procvičuje „malou nohu“, dýchání proti zvýšenému nitrobřišnímu tlaku, Brüggerův korigovaný sed dle instruktáže k autoterapii.

Objektivně: Zlepšení držení těla při sedu, stoji a chůzi, zlepšení stereotypu dýchaní, hlubší dýchání, eliminace aktivace pomocných dýchacích svalů.

Cíl terapeutické jednotky:

- regrese peroneální parézy vlevo
- upravit svalové dysbalance, zejména v oblasti pletence pánevního

- stabilizace páteře a aktivace trupového svalstva
- upravit stereotyp dýchání
- zlepšit dynamiku páteře, zejména bederní části
- zlepšit držení těla
- zvýšení celkové fyzické kondice

Návrh terapeutické jednotky:

- proprioceptivní nervosvalová facilitace dle Kabata
- terapie hlubokého stabilizačního systému páteře dle Koláře
- prvky z Brüggerova konceptu

Provedení:

- proprioceptivní neuromuskulární facilitace dle Kabata, I. diagonála DK, flekční vzorec (s dopomocným kontaktem na periferii, posilování m. tibialis anterior, m. extensor hallucis longus et brevis, m. extensor digitorum longus et brevis), extenční vzorec (technika opakovaných kontrakcí, posilování m. gluteus medius et minimus, m. peroneus longus), na LDK, počet opakování 5x
- terapie hlubokého stabilizačního systému páteře dle Koláře (nácvik posturálního dechového stereotypu a stabilizační funkce bránice vleže na zádech, dýchání proti zvýšenému nitrobřišnímu tlaku), instruktáž k autoterapii
- Brüggerův korigovaný sed na labilní ploše (gymball), se střídáním anteverze a retroverze pánve, s facilitací nohou na stimulační podložce
- zopakování cviků z autoterapie

Výsledek:

Subjektivně: Sed na gymballu vnímá jako jistější.

Objektivně: Brüggerův sed na labilní ploše – výrazně lepší držení těla než na počátku terapie, ostatní objektivní změny ukáže výstupní kineziologický rozbor.

17. 2. 2012 – výstupní kineziologický rozbor

Provedení výstupního kineziologického rozboru pro zhodnocení efektu terapie.

3.6 VÝSTUPNÍ KINEZIOLOGICKÝ ROZBOR

3.3.1 Status praesens

Subjektivně se pacient cítí dobře. Únava po cvičení přes noc odezněla. Udává bolest v oblasti Lp tupého charakteru, stupně 2 (na stupnici 0-10, kdy 10 je nejvyšší bolest).

Objektivně je orientován místem i časem. Držení těla se zlepšilo. Stereotyp chůze o 2 FH se zlepšil, chůze je stabilnější.

- výška: 183 cm
- váha: 95 kg
- BMI: 28,1 (nadváha)
- DF: 15 dechů/min.
- TK: 142/80 mmHg
- TF: 75 tepů/min.
- Teplota: 36,2 °C
- Pomůcky: 2 FH, naslouchátko, peroneální tah

3.3.2 Vyšetření stoje

Níže je popsán stoj bez 2 FH. Při stoji s 2 FH pacient elevuje lopatky a ramena zvýšenou aktivací horních fixátorů lopatek.

Zezadu:

šířka báze fyziologická › tvar pat kulovitý › mírně valgózní postavení v hlezenních kloubech bilat. › kontury Achillových šlachy symetrické, bez přerušení › kontury lýtek symetrické › snížená trofika v oblasti bérců › podkolenní jamky ve stejné výšce › hypertonus ischiokrurálního svalstva bilat. › kontury stehen symetrické › více zatěžuje PDK › subgluteální rýhy ve stejné výšce › pánev symetrická, cristy, SIPS a SIAS ve stejné výšce › mírný úklon trupu vpravo s vrcholem v oblasti Th/L přechodu › hypertonus paravertebrálních svalů bilat., nejvýrazněji v Lp a dolní Thp › pravý dolní úhel lopatky níže o 1 cm › vertebrální okraje lopatek mírně prominují › pravé rameno níže o 2 cm › hypertonus horních fixátorů lopatky bilat. › kontury horního trapézového svalu asymetrické, pravá níže › mírný úklon hlavy vpravo › mírná rotace hlavy vlevo

Zboku:

plochonoží bilat. › kladívkovité prsty bilat. › semiflekční 5° postavení levého kolenního kloubu › retroverzní postavení pánve › hypolordóza bederní › břišní stěna ochablá,

prominuje anteriorně › protrakce ramen › předsunuté držení hlavy › hyperextenze v dolní Cp › extenze v AO skloubení

Zepředu:

LDK v 20° zevní rotaci › snížená trofika v oblasti bérců bilat. › hypotrofie m. tibialis anterior vlevo › levé koleno níže o 1 cm › patelly rotovány zevně, asymetricky postaveny, levá níže o 1 cm › hypotrofie mm. vasti, zejména m. vastus medialis bilat. › pánev symetrická, cristy, SIPS a SIAS ve stejné výšce › břišní stěna ochablá, prominuje anteriorně, pupek symetrický › mírný úklon trupu vpravo › pravá prsní bradavka níže o 1 cm › claviculy neprominují, pravá o 1 cm níže › mírný úklon hlavy vpravo

Stoj na 2 vahách (Véle 2006):

- LDK 47 kg x PDK 48 kg, kolísání 3 kg

Trendelenburgova-Duchennova zkouška (Haladová 2003):

Stoj na LDK výdrž 3s, nestabilní. Stoj na PDK výdrž 8s, s pozitivními příznaky bilat. (laterální posun pánve a úklon trupu na stranu stojné DK, pokles pánve na straně pokrčené DK).

Vyšetření stoje pomocí olovnice (Haladová 2003):

Zezadu olovnice prochází 1,5 cm vpravo od intergluteální rýhy, dopad 2 cm vpravo od středu spojnice obou pat. Zboku olovnice prochází 2 cm před osou ramenních kloubů, 4 cm před osou kyčelních kloubů, dopad k hlavičce V. metatarsu. Zpředu břišní stěna prominuje, dopad 1 cm vpravo od středu spojnice nohou.

3.3.3 Vyšetření chůze

Bez pomůcek:

proximální typ chůze dle Jandy › báze úzká › rytmus pravidelný › délka kroku symetrická › DKK rotované zevně, LDK výrazněji, 20° rotace › PDK dopad na patu, V. metatarz a palec x LDK známky motorického deficitu (m. tibialis anterior), dopad na celou plochu chodidla, „kohoutí chůze“ › odvíjení chodidla od podložky nedostatečné bilat. › nedochází k plné extenzi v levém kolenním kloubu › nedochází k extenzi v kyčelním kloubu › patologický latero-laterální posun pánve bilat., „kachní chůze“ › malý souhyb HKK › předsunuté držení hlavy

S pomůckami: ujde 200 m bez přestávky

LDK dopad na patu, V. metatarz a palec › odvíjení chodidla od podložky nedostatečné bilat. › zvýraznění flexe trupu › elevace ramen a lopatek › je stabilnější › zvládne delší vzdálenost

Modifikace chůze:

- chůze po špičkách: zvládne
- chůze po patách: nezvládne pro motorický deficit (m. tibialis anterior) vlevo
- chůze se vzpaženými HKK: zvýraznění laterálního posunu pánve a úklonu trupu na stranu stojné DK a poklesu pánve na stranu švihové DK
- chůze se zavřenýma očima: nezvládne
- chůze pozadu: nedochází k extenzi v kyčelních kloubech, kterou kompenzuje flexí v kloubech kolenních

3.3.4 Vyšetření pohybových stereotypů dle Jandy

Extenze v kyčelním kloubu: patologické provedení bilat. nicméně aktivace m. gluteus maximus je výrazně vyšší, pohyb je zahajován aktivací flexorů kolenního kloubu, poté aktivace m. glutaeus maximus, nejprve se zapojují ipsilaterální pravertebrální svaly, poté až kontralaterální a jejich aktivita je zvýšená zejména v Lp a Th/L přechodu, patologická aktivace svalů pletence ramenního

Abdukce v kyčelním kloubu: patologické provedení bilat., tensorový mechanismus bilat., výrazněji vlevo

Flexe trupu: nezvládne, při iniciaci pohybu je patrná diastáza m. rectus abdominis, v rozsahu od processus xiphoideus po pupek

Flexe šíje: patologické provedení, pohyb je zahajován předsunem hlavy a hyperextenzí v cervikokraniálním přechodu

Abdukce v ramenním kloubu: patologické provedení bilat., iniciace pohybu elevací lopatky bilat.

3.3.5 Antropometrické vyšetření dle Haladové

		PDK	LDK
Obvody DKK	stehno (15 cm nad patellou)	54 cm	52 cm
	přes tuberositas tibiae	36 cm	36 cm
	koleno	46 cm	46 cm
	lýtko	41 cm	40 cm
	přes kotníky	26 cm	26 cm
	přes nárt a patu	35 cm	35 cm
	přes hlavičky metatarzů	25 cm	25 cm

Tabulka č. 6: Antropometrické údaje (výstupní kin. rozbor)

- obvod břicha: 112 cm
- obvod boků: 103 cm

3.3.6 Goniometrické vyšetření dle Jandy a Pavlů

Vyšetřovala jsem aktivními a pasivními pohyby.

PDK		**LDK**	
PP:	**AP:**	**PP:**	**AP:**
kyčelní kloub:			
*S_{90} 10-0-90	*S_{90} 5-0-90	S_{90} 10-0-100	S_{90} 5-0-95
E v kolen. kl. S 10-0-75	S 5-0-65	S 10-0-70	S 5-0-60
*F 40-0-0	*F 35-0-0	F 40-0-20	F 35-0-10
*R 45-0-0	*R 40-0-0	R 45-0-15	R 40-0-10
kolenní kloub:			
S 0-0-110	S 0-0-100	S 0-5-105	S 0-5-100
hlezenní kloub:			
S 30-0-50	S 25-0-45	S 20-0-50	S 5-0-45
R 25-0-40	R 20-0-35	R 25-0-40	R 10-0-35
MTP klouby prstů:			
S 40-0-45	S 35-0-40	S 40-0-45	S 20-0-40
T 20-0-20	T 15-0-15	T 20-0-20	T 15-0-15
IP kloub palce:			
S 5-0-70	S 5-0-65	S 5-0-70	S 5-0-65
IP1 a IP2 klouby prstů:			
S 0-10-40	S 0-10-35	S 0-10-40	S 0-10-35

Tabulka č. 7: Goniometrické vyšetření DKK (výstupní kin. rozbor)

*Nevyšetřovala jsem addukci, zevní rotaci a flexi nad 90° u PDK pro TEP pravého kyčelního kloubu.

3.3.7 Distance na páteři (Haladová 2003)

Cp:

- Forestierova fleche – pozit. 7 cm
- Čepojova vzdálenost – 1,5 cm

Thp:

- Ottova inklinační vzdálenost – 3 cm

- Ottova reklinační vzdálenost – 1 cm

Lp:

- Schoberova vzdálenost – 2 cm

Celá páteř:

- Stiborova vzdálenost – 6 cm
- Thomayerova vzdálenost – pozit. 40 cm
- Lateroflexe – P 11,5 cm x L 10 cm

3.3.8 Vyšetření zkrácených svalů dle Jandy

	P	**L**
m. gastrocnemius	0	1
m. soleus	0	0
*m. iliopsoas	1	1
*m. rectus femoris	1	1
**m. tensor fasciae latae	nevyšetřeno	nevyšetřeno
flexory kolenního kloubu	2	2
adduktory kyčelního kloubu	1	1
***m. piriformis	1	2
m. quadratus lumborum	1	1
paravertebrální zádové svaly	2	2
m. pectoralis major – část sternální dolní	1	1
m. pectoralis major – část sternální střední a horní	1	1
m. pectoralis minor et major – část klavikulární	1	1
m. trapezius – horní část	1	1
m. levator scapulae	1	1
m. sternocleidomastoideus	nevyšetřeno pro možnou insuficienci a. vertebralis při extenzi Cp	nevyšetřeno pro možnou insuficienci a. vertebralis při extenzi Cp

Tabulka č. 8: Vyšetření zkrácených svalů (výstupní kin. rozbor)

* pro bolest vyšetřeno v poloze vleže na boku netestované DK, pohyb do extenze v kyčel. kl. a do flexe v kolen. kl., fixace sakra

** nevyšetřeno pro bolest

*** pro TEP pravého kyčel. kl. u PDK vyšetřeno orientačně vleže na břiše, pohyb v kyčel. kl. do vnitřní rotace, fixace sakra

3.3.9 Vyšetření svalové síly dle Jandy

			PDK	**LDK**
kyčel	flexe	m. iliopsoas	4+	4
	extenze	m. gluteus maximus, flexory kolen	4	4
	extenze s flexí kolenního kl.	m. gluteus maximus	4	4
	abdukce	m. glutes minimus et medius, m. tensor fasciae latae	4	3+
	addukce	m. adductor magnus et longus et brevis, gracilis, pectineus	nevyšetřeno pro TEP P kyčel. kl.	4
	zevní rotace	m. piriformis	4	4
	vnitřní rotace	m. gluteus minimus, m. tensor fasciae latae	nevyšetřeno pro TEP P kyčel. kl.	3+
koleno	flexe	m. biceps femoris, m. semimembranosus, m. semitendinosus	4	4
	extenze	m. quadriceps femoris	4+	4
kotník	plantární flexe	m. triceps surae	4	4
	plantární flexe	m. soleus	4	4
	supinace s dors. flexí	m. tibialis anterior	4	2-
	supinace s plant. flexí	m. tibialis posterior	4	3
	pronace s plant. flexí	m. peroneus longus et brevis	4	3
prsty	flexe MP	mm. lumbricales II, IV, V	4	4
	flexe IP_1	m. flexor digitorum brevis	4	4
	flexe IP_2	m. flexor digitorum longus	4	4
	extenze	m. extensor digitorum longus et brevis	4	3

	abdukce	mm. interossei dorsales, m. abductor hallucis	4	4
	addukce	mm. interossei plantares, m. adductor hallucis	4	4
palec	flexe	m. flexor hallucis longus et brevis	4	4
	extenze	m. extensor hallucis longus et brevis	4	3

Tabulka č. 9: Vyšetření síly svalové (výstupní kin. rozbor)

3.3.10 Neurologické vyšetření dle Pfeiffera

Pacient je orientován místem, časem, osobou. Fatické funkce a celkový vzhled bez zjevné patologie.

Vyšetření šlachookosticových reflexů:

- bicipitový: snížený bilat., symetrický
- tricipitový: snížený bilat., symetrický
- flexorů prstů: snížený bilat., symetrický
- patelární: nevýbavný bilat.
- Achillovy šlachy: nevýbavný bilat.
- medioplantární: nevýbavný bilat.

Vyšetření exteroceptivních reflexů:

- epigastrický: nevýbavný bilat.
- mezogastrický: nevýbavný bilat.
- hypogastrický: nevýbavný bilat.

Vyšetření čití:

Povrchové:

- taktilní: od kolen. kl. distálně hypestezie bilaterálně, jinak bez patologického nálezu
- algické: bez patologického nálezu
- termické: na pravé polovině těla hypestezie na teplé podněty
- diskriminační: od kolenních kloubů distálně nerozezná dva podněty vzdálené od sebe 10 cm

Hluboké:

- pohybocit: akrum DK patologický nález bilaterálně, jinak bez patologie

- palestezie: od kolenních kloubů distálně palhypestezie, jinak bez patologického nálezu
- stereognozie: bez patologie

Vyšetření svalového tonu:

Palpačně zjištěn hypertonus:

- m. trapezius pars superior bilat., m. levator scapulae bilat., m. sternocleidomastoideus bilat., m. scaleni, paravertebrální svalstvo bilat., m. quadratus lumborum bilat., ischikrurální svalstvo bilat., m. iliopsoas bilat., adduktory kyčel kl. bilat.

Palpačně zjištěn normotonus:

- m. glutes maximus bilat., m. quadriceps femoris bilat., pravý m. tensor fasciae latae

Vyšetření stoje:

- Romberg I: bez patologie
- Romberg II: výrazné titubace anterioposteriorním směrem
- Romberg III: nezvládne, hrozí pád

Vyšetření chůze: „kohoutí chůze“, podrobněji v kapitole 3.3.3 Vyšetření chůze

3.3.11 Vyšetření reflexních změn

- **Vyšetření kůže**

Aspekčně přirozené zabarvení kůže na trupu a HKK, na bércích hnědofialové zabarvení kůže, snížená trofika. Celkově bez ztráty ochlupení a klidové potivosti. Projevy mykózy na nohou i pod nehty bilat.

Palpačně suchá kůže zejména v oblasti rukou, bérců a nohou bilaterálně, bez patologické teploty, skin drag zvýšený odpor v oblasti zad, mezi lopatkami.

Jizva v oblasti Lp 10 cm dlouhá, zhojená, volná, protažitelná a posunlivá proti hlouběji uloženým vrstvám.

- **Vyšetření podkoží**

Kiblerova řasa se hůře nabírá v Lp. Palpačně bez bolestivosti.

- **Vyšetření fascií**

Thorakolumbální fascie kraniálním i kaudálním směrem a fascie hrudníku lateromediálním směrem protažitelná a posunlivá s pružnou bariérou bilaterálně.

- **Vyšetření svalů**

  Palpačně bez nálezu Trigger pointů.

- **Vyšetření periostu**

  Palpačně bez nálezu periostových bodů.

3.3.12 Vyšetření kloubní vůle dle Lewita a Rychlíkové

Pasivním pohyb do segmentů v Lp ve směru anteflexe, retroflexe a lateroflexe omezen bilaterálně.

3.3.13 Testy na hluboký stabilizační systém dle Koláře a dle Australské školy

Test flexe trupu dle Koláře:

Vleže na zádech. Při flexi hlavy a trupu se hrudník nastavuje do inspiračního postavení, laterální skupina břišních svalů se konvexně vyklenuje a akcentuje se diastáza břišní.

Test vtahování břišní stěny se zatížením dolní končetiny vleže na zádech vycházející z Australské školy (Špringrová 2010):

Vleže na zádech se zatížením dolní končetiny. Dysfunkce HSS, dochází k lordotizaci bederní páteře, což značí insuficientní funkci m. transversus abdominis a mm. multifidi a zvýšenou aktivaci m. iliopsoas.

3.3.14 Závěr vyšetření

Ve stoji jsou stále patrné svalové dysbalance vykazující známky horního zkříženého syndromu dle Jandy a dolního zkříženého syndromu dle Jandy související s dalším vyšetřeními pobybových stereotypů dle Jandy. Patologický je nadále stereotyp extenze v kyčelním kloubu bilaterálně avšak s vyšší aktivací m. gluteus maximus, abdukce v kyčelním kloubu bilaterálně, abdukce v ramením kloubu bilaterálně a flexe trupu a krku, což může souviset i s vyšetřením svalového tonu, kde hypertonické svaly přebírají aktivitu a hypotonické svaly se aktivují nedostatečně. Na špatné držení těla má vliv plochonoží. V bederní páteři je hypolordóza a břišní stěna je ochablá. Dysfunkce HSSP se opět potvrdila flekčním testem dle Koláře a testem vtahování břišní stěny vycházejícího z Australské školy. Trendelenburgova zkouška je pozitivní u obou DKK. Nyní pacient zatěžuje DKK téměř rovnoměrně (1 kg rozdíl). Při chůzi je nutností stále nosit peroneální tah, pro nedostatečnou sílu svalovou. Pacient nepropne levý kolen. kl., do plné extenze chybí 5°. Omezené jsou nadále pohyby do flexe (s extenzí v kolenním kloubu) v kyčelním kloubu bilaterálně, v levém kyčelním kloubu je rozsah vnitřní

rotace pasivně 15°, aktivně 10°. Pro kladívkovité prsty je snížen rozsah pohybu do extenze v IP kloubech a projevuje se to i nedostatečným odrazem od prstů při chůzi, který je ztížený. Svalové zkrácení se u ošetřovaných svalů zlepšilo na st. 1. Svalová síla je výrazně vyšší (proximální části DKK st. 4 bilaterálně). Na akru LDK se síla svalová nyní pohybuje od st. 2- do st. 3 (m. tibialis anterior, m. extensor hallucis longus et brevis, m. extensor digitorum longus et brevis). Z důvodu polyneuropatie má pacient sníženou trofiku v oblasti bérců a lýtek bilaterálně, Rombergův stoj III nezvládne provést, nevýbavné jsou šlachookosticové reflexy na trupu a DK bilaterálně, povrchové a hluboké čití na DK je patologické bilaterálně (taktilní hypestezie a palhypestezie od kolen. kl. distálně bilat., hypestezie na pohybocit bilat.). Dynamika páteře je nadále omezena, nejvýrazněji v Lp, kde je pohyb do anteflexe, extenze a lateroflexe možný stále jen ve velmi malém rozsahu pohybu. Jizva v oblasti Lp je 10 cm dlouhá, zhojená, volná, dobře protažitelná a posunlivá proti hlouběji uloženým vrstvám. Kůže, podkoží a fascie v oblasti zad a hrudníku jsou bez reflexních změn. Palpačně nezjištěny Trigger pointy a periostové body.

3.7 ZHODNOCENÍ EFEKTU TERAPIE

3.7.1 Stoj

Ve srovnání se stavem před fyzioterapií je stoj mnohem stabilnější. Pacient zatěžuje dolní končetiny téměř symetricky, s rozdílem pouze 1 kg. Semiflekční postavení levého kolenního kloubu a otok se eliminovaly (viz „Antropometrie“ a „Goniometrie“). Pánev je v symetrickém postavení. Mírná flexe a úklon trupu vpravo se zlepšily, což dokazuje vyšetření stoje pomocí olovnice. Stále jsou patrné svalové dysbalance se známkami horního zkříženého a dolního zkříženého syndromu dle Jandy. Držení těla se celkově zlepšilo, nicméně přetrvává plochonoží a hypolordóza bederní páteře.

3.7.2 Chůze

Chůze je výrazně stabilnější. Pacient je schopen s pomůckami ujít o 100 m delší vzdálenost bez přestávky. Stereotyp chůze s pomůckami se zlepšil, došlapuje oběmi dolními končetinami na paty, odvíjí chodidlo od podložky a odráží se od prstů, i když toto je ztíženo kladívkovými prsty. Na stereotypu chůze bez pomůcek je stále patrná „stepáž“.

3.7.3 Pohybové stereotypy

Došlo ke zlepšení stereotypu extenze v kyčelním kloubu bilaterálně, zde se více aktivuje m. gluteus maximus. Jinak nedošlo ke změnám. U stereotypu abdukce v kyčelním kloubu je stále více aktivní m. tensor fasciae latae bilaterálně. Flexi trupu pacient nezvládne. Ovlivnění stereotypu flexe krku a abdukce v ramenním kloubu nebylo obsahem terapeutických jednotek, proto nedošlo ke změnám.

3.7.4 Antropometrie

V obvodových parametrech došlo ke zvětšení pro nárůst svalové hmoty na dolních končetinách a redukci otoku levého kolenního kloubu.

Obvody DKK	**vstupní kin. rozbor**		**výstupní kin. rozbor**	
	PDK	LDK	PDK	LDK
stehno (15 nad patellou)	51 cm	50 cm	54 cm	52 cm
koleno	46 cm	47,5 cm	46 cm	46 cm
lýtko	39 cm	39 cm	41 cm	40 cm

Tabulka č. 10: Antropometrické údaje (zhodnocení efektu terapie)

3.7.5 Goniometrie

Došlo k výraznému zvýšení rozsahu pohybu na dolních končetinách zejména pro protažení zkrácených svalů a zvýšení svalové síly na akru LDK.

vstupní kin. rozbor				**výstupní kin. rozbor**			
PDK		LDK		PDK		LDK	
PP:	AP:	PP:	AP:	PP:	AP:	PP:	AP:
kyčelní kloub:							
E v kolen. kl. S 10-0-55	S 5-0-50	S 10-0-50	S 5-0-45	S 10-0-75	S 5-0-65	S 10-0-70	S 5-0-60
*F 25-0-0	*F 20-0-0	F 25-0-20	F 20-0-10	*F 40-0-0	*F 35-0-0	F 40-0-20	F 35-0-10
kolenní kloub:							
S 0-0-95	S 0-0-90	S 0-10-90	S 0-10-85	S 0-0-110	S 0-0-100	S 0-5-105	S 0-5-100
hlezenní kloub:							
S 30-0-50	S 25-0-45	S 10-0-50	S 0-0-45	S 30-0-50	S 25-0-45	S 20-0-50	S 5-0-45
MTP klouby prstů:							
S 40-0-45	S 35-0-40	S 40-0-45	S 0-0-40	S 40-0-45	S 35-0-40	S 40-0-45	S 20-0-40
IP kloub palce:							
S 5-0-70	S 5-0-65	S 5-0-70	S 0-0-65	S 5-0-70	S 5-0-65	S 5-0-70	S 5-0-65

Tabulka č. 11: Goniometrické vyšetření DKK (zhodnocení efektu terapie)

*Nevyšetřovala jsem addukci, zevní rotaci a flexi nad 90° u PDK pro TEP pravého kyčelního kloubu.

3.7.6 Distance na páteři

Došlo ke zlepšení dynamiky pohybu páteře. Ale výsledky vyšetření pořád znamenají sníženou dynamiku pohybu zejména bederní páteře.

	vstupní kin. rozbor	**výstupní kin. rozbor**
Forestierova fleche	10 cm	7 cm
Schoberova vzdálenost	1 cm	2 cm
Stiborova vzdálenost	5 cm	6 cm
Thomayerova vzdálenost	pozit. 45 cm	pozit. 40 cm
Lateroflexe	P 10 cm x L 9 cm	P 11,5 cm x L 10 cm

Tabulka č. 12: Distance na páteři (zhodnocení efektu terapie)

3.7.7 Zkrácené svaly

U terapeuticky ošetřovaných svalů došlo ke snížení svalového zkrácení o 1 stupeň.

	vstupní kin. rozbor		**výstupní kin. rozbor**	
	P	L	P	L
m. gastrocnemius	0	2	0	1
*m. iliopsoas	2	2	1	1
*m. rectus femoris	2	2	1	1
adduktory kyčelního kloubu	2	2	1	1
m. quadratus lumborum	2	2	1	1
m. trapezius – horní část	2	2	1	1
m. levator scapulae	2	2	1	1

Tabulka č. 13: Vyšetření zkrácených svalů (zhodnocení efektu terapie)

* pro bolest vyšetřeno v poloze vleže na boku netestované DK, pohyb do extenze v kyčel. kl. a do flexe v kolen. kl., fixace sakra

3.7.8 Svalová síla

Svalová síla na dolních končetinách se zvýšila. Zejména u paretickch svalů, na které byla zaměřena terapie.

			vstupní kin. rozbor		**výstupní kin. rozbor**	
			PDK	LDK	PDK	LDK
kyčel	flexe	m. iliopsoas	4	4	4+	4
	extenze s flexí kolenního kl.	m. gluteus maximus	3+	3	4	4
	abdukce	m. glutes minimus et medius, m. tensor fasciae latae	4	3	4	3+
koleno	extenze	m. quadriceps femoris	4	3+	4	4
kotník	plantární flexe	m. triceps surae	4	3+	4	4
	supinace s dors. flexí	m. tibialis anterior	4	1	4	2-
	supinace s plant. flexí	m. tibialis posterior	4	2	4	3
	pronace s plant. flexí	m. peroneus longus et brevis	4	2+	4	3
prsty	extenze	m. extensor digitorum longus et brevis	4	1+	4	3
palec	extenze	m. extensor hallucis longus et brevis	4	1	4	3

Tabulka č. 14: Vyšetření síly svalové (zhodnocení efektu terapie)

3.7.9 Neurologické změny hodnocených parametrů

Svalový tonus se podařilo normalizovat u m. gluteus maximus a m. quadriceps femoris. Čití zůstává nezměněno i přes terapeutické ovlivňování propriocepce.

3.7.10 Reflexní změny

Kůže, podkoží a fascie v oblasti zad (torakolumbální) a hrudníku jsou po terapiích dobře protažitelné a posunlivé s pružnou bariérou. Trigger pointy a periostové body se podařilo odstranit během úvodních terapií.

3.7.11 Kloubní vůle

Došlo k úpravě joint play u periferních kloubů nohy bilaterálně a u caput fibulae směrem ventrodorsálním vlevo.

3.7.12 Jizva

Jizva v Lp je po terapiích zhojená, klidná, volná, dobře protažitelná a posunlivá proti níže uloženým měkkým tkáním.

3.7.13 Funkce hlubokého stabilizačního systému

Pacient zvládal nácvik dýchání proti zvýšenému nitrobřišnímu tlaku vleže na zádech během terapií. Nicméně výsledkem kontrolních testů je stále insuficientní funkce hlubokého stabilizačního systému.

3.7.14 Komplexní zhodnocení efektu terapie

Cíle stanoveny v krátkodobém fyzioterapeutickém plánu byly dle mého názoru naplněny. Došlo ke zlepšení stereotypu chůze a držení těla vlivem nácviku korigovaného sedu dle Brüggera a nácvikem dýchání proti nitrobřišnímu tlaku, které ovlivnilo aktivaci trupového svalstva a stabilizaci páteře. Velmi výrazně se zvýšila svalová síla paretických svalů levé dolní končetiny. Domnívám se, že kombinace metody sestry Kenny a proprioceptivní nervosvalové facilitace dle Kabata byla pro terapii LDK výhodná. Následkem předoperačních iritačních bolestí do LDK a motorického deficitu pacient nohu odlehčoval, a proto bylo třeba posílit pohyby nejen analyticky, ale i ve funkčních pohybech. A nejenom v hlezenním kloubu, ale i v kořenových kloubech. Technikou postizometrické relaxace s následným protažením dle Jandy jsem redukovala svalové dysbalance v oblasti pletence pánevního. Došlo ke zlepšení dynamiky páteře, ale změna nebyla výrazná. Úpravu svalových dysbalancí se známkami horního zkříženého dle Jandy bych zařadila do dlouhodobého rehabilitačního plánu, stejně tak jako pokračování v terapii paretických svalů, dokud nebude pacient schopen chůze bez pomůcek.

Pacient byl s průběhem fyzioterapie spokojený. Zvýšení celkové fyzické kondice vnímal pozitivně a to mělo vliv na jeho psychický stav. Pokud bude dále cvičit dle autoterapie nebo popřípadě docházet ambulantně na rehabilitace, jeho stav by se měl zlepšovat. Nelze odhadnout, do jaké míry je pohyb páteře omezen strukturálními změnami, avšak při pokračující rehabilitaci je prognóza pacienta příznivá.

4 ZÁVĚR

Dle mého názoru byly cíle stanovené v úvodu práce naplněny. Studiem odborné literatury jsem získala mnoho informací o etiologii, klinickém obrazu, prognóze a terapeutických přístupech u radikulárního syndromu a periferní parézy. Naučila jsem se vyhledávat a pracovat s odbornou literaturou a používat metody citování literatury a strukturování bibliografických záznamů dle mezinárodních norem ISO 690 a ISO 690-2.

Souvislá odborná praxe ve FNKV byla pro mě velmi přínosná. S pacientem jsem pracovala po dobu dvou týdnů. Proto jsem měla možnost sledovat reakce na terapii, a to jak fyzické, tak i psychické. V průběhu terapie jsme s pacientem upravovali obsah terapeutických jednotek podle jeho fyzických možností a subjektivních pocitů. Pacient si byl vědom, že jeho celková fyzická kondice je snížená a aktivně se snažil zapracovat na jejím zlepšení. Dobrá nálada a psychický stav s pozitivním přístupem byl pro terapii důležitý. Po společné spolupráci měl pacient radost ze svých pokroků a chce nadále pokračovat autoterapií.

V dnešní době, kdy lidé většinu času sedí a mají málo přirozené pohybové aktivity, je problém týkající se bolestí zad stále častějším problémem vedoucí člověka k lékaři. Bohužel většina pacientů přijde až tehdy, kdy má výrazné bolesti, které se pozvolna rozvinuly. Diagnóza kořenového syndromu bederní páteře je velmi častá, a proto by se mělo přistupovat nejprve ke konzervativní léčbě a léčbu chirurgickou indikovat až v krajních mezích.

Věřím, že získané znalosti a dovednosti absolvováním praxe a napsáním této práce mi pomohou u státních zkoušek a v mojí další práci v oboru fyzioterapie.

5 SEZNAM POUŽITÉ LITERATURY

1. BOSKOVIC, Ksenija et al. The quality of life of lumbar radiculopathy patients under conservative treatment. *Vojnosanitetski Pregled.* 66(10):807-12, 2009 Oct. ISSN 0042-8450
2. BEDNAŘÍK, Josef. *Vertebrogenní neurologické syndromy.* Praha: Triton, 2000. 215 s. ISBN 80-7254-102-1
3. CAPKO, Ján. *Základy fyziatrické léčby.* Praha: Grada, 1998. 396 s. ISBN 80-7169-341-3
4. CHOU, Roger et al. Nonsurgical interventional therapies for low back pain: a review of the evidence for an American Pain Society clinical practice guideline. *Spine.* 34(10):1078-93, 2009 May 1. ISSN 1528-1159
5. CICHOLESOVÁ, T., BODNÁR, Š. Význam vyšetrenia abduktorov bedrového kĺbu pri radikulárnom syndróme L5. *Rehabilitácia*, Roč. 35/39, č. 3 (2002), s. 139-141. ISSN: 0375-0922
6. ČIHÁK, Radomír. *Anatomie 3.* Praha: Grada, 2001-2004. 637 s. ISBN 80-247-1132-X
7. DRUGA, Rastislav. *Funkční anatomie člověka.* Praha: Grada, 2000. 664 s. ISBN 80-7169-681-1
8. DYLEVSKÝ, Ivan. *Speciální kineziologie.* Praha: Grada, 2009. 184 s. ISBN 978-80-247-1648-0
9. HAHNE, Andrew et al. Functional restoration for a chronic lumbar disk extrusion with associated radiculopathy. *Physical Therapy.* 86(12):1668-80, 2006 Dec. ISSN 0031-9023
10. HAKL, Marek. Epidurální aplikace kortikoidů v léčbě radikulárního syndromu. *Bolest*, Roč. 12, Suppl. 1 (2009), s. 20. ISSN: 1212-0634
11. HALADOVÁ, Eva. *Léčebná tělesná výchova: cvičení.* Brno: Institut pro další vzdělávání pracovníků ve zdravotnictví, 1997. 134 s. ISBN 80-7013-236-1
12. HALADOVÁ, Eva. *Vyšetřovací metody hybného systému.* Brno: Národní centrum ošetřovatelství a nelékařských zdravotnických oborů, 2003. 135 s. ISBN 80-7013-393-7
13. HOLUBÁŘOVÁ, Jiřina, PAVLŮ, Dagmar. *Proprioceptivní neuromuskulární facilitace*. Praha: Karolinum, 2007. s. ISBN 978-80-246-1294-2

14. HORÁČEK, Ondřej. Příspěvek k rehabilitaci radikulárních syndromů. *Rehabilitace a fyzikální lékařství*, Roč. 7, č. 1 (2000), s. 21-23. ISSN: 1211-2658
15. HORÁČEK, Ondřej. Svalové oslabení u radikulárního syndromu a poruchy stability. *Rehabilitace a fyzikální lékařství*, Roč. 9, č. 2 (2002), s. 52-55. ISSN: 1211-2658
16. HRABÁLEK, Lumír. *Degenerativní onemocnění páteře.* Olomouc: Univerzita Palackého v Olomouci, 2010. 27 s. ISBN 978-80-244-2531-3
17. HROMÁDKOVÁ, Jana. *Fyzioterapie.* Jinočany: H a H, 1999. 428 s. ISBN 80-86022-45-5
18. JANČÁLEK, Radim. Patofyziologie kompresivní radikulopatie. *Česká a slovenská neurologie a neurochirurgie,* Roč. 71/104, č. 4 (2008), s. 405-413. ISSN: 1802-4041
19. JANDA, Vladimír, PAVLŮ, Dagmar. *Goniometrie.* Brno: Institut pro další vzdělávání pracovníků ve zdravotnictví, 1993. 108 s. ISBN 80-7013-160-8
20. JANDA, Vladimír. *Svalové funkční testy.* Praha: Grada, 2004. 325 s. ISBN 80-247-0722-5
21. KASÍK, Jiří. *Vertebrogenní kořenové syndromy.* Praha: Grada, 2002. 224 s. ISBN 80-247-01-42-1
22. KÁŠ, Svatopluk. Neurologie v běžné lékařské praxi. Praha: Grada, 1997. 338 s. ISBN 80-7169-339-1
23. KIM, Kyoung-Tae et al. Disc height and segmental motion as risk factors for recurrent lumbar disc herniation. *Spine.* 34(24):2674-8, 2009 Nov 15. ISSN 1528-1159
24. KOLÁŘ, Pavel. *Rehabilitace v klinické praxi.* Praha: Galén, 2009. 713 s. ISBN 978-80-7262-657-1
25. LEWIT, Karel. *Manipulační léčba v myoskeletální medicíně.* Praha: Sdělovací technika, 2003. 411 s. ISBN 80-86645-04-5
26. LIPETZ, Jason et al. Resolution of pronounced painless weakness arising from radiculopathy and disk extrusion. *American Journal of Physical Medicine and Rehabilitation.* 84(7):528-37, 2005 Jul. ISSN 0894-9115
27. MEČÍŘ, Petr. Radikulární a pseudoradikulární bolest dolních končetin - praktické zkušenosti z diagnostiky a léčby. *Medicína pro praxi*, Roč. 3, č. 5 (2006), s. 236-240. ISSN: 1803-5310
28. PAVLŮ, Dagmar. *Speciální fyzioterapeutické metody a koncepty.* Brno: CERM, 2003. 239 s. ISBN 80-7204-312-9

29. PETEROVÁ, Věra. Etiopatogenetické a klinické aspekty lumbalgií, indikace zobrazovacích metod. *Praktický lékař,* Roč. 82, č. 10 (2002), s. 588-594. ISSN: 0032-6739
30. PETROVICKÝ, Pavel. *Anatomie s topografií a klinickými aplikacemi. III. svazek, Neuroanatomie, smyslová ústrojí a kůže.* Martin: Osveta, 2002. 542 s. ISBN 80-8063-048-8
31. PODĚBRADSKÝ, Jiří. *Fyzikální terapie I.* Praha: Grada, 1998. 264 s. ISBN 80-7169-661-7
32. RYCHLÍKOVÁ, Eva. *Manuální medicína: průvodce diagnostikou a léčbou vertebrogenních poruch.* Praha: Maxdorf , 2008. 499 s. ISBN 978-80-7345-169-1
33. ŠPRINGROVÁ PALAŠČÁKOVÁ, Ingrid. *Funkce – diagnostika – terapie hlubokého stabilizačního systému.* Ingrid Palaščáková Špringrová: Rehaspring, 2010. 67 s. ISBN 978-80-254-7736-6
34. THOMAS, Kenneth et al. Outcome evaluation of surgical and nonsurgical management of lumbar disc protrusion causing radiculopathy. *Spine.* 32(13):1414-22, 2007 Jun 1. ISSN 1528-1159
35. VÉLE, František. *Kineziologie*. Praha: Triton, 2006. 375 s. ISBN 80-7254-837-9
36. VÉLE, František. Vliv aference na změnu výbavnosti neurologických příznaků u pacientů s radikulární symptomatologií. *Rehabilitace a fyzikální lékařství*, Roč. 12, č. 1 (2005), s. 23-26. ISSN: 1211-2658

6 PŘÍLOHY

Seznam příloh:

Příloha č. I .....Informovaný souhlas pacientky
Příloha č. II ..... Žádost o vyjádření etické komise UK FTVS
Příloha č. III .....Fotodokumentace spolupráce s pacientem
Příloha č. IV ..... Vyšetření magnetickou rezonancí
Příloha č. V .....Seznam tabulek
Příloha č. VI .....Seznam zkratek

Příloha č. I

INFORMOVANÝ SOUHLAS

V souladu se Zákonem o péči o zdraví lidu (§ 23 odst. 2 zákona č.20/1966 Sb.) a Úmluvou o lidských právech a biomedicíně č. 96/2001, Vás žádám o souhlas k vyšetření a následné terapii. Dále Vás žádám o souhlas k nahlížení do Vaší dokumentace osobou získávající způsobilost k výkonu zdravotnického povolání v rámci praktické výuky a s uveřejněním výsledků terapie v rámci bakalářské práce na FTVS UK. Osobní data v této studii nebudou uvedena.

Dnešního dne jsem byla odborným pracovníkem poučena o plánovaném vyšetření a následné terapii. Prohlašuji a svým dále uvedeným vlastnoručním podpisem potvrzuji, že odborný pracovník, který mi poskytl poučení, mi osobně vysvětlil vše, co je obsahem tohoto písemného informovaného souhlasu, a měla jsem možnost klást mu otázky, na které mi řádně odpověděl.

Prohlašuji, že jsem shora uvedenému poučení plně porozuměla a výslovně souhlasím s provedením vyšetření a následnou terapií.

Souhlasím s nahlížením níže jmenované osoby do mé dokumentace a s uveřejněním výsledků terapie v rámci studie.

Příloha č. II

UNIVERZITA KARLOVA V PRAZE
FAKULTA TĚLESNÉ VÝCHOVY A SPORTU
José Martího 31, 162 52 Praha 6-Veleslavín
tel.: 220 171 111
http://www.ftvs.cuni.cz/

Žádost o vyjádření etické komise UK FTVS

k projektu výzkumné, doktorské, diplomové (bakalářské) práce, zahrnující lidské účastníky

Název: Kazuistika fyzioterapeutické péče o pacienta s diagnózou onemocnění lumbálních a jiných meziobratlových plotének s radikulopatií

Forma projektu: bakalářská práce

Autor (hlavní řešitel): Lucie Gottwaldová

Školitel (v případě studentské práce): Mgr. Klára Tampierová

Popis projektu:
Kazuistika fyzioterapeutické péče o pacienta s diagnózou onemocnění lumbálních a jiných meziobratlových plotének s radikulopatií bude zpracována pod odborným dohledem zkušeného fyzioterapeuta ve Fakultní nemocnici Královské Vinohrady.

Nebudou použity žádné invazivní techniky. Osobní údaje získané z šetření nebudou zveřejněny.

Informovaný souhlas (přiložen)

V Praze dne 2. 2. 2012 Podpis autora: Gottwaldová

Vyjádření etické komise UK FTVS

Složení komise: Doc. MUDr. Staša Bartůňková, CSc.
Prof. Ing. Václav Bunc, CSc.
Prof. PhDr. Pavel Slepička, DrSc.
Doc. MUDr. Jan Heller, CSc.

Projekt práce byl schválen Etickou komisí UK FTVS pod jednacím číslem: 043/2012

dne: 6.2.2012

Etická komise UK FTVS zhodnotila předložený projekt a **neshledala žádné rozpory** s platnými zásadami, předpisy a mezinárodní směrnicemi pro provádění biomedicínského výzkumu, zahrnujícího lidské účastníky.

Řešitel projektu splnil podmínky nutné k získání souhlasu etické komise.

UNIVERZITA KARLOVA v Praze
Fakulta tělesné výchovy a sportu
José Martího 31, 162 52, Praha 6
razítko školy
1

podpis předsedy EK

Příloha č. III

Foto č. 1: Stoj zezadu před terapií.

Foto č. 2: Stoj zezadu po terapii.

Foto č. 3: Stoj zboku před terapií.

Foto č. 4: Stoj zboku po terapii.

Příloha č. IV

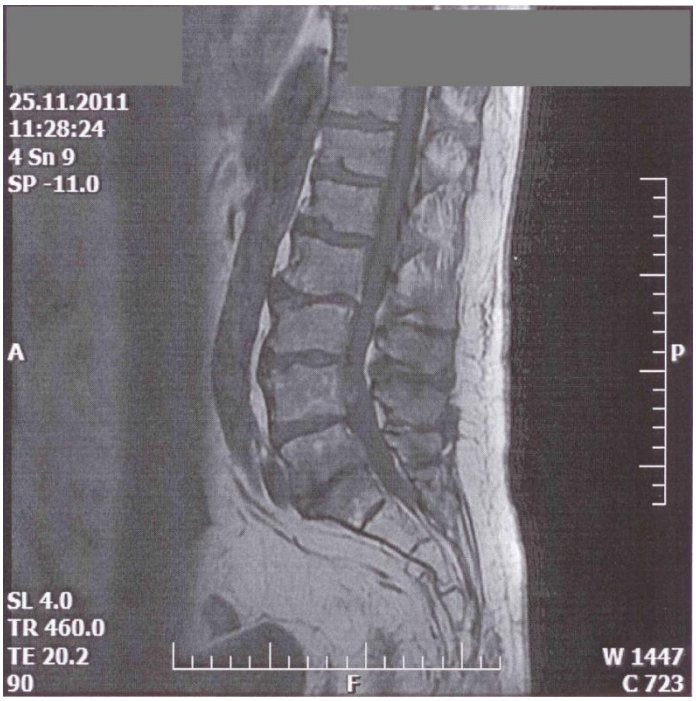

Scan č. 1: Snímek MRI bederní páteře předoperační.

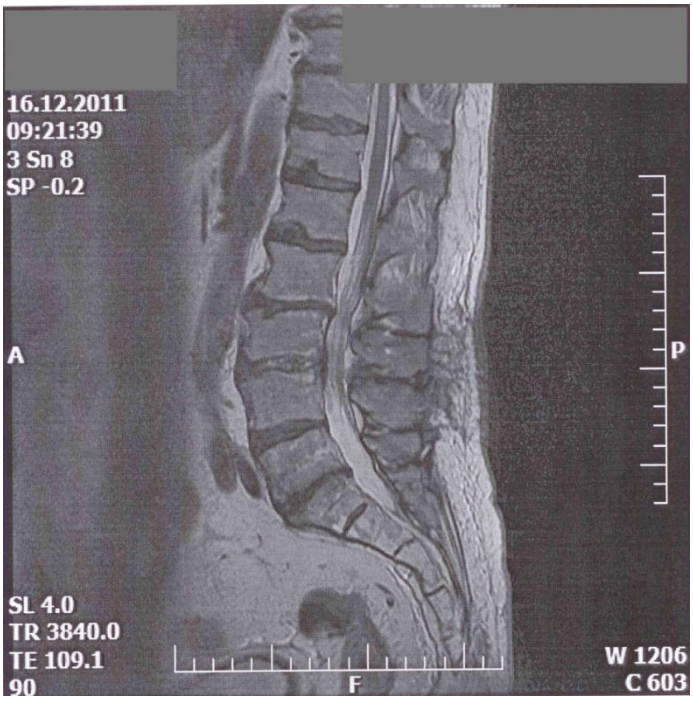

Scan. č. 2: Snímek MRI bederní páteře pooperační.

Příloha č. V

Seznam tabulek:

- Tabulka č. 1: Antropometrické údaje (vstupní kin. rozbor)
- Tabulka č. 2: Antropometrické údaje (vstupní kin. rozbor)
- Tabulka č. 3: Goniometrické vyšetření DKK (vstupní kin. rozbor)
- Tabulka č. 4: Vyšetření zkrácených svalů (vstupní kin. rozbor)
- Tabulka č. 5: Vyšetření síly svalové (vstupní kin. rozbor)
- Tabulka č. 6: Antropometrické údaje (výstupní kin. rozbor)
- Tabulka č. 7: Goniometrické vyšetření DKK (výstupní kin. rozbor)
- Tabulka č. 8: Vyšetření zkrácených svalů (výstupní kin. rozbor)
- Tabulka č. 9: Vyšetření síly svalové (výstupní kin. rozbor)
- Tabulka č. 10: Antropometrické údaje (zhodnocení efektu terapie)
- Tabulka č. 11: Goniometrické vyšetření DKK (zhodnocení efektu terapie)
- Tabulka č. 12: Distance na páteři (zhodnocení efektu terapie)
- Tabulka č. 13: Vyšetření zkrácených svalů (zhodnocení efektu terapie)
- Tabulka č. 14: Vyšetření síly svalové (zhodnocení efektu terapie)

Příloha č. VI

Seznam zkratek:

ADL - activities of daily living

AP - aktivní pohyb

AO-atlantooccipitální spojení

bilat. - bilatrálně

Cp - krční páteř

CT - počítačová tomografie

DK - dolní končetina

DNS - dynamická neuromuskulární stabilizace

FH - francouzské hole

FNKV - Fakultní nemocnice Královské Vinohrady

FTVS - Fakulta tělesné výchovy a sportu

HK - horné končetina

HSSP - hluboký stabilizační systém páteře

iCMP - ischemická cévní mozková příhoda

ICHS - ischemická choroba srdeční

L - levý

Lp - bederní páteř

LTV - léčebná tělesná výchova

m. - musculus

MRI - magnetická rezonance

n. - nervus

P - pravý

PIR - postizometrická relaxace

PNF - proprioceptivní nervosvalová facilitace

PP - pasivní pohyb

RTG - rentgen

SI - sakroiliakální kloub

SMS - senzomotorická stimulace

TENS - transkutánní elektrická nervová stimulace

TEP - totální endoprotéza

Thp - hrudní páteř

TMT - techniky měkkých tkání

VAS - vertebrogenní algický syndrom

UK - Univerzita Karlova