Univerzita Karlova V Praze
1. lékařská fakulta

Zdravotnická technika

Petra Rubášová

Porovnání vhodných metod průkazu myelinu na parafínových řezech fixovaných formolem

Bakalářská práce

Praha, 2009

Univerzita Karlova V Praze
1. lékařská fakulta

Zdravotnická technika

Ústav pro histologii a embryologii 1. LF UK

Petra Rubášová

Porovnání vhodných metod průkazu myelinu na parafínových řezech fixovaných formolem

Bakalářská práce

Vedoucí bakalářské práce: MUDr. Marie Jirkovská, CSc.
Oponent: MUDr. Jarmila Bártová

Praha, 2009

Poděkování

Velice ráda bych poděkovala vedoucí mé bakalářské práce MUDr. Marii Jirkovské, CSc. za její pomoc, cenné rady, připomínky a čas, který mi po celou dobu věnovala.

Rovněž bych chtěla poděkovat MUDr. Otakaru Raškovi za poskytnutí vzorků míchy laboratorního potkana, dále paní Zuzaně Dvořákové a paní Ivaně Maršálkové za pomoc při práci v laboratoři.

Prohlášení

Prohlašuji, že jsem bakalářskou práci Průkaz myelinu v experimentálním poranění míchy- porovnání metod vypracovala samostatně a použila jsem k tomu pouze literaturu, kterou uvádím v seznamu přiloženém k bakalářské práci.

V Praze, 7.5.2009

Podpis autora závěrečné práce

Evidence výpůjček

Prohlášení:

Beru na vědomí, že odevzdáním této závěrečné práce poskytuji svolení ke zveřejnění a k půjčování této závěrečné práce za předpokladu, že každý, kdo tuto práci použije pro svou přednáškovou nebo publikační aktivitu, se zavazuje, že bude tento zdroj informací řádně citovat.

V Praze, 7.5.2009

Podpis autora závěrečné práce

Jako uživatel potvrzuji svým podpisem, že budu tuto práci řádně citovat v seznamu použité literatury.

Jméno	**Ústav / pracoviště**	**Datum**	**Podpis**

Obsah

Abstrakt 7
Abstract 8
1. Cíl práce 9
2. Úvod 10
3. Metodika 14
3.1. Odběr a zpracování vzorků míchy 14
3.2. Barvení 15
3.2.1. Metody používající hematoxylin I. 15
3.2.2. Metody používající hematoxylin II. 19
3.2.3. Metody používající luxolovou modř 22
3.3. Dokončení přípravy preparátů a dokumentace 25
4. Výsledky a diskuze 26
4.1. Metody využívající hematoxylin I. 26
4.2. Metody používající hematoxylin II. 31
4.3. Metody používající luxolovou modř (Luxol fast blue) 34
5. Závěr 38
6. Použitá literatura 40

Abstrakt

V laboratorních manuálech lze najít mnoho metod na průkaz myelinu v histologických řezech. Ne vždy jsou tyto metody zcela vyhovující, proto bylo nutné je ověřit a vybrat takové, které splňují tato kritéria: časová a pracovní nenáročnost, robustnost metody a přehledný výsledek.

Pro ověření jsme měli k dispozici parafínové řezy z míchy laboratorního potkana, fixované formolem. Testované metody jsme nalezli ve třech různých laboratorních manuálech. Jedná se o metody založené na použití hematoxylinu a luxolové modři. Obě metody využívají regresivní barvení, tzn. preparát se přebarví a poté se v kroku diferenciace přebytečné barvivo odstraní. U hematoxylinových metod se pro zvýšení intenzity a specifičnosti barvení používá moření tkáně. Při barvení luxolovou modří je vhodné preparát dobarvit kontrastním barvivem.

Prokázalo se, že některé metody, tak jak jsou popisovány v manuálech, spolehlivě fungují, u jiných nastaly problémy s diferenciací, popřípadě byly časově náročné.

Abstract

There are many methods for demonstration of myelin in the histological sections in laboratory manuals . Not always these methods are absolutely satisfactory, that is why we decided to test them and select such they are simple, quick and demonstrative enough.

We had the paraffine sections from rat, fixed in Formalin solution to testing. We found the methods in three various manuals. They are methods, which use hematoxylin or luxol blue. In both of them sections are regressively stained and differentiation is used. The hematoxylin techniques use mordant sections, it is good for intensity and particularity of staining. If we stain with luxol blue, it is good to use counterstain.

It was demonstrated, that some of methods work well, the other have problem with differentiation or they take much time.

1. Cíl práce

Znázornění myelinu patří mezi běžné požadavky na histologické laboratoře. Existuje velké množství různých procedur, sloužících k průkazu myelinu, avšak je nutné mít tyto metody důkladně vyzkoušené, protože receptury uváděné v literatuře nejsou vždy zcela spolehlivé. V této práci jsme se zaměřili na metody, které jsou vhodné pro průkaz na materiálu fixovaném formolem a zalitém do parafínu. Receptury vhodné pro tento materiál, jak jsou uvedeny v různých laboratorních manuálech, jsou založené na použití hematoxylinu nebo luxolové modři. Cílem této práce bylo provést průkaz myelinu těmito metodami na vzorcích míchy laboratorního potkana, a výsledky porovnat z hlediska kvality průkazu a časové a pracovní náročnosti.

Tato práce je úvodní metodickou studií pro identifikaci projevů demyelinizace při experimentálním poranění míchy, které je předmětem výzkumu v rámci výzkumného záměru MŠMT č. 0021620816.

2. Úvod

Základní stavební jednotkou nervové tkáně je nervová buňka (neuron). Skládá se z těla (perikaryon) a výběžků. Velikost těla se pohybuje mezi 5 µm až 150 µm. Z těla neuronu odstupují výběžky dvojího druhu, jejichž úkolem je vést vzruch. Axon neboli neurit vede vzruch odstředivě neboli směrem od těla buněčného, dendrit vede vzruch dostředivě, tj. k buňce. Dendritů může mít nervová buňka více, neurit pouze jeden. Podle počtu výběžků rozdělujeme nervové buňky na unipolární, bipolární a multipolární.

Rozlišujeme nervová vlákna nemyelinizovaná a myelinizovaná. Zatímco v centrálním nervovém systému nemají nemyelinizovaná vlákna žádnou ochranu, v periferním nervovém systému jsou nemyelinizované axony zavzaty do jednoduchých štěrbin ve Schwannových buňkách. Myelinovou pochvu vláken v centrálním nervovém systému vytvářejí oligodendrocyty, v periferním nervovém systému ji vytvářejí Schwannovy buňky. Nativní myelinizovaná vlákna mají vzhled bílých homogenních lesklých válců.

Myelinová pochva je v průběhu vlákna tvořena segmenty, ty jsou v pravidelných intervalech přerušovány tzv. Ranvierovýmu zářezy. V centrálním nervovém systému je jeden segment tvořen jedním výběžkem oligodendrocytu. V periferním nervovém systému je jeden segment tvořen jednou Schwannovou buňkou a Ranvierův zářez je rozhraní mezi dvěma sousedními buňkami. Vzdálenost mezi jednotlivými zářezy se označuje jako internodium a jeho délka se pohybuje mezi 200 – 1000 µm v závislosti na průměru konkrétního axonu. Přítomnost myelinové pochvy chrání vlákno po celé délce jeho průběhu, elektricky je izoluje od okolí. Při šíření podnětu se mezi jednotlivými Ranvierovými zářezy uzavírají lokální proudové obvody a vzruch se šíří tzv. skokem, což podstatně urychluje vedení vzruchu po tomto vláknu.

V první fázi tvorby myelinu se axon zanořuje v centrálním nervovém systému do zářezu ve výběžku oligodendrocytu, v periferním nervovém systému do žlábku Schwannovy buňky. Okraje žlábku se uzavírají a sousedící membrány se k sobě přiloží a vytvoří mezaxon. Následovně mezaxon roste do délky a vytvoří několik otoček kolem axonu, jejich počet určuje tloušťku myelinové pochvy.

Myelinová pochva má lamelózní strukturu, skládá se ze střídajících se vrstviček proteinů a lipidů. Lipidová složka bývá při standardním histologickém zpracování zčásti odstraněna. Myelin v centrálním nervovém systému obsahuje dvě hlavní bílkoviny: myelinový bazický protein a proteolipidový protein.

Průkaz myelinu se uplatňuje při diagnostice demyelinizačních procesů vzniklých na základě infekčních, toxických nebo alergických příčin, při diagnostice vývojových poruch myelinizace a v experimentech. Metod průkazu myelinu existuje velká řada, my jsme hledali takové, které lze použít na vzorky fixované formolem a zalité do parafínu. Jako první se začal používat hematoxylin, později luxolová modř a další barviva. Z historických důvodů (některé metody byly publikovány již ke konci 19. století) existuje mnoho různých receptur, my jsme zpracovali metody, používající hematoxylin a luxolovou modř, jejichž receptury jsme našli ve třech různých zdrojích (*John D. Bancroft, Marilyn Gamble: Theory and Practice of Histological Techniques, Fifth Edition, 2002*, v dalším textu bude použita zkratka TP; *John D. Bancroft, Harry C. Cook, R. W. Stirling, David R. Turner, Manual of Histological Techniques and their Diagnostic Application, 1994*, dalším textu bude použita zkratka MHT; *George Clark, Staining Procedure, Fourth Edition 1981*, v dalším textu bude použita zkratka SP)

První z možností neurohistologického barvení myelinových pochev nervových vláken je použití speciálních modifikací barvení hematoxylinem. Hematoxylin je přírodní barvivo, které se extrahuje ze dřeva stromu *Haematoxylon campechianum*. Hematoxylin sám o sobě nebarví, je nutná jeho oxidace na hematein. Při barvení se využívá mořidlo, nejčastěji kamenec (podvojný síran) železitoamonný, popř. chlorid železitý. Mořidlo vytváří s molekulami barviva cheláty (cyklické sloučeniny), jejich přítomnost zvyšuje specifičnost a intenzitu barvení.

Tyto metody využívají regresivní postup barvení, to znamená, že preparát přebarvíme a přebytečné barvivo odstraníme v procesu diferenciace za současné kontroly pod mikroskopem.

V praxi se používají dva možné postupy barvení.

V prvním postupu se mořidlo přidává přímo do barvicího roztoku, tím je alkoholový roztok hematoxylinu. Moření tkáně a tvorba chelátových sloučenin probíhá tedy během samotného procesu barvení, čímž se metoda podstatně zkracuje. Následujícím krokem je diferenciace přebytečného barviva.

Konkrétní rozdíly mezi metodami, například rozdílná doba a teplota působení barvicího roztoku jsou uvedeny v tabulce č. 1.

Procedura	**Weilova metoda**, zdroj:TP	**Weilova metoda**, zdroj:SP	**železitý hematoxylin**, zdroj:SP
Barvicí roztok	10 % alkoholový roztok hematoxylinu 4 % roztok kamence železitoamonného destilovaná voda	hematoxylin 95/100 % ethylalkohol 4 % roztok kamence železitoamonného destilovaná voda	10 % alkoholový roztok hematoxylinu $FeCl_3 . 6 H_2O$ - 10% v 3 % roztoku HCl destilovaná voda
Působení čas/ stupně	10 – 45 min / 50 – 60 º C	20 min / pokojová teplota	10 min / pokojová teplota
Diferenciace	**1.** 4 % roztok kamence železitoamonného **2.** Weigertův diferenciační roztok	**1.** 4 % roztok kamence železitoamonného **2.** Weigertův diferenciační roztok	**1.** Weigertův diferenciační roztok

Tabulka č. 1: Metody používající hematoxylin I.

Druhý typ průkazu spočívá v tom, že moření v roztoku kamence je samostatný krok a předchází barvicímu procesu. Barvicí roztok je opět alkoholový roztok hematoxylinu, navíc obsahuje uhličitan lithný. I v těchto metodách následuje po přebarvení odstranění přebytečného barviva v procesu několikastupňové diferenciace.

Rozdíly mezi metodami lze porovnat v tabulce č. 2.

Procedura	**Loyezova metoda**, zdroj:MHT	**Pal – Weigertova metoda**, zdroj:SP
Mořidlo	kamenec železitoamonný	kamenec železitoamonný
Doba působení	přes noc	2 – 24 hod
Barvicí roztok	10 % hematoxylin roztok uhličitanu lithného	10 % hematoxylin roztok uhličitanu lithného
Působení čas / stupně	2 - 4 hod/ 56 ºC přes noc / pokojová teplota	1 – 2 hod / pokojová teplota
Diferenciace	**1.** kamenec železitoamonný **2.** borax - ferrikyanid	**1.** kamenec železitoamonný **2.** 0,4 % roztok manganistanu draselného **3.**1 % kys. štavelová + 1 % siřičitan sodný **4.** nasycený roztok uhličitanu lithného

Tabulka č. 2: Metody používající hematoxylin II.

Dalším barvivem používaným k průkazu myelinových pochev je luxolová modř (Luxol fast blue). Chemicky se jedná o měďnatou sloučeninu ftalocyaninu (podobně jako alciánová modř a methasolová rychlá modř), a má silnou afinitu k fosfolipidovým a cholinovým bazím, proto barví myelin.

Na rozdíl od metod založených na hematoxylinu zde používáme barvení přímé, bez moření. Okyseleným alkoholovým barvicím roztokem tkáň přebarvíme a následně diferencujeme, jedná se tedy opět o regresivní barvení. Dobarvení jader kontrastním barevným tónem je u této metody vhodné a poskytuje přehlednější výsledek.

V tabulce č. 3 můžeme porovnat konkrétní rozdíly mezi procedurami, pocházejícími z různých zdrojů. Ty jsou markantní především v čase působení barvicího roztoku.

Procedura	**Modifikovaná Luxol fast blue**, zdroj:MHT	**Luxol fast blue barvení**, zdroj:TP	**Luxol Fast blue MBS**, zdroj:SP
Barvicí roztok	Luxol fast blue MBS metanol kyselina chlorovodíková	Luxol fast blue MBS metanol kyselina octová	Luxol fast blue MBS metanol kyselina octová
Působení čas / stupně	1 hod / pokojová teplota	2hod /60 ºC přes noc /37 ºC	16-24 hod /56 ºC
Diferenciace	**1.** uhličitan lithný	**1.** uhličitan lithný **2.** 95 % alkohol	**1.** uhličitan lithný **2.** 70 % alkohol
Doporučené dobarvení	neutrální červeň	kresylová violeť	Darrow červeň

Tabulka č. 3: Metody používající luxolovou modř

3. Metodika

Hlavním úkolem histologické laboratoře je zpracování odebraného materiálu a zhotovení histologických preparátů určených k mikroskopickému vyšetření. Obecný postup je pro všechny námi testované barvicí procedury shodný. Důležité je dbát během celého procesu na řádné označení materiálu.

3.1. Odběr a zpracování vzorků míchy

Materiál, na kterém jsme testovali jednotlivé barvicí techniky, byl získán z laboratorních potkanů, na kterých byly prováděny experimenty. Zvířata byla po anestezii perfundována 10 % formolem (= 4 % roztok formaldehydu). Poté byla z páteřního kanálu vyňata mícha. Následovala imerzní fixace v 10 % formolu po dobu 3 týdnů.

Aby bylo možné materiál nakrájet na histologické řezy, byly vzorky zality do parafínu. Zalévání do parafínu se skládá ze čtyř základních kroků: odvodnění, prosycení intermédiem, prosycení parafínem, vlastní zalití.

Samotnému zalévání do parafínu předchází nejprve odvodnění. Při odvodnění je ve vzorku nahrazena voda odvodňovacím médiem. Používají se k tomu lázně etanolu o vzestupné koncentraci, počáteční koncentrace závisí na množství vody ve vzorku. Naše vzorky byly odvodněny podle následujícího schématu.

Postup deparafinace:

50 % alkohol	24 hod.
70 % alkohol	72 hod.
80 % alkohol	24 hod.
90 % alkohol	24 hod.
96 % alkohol	24 hod.
aceton	5 hod.

Tento odvodňovací postup byl výrazně delší než je běžné odvodňovací schéma uváděné v příručkách, ale materiál (nervová tkáň) vyžaduje důkladné odvodnění, aby bylo možné nakrájet kvalitní řezy.

Po odvodnění následovalo prosycení intermédiem, látkou, se kterou se mísí alkohol i parafín. Intermédium nahradí ve vzorku alkohol a umožní pronikání parafínu do tkáně, k tomuto účelu slouží běžná organická rozpouštědla. V našem případě jsme použili tři lázně benzenu po 10 minutách.

Prosycení vzorků tekutým parafínem proběhlo při teplotě 58 ºC ve dvou následujících parafínových lázních. První lázeň trvala 24 hodin, druhá 8 hodin.

Vzorky byly zality parafínem v zalévací komůrce. Po okrojení přebytečného parafínu a přitmelení na nosič byly na mikrotomu typu HM 304 E (MIKROM Laborgeräte, Walldorf, Germany) krájeny řezy o tloušťce 7 µm.

Ukrojené parafínové řezy byly přeneseny na podložní skla o standardní velikosti, potřená směsí bílku s glycerinem. Na kapce destilované vody byly řezy na vyhřívané ploténce napnuty. Před dalším zpracováním byly řezy sušeny 24 hodin při 37 ºC.

3.2. Barvení

K barvení byly řezy připraveny v procesu deparafinace.

Postup deparafinace:

xylen I.	5 minut
xylen II.	5 minut
alkohol I.	5 minut
alkohol II.	5 minut

Jelikož jsou všechny barvicí roztoky alkoholové, nebylo nutné převést řezy do vody.

3.2.1. Metody používající hematoxylin I.

První tři uvedené postupy patří mezi metody používající k barvení hematoxylin smíchaný v barvicím roztoku s mořidlem.

Patří k nim:

1. Weilova metoda pro barvení myelinových pochev (Weil 1928), zdroj: TP
2. Weilovo barvení k znázornění myelinových pochev, modifikace: Berube, Powers a Clark (1965), původně: Weil (1928), zdroj: SP
3. Železitý hematoxylin, původně: Heidenhain (1892), modifikace: Mayer (1899), Weigert (1904), Verhoeff (1908), Weil (1928), zdokonaleno: Spooner, Read a Clark (1979), zdroj: SP

1. Weilova metoda pro barvení myelinových pochev (Weil 1928), Zdroj: Theory and Practice of Histological Techniques

Fixace:

slaný formol nebo Bakerova tekutina

Barvicí roztok:

4% vodný roztok kamence železitoamonného 50 ml

50 ml 1% hematoxylinu připraveného z 10% alkoholového hematoxylinu (5ml) a destilované vody (45ml)

Smíchat dohromady bezprostředně před použitím.

Diferenciační roztoky:

1. 4% roztoku kamence železitoamonného
2. Weigertův diferenciační roztok

ferrikyanid draselný	12,5 mg
borax	2,5 mg
destilovaná voda	100 ml

Pracovní postup:

1. Opláchnout řezy v destilované vodě.
2. Barvení v barvicím roztoku 10-45 min při 50-60º C.
3. Vyprání pod tekoucí vodou.

4. Diferenciace v 4 % roztoku kamence železitoamonného, pouze tak dlouho dokud rozlišujeme šedou hmotu nebo degenerovaná místa.
5. Vyprání v několika lázních destilované vody.
6. Dokončení diferenciace ve Weigertově diferenciačním roztoku.
7. Vyprání v několika lázních destilované vody, následně pod tekoucí vodou.
8. Odvodnění v alkoholu, projasnění v xylenu, zamontování do Entelanu.

Výsledek:

myelin	černý
pozadí	žluté

2. Weilovo barvení k znázornění myelinových pochev, modifikace: Berube, Powers a Clark (1965) původně: Weil (1928), Zdroj: Staining Procedures

Fixace:
10% formol

Barvicí roztok:
A: Hematoxylin 1 g, etylalkohol (buď 95 % nebo 100 %) 100 ml, tento roztok může být použit okamžitě nebo uchováván po delší dobu)
B: kamenec železitoamonný 4 mg, destilovaná voda 100 ml

Diferenciační roztoky:
1. B: kamenec železitoamonný
2. C: Weigertův diferenciační roztok:

Pracovní postup:
1. Oplach v destilované vodě.
3. Do kyvety s nakrájenými řezy se nalijí 2 díly vody, 1díl roztoku A, 1 díl roztoku B a důkladně se promíchá (vytvořená sraženina není na závadu). Barvení 20 minut.
4. Vyprání ve vodě.
5. Diferenciace v roztoku B dokud se nedá rozlišit šedá a bílá hmota.

6. Důkladné vyprání pod tekoucí vodou a poté v destilované vodě je důležité, protože železité ionty Fe^{3+}přenesené do druhého diferenciačního roztoku mohou vytvořit permanentní modrou sraženinu a znehodnotit řezy.
7. Dokončit diferenciaci v roztoku C.
8. Důkladně vyprat v několika lázních vody. Je možné dobarvení Darrow červení.
9. Odvodnění v alkoholu, projasnění v xylenu, zamontování do Entelanu.

Výsledek:

myelinové pochvy	tmavě modré až černé
šedá hmota	nažloutlá až bezbarvá

3. Železitý hematoxylin: původně Heidenhain (1892), modifikace: Mayer (1899), Weigert (1904), Verhoeff (1908), Weil (1928), zdokonaleno: Spooner, Read a Clark (1979), Zdroj: Staining Procedures

Barvicí roztok:

Hematoxylin -10 % v alkoholu (buď 95 % nebo 100 %)	4ml
10 % hexahydrát chloridu železitého v 3 % vodném roztoku HCl	4ml
Destilovaná voda k přípravě	50 ml

Diferenciační roztok:
1. Weigertův diferenciační roztok

Pracovní postup:
1. Barvicí roztok smíchat bezprostředně před použitím, barvení 10 minut.
2. Důkladné vyprání ve vodě, poslední dvě lázně v destilované vodě.
3. Diferenciace ve Weigertově diferenciačním roztoku.
4. Praní v destilované vodě, poté v tekoucí vodě.
5. Možné dobarvení.
6. Odvodnění v alkoholu, projasnění v xylenu, zamontování do Entelanu.

Výsledek:

myelin	černý
šedá hmota	zlatavě hnědá

3.2.2. Metody používající hematoxylin II.

Následující dva postupy popisují barvení hematoxylinem, kterému předchází moření tkáně mořidlem.

Patří k nim:

1. Loyezova metoda (Loyez 1910), zdroj: MHT
2. Pal – Weigertova metoda (Clark a Ward 1934), (původně: Pal 1886, modifikováno: Weigert 1884, 1885), zdroj: SP

1. Loyezova metoda (Loyez 1910), Zdroj: Manual of Histological Techniques and their Diagnostic Application

Mořidlo:

4% vodný roztok kamence železitoamonného

Barvicí roztok:

10% alkoholový hematoxylin

(oxidace stáním po několik týdnů) 10 ml

destilovaná voda 90 ml

nasycený vodný roztok uhličitanu litného 4 ml

Diferenciační roztoky:

1. 4% vodný roztok kamence železitoamonného
2. roztok 2g boraxu a 2,5 g ferrikyanidu draselného ve 200 ml destilované vody

Pracovní postup:

1. Odparafínování.
2. Moření v roztoku kamence železitoamonného přes noc při pokojové teplotě.
3. Praní ve vodě po dobu několika minut.
4. Barvení v hematoxylinu buď 2-4 hodiny při 56ºC nebo přes noc při pokojové teplotě.
5. Praní ve vodě.
6. Diferencování přebytečného barviva v roztoku kamence železitoamonného.
7. Praní ve vodě.
8. Pokračování diferenciace v roztoku borax-ferrikyanidu, dokud není pozadí světlé.
9. Je možné dobarvení v 1 % roztoku eosinu po dobu 1 minuty.
10. Praní ve vodě.
11. Odvodnění v alkoholu, projasnění v xylenu, zamontování do Entelanu.

Výsledek:

červené krvinky, normální myelin, jádra	modro-černá
pozadí	bezbarvé, pokud nebylo dobarvováno
	růžové, pokud bylo dobarvováno

2. Pal – Weigertova metoda (Clark a Ward 1934), (původně Pal 1886, modifikováno: Weigert 1884, 1885), Zdroj: Staining Procedures

Fixace:

10 % formol, eventuelně s 2 % NH_4Br

Mořidlo:

4% roztok síranu železitoamonného

Barvicí roztok:

A. nasycený vodný roztok uhličitanu lithného 7 ml, voda 93 ml

B. hematoxylin 1 g, absolutní etylalkohol 10 ml, (95% alkohol také vyhovuje). Roztok nevyžaduje zrání.

Diferenciační roztoky:

1. 4% roztok síranu železitoamonného
2. 4% vodný roztok manganistanu draselného
3. vodný roztok 1% kyseliny šťavelové a 1% síranu sodného
4. nasycený vodný roztok uhličitanu lithného

Pracovní postup:

1. Moření řezů 2-24 hodin ve 4 % roztoku síranu železitoamonného.
2. Praní pod tekoucí vodou
3. Barvení v barvicím roztoku (1 díl roztoku A a 9 dílů roztoku B) 1-2 hodiny.
4. Praní 2-3 minuty pod tekoucí vodou
5. Částečné odbarvení v roztoku síranu železitoamonného (dokud nejsou šedá a bílá hmota rozeznatelné, čas se řídí intenzitou zbarvení).
6. Praní 2-3 minuty pod tekoucí vodou
7. Diferenciace v 0,4% vodném roztoku manganistanu draselného, dokud není šedá a bílá hmota jasně rozlišitelná, když se podíváme proti světlu. Řezy jsou po této lázni zbarveny hnědě.
8. Rychle opláchnout ve vodě.
9. Dokončit odbarvení ve vodném roztoku 1% kyseliny šťavelové a 1% síranu sodného (draselného) smíchat bezprostředně před použitím v poměru 1:1, šedá hmota by měla být úplně jasná a bezbarvá (kromě míst, kde obsahuje myelinizovaná vlákna)
10. Praní 2-3 minuty pod tekoucí vodou
11. Prát 5 a více minut v roztoku A, aby se obnovilo modré zbarvení, ztracené při odbarvování.
12. Důkladné vyprání pod tekoucí vodou
13. Možno dobarvit.
14. Odvodnění v alkoholu, projasnění v xylenu, zamontování do Entelanu.

Výsledek:

myelinové pochvy	tmavě modré
ostatní struktury	neobarvené, pokud nebylo dobarvováno

3.2.3. Metody používající luxolovou modř

Následující tři laboratorní postupy popisují metody, které používají k barvení myelinu luxolovou modř (Luxol fast blue MBS).

Patří k nim:

1. Modifikovaná metoda barvení luxolovou modří (Klüver & Barrera 1953, Ainge et al 1969), zdroj: MHT
2. Metoda barvení luxolovou modří (Klüver a Barrera ,1953), Zdroj: Staining Procedures, zdroj: TP
3. Metoda barvení luxolovou modří (Klüver a Barrera ,1953), Zdroj: Staining Procedures zdroj: SP

1. Modifikovaná metoda barvení luxolovou modří (Klüver & Barrera 1953, Ainge et al 1969), Zdroj: Manual of Histological Techniques and their Diagnostic Application

Barvicí roztok:

Luxol fast blue MBS	0,1 g
metanol	100 ml
1,5 M kyselina chlorovodíková	0,5 ml

Diferenciační roztok:

1. 0,05 % vodný roztok uhličitanu lithného

Pracovní postup:

1. Barvení deparafínovaných řezů barvicím roztokem1 hodinu při pokojové teplotě.
2. Praní ve vodě.
3. Diferenciace v roztoku uhličitanu litného po dobu 20 sekund, nebo dokud není pozadí světlé.
4. Praní ve vodě.
5. Dobarvení v 1 % vodném roztoku neutrální červeni 5 minut.
5. Praní ve vodě.

6. Odvodnění v alkoholu, projasnění v xylenu, zamontování do Entelanu.

Výsledek:

erytrocyty, myelin	modré až purpurové,záleží na intenzitě dobarvení
jádra a Nisslova substance	červené
pozadí	bezbarvé

2. Metoda barvení luxolovou modří (Klüver a Barrera,1953) Zdroj: Theory and Practice of Histological Techniques

Fixace:

Formol

Barvicí roztok:

Luxol fast blue MBS 1g

metanol 1000ml

10% kyselina octová 5 ml

Diferenciační roztoky:

1. 0,05% roztok uhličitanu lithného
2. 95% alkohol

Pracovní postup:

1. Odparafínované řezy barvit v barvicím roztoku luxolové modří buď 2 hodiny při 60ºC nebo přes noc při 37 ºC.

3. Praní v 70 % alkoholu.

4. Praní pod tekoucí vodou.

5. Diferenciace v nasyceném roztoku uhličitanu lithného, dokud se nedá rozlišit šedá a bílá hmota. Na místo toho můžeme použít 0,05% uhličitan lithný a po něm 95% alkohol. Diferenciace je takto snazší.

6. Praní pod tekoucí vodou.

7. Kontrola diferenciace pod mikroskopem. Opakovat krok 5, pokud je nutné.

8. Doporučené dobarvení v roztoku kresylové violeti.

9. Odvodnění v alkoholu, projasnění v xylenu, zamontování do Entelanu.

Výsledek:

myelin	modrý/ zelený
buňky	fialové/ růžové, pokud bylo provedeno dabarvení

3. **Metoda barvení luxolovou modří (Klüver a Barrera,1953)** Zdroj: Staining Procedures

Fixace:
10% formol

Barvicí roztok:
Luxol fast blue MBS (du Pont) 1g, 95 % alkohol 1000 ml. Po rozpuštění přidat 10 % kyselinu octovou 5 ml, Přefiltrovat před použitím. Tento roztok je stabilní rok a více.

Diferenciační roztoky:

1. 0,05 % roztok uhličitanu lithného
2. 70 % alkohol

Pracovní postup:
1. Barvení odparafínovaných řezů v barvicím roztoku při 16 – 24 hodin při 57ºC.
2. Vyprat přebytek barviva v 95 % alkoholu a dobře vyprat ve vodě.
3. Diferencování ponořením jednotlivých řezů na několik sekund do 0,05 % roztoku uhličitanu lithného. Poté vyprat v několika lázních 70 % alkoholu a přemístit do destilované vody. Kritická diferenciace nastává v alkoholu a nesmí být přílišná. Proces se opakuje, pokud je to potřeba, za kontroly v mikroskopu, dokud není bílá hmota zelenomodrá oproti bezbarvé šedé hmotě.
5. Důkladné vyprání destilovanou vodou.
6. Doporučené dobarvení Darrow červení.
7. Odvodnění v alkoholu, projasnění v xylenu, zamontování do Entelanu.

Výsledek:

vlákna	modrá

Každá z receptur používá k dobarvení jiné kontrastní barvivo. My jsme u všech procedur s luxolovou modří použili k dobarvení roztok jádrové červeně, připravený podle návodu z učebnice pro zdravotnické školy *Z. Vacek: Histologie a histologická technika, Avicenum, 1972*.

Rozpustili jsme za tepla 0,5 g jádrové červeně ve100 ml 5 % roztoku síranu hlinitého a po vychladnutí přefiltrovali. Řezy jsme dobarvovali 3 – 5 min.

3.3. Dokončení přípravy preparátů a dokumentace

Po obarvení preparátů jsme pokračovali u všech testovaných procedur stejně. Řezy jsme odvodnili ve dvou lázních 96 % alkoholu po 5 minutách a lázni karboxylenu.

Následovalo projasnění ve dvou lázních xylenu po 5 minutách. Projasněné řezy jsme zamontovali pod krycí sklíčko montovacím médiem Entelan.

Zhotovené histologické preparáty jsme fotografovali při objektivním zvětšení 40x (NA objektivu = 0,65) mikroskopem Leica DMLB pomocí programu IM500.

4. Výsledky a diskuze

4.1. Metody využívající hematoxylin I.

Metody, při kterých se k barvení používá směs hematoxylinu a mořidla (kamenec železitoamonný, chlorid železitý), byly poměrně snadné a nikterak časově náročné. K moření tkáně zde dochází během barvení, tím se výrazně zkrátí celý čas potřebný k barvicí proceduře.

1. Weilova metoda pro barvení myelinových pochev (Weil 1928), Zdroj: Theory and Practice of Histological Techniques

Při testování Weilovy metody, jak je uvedena v TP, jsme se rozhodli pro barvicí čas 45 minut, kyvetu jsme umístili do termostatu při 56 ºC. Chtěli jsme porovnat rozdíl mezi delší dobou působení při zvýšené teplotě oproti Weilově metodě, jejíž receptura je uvedena v SP. V tomto návodu je barvicí čas pouze 20 minut, a to při pokojové teplotě.

Barvicí roztok, skládající se z 1% alkoholového roztoku hematoxylinu, destilované vody a kamence je nutné opravdu dobře promíchat, protože rozdílná hustota roztoků kamence a hematoxylinu způsobí rozdílnou sytost obarvení mezi horním a dolním koncem podložního skla, a tím i preparátu, které jsou v kyvetě nastojato.
Dvoustupňová diferenciace nebyla náročná, není zapotřebí dlouhé praxe. Optimálního stupně diferenciace bylo dosaženo až po použití Weigertova diferenciačního roztoku.

Dobarvení nebylo nutné, protože buňky a jejich jádra zůstaly přibarveny.

Výsledek:
Myelin je obarven sytě modročerně. Žlutohnědý nádech cytoplazmy spolehlivě odliší buňky od vláken (obr.1a, 1b).

2. Weilovo barvení k znázornění myelinových pochev, modifikace: Berube, Powers a Clark (1965) původně: Weil (1928), Zdroj: Staining Procedures

Tato receptura uvádí barvicí čas 20 minut při pokojové teplotě. Na rozdíl od Weilovy metody ze zdroje TP je doporučeno nejprve vložit do kyvety podložní skla s řezy a poté do ní postupně nalít jednotlivé složky barvicího roztoku. Tato situace neumožňuje důkladné

promíchání, a tak špatně promísené roztoky kamence a hematoxylinu vytvořily v kyvetě dvě různé vrstvy (dolní světlejší, horní tmavší) a preparát byl nerovnoměrně obarven. Je tedy lepší nejprve jednotlivé složky barvicí roztoku důkladně promíchat a až poté vložit řezy.

Dvoustupňová diferenciace stejná jako u předchozí metody poskytla dobrý výsledek. Stejně tak nebylo nutné dobarvit.

Výsledek:

Výsledek barvení myelinu byl opět modročerný, ale nepatrně světlejší nežli v předchozí modifikaci. Buňky se lišily svým žlutohnědým barevným tónem od modročerných vláken (obr. 2a, 2b).

Tyto dva postupy jsou, ačkoliv barvení probíhá u jednoho postupu déle a při zvýšené teplotě nežli u druhého, ve svém výsledku zcela srovnatelné a poskytují dobré obarvení myelinových pochev.

3. Železitý hematoxylin, původně Heidenhain (1892), modifikace: Mayer (1899), Weigert (1904), Verhoeff (1908), Weil (1928), zdokonaleno: Spooner, Read a Clark (1979), Zdroj: Staining Procedures

Tato procedura je časově nenáročná, barvení neprobíhá při zvýšené teplotě. Připravený barvicí roztok může být použit okamžitě a samotné barvení trvá pouhých 10 minut.

Diferenciace přebytečného barviva je jednoduchá, probíhá jednostupňově ve Weigertově diferenciačním roztoku. Barvivo se vymývá rychleji nežli v předchozí metodě, je třeba tuto skutečnost vzít v úvahu.

Dobarvení jsme neprováděli, v receptuře uváděno nebylo. Výsledek byl i bez dobarvení dobrý.

Výsledek:

Myelin je obarven černě, černá jsou i buněčná jádra a Nisslova substance, cytoplazma je žlutohnědá (obr. 3a, 3b).

Vysvětlivky k obr.1 – 3:

Obr. 1: Průkaz myelinu podle Weilovy metody uvedené v Theory and Practice of Histological Techniques. Modročerný výsledek barvení myelinu kontrastuje s lehce přibarvenými buňkami předního rohu míšního (obr. 1a). Myelinová pochva silných vláken zadních provazců míšních je výrazně obarvena (obr. 1b). Měřítka = 50 µm.

Obr. 2: Průkaz myelinu podle Weilovy metody uvedené ve Staining Procedures. Modročerný výsledek barvení myelinu vytváří dobrý kontrast k lehce přibarveným buňkám předního rohu míšního (obr. 2a). Myelin na povrchu vláken zadních provazců míšních je dobře znázorněn (obr. 2b). Měřítka = 50 µm.

Obr. 3: Průkaz myelinu železitým hematoxylinem podle receptury z manuálu Staining Procedures. Znázornění myelinu v šedočerném tónu je dobře viditelné při malém (obr. 3a) i při větším zvětšení (obr. 3b). Měřítka = 50 µm.

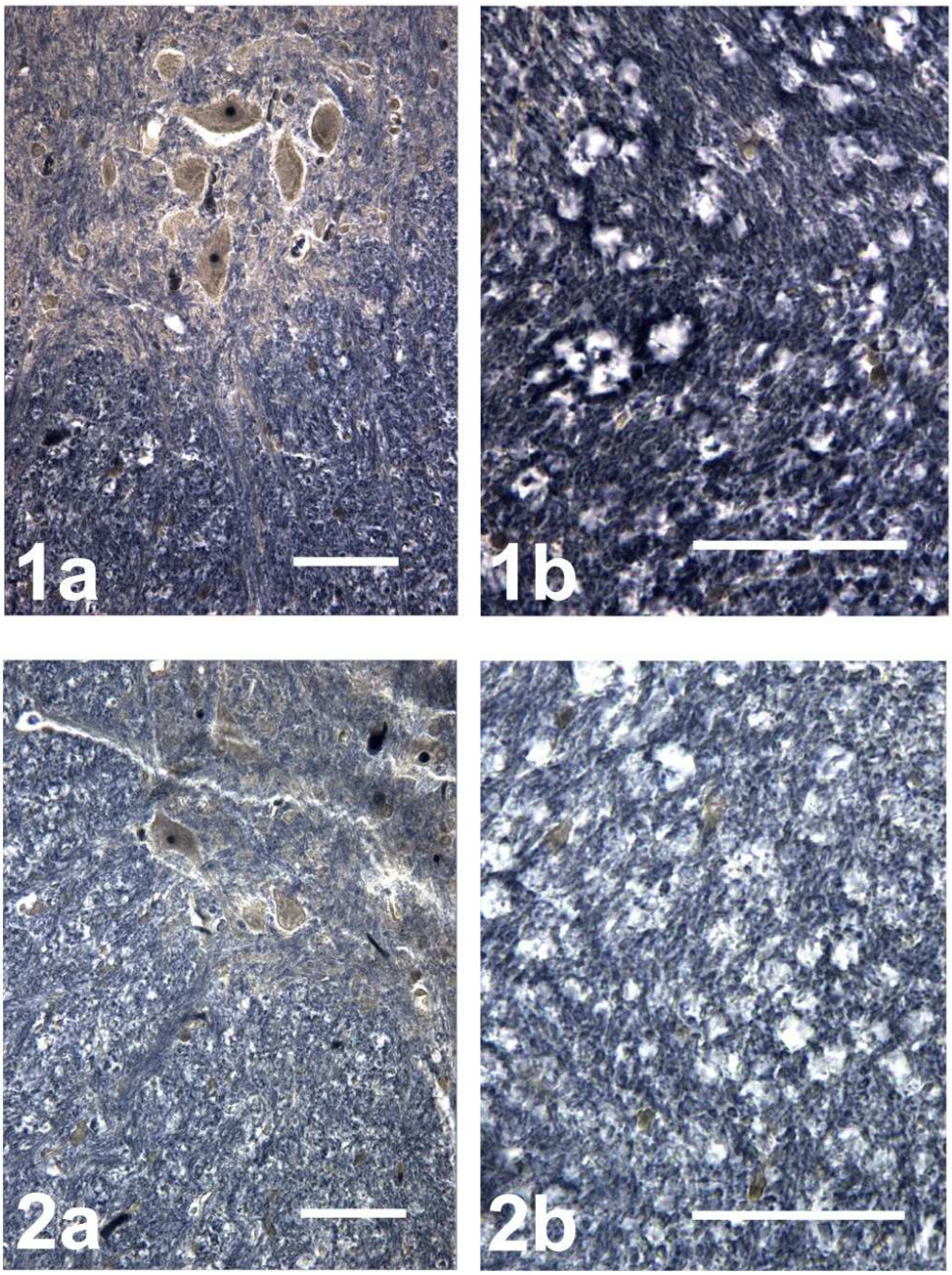
1a
1b
2a
2b

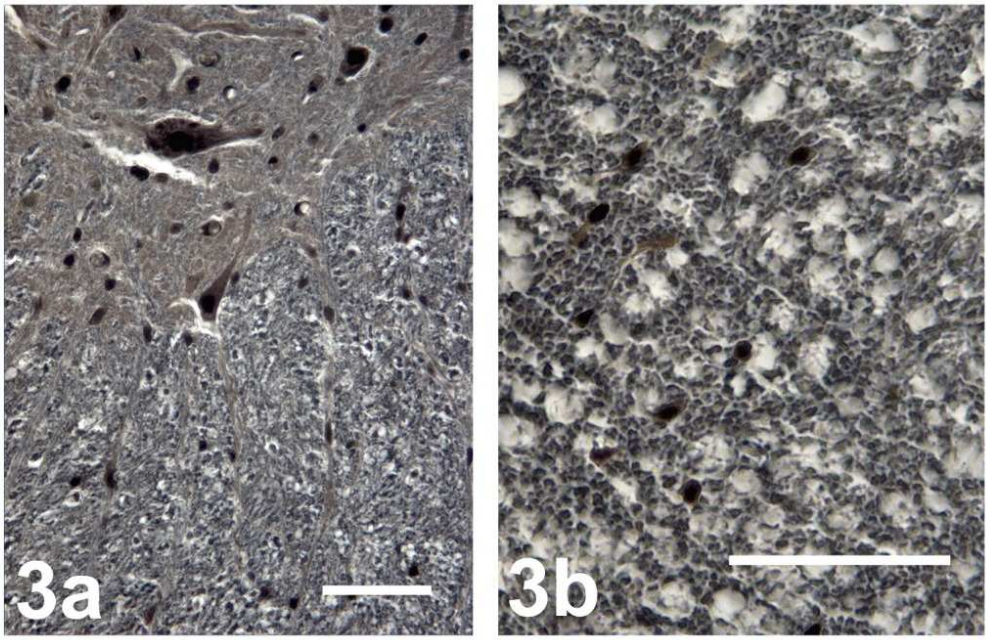
3a
3b

4.2. Metody používající hematoxylin II.

Z metod, kde moření předchází barvení, jsme testovaly metodu Loyezovu a Pal-Weigertovu.

1. Loyezova metoda (Loyez 1910), Zdroj: Manual of Histological Techniques and their Diagnostic Application

Nejprve jsme řezy mořili v roztoku kamence 18 hodin.

Ze dvou možností doporučených v receptuře jsme zvolili kratší postup barvení, 3 hodiny při 56 º C. Druhá varianta, barvení přes noc při pokojové teplotě, se nám jevila jako příliš časově náročná.

V receptuře je uveden 10 % alkoholový roztok hematoxylinu, který by měl zrát několik týdnů. Místo toho jsme použili připravený Harrisův hematoxylin.

Dvoustupňová diferenciace nevyžadovala větší zkušenosti s danou procedurou.

Dobarvení nebylo provedeno.

Výsledek:
Myelin byl obarven sytě modročerně, buňky získaly hnědé zbarvení (obr. 4a, 4b).

2. Pal – Weigertova metoda (Clark a Ward 1934), (původně Pal 1886, modifikováno: Weigert 1884, 1885), Zdroj: Staining Procedures

Také tato metoda vyžaduje mnohahodinové moření tkáně, v našem pokusu trvalo zhruba 18 hodin.

Po obarvení v roztoku hematoxylinu a uhličitanu lithného následuje diferenciace, která je složena ze 4 kroků. Jak ukázala naše zkušenost, jedná se o velmi problémovou část metody, protože správně odhadnout dobu, po kterou je nutné preparát odbarvovat v tolika diferenciačních roztocích, vyžaduje značnou zkušenost s touto metodou. Z toho důvodu je náš dosažený výsledek nevyhovující.

Výsledek:

Pouze erytrocyty a jadérka v jádrech buněk zůstaly černě obarveny a nepatrně přibarvena byla těla buněk. Myelin, na který je toto barvení koncipováno, prokázán nebyl (obr. 5). Vezmeme li v úvahu časovou náročnost, komplikovanou diferenciaci a nejistý výsledek, pak tuto metodu musíme považovat za nejméně vyhovující z metod, které jsme testovali.

Vysvětlivky k obr. 4, 5:

Obr. 4: Znázornění myelinu Loyezovou metodou podle receptury v Manual of Histological Techniques and their Diagnostic Application. Myelinové pochvy jsou modročerné, což kontrastuje s hnědým přibarvením těl buněčných (obr. 4a). Myelinové pochvy vláken zadních provazců jsou výrazně obarvené (obr. 4b). Měřítka = 50 µm.

Obr. 5: Znázornění myelinu Pal – Weigertovou metodou provedené podle receptury ze Staining Procedures. Několikastupňový diferenciační proces razantně vymyl barvivo, takže zůstaly obarveny pouze červené krvinky a jadérka v jádrech buněk. Měřítko = 50 µm.

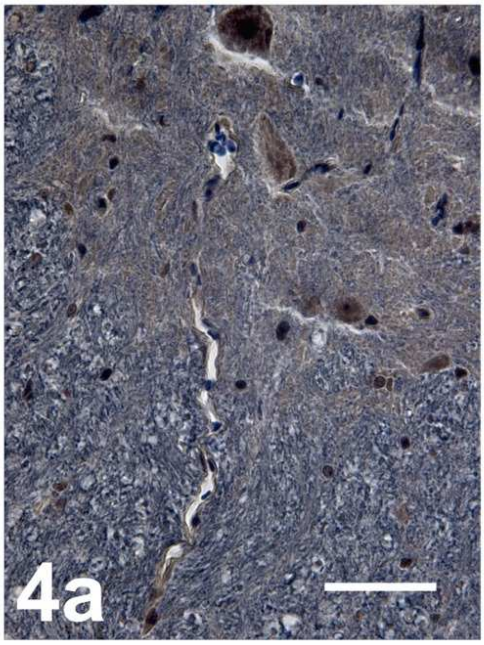
4a

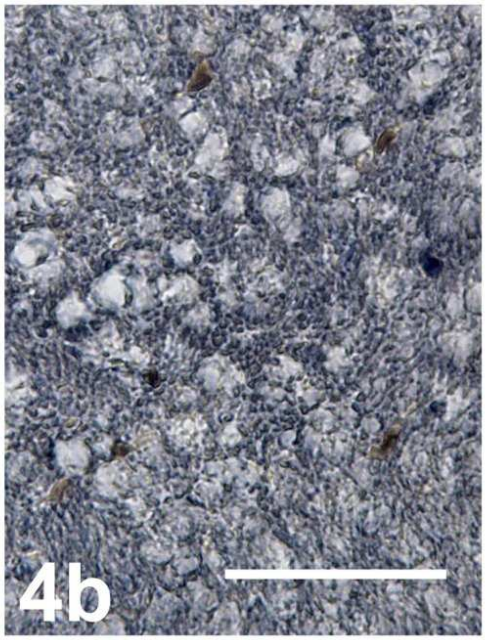
4b

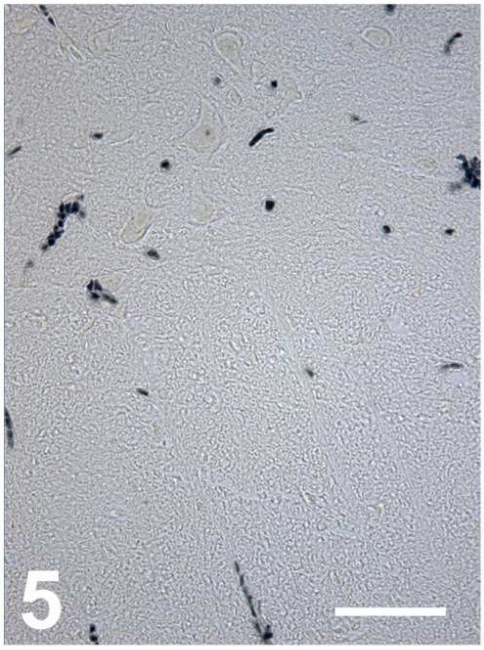
5

4.3. Metody používající luxolovou modř (Luxol fast blue)

1. Modifikovaná metoda barvení luxolovou modří (Klüver & Barrera 1953, Ainge et al 1969), Zdroj: Manual of Histological Techniques and their Diagnostic Application

Receptura z manuálu MHT, stejně jako ostatní použité obsahuje dva základní kroky, barvení a diferencování. Barvicí čas je krátký, 1 hodina při pokojové teplotě.

Diferenciace probíhá rychle pravděpodobně proto, že vzhledem ke kratšímu času barvení se na struktury naváže méně barviva pevnou vazbou. Proto dosažení optimálního výsledku barvení vyžaduje větší zkušenost.

Výsledek:
Myelin se obarvil slabě modře, navíc dobarvení jádrovou červení v podstatě překrylo slabé obarvení luxolovou modří a celkový výsledek není uspokojivý (obr. 6a, 6b).

2. Metoda barvení luxolovou modří (Klüver a Barrera, 1953), Zdroj: Theory and Practice of Histological Techniques

Tato procedura vyžaduje dvouhodinové barvení při 60 ºC (nebo jako alternativu barvení přes noc při 37 ºC). Z metod založených na barvení luxolovou modří poskytla nejlepší výsledek za přiměřené pracovní investice.

Diferenciace prováděná v 0,05 % roztoku uhličitanu lithného a v 95 % alkoholu neprobíhala příliš rychle, takže bylo možné dobře odhadnout její optimální dobu.

Výsledek:
Myelin se obarvil sytě tyrkysově modře, po dobarvení jádrovou červení buněčná jádra, Nisslova substance a cytoplazma buněk měly kontrastní červené nebo růžové zbarvení (obr. 7a, 7b).

3. Metoda barvení luxolovou modří (Klüver a Barrera, 1953), Zdroj: Staining Procedures

Časově nejnáročnější postup barvení myelinu luxolovou modří obsahuje receptura popsaná v SP. Barvení probíhalo přes noc při 57 ºC. Ačkoliv jsme kyvety dobře přikryli, došlo k částečnému odpaření barvicího roztoku a intenzivnímu zabarvení skla kyvet, které nešlo mytím odstranit.

Doporučený postup diferenciace je ponoření řezů do 0,05 % roztoku uhličitanu lithného po dobu několika sekund a po oplachu v 70 % alkoholu a destilované vodě jsme preparáty zkontrolovali v mikroskopu. Diferenciaci bylo nutné opakovat, jelikož šedá a bílá hmota nebyla po prvním kroku dobře rozlišitelná. Odstranění přebytečného barviva vyžaduje delší nebo opakovanou diferenciaci, a je tedy závislé na předchozích zkušenostech s metodou, zejména při diferenciaci v alkoholu.

Výsledek:
Myelinové pochvy jsou obarveny sytě tyrkysově modře, dobarvením jádrovou červení získají buňky kontrastní barevný tón (obr. 8a, 8b). Výsledek je srovnatelný s postupem, který využívá 2 hodinové barvení. Není proto důvodu provádět barvení přes noc, když nám stejně kvalitní výsledek poskytne i barvení kratší.

Vysvětlivky k obr. 6 – 8:

Obr. 6: Znázornění myelinu luxolovou modří podle receptury z Manual of Histological Techniques and their Diagnostic Application. Světle modré obarvení myelinových pochev modifikovalo dobarvení jádrovou červení (obr. 6a, 6b).
Měřítka = 50 µm.
Obr. 7: Znázornění myelinu luxolovou modří podle receptury z Theory and Practice of Histological Techniques. Sytě tyrkysově modré zbarvení myelinových pochev výrazně kontrastuje s dobarvením jádrovou červení (7a, 7b). Měřítka = 50 µm.
Obr. 8: Znázornění myelinu luxolovou modří podle receptury ze Staining Procedures. Sytě tyrkysově modré zbarvení myelinu výrazně kontrastuje s dobarvením jádrovou červení (obr. 8a, 8b). Měřítka = 50 µm.

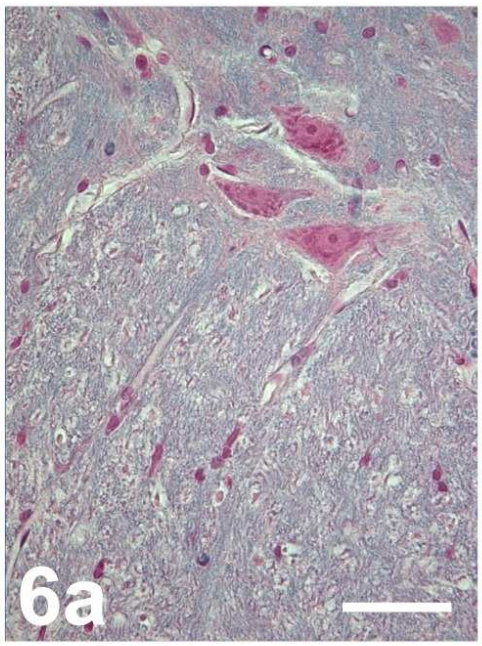
6a

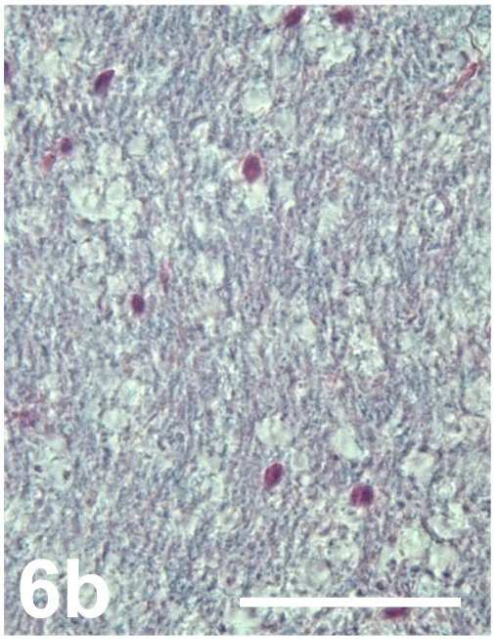
6b

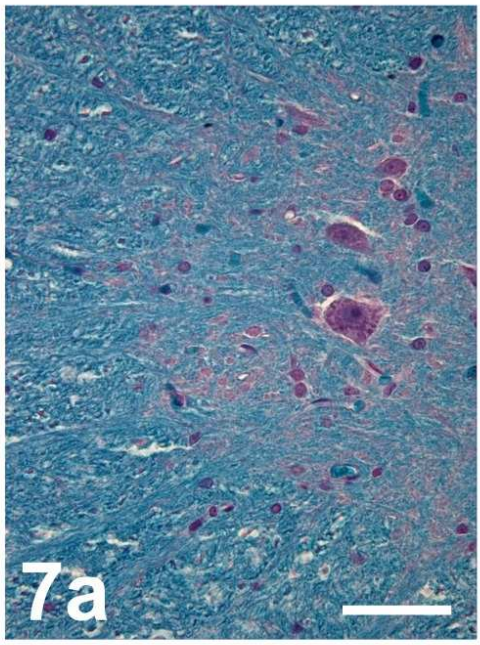
7a

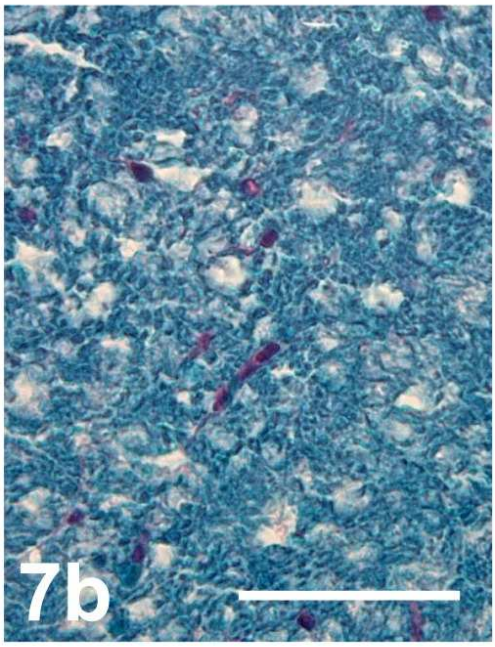
7b

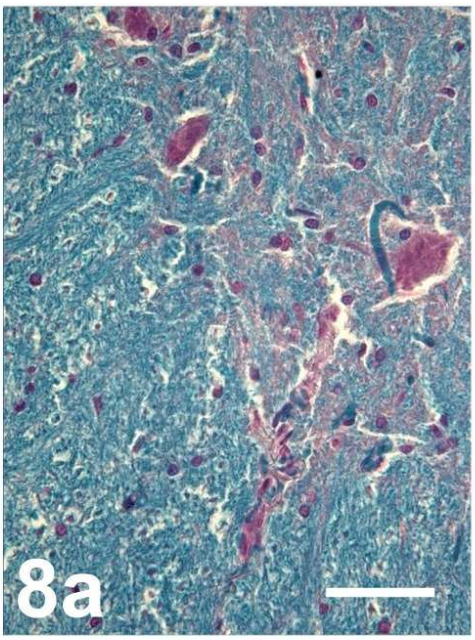
8a

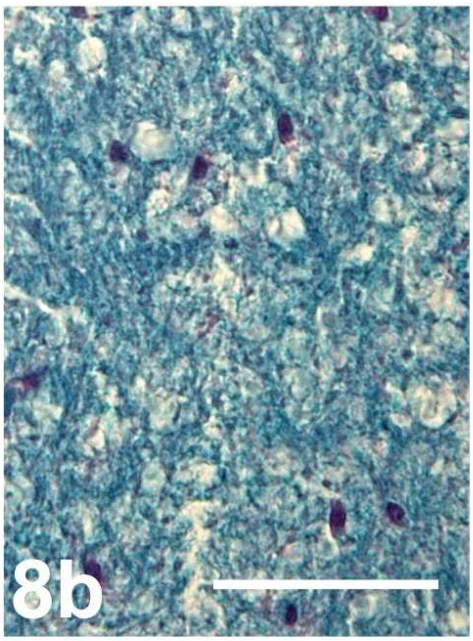
8b

5. Závěr

Cílem práce bylo prakticky vyzkoušet a porovnat tři typy metod průkazu myelinu v histologických řezech, zhotovených z materiálu fixovaného ve formolu a zalitého do parafínu. Z výsledků vyplývají následující závěry.

Metody používající hematoxylin jsme testovali ve dvojí možné variantě, v první se mořidlo přidává přímo do barvicího roztoku, v druhé variantě použití hematoxylinu předchází samotnému barvení moření tkáně.

U všech metod, kdy je součástí barvicího roztoku mořidlo (kamenec železitoamonný nebo chlorid železitý) jsme dosáhli pěkného sytého obarvení myelinových pochev. Provedení metod podle testovaných receptur nebylo časově příliš náročné (nejvýše 3 hodiny včetně navážení a přípravy roztoků). Diferenciační procedura obsahuje nejvýše 2 fáze a je dostatečně robustní, takže není potřeba velkých zkušeností pro dosažení zdárného výsledku.

Porovnali - li jsme výsledky barvení Loyezovo metodou, kde moření tkáně je samostatným krokem a metod, kde se mořidlo používá ve směsi v barvicím roztoku, dospěli jsme k závěru, že výsledky jsou velice dobře srovnatelné. Diferenciace je dvoustupňová, nevyžaduje velké zkušenosti. Nicméně časová náročnost vzhledem k moření přes noc se jeví jako nevýhoda. U Pal- Weigertovy metody je opět nutné moření přes noc, navíc diferenciace je velmi obtížná a vyžaduje velké zkušenosti pro provedení této metody. Rutinní zavedení této metody do laboratoře by vyžadovalo celou recepturu vícekrát zopakovat a nalézt optimální časy nutné pro diferenciaci v jednotlivých diferenciačních roztocích.

Lze tedy konstatovat, že z metod, které k barvení používají hematoxylin jsou vyhovující po stránce pracovní a časové náročnosti ty, ve kterých se používá k barvení směs barviva a mořidla.

U obou variant barvení hematoxylinem je výhodu současné přibarvení jiných struktur, např. jádra, Nisslovy substance, cytoplazmy buněk, není tedy nutné preparáty dobarvovat kontrastním barvivem.

Procedury s luxolovou modří poskytly po dobarvení jádrovou červení barevně velmi příjemný a také přehledný výsledek.

Po srovnání jednotlivých testovaných procedur používající luxolovou modř můžeme konstatovat, že výsledek hodinového barvení při pokojové teplotě je příliš světlý, po dobarvení byl myelin přebarvený jádrovou červení. Avšak již po 2 hodinovém barvení při teplotě 56 º C jsme získali opravdu velmi pěkné a zcela vyhovující znázornění myelinových

pochev. Výsledek 24 hodinového barvení je taktéž velmi pěkný, ale metoda je náročná na čas, navíc při něm dochází k těžko odstranitelnému obarvení kyvet a tím jejich znehodnocení.
A proto proceduru z manuálu TP hodnotíme jako nejvíce vyhovující

Zkušenosti, kterých jsme nabyli při testování výše popsaných metod, nás vedou k závěru, že pokud bychom měli za úkol znázornit v histologických řezech z materiálu fixovaném ve formolu a zalitém do parafínu myelinové pochvy, použili bychom buď metody užívající k barvení roztok hematoxylinu s mořidlem nebo dvouhodinové barvení luxolovou modří. Tyto metody se osvědčily, protože dávají dobrý výsledek a nejsou náročné ani na zkušenosti pracovníka ani na čas.

6. Použitá literatura

1. Bancroft J.D., Gamble M.: Theory and Practice of Histological Techniques, Fifth Edition, Churchill Livingstone, 2002

2. Bancroft J.D., Cook H.C., Stirling R.W., Turner D.R.: Manual of Histological Techniques and Their Diagnostic Application, Churchill Livingstone, 1994

3. Clark G.: Staining Procedures, Fourth Edition, Williams and Wilkins, Baltimor, USA, 1981

4. Gartner L.P., Hiatt J.L.: Colour Textbook of Histology, Second Edition, W.B.Saunders Company, 1997

5. Jirkovská M.: Histologická technika pro studenty lékařství a zdravotnické techniky, první vydání, Galén, Praha, 2006

6. Junquiera L.C., Carneiro J., Kelly R.O.: Základy histologie, sedmé vydání, Nakladatelství a vydavatelství H & H, 1992

7. Klika E. a kol.: Histologie, Avicenum, Praha, 1985

8. Lillie R.D.: H.J.Conn´s Biological Stains, ninth edition,The Williams and Wilkins Company, USA, 1977

9. Stevens A., Lowe J.S.: Histology, Mosby, 1992

10. Vacek Z.: Histologie a histologická technika, Avicenum, 1972