Univerzita Karlova v Praze
Lékařská fakulta v Hradci Králové

Biologické vlastnosti afunkčních adenomů hypofýzy

Tomáš Česák

Autoreferát disertační práce

Doktorský studijní program chirurgie

Hradec Králové
2009

Univerzita Karlova v Praze
Lékařská fakulta v Hradci Králové

Biologické vlastnosti afunkčních adenomů hypofýzy

Tomáš Česák

Autoreferát disertační práce

Doktorský studijní program chirurgie

Hradec Králové
2009

Disertační práce byla vypracována v rámci kombinovaného studia doktorského studijního programu chirurgie na Katedře chirurgie Lékařské fakulty UK v Hradci Králové.

Student:	MUDr. Tomáš Česák Neurochirurgická klinika Fakultní nemocnice UK v Hradci Králové
Školitel:	doc.MUDr. Jiří Náhlovský, CSc. Přednosta Neurochirurgické kliniky Lékařské fakulty UK v Hradci Králové
Oponenti:	prim.MUDr. Tomáš Paleček, Ph.D. Přednosta Neurochirurgické kliniky Fakultní nemocnice Ostrava Prof.MUDr. Martin Smrčka, Ph.D.,MBA Přednosta Neurochirurgické kliniky LF Masarykovy univerzity v Brně

Obhajoba se koná před Komisí pro obhajoby disertačních prací v doktorském studijním programu Chirurgie ve středu dne 27.5.2009 od 11,00 hodin, Bedrnův pavilon, budova č. 21, 1. patro, konferenční mistnost č. 1, Fakultní nemocnice Hradec Králové.

S disertační prací je možno se seznámit na děkanátu Lékařské fakulty v Hradci Králové, Univerzity Karlovy v Praze, Šimkova 870, 500 38 Hradec Králové (tel. 495 816 131).

doc.MUDr.RNDr. Milan Kaška, Ph.D.
Předseda komise pro obhajoby disertačních prací v doktorském studijním programu chirurgie.

Obsah

Souhrn

Úvod: Afunkční adenomy hypofýzy (AAH) jsou považovány za benigní, pomalu rostoucí nádory v oblasti tureckého sedla. Jejich růst je zpravidla konstantně exponenciální, přičemž rychlý, agresivní růst zvláště u mladších nemocných není výjimkou. Léčba AAH spočívá v chirurgickém odstranění. Role rutinního pooperačního ozáření zbytku tumoru je literárně kontroverzní.

Cíle studie: Cílem studie bylo poznání přirozených zákonitostí růstu AAH se snahou odhalit faktory mající vliv na jejich růstovou potenci. Součástí studie bylo zároveň zjistit, zda jaderný marker Ki-67 může být spolehlivým ukazatelem proliferace adenomů, jakož i mírou predikce růstové potence pooperačních reziduí, což by umožnilo vytipovat závažnější případy rychlého růstu při následné recidivě.

Soubor nemocných: Soubor našich operovaných pacientů pro AAH od roku 2000-2007 čítal 105 pacientů. Stanovená kritéria souboru (pooperační reziduum detekované 2 grafickými kontrolami, bez adjuvantní terapie s imunohistochemickým odečtem proliferačního markeru) v současné době splnilo 29 nemocných (22 mužů, 7 žen). Průměrný věk souboru činil 62,9 roku. Ve velké míře se jednalo o afunkční makroadenomy s expresí gonadotrofinů (90%).

Výsledky:

Objektivně zjištěná radikalita na podkladě pooperačních grafických kontrol magnetickou rezonancí (MR) dosáhla v průměru 75% rozsahu resekce a klesala s počtem výkonů.

Faktorem limitujícím subjektivní radikalitu resekce byla konzistence tumoru (p=0,002), objektivně stanovená radikalita nebyla konzistencí statisticky ovlivněna (p=0,36).

Závislost pohlaví, přítomnosti cysty v adenomu nebo invazivního charakteru růstu na radikalitu výkonu nebyla potvrzena.
Růstové křivky konstruované na podkladě měřených objemů pooperačních reziduí prokázaly na statisticky významné úrovni závislost rychlosti růstu na věku. Zatímco u pacientů starších 61 let byly zmapovány pouze pozvolnější růstové křivky, u skupiny nemocných mladších 61 let byly zaznamenány kromě pomalého růstu i agresivnější objemové progrese. Korelační koeficient závislosti TVDT (tumor volume doubling time – předpokládaný čas zdvojnásobení objemu tumoru) na věku byl nevýznamný. Závislost na věku byla signifikantní v případech inverzní hodnoty TVDT (TVDTr p=0,006), logaritmu TVDT (p=0,09) i směrnice přímky proložené závislostí logaritmu objemu rezidua na čase od operace (p=0,009).
Korelace rychlosti růstu a proliferačního indexu Ki-67 nebyla statisticky potvrzena. Stejně tak nebyla prokázána statisticky významná závislost rychlosti růstu na invazivitě adenomu, pohlaví a přítomnosti cysty na předoperační MR. Invazivita adenomu nebyla spojena s vyšším proliferačním indexem Ki-67.

Závěr:

Na základě výsledků naší studie lze konstatovat, že rychlost růstu AAH je ovlivněna stářím nemocného, a to tak, že s věkem klesá. Tento fakt přináší praktický příspěvek jak do léčebné strategie, tak i do pooperačního sledování. Marker proliferace Ki-67, osvědčený v humánní onkologii, nelze v současném souboru s jistotou považovat za spolehlivý předpovědní činitel v růstu AAH.

Summary

Introduction: Non-functioning pituitary adenomas (NFPAs) are regarded as benign, slowly growing tumours of the sella turcica region. Their growth is generally constantly exponential; however, rapid and aggressive proliferation is not the exception, especially in young patients.
Treatment involves surgical removal. In literature, the role of postoperative irradiation of the residual tumour is controversial.

Aim: The aim of this study was to investigate the natural growth patterns of NFPAs and attempt to identify the factors affecting their growth potential. As part of the study, nuclear marker Ki-67 was tested as a possible reliable indicator of adenoma proliferation, as well as it's role as a potential marker of postoperative remnant's growth potential. This would enable the identification of serious rapid growth in cases of tumour recurrence.

Material: Our study is based on 105 patients operated for NFPAs between years 2000-2007. The fixed inclusion criteria of the study (a postoperative residue detected by 2 graphic examinations, absence of adjuvant therapy and the imunohistochemical determination of the proliferation marker) were fulfilled by 29 patients (22 men, 3 women). The average age of the patient group was 62.9 years. By large, the tumours were afunctional macroadenomas with gonadotrophin expression (90 %). The extent of full surgical radicality based on postoperative MRi investigations was approximately 75 % and decreased with the number of operations.
The limiting factor of radicality of resection was not tumour consistency (p=0,36). Factors such as sex, presence of a cyst in the adenoma or invasive growth did not prove to have any significant effect on the level of radicality.

Growth curves constructed on the basis of measured postoperative remnant volumes proved a statistically significant dependence of rate of growth on patient's age (TVDT – tumour volume doubling time). In both groups, younger and older than 61 years of age, similar growth curves were observed with the exception of occasional rapid volume progression in younger patients.

A correlation between rate of growth and the Ki-67 proliferation index was not found. Similarly no statistically significant relationship between rate of growth, tumour invasiveness, sex and presence of a cyst on preoperative MRi was found. Invasivity was not connected to higher Ki-67 proliferation index values.

Conclusion: Based on the results of our study the following conclusions can be made: the rate of NFPAs growth depends on patient age (the rate of proliferation decreases with age), this fact is useful in treatment strategy as well as postoperative monitoring. The Ki-67 proliferation marker, well-established in human oncology, cannot be considered to be a reliable predictive marker of NFPAs growth in our recent study.

1. Úvod

Nádorová onemocnění hypofýzy i přes svou relativní vzácnost představují medicínský, sociální a v neposlední řadě i ekonomický problém. S rozvojem diagnostických metod v medicíně je záchyt tohoto onemocnění v dnešní době častější. Rutinním vyšetřením hypofyzárních patologických procesů se stala MR centrovaná na oblast tureckého sedla.

Pituitární adenomy reprezentují 10-15% všech intrakraniálních tumorů. Prevalence tohoto onemocnění je 20 nemocných /100 tisíc obyvatel, incidence kolísá mezi 1,5 – 2 případy/100 tisíc obyvatel/ rok.

Mezi nemocnými převažují ženy s maximem ve 3.- 4. deceniu. AAH tvoří asi 25-40% těchto lézí [19, 2], vznikají obvykle u pacientů přes 40 let věku s mírnou převahou u mužů [26, 11].

Na vzniku adenomů se podílejí molekulární a genetické změny s významnou spoluúčastí růstových faktorů a jejich receptorů. Histologicky působí tyto nádory rozmanitě, což ilustruje cytodiferenciační schopnosti hypofýzy.

Rozvoj imunohistochemických metod umožnil jejich další členění. Tzv. „němé adenomy“ (silent adenomas) tvořící výrazně větší část, jsou histologicky nerozlišitelné od řídce granulovaných forem jednotlivých klinických funkčních typů. Vytvářejí hormony v množstvích, které nepůsobí klinickou symptomatologii, protože nejsou ve významné míře exportovány do krevního oběhu, a pokud do jisté míry ano, pak jde o strukturálně „méněcenné“, fyziologicky a klinicky neúčinné hormonální entity. Proto je imunohistochemie (IHC) může detekovat ve tkáni (preparátu).

Menšinu klinicky afunkčních adenomů představují tzv. „adenomy z nulových buněk“ (null cell adenomas), které metodami IHC nevykazují přítomnost žádného z hypofyzárních hormonů ve tkáni adenomu a tudíž ani nejsou jejich zvýšené hladiny v cirkulující krvi [9, 26].

Afunkční adenomy se klinicky většinou uplatňují až příznaky z útlaku okolních struktur. Jejich hypofunkční endokrinopatie je klinicky nenápadná [11].

Rezidua pituitárních adenomů jsou registrována při pooperačních grafických kontrolách až v 1/3 případů v závislosti na konzistenci tumoru, počáteční velikosti adenomu a na invazivitě adenomu, tedy schopnosti prorůstat do sousedních kompartmentů tureckého sedla.

Přítomnost invazivního chování adenomu s velikostí procesu vzrůstá. U mikroadenomů je podle literárních pramenů pozorována ve 24 %, ve větší míře ji můžeme vysledovat u makroadenomů nebo gigantických adenomů (70 %) [17].

Množství recidiv je dále ovlivňováno typem operačního výkonu a v neposlední řadě zkušeností operačního týmu.

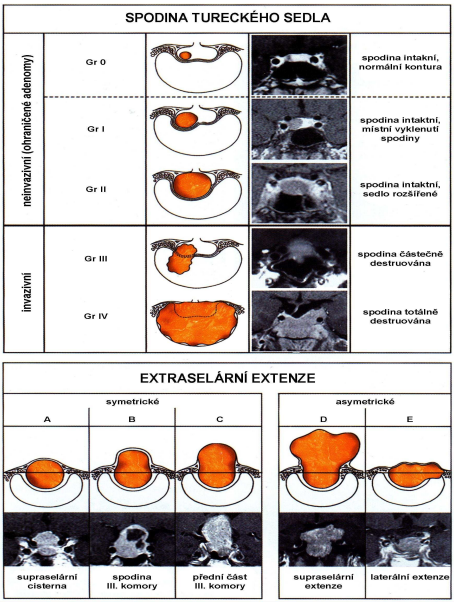

Klasifikace rozčleňuje neinvazivní (gr.I a II) a invazivní adenomy (gr.III a IV) na základě MR známek kostní integrity spodiny sedla a kontinuity kavernózního sinu. Propagace rostoucích adenomů do supraselárního prostoru je označena při symetrické extenzi „A“, „B“ a „C“, při asymetrickém supraselárním růstu „D“ a čistě paraselárním „E“. Písmeno je přidělováno jako přípona ke stupni I-IV [7].

Schema 1. Radiologická klasifikace pituitárních tumorů dle Hardyho.

2. Předpoklady a cíle studie

Při formulaci cílů našeho sledování pooperačních zbytků AAH jsme vycházeli z následujících **předpokladů**:

a) Afunkční adenomy hypofýzy jsou růstově heterogenní skupinou. Ve velké míře jsou jejich růstové křivky velmi pozvolné bez významnějších růstových výkyvů. Nicméně jsou pozorována i agresivně rostoucí rezidua, a to zvláště u mladších pacientů. Je velmi málo literárních informací o zákonitostech přirozeného růstu těchto adenomů. Jejich růst je považován za konstantně exponenciální bez ohledu na iniciální objem s výjimkou situací akcelerujících jejich růstovou progresi (krvácení, ischemie, tvorba pseudocyst).

b) V literatuře není dořešena podstata invazivity adenomů ani její potenciální vliv na rychlost růstu. Široce je rovněž diskutován vliv věku nemocného nebo pohlaví na proliferační potenci afunkčních pituitárních lézí.

c) Reziduum adenomu může být indikací k reoperaci, k pooperačnímu ozáření nebo může být doporučeno ke sledování pomocí MR v určitých časových intervalech. Role preventivního pooperačního ozáření rezidua je stále kontroverzní.

d) Prediktivní hodnota proliferačních markerů je u AAH v literatuře stále předmětem diskuze.

Při pooperačních kontrolách jsme někdy překvapeni nálezem většího rezidua než by odpovídalo dojmu operatéra. Grafická rezidua potom v pooperačním období sledujeme v časových intervalech, které volíme spíše intuitivně. Hledali jsme příčiny těchto diskrepancí ve snaze promítnout jejich analýzu do našich pooperačních postupů. Přitom jsme narazili na teoretické otázky predikce růstu adenomů, jejichž řešení již nepatří do

standardních postupů léčby. Imunohistochemická detekce proliferačního antigenu byla prováděna v naší neuropatologické a biochemické laboratoři. Kvantifikace proliferačního indexu v histologickém materiálu zaznamenala v průběhu studie metodický vývoj od manuálního k softwarovému měření pozitivních buněk. Autor sám se po zacvičení zkušenými kolegy podílel velkou měrou na hodnocení imunohistochemických preparátů a odečtu proliferačního indexu sledovaného antigenu.

Na základě výše formulovaných předpokladů jsme stanovili konkrétní **cíle** naší studie.

a) Přesným zhodnocením rozsahu operačního výkonu **zjistit závislost radikality na konzistenci tumoru, invazivitě procesu, přítomnosti cysty, dále na pohlaví a věku pacientů**.

b) **Sledovat růstovou dynamiku pooperačních reziduí AAH** magnetickou rezonancí a pomocí navigační volumetrie **kvantifikovat jejich objemy s konstrukcí růstových křivek**. Na základě získaných dat **stanovit** pro jednotlivá rezidua **TVDT** (tumor volume doubling time – předpokládaný čas zdvojnásobení objemu tumoru).

c) **Korelovat rychlost růstu reziduí (TVDT)** s dalšími faktory – **věk nemocného, pohlaví, přítomnost cysty, invazivní způsob růstu tumoru.**

d) **Zjistit, zda ukazatel proliferace (Ki-67)** sledovaný v teoretické části studie **je** dostatečně **spolehlivým ukazatelem růstové aktivity** (TVDT, invazivita) **AAH**.

e) **Nastavit způsob pooperačního sledování** nemocných na základě vyhodnocení prediktivních parametrů růstu reziduí.

f) **Stanovit indikační algoritmus časného pooperačního ozáření.**

3. Klinická studie operovaných pacientů

3.1. Metodika

V souboru sledujeme všechny nemocné, kteří byli u nás operováni jakoukoliv přístupovou cestou v intervalu let 2000-2007 pro afunkční adenomy hypofýzy, a u kterých na pooperačních MR kontrolách registrujeme reziduum adenomu. Do souboru nebyli začleněni nemocní, kde pooperační MR neprokázala reziduum tumoru nebo byli v průběhu sledování ozářeni jakoukoliv radioterapeutickou technikou.

Invazivní charakter růstu byl posuzován na základě předoperační MR, dále dle operačního dojmu neurochirurga. V identifikaci invazivity jsme se opírali i o zhodnocení případné durální infiltrace buňkami adenomu z oblasti spodiny sedla neurohistopatologem.

Rozsah resekce výkonu byl vyjádřen při objektivním hodnocení MR v procentech zmenšení původního objemu adenomu. Subjektivně stanovená radikalita čerpala z odhadu operatéra, tedy subjektivní informace uvedené v operačním nálezu, jejíž zdroj pocházel ze sondáže orientačních bodů při operaci (dorsum a tuberkulum sedla, vizualizace diafragmatu). V některých případech čerpala ze zhodnocení operačním radikality pomocí endoskopu.

Konzistence tumoru byla rovněž zjišťována retrospektivně z operačních nálezů. Byla hodnocena ve škále „řídký, „tuhý“ a adenom „smíšené“ konzistence.

Studie splňuje kritéria prospektivně stanovených podmínek zařazení do souboru s retrospektivních čerpáním dat z operačních nálezů. Sledování souboru nemocných mělo od roku 2004 již charakteristiky prospektivní studie.

Na základě vytyčených cílů sledování jsme do souboru zařadili pouhou část našich operantů, kteří ve stanoveném intervalu let 2000 – 2007 splňovali níže uvedená kritéria:

Kritéria pro zařazení pacienta do souboru

a) **Histologicky verifikovaný afunkční adenom** hypofýzy.

b) **Detekovatelné reziduum** adenomu (minimálně 100 mm^3) na pooperační MR 2 a více měsíců po operaci.

c) Provedení další **kontrolní MR v časovém intervalu** delším než 3 měsíce od prvního vyšetření.

d) **Absence radioterapie nebo jiné adjuvantní léčby**, která by zkreslovala přirozený růst adenomu.

e) **Imunohistochemická detekce** sledovaného markeru**, proliferačního antigenu Ki-67**, z materiálu získaného při operaci pro biopsii, dále imunohistochemická endokrinní charakteristika těchto adenomů.

MR zobrazení k výpočtu objemu rezidua adenomu

K odečtu pooperačního rezidua byla standardně používána MR v koronárních nativních T1-vážených skenech s tloušťkou řezů 3 – 4 mm. Data exportovaná ve formátu Dicom byla dále zpracována plánovací stanicí neuronavigace firmy BrainLab s bitmapovou manuální segmentací.
Do výpočtu objemu adenomu nebyla zahrnována cysta ani krvácení, odečítána byla i fasciální plastika o objemu cca 50 mm^3. Výpočet TVDT ve dnech, tedy času předpokládaného objemového zdvojnásobení tumoru, byl prováděn podle vzorce:

$$TVDT = t \times \log 2 / \log (Vt/Vo)$$

(TVDT - tumor volume doubling time, t - čas mezi MR ve dnech, V_o - iniciální objem tumoru v mm^3, V_t - konečný objem tumoru v mm^3) [25].

3.2. Materiál

V letech 2000 až 2007 jsme operovali pro afunkční adenomy hypofýzy celkem 105 pacientů. Provedeno bylo celkem 124 operací. Převažujícím typem operačního výkonu byla transnazální adenomektomie ve 111 případech (89,5 %). Transkraniální přístup byl zvolen ve 13 případech (10,5 %). Celkově byl na kontrolní MR zaznamenán pooperační zbytek adenomu u 57 případů (46 %), z toho bylo 19 nemocných indikováno k radiochirurgii Leksellovým gamanožem (33 %). U 8 nemocných s pooperačním reziduem chyběla druhá MR v časovém odstupu minimálně 3 měsíce od prvního vyšetření. U 1 pacienta nebylo možno z technických důvodů zpracovat preparát k výpočtu proliferačního indexu.

Užší soubor nemocných splňujících výše stanovená kritéria čítal do konce roku 2007 celkem 29 pacientů, z toho 22 mužů a 7 žen. Tito pacienti nepodstoupili kromě chirurgické intervence žádnou další adjuvantní terapii a v pooperačním období absolvovali 2 kontrolní MR (8 pacientů, 28 %), případně 3 vyšetření (21 pacientů, 72 %) umožňující sestavení růstové křivky rezidua. Průměrný věk souboru dosáhl 62,9 roku (nejmladší 41 let, nejstarší 77 let), u mužů 63,0 a u žen 62,5 let.

Makroadenomy byly na základě předoperačního grafického nálezu rozčleněny podle Hardyho klasifikace [7]. Stupeň II byl klasifikován na předoperační MR u celkem 9 nemocných (32 %), stupeň III u 20 nemocných (69 %). Do stadia B bylo zařazeno 5 nemocných (17 %), do stadia C 14 pacientů (49 %) a do stadia D 9 pacientů (31 %). Kritéria čisté paraselární invaze ve stadiu E splňoval pouze 1 pacient (3,5 %). Grafické nebo histologické známky invazivity procesu jsme identifikovali celkem u 22 nemocných (76 %). Převažujícím operačním výkonem byla transnazální operace ve 26 případech (90 %). Subfrontální operační přístup byl indikován u 3 nemocných (10 %). O primooperaci se jednalo v 19

případech (65,5 %), 9 pacientů bylo operováno podruhé (31 %), 1 nemocný potřetí (3,5 %).

3.3. Výsledky

Radikalitu operačního výkonu jsme u našich 29 pacientů hodnotili jak subjektivní, tak i objektivní metodou. Radikální odstranění procesu bylo podle peroperačního posouzení operatéra dosaženo ve 12 případech (41 %). U 17 operací (59 %) byl výkon pouze parciální s očekávaným reziduem. Jako limitující faktor hodnocené radikality operačního výkonu lze označit při transnazálním přístupu konzistenci tumoru. Řídké procesy u 8 nemocných se podařilo odstranit radikálněji než adenomy smíšené konzistence (21 adenomů). Na subjektivní radikalitu operace neměla statisticky vliv přítomnost cysty (p=0,47 - chí kvadrát test). Radikalita nezávisela rovněž na pohlaví (p=0,43), nekorelovala ani s invazivitou procesu (p=0,92).

Rozsah výkonu, stanovený na základě srovnání předoperační a pooperační MR, dosahoval v průměru 75 % (medián 81 %) u všech výkonů. U primárních operací (19 výkonů) činil v průměru 76 % (medián 81 %), u druhých operací (9 výkonů) 70 % (medián 74 %). U třetí operace byla překvapivě resekce 98 % původního objemu rezidua i díky příznivé konzistenci adenomu (1 výkon). Celkově u opakovaných operací (10 výkonů) bylo dosaženo 72% zmenšení iniciálního objemu procesu.

Objektivní, graficky hodnocená radikalita operačního výkonu nekorelovala překvapivě s konzistencí procesu (p=0,37), invazivitou (p=0,8), přítomností cysty (p=0,31), pohlavím (p=0,65) a nekorespondovala ani s věkem operantů (p=0,4).

Na statisticky významné hladině nebyl rovněž nalezen vztah mezi oběma metodami stanovení vlastní radikality (p=0,13 – Mann Whitney test), tedy

mezi objektivním měřením rezidua podle kontrolní MR v časovém odstupu a metodou subjektivního posouzení operatérem při operaci.
Rychlost růstu pooperačních reziduí AAH byla kvantifikována výpočtem předpokládaného času zdvojnásobení objemu procesu (TVDT), jehož matematickým předpokladem je konstantně exponenciální růst adenomu. Tato hodnota kolísala v našem souboru v rozmezí od 496 dnů do 30447 dnů, průměrná hodnota dosáhla 5146 dnů (medián 3127 dnů). U 3 nemocných měla růstová křivka mezi prvním a druhým vyšetřením MR klesající tendenci. Zpracováním těchto údajů jsme odhalili statisticky významnou korelaci (Pearsonův korelační koeficient) rychlosti růstu rezidua na věku nemocných (inverzní hodnota TVDT s p=0,006, přirozený logaritmus TVDT s p=0,09, směrnice přímky proložené závislostí 2-3 hodnot logaritmu objemu rezidua na době od operace mající p=0,009).

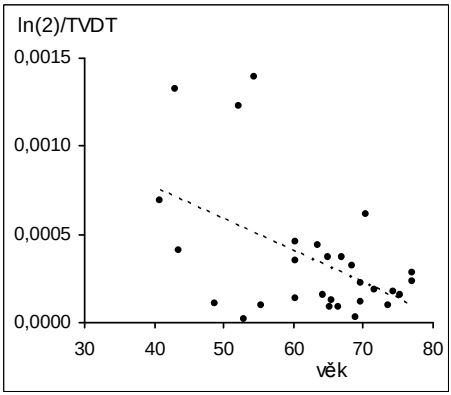

Graf 1. Závislost TVDT (čas předpokládaného objemové zdvojnásobení tumoru) ve statisticky upravené podobě – inverzní hodnota TVDT v závislosti na věku (p=0,006).

Křivky růstu byly arbitrážně rozděleny do dvou věkových kategorií. Strmější nárůsty se objevily u nemocných ve skupině do 60 let věku. U pacientů ve věku 61 let a starších byly pozorovány pouze pozvolnější růstové progrese.

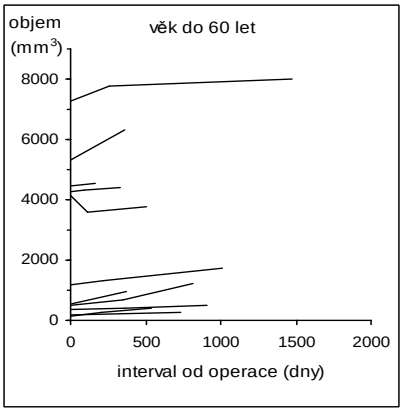

Graf 2. Růstové křivky u pacientů do 60 let věku (n=11) konstruované na podkladě naměřených objemů reziduí v čase od operace.

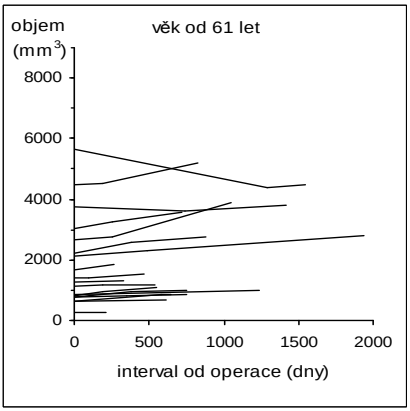

Graf 3. Růstové křivky pacientů starších 61 let (n=18).

Rychlost růstu reziduí AAH nejevila v naši studii závislost na pohlaví (p=0,54), na přítomnosti cysty na předoperační MR (p=0,18) a nezávisela ani na invazivitě procesu (p=0,38).

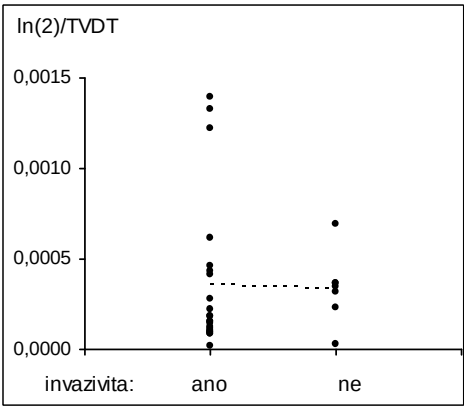

Graf 4. Korelace rychlosti růstu a invazivního chování adenomu (p=0,38).

3.4. Diskuze

Léčba operačních reziduí AAH představuje v literatuře stále diskutovaný problém s množstvím nezodpovězených otázek. Už samotná jejich diagnostika využívající nejmodernějších grafických metod je zatížena množstvím nepřesností. Stejně tak existuje mnoho literárních nejistot v pohledu na spolehlivost proliferačních faktorů jako předpovědních ukazatelů rychlejšího růstu reziduí. Všeobecně jsou afunkční adenomy považovány za benigní, pomalu rostoucí léze, u nichž není agresivní růst, zvláště u mladších věkových skupin, výjimkou. Růst adenomů je všeobecně dán poměrem proliferační a regresivní složky, kterou představuje nekróza a apoptóza. Přirozená buněčná smrt se přitom podle některých autorů uplatňuje na regresivních procesech jen 1,8% podílem [10]. Na rozdíl od hormonálně aktivních adenomů je léčbou první volby u AAH mechanická cytoredukce procesu, tedy operace.

Převažujícím operačním přístupem byla v našem souboru selektivní transnazální adenomektomie. Propracovaná mikrotechnika je doposud považována pro pacienta za nejšetrnější, kosmeticky nejpříznivější a zároveň nejbezpečnější [16]. Transfenoidální operační přístup volíme i v případech výrazné supraselární porce adenomu, kdy se snažíme intrakavitární kyretáží bazální porce tumoru snížit tlak na chiasma či jiné supraselární struktury. V dalším období s pomocí likvorové pulzace dochází k postupnému kolapsu pouzdra a k jeho oddálení od zrakových nervů. To platí v situaci, kdy kapsula procesu není tuhá a zároveň není fixována fibroplastickou reakcí k supraselárním strukturám. Limitem radikality transsfenoidální resekce zůstává konzistence tumoru, což částečně potvrzují i výsledky našeho souboru, i když s použitím statistických metod není tato korelace na významné úrovni přesvědčivá. V situacích fibrózních adenomů tužší konzistence užíváme mnoho let laserovou evaporizaci procesu s defokusovaným paprskem, což přispívá k vyšší radikalitě. V posledních letech zvyšujeme úspěšnost operací i asistovanou endoskopickou technikou, která umožní přehlédnout a následně cíleně odstranit skryté reziduální porce tumoru. Velice slibnou technikou se perspektivně jeví kombinace endoskopického přístupu s peroperační MR umožňující grafické upřesnění aktuální situace v místě operace. Nimsky ve svém souboru 106 operovaných afunkčních adenomů hypofýzy zvýšil radikalitu díky dodatečné resekci po zhodnocení intraoperační MR z 58 % na 82 %, obdobnou pozitivní zkušenost s intraoperační MR prezentoval Schwarz [18, 23].

Transkraniální operační přístup rezervujeme pro adenomy, kde je supraselární porce tumoru výrazně asymetrická s malou pravděpodobností kolapsu rezidua do sedla. Dále jej indikujeme u reoperací v případech tužší konzistence adenomu.

Diagnostika grafického rezidua adenomu pomocí MR činí obtíže nejenom zkušeným neuroradiologům, ale i samotným neurochirurgům. Kontura adenomu je často i po radikálním výkonu v časném pooperačním období velmi podobná jako na předoperačním snímku. Liší se ve většině případů pouze signálovou nepravidelností v centru procesu v T1-vážených obrazech. Ta koresponduje s přítomností reziduální hemoragie, edematózních a exsudativních změn v pouzdru adenomu. Dále je tato signálová nehomogenita způsobena vloženým hemostatickým materiálem nebo fasciální plastikou používanou k uzávěru spodiny sedla. Normální komprimovaná hypofyzární tkáň není v této fázi prakticky diferencovatelná [12, 20]. Steiner a kolektiv ve své studii porovnávali předoperační a časné pooperační snímky MR po subfrontálních nebo transnazálních adenomektomiích a došli k závěru, že do 3 měsíců po operaci je nález v oblasti sedla jen velmi obtížně hodnotitelný [24]. Další autoři se shodovali v tom, že obraz na MR se dynamicky vyvíjí díky regresivním procesům v sedle ještě do 9 měsíců po operaci [6] s jeho přibližnou stabilizací kolem 4. pooperačního měsíce [21]. U souboru našich pacientů s pooperačními zbytky jsme nastavili minimální interval kontrolní MR do 2 měsíců od operačního výkonu. Standardně jsme prováděli nativní T1-vážené obrazy v koronární projekci s objemovým odečtem rezidua pomocí bitmapové manuální segmentace neuranavigačního přístroje. Na grafickém hodnocení pooperační MR a kvantifikaci rezidua adenomu se spolupodílel neuroradiolog.

Procento recidiv literárně kolísá u AAH mezi 10-32 %, přičemž chirurgická úspěšnost výkonu bývá dosažena až v 80-90 % případů [3, 4]. Termín „chirurgická úspěšnost“ přitom bývá v literárních pracech chápána různě. Vysoká procenta operačního úspěchu odráží nejenom nesourodost souborů AAH se začleněním procesů bez ohledu na velikost, ale ilustruje i literární

nejednotu stran termínu „radikalita“, „rozsah resekce“, „objemová kontrola tumoru“, „bezpříznakový interval“ apod.. Na základě našich zkušeností se domníváme, že podstatnou roli v hodnocení chirurgické úspěšnosti sehrává i délka grafického sledování v pooperačním období. U našeho souboru jsme rozsah resekce hodnotili podle kontrolní MR jako procentuální zmenšení původního objemu adenomu. Tento údaj jsme porovnávali se subjektivním zhodnocením radikality podle posouzení operatéra v termínech „parciální“ nebo „radikální“ výkon.

V našem souboru nebyla invazivita rozhodujícím faktorem ovlivňujícím radikalitu. Převážně se totiž jednalo o infraselární propagaci tumoru s peroperační makroskopickou verifikací nebo histologickým průkazem durální infiltrace. Procento našich reziduálních nálezů na MR (nález rezidua ve 46 % případů) je díky přísnějšímu grafickému hodnocení vyšší než udávaná literární rozmezí. V užším souboru 29 nemocných, kteří splňovali kritéria studie, již byl rozsah resekce (zmenšení tumoru proti původnímu objemu v %) přes 76 % u prvních operací, u reoperací klesal jen minimálně na 72 %. Na tomto místě je třeba zmínit i fakt, že se jednalo ve velké míře o makroadenomy stadia C a D dle Hardyho (80 %), navíc v 66 % smíšené konzistence, u nichž je dosažení kompletní resekce obtížnější. Dalším důvodem je skutečnost, že jsme se snažili poctivě identifikovat i minimální reziduální objemy s velikostí kolem 100 mm3, což je podle našeho názoru díky výše popisovaným grafickým obtížnostem velmi přísný limit. Časem se totiž ukazuje a napovídají tomu i naše výsledky, že se tyto objemy v průběhu dalších let nezvětšují. Na základě tohoto poznatku se můžeme domnívat, že se zřejmě nejedná o reziduální hmotu adenomu, ale spíše o diagnostický artefakt přetrvávajících pooperačních změn. Obdobné vysvětlení máme i pro klesající objemový trend u 3 pooperačních reziduí v čase mezi první a druhou MR, kdy kapsula adenomu ještě nedosáhla

svého objemového minima. Přikláníme se tak k literárnímu názoru, že definitivního ustálení grafického nálezu na MR bývá dosaženo vlivem regresivních změn až s odstupem 3-4 měsíců od operačního výkonu [20].
K odlišení zdravé hypofyzární tkáně od adenomu napomáhá podání kontrastní látky gadolinia, což ale nebylo proveditelné z různých důvodů u všech pacientů, proto jsme standardně při vykreslování objemu zbytků vynechávali zadní lem tloušťky 2 mm přiléhající k dorsu sedla.
S přihlédnutím k výše zmíněným faktům se nám množství pooperačních reziduí našeho souboru zdá jako přiměřené a akceptovatelné. Zvláštní poznámku si zaslouží i určitý rozpor mezi subjektivním a objektivním zhodnocením radikality výkonu. Zdá se, že peroperační posouzení míry resekce neurochirurgem, opírající se o identifikaci dorsa sedla nebo diafragmatu, nevypovídá zcela přesně o realitě. Anatomie těchto struktur je totiž u makroadenomů v mnoha případech změněná (usurace dorza sedla, dilatace diafragmatu s otevřením hiatu), navíc se do tohoto subjektivního vjemu promítá i optimismus neurochirurga.
Hlavním cílem naší studie bylo zkoumání závislosti růstu AAH na faktorech jako jsou věk, pohlaví, přítomnost cysty nebo invazivita adenomu. Sestavením růstových křivek adenomů jsme zjistili, že sledovaná rezidua rostou přibližně exponenciálně, a to bez ohledu na počáteční objem. Ve věkové kategorii nemocných do 60 let jsme přitom pozorovali různé rychlosti růstu, od pomalých až po strmé, agresivně rostoucí rezidua. Naopak u nemocných starších 61 let vykazovaly všechny růstové křivky pomalejší objemové nárůsty v čase. Podařilo se nám tak potvrdit věkovou závislost na rychlosti růstu AAH s přelomovým bodem kolem 60 let věku, což je v souladu s pozorováním i jiných autorů [25]. Toto zjištění má jistě i praktický dopad v tom, že u starších věkových skupin se nemusíme obávat rychlejšího růstu rezidua s vědomím, že ponechaný zbytek adenomu již

pacienta neohrozí. Snaha o individualizaci pooperačního sledování nemocných přináší nepochybně i efekt ekonomický v redukci nadbytečných vyšetření MR.

Invazivita pituitárních adenomů patří v literatuře ke stále nedořešeným tématům. Předmětem diskuzí mezi odborníky zůstává jak její biologická podstata, tak i její možný přínos v odhalení rychleji rostoucích adenomů. Morfologické známky agresivního chování typické pro jiné humánní neoplazie, jako jsou nukleární pleomorfismus, cytologické atypie, vyšší buněčnost, nekróza nebo rychlá mitotická aktivita, nejsou u dobře diferencovaných pituitárních lézí vyjádřeny. Podobně problematická je i její identifikace spoléhající často jen na nepřímé známky invazivity procesu. To platí zvláště v situacích paraselární penetrace adenomu, kde je možnost histologického vyšetření limitovaná. U našeho souboru byla invazivita v souladu s literárním doporučením zjišťována na základě peroperačních nálezů, grafických známek na MR nebo histologickým vyšetřením durální infiltrace buňkami adenomu [26, 22]. Penetrace tumoru do kavernózního sinu byla pouze předpokládána podle předoperační MR, kdy byl hodnocen přesah procesu přes obvod vnitřní karotidy. Řídili jsme se všeobecně uznávanou klasifikací podle Hardyho [7].

Při korelaci rychlosti růstu operačních reziduí AAH a invazivity adenomu nebyla shledána statisticky významná závislost. Jinými slovy, našich 22 invazivně se chovajích adenomů nerostlo rychleji než 7 adenomů, kde invaze do sousedních kompartmentů nebyla prokázána. K podobnému závěru došel Tanaka porovnávající ve své studii růstovou aktivitu 29 ohraničených reziduí a 11 invadujích ze souboru celkově odoperovaných 209 adenomů. Invazivita v tomto souboru s rychlostí růstu rovněž nekorelovala [25].

4. Imunohistochemická studie – ukazatel proliferace Ki-67

4.1. Metodika:

Histologie; imunohistochemie (IHC)

Formalinem fixované parafinové řezy (6 mikrometrů) byly zpracovány obvyklou technikou a použity jak pro standardní tinkční histochemii, tak pro IHC detekci všech antigenů – hormonů i proliferačního markeru Ki-67. Pro obnažení epitopů byla uplatněna tepelná aktivace v citrátovém pufru pH 6. Po IHC detekci byla buněčná jádra slabě dobarvena hematoxylinem, zejména pro modré zobrazení negativních jader vůči imunoperoxidázové pozitivitě antigenu Ki-67.

Index proliferace:

Antigen Ki-67 byl zvolen jako relevantní proliferační marker, který je běžně užívaný v onkochirurgické praxi u jiných typů humánních neoplázií. Jedná se o nukleární protein preferenčně exprimovaný během aktivních fází buněčného cyklu (G1, S, G2 a M-fáze), v neaktivní, klidové (G0) fázi není přítomen. K jeho IHC detekci bylo použito monoklonální myší antihumánní protilátky

Primární protilátky pro imunohistochemickou detekci hypofyzárních hormonů:

Disponovali jsme monoklonálním typem protilátky, a to proti: ACTH, GH, proti: PRL , beta-TSH, beta-FSH, beta-LH, alfa-podjednotka. Vizualizační systém, vesměs imunoenzymový byl založený na sekundární protilátce značené biotinem a na streptavidinu konjugovaném s peroxidázou, případně s vhodným fluorochromem. Jako chromogen pro peroxidázu byl nejčastěji použit diaminobenzidin.

Mikroskopie:

Kromě standardního diagnostického odečítání a hodnocení preparátů, včetně subjektivního počítání indexu Ki-67 s přístupem na bázi „hot spots“ , bylo použito automatického (softwarového) čítání pozitivních a negativních jader v následující technické sestavě: Mikroskop NIKON Eclipse 80i, Color Digital Kamera - Head DS-Fi1“ a software NIS Elements AR. Pro vhodný záběr snímaného pole kamerou byl zvolen objektiv 20x. Proliferační index Ki-67 byl stanovován jako procentuální podíl imunopozitivních jader k celkovému počtu jader.

Metodika zjišťování indexu Ki-67 :

Byly použity v zásadě 2 postupy, lišící se jak přístupem, tak technickým provedením:

1) Těžištěm informací z odečítaného preparátu může být v histopatologii jednak místo co možná nejvíce charakteristické nebo s nadbytkem určitého typického znaku v některých lokalitách (metoda „hot spots“ – HS). Tak zde bylo cíleně vybráno několik zorných polí s maximální četností pozitivních jader a tato místa byla vyhodnocena. Je přirozené, že takto získané percentuální hodnoty indexu Ki-67 z menšího počtu polí byly (ve srovnání s metodu ad 2) podstatně vyšší, a také více zatíženy možnými nepřesnostmi.

2) Použití softwarového čítání pozitivních a negativních jader dává možnost statisticky pracovat s vysokými hodnotami kumulativně načítaných objektů (softwarová metoda – SM). Tato metoda umožňuje rozsáhleji „skenovat“ adenom a využít tak optimálně vysokého počtu jeho zorných polí. Pro tuto část naší studie jsme si stanovili numerické vodítko, že minimální počet všech načtených buněk by měl být alespoň kolem 20 tisíc.

4.2. Materiál :

Histopatologická diagnóza a kvalitativní IHC charakteristika vzorků nádorové tkáně z operací byla pro jednotu v posuzování provedena vždy jedním a tímtéž zkušeným neuropatologem. Kromě klasické tinkční histochemie byla provedena s použitím IHC technik jednak detekce antigenu Ki-67, jednak všech adenohypofyzárních hormonů či jejich podjednotek (alfa + beta) u heterodimérních glykoproteinových hormonů. Zvláštní zřetel byl kladen na separátní IHC detekci specifických beta-podjednotek obou gonadotropinů (FSH a LH) a na jejich společnou alfa-podjednotku (sdílenou též dimérním TSH). Právě tyto hormonální entity se velmi často vyskytují v klinicky „němých“ adenomech. Pro jejich vzájemně defektní relace se buď netvoří finálně účinné kompletní hormony nebo dochází jen k jejich buněčné expresi v gonadotrofech, aniž by byly secernovány do krevního oběhu v klinicky významných kvantech. Hormonově specifickou charakteristiku zkoumaného souboru adenomů od 29 operovaných nemocných lze shrnout následujícím výčtem. Pouze 2 z nich (7 %) měly totální absenci jakéhokoliv hormonu a cytologicky patřily k adenomům z nulových buněk, místy s onkocytární přeměnou. Ve všech ostatních 27 případech (93 %) byly přítomny některé z výše uvedených podjednotek a tyto nádory lze tedy klasifikovat jako „klinicky němé gonadotrofinové adenomy“. Z nich ve 2 případech byla přítomna beta-FSH, 4 měly kombinaci 2krát „beta“ (tj. pro FSH i LH) a 21 bylo pozitivních dokonce pro všechny 3 podjednotky (obě „beta“ + „alfa“). Tento plurihormonální fenomén byl ještě ve 2 případech akcentován nálezem dalších 1 až 2 hormonů, a to TSH a TSH+PRL.

4.3. Výsledky:

Vztah mezi rychlostí růstu a proliferačním indexem antigenu Ki-67 se v našem souboru 29 nemocných nepodařil na statisticky významné hladině prokázat, a to ani s použitím obou odečítacích technik z imunohistochemického preparátu (p=0,75 HS; p=0,52 SM - Pearsonův korelační koeficient).

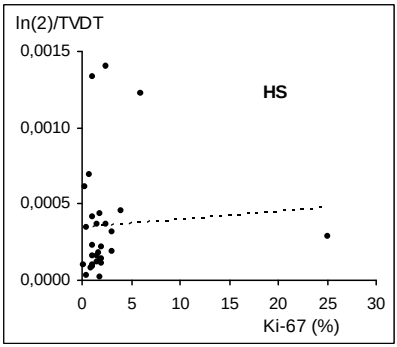

Graf 5. Korelace rychlosti růstu adenomu (inverzní hodnota TVDT) na proliferačním indexu Ki-67 (percentuální zastoupení imunopozitivních jader v preparátu), n=29 pacientů. HS - metoda „hot spots“ (Pearsonův korelační koeficient = 0,063; p=0,747)

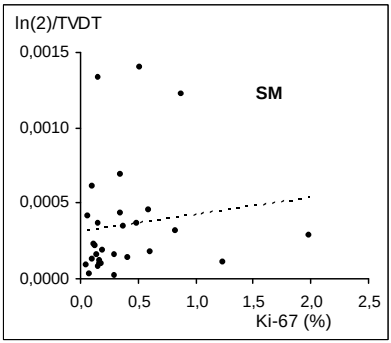

Graf 6. Závislost rychlosti růstu na proliferačním indexu Ki-67. SM - softwarová metoda (Pearsonův korelační koeficient = 0,124; p=0,521)

Obě metody výpočtu indexu pozitivních jader byly přitom shledány jako vzájemně korelující na statisticky významné úrovni (p= 0,00022). Medián proliferačního indexu Ki-67 získaného metodou „hot spots“ činil 1,5 % s izolovanou maximální hodnotou 25 % a minimální 0,1 %.

Softwarová metoda odečtu postihující celý preparát dosáhla v mediánu hodnoty Ki-67 0,19 % s maximem 1,98 % a minimem 0,05 %.

Invazivně se chovající AAH nevykazovaly vyšší pozitivitu antigenu Ki-67 (p=0,29 HS/ p=0,96 SM - Mann-Whitney test).

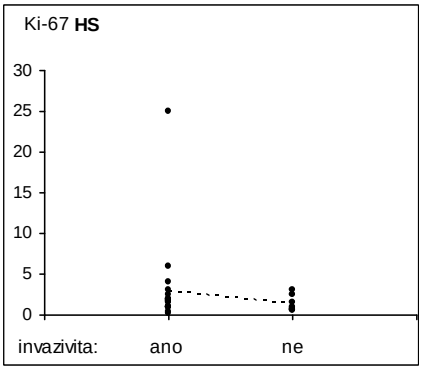

Graf 7. Korelace proliferačního indexu Ki-67 (zjištěného HS technikou) a invazivity procesu (p=0,29).

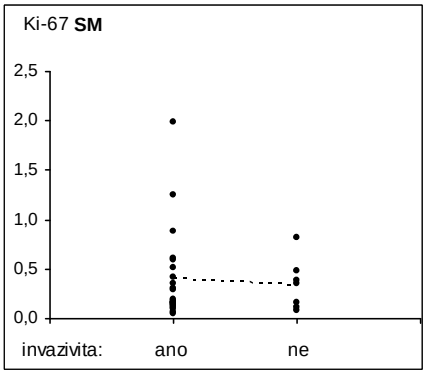

Graf 8. Korelace proliferačního indexu Ki-67 (kvantifikovaný SM metodou) a invazivity adenomu (p=0,96).

4.4. Diskuze

Snaha předpovědět růst adenomů a odhalit rizikové faktory recidiv vedla mnoho pracovišť ke studiu proliferačních a jiných markerů, které mají své uplatnění v humánní onkochirurgii (marker onkogeneze p53, PCNA – proliferating cell nuclear antigen, bromodeoxyuridin, topoisomeráza II alfa, proteinkináza C). [13, 15, 29, 27]. Jako relevantní proliferační ukazatel se v mnoha studiích uplatňoval antigen Ki-67. Jeho četnější výskyt byl spojen s aktivnějším růstem či vyšším procentem recidiv adenomů [15, 8, 1], případně reflektoval nižší proliferační potenci u STH adenomů předléčených somatostatinem [5]. Honneger se spoluautory na souboru 23 nemocných definoval přelomovou hranici Ki-67 na hodnotě 1,5 %. Při vyšším procentu této hodnoty lze očekávat rychlejší růstovou progresi adenomu bez ohledu na jeho případné invazivní chování [8]. V literatuře se však objevují i protichůdné výsledky, kde vyšší proliferační aktivita antigenu nebyla spojena s častějšími recidivami nebo akcelerovaným růstem [13, 29]. Literárně přetrvávající nejistota o spolehlivosti Ki-67 pramení i z určitých metodických nejednotností mezi jednotlivými pracovišti. Svoji roli zřejmě sehrává i fakt, že odebraného materiálu při operaci bývá málo, navíc je někdy znehodnocen krevními elementy nebo mechanickou manipulací. To se odráží v poměrně značné nehomogenitě hodnoceného preparátu, což je markantnější zvláště u počítačového odečtu z více polí. Řádově nižší hodnoty proliferačního indexu našeho souboru získaného softwarovou metodou proti technice „hot spots“ to podle našeho názoru dokládají. Nabízí se zároveň i otázka, zda různé porce adenomů mají stejnou proliferační potenci. Odpovědí nám může být názor Wolfsbergera, který se zabýval regionální diferencí Ki-67 ze 100 odběrů u 26 pacientů. Hodnota proliferačního indexu Ki-67 byla v různých partiích adenomu statisticky obdobná [28]. Literární shody nebylo dosaženo ani v otázce

rozdílu proliferačního indexu u funkčních a afunkčních adenomů. Někteří autoři podporují názor, že hormonálně aktivní adenomy, zvláště kortikotrofní, mají v průměru vyšší hodnotu Ki-67 [26, 14]. Ostatní se přiklánějí k závěru, že hormonální produkce nemá na míru proliferace podstatnější vliv [30, 1].

Naše výsledky tuto literární nejednotnost ilustrují a vedou k rozpakům nad jednoznačnou preferencí antigenu Ki-67 jako předpovědního ukazatele růstu AAH. Rychlejší růstové křivky našeho souboru nekorespondovaly s vyšší hodnotou Ki-67, a to ani v případě jeho výrazně nadnormální hodnoty u 77letého muže s relativně pomalým růstem. V našem sledovaném souboru nebyla rovněž nalezena statisticky významná korelace mezi invazivitou a indexem Ki-67. K obdobnému závěru dospěla i pracovní skupina kolem Tanaky, kde tento sledovaný antigen neodpovídal rychlosti růstu a ani invazivitě adenomů [25]. Spojitost proliferačního antigenu s růstovou agresivitou se naopak podařilo prokázat jiným autorům, kde invazivnější adenomy vykazovaly vyšší hodnoty proliferačního markeru [14, 30]. Konkrétního závěru se ve své studii dopracoval Thapar, kde dosahovala hodnota Ki-67 u neinvazivních procesů 1,34 %, u invazivních 4,66 % a 11,9 % u pituitárních karcinomů. Hranice proliferačního indexu mezi invazivními a neinvazivními adenomy tak v této práci odpovídala 3 % při senzitivitě 73 % a specificitě 97 %. Soubor přitom srovnával proliferaci u 37 neinvazivních, 33 invazivních adenomů a 7 pituitárních karcinomů [26].

Zařazujeme se tak k pracovištím, kde se na statisticky signifikantní úrovni zatím nepodařila prokázat závislost mezi rychlostí růstu AAH a proliferačním indexem Ki-67. Nicméně intuitivně přetrvává v našem rozhodování respekt k vyšším hodnotám proliferace, což se odráží i v individualizaci pooperačního sledování.

5. Souhrn výsledků:

Cílem studie bylo poznání přirozených zákonitostí růstu AAH se snahou odhalit faktory mající vliv na jejich růstovou potenci. Součástí studie bylo zároveň zjistit, zda jaderný marker Ki-67 může být spolehlivým ukazatelem proliferace adenomů, jakož i mírou predikce růstové potence pooperačních reziduí, což by umožnilo vytipovat závažnější případy rychlého růstu při následné recidivě.

Soubor našich operovaných pacientů pro AAH od roku 2000-2007 čítal 105 pacientů. Stanovená kritéria souboru (pooperační reziduum detekované 2 grafickými kontrolami, bez adjuvantní terapie s imunohistochemickým odečtem proliferačního markeru) v současné době splnilo 29 nemocných (22 mužů, 7 žen). Průměrný věk souboru činil 62,9 roku. Ve velké míře se jednalo o afunkční makroadenomy s expresí gonadotrofinů (90 %).

Stanovené cíle byly splněny s následujícími výsledky.

a) Radikality bylo podle posouzení chirurga při operaci dosaženo u 12 nemocných, v 17 případech byl výkon parciální. Objektivně zjištěná radikalita na podkladě pooperačních grafických kontrol magnetickou rezonancí dosáhla v průměru **75% redukce původního objemu** a klesala s počtem výkonů. Faktorem limitujícím subjektivní radikalitu resekce byla konzistence tumoru (p=0,002), **objektivně stanovená radikalita nebyla ale konzistencí statisticky ovlivněna** (p=0,36). Závislost pohlaví, přítomnosti cysty v adenomu, věku nebo invazivního charakteru růstu na rozsahu resekce nebyla v našem souboru potvrzena.

b) Sledování objemů reziduí s počítačovou volumetrií (bitmapová manuální segmentace) umožnilo graficky stanovit růstové progrese

v časových intervalech a vypočítat tak předpokládaný čas objemového zdvojnásobení adenomu (TVDT).

Růstové křivky potvrdily **exponenciální charakter růstu** bez ohledu na iniciální objem rezidua.

c) Růstové křivky konstruované na podkladě měřených objemů pooperačních reziduí (TVDT) **prokázaly na statisticky významné úrovni závislost rychlosti růstu na věku.** Zatímco u pacientů starších 61 let byly zmapovány pouze pozvolnější růstové křivky, u skupiny nemocných mladších 60 let byly zaznamenány kromě pomalého růstu i agresivnější objemové progrese. Závislost rychlosti růstu na věku byla statisticky signifikantní při použití inverzní hodnoty TVDT (TVDTr p=0,006), logaritmu TVDT (p=0,09) i směrnice přímky proložené závislostí logaritmu objemu rezidua na čase od operace (p=0,009). Rychlost růstu reziduí nebyla statisticky ovlivněna **invazivitou adenomu** (p=0,38)**, pohlavím** (p=0,54) **a přítomností cysty** (p=0,18) na předoperační MR.

d) V imunohistochemické části studie byla naše pozornost soustředěna na vliv proliferačního ukazatele Ki-67 ve vztahu k rychlosti a charakteru růstu reziduí. **Korelace rychlosti růstu a proliferačního indexu Ki-67 nebyla statisticky potvrzena** (p=0,747 pro HS/ p=0,521 pro SM). **Invazivita adenomu nebyla spojena s vyšším proliferačním indexem Ki-67** (p=0,29 pro HS/ p=0,96 pro SM metodu odečtu proliferačního indexu).

Na základě získaných poznatků jsme upravili naše pooperační sledování a stanovili indikační kritéria k pooperačnímu ozáření.

e) Kontrolní grafická vyšetření provádíme standardně po 3 a 12 měsících od operace. U mladších pacientů s vyšším proliferačním indexem antigenu Ki-67 přesahujícím hodnotu 2,5 % plánujeme druhou grafickou kontrolu s intervalem 6 měsíců. V našem individuálním rozhodování přihlížíme kromě věku nemocného i k dalším

aspektům jako jsou velikost rezidua, rezervní vzdálenost adenomu k optickým nervům, dále hodnotíme zrakové a endokrinologické funkce.

f) S radioterapií vyčkáváme na ustálení pooperačních změn na MR, což představuje interval kolem 3 měsíců od operace. Někdy ji odkládáme do doby spolehlivého zhodnocení jasné růstové progrese potvrzené přesným měřením objemových trendů rezidua. V úvahu bereme i individuální volbu nemocného.

6. Závěr

Afunkční adenomy hypofýzy představují díky rozmanitým biologickým vlastnostem nehomogenní skupinu onemocnění. Vlivem konzistence, většího počátečního objemu a díky invazivitě adenomů jsou pooperační zbytky zaznamenány poměrně často. Chirurgicky dosažitelná větší rezidua nebo recidivy adenomů indikujeme k reoperaci. Obtížně přístupné porce tumoru uložené v oblasti limitované chirurgické radikality dnes doporučujeme k radiochirurgii gamanožem.

Radiochirurgii pomocí LGN považujeme za významnou doplňkovou metodu u recidivujích nebo reziduálních AAH. U pacientů s pooperačními zbytky jsme gamaterapii indikovali u 19 nemocných (33 %) na základě grafické progrese rezidua, zvláště v oblasti kavernózního sinu. Dále byla doporučována v situacích tužší konzistence adenomu, kdy by transkraniální reoperace znamenala pro interně limitovaného nemocného příliš velkou zátěž. Dalším indikačním momentem v našem rozhodování byla i individuální volba nemocného. Roli paušálního pooperačního ozáření gamanožem vnímáme nadále jako kontroverzní. Při zvažování této léčebné modality dáváme přednost grafickému sledování přirozeného vývoje rezidua, zvláště jedná-li se o staršího pacienta.

Při rozhodování jednotlivých případů postupujeme vždy individuálně, přičemž zvažujeme celý komplex informací. Na základě výsledků naši studie lze konstatovat, že rychlost růstu pooperačních reziduí AAH je ovlivněna věkem. Tento fakt přináší praktický příspěvek jak do léčebné strategie, tak i do pooperačního sledování.

Marker proliferace Ki-67, osvědčený v humánní onkologii, nelze na základě výsledků našeho aktuálního souboru s jistotou považovat za spolehlivý předpovědní růstový ukazatel. Vyšší hodnoty proliferačního indexu Ki-67 přes toto zjištění nepodceňujeme a nadále je zařazujeme do mozaiky v rozhodovacím procesu u našich nemocných. Hodnota indexu přesahující hodnotu 2,5 % nás vede k obezřetnosti, kterou reflektujeme do algoritmu pooperačního sledování v podobě zkrácení grafických kontrol na 6 měsíců a s oftalmologickou kontrolou po 3 měsících. Individuálně potom upravujeme a doslova „šijeme na míru“ časový harmonogram kontrol zvláště u těch nemocných, kde je vyšší hodnota proliferačního indexu Ki-67 doprovázena i abnormální růstovou progresí rezidua. Máme-li podezření na brzké ohrožení zrakových funkcí, indikujeme reoperaci raději dříve než se komprese optických nervů klinicky projeví. Výpočet předpokládaného dotyku adenomu se zrakovými nervy nám dává dostatečný časový prostor k rozhodnutí a naplánování reoperace.

Naše práce spočívající v komplexním a longitudinálním sledování pooperačních reziduí přináší díky propracované metodice u nás nové, zatím jinými autory nepublikované informace o růstových schopnostech afunkčních adenomů hypofýzy v korelaci s proliferačním antigenem Ki-67. Novým poznatkem je také vztah různých způsobů hodnocení proliferačního indexu Ki-67, který se mezi jednotlivými světovými pracovišti v metodickém přístupu liší. Na základě našich zkušeností se domníváme, že metoda měření pozitivních jader z histologicky typických ohnisek adenomu

(hot spots) dává přece jenom relevantnější informaci o potenciálně agresivnějším růstu než náročná metoda průměrující celý preparát (softwarová metoda). Do budoucna jsou závěry naši studie jistě nadějným příslibem i přes skutečnost, že po statistickém zpracování aktuálního souboru nenašla v respektovaném proliferačním antigenu Ki-67 spolehlivého ukazatele rychlé růstové progrese.

Studie se svou podstatou zaměřila na složitou problematiku zatím řešenou intuitivně. Přestože svými výsledky nevedla k průlomovému řešení, ozřejmila jasnou věkovou závislost na růstové potenci pooperačních reziduí. Pochopení přirozených zákonitostí růstu afunkčních adenomů hypofýzy přináší i důležitý poznatek u starších, dosud neoperovaných pacientů, jejichž nálezy pouze graficky sledujeme a vyčkáváme s operačním řešením.

7. Literatura

1. Abe T, Sanno N, Osamura YR et al. Proliferative potential in pituitary adenomas: measurement by monoclonal antibody MIB-1. Acta Neurochir 1997; 139: 613-8.

2. Asa SL, Kovacs K. Clinically non-functioning human pituitary adenomas. Can J Neurol Sci 1992; 19: 228-35.

3. Ciric I, Mikhael M, Stafford T et al. Transsphenoidal microsurgery of pituitary macroadenomas with long-term follow-up results. J Neurosurg 1983; 59: 395-401.

4. Comtois R, Beauregard H, Somma M et al. The clinical and endocrine outcome of trans-sphenoidal microsurgery of nonsecreting pituitary adenomas. Cancer 1991; 68: 860-6.

5. Čáp J, Cerman J, Němeček S, Mareková M, Hána V, Fryšák Z. The influence of treatment with somatostatin analogues on morphology, proliferative and apoptotic activity in GH-secreting pituitary adenomas. J Clin Neurosci 2003; 10: 444-8.

6. Dina TS, Feaster SH, Laws ER, Davis DO. MR of the pituitary gland postsurgery: Serial MR studies following transsphenoidal resection. AJNR 1993; 14: 763-9.

7. Hardy J. Atlas of Transsphenoidal Microsurgery in Pituitary Tumors. New York: Igaku-Shoin Medical Publishers 1991; p 3.

8. Honegger J, Prettin C, Feuerhake F, Petrick M, Schulte-Monting J, Reincke M. Expression of Ki-67 antigen in nonfunctioning pituitary adenomas: correlation with growth velocity and invasiveness. J Neurosurg 2003; 99(4): 674-9.

9. Horvath E, Kovacs K. Ultrastructural diagnosis of human pituitary adenomas. Microsc Res Tech 1992; 20: 107-35.

10. Kontogeorgos G, Sambaziotis D, Piaditis G et al. Apoptosis in human pituitary adenomas: a morphologic and in situ end-labeling study. Mod Pathol 1997; 10: 921-6.

11. Kovacs K, Horvath E, Vidal S. Classification of pituitary adenomas. J Neurooncol 2001; 54:121-7.

12. Lanzien CF, Larkins M, Mancall A et al. Cranial postoperative site: MR imaging appearence. AJNR 1988; 8: 27-34.

13. Losa M, Franzin A, Mangili F et al. Proliferating index of nonfunctioning pituitary adenomas: correlations with clinical characteristics and long-term follow-up results. Neurosurgery 2000; 47: 1313-9.

14. Mastronardi L, Guiducci A, Spera C et al. Ki-67 labelling index and invasiveness among anterior pituitary adenomas: analysis od 103 cases using MIB-1 monoclonal antibody. J Clin Pathol 1999; 52(2): 107-11.

15. Nagashima T, Murovic JA, Hoshino T et al. The proliferative potential of human pituitary tumors in situ. J Neurosurg 1986; 64: 588-93.

16. Náhlovský J, Česák T, Látr I, Čáp J, Žižka J, Krajina A. Komplikace transsfenoidálních operací u našich nemocných - příčiny a řešení. Čes Slov Neurol N 2004; 67/100: 112-9.

17. Němeček S, Němečková J, Cerman J. Patologie nádorů nervového systému a hypofýzy. In: Náhlovský et al. Neurochirurgie. Galén, 2006: 65-82.

18. Nimsky C, von Keller B, Ganslandt O, Fahlbusch R. Intraoperative high-field magnetic resonance imaging in transsphenoidal surgery of hormonally inactive pituitary macroadenomas. Neurosurgery 2006; 59(1): 105-14.

19. Nistor R. Pituitary tumours. In Palmer JD. (ed.) Manual of neurosurgery. New York: Churchill Livingstone, 1996: 264-72.

20. Rajaraman V, Schulder M. Postoperative MRI appearence after transsphenoidal pituitary tumor resection. Surg Neurol 1999; 52: 592-9.

21. Rodriguez O, Mateos B, De la Pedraja R et al. Postoperative follow-up of pituitary adenomas after transsphenoidal resection: MRI and clinical correlation. Neuroradiology 1996; 38: 747-54.

22. Scheithauer BW, Kovacs KT, Laws ER Jr, Randall RW. Pathology of invasive pituitary tumors with special referrence to functional classification. J Neurosurg 1986; 65: 733-44.

23. Schwarz TH, Stieg PE, Anand VK. Endoscopic transsphenoidal pituitary surgery with intraoperative magnetic resonance imaging. Neurosurgery 2006; 58 (1Suppl): ONS 44-51.

24. Steiner E, Knosp E, Herold CJ et al. Pituitary adenomas: findings of postoperative MR imaging. Radiology 1992; 185: 521-7.

25. Tanaka Y, Hongo K, Tada T, Sakai K, Kakizawa Y, Kobayashi S. Growth pattern and rate in residual nonfunctioning pituitary adenomas: correlation among tumor volume doubling time, patient age, and MIB-1 index. J Neurosurg 2003; 98: 359-65.

26. Thapar K, Kovacs K, Scheithauer BW et al. Proliferative activity and invasiveness among pituitary adenomas and carcinomas: An analysis using the MIB-1 antibody. Neurosurgery 1996; 38: 99-107.

27. Vidal S, Kovacs K, Horvath E et al. Topoisomerase II alfa expression in pituitary adenomas and carcinomas: relationship to tumor behavior. Mod Pathol 2002; 15(11): 1205- 12.

28. Wolfsberger S, Kitz K, Wunderer J et al. Multiregional sampling reveals a homogenous distribution of Ki-67 proliferation rate in pituitary adenomas. Acta Neurochir 2004; 146: 1323-8.

29. Yonezawa K, Tamaki N, Kokunai T. Clinical features and growth fractions of pituitary adenomas. Surg Neurol 1997; 48: 494-500.

30. Zhao D, Tomono Y, Nose T. Expression of P27kip1 and Ki-67 in pituitary adenomas: an investigation of marker of adenoma invasiveness. Acta Neurochir 1999; 141(2): 187-92.

8. Přehled publikační činnosti autora

8.1. Monografie a kapitoly v monografiích

Česák T., Náhlovský J., Látr I., Čáp J., Ryška P. Nádorová onemocnění hypofýzy. In: Náhlovský J. et al. Neurochirurgie, Galén Praha 2006

Ryška P., Česák T. Degenerativní onemocnění páteře. In: Černoch Z.: Neuroradiologie Nucleus Hradec Králové 2000

Náhlovský J., Krajina A., Česák T., Hlatký R. Vzácné nitrolebeční traumatické léze:karotido-kavernózní pištěl aneuryzma, poranění hlavových nervů, str. 77-88. In: Smrčka M. Poranění mozku. Grada Publishing Praha, 2001

Česák T., Hobza V. Epidemiologie mozkových traumat, str. 19-28. In: Smrčka M. Poranění mozku. Grada Publishing Praha, 2001; ISBN 80-7169-820-2

8.2. Původní články a statě ve sbornících

Česák T., Náhlovský J., Hosszú T., Řehák S., Látr I., Němeček S., Čáp J., Ryška P., Šuba P., Cerman J. Longitudinální sledování růstu pooperačních reziduí funkčních adenomů hypofýzy. Cesk Slov Neurol N 2009; 72/105(2): 115-124. **IF 0,037** (r.2007, 08,09 ještě není)

Česák T., Náhlovský J., Látr I., Čáp J., Ryška P., Kanta M., Řehák S. Symptomatické cysty Rathkeho pouzdra. Cesk Slov Neurol N 2005; 68/101(1): 58-63. **IF 0,070**

Náhlovský J., Česák T., Látr I., Čáp J., Žižka J., Krajina A. Komplikace transsfenoidálních operací u našich nemocných – příčiny a řešení. Cesk Slov Neurol N 2004; 67/100(2): 112-119**. IF 0,037**

Žižka J., Eliáš P., Michl A., Harrer J., Česák T., Herman A. Extensive spinal epidural hematoma: a rare complication of aortic coarctation .Eur Radiol 2001; 11: 1254. **IF 1,321**

Ryška P., Šercl M., Málek V., Česák T., Rejtar P., Michl A., Žižka J., Raupach J., Eliáš P., Hobza V. Kraniocerebrální trauma II. Praktická radiologie 2003; 1:24-28.

Melichar B., Urminská H., Kohlová T., Nová M., Česák T. Brain metastases of epithelial ovarian carcinoma responding to cisplatin and gemcitabine combination chemotherapy: a case report and review of the literature. Gynecol Oncol 2004; 94: 67-276**. IF 2,083**

Řehák S., Málek V., Náhlovský J., Odrážka K., Ryška P., Kaltofen K., Česák T., Melichar B., Kanta M. Problematika včasné diagnostiky operovaných páteřních metastáz. Cesk Slov Neurol N 2005; 68/101(2): 95-101. **IF 0,070**

Řehák S., Málek V., Náhlovský J., Odrážka K., Ryška P., Kaltofen K., Česák T., Melichar B., Kanta M., Adamkov J. Chirurgická léčba metastatického onemocnění páteře. Acta Spondylologica 2004; 2, 3: 15-23.

Adamkov J., Málek V., Řehák S., Česák J., Kaltofen K., Náhlovský J. Naše zkušenosti při řešení výhřezu hrudní meziobratlové ploténky transpedikulárním přístupem. Acta Spondylologica 2004; 2, 3: 5-9.

Řehák S., Maisnar V., Málek V., Náhlovský J., Ryška P., Kaltofen K., Česák T., Kanta M., Adamkov J., Hosszú T. Pozdní diagnostika páteřního postižení u myelomu. Neurologie pro praxi 2005; 6, 3: 171-174.

Ryška P., Málek V., Klzo L., Kaltofen K., Adamkov J., Raupach J., Česák T., Řehák S., Jebavá A. Přeběžné zkušenosti s perkutánními vertebroplastikami u osteoporotických fraktur. Cesk Slov Neurol N 2006; 69/102(1): 52-56 . **IF 0,045**

Ryška P., Málek V., Klzo L., Kaltofen K., Česák T., Michl A., Renc O., Adamkov J. Perkutánní vertebroplastika v léčbě akutních fraktur hrudní a bederní páteře. Ces Radiol 2007; 61(2): 180-184.

Ryška P., Málek V., Kaltofen K., Žižka J., Česák T., Pavlíková L., Klzo L., Renc O., Ungermann L., Řehák S. Postavení perkutánní kyfoplastiky při léčbě osteoporotických zlomenin páteře. Ces Radiol 2007; 61(2): 184-188.

Řehák S., Maisnar V., Málek V., Česák T., Ryška P., Bartoš N., Talab R. Diagnosis and surgical therapy of plasma cell neoplasia of the spine. Neoplasma 2009; 56 (1): 84-87.

8.3. Přednášky na odborných akcích

Česák T., Kroó M., Černoch Z. K problematice recidiv a reoperací u onemocnění bederních meziobratlových plotének. Postgraduální kurz v neurochirurgii (páteř, mícha a periferní nervy), 15. - 17. 4. 1998, Hradec Králové

Česák T., Bartanusz V., Řezáč O., Řehák S., Michl A. Atypický případ neurologické manifestace koartakce aorty. Pracovní dny české neurochirurgické společnosti 14. - 16. 5. 1998, Ústí nad Labem

Česák T., Hobza V., Řehák S. Epidemiologie kraniocerebrálních poranění. Postgraduální kurz v neurotraumatologii, 14.-16.4.1999, Hradec Králové

Česák T., Náhlovský J., Němeček S. Rare lesions and duplicity in the sellar region. 11th European congress of Neurosurgery, EANS, 19.-24.9.1999, Copenhagen, Denmark

Česák T., Bartanusz V., Řehák S., Řezáč O., Michl A. The unusual case of coarctation of the aorta with neurological manifestation. Neuro-Ski, 18.-21.3.1999, Harrachov

Česák T., Hlatký R., Hobza V., Krajina A.Vazospasmus, jako následek SAH – incidence, patofyziologie, diagnostika, terapie. Postgraduální kurz v cévní neurochirurgii, 5.-7.4.2000,Hradec Králové

Česák T., Náhlovský J., Látr I., Čáp J., Němeček S., Ryška P. Léčba prolaktinomů - indikace k chirurgické intervenci. Postgraduální kurz v neurochirurgii, 4.-6.4.2001, Hradec Králové

Česák T., Kaltofen K., Málek V., Řezáč O. Naše zkušenosti s léčbou luxačních zlomenin thorakolumbální páteře X. Ortopedické symposium s mezinárodní účastí, 15.-17.3.2001, Hradec Králové

Česák T., Náhlovský J., Čáp J., Cerman J., Němeček S., Šuba P., Ryška P. Komplexní léčba makroprolaktinomů. XXIV. Endorkinologické dny 25.-27.9.2001, Hradec Králové

Česák T., Kaltofen K., Málek V., Řezáč O., Ryška P. Luxační fraktury thorakolumbální páteře. Pracovní dny České neurochirurgické společnosti, 4.-5.10.2001, České Budějovice

Česák T., Látr I., Kanta M. Tumory orbity. Postgraduální kurz v neurochirurgii, 3.-5.4.2002, Hradec Králové

Česák T., Náhlovský J., Látr I., Němeček S., Ryška P. Neobvyklé léze selární oblasti řešené transnazálním přístupem Sjezd České a Slovenské neurochirurgické společnosti, 2.-4.6.2002, Hradec Králové

Česák T., Kaltofen K., Málek V., Ryška P. Chirurgická problematika léčby cervikální spondylogenní myelopatie. Postgraduální kurz v neurochirurgii, 2.-4.4.2003, Hradec Králové

Česák T., Náhlovský J., Látr I., Němeček S., Kanta M.Cysty Rathkeho pouzdra. Kuncův memoriál, 18.-19.3.2004, Praha

Česák T., Habalová J., Ryška P. Difuzní axonální poranění. Postrgraduální kurz v neurotraumatologii, 31.3. – 2.4.2004, Hradec Králové

Česák T., Náhlovský J., Němeček S., Ryška P. Růstový potenciál operačních reziduí afunkčních adenomů hypofýzy. Pracovní dny České neurochirurgické společnosti 2.-4.12.2004, Liberec

Česák T., Náhlovský J., Látr I., Ryška P., Němeček S. Vzácné cysty v oblasti hypofýzy. Neuro-Ski, 17.-19.3. 2005, Harrachov. Neurologie pro praxi

Česák T., Náhlovský J., Němeček S., Ryška P. Růst reziduí afunkčních adenomů hypofýzy.Kuncův memoriál 24.-25.3.2005, Praha

Česák T., Krajina A., Náhlovský J. Operační léčba versus endovaskulární léčba mozkových aneuryzmat. Studie ISAT a ISUIA. Postgraduální kurz v cévní neurochirurgii, 6.-8.4.2005, Hradec Králové

Česák T., Náhlovský J., Cerman J., Němeček S., Čáp J., Ryška P., Řehák S., Hosszú T. Markery proliferace a onkogeneze u recidivujících pituitárních adenomů. Postgraduální kurz v neurochirurgii 5.-7.4.2006, Hradec Králové

Česák T., Náhlovský J., Hosszú T., Řehák S., Cerman J., Němeček S., Ryška P. Růstová dynamika pooperačních reziduí afunkčních adenomů hypofýzy. VII. Neuro-Ski, 16,.18.3.2006

Česák T., Náhlovský J., Hosszú T., Řehák S., Cerman J., Němeček S., Čáp J., Ryška P.Proliferační růstová aktivita afunkčních adenomů hypofýzy. Pracovní dny České neurochirurgické společnosti ČLS JEP, 22.-24.11.2006, Plzeň

Česák T., Náhlovský J., Řehák S., Adamkov J., Ryška P. Metastatické onemocnění hypofýzy. Neuro-Ski 15.-17.3.2007, Harrachov

Česák T., Náhlovský J., Hosszú T., Řehák S., Němeček S., Cerman J., Ryška P. Complex follow-up postoperative residua of afunctional pituitary adenomas (poster) World Federation of Neurosurgical Societies, 13th Interim Meeting / The 12th Asian-Australian Congress of Neurological Surgeons, 18.-22.11.2007, Nagoya, Japonsko

Česák T., Adamkov J., Málek V., Kaltofen K., Ryška P. Operační léčba diskopatií hrudní páteře. Postgraduální kurz v neurochirurgii, 2.-4.4.2008, Hradec Králové..

Česák T., Náhlovský J., Hosszú T., Řehák S., Látr I. Pooperační rezidua afunkčních adenomů hypofýzy. Pracovní dny České neurochirurgické společnosti, 22.- 24.10.2008, Ústí n. L.