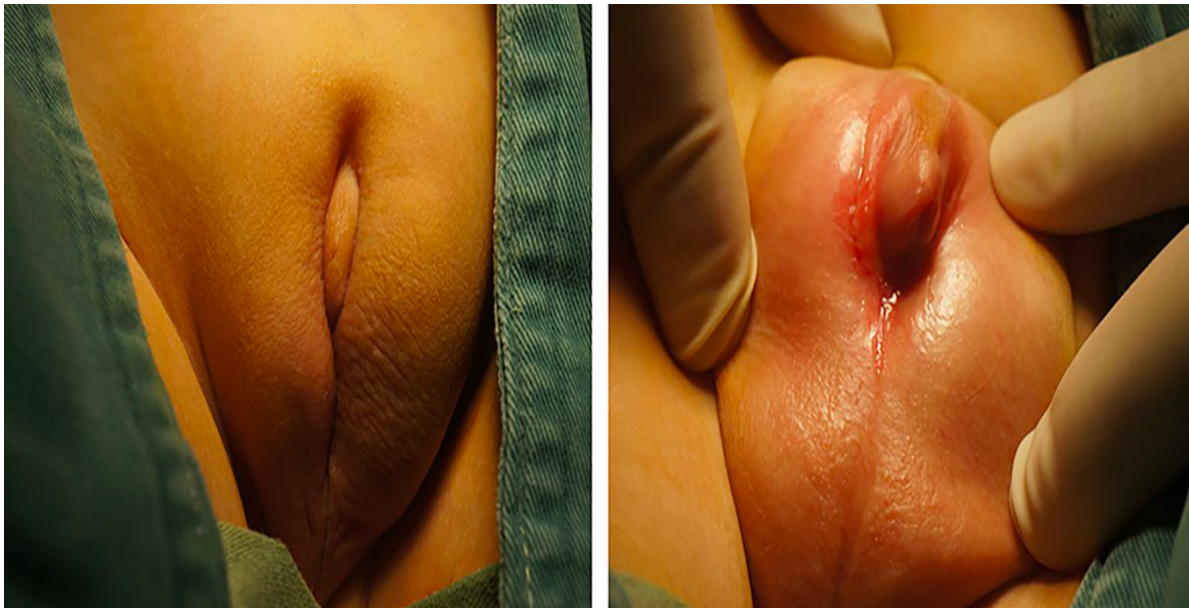
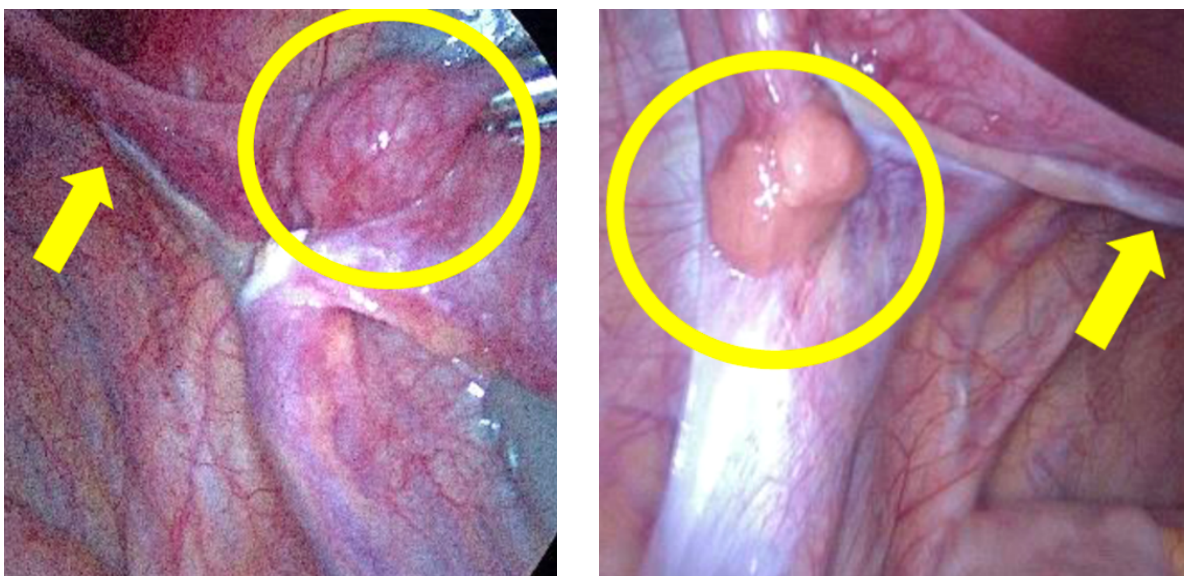


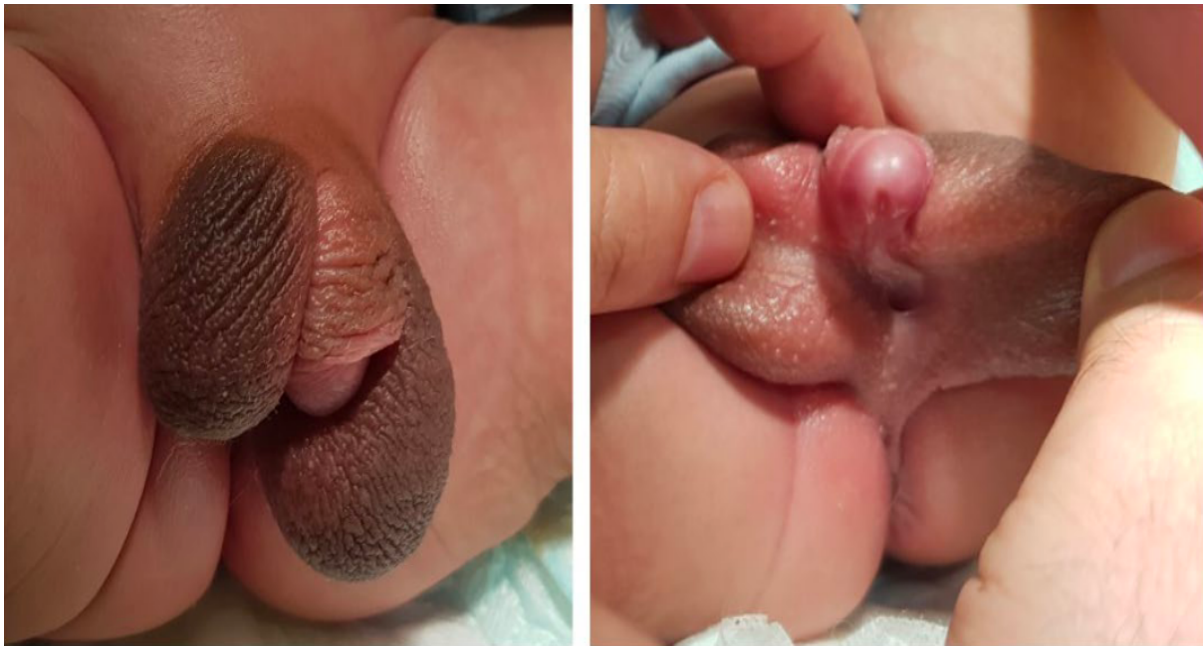Přílohy



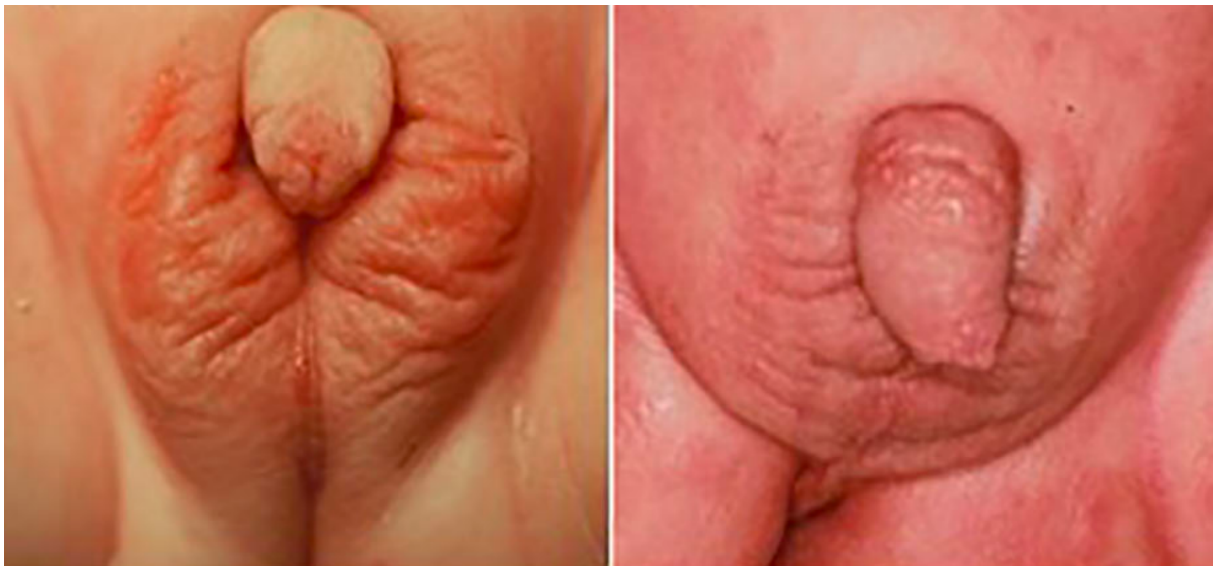Obrázek 3 – Vnější genitálie pacienta 46,XY DSD s jedním perineálním urogenitálním otvorem, zvětšeným klitorisem a skrotální fúzí. (Wei et al., 2022).



Obrázek 4 - Gonády se zvrásněnou pojivovou tkání u pacienta 46,XY DSD. Žlutá kolečka označují levou a pravou gonádu, která jsou srdčitého tvaru a menší velikosti. Žluté šipky označují vejcovody (Narita et al., 2023)



Obrázek 5 - Vnější genitálie novorozeného pacienta 46,XY DSD (mutace v genu *MAP3K1*). Penis o délce 3 cm, hypospádie a varlata v šourku (Al Shamsi et al., 2020).



Obrázek 6 - Vnější genitálie pacientů 46,XX DSD s CAH způsobenou deficitem 21-hydroxylázy. Genitálie pacienta vlevo odpovídají třetímu stupni Praderovy stupnice. Genitálie pacienta vpravo odpovídají pátému stupni Praderovy stupnice (Finkelstain et al., 2021).