UNIVERZITA KARLOVA

Fakulta tělesné výchovy a sportu

BAKALÁŘSKÁ PRÁCE

2024 Kristýna Regentová

UNIVERZITA KARLOVA

FAKULTA TĚLESNÉ VÝCHOVY A SPORTU

Katedra fyzioterapie

Kazuistika fyzioterapeutické péče o pacienta s diagnózou cervikobrachiální syndrom

Bakalářská práce

Vedoucí bakalářské práce:

PhDr. Ivana Vláčilová, Ph.D.

Vypracovala:

Kristýna Regentová

Praha, duben 2024

Prohlášení

Prohlašuji, že jsem závěrečnou bakalářskou práci zpracovala samostatně a že jsem uvedla všechny použité informační zdroje a literaturu. Tato práce ani její podstatná část nebyla předložena k získání jiného nebo stejného akademického titulu.

V Praze, dne: Podpis studenta:

…… ……...

Poděkování

Ráda bych poděkovala vedoucí fyzioterapeutce ve Fakultní Thomayerově nemocnici Mgr. Janě Hlinovské a Bc. Kateřině Neradílkové za vedení při bakalářských praxích. Dále bych chtěla poděkovat PhDr. Ivaně Vláčilové, Ph.D. za cenné rady a vedení této práce. V poslední řadě děkuji svým přátelům a rodičům za podporu na cestě mým studiem.

Abstrakt

Autor: Kristýna Regentová

Vedoucí práce: PhDr. Ivana Vláčilová, Ph.D.

Název: Kazuistika fyzioterapeutické péče o pacienta s diagnózou cervikobrachiální syndrom

Cíle: Cílem této bakalářské práce je získání a zpracování teoretických a metodologických podkladů v oblasti problematiky cervikobrachiálního syndromu a jejich následné využití při rehabilitaci pacienta s touto diagnózou a vypracování kazuistiky, která zahrnuje vyšetření, návrh terapie a provedení terapie.

Metody: Bakalářská práce je rozdělena do dvou částí. První částí je část obecná, která přibližuje čtenáři anatomii krční páteře a dále problematiku cervikobrachiálního syndromu, konkrétně jeho definici, klinický obraz, etiologii, epidemiologii, diagnostiku a léčbu. Nechybí ani fyzioterapie u této diagnózy. Druhou částí je část speciální, která obsahuje kazuistiku zpracovanou ve Fakultní Thomayerově nemocnici v období 8. 1. do 2. 2. 2024. Kazuistika obsahuje anamnézu, vstupní kineziologický rozbor, fyzioterapeutický plán, průběh terapie, výstupní kineziologický rozbor a zhodnocení efektu terapie.

Výsledky: Cíle obecné i speciální části byly splněny.

Závěr: Podle zhodnocení efektu terapie můžeme považovat fyzioterapeutickou intervenci za úspěšnou, i přestože na její úspěšnosti měla významný podíl farmakoterapie.

Klíčová slova: cervikobrachiální syndrom, krční páteř, fyzioterapie

Abstract

Author: Kristýna Regentová

Supervisor: PhDr. Ivana Vláčilová, Ph.D.

Title: Case Study of a Physiotherapy Treatment of a Patient with the Diagnosis of Cervicobrachial Syndrome

Objectives: The aim of this bachelor thesis is to obtain and elaborate the theoretical and methodological background in the field of cervicobrachial syndrome and their subsequent use in the rehabilitation of patients with this diagnosis and to develop a case report, which includes examination, therapy design and implementation of therapy.

Methods: The bachelor thesis is divided into two parts. The first part is the general part, which introduces the reader to the anatomy of the cervical spine and the cervicobrachial syndrome, describing its definition, clinical picture, aetiology, epidemiology, diagnosis and treatment. Physiotherapy for this diagnosis is also included. The second part is the special part, which contains a case report from the Fakultní Thomayerova nemocnice in the period from January 8 to February 2, 2024. The case report includes the history, initial kinesiological analysis, physiotherapy plan, course of therapy, initial kinesiological analysis and evaluation of the effect of therapy.

Results: The objectives of both the general and specific parts have been met.

Conclusion: According to the evaluation of the effect of the therapy, we can consider the physiotherapeutic intervention as successful, although pharmacotherapy had a significant contribution to its success.

Keywords: cervicobrachial syndrome, cervical spine, physiotherapy

Seznam použitých zkratek

AGR	antigravitační relaxace
bilat.	bilaterálně
BMI	Body Mass Index (index tělesné hmotnosti)
bpn	bez patologického nálezu
cm	centimetr
C	krční obratel
DNS	dynamická neuromuskulární stabilizace
DKK	dolní končetina
gtt.	gutta (kapka)
HKK	horní končetiny
HSS	hluboký stabilizační systém
kg	kilogram
LDK	levá dolní končetina
LHK	levá horní končetina
LTV	léčebná tělesná výchova
m./mm.	musculus/musculi (sval/svaly)
mg	miligram
min	minuta
ml	mililitr
mmHg	milimetr rtuťového sloupce
n.	nervus (nerv)
PDK	pravá dolní končetina
PHK	pravá horní končetina
PIR	postizometrická relaxace
PNF	proprioceptivní neuromuskulární stimulace

tbl.	tabella (tableta)
Th	hrudní obratel
TrP	trigger point (spoušťový bod)
VAS	vizuální analogová škála
°C	stupeň Celsia

Obsah

1 ÚVOD 1

2 OBECNÁ ČÁST 2

2.1 Anatomie 2

2.1.1 Krční páteř 2

2.1.2 Spojení na krční páteři 3

2.1.3 Svaly krku 5

2.1.4 Cévní zásobení krku 7

2.1.5 Cervikální plexus 8

2.1.6 Brachiální plexus 9

2.2 Cervikobrachiální syndrom 9

2.2.1 Definice a klinický obraz 9

2.2.2 Etiologie a patogeneze 10

2.2.3 Epidemiologie 11

2.2.4 Diagnostika 11

2.2.5 Léčba 12

2.2.6 Prognóza a psychosociální faktory 13

2.3 Fyzioterapie u cervikobrachiálního syndromu 14

2.3.1 Vyšetření fyzioterapeutem a diferenciální diagnostika 14

2.3.2 Fyzioterapeutické metody a postupy 15

2.3.3 Režimová opatření 18

2.3.4 Fyzikální terapie 19

2.3.5 Lázeňská péče 19

3 SPECIÁLNÍ ČÁST 20

3.1 Metodika práce 20

3.2 Anamnéza 20

3.3 Vstupní kineziologický rozbor (09. 01. 2024) 24
3.4 Krátkodobý a dlouhodobý fyzioterapeutický plán 42
3.5 Průběh terapie 44
3.6 Výstupní kineziologický rozbor (18. 01. 2024) 57
3.7 Zhodnocení efektu terapie 69
4 DISKUSE 75
5 ZÁVĚR 78
6 SEZNAM POUŽITÉ LITERATURY 79
7 SEZNAM PŘÍLOH I

1 ÚVOD

Bolesti krční páteře jsou jednou z nejčastějších muskoskeletálních poruch, stávají se problémem moderní společnosti a jsou běžným důvodem pro vyhledání lékařského odborníka. Moderní životní styl s nedostatkem pohybu, sedavé zaměstnání a zvýšené napětí svalů způsobené stresem či úzkostí mohou vést k častějším potížím v této oblasti. Bolest se může soustředit jen v krční páteři či hlavě, ale také se může šířit do horních končetin, což označujeme za cervikobrachiální syndrom. Právě s touto diagnózou jsem měla možnost se seznámit v rámci mé klinické praxe.

Účelem této bakalářské práce je obeznámení s problematikou právě cervikobrachiálního syndromu. Práce se dělí na obecnou a speciální část. Část obecná byla vypracována za účelem představení anatomie krční páteře, cervikálního a brachiálního plexu. Dále bude obecná část pojednávat o etiologii, klinickém obraze a diagnostických a fyzioterapeutických možnostech u této diagnózy.

Část speciální obsahuje zpracovanou kazuistiku fyzioterapeutické péče o pacienta s diagnózou cervikobrachiální syndrom. Kazuistika byla zpracována na základě měsíční souvislé odborné bakalářské praxe ve Fakultní Thomayerově nemocnici pod vedením Mgr. Jany Hlinovské a Bc. Kateřiny Neradílkové v období 8. 1. do 2. 2. 2024.

2 OBECNÁ ČÁST

2.1 Anatomie

2.1.1 Krční páteř

Páteř je osovým skeletem trupu u obratlovců. Je tvořená z jednotlivých kostí, které nazýváme obratle. Každý obratel můžeme rozdělit na 3 složky: tělo, oblouk a výběžky (Čihák, 2011). Páteř člověka tvoří 33-34 obratlů a 23 meziobratlových plotének, kdy toto dělení platí pro 95 % dospělých jedinců. Zbylých 5 % může mít počet obratlů odlišný (Dylevský, 2009).

Samotná krční páteř člověka se skládá ze sedmi krčních obratlů a šesti meziobratlových plotének (Frost et al., 2019). Jedná se o nejmobilnější část páteře, která slouží jako pohyblivá opora smyslové platformy hlavy. Umožňuje smyslovému aparátu zraku, sluchu a čichu, aby se zvedl nebo snížil v sagitální rovině a zkoumat okolí v rovině horizontální. Aby mohla krční páteř plnit tuto funkci, musí být mobilní, ale také dostatečně pevná, aby unesla váhu celé hlavy. Její zranitelnost spočívá v tom, že je dlouhá a štíhlá a nese velkou hmotnost hlavy na svém vrcholu (Bogduk, 2016).

Krční obratle označujeme zkratkou C1-C7. Jejich těla (s výjimkou prvního krčního obratle) jsou nízká, kraniokaudálně prosedlá (Čihák, 2011; Kapandji et al., 2019) a jejich výška se pohybuje okolo 14-16 mm (Dylevský, 2009). Po obou vnějších stranách těl krčních obratlů vyčnívá ostřejší okraj zvaný uncus corporis. Nosič (atlas), který je prvním krčním obratlem, na rozdíl od ostatních obratlů nemá tělo (Čihák, 2011). I přes své jméno není atlas hlavní podporou hlavy. Většina váhy spadá až na čepovec (axis) – druhý krční obratel (Dylevský, 2009). Axis má sice vzhled jako běžný krční obratel, avšak má navíc kostěný zub (dens axis), který vyčnívá kraniálně z jeho těla. Zub je původním tělem prvního obratle, který je nyní připojený k čepovci. Na tento zub nasedá prstenec atlasu (Čihák, 2011).

Ze sedmi krčních obratlů jsou pro rotaci a pohyb hlavy nejdůležitější atlas (C1) a axis (C2). Atlas spolu s okciputem vytváří atlantookcipitální kloub. Zejména tento kloub pak tvoří přibližně 50 % rozsahu pohybu hlavy při flexi a extenzi. Atlas se dál spojuje s axisem a tvoří atlantoaxiální kloub. Toto spojení umožňuje, aby se hlava a atlas otáčely ze strany na stranu jako jeden celek a představuje přibližně 50 % rotace krku.

Zbytek obratlů (C3-C7), mají výrazně sníženou pohyblivost, nicméně slouží především jako opora pro nesení váhy páteře a další zátěže působící na krk (Frost et al., 2019).

Krční páteř lze anatomicky i funkčně rozdělit na horní krční páteř a dolní krční páteř. Horní krční páteří označujeme spojení okciputu, atlasu a axisu. Toto spojení je od zbytku krční páteře výjimečné tím, že se v něm nevyskytuje meziobratlová ploténka. Dolní krční páteř pak odpovídá obratlům C3-C7. (Kapandji et al., 2019; Kasík, 2002)

2.1.2 Spojení na krční páteři

Těla obratlů krční páteře jsou spojená třemi různými způsoby, a to pomocí chrupavčitých spojů, vazivových spojů a meziobratlových kloubů. Chrupavčitá spojení mají za základ meziobratlové ploténky (intervertebrální disky), která spojují terminální plochy těl sousedících obratlů (Čihák, 2011).

Meziobratlovou ploténku nenajdeme mezi atlasem a čepovcem, první se vyskytuje až mezi čepovcem a třetím krčním obratlem. Meziobratlové disky jsou tvořeny z prstence cirkulárních vláken fibrózního vaziva a vazivové chrupavky po obvodu disku, který nazýváme anulus fibrosus. Tato vlákna se kraniokaudálně překřižují a vytvářejí strukturu se zvýšenou pevností. Uvnitř každého disku je uloženo vodnaté řídké jádro. Ve stáří ztrácí disk část své tekutiny a celý se proto snižuje (Čihák, 2011). Proměnlivá je však výška plotének i u mladších jedinců. Ráno jsou ploténky vyšší a k večeru se jejich výška snižuje vlivem váhy těla a ztráty vody. Během nočního klidu dochází k jejich obnovení. (Čihák, 2011; Véle, 2009)

Vzhledem k rozsáhlému pohybu, ke kterému dochází v krční páteři, prochází meziobratlové ploténky drastickými změnami v zatížení a namáhání, což způsobuje, že jsou mnohem náchylnější k poranění, které může způsobit poškození nebo impingement těchto nervů (Frost et al., 2019). V důsledku nepřiměřené námahy v nevhodném směru může nastat vyhřeznutí meziobratlové ploténky buď do těla obratle nebo častěji do páteřního kanálu (Číhák, 2011; Grim et al., 2019). Ploténka vyhřeznutá do páteřního kanálu může pak stlačovat míšní pleny či míchu a její kořeny. Došlo by pak k vyvolání bolestivých radikulárních či míšních poruch senzitivního i motorického charakteru (Véle, 2006).

Pasivní fixaci segmentů páteře zajišťují vazivové spoje. Vazy páteře rozlišujeme na dlouhé a krátké (Dylevský, 2009). Dlouhé vazy poutají podélně prakticky celou páteř. Uspořádání ligament krční páteře se bude lišit podle toho, zda se jedná o horní či dolní

krční páteř. Horní krční páteř nese jak váhu hlavy, tak umožnuje pohyblivost všemi směry ve všech rovinách. Pohyb zajišťuje velmi silný ligamentózní systém uspořádaný do několika vrstev (Kasík, 2002).

Jedním z hlubokých ligament horní krční páteře je například apikální vaz zubu čepovce (ligamentum apicis dentis), které spojuje vrchol dens axis a occiput. Dalším jsou pak alární vazy (ligamenta alaria), která zajišťují spojení mezi dens axis s kondyly okciputu a atlasem. Dále do hluboké vrstvy řadíme příčný vaz atlasu (ligamentum transversum atlantis), které fixuje přední oblouk atlasu u dens axis. Toto ligamentum znemožňuje posun zubu čepovce do páteřního kanálu a následnému stlačení míchy. Do této skupiny lze zařadit i podélné svazky (fasciculi longitudinales). Jde o vertikální snopce probíhající od těla axis až k okciputu. Tyto snopce společně s ligamentum transversum atlantis tvoří křížový vaz atlasu (ligamentum cruciforme atlantis). Povrchovou vrstvu ligament horní krční páteře pak vytváří atlantookcipitální membrána (membrana atlantooccipitalis), tektoriální membrána (membrana tectoria) a vaz šíjový (ligamentum nuchae) (Kasík, 2002; Véle 2006).

K dlouhým vazům dolní krční páteře je zařazen přední podélný vaz (ligamentum longitudinale anterius), který spojuje přední plochu obratlových těl od atlasu po kost křížovou. Dalším dlouhým vazem je zadní podélný vaz (ligamentum longitudinale posterius). Ten propojuje zadní plochu těl obratlů a vede tedy po přední stěně páteřního kanálu.

Krátké vazy spojují oproti vazům dlouhým pouze oblouky a výběžky sousedních obratlů. Mezi krátké vazy patří žluté vazy (ligamenta flava), které spojují oblouky sousedících obratlů, doplňují meziobratlové prostory a uzavírají páteřní kanál. Ligamenta flava se účastní na udržení vzpřímené polohy páteře. Další přítomné krátké vazy jsou interspinální vazy (ligamenta interspinalia). Tyto vazy spojují trnové výběžky obratlů. Příčné výběžky obratlů spojují pak vazy intertransverzální (ligamenta intertransversaria). Ke krátkým vazům v oblasti páteře můžeme též zařadit supraspinální vaz (ligamentum supraspinale), které se rozprostírá od trnů dolních krčních obratlů až po kost týlní, kde přechází v ligamentum nuchae. (Čihák 2011; Dylevský, 2009; Grim et al., 2019).

Na krční páteři najdeme vazy také v kloubním pouzdru meziobratlových (facetových) kloubů. Jedná se o vláknitou pojivovou tkáň obalující posterolaterální plochu facetových kloubů sousedních obratlů. Tyto kapsulární vazy jsou velmi pevné

a slouží jako hlavní stabilizační tkáň páteře. Leží v blízkosti meziobratlových center rotace a zajišťují významnou stabilitu krku, zejména při axiální rotaci. Slouží tedy jako základní komponenty pro zajištění stability krku při pohybu. Kapsulární vazy mají vysoký potenciál maximální síly a prodloužení, což znamená, že mohou odolat velkým silám, než dojde k jejich přetržení. To bylo prokázáno v dynamické mechanické studii, v níž kapsulární vazy a ligamentum flavum vykazovaly nejvyšší průměrnou vrcholovou sílu. Jednalo se o podstatně větší sílu než u předního podélného vazu (Nikpasand et al., 2023; Steilen et al., 2014).

I když bylo mnoho zpráv o síle kapsulárních vazů v souvislosti se stabilitou krční páteře, při poškození tyto vazy ztrácejí svou pevnost a nejsou schopny správně podepřít krční páteř. Bylo prokázáno, že při expozici situaci simulující úraz krku může dojít ke změně uspořádání kolagenních vláken krčních kapsulárních vazů. Tato skutečnost je spojena se snížením tuhosti vazů a zvýšením jejich laxity. K ochabnutí kapsulárního vazu může dojít okamžitě jako následek jednorázového makrotraumatu nebo se může vyvíjet pomalu jako kumulativní mikrotrauma, například při opakovaném držení hlavy v předklonu nebo v záklonu. V obou případech jsou příčinou zranění podobné mechanismy, vedoucí k ochabnutí kapsulárních vazů a nadměrnému pohybu hlavy a facetových kloubů, což často vede k nestabilitě krční páteře (Nikpasand et al., 2023; Steilen et al., 2014).

Kromě toho jsou kapsulární vazy obklopující facetové klouby silně inervovány mechanoreceptivními a nociceptivními volnými nervovými zakončeními. Proto byl facetový kloub dlouho považován za primární zdroj chronické bolesti páteře. Poranění kapsulárních vazů a následných nervových zakončení by proto mohlo vysvětlovat výskyt chronické bolesti a kloubní nestability ve facetových kloubech krční páteře (Steilen et al., 2014).

2.1.3 Svaly krku

Svaly krku mají různý původ, inervaci i funkci. Dělíme je do tří skupin: povrchové svaly krku, svaly vázané na jazylku a hluboké svaly krku. K povrchovým svalům krku zařazujeme platysmu a m. sternocleidomastoideus. Platysma je podkožní krční sval, který se vyvinul podobně jako mimické svaly v hyoidním oblouku a je inervován pomocí lícního nervu (n. facialis). Funkce platysmy je ovládat napětí kůže krku.

M. sternocleidomastoideus má dvě části – sternální část (caput sternale) a klavikulární část (caput claviculare). Sternální část začíná na rukojeti kosti hrudní (manubrium sterni) a klavikulární část na sternálním konci klavikuly. Obě části se upínají na occiput a bradavkový výběžek (processus mastoideus) spánkové kosti. Mezi funkce m. sternocleidomastoideus patří anteflexe hlavy, kterou provádějí přední snopce svalu. Naopak zadní snopce provádějí retroflexi hlavy. Při oboustranné kontrakci svalu dochází k předsunu hlavy a při kontrakci jednostranné způsobí lateroflexi hlavy na stranu působícího svalu a rotaci na stranu opačnou. Inervován je díky přídatnému nervu (n. accessorius). M. sternocleidomastoideus je velmi citlivý na nerovnováhu v oblasti krční páteře včetně spojení s okciputem či cervikothorakálním přechodem (Čihák, 2011; Hudák et al., 2017).

Svaly vázané na jazylku dělíme na svaly nadjazylkové (suprahyoidní) a podjazylkové (infrahyoidní). Nadjazylkové svaly leží mezi mandibulou a jazylkou. Řadíme mezi ně m. mylohyoideus, m. stylohyoideus, m. geniohyoideus a m. digastricus. Svaly podjazylkové nalezneme mezi jazylkou, štítnou chrupavkou a sternem. Zahrnují m. sternohyoideus, m. thyrohyoideus, m. sternothyrohyoideus a m. omohyoideus (Čihák, 2011; Grim et al., 2019).

Do skupiny hlubokých svalů krku řadíme skalenové svaly a prevertebrální svaly krku. Skalenové svaly známe čtyři – m. scalenus anterior, m. scalenus medius, m. scalenus posterior a m. scalenus minimus. Tyto svaly mají své začátky na příčných výběžcích obratlů krční páteře a upínají se na 1. a 2. žebro. Při kontrakci jednostranné provádějí lateroflexi krční páteře ve směru kontrakce a rotaci na stranu opačnou. Při kontrakci oboustranné dojde k anteflexi krční páteře. V případě fixované páteře zdvihají 1. a 2. žebro a řadí se proto mezi pomocné nádechové svaly. Inervovány jsou pomocí ventrálních větví krčních míšních nervů (Čihák, 2011; Hudák et al., 2017; Grim et al., 2019).

Svaly prevertebrální se nacházejí ventrálně při páteři a jsou součástí prevertebrálního listu krční fascie. Řadíme mezi ně m. longus colli, m. longus capitis, m. rectus capitis lateralis a m. rectus capitis anterior. Inervaci zajišťují ventrální větve krčních míšních nervů (Hudák et al., 2017; Grim et al., 2019).

S krční páteří ale nejsou spojeny pouze svaly krku. Významně na ni působí i svaly ze skupiny svalů zádových. Mezi zádové svaly, které začínají na krční páteři patří

například m. trapezius, který se upíná na klavikulu s lopatkou. Dále můžeme do této skupiny zařadit mm. rhomboidei, m. levator scapulae a hluboké zádové svaly.

Z hlubokých zádových svalů najdeme v oblasti krční páteře ze spinotransverzálního systému m. splenius capitis a cervicis, m. iliocostalis cervicis či m. longissimus capitis a cervicis. Ze systému spinospinálního m. spinalis cervicis a z transverzospinálního m. semispinalis. Dále sem patří mm. multifidi a mm. rotatores ze transverzospinálního systému či mm. interspinales a mm. intertransversarii ze systému krátkých zádových svalů. Lze do této skupiny zařadit i systém hlubokých šíjových subokcipitálních svalů, které jsou jednou z nejčastějších oblastí svalového hypertonu. Mezi svaly subokcipitální řadíme m. rectus capitis posterior minor, m. rectus capitis posterior major, m. obliquus capitis inferior a m. obliquus capitis superior (Čihák, 2011; Hudák et al., 2017).

2.1.4 Cévní zásobení krku

Okcipitoatlantoaxiální komplex má jedinečný anatomický vztah k vertebrálním tepnám. Obratlová tepna patří do Willisova tepenného okruhu zásobující mozek. Zásobuje mozek, míchu a jejich pleny a hluboké svaly krku. Vystupuje z podklíčkové tepny jako její první větev a probíhá transverzálními otvory obratlů. V dolní krční páteři leží při svém průchodu transverzálními otvory C6-C3 v relativně přímém směru. V horní části krční páteře však má tepna spíše hadovitý průběh. Potom co projde transverzálním otvorem axisu se tepna stáčí do strany, aby prošla příčným otvorem atlasu. Podruhé se obtáčí dorzomediálně za laterální porci atlasu. Následuje ostré ventrokraniální stočení a vstupuje do velkého týlního otvoru (foramen magnum). Tato dráha vytváří dodatečný prostor, který umožňuje normální pohyb hlavy rotaci, aniž by byl ohrožen průtok krve obratlovou tepnou (Hudák et al., 2017; Magklara et al., 2021; Steilen et al., 2014).

Vzhledem k poloze vertebrálních tepen v kanálech příčných výběžků krčních obratlů můžeme vidět, jak může poloha hlavy změnit průtok obratlovými tepnami. Bylo prokázáno, že i běžné fyziologické pohyby krku (hlavně rotace krku) způsobují částečnou 20-30 % okluzi alespoň jedné vertebrální tepny. Studie ukázaly, že kontralaterální rotace krku je spojena se změnami průtoku krve obratlovými tepnami, především mezi atlasem a axisem. K takovým změnám může dojít také při přítomnosti osteofytů v krční páteři (Steilen et al., 2014).

Správný průtok krve ve vertebrálních tepnách je zásadní, protože tyto tepny se v mozkovém kmeni spojují s bazilární tepnou a prokrvují zadní polovinu mozku. Pokud je toto prokrvení nedostatečné, může vzniknout vertebrobazilární insuficience (VBI) (Steilen et al., 2014). Ta způsobuje nejčastěji příznaky jako závratě, vertigo, bolesti hlavy a krku, zvracení, ataxie, poruchy zraku a sluchu či nerovnováha. Nejčastější příčinou vedoucí k rozvoji VBI je ateroskleróza. Dalšími častými příčinami jsou embolie, arteriální disekce či krční spondylóza. Tyto příznaky mohou vzniknout také při intermitentním uzávěru vertebrální tepny vyvolaném extrémní rotací nebo extenzí hlavy. Tato mechanická komprese vertebrálních tepen se může vyskytovat spolu s dalšími anomáliemi, včetně krčních osteofytů (Lima Neto et al., 2016; Steilen et al., 2014).

Mezi tepny krku můžeme zařadit i společnou krkavici zásobující hlavu a horní polovinu krku. Začíná z hlavopažního kmene (truncus brachiocephalicus) a pokračuje vzestupně podél trachey a jícnu. Dále se dělí na zevní a vnitřní krkavici, kdy krk zásobuje hlavně zevní krkavice. Přivádí krev pro přední stranu krku a z části i pro šíjové svalstvo (Čihák, 2016; Hudák et al., 2017).

Hlavní žílou krku je pak vnitřní hrdelní žíla, která začíná ve foramen jugulare. Odvádí krev z oblasti lebky, očí, obličeje a krku. Další důležitou žílou krku je pak vnější hrdelní žíla. Jde o povrchovou žílu na vnější straně krku. Sbírá krev z krajiny ušní a oblasti krku. Obdobou vertebrálních tepen jsou vertebrální žíly s podobným průběhem (Hudák et al., 2017).

2.1.5 Cervikální plexus

Nervová krční pleteň neboli cervikální plexus se skládá z míšních nervů C1-C4. (Hudák et al., 2017). Krční pleteň je kryta hlubokým listem krční fascie (Čihák, 2016). Senzitivně zajišťuje inervaci kůže okcipitální oblasti a temporální oblasti, kůže na přední straně krku, horní části hrudníku až k prsním bradavkám a rameno po akromion (Kasík, 2002; Seidl 2008). Mezi senzitivní nervy patří n. auricularis magnus, n. occipitalis minor, n. transversus colli a nn. supraclaviculares (Čihák, 2016).

Motoricky inervují nervy krční pleteně přední skupinu svalů krku a subokcipitální svalstvo. N. phrenicus pak dále sestupuje mediastinem a zajišťuje inervaci bránice. Tento nerv obsahuje jak motorická, tak i senzitivní vlákna. Senzitivními vlákny inervuje perikard a část pleury (Čihák, 2016; Kasík, 2002).

2.1.6 Brachiální plexus

Pažní nervová pleteň neboli brachiální plexus vzniká propojením předních větví C5-C8. K těmto segmentům se připojují spojky ze segmentů C4 a T1. Dohromady pak tvoří tři kmeny (primární svazky): truncus superior, medius a inferior. Každý kmen se dělí na přední a zadní větev. Propojením těchto větví vznikají svazky sekundární. Zadní větve jsou tvořeny zadním svazkem (fasciculus posterior) a přední větve tvoří mediální (fasciculus medialis) a laterální svazek (fasciculus lateralis) (Ambler, 2011; Čihák, 2016; Hudák et al., 2017).

Z laterálního svazku vzniká n. musculocutaneus a horní raménko n. medianus (radix lateralis nervi mediani). Mediální svazek pokračuje jako dolní raménko n. medianus (radix medialis nervi mediani), n. cutaneus brachii medialis, n. cutaneus antebrachii medialis a n. ulnaris. Zadní svazek vytváří n. axillaris a n. radialis. Podle vztahu ke klavikule dělíme brachiální plexus z funkčního i praktického hlediska na supraklaviculární a infraklavikulární část. (Ambler, 2011; Čihák, 2016; Hudák et al., 2017). Nicméně anatomie brachiálního plexu se může lišit přibližně u 50 % populace (Gilcrease-Garcia et al., 2020).

2.2 Cervikobrachiální syndrom

2.2.1 Definice a klinický obraz

Cervikobrachiální syndrom patří mezi funkční vertebrogenní onemocnění (Slezáková, 2014). Je definován jako bolestivost horního kvadrantu s citlivostí nervové tkáně na mechanické podněty. Často se používají různé termíny k popisu bolestivosti v horním kvadrantu, a to například cervikobrachiální syndrom, nervová bolest paže a krku nebo cervikální radikulopatie (Basson et al., 2014).

Cervikobrachiální syndrom charakterizují neurčité, difuzní bolesti v oblasti šíje s projekcí do různých oblastí jedné horní končetiny. Typická je propagace bolesti do oblasti ramene a paže, ale může dojít k vyzařování bolesti až do prstů. Může dojít i k projekci bolesti do příslušných dermatomů, většinou však bolest přesahuje do sousedních zón. Bolesti tedy ve většině případech kořenovou distribuci nemají (Ambler, 2011; Jedlička et al., 2005; Rychlíková, 2016).

Cervikobrachiální syndrom je v podstatě syndromem pseudoradikulárním (Ambler, 2011). Je spojen s hyperexcitabilními znaky jako je bolest, parestézie, alodynie,

hyperalgezie a křeče. Dále je typická absence rysů neurologického deficitu jako necitlivost, svalová slabost a změněné hluboké šlachové reflexy (Sudhakar et al., 2021).

Typická je však přítomnost vegetativních projevů. Můžeme očekávat mírný edém, poruchu termoregulace i vazoregulace. Neměly by nás proto překvapit příznaky jako cyanóza, pocity chladu či zvýšená potivost. Přítomnost vegetativní symptomatologie si vysvětlujeme tím, že kolem krční páteře se nachází pestrá vegetativní pleteň. (Ambler, 2011; Rychlíková, 2016). Typická je pro syndrom dále porucha hybnosti a blokády krční páteře či bolestivost Erbova bodu (Ambler, 2011).

Existuje též varianta cervikobrachiálního syndromu s kořenovým postižením. V takovémto případě je přítomna kořenová porucha v příslušném dermatomu či myotomu. Bolesti radikulárního charakteru však nemusejí postihovat celý dermatom. Kořenovou kompresi způsobuje nejčastěji spondyloartróza s osteofyty, osteochondróza či méně často protruze disku. Kořenovému postižení většinou předchází bolesti šíje a samotný cervikobrachiální syndrom po dobu několika let. (Ambler, 2011)

2.2.2 Etiologie a patogeneze

Cervikobrachiální syndrom vyvolává abnormální mechanické napětí v určitých částech periferního nervového systému, což má za následek tvorbu míst s atypickou generací impulzů. Tato místa jsou pak zodpovědná za zvýšenou citlivost při mechanickém namáhání nervu, kterou označujeme jako mechanosenzitivitu (Kumar et al., 2023; Sudhakar et al., 2021).

Příčin vyvolávajících cervikobrachiální syndrom je však mnoho a pouhá diagnostika cervikobrachiálního syndromu vystihuje jen subjektivní obtíže (Rychlíková, 2016). U cervikobrachiálního syndromu jsou velmi časté blokády cervikothorakálního přechodu a obvykle dochází k jejich sdružení s blokádami v oblasti cervikokraniální. Spolu s těmito blokádami se mohou vyskytnou i blokády v oblasti horní hrudní páteře či blokády horních žeber. Právě blokáda v místě cervikothorakálního přechodu bývá běžnou příčinou cervikobrachiálního syndromu. Blokádu cervikothorakálního přechodu často nacházíme u jedinců s předsunutou hlavou, zkrácenými svaly pletence ramenního a chabým držením těla (Rychlíková, 2016).

U cervikobrachiální bolesti můžeme stanovit, zda je neurogenního původu či nikoliv. Neurogenní zdroj bolesti byl zjištěn u 19, 9 % pacientů a bolest zbylých 80, 1 % pacientů měla původ odlišný (Gangavelli, 2016).

V případě, že příčina bolesti není neurogenního původu, může se jednat o projev přenesené bolesti z oblasti dysfunkčních somatických zdrojů jako jsou ploténky krční páteře, facetové klouby či svalové dysbalance v horní čtvrtině těla s trigger pointy (Gangavelli, 2016). Jednou z nejčastějších takovýchto příčin způsobujících cervikobrachiální bolesti bývají blokády krční páteře (Mlčoch, 2008).

Bolesti krční páteře mohou způsobovat i degenerativní změny kostních a chrupavčitých složek páteře, které nejčastěji souvisí se stárnutím. Radiografické známky degenerace krční páteře se s věkem objevují prakticky u všech jedinců. Ne každý ale má typické příznaky bolestivosti krční páteře nebo neurologického deficitu, které odpovídají mechanické kompresi nervových elementů (Theodore, 2020).

Degenerativní změny krční páteře mají mnoho názvů, Mezi nejčastější termíny patří degenerativní cervikální spondylóza, cervikální osteoartrózy a krční artritidy. Degenerace krční páteře může mít i imunitní zánětlivé složky. Tyto změny pak mohou být spojovány s bolestí krku, kompresí a zánětem krčních nervových kořenů (cervikální radikulopatie) a kompresí a zánětem přilehlé krční míchy (cervikální myelopatie) (Theodore, 2020).

Cervikobrachiální bolesti jsou při degenerativní cervikální myelopatii právě jedním z nejčastějších symptomů (Özkan, 2022). Mezi další častý degenerativní nález způsobující cervikobrachiální bolesti patří foraminální stenóza (Coudert et al., 2022).

2.2.3 Epidemiologie

Cervikobrachiální bolest je onemocnění s vysokou incidencí a prevalencí (Rodríguez-Sanz et al., 2017). Je častější než samotná bolest krku. Až dvě třetiny jedinců s bolestmi krční páteře zažívají cervikobrachiální bolest. (Lascurain-Aguirrebeña et al., 2024). To naznačuje, že cervikobrachiální bolest je přítomna u většiny pacientů s bolestmi krční páteře (Salt et al., 2011). V průběhu života postihuje 83 osob na každých 100 000 obyvatel (Rodríguez-Sanz et al., 2017).

2.2.4 Diagnostika

Příčiny cervikobrachiálních symptomů mohou být velmi různorodé. Degenerativní změny však mohou být zachyceny zobrazovacími metodami jako je například rentgenové záření či magnetická rezonance. K zobrazení krční páteře, které

může poukázat na degenerativní změny, lze využít i skeny počítačové tomografie (N'Diaye et al., 2023; Wakao et al., 2023).

Zobrazení pomocí magnetické rezonance umožňuje identifikaci anatomických struktur, které mohou přispívat ke vzniku pacientovi bolesti. Běžně se proto používá v klinické praxi. Nicméně klinický význam strukturálních změn nalezených pomocí magnetické rezonance zůstává kontroverzní, převážně proto, že jsou degenerativní změny často pozorovány i u asymptomatických jedinců. (Jensen et al., 2023).

Ačkoliv přibývají degenerativní změny páteře spolu s věkem, mohou začít již v první dekádě života. Populační studie prokázaly, že přibližně 80 % až 90 % lidí má na magnetické rezonanci degeneraci meziobratlových plotének ve věku 50 let (Theodore, 2020).

Studie z roku 2023 zkoumala vztah mezi nálezy na magnetické rezonanci a bolestmi krční páteře. Výsledky naznačují, že degenerativní změny krční páteře opravdu mohou přispívat k etiologii bolestí krční páteře, avšak spojitost je mírná a nemůže tak určovat klinická rozhodnutí (Jensen et al., 2023).

Možná je i chybná diagnostika cervikobrachiálního syndromu. V Severní Makedonii byla prezentována roku 2023 kazuistika, kdy došlo k milnému diagnostikování cervikobrachiálního syndromu místo subklaviální okluze. Vzhledem k podobným symptomům těchto dvou diagnóz by mělo dojít k měření tlaku na obou pažích. V případě rozdílu naměřených hodnot je třeba zvážit diagnózu subklaviální okluze (Georgiev et al., 2023).

Při diagnostice cervikobrachiálního syndromu je také důležité zmínit možnost Pancoastova tumoru. V iniciálním stádiu tumoru je symptomatika velice podobná cervikobrachiálnímu syndromu. Proto v případě, že dojde k recidivě cervikobrachiálního syndromu, rezistenci na terapii a prohloubení subjektivních příznaků, je nutné zvážit přítomnost Pancoastova tumoru. (Rychlíková, 2016).

2.2.5 Léčba

Léčba cervikobrachiální bolesti může být konzervativní nebo chirurgická. Chirurgická zákrok nepřináší dlouhodobý prospěch ve srovnání s konzervativní léčbou. První volbou u pacientů s cervikobrachiální bolestí je tak konzervativní terapie

s výjimkou pacientů s vážnou lokální patologií jako jsou zlomeniny, dislokace, nádory, infekce nebo myelopatie (Salt et al., 2011).

Konzervativní léčba cervikobrachiálního syndromu zahrnuje převážně fyzioterapii či farmakoterapii, kde převažují nesteroidní antirevmatika a svalová relaxancia (Georgiev et al., 2023). Momentálně je nadřazenost nějaké z této léčebných metod nejistá. Může být využíváno i invazivnějších technik jako je injekční terapie či akupunktura (Salt et al., 2011).

Je běžné podávat léky v kombinaci s různými jinými léčebnými metodami. Léky se sice často liší, ale je běžné využití acetaminofenu, nesteroidních antirevmatik, slabých opioidů či antidepresiv. Avšak pouze málo klinických studií pozorovalo dlouhodobou účinnost těchto léků na cervikobrachiální symptomy (Wakao et al., 2023).

2.2.6 Prognóza a psychosociální faktory

Bolesti a periferizace symptomů cervikobrachiálního syndromu vedou k aktivnímu omezení pohybů při činnostech denního života. Tento fakt má po určitou dobu závažné dopady na fyzické a psychické fungování, kdy může následovat invalidita. To má za následek značnou zátěž v podobě nižší produktivity, která zvyšuje náklady na zdravotní péči (Sudhakar, 2021).

Bolesti šíje patří mezi 10 nejčastějších příčin globální invalidity. 50-70 % pacientů zažije opakující se epizody v následujícím roce až pěti letech. 68 % z nich bude pak trpět chronickou bolestí. (Lascurain-Aguirrebeña et al., 2024).

Klinický průběh pacientů s cervikální radikulopatií se zdá být dlouhý, přičemž pouze přibližně polovina pacientů se uzdravila po 6 až 12 měsících (Sleijser-Koehorst et al., 2018).

Stejně tak jako onemocnění může ovlivnit psychické rozpoložení člověka, může psychické rozpoložení člověka ovlivnit jeho zdraví. K nejčastěji uváděným psychosociálním poruchám, o nichž se předpokládá, že přispívají k poškození páteře patří deprese, stres a úzkost, spokojenost s prací a psychické nároky související s prací. Avšak příčinná role těchto faktorů v souvislosti s bolestí krku u kancelářských pracovníků je stále předmětem diskusí (Shahidi et al., 2015).

2.3 Fyzioterapie u cervikobrachiálního syndromu

2.3.1 Vyšetření fyzioterapeutem a diferenciální diagnostika

Bolest a dysfunkce ramene může mít původce jak v samotném ramenním kloubu či krční páteři. Rozlišení těchto dvou příčin může být klinicky obtížné u mnoha pacientů (Bokshan et al., 2016). Bylo zjištěno, že při bolestivých stavech ramene je až 47. 6 % bolesti způsobeno problematikou páteře. Proto je důležité si ověřit příčinu bolesti, abychom zajistili, že budeme řešit správný zdroj pacientovy bolesti (Rosedale et al., 2020).

Při vyšetření krční páteře nejdříve sledujeme polohu hlavy a krku. Palpačně vyšetříme svaly v okolí krční páteře a sledujeme, zda palpace vyvolá citlivost či bolestivost. Nezbytné je pro diagnostiku vyšetření svalové síly a neurologické vyšetření s vyšetřením reflexů (Bokshan et al., 2016). Neurologické vyšetření však často žádné deficity periferního nervového systému neprokáže (Gangavelli, 2016).

Při postižení horní končetiny v oblasti ramene využíváme souhrnného názvu syndrom bolestivého ramene, který může mít velice podobnou symptomatiku. Syndrom bolestivého ramene může způsobovat postižením vlastního ramenního kloubu, mezi které řadíme artrózu či kapsulitudu, nebo i poruchu struktur v okolí kloubu. K poruchám okolních tkání kloubu patří burzitidy a degenerativní změny v oblasti rotátorové manžety. V případě původu zdroje v ramenním kloubu je typické omezení rozsahu ramene, ale nikoliv výrazné omezení pohybu krční páteře. Příznačný je takzvaný bolestivý oblouk (painful arc), kdy nejčastější je maximální bolestivost ramene při abdukci v rozsahu 60 a 120°. Nejvyšší intenzita bolesti je častá v noci či po ulehnutí na lůžko. Dobré je také ověřit si, zda se nejedná o ulnární či radiální epikondylitidu (Ambler, 2011).

Pokud se snažíme rozlišit, zda bolest způsobuje krční páteř nebo ramenní kloub, můžeme využít relativně nově představeného testu stlačení paže (arm squeeze test), kdy stiskneme střední třetinu paže pacienta. Spolehlivost tohoto testu sice nebyla plně prokázána, avšak 96, 7 % pacientů s pozitivním výsledkem testu mělo problém s krční páteří. Pouze u 3, 8 % pacientů s pozitivním výsledkem způsobovala bolest rotátorová manžeta (Bokshan et al., 2016).

Bolest při cervikobrachiálním syndromu může a nemusí být neurogenního původu. Pro určení neurogenní etiologie bolesti krku a paže lze využít provokační test nervové tkáně horní končetiny neboli the upper limb neural tissue provocation test 1

(ULNTPT-1) (Kumar et al., 2023). K vyloučení patologie kořenů krčních nervů se využívá Spurlingův test (Pandey et al., 2021).

2.3.2 Fyzioterapeutické metody a postupy

Mnoho klinických směrnic nerozlišuje postup u bolestí šíje a bolestí šije spojených s bolestmi horní končetiny. Směrnice Americké asociace fyzioterapie (The American Physical Therapy Association) doporučují mobilizace a manipulace krční a hrudní páteře spolu s cvičením a edukací pacienta při bolestech šíje. V případě bolestí šíje i horní končetiny je doporučeno využít neurálních mobilizací (Basson et al., 2014).

Mezi nejvíce užívané fyzioterapeutické intervence tedy patří neurodynamika (neurální mobilizace), terapeutické cvičení, cervikální trakce, techniky měkkých tkání nebo mobilizace krční a hrudní páteře (Pandey et al., 2021).

Léčebná tělesná výchova u vertebrogenních onemocnění může probíhat podle různých metodik a konceptů. Mezi neužívanější patří cvičení dle Mojžíšové, proprioceptivní neuromuskulární facilitace (PNF), dynamická neuromuskulární stabilizace, metoda McKenzie. senzomotorická stimulace, Feldenkreisova metoda a další (Rychlíková, 2016).

- **Neurodynamika (neurální mobilizace)**

Předpokládá se, že u cervikobrachiální bolestivosti hraje roli citlivost nervové tkáně na podněty mechanického charakteru. Můžeme proto usuzovat, že cílené působení na nervové struktury by mělo být součástí terapie pacientů s cervikobrachiálním syndromem (Basson et al., 2014).

Neurální mobilizace zahrnuje buď aktivní nebo pasivní pohyby končetin či páteře, které mají mobilizovat samotný nervový systém nebo usnadnit pohyb mezi nervovými strukturami a jejich okolními tkáněmi (Lascurain-Aguirrebeña et al., 2024).

Biomechanicky můžeme rozdělit neurální mobilizace na tahové a posuvné. U tahových mobilizací pohyby dvou nebo více kloubů podélně zatěžují nervovou tkáň v opačných směrem, jako je tomu tak například u kontralaterální stranové flexe krku a současné extenze lokte/zápěstí. V případě posuvných mobilizací je zatížení vytvořené pohybem jednoho kloubu vyváženo pohybem kloubu jiného. Příkladem je kontralaterální flexe krční páteře a flexe lokte/zápěstí (Lascurain-Aguirrebeña et al., 2024).

Techniky neurálních mobilizací lze opravdu považovat za prospěšnou u pacientů s cervikobrachiálním syndromem. Bylo prokázáno, že po terapii dojde ke zlepšení rozsahu pohybu krční páteře, snížení bolesti a zlepšení funkce horní končetiny (Rodríguez-Sanz et al., 2017). Mimo snížení bolesti dochází i ke zlepšení centralizace příznaků cervikobrachiálního syndromu (Sudhakar et al., 2021). Neurální mobilizace dokonce může být u některých pacientů účinnější než trakce krční páteře či fyzioterapeutické cvičení (Lascurain-Aguirrebeña et al., 2024).

- **Mobilizace**

Spinální mobilizace s pohyby paže vede k významnému snížení bolesti a postižení krční páteře u jedinců s cervikobrachiálním syndromem (Taneja et al., 2018). Ve výzkumech účinnosti mobilizačních technik se prokázal jako účinnou mobilizační metodou při léčbě cervikobrachiálního syndromu Maitland koncept. Při využití této techniky došlo u pacientů ke zvýšení rozsahů pohybu krční páteře a horních končetin i ke snížení bolesti (Hasnat Mohiuddin, 2021).

Při porovnání Maitlandova konceptu s mobilizačním konceptem Mulligan, však větší zlepšení v bolestivosti a rozsazích pohybu krční páteře vyšel lepší koncept Mulliganův. Studie byla ale prováděna na pacientech s nespecifickými bolestmi krční páteře, a ne konkrétně u pacientů s diagnózou cervikobrachiálního syndromu (Gautam et al., 2014).

- **Cervikální trakce**

Cervikální trakce může být poskytována přerušovaně či nepřetržitě. Trakce může krční obratle oddálit až o 1-2 mm, čímž dojde ke zvětšení intervertebrálního prostoru. To může vést k uvolnění páteřních svalů a umožňuje dekompresi nervových kořenů (Pandey et al., 2021).

Před provedením trakce krční páteře by mělo dojít k provedení trakčního testu. V případě, že během testu pacient hlásí bolest či zhoršení symptomů je trakce kontraindikována (Rychlíková, 2016).

Bylo prokázáno, že intermitentní trakce krční páteře má krátkodobý efekt na bolesti šíje (Yang et al., 2017). Nebyly ani nalezeny žádné důkazy o tom, že by trakce byla nevhodnou léčbou u bolestivých stavů v oblasti krční páteře (Pandey et al., 2021).

- **Proprioceptivní neuromuskulární facilitace**

Proprioceptivní neuromuskulární facilitace neboli PNF je metoda, kdy dochází ke stimulaci svalového a nervového systému za účelem dosáhnout co nejvyšší funkční úrovně. PNF se vyvinula v komplexní rehabilitační přístup pro různé indikace neurologického či muskuloskeletálního původu včetně bolestí šíje. Bylo potvrzeno, že metoda PNF měla statisticky významný vliv na snížení bolesti a zlepšení provedení činností všedního dne, dokonce byla metoda PNF efektivnější než manuální terapie (Maicki et al., 2017).

- **Metoda McKenzie**

Jednou z mnoha využívaných léčebných metod u bolestí krční páteře je též metoda McKenzie. Jedná se o systém diagnostiky a léčby páteře a bolestivých syndromů. (Saleh et al., 2023). Bylo prokázáno, že tato metoda má vysokou bezprostřední účinnost v terapii bolesti šíje a ramene ve srovnání s pouhým klidovým režimem (Sufizadeh & Anbarian, 2023). McKenzie metoda byla také shledána efektivnější než izometrická posilovací cvičení zaměřená na krk i než posilování hlubokých flexorů krku spojených s cvičeními na skapulothorakální oblast v léčbě bolesti krku, zvyšování rozsahu pohybu krční páteře a funkční aktivity pacientů (Abdel-Aziem et al., 2022; Diab et al, 2016). Bylo též prokázáno, že společně s pasivními protahovacími cvičeními snižuje svalovou únavu v oblasti krční páteře (Kang et al., 2019).

- **Dynamická neuromuskulární stabilizace (DNS)**

Dynamická neuromuskulární stabilizace je rehabilitační přístup, který optimalizuje pohybový systém na základě principů vývojové kineziologie. Cvičení DNS upravují optimální intraabdominální tlak, který zajišťuje dynamickou stabilizaci páteře (Bae et al., 2019). Dalším parametrem přispívajícím ke stabilizaci páteře je vedle intraabdominálního tlaku hluboký stabilizační systém. Skládá se z vyvážené koaktivace hlubokých flexorů a extenzorů krční páteře, horní hrudní oblasti a rovnováhy mezi bránicí, pánevním dnem, všemi břišními svaly a hrudními a bederními extenzory. Vzniká tak myšlenka, že pro aktivaci hlubokých flexorů krku je nezbytná dynamická neuromuskulární stabilizace, které nelze dosáhnout pouze izometrickým posilováním a dalšími stabilizačními a posilovacími cviky. Je tedy třeba provést experimentální studie, aby se zjistilo, zda bude mít DNS vliv na léčbu pacientů s chronickou bolestí šíje nebo ne (Bhatia & Singhal, 2019).

- **Senzomotorická stimulace**

Metoda senzomotorické stimulace pracuje s provázaností aferentní a eferentní informace při řízení pohybu. Ke zvýšení aferentace dochází přes kožní exteroreceptory a svalové a kloubní proprioreceptory. Cílem metody je postupně projít metodickou řadou cvičení, aby bylo možné integrovat nové motorické programy do každodenních aktivit (Kolář et al., 2020). Byla prokázána účinnost senzomotorického tréninku, kdy senzomotorická cvičení významně snížila bolest u pacientů s chronickou nespecifickou bolestí krku (Mazidi et al., 2021). Kombinace senzomotorického tréninku s tradičními fyzioterapeutickými cvičeními by mohla být účinnější než samotná cvičení, pokud jde o zlepšení smyslu pro postavení kloubů, vytrvalosti, dynamiky pohybu, rovnováhy a rychlosti chůze (Saadat et al., 2019).

2.3.3 Režimová opatření

Bylo prokázáno, že mezi predispoziční faktory pro bolesti krční páteře spadá kouření, zaměstnání či abnormální hodnoty BMI (Kang et al., 2023). Mezi zaměstnání s provokujícími faktory patří profese, které zahrnují rigidní držení krku po dlouhou dobu (Pandey et al., 2021). Zanechání kouření, vyhýbání se sedavému zaměstnání a udržování normálního BMI proto mohou do určité míry zabránit bolestem v oblasti krční páteře (Kang et al., 2023).

Kromě vyhýbání se sedavému zaměstnání lze také upravit své držení těla při sedu. Správné držení těla minimalizuje zátěž na lidský organismus. udržuje rovnováhu svalů a kostry. Tento vyvážený stav pohybového aparátu chrání podpůrné struktury v těle a zabraňuje jejich poškození nebo postupujícím deformacím v různých polohách, především ve stoji, lehu a sezení. Dlouhodobé udržování polohy vsedě vyžaduje například práce s počítačem. Lidé mají tendenci měnit držení těla podle svých návyků, jako je hrbení se a křížení nohou, i přestože vědí, že se jedná o nesprávné držení těla. (Kim et al., 2015).

Bylo popsáno, že optimální pozice v sedu zahrnuje pánev ve středním postavení, mírnou bederní lordózu, mírnou hrudní kyfózu a hlavu v dobře vyvážené poloze. Ačkoli se o konkrétních aspektech správného držení těla v sedě stále vedou rozsáhlé diskuse, komunita se zdá být v tomto popisu konzistentní, přestože chybí pevné důkazy. Nejvyšší bolesti mají však jedinci, kteří tráví v sedu velké množství času bez přestávky, hrbí se a pravidelně necvičí (Kim et al., 2015; Korakakis et al., 2019).

2.3.4 Fyzikální terapie

Z fyzikální terapie u vertebrogenních onemocnění jsou nejvíce využívané diadynamické proudy, ultrazvuk, vysokofrekvenční interferenční proudy, magnetoterapie, laser a radiofrekvenční terapie (Rychlíková, 2016).

Elektroterapeutické metody byly vedle manuální terapie prokázány jako méně účinné (Pandey, 2021). Avšak přidání ultrazvukové terapie k McKenzie metodě přináší zlepšení intenzity bolestí šíje a rozsahu pohybu krční páteře (Saleh et al., 2023).

Bylo prokázáno, že ke snížení intenzity cervikobrachiální bolesti lze využít mezoterapie. Mezoterapie neboli intradermální terapie je technika, která se používá k injekční aplikaci léků do povrchové vrstvy kůže. Tato technika dokáže zpomalit absorpci léčiv a prodloužit lokální mechanismus účinku. Používá se proto při léčbě některých forem bolesti (Bifarini et al., 2022; Ranieri, 2024). z italské studie z roku 2024 vyplývá, že mezoterapií s diklofenakem sodným lze u pacientů s cervikobrachiálním syndromem snížit intenzitu bolesti a funkční limitace bez významných nežádoucích účinků (Ranieri, 2024).

2.3.5 Lázeňská péče

Lázeňská léčba je vhodná v případě chronických stavů s častými recidivami nebo u stavů po chirurgických zákrocích (Rychlíková, 2016).

Cervikobrachiální syndrom spadá v lázeňské péči České republiky do indikační skupiny číslo VII/9 pro chronický vertebrogenní algický syndrom funkčního původu. V případě přímé návaznosti na hospitalizaci (do 3 měsíců po ukončení hospitalizace) nebo pokud pacient nejeví zlepšení po 6 týdnech soustavné ambulantní rehabilitační péče je péče komplexně hrazena po dobu 21 dnů s možností prodloužení. V opačném případě se jedná o péči příspěvkovou po dobu 21 dnů (Ministerstvo zdravotnictví, 2015).

3 SPECIÁLNÍ ČÁST

3.1 Metodika práce

Speciální část této bakalářské práce byla vypracována na základě praxí probíhajících ve Fakultní Thomayerově nemocnici v období od 8. 1. – 2. 2. 2024 za účelem získání a zpracování teoretických a metodologických podkladů v oblasti problematiky cervikobrachiálního syndromu a jejich následná aplikace při rehabilitaci pacienta s touto diagnózou. Etické aspekty výzkumu byly schváleny vedoucím katedry dne 17. 1. 2024 na základě splněných podmínek daných EK FTVS UK. Originál Žádosti pro schvalování etiky výzkumu v bakalářských pracích společně se vzorem Informovaného souhlasu je v Příloze 1 práce. Praxe probíhala za odborného vedení Mgr. Jany Hlinovské a Bc. Kateřiny Neradílkové.

Pacient byl hospitalizován na oddělení intenzivní rehabilitační péče a podepsal informovaný souhlas, kde souhlasil se zpracováním a zveřejněním kazuistiky v bakalářské práci na Fakultě tělesné výchovy a sportu Univerzity Karlovy. Byla odebrána anamnéza, bylo provedeno vstupní a výstupní kineziologické vyšetření, vyšetření stoje, analýza chůze, vyšetření stereotypů, antropometrické vyšetření, vyšetření rozsahu kloubní pohyblivosti, vyšetření zkrácených svalů a svalový test dle Jandy, hodnocení stabilizačních schopností, vyšetření úchopů, neurologické vyšetření a vyšetření reflexních změn.

Metody využívané v průběhu terapie odpovídaly náplni bakalářského studia oboru fyzioterapie. Byly využity techniky měkkých tkání dle Lewita, metoda McKenzie, míčkování dle Jebavé, PIR dle Lewita, PIR s protažením dle Jandy, AGR dle Zbojana, respirační fyzioterapie, mobilizační techniky, nácvik korigovaného sedu dle Brüggera, PNF dle Kabata a senzomotorická stimulace dle Jandy a Vávrové.

3.2 Anamnéza

Vyšetřovaná osoba: V. K., muž

Ročník: 1952

Diagnóza: M53.1 Cervikobrachiální syndrom

Status praesens:

a) **Objektivní**: Pacient plně spolupracuje, je orientován místem, časem i osobou, je plně soběstačný. Jeho chůze je stabilní a bez pomůcek. Jeho dominantní horní končetina je pravá, nosí brýle pro potíže se zrakem. Vertikalizace do sedu mu dělá potíže pro bolest v pravém podžebří, na bolest bere ráno Aulin 1 x denně.

   Váha: 75 kg, výška: 175 cm, BMI: 24,49

b) **Subjektivní**: Pacient je dobře naladěn. Dle pacienta je pravé rameno lepší než při začátku obtíží (před 3 roky), v klidu bolest PHK 5 VAS, horší v noci nebo když si lehne – až 6-7 VAS. Přidala se bolest v pravém podžebří, 7 VAS, která se objevuje při kašli nebo vertikalizaci do sedu, v klidu bez bolesti, samovolně odezní. Pacienta začíná pobolívat i LHK, bolest 3 VAS.

Nynější onemocnění:

Pacient je hospitalizován pro 3 roky trvající bolesti PHK s diagnostikovaným cervikobrachiálním syndromem s pravostrannou symptomatologií. V březnu 2022 byl pacientovi diagnostikován impingement pravého ramene – následovaly rehabilitace s ultrazvukem, které měly pouze krátkodobý efekt. Bolesti PHK znovu pociťuje od září 2022, kdy došlo k diagnostice cervikobrachiálního syndromu. Nyní pacient popisuje ostrou bolest pravého ramene a paže, v klidu okolo 5 VAS (na začátku obtíží dle pacienta asi 7-8 VAS), bolest se zhoršuje v noci nebo vleže na 6-7 VAS. Začíná ho pobolívat i LHK (3 VAS). Indikovány analgeticko-spasmolytické infuze a Aulin 1 x denně. Od Vánoc přibyly i záchvaty kašle, při kterých pacient pociťuje bolesti v pravém podžebří, 7 VAS, samo po kašli ustoupí. Bolesti na hrudi, bolesti břicha, dušnost a podobné obtíže neguje.

Rentgen krční páteře ze září 2022 prokázala sinistroskoliózu a těžké sklerotické pláty v karotidách, těžké degenerativní změny a těžkou porózu. Po předešlé rehabilitaci 2022 absolvoval lázně – bez výrazného efektu. Je po pádu ze schodů s úrazem hlavy a amnézií 2019 – následky úrazu neguje.

Osobní anamnéza:

Pacient prodělal běžné dětské nemoci. V roce 2019 spadl ze schodů – úraz hlavy s amnézií, dle pacienta bez následků. V březnu 2022 byl pacientovi diagnostikován

impingement syndrom pravého ramene. Je 3 x po vakcinaci na COVID-19. Trpí arteriální hypertenzí, dyslipidémií, dalekozrakostí (brýle) a presbyakuzií – bez stranového rozdílu.

Rodinná anamnéza:

Otec trpěl rakovinou žaludku, matka onemocněním štítné žlázy a hypertenzí. Sestra je zdravá. Pacient je bez dětí.

Sociální anamnéza:

Žije v rodinném domě s manželkou, nemají děti.

Pracovní anamnéza:

Pacient je již 7 let ve starobním důchodu. Dříve pracoval jako konstruktér.

Alergická anamnéza:

Pacient alergie neguje.

Farmakologická anamnéza:

Triplixam 5/1, 25/5 mg tbl. 1-0-0

Rosucard 20 mg tbl. 0-0-1

Stoptussin 4+100 mg/ml gtt.

Analgetické infuze (intravenózně Novalgin 500 mg/ml 2 ml + Guajacuran 50 mg/ml)

Aulin 100 mg tbl. a Afexil 500 mg tbl. při bolestech větších jak 3 VAS, max. á 8 hod.

Urologická anamnéza:

Pacient je bez potíží či proběhlých zákroků.

Abusus:

Pacient kouří, udává zhruba 20 cigaret denně, každý večer u televize vypije 2-3 piva.

Sportovní anamnéza:

V mládí sportoval pacient pouze rekreačně, šlo spíše o pěší turistiku. Nyní 2 x týdně chodí na procházky a pracuje na zahradě.

Předchozí rehabilitace:

V roce 2020 docházel pacient na rehabilitace pro impingement pravého ramene, kde absolvoval aplikaci ultrazvuku (0,6 W/cm 2 min).

Výpis ze zdravotní dokumentace pacienta:

Rentgen (září 2022, viz příloha č. 2 a 3): sinistroskolióza, výraznější lordóza, osteochondróza C6/C7, artróza unco i intervertebrální, těžká poróza skeletu, těžké sklerotické pláty v karotidách

Objektivní nález:

Krevní tlak: 140/80 mmHg, srdeční frekvence: 71/min, tělesná teplota: 36,4 °C, orient. klid. eupnoe, bez ikteru a cyanózy, afebrilní

Dýchání: čisté, sklípkové, bez vedlejších fenoménů, poklep plný, jasný, nad hrudní páteří nebolestivý

Krk: štítná žláza nezvětšená, pulzace na karotidách symetrické, bez šelestů, krční uzliny nehmatné, náplň krčních žil přiměřená

Indikace k RHB:

21001 Vstupní kineziologické vyšetření

21221 Individuální kinezioterapie I.

21225 Individuální kinezioterapie II.

21413 Techniky měkkých tkání

21415 Mobilizace páteře a periferních kloubů

21003 Kontrolní kineziologické vyšetření

Diferenciální rozvaha:

Obecně u diagnózy cervikobrachiální syndrom můžeme očekávat strukturální či funkční změny. Ze strukturálních změn předpokládáme degenerativní změny obratlů či meziobratlových plotének, výhřez meziobratlových plotének, osteoporózu či spinální stenózy a listézy. Změny funkční se mohou projevovat jako blokády krční páteře a okolních struktur, reflexní změny v okolních měkkých tkáních. U cervikobrachiálního syndromu dále můžeme očekávat iradiaci do horních končetin doprovázenou svalovou slabostí. Dále bolest, změny citlivosti či otoky v oblasti krční páteře, ramenního pletence

a horních končetin. Můžeme očekávat i bolesti hlavy či migrény. Nutno v tomto případě rozlišit, zda původcem problému je opravdu krční páteř či se nejedná již o problematiku horní končetiny, kdy je třeba zvážit například syndrom bolestivého ramene či ulnární a radiální epikondylitidu.

Konkrétně můj pacient dle anamnézy trpí bolestmi pravého ramene již 3 roky. Dlouhodobě trvající bolesti ramene mohly způsobit změny pohybových stereotypů (hlavně ramenního kloubu, šíje i trupu), reflexní změny v oblasti krční a hrudní páteře a ramenního kloubu. Cervikobrachiální syndrom u pacienta může souviset s jeho bývalým povoláním, kdy pacienti, kteří se v práci setkávají s manipulací a zvedáním těžších objektů, jsou k této diagnóze náchylnější. Pacient je ale v důchodu již 7 let a jeho nynější problém by mohl mít souvislost s úrazem hlavy v roce 2019, kdy byl úraz dle pacienta sice bez následků, nutno však provést neurologické vyšetření pro vyloučení pravostranného postižení (případná lehká hemiparéza).

3.3 Vstupní kineziologický rozbor (09. 01. 2024)

STOJ:

STATICKÉ VYŠETŘENÍ STOJE

Vyšetření pomocí olovnice:

a) **Pohled zezadu**

Šířka báze o tvaru lichoběžníku je mírně zúžená, paty jsou kulaté. Pacient více zatěžuje laterální stranu chodidla bilat. Klenba je neoptimálně klenutá bilat., Kontura pravé Achillovy šlachy je nepatrně větší. Je patrné mírně valgózní postavení hlezenních kloubů bilat. a lehce vyšší trofika svalstva pravého lýtka. Levá popliteální rýha je výš. Je viditelné lehce valgózní postavení kolenních kloubů bilat. Femur je zevně rotován – výrazně více vpravo. Kontura stehenního svalstva na PDK je větší, subgluteální rýha je výše na levé straně. Gluteální svalstvo je hypotrofické bilat. Thorakobrachiální trojúhelník na pravé straně je znatelně výraznější, na levé straně je obsah trojúhelníku minimální. Paravertebrální valy jsou hypertrofické. Je viditelná tvorba kožních řas pro neschopnost napřímení ve střední hrudní páteři. Je přítomno mírné skoliotické sinistrokonvexní zakřivení páteře s vrcholem v thorakolumbálním přechodu a sinistrokonvexní zakřivení krční páteře s vrcholem C5. Pravá lopatka i pravé

rameno je postaveno výš. Kontura trapézových svalů je velmi výrazná – více vpravo. Hlava je ve výrazné protrakci a rotována a nakloněna doprava.

b) Pohled zboku vpravo

Kolenní klouby jsou v hyperextenzi. Je zvýšená bederní lordóza, velmi výrazná hrudní kyfóza i krční lordóza. Ramena jsou ve výrazné protrakci a hlava v předsunu. Pravý ramenní kloub je více vepředu – mírná rotace trupu doprava.

c) Pohled zboku vlevo

Kolenní klouby jsou v hyperextenzi. Je zvýšená bederní lordóza, velmi výrazná hrudní kyfóza i krční lordóza. Ramena jsou ve výrazné protrakci a hlava v předsunu.

d) Pohled zepředu

Šířka báze o tvaru lichoběžníku je mírně zúžená. Špičky jsou vychýleny zevně – více vpravo. Klenba je neoptimálně klenutá a prstce jsou přitisknuty na podložku bilat. Hlezenní klouby jsou v mírně valgózním postavení bilat. Levé koleno je výš, kolenní klouby jsou v lehce valgózním postavení bilat. Kontura stehenního svalstva na PDK je mírně větší. Thorakobrachiální trojúhelník na pravé straně je znatelně výraznější, na levé straně je obsah trojúhelníku minimální. Umbilicus je lehce vychýlen doleva. Je patrná výrazně prominující břišní stěna a konkavity v oblasti třísel. Hrudník je v inspiračním postavení. Pravá prsní bradavka je výše postavená a pravý supraklavikulární i subklavikulární prostor je více vyplněn. Pravé rameno je postaveno výš. Kontura trapézových svalů je velmi výrazná – více vpravo. Hlava je ve výrazné protrakci a rotována a nakloněna doprava.

Palpační vyšetření pánve:

Levá crista iliaca, spina iliaca anterior superior i spina iliaca posterior superior palpačně výš než na pravé straně – sešikmení doprava dolů

Rotace pánve doleva, mírně zvýšená anteverze

Spine sign – pozitivní vpravo

Předbíhání spin – pozitivní vpravo

Vyšetření stoje na 2 vahách: větší zatížení u PDK (PDK 39 kg, LDK 36 Kg), rozdíl 3 kg (rozdíl 4 %)

DYNAMICKÉ VYŠETŘENÍ STOJE

Flexe – plynulé provedení pohybu, snížená pohyblivost ve střední hrudní páteři a thorakolumbálním přechodu, výrazná prominence paravertebrálních valů hrudního úseku vpravo

Extenze – plynulé provedení pohybu, snížená pohyblivost v thorakolumbálním přechodu

Lateroflexe – plynulé provedení pohybu, snížená pohyblivost bederního úseku bilat., větší pohyblivost vpravo

SPECIFICKÉ TESTY

Rhombergův test

I: bez patologického nálezu

II: pozitivní (pravé chodidlo v pronaci, titubace a hra šlach, ale provede)

III: pozitivní (vydrží pouze 10 s)

Trendelenburg-Duchennův příznak:

LDK: vydrží pouze 2-3 s, přítomen pokles pánve na kontralaterální stranu s úklonem trupu, provede s titubacemi a aktivací šlach na nohou a mírnou pronací chodidla

PDK: vydrží pouze 5 s, přítomen pokles pánve na kontralaterální stranu s úklonem trupu, provede s titubacemi a aktivací šlach na nohou

Véleho test: B – prstce jsou přitisknuty na podložku, lehce porušená stabilita

ANALÝZA CHŮZE:

Jde o samostatnou, stabilní chůzi bez titubací a bez pomůcek. Pacient nevykazuje žádnou výraznou patologii chůze. Dle Jandy je pacientova chůze nejblíže peroneálnímu typu – výraznější flexe v kolenních kloubech a everze nohy bilat. Chůze má lehce nepravidelný rytmus způsobený kratší délkou kroku u PDK. Při chůzi pacient lehce napadá na PDK. Oporná báze je při chůzi mírně zúžená. Bilaterálně: úder paty nevýrazný, následný přesun váhy na téměř celou plosku chodidla, neoptimální klenutí nožní klenby, při švihové fázi dochází k mírné extenzi prstců, konečný odval chodidla z metatarsophalangeálních kloubů (bez odvalu z palce a prstců). Hlezenní i kolenní

klouby v mírném valgózním postavení. Zevní rotace kyčelních kloubů – více vpravo. Extenze v kyčelním kloubu minimální. Mírná rotace pánve doleva při švihové fázi PDK spolu s protisměrnou rotací hrudníku doprava. Při stojné fázi u PDK zvýšený laterální posun doprava dolů. Pohyb v thorakolumbálním přechodu – vychýlení směrem ke končetině ve švihové fázi, bez výrazné aktivity břišního svalstva, zvýšená aktivita paravertebrálních svalů při stabilizaci přenesených otřesů při došlapu DKK bilat., Výrazná protrakce ramen, předsun hlavy a její rotace a úklon doprava. Vyšší souhyb u LHK než u PHK.

MODIFIKACE CHŮZE

Chůze pozpátku: došlap na metatarsophalangeální klouby bilat., velmi malá extenze v kyč. kl. bilat., nahrazováno větší flexí v kol. kl. a rotací pánve

Chůze s elevací HKK: výraznější aktivita paravertebrálních svalů vpravo, zvýšený laterální posun pánve při stojné fázi ve směru stojné dolní končetiny bilat., zvýraznění úklonu trupu vpravo

Chůze po špičkách: ujde pouze pár kroků, velmi nestabilní, výrazné titubace a aktivita šlach na nohou

Chůze po patách: ujde pouze pár kroků, velmi nestabilní, výrazné titubace a aktivita šlach na nohou

VYŠETŘENÍ ZÁKLADNÍCH STEREOTYPŮ:

Dle Jandy

FLEXE TRUPU: Nevyšetřeno pro silnou bolest v pravém podžebří a jeho bolestivou vertikalizaci do sedu, 7 VAS.

FLEXE ŠÍJE: Pohyb pacient neprovedl plynule, začíná předsunem hlavy, bez postupného odvíjení obratlů, vychýlení na pravou stranu, nakonec pacient dosáhne bradou až na sternum, sotva zvládl trojí opakování.

KLIK: Nevyšetřeno pro silnou bolest pravého podžebří při pokusu o pozici na čtyřech 8 VAS, pokus o klik pacient odmítl.

ABDUKCE V KLOUBU RAMENNÍM:

PHK: Pohyb zahájen výraznou elevací ramene a aktivitou homolaterálního m. trapezius, v konečné fázi pohybu dojde k aktivaci kontralaterálního m. trapezius a úklonu trupu

ve směru neabdukované horní končetiny. Zevní rotace dolního úhlu lopatky zahájena ke konci pohybu.

LHK: Pohyb také zahájen elevací ramene ale méně výraznou, aktivita homolaterálního m. trapezius, v konečné fázi pohybu dojde k aktivaci kontralaterálního m. trapezius a mírnému úklonu trupu ve směru neabdukované horní končetiny. Zevní rotace dolního úhlu lopatky zahájena ke konci pohybu.

Další pohybové stereotypy

STEREOTYP DECHU (poloha vleže):

Klidné dýchání s občasným kašlem, kolem 17 dechů za minutu, délka inspiria a expiria v poměru 1:1. Inspirační postavení hrudníku, bez viditelného zapojení pomocných nádechových svalů (svalů krku a hrudníku). Převažuje břišní stereotyp dechu. Nedochází k rozvoji dechové vlny, kranializace minimální – pouze mírný postup dechu do dolní hrudní oblasti, bez lateralizace žeber a hrudníku.

STEREOTYP SEDU:

Chodidla volně na podlaze, abdukce a mírná zevní rotace více vpravo v kyč. kl., pánev v retroverzi, prominující břišní stěna, bez aktivity, absence napřímení páteře, HKK volně na stehnech, ramena i hlava ve výrazné protrakci, hlava též rotována a ukloněna doprava. Zatěžuje více pravou stranu.

ANTROPOMETRICKÉ VYŠETŘENÍ:

Antropometrické vyšetření provedeno krejčovským centimetrem (hranatý, cm)

Tab. č. 1: Antropometrické údaje (vstupní vyšetření)

Výška ve stoji	175 cm
Výška v sedu	86 cm
Výška v lehu	175 cm
Rozpětí paží	170 cm
Obvod hlavy	58 cm
Obvod hrudníku přes mesosternale	nádech 101 cm
	výdech 100 cm
Obvod hrudníku přes xifosternale	nádech 96 cm
	výdech 96 cm
Obvod břicha	128 cm
Obvod boků	102 cm

Legenda: cm – centimetr

Tab. č. 2: Antropometrické údaje horních končetin (vstupní vyšetření)

DÉLKY HKK	PHK	LHK
Horní končetina (acromion – daktylion)	79 cm	80 cm
Paže a předloktí (acromion – processus styloideus)	61 cm	61 cm
Paže (acromion – epicondylus lateralis humeri)	34 cm	35 cm
Předloktí (olecranon – processus styloideus ulnae)	27 cm	27 cm
Ruka	19 cm	19 cm
OBVODY HKK	PHK	LHK
Relaxovaná horní končetina	29 cm	30 cm
Horní končetina při kontrakci	29,5 cm	30,5 cm
Loketní kloub	26 cm	26,5 cm
Předloktí	26 cm	26 cm
Zápěstí	18 cm	18 cm
Hlavičky metakarpů	20 cm	20 cm

Legenda: cm – centimetr

VYŠETŘENÍ ROZSAHU KLOUBNÍ POHYBLIVOSTI:

GONIOMETRIE dle Jandy (měřeno plastovým goniometrem)

Tab. č. 3: Goniometrické vyšetření horních končetin dle Jandy (vstupní vyšetření)

	PHK		LHK	
	aktivní pohyb	pasivní pohyb	aktivní pohyb	pasivní pohyb
Ramenní kloub	S 15-0-130	S 20-0-140	S 25-0-170	S 30-0-175
	F 95-0-	F 95-0-	F 120-0-	F 120-0-
	T 20-0-110	T 20-0-110	T 20-0-120	T 20-0-120
	R 40-0-35	R 40-0-35	R 70-0-80	R 70-0-85
Loketní kloub	S 0-0-135	S 5-0-135	S 5-0-140	S 5-0-140
Radioulnární kloub	R 85-0-90	R 90-0-90	R 90-0-90	R 90-0-90
Zápěstí	S 60-0-75	S 65-0-80	S 50-0-70	S 55-0-85
	F 15-0-30	F 15-0-35	F 15-0-30	F 15-0-35

Legenda: S – sagitální, F – frontální, T – transverzální, R – rotace

ORIENTAČNÍ VYŠETŘENÍ AKTIVNÍCH ROZSAHŮ POHYBU KRČNÍ PÁTEŘE

Vyšetření aktivních rozsahů pohybu krční páteře vyšetřeno orientačně vzhledem k nálezu porotických změn krční páteře a těžkým sklerotickým plátům v karotidách

Flexe – při flexi hlavy se pacient dotkne bradou sterna

Extenze – nevyšetřena pro sklerotické pláty v karotidách

Lateroflexe – omezena bilat., více vlevo, vpravo: 2/3, vlevo: 1/3 fyziologického rozsahu pohybu

Rotace – omezena bilat., více vlevo, vpravo: 2/3, vlevo: 1/3 fyziologického rozsahu pohybu

Retrakce – pacient není schopen pohybu bez dopomoci

Protrakce – minimální pohyb kvůli postavení hlavy, která je již v protrakci

DISTANCE NA PÁTEŘI

Tab. č. 4: Distance na páteři (vstupní vyšetření)

Schober	2,5 cm
Stibor	5 cm
Čepojev	2,5 cm
Otto reklinační	2 cm
Otto inklinační	2 cm
Ottova distance	4 cm
Thomayer	+ 15 cm (chybí)
Forestier	5 cm
Flexe krční páteře (brada-sternum)	0 cm
Lateroflexe	P 13 cm
	L 15 cm

Legenda: cm – centimetr, P – vpravo, L – vlevo

VYŠETŘENÍ HYPERMOBILITY

Tab. č. 5: Vyšetření hypermobility (vstupní vyšetření)

		JANDA	SACHSE
Bederní páteř	extenze	-	A
	flexe	normální rozsah	A
	lateroflexe	normální rozsah bilat.	A bilat.
Hrudní páteř	rotace	-	P: A, L: A
Krční páteř	rotace	normální rozsah bilat.	P: A, L: A
Ramenní kloub	horizontální addukce (zkouška šály)	P: normální rozsah, L: hypermobilita	P: A, L: B
	dotek rukou na zádech mezi lopatkami (zkouška zapažených paží)	normální rozsah bilat.	A bilat.
	zkouška založených paží	normální rozsah bilat.	-
	pasivní abdukce	-	A bilat.
Loketní kloub		normální rozsah	A
Zápěstí	dorzální flexe	normální rozsah	-
MCP klouby	dorzální flexe	normální rozsah	P: A, L: A

Legenda: a – hypomobilní až normální rozsah, B – lehce hypermobilní rozsah, C – výrazně hypermobilní rozsah, P – vpravo, L – vlevo

KLOUBNÍ VŮLE

Při vyšetření kloubní vůle byly zjištěny následující blokády:

- Atlantookcipitální skloubení – retroflexe, lateroflexe bilat., rotace bilat.
- Krční páteř
    - Lateroflexe – vpravo: C5, vlevo: C4, C5
    - Rotace – vpravo: C5, vlevo: C4, C5
    - Dorzální posun – C6
- Cervikothorakální přechod – laterální posun bilat., lateroflexe bilat., rotace bilat.
- Lopatka – snížená pohyblivost scapulothorakálního kloubu vpravo
- Žebra – 1.-4. žebro snížená pohyblivost do expiria bilat.
- Sternoklavikulární skloubení – dorzálním směrem vpravo
- Glenohumerální kloub – omezení joint play kaudálně vpravo

VYŠETŘENÍ ZKRÁCENÝCH SVALŮ dle Jandy:

Tab. č. 6: Vyšetření zkrácených svalů dle Jandy (vstupní vyšetření)

SVAL	P	L
paravertebrální zádové svaly	2	
m. quadratus lumborum	1	2
m. pectoralis major		
pars clavicularis a m. pecotralis minor	2	1
pars sternocostalis	2	1
pars abdominalis	2	1
m. trapezius	2	2
m. levator scapulae	2	2
m. sternocleidomastoideus	nevyšetřeno pro sklerotické pláty v karotidách	

Legenda: 0 – nejde o zkrácení, 1 – malé zkrácení, 2 – velké zkrácení, P – vpravo, L – vlevo

VYŠETŘENÍ SVALOVÉ SÍLY:

Orientační vyšetření mimických svalů:

Mimické svaly byly vyšetřeny orientačně, symetrie, hybnost bpn. bilat.

Vyšetření svalové síly dle Jandy (provedeno v možném rozsahu pohybu pacienta dle tabulky č. 3):

Tab. č. 7: Vyšetření svalové síly dle Jandy (vstupní vyšetření)

KRK	P	L
Flexe – předsun	3+	
Flexe – obloukovitá flexe	3+	
Flexe – jednostranná	3	3+
Extenze	nevyšetřeno pro sklerotické pláty v karotidách	
Extenze – jednostranná		
TRUP	P	L
Flexe	nevyšetřeno pro bolest v P podžebří, 7 VAS	
Flexe s rotací		
Extenze		
LOPATKA	P	L
Addukce	nevyšetřeno pro sklerotické pláty v karotidách (poloha na břiše)	
Kaudální posunutí s addukcí	nevyšetřeno pro sklerotické pláty v karotidách (poloha na břiše)	
Elevace	5	5
Abdukce s rotací	4	4

RAMENNÍ KLOUB	P	L
Flexe	3+	4+
Extenze	4	4+
Abdukce	3	4+
Extenze v abdukci	4	5
Horizontální addukce (m. pectoralis major)	4+	5
Zevní rotace	3	4
Vnitřní rotace	3	5
LOKETNÍ KLOUB	P	L
Flexe – v supinaci	4+	5
Flexe – ve středním postavení	4	5
Flexe – v pronaci	4	5
Extenze	5	5
PŘEDLOKTÍ	P	L
Supinace	5	5
Pronace	5	5

Legenda: 0 – nejeví známky stahu, 1 – záškub (10 %), 2 – velmi slabý (25 %), 3 – slabý (50 %), 4 – dobrý (75 %), 5 – normální (100 %), P – vpravo, L – vlevo

HODNOCENÍ STABILIZAČNÍCH SCHOPNOSTÍ:

TESTOVÁNÍ STABILIZAČNÍCH SCHOPNOSTÍ L PÁTEŘE dle australské školy

Test pro m. transversus abdominis: Při prvním pokusu u vyšetřovaného došlo k rychlému nastoupení povrchového napětí břišní stěny spojeného s jejím vypoulením. Po dalších pokusech a důsledné instruktáži byl vyšetřovaný schopen kontrakce s pomalejším nástupem a hlubším napětím na asi 3 vteřiny se zadržením dechu. Při pokusu o aktivaci během alespoň jednoho dechového cyklu (nádech-výdech) neuspěl. Stranové asymetrie se při kontrakci neprokázaly.

TESTOVÁNÍ HLUBOKÉHO STABILIZAČNÍHO SYSTÉMU dle Koláře

Brániční test: Dochází ke kraniální migraci žeber a kyfotizaci ve střední hrudní páteři, chybí laterální rozšíření dolní části hrudního koše i rozšíření mezižeberních prostorů, bez souhybu ramen a lopatek.

Test elevace paží (vleže na zádech): Přítomen kraniální posun hrudníku, došlo k lordotizaci thorakolumbálního přechodu, s pohybem ramen do protrakce a elevace, bez hyperaktivity horní porce břišní stěny.

VÉLEHO TEST: B – prstce jsou přitisknuty na podložku, lehce porušená stabilita

VYŠETŘENÍ ÚCHOPŮ:

Tab. č. 8: Vyšetření úchopů

ÚCHOP	P/L
štipec	provede dobře bilat.
špetka	provede dobře bilat.
klíčový	provede dobře bilat.
válcový	provede dobře bilat.
kulový	provede dobře bilat.
hákový	provede dobře bilat.

Legenda: P – vpravo, L – vlevo

Provedení všech úchopů symetrické

NEUROLOGICKÉ VYŠETŘENÍ:

Vyšetření mozečkových funkcí:

Chůze po čáře: chůze je lehce labilní, ale přímá

Tricipitový, patelární reflex: normoreflexie, nedošlo k pedunkulacím

Grafomotorika: vyšetřovaný je schopen podpisu bez problémů

Diadochokineze: provede dobře, bpn

Taxe: u HKK i DKK bpn

Vyšetření hlavových nervů: I.-XII. bez patologického nálezu

Tab. č. 9: Vyšetření hlavových nervů

I. n. olfacotorius	vnímání vůní bez patologie
II. n. opticus	zorné pole bez patologie
III. n. oculomotorius	symetrické pohyby očních bulbů, bez patologie
IV. n. trochlearis	symetrické pohyby očních bulbů, bez patologie
V. n. trigeminus	motorická (zkus) i senzitivní část bez patologie
VI. n. abducens	bez šilhání či dvojitého vidění – bpn.
VII. n. facialis	mimika funkční, bez patologie
VIII. n. vestibulocochlearis	sluch bez stranové patologie
IX. n. glossopharyngeus	polykání a dávivý reflex bez patologie
X. n. vagus	polykání a dávivý reflex bez patologie
XI. n. accessorius	elevace ramen a předsun hlavy bez patologie
XII. n. hypoglossus	pohyblivost jazyka bez patologie

Vyšetření rovnováhy: Hautant negativní, Unterberger negativní

Vyšetření pyramidových iritačních jevů:

HKK bilat.: Hoffmann negativní, Trömner negativní, úchopový jev negativní, Juster negativní, dlaňobradový jev negativní

DKK bilat.: Babinski negativní, Vítkův sumační negativní, Oppenheim negativní, Chaddock negativní, Rossolimo negativní, Žukovský-Kornilov negativní

Vyšetření zánikových jevů:

HKK bilat.: Mingazzini negativní, Dufour negativní, Barré negativní, fenomén retardace negativní

DKK bilat.: Mingazzini negativní, Barré negativní, fenomén retardace negativní

Vyšetření čití:

Tab. č. 10: Vyšetření čití (vstupní vyšetření)

Hluboké čití HKK	**P**		**L**	
Polohocit	bez patologie		bez patologie	
Pohybocit	bez patologie		bez patologie	
Vibrační čití	bez patologie		bez patologie	
Hluboké čití DKK	**P**		**L**	
Polohocit	bez patologie		bez patologie	
Pohybocit	bez patologie		bez patologie	
Vibrační čití	bez patologie		bez patologie	
Povrchové čití HKK	**P/L**	**P/L**	**P/L**	**P/L**
DERMATOM	C5	C6	C8	Th1
Taktilní	bez patologie	bez patologie	bez patologie	bez patologie
Termické	bez patologie	bez patologie	bez patologie	bez patologie
Algické	zvýšená citlivost	bez patologie	bez patologie	bez patologie
Diskriminační	bez patologie	bez patologie	bez patologie	bez patologie
Grafestézie	bez patologie	bez patologie	bez patologie	bez patologie
Povrchové čití DKK	**P/L**	**P/L**	**P/L**	
DERMATOM	L4	L5	S1	
Taktilní	bez patologie	bez patologie	bez patologie	
Termické	bez patologie	bez patologie	bez patologie	
Algické	bez patologie	bez patologie	bez patologie	
Diskriminační	bez patologie	bez patologie	bez patologie	
Grafestézie	bez patologie	bez patologie	bez patologie	

Legenda: P – vpravo, L – vlevo

Stereognozie HKK: P/L bpn.

Vyšetření periferních nervů:

Tab. č. 11: Vyšetření periferních nervů

ZKOUŠKA PRO N. MEDIANUS	LHK	PHK
Postavení ruky	fyziologické	fyziologické
Zkouška izolované flexe posledního článku ukazováku	provede	provede
Zkouška mlýnků placů	provede	provede
Příznak kružítka	provede	provede
Příznak sepjatých rukou	provede	provede
Opozice a abdukce palce	provede	provede
Příznak láhve	provede	provede
Zkouška pěsti	provede	provede
ZKOUŠKA PRO N. ULNARIS	LHK	PHK
Postavení ruky	fyziologické	fyziologické
Venderevičův test (zkouška izolované addukce a abdukce malíku)	provede	provede
Fromentův test	provede	provede
Příznak kormidla	provede	provede
Zkouška pohyblivosti prostředního prstu	provede	provede
ZKOUŠKA PRO N. RADIALIS	LHK	PHK
Postavení ruky	fyziologické	fyziologické
Zkouška sepětí prstů	provede	provede
Test na extenzory	provede	provede
Flexe a supinace v lokti	provede	provede
Extenze v lokti	provede	provede

Vyšetření šlachookosticových reflexů:

HKK: reflex flexorů prstů normoreflexie bilat., styloradiální reflex normoreflexie bilat.,

Vyšetření exteroceptivních reflexů: epigastrický, mezogastrický, hypogastrický normoreflexie bilat.

Napínací manévry: Lasegue negativní, obrácený Lasegue negativní

VYŠETŘENÍ REFLEXNÍCH ZMĚN:

Kůže: V oblasti šíje a cervikothorakálního přechodu přirozené zbarvení, zvýšená teplota, v oblasti cervikothorakálního přechodu a m. trapezius bilat. horší protažitelnost, palpační bolestivost v oblasti šíje

Podkoží: Diagnostický hmat dle Leubeové – kožní řasa ustupovala hůře v oblasti dolní hrudní páteře, Kiblerova řasa horší posunlivost v oblasti střední hrudní páteře.

Fascie:

Skalp: laterolaterální a kraniokaudálně bez omezení

Cervikální fascie: horší protažitelnost laterolaterálně a kraniokaudálně

Thorakolumbální fascie: snížená posunlivost kaudálně i kraniálně v horní a střední části hrudní páteře

Lumbodorzální fascie: horší protažitelnost kraniálně

Paže: snížená posunlivost u PHK

Svaly:

krátké extenzory šíje – hypertonus s TrP a palpační citlivost bilat., více vpravo

m. trapezius – hypertonus s TrP a palpační citlivost horní a střední části bilat., více vpravo

m. sternocleidomastoideus – hypertonus bilat.

mm. scalenii – hypertonus s TrP bilat., více vpravo

m. levator scapulae – hypertonus s TrP bilat.

m. supraspinatus – hypertonus s TrP a palpační citlivost bilat., více vlevo

m. erector spinae – hypertonus v oblasti horní a střední hrudní páteře

m. pectoralis major et minor hypertonus bilat., u m. pectoralis minor více vpravo

m. quadratus lumborum – hypertonus bilat.

diaphragma – hypertonus vpravo

Periostové body:

Linea nuchae – mírná bolestivost vpravo

Příčné výběžky C1 – bolestivost bilat.

Trnový výběžek C2 – bolestivost

Erbův bod – bolestivost bilat.

Sternokostální spojení 1.-7. žebra – zvýšená citlivost bilat.

Mediální konec klíční kosti – zvýšená citlivost vpravo

SPECIÁLNÍ TESTY:

Vyšetření bolestivého oblouku dle Cyriaxe – u PHK bolestivost od 90-95°

Odporové zkoušky u ramenního kloubu (pro m. supraspinatus, m. infraspinatus, m. subscapularis, m. biceps brachii caput longum) – negativní bilaterálně

Trakční test pro krční páteř – bez bolesti, přináší pacientovi úlevu

Závěr vstupního vyšetření:

Strukturální podklad pacientových obtíží jsou degenerativní změny pacientovi krční páteře, těžká poróza a sklerotické pláty v karotidách. Značný podíl na pacientově problému má jeho vadné držení těla, kdy při vyšetření stoje bylo zjištěno sešikmení pánve doprava dolů a rotace pánve doleva s kompenzační rotací hrudníku doprava, zvýšená hrudní kyfóza a krční lordóza spolu s výrazným předsunem hlavy a protrakcí ramen. U pacienta je patrné inspirační postavení hrudníku spolu s prominující břišní stěnou a konkavitami v oblasti třísel. Pravé rameno postavené výš a je přítomno naklonění a rotace hlavy doprava.

Spolu s neideálním držením těla se rozvinuly i četné blokády a reflexní změny v okolí krční páteře. Při vyšetření kloubní vůle byly zjištěny blokády u atlantookcipitálního skloubení do retroflexe, lateroflexe a rotace bilaterálně, krční páteře hlavně do lateroflexe a rotace a cervikothorakálního přechodu do lateroflexe, rotace a laterálního směru. Dále je snížená pohyblivost skapulothorakálního kloubu, u 1.-4. žebra do expiria bilaterálně, sternoklavikulárního kloubu dorzálně vpravo a glenohumerálního kloubu kaudálně vpravo. V hypertonu s TrP se nachází hlavně svaly

krční páteře (krátké extenzory šíje, m. trapezius, m. sternocleidomastoideus, mm. scalenii, m. levator scapulae). Všechny odporové zkoušky na ramenní kloub jsou negativní bilaterálně. Došlo také k prokázání snížené posunlivosti cervikální, thorakolumbální a lumbodorzální fascie a horší protažitelnosti fascie PHK. Z vyšetření zkrácených svalů je patrné hlavně bilaterální zkrácení m. pectoralis major větší vpravo a bilaterální zkrácení m. trapezius a m. levator scapulae.

Největším pacientovým problémem kromě bolesti je pak omezení rozsahu pohybu PHK. Rozsah je nejvíce omezen v ramenním kloubu u flexe, abdukce a zevní i vnitřní rotace. Snížený je nejen rozsah pohybu ale i svalová síla PHK. Mezi další problémy patří pak snížená pohyblivost páteře hlavně do flexe ve všech částech páteře, která byla patrná z vyšetření dynamiky páteře distancí na páteři. Četné blokády atlantookcipitálního skloubení se odráží i v lehce porušené stabilitě ozřejměné Rhombergovým testem II a III, Trendelenburg-Duchennovým příznakem i Vélého testem. Chůze pacienta byla samostatná a stabilní, nevykazoval žádnou patologii chůze. U stereotypů flexe šíje a abdukce v ramenním kloubu došlo u pacienta k patologické přestavbě. U stereotypu dechu vleže převažoval břišní typ dýchání. V sedě pacient zatěžuje více pravou polovinu těla. Testování stabilizačních schopností dle australské školy i dle Koláře prokázalo přítomnou insuficienci. Neurologické vyšetření je bez patologických nálezů.

3.4 Krátkodobý a dlouhodobý fyzioterapeutický plán

Krátkodobý fyzioterapeutický plán

Cíle terapie:

- Zmírnit až odstranit bolest PHK a v pravém podžebří
- Zvýšení rozsahů PHK a krční páteře
- Posílení svalů pletence ramenního na PHK
- Korekce sedu, držení hlavy, dechového stereotypu a pohybových stereotypů
- Odstranění reflexních změn v kůži, podkoží, fasciích
- Relaxace hypertonických svalů s TrP a protažení zkrácených svalů
- Odstranění kloubních blokád
- Aktivace HSS

- Zlepšení stability
- Nácvik autoterapie

Návrh terapie:

- Techniky měkkých tkání dle Lewita
- Míčkování dle Jebavé
- Individuální LTV, analytické posilování
- PNF dle Kabata
- Cvičení dle konceptu McKenzie
- Nácvik korigovaného sedu dle Brüggera
- Nácvik správného provedení pohybových stereotypů
- PIR dle Lewita, PIR s protažením dle Jandy, stretching
- Mobilizace, automobilizace
- Nácvik dechové vlny a respirační fyzioterapie, nácvik aktivace HSS
- Senzomotorická stimulace dle Jandy a Vávrové

Dlouhodobý fyzioterapeutický plán

Cíle terapie

- Pokračování v plnění cílů krátkodobého terapeutického plánu
- Korekce držení těla, chůze a zlepšení funkce chodidel
- Posílení laterálního svalového korzetu pánve
- Zvýšení kondice

Návrh terapie

- Nácvik správného držení těla
- Individuální LTV, analytické posilování
- Nácvik chůze
- Senzomotorická stimulace
- Kondiční cvičení

3.5 Průběh terapie

1. Terapeutická jednotka (09. 01. 2024)

Status praesens:

a) **Objektivní**: Pacient plně spolupracuje, je orientován místem, časem i osobou, je plně soběstačný. Jeho chůze je stabilní a bez pomůcek. Jeho dominantní horní končetinou je pravá. Vertikalizace do sedu mu dělá potíže pro bolest v pravém podžebří, na bolest bere ráno Aulin 1 x denně.

b) **Subjektivní**: Pacient je dobře naladěn. Bolest PHK v klidu 5 VAS, horší v noci nebo když si lehne – až 6-7 VAS. Přidala se bolest v pravém podžebří, 7 VAS, která se objevuje při kašli nebo vertikalizaci do sedu, v klidu bez bolesti, samovolně odezní. Začíná ho pobolívat i LHK, bolest 3 VAS.

Cíle terapeutické jednotky: vstupní kineziologický rozbor, zmírnit až odstranit bolest PHK (případně i LHK) a pravého podžebří, ovlivnění hypertonu svalů krční páteře, korekce správného dechového stereotypu

Návrh terapie: vstupní kineziologický rozbor, cvičení dle konceptu McKenzie, trakce krční páteře dle Lewita, techniky měkkých tkání dle Lewita, míčkování dle Jebavé, PIR dle Lewita, PIR s protažením dle Jandy, nácvik správného dechového stereotypu

Popis terapeutické jednotky:

- Vstupní kineziologický rozbor – viz kapitola 3.3
- Cvičení dle konceptu McKenzie – retrakce krční páteře s podložením overballem vleže na zádech, 10 opakování
- Trakce krční páteře dle Lewita vleže na zádech
- Techniky měkkých tkání dle Lewita – protažení cervikální fascie laterolaterálně a kraniokaudálně, protažení fascie pravé paže
- Míčkování dle Jebavé – míčkování pravé poloviny hrudníku hlavně v oblasti pravého podžebří
- PIR dle Lewita na hypertonické svaly krční páteře – krátké extenzory kraniocervikálního přechodu, 4 opakování, 10 s kontrakce a 10 s relaxace

- PIR s protažením dle Jandy – m. trapezius bilat., m. levator scapulae bilat., 5 opakování, 10 s kontrakce a 10 s relaxace
- Nácvik dechové vlny vleže na zádech s pokrčenými DKK

Autoterapie:

- Retrakce krční páteře viz popis 1. terapeutické jednotky, 10 opakování á 2 hodiny

Zhodnocení efektu terapie:

a) Objektivní: Retrakci krční páteře byl pacient schopen provést pouze s manuální dopomocí na začátku pohybu s podložením overballem. Při metodách PIR nebyl schopen plně zrelaxovat při počátečních pokusech. Při nácviku dechové vlny došlo ke kranializaci dechu z břišního segmentu pouze do segmentu středního hrudního, bez lateralizace hrudníku.

b) Subjektivní: Retrakce krční páteře se pacientovi zdá trochu náročná. Trakce krční páteře byla pacientovi příjemná a přinesla úlevu. Pravé rameno mu přijde dle jeho slov „volnější“ a bolest PHK udává nyní o 1 stupeň menší a to 4 VAS. Bolest v pravém podžebří při vertikalizaci do sedu beze změny.

2. Terapeutická jednotka (10. 01. 2024)

Status praesens:

a) Objektivní: Vertikalizace do sedu stále dělá pacientovi potíže. Při chůzi stále souhyby PHK minimální, LHK relativně v normě. Stále bere na bolest 1 x denně Aulin. Autoterapii se sám údajně nevěnoval.

b) Subjektivní: Bolest PHK zůstává po včerejší terapii na 4 VAS. Bolest v pravém podžebří zůstává beze změny. Bolest LHK pacient dnes již neudává. Rameno pacientovi připadá „volnější“, avšak přidal se pocit ztuhlosti krku.

Cíle terapeutické jednotky: zmírnit až odstranit bolest PHK a pravého podžebří, zvýšení omezených rozsahů PHK, zmírnit až odstranit pocit ztuhlosti krku, ovlivnění reflexních změn a snížení hypertonu, korekce správného dechového stereotypu, aktivace HSS

Návrh terapie: cvičení dle konceptu McKenzie, trakce krční páteře dle Lewita, míčkování dle Jebavé, pasivní pohyby, techniky měkkých tkání dle Lewita, PIR dle Lewita, nácvik správného dechového stereotypu a aktivace HSS

Popis terapeutické jednotky:

- Cvičení dle konceptu McKenzie – retrakce krční páteře, konkrétní popis viz minulá (1.) terapeutická jednotka
- Trakce krční páteře dle Lewita vleže na zádech
- Techniky měkkých tkání dle Lewita – opakování viz minulá (1.) terapeutická jednotka, přidáno protažení thorakolumbální fascie kaudálně i kraniálně, Kiblerova řasa s důrazem na oblast střední hrudní páteře
- Míčkování dle Jebavé – opakování viz minulá (1.) terapeutická jednotka, přidáno míčkování oblasti šíje
- Pasivní pohyby ramenního kloubu do flexe, abdukce a zevní i vnitřní rotace, 10 opakování u každého pohybu
- PIR dle Lewita na hypertonické svaly s TrP – krátké extenzory kraniocervikálního přechodu, m. trapezius bilat., m. levator scapulae bilat., m. supraspinatus bilat., diaphragma, 4 opakování, 10 s kontrakce i relaxace
- Nácvik dechové vlny opakování viz minulá (1.) terapeutická jednotka
- Nácvik aktivace HSS – nácvik aktivace m. transversus abdominis vleže na zádech s podloženými DKK

Autoterapie:

- Retrakce krční páteře, opakování viz minulá (1.) terapeutická jednotka
- Autoterapie AGR na krátké extenzory kraniocervikálního přechodu 3 opakování po 20 s kontrakce i relaxace, stretching m. trapezius bilat. 2 opakování po 30 s

Zhodnocení efektu terapie:

a) Objektivní: Retrakci provede stále pouze s manuální dopomocí. U cervikální fascie došlo při terapii k rychlejšímu nástupu fenoménu tání než při terapii včerejší. Při metodách PIR nebyl stále schopen plně zrelaxovat při počátečních pokusech. Při nácviku dechové vlny došlo ke kranializaci dechu do horního hrudního segmentu, stále bez lateralizace hrudníku. Pacient byl po podrobné slovní instruktáži schopen aktivace m. transversus abdominis ale pouze se zadrženým dechem po dobu 3 vteřin.

b) Subjektivní: Retrakce krční páteře se pacientovi zdá již méně náročná, dodává, že již začíná přicházet na to, jak pohyb sám provést. Pravé rameno po terapii dle pacienta 3 VAS. Bolest v pravém podžebří při vertikalizaci do sedu menší o 1 stupeň a to 6 VAS. Pocit ztuhlosti krku pacient po terapii neudává.

3. Terapeutická jednotka (11. 01. 2024)

Status praesens:

a) **Objektivní**: Vertikalizace do sedu dělá pacientovi již menší potíže. Při chůzi stále souhyby PHK minimální, LHK relativně v normě. Stále bere na bolest 1 x denně Aulin. Autoterapii se sám věnoval, ale pouze jednou.
b) **Subjektivní**: Bolest PHK zůstává po včerejší terapii na 3 VAS a bolest v pravém podžebří na 6 VAS. Pocit ztuhlosti krku se znovu vrátil.

Cíle terapeutické jednotky: zmírnit až odstranit bolest PHK a v pravém podžebří, zvýšení omezených rozsahů PHK, posílení oslabených svalů PHK, zmírnit až odstranit pocit ztuhlosti krku, korekce sedu a držení hlavy, ovlivnění reflexních změn, ovlivnění hypertonických svalů s TrP, korekce správného dechového stereotypu, zlepšení mobility hrudníku, aktivace HSS

Návrh terapie: cvičení dle konceptu McKenzie, trakce krční páteře dle Lewita, míčkování dle Jebavé, LTV individuální, techniky měkkých tkání dle Lewita, nácvik korigovaného sedu dle Brüggera, PIR dle Lewita, respirační fyzioterapie, nácvik správného dechového stereotypu a aktivace HSS

Popis terapeutické jednotky:

- Cvičení dle konceptu McKenzie – retrakce krční páteře vleže na zádech, 10 opakování
- Trakce krční páteře dle Lewita vleže na zádech
- Techniky měkkých tkání dle Lewita – opakování viz minulá (2.) terapeutická jednotka, přidáno protažení lumbodorzální fascie kraniálně
- Míčkování dle Jebavé – opakování viz minulá (2.) terapeutická jednotka
- LTV individuální – aktivní pohyby v ramenních kloubech do flexe, zevní a vnitřní rotace při cvičení s tyčí, do abdukce pouze aktivní pohyb bez tyče
- Nácvik korigovaného sedu dle Brüggera

- PIR dle Lewita na hypertonické svaly s TrP – m. trapezius bilat., m. levator scapulae bilat., m. supraspinatus bilat., diaphragma, 3 opakování, 10 s kontrakce i relaxace
- Respirační fyzioterapie – nácvik dechové vlny vleže na zádech s pokrčenými DKK, lokalizované dýchání do laterálních stran hrudníku, nastavení hrudníku do kaudalizované pozice
- Nácvik aktivace HSS – opakování viz minulá (2.) terapeutická jednotka

Autoterapie:

- Retrakce krční páteře viz popis 3. terapeutické jednotky, 10 opakování á 2 hodiny
- Autoterapie AGR a stretching opakování viz minulá (2.) terapeutická jednotka
- Nácvik aktivace HSS – opakování viz minulá (2.) terapeutická jednotka

Zhodnocení efektu terapie:

a) Objektivní: Retrakci krční páteře byl pacient schopen provést již sám. Ovlivňované fascie jsou volněji protažitelné. Pacient je již schopen zrelaxovat při počátečních pokusech metody PIR. Tonus šíjových svalů se snížil, ale stále jde o hypertonus, TrPs méně citlivé. Při nácviku dechové vlny došlo k mírné lateralizaci hrudníku. Pacient byl schopen aktivace m. transversus abdominis již bez zadržení dechu, avšak pouze po dobu jednoho dechového cyklu.
b) Subjektivní: Pacient má radost, že již zvládne správně provést retrakci krční páteře. Pravé rameno po terapii dle pacienta stále 3 VAS. Bolest v pravém podžebří při vertikalizaci do sedu menší o 2 stupně a to 4 VAS. Pocit ztuhlosti krku pacient po terapii neudává.

4. Terapeutická jednotka (12. 01. 2024)

Status praesens:

a) **Objektivní**: Vertikalizace do sedu pacientovi již nedělá skoro žádné potíže. Při chůzi začíná být zřetelnější souhyb PHK. Stále bere na bolest 1 x denně Aulin. Autoterapii se sám věnoval údajně 2 x za odpoledne.
b) **Subjektivní**: Pacient se cítí skvěle a udává, že bolest v pravém podžebří je při vertikalizaci do sedu 4 VAS. Bolest PHK zůstává 3 VAS. Pocit ztuhlosti krku se znovu vrátil, ale díky snížení bolesti to dle jeho slov ani nevidí jako problém.

Cíle terapeutické jednotky: zmírnit až odstranit bolest PHK a v pravého podžebří, zvýšení omezených rozsahů PHK, posílení oslabených svalů PHK, korekce sedu a držení hlavy, ovlivnění hypertonických svalů s TrP, odstranění kloubních blokád, korekce správného dechového stereotypu, zlepšení mobility hrudníku, aktivace HSS

Návrh terapie: cvičení dle konceptu McKenzie, LTV individuální, nácvik korigovaného sedu dle Brüggera, PIR dle Lewita, mobilizace, respirační fyzioterapie, nácvik správného dechového stereotypu a aktivace HSS

Popis terapeutické jednotky:

- Cvičení dle konceptu McKenzie – retrakce krční páteře vsedě, 10 opakování
- LTV individuální – opakování viz minulá (3.) terapeutická jednotka, posílení svalů pravého ramenního kloubu – cvik ve stoje u stěny s overballem, PHK v předpažení, zatlačení do overballu s následným kroužením, 10 opakování
- Nácvik korigovaného sedu dle Brüggera
- PIR dle Lewita na hypertonické svaly s TrP – m. trapezius bilat., m. levator scapulae bilat., m. supraspinatus bilat., m. pectoralis major et minor bilat., diaphragma, 3 opakování, 10 s kontrakce i relaxace
- Mobilizace – mobilizace sternoklavikulárního skloubení směrem dorzálním vpravo, mobilizace lopatky proti hrudníku krouživým pohybem vpravo, kaudální posun glenohumerálního kloubu vpravo, mobilizace 1.-4. žebra do expiria bilat.
- Automobilizace přechodu krční a hrudní páteře:

  Výchozí poloha: sed s upažením, jedna ruka palcem vzhůru a druhá palcem dolů, hlava je otočena k HK, na které je ruka palcem dolů

  Provedení: Pacient pomalu přetáčí hlavu na opačnou stranu a zároveň přetáčí HK tak, že palce směřují opačně než při výchozí poloze
- Respirační fyzioterapie – opakování viz minulá (3.) terapeutická jednotka
- Nácvik aktivace HSS – opakování viz minulá (2.-3.) terapeutická jednotka, přidán pokus o nadzvednutí dolních končetin od podložky

Autoterapie:

- Retrakce krční páteře viz popis 4. terapeutické jednotky, 10 opakování á 2 hodiny

- Autoterapie AGR na m. trapezius bilat. a m. levator scapulae bilat. 3 opakování po 20 s kontrakce i relaxace
- Automobilizace přechodu krční a hrudní páteře – viz popis 4. terapeutické jednotky
- Nácvik aktivace HSS – viz popis 4. terapeutické jednotky

Zhodnocení efektu terapie:

a) Objektivní: Při cvičení s tyčí bylo znát zlepšení rozsahu v pravém ramenním kloubu. Tonus šíjových svalů se snížil, ale stále jde o hypertonus, TrPs skoro bez citlivosti. Byla obnovena kloubní vůle v sternoklavikulárním skloubení vpravo, zlepšení pohyblivosti 1.-4. žebra do expiria bilat. Při nácviku dechové vlny došlo po několika pokusech ke znatelné lateralizaci hrudníku, pacient je již schopen samostatně dostat hrudník do kaudalizované polohy. Pacient byl schopen aktivace m. transversus abdominis vleže s nadzvednutím DKK, avšak pouze se zadržením dechu.
b) Subjektivní: Mobilizace lopatky a kaudální posun glenohumerálního kloubu přinesl pacientovi dle jeho slov pocit úlevy od napětí. Pravé rameno po terapii dle pacienta již pouze 2 VAS a bolest v pravém podžebří při vertikalizaci do sedu pouze 3 VAS. Pocit ztuhlosti krku pacient po terapii neudává.

5. Terapeutická jednotka (15. 01. 2024)

Status praesens:

a) Objektivní: Vertikalizace do sedu zvládne pacient již bez obtíží. Souhyby HKK při chůzi jsou již symetrické. Pacient již nebere 1 x denně Aulin na bolest, stále však dostává analgeticko-spasmolytické infuze. Autoterapii se sám věnoval 2 x za odpoledne.
b) Subjektivní: Pacient se cítí dobře, bolest v pravém podžebří dnes nevnímá. Bolest PHK zůstává na 3 VAS. Pocit ztuhlosti krku se dnes neobjevil.

Cíle terapeutické jednotky: zmírnit až odstranit bolest PHK, zvýšení omezených rozsahů PHK, posílení oslabených svalů PHK, protažení zkrácených svalů, odstranění kloubních blokád, korekce pohybového stereotypu abdukce v ramenním kloubu a správného dechového stereotypu, zlepšení mobility hrudníku, aktivace HSS

Návrh terapie: cvičení dle konceptu McKenzie, LTV individuální, PNF dle Kabata, PIR s protažením dle Jandy, mobilizace, nácvik správného pohybového stereotypu abdukce v ramenním kloubu, respirační fyzioterapie, nácvik správného dechového stereotypu a aktivace HSS

Popis terapeutické jednotky:

- Cvičení dle konceptu McKenzie – opakování viz minulá (4.) terapeutická jednotka
- LTV individuální – opakování viz minulá (4.) terapeutická jednotka, přidána činka 0,5 kg
- PIR s protažením dle Jandy – m. trapezius bilat., m. levator scapulae bilat., m. pectoralis major et minor bilat., 3 opakování, 10 s kontrakce i relaxace
- Mobilizace – mobilizace lopatky proti hrudníku krouživým pohybem vpravo, kaudální posun glenohumerálního kloubu vpravo, mobilizace 1.-4. žebra do expiria bilat.
- PNF – I. diagonála flekční vzorec, technika opakované kontrakce pro posílení m. deltoideus pars clavicuaris, m. coracobrachialis, II. diagonála flekční vzorec pro m. deltoideus pars acromialis, m. supraspinatus, 2 opakování u každé diagonály
- Nácvik správného pohybového stereotypu abdukce v ramenním kloubu
- Respirační fyzioterapie – opakování viz minulá (3.-4.) terapeutická jednotka
- Nácvik aktivace HSS – nácvik aktivace m. transversus abdominis vleže na zádech s podloženými DKK s nadzvednutím DKK od podložky

Autoterapie:

- Retrakce krční páteře opakování viz minulá (4.) terapeutická jednotka, opakování á 2 hodiny
- Autoterapie AGR viz minulá (4.) terapeutická jednotka
- Automobilizace přechodu krční a hrudní páteře – opakování viz minulá (4.) terapeutická jednotka
- Nácvik aktivace HSS – viz popis 5. terapeutické jednotky

Zhodnocení efektu terapie:

a) Objektivní: Při retrakci je znatelný vyšší rozsah pohybu než při první terapii. Při cvičení s tyčí bylo znát zlepšení rozsahu v pravém ramenním kloubu než při včerejší terapii. Zlepšení pohyblivosti 1.-4. žebra do expiria bilat. Metodu PNF byl pacient schopen provést až po podrobné slovní instruktáži. Pacient byl schopen aktivace m. transversus abdominis vleže s nadzvednutím DKK po dobu jednoho dechového cyklu.
b) Subjektivní: Mobilizace lopatky a kaudální posun glenohumerálního kloubu přinesl pacientovi dle jeho slov pocit úlevy od napětí. Pravé rameno po terapii dle pacienta 2 VAS a bolest v pravém podžebří pacient nepopisuje.

6. Terapeutická jednotka (16. 01. 2024)

Status praesens:

a) Objektivní: Stále trvají analgeticko-spasmolytické infuze. Autoterapii se pacient sám věnoval 2 x za odpoledne.
b) Subjektivní: Pacient si dnes stěžuje na vyšší bolest pravého ramene 5 VAS a na krk dle jeho mínění z přeležení.

Cíle terapeutické jednotky: zmírnit až odstranit bolest PHK a pocit ztuhlosti krku, zvýšení omezených rozsahů PHK, posílení oslabených svalů PHK, protažení zkrácených svalů, odstranění kloubních blokád, korekce pohybového stereotypu flexe šíje, aktivace HSS, zlepšení stability

Návrh terapie: cvičení dle konceptu McKenzie, trakce krční páteře dle Lewita, techniky měkkých tkání dle Lewita, míčkování dle Jebavé, LTV individuální, PNF dle Kabata, PIR s protažením dle Jandy, mobilizace, nácvik správného pohybového stereotypu flexe šíje a aktivace HSS, senzomotorická stimulace dle Jandy a Vávrové

Popis terapeutické jednotky:

- Cvičení dle konceptu McKenzie – retrakce krční páteře vsedě s odporem therabandu, 10 opakování
- Trakce krční páteře dle Lewita vleže na zádech
- Techniky měkkých tkání dle Lewita – protažení cervikální fascie laterolaterálně a kraniokaudálně

- Míčkování dle Jebavé – míčkování oblasti šíje
- LTV individuální – opakování viz minulá (5.) terapeutická jednotka
- PIR s protažením dle Jandy – opakování viz minulá (5.) terapeutická jednotka
- Mobilizace – opakování viz minulá (5.) terapeutická jednotka
- PNF – opakování viz minulá (5.) terapeutická jednotka, přidána anteriorní elevace lopatky pro posílení m. serratus anterior, 1 opakování u každé diagonály
- Nácvik správného pohybového stereotypu flexe šíje
- Nácvik aktivace HSS – nácvik aktivace m. transversus abdominis vleže na zádech s elevací DKK do 90° flexe v kyčelním kloubu a v koleni
- Senzomotorická stimulace dle Jandy a Vávrové – nácvik malé nohy vsedě

Autoterapie:

- Retrakce krční páteře vsedě s odporem pomocí vlastních rukou, 10 opakování á 2 hodiny
- Autoterapie AGR opakování viz minulá (4.-5.) terapeutická jednotka
- Automobilizace přechodu krční a hrudní páteře – opakování viz minulá (4.-5.) terapeutická jednotka
- Nácvik aktivace HSS – viz popis 6. terapeutické jednotky
- Míčkování chodidel ježkem alespoň 2 minuty

Zhodnocení efektu terapie:

a) Objektivní: Při cvičení s tyčí bylo znát zlepšení rozsahu v pravém ramenním kloubu než při včerejší terapii. Zlepšení pohyblivosti 1.-4. žebra do expiria bilat. Pacient byl schopen aktivace m. transversus abdominis vleže s elevací DKK pouze se zadržením dechu. Pacient ani po podrobné slovní instruktáži malou nohu nebyl schopen pochopit ani provést, proto jsme se omezili na 3 bodovou oporu.
b) Subjektivní: Přidání závaží při cvičení s tyčí pacientovy HKK unavilo dle jeho slov tak akorát. Mobilizace lopatky a kaudální posun glenohumerálního kloubu přinesl pacientovi dle jeho slov pocit úlevy od napětí. Pravé rameno po terapii dle pacienta sníženo na 3 VAS. Pocit ztuhlosti krku pacient po terapii již nepopisuje.

7. Terapeutická jednotka (17. 01. 2024)

Status praesens:

a) **Objektivní**: Stále trvají analgeticko-spasmolytické infuze. Autoterapii se pacient sám věnoval 2 x za odpoledne. Míčkování zvládl pouze 1 minutu a s ponožkou.
b) **Subjektivní**: Bolest pravého ramene je dnes znovu na 2 VAS. Pocit ztuhlosti krku ani bolest pravého podžebří se znovu neobjevily.

Cíle terapeutické jednotky: zmírnit až odstranit bolest PHK, zvýšení omezených rozsahů PHK, posílení oslabených svalů PHK, protažení zkrácených svalů, odstranění kloubních blokád, aktivace HSS, zlepšení stability

Návrh terapie: cvičení dle konceptu McKenzie, LTV individuální, PNF dle Kabata, PIR s protažením dle Jandy, stretching, mobilizace, nácvik aktivace HSS, senzomotorická stimulace dle Jandy a Vávrové

Popis terapeutické jednotky:

- Cvičení dle konceptu McKenzie – opakování viz minulá (6.) terapeutická jednotka
- LTV individuální – opakování viz minulá (5.-6.) terapeutická jednotka
- PIR s protažením dle Jandy – opakování viz minulá (5.-6.) terapeutická jednotka
- Stretching – cvik na protažení m. quadratus lumborum, cvik na protažení paravertebrálních svalů
- Mobilizace – opakování viz minulá (5.-6.) terapeutická jednotka
- PNF – opakování viz minulá (6.) terapeutická jednotka, přidány 2 opakování u každé diagonály
- Nácvik aktivace HSS – opakování viz minulá (6.) terapeutická jednotka
- Senzomotorická stimulace dle Jandy a Vávrové – nácvik malé nohy vsedě (3 bodová opora), korigovaný stoj

Autoterapie:

- Retrakce krční páteře opakování viz minulá (6.) terapeutická jednotka
- Automobilizace přechodu krční a hrudní páteře – opakování viz minulá (4.-6.) terapeutická jednotka

- Nácvik aktivace HSS – opakování viz minulá (6.) terapeutická jednotka
- Míčkování chodidel ježkem alespoň 2 minuty
- Cvičení na aktivaci nohy – rolování ručníku chodidly

Zhodnocení efektu terapie:

c) Objektivní: Zlepšení pohyblivosti 1.-4. žebra do expiria bilat. Pacient byl schopen aktivace m. transversus abdominis vleže s elevací DKK po dobu jednoho dechového cyklu.
d) Subjektivní: Mobilizace lopatky a kaudální posun glenohumerálního kloubu přinesl pacientovi dle jeho slov pocit úlevy od napětí. Pravé rameno 1 VAS.

8. Terapeutická jednotka (18. 01. 2024)

Status praesens:

a) Objektivní: Stále trvají analgeticko-spasmolytické infuze. Autoterapii se pacient sám věnoval 2 x za odpoledne. Míčkování zvládl pouze 1 min ale již bez ponožky.
b) Subjektivní: Bolest ramene zůstává dnes na 1 VAS. Pocit ztuhlosti krku ani bolest pravého podžebří se znovu neobjevily. Pacient se těší na poslední terapii na návrat domů. Přiznává, že po propuštění z nemocnice pravděpodobně sám cvičit nebude.

Cíle terapeutické jednotky: zmírnit až odstranit bolest PHK, zvýšení omezených rozsahů PHK, posílení oslabených svalů PHK, protažení zkrácených svalů, odstranění kloubních blokád, aktivace HSS, zlepšení stability, výstupní kineziologický rozbor

Návrh terapie: cvičení dle konceptu McKenzie, LTV individuální, PNF dle Kabata, PIR s protažením dle Jandy, stretching, mobilizace, nácvik aktivace HSS, senzomotorická stimulace dle Jandy a Vávrové, výstupní kineziologický rozbor

Popis terapeutické jednotky:

- Cvičení dle konceptu McKenzie – opakování viz minulá (6.-7.) terapeutická jednotka
- LTV individuální – opakování viz minulá (5.-7.) terapeutická jednotka
- PIR s protažením dle Jandy – opakování viz minulá (5.-7.) terapeutická jednotka
- Stretching – opakování viz minulá (7.) terapeutická jednotka

- Mobilizace – opakování viz minulá (5.-7.) terapeutická jednotka
- Automobilizace přechodu krční a hrudní páteře opakování viz minulá (4.-7.) terapeutická jednotka
- PNF – opakování viz minulá (6.) terapeutická jednotka, přidány 3 opakování u každé diagonály
- Nácvik aktivace HSS – viz 6. terapeutická jednotka
- Senzomotorická stimulace dle Jandy a Vávrové – nácvik malé nohy vsedě (3 bodová opora), korigovaný stoj, nácvik nákroku s 3 bodovou oporou (výpad), stoj na labilní podložce (Airex)
- Výstupní kineziologický rozbor – viz kapitola 3.6

Autoterapie:

- Retrakce krční páteře opakování viz minulá (6.-7.) terapeutická jednotka
- Automobilizace přechodu krční a hrudní páteře – opakování viz minulá (4.-7.) terapeutická jednotka
- Nácvik aktivace HSS – opakování viz minulá (6.-7.) terapeutická jednotka
- Míčkování chodidel ježkem alespoň 3 minuty
- Cvičení na aktivaci nohy – rolování ručníku chodidly

Zhodnocení efektu terapie:

a) Objektivní: Zlepšení pohyblivosti 1.-4. žebra do expiria bilat. Pacient byl schopen aktivace m. transversus abdominis vleže s elevací DKK po dobu dvou dechových cyklů.
b) Subjektivní: Mobilizace lopatky a kaudální posun glenohumerálního kloubu přinesl pacientovi dle jeho slov pocit úlevy od napětí. Pravé rameno po poslední terapii stále 1 VAS.

3.6 Výstupní kineziologický rozbor (18. 01. 2024)

Ve výstupním kineziologickém rozboru jsou tučně zvýrazněny hodnoty, které se od vstupního kineziologického rozboru změnily.

Status praesens:

a) **Objektivní**: Stále trvají analgeticko-spasmolytické infuze. **Autoterapii se pacient sám věnoval 2 x za odpoledne.** Míčkování zvládl pouze 1 min ale již bez ponožky.

b) **Subjektivní**: Bolest ramene zůstává dnes na **1 VAS**. **Pocit ztuhlosti krku ani bolest pravého podžebří se znovu neobjevily.** Pacient se těší na poslední terapii na návrat domů. Přiznává, že po propuštění z nemocnice pravděpodobně sám cvičit nebude.

STOJ:

STATICKÉ VYŠETŘENÍ STOJE

Vyšetření pomocí olovnice:

e) **Pohled zezadu**

Šířka báze o tvaru lichoběžníku je mírně zúžená, paty jsou kulaté. Pacient více zatěžuje laterální stranu chodidla bilat. Klenba je neoptimálně klenutá bilat., Kontura pravé Achillovy šlachy je nepatrně větší. Je patrné mírně valgózní postavení hlezenních kloubů bilat. a lehce vyšší trofika svalstva pravého lýtka. Levá popliteální rýha je výš. Je viditelné lehce valgózní postavení kolenních kloubů bilat. Femur je zevně rotován – výrazně více vpravo. Kontura stehenního svalstva na PDK je větší, subgluteální rýha je výše na levé straně. Gluteální svalstvo je hypotrofické bilat. Thorakobrachiální trojúhelník na pravé straně je výraznější, na levé straně je obsah trojúhelníku minimální. Paravertebrální valy jsou hypertrofické. Je přítomno mírné skoliotické sinistrokonvexní zakřivení páteře s vrcholem v thorakolumbálním přechodu a sinistrokonvexní zakřivení krční páteře s vrcholem C5. Pravá lopatka i pravé rameno je postaveno výš. Kontura trapézových svalů je výrazná – více vpravo. Hlava je v protrakci a rotována a nakloněna doprava.

f) Pohled zboku vpravo

Kolenní klouby jsou v hyperextenzi. Je zvýšená bederní lordóza, velmi výrazná hrudní kyfóza i krční lordóza. Ramena jsou ve výrazné protrakci a hlava v předsunu. Pravý ramenní kloub je více vepředu – mírná rotace trupu doprava.

g) Pohled zboku vlevo

Kolenní klouby jsou v hyperextenzi. Je zvýšená bederní lordóza, velmi výrazná hrudní kyfóza i krční lordóza. Ramena jsou ve výrazné protrakci a hlava v předsunu.

h) Pohled zepředu

Šířka báze o tvaru lichoběžníku je mírně zúžená. Špičky jsou vychýleny zevně – více vpravo. Klenba je neoptimálně klenutá a prstce jsou přitisknuty na podložku bilat. Hlezenní klouby jsou v mírně valgózním postavení bilat. Levé koleno je výš, kolenní klouby jsou v lehce valgózním postavení bilat. Kontura stehenního svalstva na PDK je mírně větší. Thorakobrachiální trojúhelník na pravé straně je výraznější, na levé straně je obsah trojúhelníku minimální. Umbilicus je lehce vychýlen doleva. Je patrná výrazně prominující břišní stěna. Hrudník je v inspiračním postavení. Pravá prsní bradavka je výše postavená a pravý supraklavikulární i subklavikulární prostor je více vyplněn. Pravé rameno je postaveno výš. Kontura trapézových svalů je výrazná – více vpravo. Hlava je v protrakci a rotována a nakloněna doprava.

Palpační vyšetření pánve:

Levá crista iliaca, spina iliaca anterior superior i spina iliaca posterior superior palpačně výš než na pravé straně – sešikmení doprava dolů

Rotace pánve doleva, mírně zvýšená anteverze

Spine sign – pozitivní vpravo

Předbíhání spin – pozitivní vpravo

Vyšetření stoje na 2 vahách: větší zatížení u PDK (PDK 39 kg, LDK 36 Kg), rozdíl 3 kg (rozdíl 4 %)

DYNAMICKÉ VYŠETŘENÍ STOJE

Flexe – plynulé provedení pohybu, snížená pohyblivost ve střední hrudní páteři a thorakolumbálním přechodu, výrazná prominence paravertebrálních valů hrudního úseku vpravo

Extenze – plynulé provedení pohybu, snížená pohyblivost v thorakolumbálním přechodu

Lateroflexe – plynulé provedení pohybu, snížená pohyblivost bederního úseku bilat., větší pohyblivost vpravo

SPECIFICKÉ TESTY

Rhombergův test

I: bez patologického nálezu

II: pozitivní (**titubace a hra šlach, ale provede**)

III: pozitivní (**vydrží 13 s**)

Trendelenburg-Duchennův příznak:

LDK: vydrží pouze **4 s**, přítomen pokles pánve na kontralaterální stranu s úklonem trupu, provede s titubacemi a aktivací šlach na nohou a mírnou pronací chodidla

PDK: vydrží pouze **6 s**, přítomen pokles pánve na kontralaterální stranu s úklonem trupu, provede s titubacemi a aktivací šlach na nohou

Véleho test: B – prstce jsou přitisknuty na podložku, lehce porušená stabilita

ANALÝZA CHŮZE:

Jde o samostatnou, stabilní chůzi bez titubací a bez pomůcek. Pacient nevykazuje žádnou výraznou patologii chůze. Dle Jandy je pacientova chůze nejblíže peroneálnímu typu – výraznější flexe v kolenních kloubech a everze nohy bilat. Chůze má lehce nepravidelný rytmus způsobený kratší délkou kroku u PDK. Při chůzi pacient lehce napadá na PDK. Oporná báze je při chůzi mírně zúžená. Bilaterálně: úder paty nevýrazný, následný přesun váhy na téměř celou plosku chodidla, neoptimální klenutí nožní klenby, při švihové fázi dochází k mírné extenzi prstců, konečný odval chodidla

z metatarsophalangeálních kloubů (bez odvalu z palce a prstců). Hlezenní i kolenní klouby v mírném valgózním postavení. Zevní rotace kyčelních kloubů – více vpravo. Extenze v kyčelním kloubu minimální. Mírná rotace pánve doleva při švihové fázi PDK spolu s protisměrnou rotací hrudníku doprava. Při stojné fázi u PDK zvýšený laterální posun doprava dolů. Pohyb v thorakolumbálním přechodu – vychýlení směrem ke končetině ve švihové fázi, bez výrazné aktivity břišního svalstva, zvýšená aktivita paravertebrálních svalů při stabilizaci přenesených otřesů při došlapu DKK bilat., protrakce ramen, předsun hlavy a její rotace a úklon doprava. **Souhyby HKK jsou symetrické**.

MODIFIKACE CHŮZE

Chůze pozpátku: došlap na metatarsophalangeální klouby bilat., velmi malá extenze v kyč. kl. bilat., nahrazováno větší flexí v kol. kl. a rotací pánve

Chůze s elevací HKK: výraznější aktivita paravertebrálních svalů vpravo, zvýšený laterální posun pánve při stojné fázi ve směru stojné dolní končetiny bilat., zvýraznění úklonu trupu vpravo

Chůze po špičkách: ujde pouze pár kroků, velmi nestabilní, výrazné titubace a aktivita šlach na nohou

Chůze po patách: ujde pouze pár kroků, velmi nestabilní, výrazné titubace a aktivita šlach na nohou

VYŠETŘENÍ ZÁKLADNÍCH STEREOTYPŮ:

Dle Jandy

FLEXE TRUPU: Pacient si po nácviku správného provedení flexe šíje hlídá zahájení pohybu předsunem hlavy, ale **k drobnému předsunu přesto dochází s lehkým vychýlení na pravou stranu**. Pacient odmítl pokračovat bez využití HKK, nelze proto stereotyp dle Jandy plně vyšetřit.

FLEXE ŠÍJE: Provedení pohybu víceméně plynulé, **pacient se již soustředí na to, aby pohyb nezačínal předsunem hlavy, snaží se i o postupné odvíjení obratlů**, stále však přetrvává vychýlení na pravou stranu, dosáhne bradou až na sternum.

KLIK: Pacient odmítl kvůli strachu z vlastního nedostatku svalové síly klik provést.

ABDUKCE V KLOUBU RAMENNÍM:

PHK: **Pohyb zahájen mírnější elevací ramene a aktivitou homolaterálního m. trapezius**, v konečné fázi pohybu dojde k aktivaci kontralaterálního m. trapezius, **již bez úklonu trupu**. Zevní rotace dolního úhlu lopatky zahájena ke konci pohybu.

LHK: Pohyb zahájen mírnější elevací ramene a aktivitou homolaterálního m. trapezius, v konečné fázi pohybu dojde k aktivaci kontralaterálního m. trapezius, **již bez úklonu trupu**. Zevní rotace dolního úhlu lopatky zahájena ke konci pohybu.

Další pohybové stereotypy

STEREOTYP DECHU (poloha vleže):

Klidné dýchání **bez kašle**, kolem **16 dechů** za minutu, délka inspiria a expiria v poměru 1:1. Inspirační postavení hrudníku, bez viditelného zapojení pomocných nádechových svalů (svalů krku a hrudníku). **Dochází k rozvoji dechové vlny, ale stále výrazně převažuje břišní stereotyp dechu, mírná lateralizace žeber a hrudníku**.

STEREOTYP SEDU:

Chodidla volně na podlaze, abdukce a mírná zevní rotace více vpravo v kyč. kl., pánev v retroverzi, prominující břišní stěna, bez aktivity, **snaha o napřímení páteře**, stále však přítomná mírná hrudní kyfóza a protrakce hlavy, HKK volně na stehnech, ramena v protrakci. Zatěžuje více pravou stranu.

ANTROPOMETRICKÉ VYŠETŘENÍ:

Antropometrické vyšetření provedeno krejčovským centimetrem (hranatý, cm)

Tab. č. 12: Antropometrické údaje (výstupní vyšetření)

Výška ve stoji	175 cm
Výška v sedu	86 cm
Výška v lehu	175 cm
Rozpětí paží	170 cm
Obvod hlavy	58 cm
Obvod hrudníku přes mesosternale	nádech 101 cm
	výdech **99** cm
Obvod hrudníku přes xifosternale	nádech 96 cm
	výdech **95** cm
Obvod břicha	128 cm
Obvod boků	102 cm

Legenda: cm – centimetr

Tab. č. 13: Antropometrické údaje horních končetin (výstupní vyšetření)

DÉLKY HKK	PHK	LHK
Horní končetina (acromion – daktylion)	79 cm	80 cm
Paže a předloktí (acromion – processus styloideus)	61 cm	61 cm
Paže (acromion – epicondylus lateralis humeri)	34 cm	35 cm
Předloktí (olecranon – processus styloideus ulnae)	27 cm	27 cm
Ruka	19 cm	19 cm
OBVODY HKK	PHK	LHK
Relaxovaná horní končetina	29 cm	30 cm
Horní končetina při kontrakci	**30** cm	30,5 cm
Loketní kloub	26 cm	26,5 cm
Předloktí	26 cm	26 cm
Zápěstí	18 cm	18 cm
Hlavičky metakarpů	20 cm	20 cm

Legenda: cm – centimetr

VYŠETŘENÍ ROZSAHU KLOUBNÍ POHYBLIVOSTI:

GONIOMETRIE dle Jandy (měřeno plastovým goniometrem)

Tab. č. 14: Goniometrické vyšetření horních končetin dle Jandy (vstupní vyšetření)

	PHK		LHK	
	aktivní pohyb	pasivní pohyb	aktivní pohyb	pasivní pohyb
Ramenní kloub	S **20-0-170**	S **25-0-175**	S 25-0-**175**	S 30-0-175
	F **110**-0-	F **115**-0-	F 120-0-	F 120-0-
	T 20-0-**120**	T 20-0-**120**	T 20-0-120	T 20-0-120
	R **65-0-80**	R **70-0-80**	R 70-0-80	R 70-0-85
Loketní kloub	S 0-0-135	S 5-0-135	S 5-0-140	S 5-0-140
Radioulnární kloub	R **90**-0-90	R 90-0-90	R 90-0-90	R 90-0-90
Zápěstí	S 60-0-75	S 65-0-80	S 50-0-70	S 55-0-85
	F 15-0-30	F 15-0-35	F 15-0-30	F 15-0-35

Legenda: S – sagitální, F – frontální, T – transverzální, R – rotace

ORIENTAČNÍ VYŠETŘENÍ AKTIVNÍCH ROZSAHŮ POHYBU KRČNÍ PÁTEŘE

Vyšetření aktivních rozsahů pohybu krční páteře vyšetřeno orientačně vzhledem k nálezu porotických změn krční páteře a těžkým sklerotickým plátům v karotidách

Flexe – při flexi hlavy se pacient dotkne bradou sterna

Extenze – nevyšetřena pro sklerotické pláty v karotidách

Lateroflexe – omezena bilat., více vlevo, **vpravo: 3/4, vlevo: 1/2** fyziologického rozsahu pohybu

Rotace – omezena bilat., více vlevo, **vpravo: 3/4, vlevo: 1/2** fyziologického rozsahu pohybu

Retrakce – **zvládne již bez dopomoci**

Protrakce – **malý rozsah pohybu** kvůli postavení hlavy, která je již v protrakci

DISTANCE NA PÁTEŘI

Tab. č. 15: Distance na páteři (výstupní vyšetření)

Schober	2,5 cm
Stibor	**6,5** cm
Čepojev	2,5 cm
Otto reklinační	2 cm
Otto inklinační	**2,5** cm
Ottova distance	**4,5** cm
Thomayer	+ **14** cm (chybí)
Forestier	**4** cm
Flexe krční páteře (brada-sternum)	0 cm
Lateroflexe	P **14** cm
	L 15 cm

Legenda: cm – centimetr, P – vpravo, L – vlevo

KLOUBNÍ VŮLE

Při vyšetření kloubní vůle byly zjištěny následující blokády:

- Atlantookcipitální skloubení – lateroflexe bilat., rotace bilat., **obnovení kloubní vůle u retroflexe bilat.**
- Krční páteř
    - Lateroflexe – vlevo: C4, **obnovení kloubní vůle u C5 bilat.**
    - Rotace – vlevo: C4, **obnovení kloubní vůle u C5 bilat.**
- Cervikothorakální přechod – laterální posun bilat., **obnovení kloubní vůle u lateroflexe a rotace bilat.**
- Lopatka – **obnovení pohyblivosti skapulothorakálního kloubu vpravo**
- Žebra – 1. žebro snížená pohyblivost do expiria bilat., **obnovení kloubní vůle u 2.-4. žebra do expiria bilat.**
- Sternoklavikulární skloubení – **obnovení kloubní vůle dorzálním směrem vpravo**
- Glenohumerální kloub – **obnovení kloubní vůle kaudálně vpravo**

VYŠETŘENÍ ZKRÁCENÝCH SVALŮ dle Jandy:

Tab. č. 16: Vyšetření zkrácených svalů dle Jandy (výstupní vyšetření)

SVAL	P	L
paravertebrální zádové svaly	2	
m. quadratus lumborum	1	2
m. pectoralis major		
pars clavicularis a m. pecotralis minor	2	1
pars sternocostalis	**1**	1
pars abdominalis	2	1
m. trapezius	2	**1**
m. levator scapulae	**1**	**1**
m. sternocleidomastoideus	nevyšetřeno pro sklerotické pláty v karotidách	

Legenda: 0 – nejde o zkrácení, 1 – malé zkrácení, 2 – velké zkrácení, P – vpravo, L – vlevo

VYŠETŘENÍ SVALOVÉ SÍLY:

Vyšetření svalové síly dle Jandy (provedeno v možném rozsahu pohybu pacienta dle tabulky č. 14):

Tab. č. 17: Vyšetření svalové síly dle Jandy (výstupní vyšetření)

KRK	P	L
Flexe – předsun	**4**	
Flexe – obloukovitá flexe	**4**	
Flexe – jednostranná	**3+**	3+
Extenze	nevyšetřeno pro sklerotické pláty v karotidách	
Extenze – jednostranná		
TRUP	P	L
Flexe	**3**	
Flexe s rotací	**3**	**3**
Extenze	**3+**	

LOPATKA	P	L
Addukce	nevyšetřeno pro sklerotické pláty v karotidách (poloha na břiše)	
Kaudální posunutí s addukcí	nevyšetřeno pro sklerotické pláty v karotidách (poloha na břiše)	
Elevace	5	5
Abdukce s rotací	**4+**	**4+**
RAMENNÍ KLOUB	P	L
Flexe	**4+**	**5**
Extenze	**5**	**5**
Abdukce	**4+**	**5**
Extenze v abdukci	**5**	5
Horizontální addukce (m. pectoralis major)	**5**	5
Zevní rotace	**4+**	**4+**
Vnitřní rotace	**5**	5
LOKETNÍ KLOUB	P	L
Flexe – v supinaci	4+	5
Flexe – ve středním postavení	4	5
Flexe – v pronaci	4	5
Extenze	5	5
PŘEDLOKTÍ	P	L
Supinace	5	5
Pronace	5	5

Legenda: 0 – nejeví známky stahu, 1 – záškub (10 %), 2 – velmi slabý (25 %), 3 – slabý (50 %), 4 – dobrý (75 %), 5 – normální (100 %), P – vpravo, L – vlevo

HODNOCENÍ STABILIZAČNÍCH SCHOPNOSTÍ:

TESTOVÁNÍ STABILIZAČNÍCH SCHOPNOSTÍ L PÁTEŘE dle australské školy

Test pro m. transversus abdominis: Pacient byl **schopen kontrakce s pomalejším nástupem a hlubším napětím v průběhu dvou dechových cyklů**. Stranové asymetrie se při kontrakci neprokázaly.

TESTOVÁNÍ HLUBOKÉHO STABILIZAČNÍHO SYSTÉMU dle Koláře

Brániční test: Dochází ke kraniální migraci žeber a kyfotizaci ve střední hrudní páteři, chybí laterální rozšíření dolní části hrudního koše i rozšíření mezižeberních prostorů, bez souhybu ramen a lopatek.

Test elevace paží (vleže na zádech): Stále přítomen kraniální posun hrudníku, **lordotizace thorakolumbálního přechodu není již tak výrazná**, s pohybem ramen do protrakce a elevace, bez hyperaktivity horní porce břišní stěny.

NEUROLOGICKÉ VYŠETŘENÍ:

Vyšetření čití:

Tab. č. 18: Vyšetření čití (výstupní vyšetření)

Povrchové čití HKK	**P/L**
DERMATOM	C5
Taktilní	bez patologie
Termické	bez patologie
Algické	**bez patologie**
Diskriminační	bez patologie
Grafestézie	bez patologie

Legenda: P – vpravo, L – vlevo

VYŠETŘENÍ REFLEXNÍCH ZMĚN:

Kůže: Přirozené zbarvení, **normální teplota**, horší protažitelnost v oblasti m. trapezius bilat., **již lepší protažitelnost v oblasti cervikothorakálního přechodu, bez palpační bolestivosti v oblasti šíje**

Podkoží: Diagnostický hmat dle Leubeové – kožní řasa ustupovala hůře **v bederní oblasti, ale již lépe v oblasti dolní hrudní páteře**, Kiblerova řasa horší posunlivost v oblasti **dolní hrudní páteře, ale již lepší v oblasti střední hrudní páteře**

Fascie:

Skalp: **bpn., obnovení protažitelnosti laterolaterálně a kaudokraniálně**

Cervikální fascie: **bpn., obnovení protažitelnosti laterolaterálně a kraniokaudálně**

Thorakolumbální fascie: **snížená posunlivost kraniálně v dolní části hrudní páteře, obnovení protažitelnosti kaudálně i kraniálně v horní a střední části hrudní páteře**

Lumbodorzální fascie: horší protažitelnost kraniálně

Paže: **bpn., obnovení posunlivosti u PHK**

Svaly:

krátké extenzory šíje – hypertonus, více vpravo, **bez palpační citlivosti**

m. trapezius – hypertonus s TrP bilat., více vpravo, **bez palpační citlivosti**

m. sternocleidomastoideus – hypertonus bilat.

mm. scalenii – hypertonus s TrP bilat., více vpravo

m. levator scapulae – hypertonus s TrP bilat.

m. supraspinatus – hypertonus, více vlevo, **bez palpační citlivosti**

m. erector spinae – hypertonus v oblasti střední a dolní hrudní páteře

m. pectoralis major et minor – hypertonus bilat., u m. pectoralis minor více vpravo

m. quadratus lumborum – hypertonus bilat.

diaphragma – **bpn., bez hypertonu vpravo**

Periostové body:

Linea nuchae – **bpn., bez bolestivosti**

Příčné výběžky C1 – **mírná** bolestivost bilat.

Trnový výběžek C2 – **mírná** bolestivost

Erbův bod – bolestivost bilat.

Sternokostální spojení 1.-7. žebra – **bpn., bez zvýšené citlivosti**

Mediální konec klíční kosti – **bpn., bez zvýšené citlivosti vpravo**

SPECIÁLNÍ TESTY:

Vyšetření bolestivého oblouku dle Cyriaxe – **bez bolesti bilat.**

Závěr výstupního vyšetření:

Z výstupního vyšetření vyplývá, že největším rozdílem oproti vstupnímu vyšetření je rozdíl v rozsazích pohybů a svalové síly pravého ramenního kloubu. Došlo k zvětšení rozsahu pohybu pravého ramene převážně do flexe, extenze, abdukce a vnitřní a zevní rotace, kdy jsou nyní rozsahy téměř symetrické s levostrannou končetinou. Totéž platí i o svalové síle PHK. Při chůzi jsou souhyby HKK již symetrické. Ke zlepšení došlo také u rozsahů krční páteře, a to převážně v případě retrakce, lateroflexe a rotace. I přesto lateroflexe s rotací zůstává nadále omezena, více vlevo. Inspirační postavení hrudníku se nepodařilo eliminovat, nicméně došlo ke zlepšení lateralizace hrudníku. Pacient je také nyní schopný aktivace m. transversus abdominis.

Byla uvolněna kloubní vůle u většiny blokád, stále však přetrvává blokáda atlantookcipitálního skloubení do lateroflexe a rotace bilat., u krční páteře lateroflexe a rotace u C4 vlevo, u cervikothorakálního přechodu u laterálního posunu bilat. a snížená pohyblivost 1. žebra do expiria. z reflexních změn byla dále zlepšena protažitelnost cervikální fascie a fascie paže vpravo. Snížená posunlivost zůstává u thorakolumbální a lumbodorzální fascie kraniálním směrem. U většiny svalů se nepodařilo odstranit hypertonus až na m. diaphragma vpravo, avšak podařilo palpační citlivost u krátkých extenzorů šíje, m. trapezius a m. supraspinatus. Dále pacient již neudává bolestivost u mediálního konce klíční kosti, sternokostálního spojení 1.-7. žebra bilat. a linea nuchae. Ze zkrácených svalů došlo ke zlepšení o 1 stupeň u m. pectoralis major pars sternocostalis vpravo, u m. trapezius vlevo a bilaterálně u m. levator scapulae. Neurologické vyšetření zůstává bez patologií.

3.7 Zhodnocení efektu terapie

Pacient celkem absolvoval 8 terapeutických jednotek a jeho zdravotní stav se po těchto terapiích zlepšil. Došlo ke zmírnění bolesti PHK a odstranění bolesti v pravém

podžebří, což byly hlavní cíle terapie. Dále se povedlo zvýšit rozsahy pohybu pravého ramenního kloubu do flexe, extenze, abdukce, horizontální addukce a do zevní i vnitřní rotace. Zvýšila se i svalová síla pravého ramenního kloubu do flexe, extenze, abdukce, extenze v abdukci, horizontální addukce a do zevní i vnitřní rotace. Ke zvýšení rozsahů krční páteře došlo u lateroflexi, rotaci, retrakci i protrakci.

Stoj zůstává po 8 terapiích bez zásadních změn. Pravé rameno je stále postaveno výš, avšak ne už s takovým rozdílem, protrakce hlavy je o něco menší než při vstupním vyšetření a konkavity v oblasti třísel již nejsou tak výrazné. Došlo k mírnému zlepšení při specifických testech stoje – u Rhomberga II, II a u Trnedelenburg-Duchenova příznaku, kdy pacient vydržel v testovací pozici o pár vteřin déle. Zásadním rozdílem u chůze je souhyb horních končetin, který je nyní již symetrický.

Z pohybových stereotypů nemohu hodnotit flexi trupu a klik, který nebyl vyšetřen při vstupním vyšetření pro bolest a při výstupním vyšetření pacient odmítl provedení dle Jandy kvůli přesvědčení o svém nedostatku síly. Přesto se jedná o jisté zlepšení, neboť nyní lze pohyb testovat. U flexe šíje se pacient soustředil na to, aby se vyhnul zahájení pohybu předsunem hlavy. Abdukci ramenního kloubu provedl při výstupním vyšetření bez úklonu trupu ve směru neabdukované horní končetiny. U stereotypu dechu došlo k mírnému rozvoji dechové vlny kraniálním i laterálním směrem. U stabilizačních schopnostech došlo k nejznatelnějšímu rozdílu ve schopnosti aktivace m. transversus abdominis. Nyní pacient zvládne aktivitu udržet po dobu dvou dechových cyklů oproti vstupnímu vyšetření, kdy zvládl aktivitu udržet pouze se zadrženým dechem, a to po dobu 3 vteřin.

U rozsahu kloubní pohyblivosti bylo hlavním cílem terapie zvýšit rozsah pohybu u PHK a tento cíl byl splněn. V terapiích byly využity pasivní pohyby, následně aktivní pohyby při cvičení s tyčí a poté došlo i na přidání závaží 0,5 kg.

Tab. č. 19: Porovnání rozsahů ramenního kloubu po terapii

PHK	Vstupní vyšetření		Výstupní vyšetření	
	aktivní pohyb	pasivní pohyb	aktivní pohyb	pasivní pohyb
Ramenní kloub	S 15-0-130	S 20-0-140	S **20**-0-**170**	S **25**-0-**175**
	F 95-0-	F 95-0-	F **110**-0-	F **115**-0-
	T 20-0-110	T 20-0-110	T 20-0-**120**	T 20-0-**120**
	R 40-0-35	R 40-0-35	R **65**-0-**80**	R **70**-0-**80**

Legenda: S – sagitální, F – frontální, T – transverzální, R – rotace

Po terapiích se změnily i hodnoty distancí na páteři. Do souvislostí, které přispěly této změně bych zařadila terapii na zvýšení rozsahu pohybu PHK, která měla vliv i na mobilitu hrudníku. Dále respirační fyzioterapii, terapii fascií cervikální, thorakolumbální a lumbodorzální či ošetření hypertonických a zkrácených svalů.

Tab. č. 20: Porovnání distancí na páteři po terapii

Schober	2,5 cm	2,5 cm
Stibor	5 cm	**6,5** cm
Čepojev	2,5 cm	2,5 cm
Otto reklinační	2 cm	2 cm
Otto inklinační	2 cm	**2,5** cm
Ottova distance	4 cm	**4,5** cm
Thomayer	+ 15 cm (chybí)	+ **14** cm (chybí)
Forestier	5 cm	**4** cm
Flexe krční páteře (brada-sternum)	0 cm	0 cm
Lateroflexe	P 13 cm	P **14** cm
	L 15 cm	L 15 cm

Legenda: cm – centimetr, P – vpravo, L – vlevo

Obnovení kloubní vůle se také nepodařilo u všech zjištěných blokád. Přetrvávají blokády u atlantookcipitálního skloubení bilaterálně do lateroflexe a rotace, u krční páteře u C4 do lateroflexe a rotace vlevo. U cervikothorakálního přechodu zůstává omezená pohyblivost laterálního posunu bilaterálně a u 1. žebra je snížená pohyblivost do expiria. Pro pacientovu těžkou porózu krční páteře a těžké sklerotické pláty

v karotidách nebyly využity mobilizační techniky pro krční páteř a došlo pouze na automobilizaci či ovlivnění okolních hypertonických svalů.

V terapii zjištěného svalového zkrácení byla využita metoda PIR s protažením dle Jandy a stretching. Ke zlepšení o 1 stupeň svalového zkrácení došlo pouze u m. pectoralis major pars sternocostalis vpravo, u m. trapezius vlevo a bilaterálně u m. levator scapulae.

Tab. č. 21: Porovnání zkrácených svalů po terapii

ZKRÁCENÉ SVALY	Vstupní vyšetření		Výstupní vyšetření	
	P	L	P	L
paravertebrální zádové svaly	2		2	
m. quadratus lumborum	1	2	1	2
m. pectoralis major				
pars clavicularis a m. pecotralis minor	2	1	2	1
pars sternocostalis	2	1	**1**	1
pars abdominalis	2	1	2	1
m. trapezius	2	2	2	**1**
m. levator scapulae	2	2	**1**	**1**
m. sternocleidomastoideus	nevyšetřeno pro sklerotické pláty			

Legenda: 0 – nejde o zkrácení, 1 – malé zkrácení, 2 – velké zkrácení, P – vpravo, L – vlevo

Zvýšení svalové síly PHK byl jedním z dalších přednějších cílů této terapie a bylo ho také dosáhnuto. I přestože cílem bylo posílení PHK, při terapii došlo i na cviky, které posilovaly i LHK. V terapii byly využity cviky s tyčí a se závažím na zápěstí, cvik na posílení stabilizátorů ramenního pletence s overballem a metoda PNF dle Kabata s technikou opakované kontrakce pro posílení převážně m. deltoideus pars clavicuaris, m. coracobrachialis, m. deltoideus pars acromialis, m. supraspinatus, a m. serratus anterior.

Tab. č. 21: Porovnání svalové síly ramenního kloubu po terapii

RAMENNÍ KLOUB	Vstupní vyšetření		Výstupní vyšetření	
	PHK	LHK	PHK	LHK
Flexe	3+	4+	**4+**	**5**
Extenze	4	4+	**5**	**5**
Abdukce	3	4+	**4+**	**5**
Extenze v abdukci	4	5	**5**	5
Horizontální addukce (m. pectoralis major)	4+	5	**5**	5
Zevní rotace	3	4	**4+**	**4+**
Vnitřní rotace	3	5	**5**	5

Legenda: 0 – nejeví známky stahu, 1 – záškub (10 %), 2 – velmi slabý (25 %), 3 – slabý (50 %), 4 – dobrý (75 %), 5 – normální (100 %)

Korekci dechového stereotypu a nácvik aktivace HSS považuji za úspěšné. Pacient při terapiích ochotně spolupracoval. Sám však na poslední terapii přiznává, že po propuštění z nemocnice dál cvičit sám pravděpodobně nebude.

K odstranění reflexních změn nedošlo v plném rozsahu a stejně tak relaxace hypertonických svalů nebyla plně úspěšná, kdy mohu pouze subjektivně zhodnotit, že tonus se po terapiích snížil, avšak stále se jedná o hypertonus. z reflexních změn byla zlepšena protažitelnost cervikální fascie a fascie paže vpravo. Snížená posunlivost zůstává u thorakolumbální a lumbodorzální fascie kraniálním směrem. U většiny svalů se nepodařilo odstranit hypertonus až na m. diaphragma vpravo, avšak podařilo palpační citlivost u krátkých extenzorů šíje, m. trapezius a m. supraspinatus. Dále pacient již neudává bolestivost u mediálního konce klíční kosti, sternokostálního spojení 1.-7. žebra bilat. a linea nuchae. K ovlivnění hypertonu a TrPs byla zvolena metoda PIR dle Lewita.

Graf č. 1: Vývoj bolestivosti v průběhu terapie

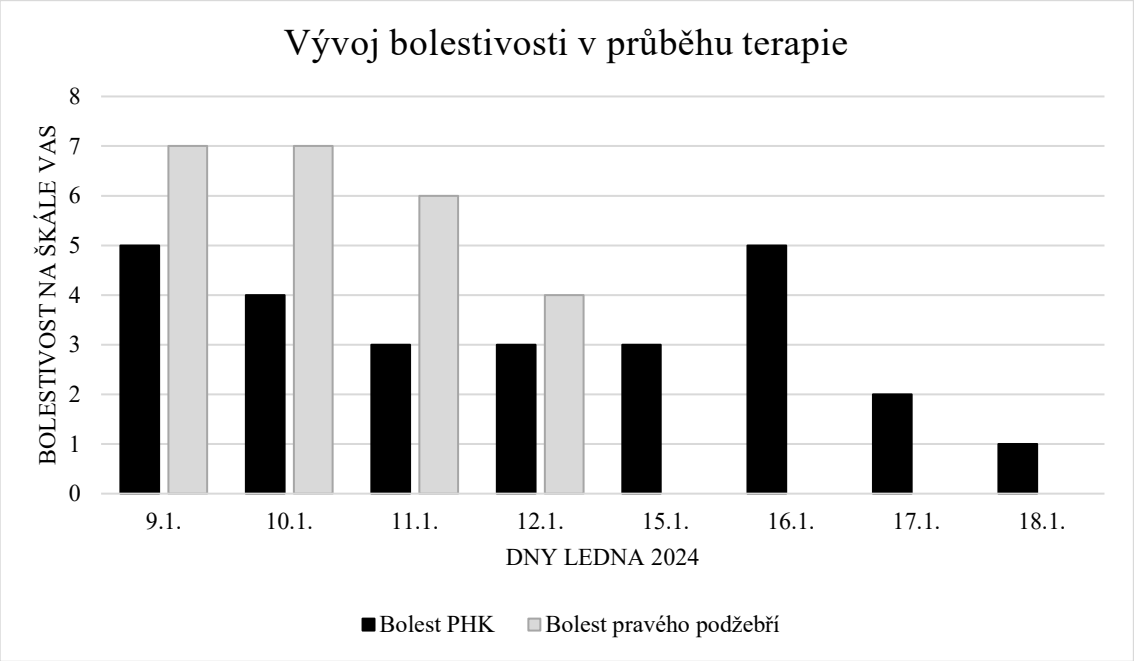

Legenda: VAS – vizuální analogová škála

Bolest, kterou pacient pociťoval se v průběhu terapie zlepšovala až na den 16.1., kdy si pacient údajně ruku přeležel. V terapii bylo využito cervikální trakce a pacient dostával analgeticko-spasmolytické infuze a další farmaceutika.

4 DISKUSE

Po absolvování 8 terapeutických jednotek pacientův zdravotní stav zaznamenal zlepšení. Stoj zůstává bez větších změn. U chůze je zásadním rozdílem souhyb horních končetin, který je nyní pravděpodobně díky zvýšení rozsahu pohybu a zmírnění bolesti PHK symetrický. Ke změně u pohybových stereotypů došlo v provedení u flexe šíje, abdukce v ramenním kloubu a u stereotypu dechu. Změny v provádění stereotypů byly však ovlivněny nácvikem a instruktáží při terapiích a domnívám se, že se jedná spíše o vědomou korekci než o nové automatismy.

Rozsah pohybu byl zvýšen jak u pravé horní končetiny, tak u krční páteře. Zvýšení rozsahu pohybu u pravé horní končetiny připisuji pasivním i aktivním pohybům horních končetin, snížení bolesti v průběhu terapie, a i zvýšení rozsahu samotné krční páteře. Během akutní fáze rehabilitace u bolestivých stavů ramene se pro zvýšení rozsahu pohybu využívá aktivního cvičení a pasivních pohybů (Escamilla et al., 2014). Bylo zjištěno, že při bolestech ramene je až 47,6 % způsobeno problematikou páteře (Rosedale et al., 2020).

Na zvýšení rozsahu pohybu krční páteře má dle mého názoru silný vliv metoda McKenzie. Díky metodě McKenzie došlo ke zvýšení rozsahu pohybu krční páteře převážně do retrakce a protrakce, metoda mohla mít také podíl i na snížení pacientovy bolesti. Tyto výsledky se shodují s výsledky studií uvedených v teoretické části, které potvrdily, že McKenzie metoda je velmi účinná v terapii bolesti šíje a ramene, snižuje bolesti krku a zvyšuje rozsah pohybu krční páteře (Abdel-Aziem et al., 2022; Diab et al, 2016; Sufizadeh & Anbarian, 2023).

K obnovení kloubní nedošlo u všech zjištěných blokád. V tomto případě by bylo ideální využít mobilizace krční páteře. Studie ukázaly, že mobilizace páteře s pohyby paže může vést ke snížení bolesti a postižení krční páteře. (Taneja et al., 2018). Kvůli pacientově těžké poróze skeletu a těžkým sklerotickým plátům v karotidách jsme od mobilizací krční páteře museli upustit. Využili jsme však technik automobilizačních na oblast cervikothorakálního přechodu. Po terapii došlo k obnovení kloubní vůle pouze u několika kloubních blokád. Blokáda právě cervikothorakálního přechodu byla obnovena do lateroflexe a rotace, avšak zůstalo omezení kloubní vůle u laterálního posunu. Proto usuzuji, že automobilizace je alespoň částečně účinná, což bohužel nemohu podepřít konkrétními studiemi, neboť by musely obsahovat pouze konkrétní

automobilizaci prováděnou s pacientem. Na uvolnění ostatních kloubních blokád měla podíl i aplikace metody PIR a PIR s protažením. Efektivitu metody PIR a PIR s protažením však ovlivňovala pacientova neschopnost sval po kontrakci plně relaxovat, neboť se jedná o podstatnou část této metody. To ovlivnilo i úspěšnost terapie zkrácených a hypertonických svalů s TrPs. Studie zaměřené na efektivitu metody PIR v souvislosti se schopností pacienta ošetřovaný sval plně relaxovat se mi nepodařilo dohledat, avšak bylo prokázáno, že u pacientů s bolestmi krční páteře může metoda PIR dosáhnout snížení bolesti a funkčního postižení a zvýšení rozsahu pohybu krční páteře (Khan et al., 2022; Laithy & Fouda, 2018).

Velmi diskutovanou technikou při léčbě cervikobrachiálního syndromu je neurální mobilizace. Neurodynamika byla prokázána jako účinná při zlepšení rozsahu pohybu krční páteře, snížení bolesti a zlepšení funkce horní končetiny. Současné studie dokonce tvrdí, že neurální mobilizace by mohla být účinnější než trakce krční páteře či fyzioterapeutické cvičení (Basson et al., 2014; Lascurain-Aguirrebeña et al., 2024; Rodríguez-Sanz et al., 2017; Sudhakar et al., 2021). Bohužel efekt této techniky nemohu na základě vlastních zkušeností zhodnotit, neboť já ani má supervizorka na praxi jsme nebyly plně kompetentní k jejímu provedení.

Při výstupním vyšetření bylo znát znatelné zlepšení ve svalové síle pravého ramenního kloubu. Bylo využito cviků s tyčí a se závažím, cviku na posílení stabilizátorů ramenního pletence s overballem a metody PNF dle Kabata s technikou opakované kontrakce. Bylo prokázáno, že metoda PNF může být efektivně využita pro zvýšení svalové síly a vytrvalosti (Tonak et al., 2021). Komě proběhlé terapie souvisí toto zlepšení také s ústupem pacientovi bolesti pravé horní končetiny.

Proprioceptivní neuromuskulární facilitace, dynamická neuromuskulární stabilizace a senzomotorická byly prokázány jako účinné při léčbě vertebrogenních obtíží, a to zejména pokud jde o snížení bolesti a zlepšení funkční úrovně. (Maicki et al., 2017; Mazidi et al., 2021; Rychlíková, 2016; Sufizadeh & Anbarian, 2023). I přestože jsem všechny tyto metody v pacientově terapii využila a pacient ve všech z nich dosáhl objektivního zlepšení, jsem přesvědčená efektivita těchto technik by se prokázala až spíše v dlouhodobém časovém horizontu.

Bolest, kterou pacient pociťoval se v průběhu terapie zlepšovala. Technikou, které jsme opakovaně využili proti bolesti na prvních terapiích byla cervikální trakce. Bylo

prokázáno, že intermitentní trakce krční páteře má krátkodobý efekt na bolesti šíje. (Yang et al., 2017). Toto tvrzení se potvrdilo i v tomto případě, kdy trakce přinesla pacientovi pocit úlevy od bolesti, ale efekt trval pouze krátkodobě.

Značný analgetický efekt měly mimo již zmíněného pacientovy analgeticko-spasmolytické infuze a další farmakoterapie. V léčbě cervikobrachiálního syndromu se využívají převážně nesteroidní antirevmatika a svalová relaxancia, avšak pouze málo studií pozorovalo jejich dlouhodobou účinnost (Georgiev et al., 2023; Wakao et al., 2023). Podporu by také určitě zajistilo využití fyzikální terapie či následná lázeňská péče. Je pravděpodobné, že při nedostatečné kompenzaci sedavého životního stylu a pokračování v kouření se budou bolesti vracet i nadále, neboť bylo prokázáno, že se jedná o predispoziční faktory cervikobrachiálního syndromu (Kang et al., 2023).

5 ZÁVĚR

Cílem této bakalářské práce bylo zpracování teoretických a metodologických podkladů v oblasti problematiky cervikobrachiálního syndromu a jejich následné využití při rehabilitaci pacienta s touto diagnózou a vypracování kazuistiky. Tyto stanovené cíle byly v práci splněny.

V obecné části jsem se zaměřila na popis anatomie krční páteře, ligament a svalů krku, cévního zásobení krku a cervikálního a brachiálního plexu, neboť stav těchto struktur může pacientovi obtíže velmi ovlivnit. Zbytek teoretické části je věnován klinickému obrazu, etiologii, patogenezi, diagnostice, léčbě a fyzioterapii cervikobrachiálního syndromu.

Speciální část tvoří pak kazuistika pacienta s komplexním vstupním i výstupním vyšetřením, průběhem terapie se zhodnocení jejího efektu. Kazuistika byla zpracována na základě absolvování souvislé odborné praxe ve Fakultní Thomayerově nemocnici. Cíle krátkodobého fyzioterapeutického plánu byly splněny, avšak dlouhodobý terapeutický plán bude splněn pouze v případě vlastní iniciativy pacienta. Pacient mi však prozradil, že se pokračovat v terapii nechystá.

6 SEZNAM POUŽITÉ LITERATURY

Abdel-Aziem, A. A., Mohamed, R. R., Draz, A. H., Azab, A. R., Hegazy, F. A., & Diab, R. H. (2022). The effect of McKenzie protocol vs. deep neck flexor and scapulothoracic exercises in subjects with chronic neck pain – a randomized controlled study. *European Review for Medical and Pharmacological Sciences*, 26(9), 3138–3150. https://doi.org/10.26355/eurrev_202205_28731

Ambler, Z. (2011). *Základy neurologie* (Sedmé vydání). Galén.

Bae, W., Lee, K., & Lee, D. (2019). The Effects of Dynamic Neuromuscular Stabilization Exercise on Forward Head Posture and Spine Posture. *Medico-Legal Update*, 19(2), 670. https://doi.org/10.5958/0974-1283.2019.00253.6

Basson, C. A., Stewart, A., & Mudzi, W. (2014). The effect of neural mobilisation on cervico-brachial pain: design of a randomised controlled trial. *BMC musculoskeletal disorders*, 15, 419. https://doi.org/10.1186/1471-2474-15-419

Bhatia, S., & Singhal, V. (2019). ROLE OF DNS (DYNAMIC NEUROMUSCULAR EXERCISES) ON CHRONIC NECK PAIN: a HYPOTHESIS. *Impact Journals*, 7(5), 529-532. https://www.impactjournals.us/archives?jname=11_2&year=2019&submit=Search&page=19

Bifarini, B., Gori, F., Russo, D., Mammucari, M., Maggiori, E., Di Marzo, R., Migliore, A., Massafra, U., Ronconi, G., Ferrara, P. E., Paolucci, T., Vellucci, R., Mediati, D., Violo, B., Natoli, S., & Brauneis, S. (2022). Intradermal therapy (mesotherapy): the lower the better. *La Clinica Terapeutica*, 173(1), 79–83. https://doi.org/10.7417/CT.2022.2396

Bogduk N. (2016). Functional anatomy of the spine. *Handbook of Clinical Neurology*, 136, 675–688. https://doi.org/10.1016/B978-0-444-53486-6.00032-6

Bokshan, S. L., DePasse, J. M., Eltorai, A. E., Paxton, E. S., Green, A., & Daniels, A. H. (2016). An Evidence-Based Approach to Differentiating the Cause of Shoulder and Cervical Spine Pain. *The American Journal of Medicine*, 129(9), 913–918. https://doi.org/10.1016/j.amjmed.2016.04.023

Coudert, P., Lainé, G., Pointillart, V., Damade, C., Boissiere, L., Vital, J. M., Bouyer, B., & Gille, O. (2022). Tomodensitometric bone anatomy of the intervertebral foramen of the lower cervical spine: measurements and comparison of foraminal volume in healthy individuals and patients suffering from cervicobrachial neuralgia due to foraminal stenosis. *Surgical and Radiologic Anatomy*, 44(6), 883–890. https://doi.org/10.1007/s00276-022-02941-8

Čihák, R. (2011). *Anatomie 1* (Třetí, upravené a doplněné vydání). Grada.

Čihák, R. (2016). *Anatomie 3* (Třetí, upravené a doplněné vydání). Grada.

Diab, R. H., Hamed, R. H., & Mustafa, I. M. (2016). EFFICACY OF MCKENZIE PROTOCOL ON NON-SPECIFIC NECK PAIN. *International Journal of Physiotherapy and Research*, 4(5), 1631–1638. https://doi.org/10.16965/ijpr.2016.140

Dylevský, I. (2009). *Funkční anatomie*. Grada.

Escamilla, R. F., Hooks, T. R., & Wilk, K. E. (2014). Optimal management of shoulder impingement syndrome. Open Access Journal of Sports Medicine, 5, 13–24. https://doi.org/10.2147/OAJSM.S36646

Frost, B. A., Camarero-Espinosa, S., & Foster, E. J. (2019). Materials for the Spine: Anatomy, Problems, and Solutions. *Materials*, 12(2), 253. https://doi.org/10.3390/ma12020253

Gangavelli, R., Nair, N. S., Bhat, A. K., & Solomon, J. M. (2016). Cervicobrachial pain - How Often is it Neurogenic?. *Journal of Clinical and Diagnostic Research*, 10(3), YC14–YC16. https://doi.org/10.7860/JCDR/2016/16456.7492

Gautam, R., Dhamija, J. K., & Puri, A. (2014). COMPARISON OF MAITLAND AND MULLIGAN MOBILIZATION IN IMPROVING NECK PAIN, ROM AND DISABILITY. *International Journal of Physiotherapy and Research*, 2(3), 482-87. https://www.ijmhr.org/ijpr_articles_vol2_3/IJPR-2014-614.pdf

Georgiev, A., Nikolovski, R., Kalpak, O., Pejkov, H., Boshev, M., Jovanovski, M., Bojovski, I., Manev, N., Mitevski, G., Jovanovski Srceva, M., Georgieva, D., & Dzoleva-Tolevska, R., (2023). MISDIAGNOSIS OF CERVICOBRACHIAL SYNDROME WITH SUBOCCLUSION OF THE LEFT SUBCLAVIAN

ARTERY. *Academic Medical Journal*, 3(3), 82-87. https://www.doi.org/10.53582/AMJ2333082g

Gilcrease-Garcia, B. M., Deshmukh, S. D., & Parsons, M. S. (2020). Anatomy, Imaging, and Pathologic Conditions of the Brachial Plexus. *Radiographics: a review publication of the Radiological Society of North America, Inc*, 40(6), 1686–1714. https://doi.org/10.1148/rg.2020200012

Grim, M., & Druga, R. (2019). *Základy anatomie. 1., Obecná anatomie a pohybový systém* (Druhé, přepracované a rozšířené vydání). Galén.

Hasnat Mohiuddin, A., Nallathambi, M., & Islam, N. (2021). Effect of Specific Manipulative Therapy Treatment in Cervico-Brachial Pain Syndrome. *Archives of Orthopedics and Rheumatology*, 4(1), 24-33. https://dx.doi.org/10.22259/2639-3654.0401004

Hudák, R., Kachlík, D., Balko, J., & Zavázalová, Š. (2017). *Memorix anatomie* (4. vydání). Triton.

Jedlička, P., & Keller, O. (2005). *Speciální neurologie*. Galén.

Kang, J., Baek, S., & Jeong, D. (2019). Effects of McKenzie Exercise on the Neck Muscles Fatigue, and Neck Disability Index in Chronic Neck Pain Patients. *Journal of The Korean Society of Physical Medicine*, 14(4), 93–101. https://doi.org/10.13066/kspm.2019.14.4.93

Kang, X., Qian, M., Liu, M., Xu, H., & Xu, B. (2023). Predictive Factors Associated with Chronic Neck Pain in Patients with Cervical Degenerative Disease: a Retrospective Cohort Study. *Journal of Pain Research*, 16, 4229–4239. https://doi.org/10.2147/JPR.S423144

Kapandji, A. I., Saillant, G., Merle d'Aubigné, R., & Honoré, L. (2019*). The physiology of the joints. 3, The spinal column, pelvic girdle and head* (Seventh edition). Handspring Publishing.

Kasík, J. (2002). *Vertebrogenní kořenové syndromy: diagnostika a léčba*. Grada.

Khan, Z. K., Ahmed, S. I., Baig, A. a. M., & Farooqui, W. A. (2022). Effect of post-isometric relaxation versus myofascial release therapy on pain, functional disability, rom and qol in the management of non-specific neck pain:

a randomized controlled trial. BMC Musculoskeletal Disorders, 23(1). https://doi.org/10.1186/s12891-022-05516-1

Kim, D., Cho, M., Park, Y., & Yang, Y. (2015). Effect of an exercise program for posture correction on musculoskeletal pain. *Journal of Physical Therapy Science*, 27(6), 1791–1794. https://doi.org/10.1589/jpts.27.1791

Kolář, P. (2020). *Rehabilitace v klinické praxi* (Druhé vydání). Galén.

Korakakis, V., O'Sullivan, K., O'Sullivan, P. B., Evagelinou, V., Sotiralis, Y., Sideris, A., Sakellariou, K., Karanasios, S., & Giakas, G. (2019). Physiotherapist perceptions of optimal sitting and standing posture. *Musculoskeletal Science & Practice*, 39, 24–31. https://doi.org/10.1016/j.msksp.2018.11.004

Kumar, P., Prabhu, A. & Gangavelli, R. (2023). Influence of Shoulder External Rotation Component on Median Nerve Neurodynamics in Neurogenic Cervicobrachial Pain Syndrome: a Cross-Sectional Study. *Muscles, Ligaments and Tendons Journal*, 13(02), 311. http://dx.doi.org/10.32098/mltj.02.2023.16

Laithy, M. H. E., & Fouda, K. Z. (2018). Effect of post isometric relaxation technique in the treatment of mechanical neck pain. Physical Therapy and Rehabilitation, 5(1), 19. https://doi.org/10.7243/2055-2386-5-20

Lascurain-Aguirrebeña, I., Dominguez, L., Villanueva-Ruiz, I., Ballesteros, J., Rueda-Etxeberria, M., Rueda, J. R., Casado-Zumeta, X., Araolaza-Arrieta, M., Arbillaga-Etxarri, A., & Tampin, B. (2024). Effectiveness of neural mobilisation for the treatment of nerve-related cervicobrachial pain: a systematic review with subgroup meta-analysis. *Pain*, 165(3), 537–549. https://doi.org/10.1097/j.pain.0000000000003071

Lima Neto, A. C., Bittar, R., Gattas, G. S., Bor-Seng-Shu, E., Oliveira, M. L., Monsanto, R. D. C., & Bittar, L. F. (2017). Pathophysiology and Diagnosis of Vertebrobasilar Insufficiency: a Review of the Literature. *International Archives of Otorhinolaryngology*, 21(3), 302–307. https://doi.org/10.1055/s-0036-1593448

Magklara, E. P., Pantelia, E. T., Solia, E., Panagouli, E., Piagkou, M., Mazarakis, A., Skandalakis, P., Troupis, T., & Filippou, D. (2021). Vertebral artery variations revised: origin, course, branches and embryonic development. *Folia Morphologica*, 80(1), 1–12. https://doi.org/10.5603/FM.a2020.0022

Maicki, T., Bilski, J., Szczygieł, E., & Trąbka, R. (2017). PNF and manual therapy treatment results of patients with cervical spine osteoarthritis. *Journal of Back and Musculoskeletal Rehabilitation*, 30(5), 1095–1101. https://doi.org/10.3233/BMR-169718

Mazidi, M., Sakinepoor, A., & Letafatkar, A. (2021). Effect of Sensorimotor Training on Proprioception, Posture and Pain in Subjects with Chronic Non-specific Neck Pain. *Iranian Journal of Rehabilitation Research*, 7(4), 61–71. https://doi.org/10.22034/ijrn.7.4.61

Ministerstvo zdravotnictví. (2015). *Materiál k aplikaci zák. úpr. v oblasti poskytování LLRP*. https://www.mzcr.cz/wp-content/uploads/wepub/9952/22314/Materi%C3%A1l%20k%20aplikaci%20z%C3%A1k.%20%C3%BApr.%20v%20oblasti%20poskytov%C3%A1n%C3%AD%20LLRP.pdf

Mlčoch, Z. (2008). Vertebrogenní algický syndrom. *Medicína Pro Praxi*, 5(11), 437-439. https://www.medicinapropraxi.cz/pdfs/med/2008/11/09.pdf

N'Diaye, M., Dembélé, M., Kouma, A., Berete, Z. C., Sanogo, S., Traoré, O., Cissé, I., N'Diaye, A. S., Guindo, I., Diarra, O., Kéita, A. D., & Sidibé, S. (2023). Contribution of Imaging in the Diagnosis of Cervico-Brachial Neuralgia of Degenerative Origin at the Radiology and Medical Imaging Department of the Bamako Army Medico-Surgical Center. *SAS Journal of Medicine*, 9(10), 1073–1079. https://doi.org/10.36347/sasjm.2023.v09i10.007

Nikpasand, M., Abbott, R. E., Kage, C. C., Singh, S., Winkelstein, B. A., Barocas, V. H., & Ellingson, A. M. (2023). Cervical facet capsular ligament mechanics: Estimations based on subject-specific anatomy and kinematics. *JOR Spine*, 6(3), e1269. https://doi.org/10.1002/jsp2.1269

Özkan, N., Chihi, M., Schoemberg, T., Dinger, T. F., Helsper, M., Parlak, A., Jabbarli, R., Ahmadipour, Y., Sure, U., El Hindy, N., & Gembruch, O. (2022). First neurological symptoms in degenerative cervical myelopathy: does it predict the outcome?. *European Spine Journal*, 31(2), 327–333. https://doi.org/10.1007/s00586-021-07060-3

Pandey, S. S., Ashish, A., & Singh, R. (2021). Physiotherapeutic Intervention for Cervicobrachial Pain Syndrome: a Scoping Review. *Journal of Clinical and*

Diagnostic Research, 15(6), YE01-YE06. https://doi.org/10.7860/jcdr/2021/47436.15030

Ranieri, M., Marvulli, R., D'Alesio, E., Riccardi, M., Raele, M. V., Dell'Anna, L., Fai, A., Farì, G., & Megna, M. (2024). Effects of Intradermal Therapy (Mesotherapy) on Bilateral Cervicobrachial Pain. *Journal of Personalized Medicine*, 14(1), 122. https://doi.org/10.3390/jpm14010122

Rodríguez-Sanz, D., Calvo-Lobo, C., Unda-Solano, F., Sanz-Corbalán, I., Romero-Morales, C., & López-López, D. (2017). Cervical Lateral Glide Neural Mobilization Is Effective in Treating Cervicobrachial Pain: a Randomized Waiting List Controlled Clinical Trial. *Pain Medicine*, 18(12), 2492–2503. https://doi.org/10.1093/pm/pnx011

Rosedale, R., Rastogi, R., Kidd, J., Lynch, G., Supp, G., & Robbins, S. M. (2020). a study exploring the prevalence of Extremity Pain of Spinal Source (EXPOSS). *The Journal of Manual & Manipulative Therapy*, 28(4), 222–230. https://doi.org/10.1080/10669817.2019.1661706

Rychlíková, E. (2016). *Manuální medicína: průvodce diagnostikou a léčbou vertebrogenních poruch* (5. rozšířené vydání). Maxdorf.

Saadat, M., Salehi, R., Negahban, H., Shaterzadeh, M. J., Mehravar, M., & Hessam, M. (2019). Traditional physical therapy exercises combined with sensorimotor training: The effects on clinical outcomes for chronic neck pain in a double-blind, randomized controlled trial. *Journal of Bodywork and Movement Therapies*, 23(4), 901–907. https://doi.org/10.1016/j.jbmt.2019.02.016

Saleh, M. M., Kamel, R. M., Sedik, G. S., & Ibrahim, M. Y. (2023). Effect of McKenzie Technique Combined with Ultrasound Therapy in Mechanical Neck Pain. *The Medical Journal of Cairo University*, 91(06), 937–944. https://doi.org/10.21608/mjcu.2023.320243

Salt, E., Wright, C., Kelly, S., & Dean, A. (2011). a systematic literature review on the effectiveness of non-invasive therapy for cervicobrachial pain. *Manual Therapy*, 16(1), 53–65. https://doi.org/10.1016/j.math.2010.09.005

Seidl, Z. (2008). *Neurologie pro nelékařské zdravotnické obory*. Grada.

Shahidi, B., Curran-Everett, D., & Maluf, K. S. (2015). Psychosocial, Physical, and Neurophysiological Risk Factors for Chronic Neck Pain: a Prospective Inception Cohort Study. *The Journal of Pain*, 16(12), 1288–1299. https://doi.org/10.1016/j.jpain.2015.09.002

Sleijser-Koehorst, M. L. S., Coppieters, M. W., Heymans, M. W., Rooker, S., Verhagen, A. P., & Scholten-Peeters, G. G. M. (2018). Clinical course and prognostic models for the conservative management of cervical radiculopathy: a prospective cohort study. *European Spine Journal*, 27(11), 2710–2719. https://doi.org/10.1007/s00586-018-5777-8

Slezáková, Z. (2014). *Ošetřovatelství v neurologii*. Grada.

Steilen, D., Hauser, R., Woldin, B., & Sawyer, S. (2014). Chronic Neck Pain: Making the Connection Between Capsular Ligament Laxity and Cervical Instability. *The Open Orthopaedics Journal*, 8, 326–345. https://doi.org/10.2174/1874325001408010326

Sudhakar, K., Khan, S. A., Saraswat, A., & Makhija, M. (2021). Influence of Tensioner's Mobilization on the Centralization of Symptoms in Cervicobrachial Pain Syndrome: a Randomized Controlled Trial. *Asian Spine Journal*, 16(1), 119–126. https://doi.org/10.31616/asj.2020.0109

Sufizadeh, A. A., & Anbarian, M. (2023). The Comparison of Immediate Effects of Mackenzie Exercise and Rest on Pain and Disability Index of Neck and Shoulder While Typing with a Smart Phone. *Iranian Journal of Ergonomics*, 10(4), 240-249. http://journal.iehfs.ir/article-1-934-en.html

Taneja, D., Saharan, A., & Mathur, M. K. (2018). EFFECT OF SPINAL MOBILIZATION WITH ARM MOVEMENT IN THE TREATMENT OF CERVICOBRACHIAL PAIN SYNDROME. *International Journal of Development Research*, 8(1), 18589-18594. https://www.journalijdr.com/sites/default/files/issue-pdf/11874.pdf

Theodore, N. (2020). Degenerative Cervical Spondylosis. *The New England Journal of Medicine*, 383(2), 159–168. https://doi.org/10.1056/nejmra2003558

Tonak, H. A., Büker, N., Kıtış, A., & Kavlak, E. (2021). Comparison of Two Different Applications of Proprioceptive Neuromuscular Facilitation Techniques

to Increase Upper-Extremity Muscle Strength. *Bezmialem Science*, 9(2), 190–197. https://doi.org/10.14235/bas.galenos.2020.3854

Véle, F. (2006). *Kineziologie: přehled klinické kineziologie a patokineziologie pro diagnostiku a terapii poruch pohybové soustavy* (2. rozšířené a přepracované vydání). Triton.

Wakao, N., Furuya, T., Yoshii, T., Arima, H., Yamato, Y., Nakashima, H., Imagama, S., Imajo, Y., Miyamoto, H., Inoue, G., Miyagi, M., Kanbara, S., Iizuka, Y., Chikuda, H., Watanabe, K., Kobayashi, K., Tsushima, M., Miyazaki, M., Yagi, M., Suzuki, S., Project Committee of the Japanese Society for Spine Surgery and Related Research (JSSR) (2023). a nationwide multicenter study of the cost effectiveness of five leading drugs for pharmacological management of cervicobrachial symptoms. *Journal of Orthopaedic Science*. https://doi.org/10.1016/j.jos.2023.12.004

Yang, J. D., Tam, K. W., Huang, T. W., Huang, S. W., Liou, T. H., & Chen, H. C. (2017). Intermittent Cervical Traction for Treating Neck Pain: a Meta-analysis of Randomized Controlled Trials. *Spine*, 42(13), 959–965. https://doi.org/10.1097/BRS.0000000000001948

7 SEZNAM PŘÍLOH

Příloha č. 1: Žádost pro schvalování etiky výzkumu v bakalářských pracích vedoucí(m) práce (Etická komise UK FTVS) a Vzor informovaného souhlasu pacienta

Příloha č. 2: Rentgenový snímek krční páteře pacienta – pohled zepředu

Příloha č. 3: Rentgenový snímek krční páteře pacienta – pohled z boku

Příloha č. 4: Seznam tabulek

Příloha č. 5: Seznam grafů

Příloha č. 1: Žádost pro schvalování etiky výzkumu v bakalářských pracích vedoucí(m) práce (Etická komise UK FTVS) a Vzor informovaného souhlasu pacienta

Univerzita Karlova

Fakulta tělesné výchovy a sportu

MĚNÍME SVĚT POHYBEM — MOTION IS OUR PASSION

© Etická komise UK FTVS, 2023 / Verze: **EK UK FTVS 1 kaz**

Žádost pro schvalování etiky výzkumu v bakalářských pracích vedoucí(m) práce

Pravdivou odpověď zakroužkujte – odpovíte-li pokaždé ANO, tak sběr dat schvaluje vedoucí práce. Odpovíte-li alespoň jednou NE, není možné tento dokument využít a je třeba nechat si výzkum schválit etickou komisí (EK). Tuto žádost vyplňuje student(ka) společně s vedoucí(m) práce.

Nástroj sběru dat: **Kazuistika fyzioterapeutické/ortotické/protetické péče o pacienty ve smluvním klinickém zařízení**

Měsíc a rok sběru dat: LEDEN - ÚNOR 2024

Název bakalářské práce: KAZUISTIKA FYZIOTERAPEUTICKÉ PÉČE O PACIENTA S DIAGNÓZOU CERVIKOBRACHIÁLNÍ SYNDROM

Jméno řešitele(ky): KRISTÝNA REGENTOVÁ

Jméno vedoucí(ho) práce/katedra: PhDr. IVANA VLÁČILOVÁ, Ph.D.

Výzkum je plánován primárně pro publikaci v **bakalářské práci** (tj. tento dokument nemusí být přijatelný pro redakce časopisů, které vyžadují schválení výzkumu etickou komisí).	(ANO) - NE
Sběr dat bude prováděn **v českém jazyce**.	(ANO) - NE
Respondenti budou **dospělé osoby, které nejsou z vulnerabilních skupin** (tj. svéprávné dospělé osoby, které nejsou: těhotné, ve výkonu trestu, členy menšin, křehkými seniory, osobami s mentálním či těžším zdravotním postižením, atp.).	(ANO) - NE
Kontakt na pacienty bude zprostředkován **klinickým zařízením**, se kterým má UK FTVS platnou smlouvu o klinických praxích, a celý výzkum bude proveden v tomto zařízení.	(ANO) - NE
Veškerá vyšetření a terapie budou prováděny pod odborným dohledem kvalifikovaného fyzioterapeuta či jiného relevantního odborníka z klinického pracoviště. Budou použity pouze neinvazivní metody. **Rizika** prováděných vyšetření a terapeutických metod nebudou vyšší než běžně očekávána rizika u daného typu terapie.	(ANO) - NE
Data budou shromažďována a zpracovávána v souladu s pravidly vymezenými nařízením Evropské Unie č. 2016/679 a zákonem č. 110/2019 Sb. – o zpracování osobních údajů. Mohou být přebírána **osobní data**: jméno, příjmení, rok narození, anamnéza, další pro výzkum nezbytné identifikátory osob. Všechna převzatá data budou bezpečně uchována v zaheslovaném počítači v uzamčeném prostoru. Tato data budou anonymizována (smazána) či pseudonymizována (nahrazena jiným jménem) co nejdříve to bude možné, nejpozději do 1 týdne po jejich převzetí. Řešitel(ka) rozumí, že text je anonymizován, neobsahuje-li jakékoli informace, které jednotlivě či ve svém souhrnu mohou vést k identifikaci konkrétní osoby a bude dbát na to, aby jednotlivé osoby nebyly rozpoznatelné v textu práce. Veškerá data budou publikována v anonymní či pseudonymizované podobě. Jméno a příjmení pacienta nebude nikdy publikováno. Název klinického zařízení a jméno a příjmení supervizora může být publikováno, pokud nebude klinickým zařízením určeno jinak. Přesná data hospitalizace nebudou uváděna. V maximální možné míře zajistím, aby získaná data nebyla zneužita.	(ANO) - NE
Kazuistika se bude věnovat sběru běžných informací (tj. nebude zjišťovat citlivé informace o rasovém či etnickém původu, politických názorech, náboženském vyznání či o sexuálním životě nebo sexuální orientaci fyzické osoby, přesné informace o financích atp.). Vzhledem k zaměření práce je možné přebírat **informace o zdravotním stavu** pacientů. Řešitel(ka) si je vědom(a), že se jedná o citlivé informace a bude dbát na to, aby tyto informace byly zvláště pečlivě anonymizovány/pseudonymizovány, aby nevedly k identifikaci pacientů.	(ANO) - NE
Mohou být pořízeny **fotografie** pacientů. Publikovány budou pouze anonymizované fotografie. Anonymizace bude provedena začerněním/rozmazáním obličejů či částí těla a znaků, které by mohly vést k identifikaci jedince. Neanonymizované fotografie budou uloženy v zaheslovaném počítači v uzamčeném prostoru, přístup k nim bude mít pouze řešitel(ka) a vedoucí práce a budou do 1 dne po pořízení anonymizovány, nebo smazány.	(ANO) - NE
Mohou být pořizovány **videozáznamy** pacientů. Neanonymizované videozáznamy budou bezpečně uloženy v zaheslovaném počítači v uzamčeném prostoru, přístup k nim bude mít pouze hlavní řešitel(ka) a vedoucí práce. Neanonymizované videozáznamy budou do 1 týdne po pořízení smazány. Publikovány budou pouze anonymizované videozáznamy. Při pořizování nebudou natáčeny osoby, které nejsou součástí výzkumu.	(ANO) - NE
Řešitel(ka) ani vedoucí není v rámci výzkumu ve **střetu zájmů** – výzkum jim nepřináší žádný benefit, oba jsou ve výzkumu nestranní a jejich vztah k získaným datům je neutrální (tzn. nejsou zaujatí ve prospěch určitého výsledku). Mají-li vztah k respondentům či klinickému zařízení, tak tato skutečnost bude uvedena v práci a získaná data nebudou porovnávána s daty získanými neporovnatelným způsobem.	(ANO) - NE
Informovaný souhlas (IS) bude vytvořen podle Předlohy 1 a před použitím bude schválen vedoucí(m) práce před zahájením sběru dat. Obojí - **žádost** a **IS** - bude vyhotoveno ve 2 originálech: 1 x bude podepsaná žádost uschována u vedoucí(ho) práce v uzamčeném prostoru, spolu s podepsaným IS; a 1 x bude podepsaná žádosti spolu s odsouhlaseným textem IS (bez jmen, příjmení a podpisů, tj. pouze schválený text) přiložena jako Příloha 1 do bakalářské práce. 1 podepsaný IS obdrží pacient(ka).	(ANO) - NE

Podpis řešitele(ky): Regentová ..... Vyjádření vedoucí(ho) práce: 11 x ANO = není třeba podat žádost EK

Podpis vedoucí(ho) práce/katedry: T. Novák

UNIVERZITA KARLOVA | Fakulta tělesné výchovy a sportu | José Martího 268/31, 162 52 Praha - Veleslavín

INFORMOVANÝ SOUHLAS

Vážená paní, vážený pane,

v souladu se Všeobecnou deklarací lidských práv, nařízením Evropské Unie č. 2016/679 a zákonem č. 110/2019 Sb. – o zpracování osobních údajů a dalšími obecně závaznými právními předpisy (jakož jsou zejména Helsinská deklarace, přijatá 18. Světovým zdravotnickým shromážděním v roce 1964 ve znění pozdějších změn (Fortaleza, Brazílie, 2013); Zákon o zdravotních službách a podmínkách jejich poskytování (zejména ustanovení § 28 odst. 1 zákona č. 372/2011 Sb.) a Úmluva o lidských právech a biomedicíně č. 96/2001, jsou-li aplikovatelné), Vás žádám o souhlas s prezentováním a uveřejněním výsledků vyšetření a průběhu terapie prováděné v rámci praxe ve fakultní Thomayerově nemocnici (Praha 4-Krč), kde Vás příslušně kvalifikovaná osoba seznámila s Vaším vyšetřením a následnou terapií. Výsledky Vašeho vyšetření, průběh Vaší terapie, případně anonymizované relevantní informace Vaší anamnézy budou publikovány v rámci bakalářské práce na UK FTVS, s názvem Kazuistika fyzioterapeutické péče o pacienta s diagnózou cervikobrachiální syndrom.

Cílem této bakalářské práce je získání a zpracování teoretických a metodologických podkladů v oblasti problematiky cervikobrachiálního syndromu a jejich následné využití při rehabilitaci pacienta s touto diagnózou a vypracování kazuistiky, která zahrnuje vyšetření, návrh terapie a provedení terapie.

Získané údaje, průběh a výsledky terapie, případně fotodokumentace či video, budou uveřejněny v bakalářské práci v anonymizované či pseudonymizované podobě. Osobní data nebudou zveřejněna a budou uchována v anonymní podobě, nebo smazána nejdéle do 1 týdne po jejich převzetí. Budou-li pořízeny fotografie, budou anonymizovány do 1 dne po pořízení; bude-li pořízen videozáznam, bude anonymizován do 1 týdne po pořízení. V maximální možné míře zajistím, aby získaná data nebyla zneužita.

Jméno a příjmení řešitele ..... Podpis: .....

Jméno a příjmení osoby, která provedla poučení[1]..... Podpis: .....

Prohlašuji a svým níže uvedeným vlastnoručním podpisem potvrzuji, že dobrovolně souhlasím s prezentováním a uveřejněním výsledků vyšetření a průběhu terapie ve výše uvedené bakalářské práci, a že mi osoba, která provedla poučení, osobně vše podrobně vysvětlila, a že jsem měl(a) možnost si řádně a v dostatečném čase zvážit všechny relevantní informace, zeptat se na vše podstatné a že jsem dostal(a) jasné a srozumitelné odpovědi na své dotazy. Byl(a) jsem poučen(a) o právu odmítnout prezentování a uveřejnění výsledků vyšetření a průběhu terapie v bakalářské práci nebo svůj souhlas kdykoli odvolat bez represí, a to písemně zasláním Etické komisi UK FTVS, která bude následně informovat řešitele. Dále potvrzuji, že mi byl předán jeden originál vyhotovení tohoto informovaného souhlasu.

Místo, datum .....

Jméno a příjmení pacienta(ky) ..... Podpis pacienta(ky): .....

[1] *Je-li řešitel s pacientem v závislém postavení, poučení provádí jiná příslušně kvalifikovaná osoba*

Příloha č. 2: Rentgenový snímek krční páteře pacienta – pohled zepředu

Příloha č. 3: Rentgenový snímek krční páteře pacienta – pohled z boku

Příloha č. 4: Seznam tabulek

Tab. č. 1: Antropometrické údaje (vstupní vyšetření)

Tab. č. 2: Antropometrické údaje horních končetin (vstupní vyšetření)

Tab. č. 3: Goniometrické vyšetření horních končetin dle Jandy (vstupní vyšetření)

Tab. č. 4: Distance na páteři (vstupní vyšetření)

Tab. č. 5: Vyšetření hypermobility (vstupní vyšetření)

Tab. č. 6: Vyšetření zkrácených svalů dle Jandy (vstupní vyšetření)

Tab. č. 7: Vyšetření svalové síly dle Jandy (vstupní vyšetření)

Tab. č. 8: Vyšetření úchopů

Tab. č. 9: Vyšetření hlavových nervů

Tab. č. 10: Vyšetření čití (vstupní vyšetření)

Tab. č. 11: Vyšetření periferních nervů

Tab. č. 12: Antropometrické údaje (výstupní vyšetření)

Tab. č. 13: Antropometrické údaje horních končetin (výstupní vyšetření)

Tab. č. 14: Goniometrické vyšetření horních končetin dle Jandy (vstupní vyšetření)

Tab. č. 15: Distance na páteři (výstupní vyšetření)

Tab. č. 16: Vyšetření zkrácených svalů dle Jandy (výstupní vyšetření)

Tab. č. 17: Vyšetření svalové síly dle Jandy (výstupní vyšetření)

Tab. č. 18: Vyšetření čití (výstupní vyšetření)

Tab. č. 19: Porovnání rozsahů ramenního kloubu po terapii

Tab. č. 20: Porovnání distancí na páteři po terapii

Tab. č. 21: Porovnání zkrácených svalů po terapii

Tab. č. 21: Porovnání svalové síly ramenního kloubu po terapii

Příloha č. 5: Seznam grafů

Graf č. 1: Vývoj bolestivosti v průběhu terapie