Univerzita Karlova

Přírodovědecká fakulta

Studijní program:

Speciální chemicko-biologické obory

Studijní obor:

Molekulární biologie a biochemie organismů

Adéla Poštulková

Příčiny vzniku a mechanismy patogeneze vrozených vývojových vad neurální lišty

Etiology and mechanisms of pathogenesis of congenital neural crest disorders

BAKALÁŘSKÁ PRÁCE

Školitel: Mgr. Jaroslav Fábik

Praha, 2023

Poděkování

Ráda bych poděkovala svému školiteli, Mgr. Jaroslavu Fábikovi, za odborné vedení, trpělivost a ochotu, kterou mi v průběhu zpracování bakalářské práce věnoval. Dále bych chtěla poděkovat své rodině, příteli i kamarádům, za jejich podporu po celou dobu mého studia.

Prohlášení

Prohlašuji, že jsem závěrečnou práci zpracovala samostatně a že jsem uvedla všechny použité informační zdroje a literaturu. Tato práce ani její podstatná část nebyla předložena k získání jiného nebo stejného akademického titulu.

V Praze 2.8. 2023 Adéla Poštulková

Abstrakt

Neurální lišta je extenzivně migrující populace buněk vyskytující se pouze u obratlovců. Vzniká v dorzální části neurální trubice během časného embryonálního vývoje procesem zvaným neurulace, kdy dochází k formování neurální ploténky a následnému zanoření neuroepitelu do embrya. Její buňky se během vývoje oddělují z oblasti hranice neurálního a non-neurálního ektodermu a následně migrují tělem na místo svého určení, kde se pod vlivem signálů diferencují v různé mezenchymální i non-mezenchymální buněčné typy (deriváty). Mezi tyto deriváty patří tkáně periferního nervového systému, tkáně endokrinního systému, pigmentové buňky, obličejové kosti a další pojivové tkáně. Chybná migrace buněk neurální lišty a narušení jejich diferenciace vede k nesprávnému vývoji a ke skupině syndromů známé jako neurokristopatie, které zahrnují široké spektrum malformací.

Cílem této práce je shrnout dosavadní poznatky o jednotlivých chorobách a syndromech jako jsou Hirschsprungova choroba, Treacher-Collinsův syndrom, piebaldismus nebo nerofibromatóza, jejich příčinách vzniku, mechanismech patogeneze a na závěr případné možnosti léčby.

Klíčová slova: Neurální lišta, migrace, diferenciace, neurokristopatie, syndromy, léčba

Abstract

The neural crest is an extensively migrating population of cells found only in vertebrates. It is formed in the dorsal part of the neural tube during the early embryonic development by a process called neurulation, in which the neural plate forms and the neuroepithelium subsequently sinks into the embryo. Neural crest cells detach during development and then migrate through the body to their final destinations, where they differentiate into various mesenchymal and non-mesenchymal cell types (derivatives) under the influence of signals. These derivatives include tissues of the peripheral nervous system, tissues of the endocrine system, pigment cells, facial bones, and other connective tissues. Defective migration of neural crest cells and disruption of their differentiation leads to maldevelopment of the neural crest cells derivatives, and to development a group of syndromes known as neurocristopathies, which include a wide range of malformations.

The aim of this thesis is to summarize the current knowledge about individual neural crest diseases and syndromes such as Hirschsprung's disease, Treacher-Collins syndrome, piebaldism and neurofibromatosis, their causes, mechanisms of pathogenesis and possible treatment options.

Key words: Neural crest, migration, differentiation, neurocristopathies, syndromes, treatment

Seznam zkratek

BMP	Bone morphogenetic protein	Kostní morfogenetický protein
CNS	Central nervous system	Centrální nervový systém
CRF	Chromatin remodeling factor	Chromatinový remodelační faktor
EDN3	Endothelin 3	Endotelin 3
EDNRB	Endothelin receptor type B	Endotelinový receptor typu B
ENS	Enteric nervous system	Enterický nervový systém
FGF	Fibroblast growth factor	Fibroblastový růstový faktor
GDNF	Glial cell line derived neurotrophic factor	Neurotrofický faktor odvozený od gliových buněk
GTP	Guanosine triphosphate	Guanosin trifosfát
MTC	Medullary thyroid carcinoma	Medulární karcinom štítné žlázy
NC	Neural crest	Neurální lišta
NCC	Neural crest cells	Buňky neurální lišty
NCP	Neurocristopathy	Neurokristopatie
NT	Neural tube	Neurální trubice
PNS	Peripheral nervous system	Periferní nervový systém
POLR1D / 1C	RNA polymerase I and III subunit D/C	RNA polymeráza I a III podjednotky D/C
RET	Receptor tyrosine kinase	Tyrosinkinázový receptor
SCF	Stem cell factor	Faktor kmenových buněk
TCOF1	Treacle ribosome biogenesis factor 1	N/A
TF	Transcription factor	Transkripční faktor
TGF	Transforming growth factor	Transformující růstový faktor
Wnt	Wingless/int-1	N/A
DGS		DiGeorgeův syndrom
HSCR		Hirschprungova choroba
MEN		Mnohočetná endokrinní neoplazie
NB		Neuroblastom
NF		Neurofibromatóza
PB		Piebaldismus
TCS		Treacher – Collinsův syndrom
WS		Waardenburgův syndrom

Obsah

1. Úvod 1

2. Vznik a vývoj neurální lišty 2

2.1 Neurulace 2

3. Neurální lišty (NC) 3

3.1 Indukce, specifikace, tranzice, delaminace 3

3.2 Deriváty NC 4

3.3 Migrace a diferenciace 4

4. Neurokristopatie (NCP) 6

4.1 NCP pocházející z kraniální NC 7

4.1.1 Treacher-Collinsův syndrom (TCS) 7

4.2 NCP pocházející z trupové NC 9

4.2.1 Neuroblastom (NB) 9

4.3 NCP pocházející z kraniální a srdeční NC 11

4.3.1 DiGeorgeův syndrom (DGS) 11

4.3.2 CHARGE syndrom 13

4.3.3 Mnohočetná endokrinní neoplazie (MEN) 14

4.3.4 Waardenburgův syndrom (WS) 16

4.3.5 Pigmentové vady – piebaldismus (PB) 18

4.4 NCP pocházející z kraniální a trupové NC 20

4.4.1 Neurofibromatóza (NF) 20

4.5 NCP pocházející z vagové a lumbosakrální NC 22

4.5.1 Hirschsprungova choroba (HSCR) 22

5. Závěr 26

6. Zdroje 27

1. Úvod

Neurální lišta (*neural crest*, NC) je multipotentní migrující buněčná populace, která během embryonálního vývoje obratlovců, diferencuje v široké spektrum buněčných typů. Buňky neurální lišty (*neural crest cells*, NCC) vznikají na rozhraní neurálního a non-neurálního ektodermu. Zde podstupují epitelo-mezenchymální tranzici, kdy dochází ke změně buněčného fenotypu a oddělení NC buněk z epitelu v blízkosti neurální trubice. NCC následně migrují do specifických cílových oblastí, kde jakožto progenitorové buňky, dají vzniknout různým derivátům. V embryu rozlišujeme 5 hlavních proudů (odvozených od axiální úrovně původu v neurální trubici) migrace buněk neurální lišty – kraniální, vagový, srdeční, trupový a lumbosakrální.

Z kraniální NC se tvoří chrupavky, kosti a další pojivovou tkáň obličeje (škára v obličeji, šlachy svalstva hlavy a tuková tkáň hlavy) a nervová ganglia. Srdeční NC se podílí na vývoji melanocytů, přepážky mezi aortou a plicnicí a periferní nervové soustavy (PNS). V trupové oblasti dávají NCC vzniknout spinálním gangliím, senzorickým neuronům, dřeni nadledvin a pigmentovým buňkám. Z lumbosakrálního migračního proudu NCC vznikají parasympatická ganglia střev a také parasympatické neurony zabezpečující inervaci dolního urogenitálního traktu.

Neurokristopatie (NCP) jsou skupina onemocnění vyskytující se u obratlovců (a tedy i u člověka), která má sdílený původ v aberantním vývoji neurální lišty. Během embryonálního vývoje může dojít k abnormální migraci, diferenciaci nebo k úplnému zániku NCC. Mezi NCP patří například některé poruchy štítné žlázy, sluchu, poruchy pigmentu, i kraniofaciální a srdeční abnormality nebo nádory.

Cílem této práce je poskytnout všeobecných přehled a shrnout dosavadní poznatky o jednotlivých chorobách, které jsou důsledkem abnormálního vývoje neurální lišty. Práce se zaměřuje na příčiny postižení, mechanismy patogeneze, vnější projevy onemocnění a terapeutické metody jednotlivých chorob.

V článku Vega-Lopez et al., 2018 byla navržena nová metoda klasifikace, která NCP rozděluje podle podílu populace NC. Tuto klasifikaci používám i v předložené práci.

2. Vznik a vývoj neurální lišty

2.1 Neurulace

Pojmem neurulace nazýváme embryonální vznik neurální trubice (*neural tube*, NT), kdy dochází k prohýbání neurální destičky a následnému zanoření povrchového epitelu dovnitř embrya. Po gastrulaci se z mezodermu, který se nachází nejvíce dorzálně (směrem k hřbetu), vytvoří elastická tyčinka, chorda (notochord), vedoucí od budoucí hlavové části k budoucí ocasní. Tato struktura je tvořena chordomezodermem, který indukuje ektoderm ležící nad ním k přeměně na neuroektoderm a ten posléze diferencuje v neurální destičku (Gilbert & Barresi, 2016). Diferenciace je závislá na expresi genů z rodiny *Sox*, které v místě vzniku neurální destičky, působí jako transkripční faktory (Archer et al., 2011). Neurální destička se nejprve prodlužuje podél předozadní osy **(Obr.1-1a)**, poté se prohýbá a vlivem signálů z chordy podstupuje tzv. apikální konstrikci, kdy vzniká tzv. střední místo ohybu (SMO z anglického *medial hinge point*, MHP) (Ybot-Gonzalez et al., 2002). Zanořování povrchového epitelu dovnitř embrya probíhá postupně od anteriorní (budoucí hlavové) části embrya k té posteriorní (budoucí ocasní), čímž vzniká neurální rýha **(Obr. 1-1b)**. Zároveň s tímto procesem se zvedají neurální valy **(Obr. 1-2)**, které se k sobě přibližují (konvergují). V této fázi se v polovině každého valu dotvoří dorsolaterální místo ohybu (DLMO z anglického *dorsolateral hinge point*, DLHP). Díky těmto místům, která jsou pod vlivem signálů (BMP2, Noggin a Sonic hedgehog) se valy dostávají dostatečně blízko, aby mohly splynout **(Obr. 1-3)** (Ybot-Gonzalez et al., 2007). Rozdílná exprese kadherinů poté způsobí definitivní oddělení neurální trubice od povrchového epitelu **(Obr. 1-4)** – epidermální buňky produkují E-kadherin, naopak buňky NT mají N-kadherin (Fujimori et al., 1990).

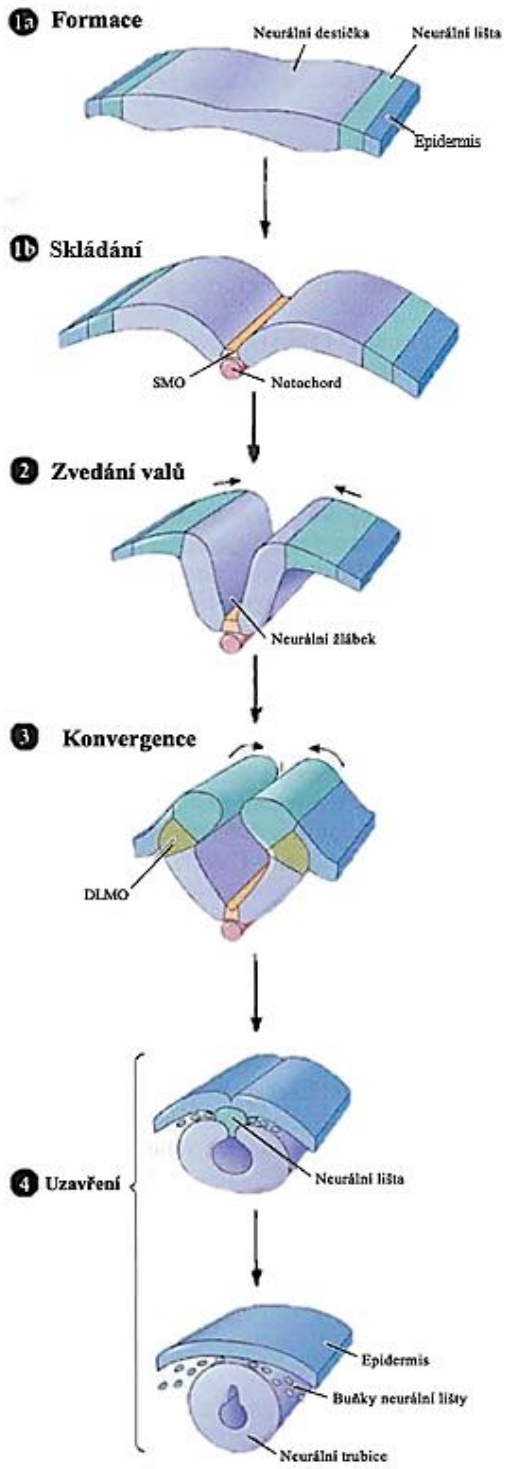

Obr. 1: *Průběh neurulace (popis v textu): formování neurální destičky, její zanoření, současné zvedání neurálních valů, jejich konvergence a splynutí v NT (SMO = střední místo ohybu, DLMO = dorzolaterální místo ohybu). Buňky neurální lišty jsou na konci procesu rozptýleny a neurální trubice je oddělena od epidermis. Převzato a upraveno podle* (Gilbert & Barresi, 2016).

U myšího modelu probíhá uzavírání trubice na několika místech. První místo se nachází v krční oblasti embrya na rozmezí zadního mozku a prodloužené míchy. Další místo uzavření NT je v její nejvíce anteriorní oblast (v předním mozku), kdy se zipovým pohybem uzavírá směrem k posteriorní oblasti. V některým případech se může objevit i třetí místo, které se nachází na rozhraní předního a středního mozku (Massarwa et al., 2014).

V místě kontaktu neurální trubice a epidermis se uvolňuje populace buněk neurální lišty (*neural crest cells*, NCC) a ty poté migrují uvnitř embrya až do svého místa určení, kde se pod vlivem signálů diferencují v různé buněčné typy. Deriváty ektodermu lze rozdělit do 3 skupin: vnější povrchový ektoderm (vznik epidermis), neurální trubice (vznik mozku a míchy) a neurální lišta (NC) (Gilbert & Barresi, 2016).

3. Neurální lišty (NC)

3.1 Indukce, specifikace, tranzice, delaminace

V roce 1940 bylo pod vedením Ravena a Kloose na modelu exolotla (*Ambystoma mexicanum*) ukázáno, že presumptivní (budoucí) notochord indukuje vznik neurální destičky i tkáně neurální lišty, a naopak somitický mezoderm a mezoderm laterální destičky indukují pouze vznik neurální lišty. V kuřecím embryu je tato specifikace pozorována během gastrulace, kdy se díky interakci signálů produkovaných neurální destičkou formuje mezi neurálním a povrchovým epitelem hranice, na které vznikají buňky neurální lišty (Moury & Jacobson, 1990; Selleck & Bronner-Fraser, 1995; Schmidt et al., 2007).

Při vzniku a vývoji NC v myším embryu mají velkou roli BMP (*Bone morphogenetic protein*) a WNT signály, které jsou produkovány ventrálním ektodermem a paraxiálním mezodermem. V anteriorní oblasti embrya dochází k jejich expresi, která je důležitá pro rozlišení hranice mezi epidermis, neurální destičkou, plakodami a buňkami neurální lišty. Jestliže signály BMP a WNT působí zároveň, bude ektoderm epidermální. Pokud antagonisté BMP (Noggin nebo molekuly FGF) zablokují BMP signály, dojde ke vzniku neurálního ektodermu. Studie Patthey a spol. ukázaly, že pokud WNT indukuje BMP a poté se WNT signál vypne, buňky dostanou signál k vytvoření anteriorních plakod. Naopak jestliže WNT zůstane aktivní, buňky vytvoří neurální lištu (Patthey et al., 2008, 2009). Neurální destička ve svých hraničních buňkách produkuje transkripční faktory PAX3/PAX7, které dále indukují sekundární transkripční faktory FOXD3, SOX9, ID, TWIST a SNAI1 v těch buňkách, které mají poté

tvořit neurální lištu. Buňky, které jsou „neural crest like“ podléhají epitelo-mezenchymálnímu přechodu a delaminují z neuroepitelu. SOX9 a SNAI1 společně zajišťují již zmíněny přechod, naopak FOXD3 hraje roli v produkci proteinů důležitých pro migraci buněk. Inhibicí FOXD3 se také inhibuje diferenciace NC (Nieto, 2001; Teng et al., 2008).

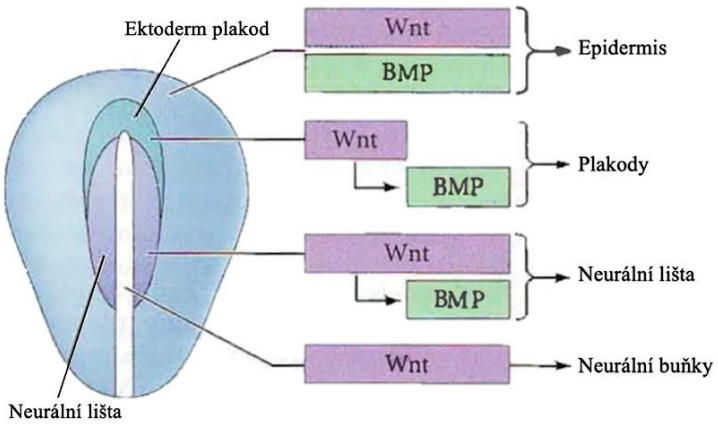

Obr. 2: *Specifikace buněk neurální lišty. Pokud ektodermální buňky získají signál od WNT i BMP, dají vznik epidermis. Jestliže WNT indukuje BMP, ale poté je sám utlumen, buňky se stávají plakodami. Pokud WNT zůstane po indukci BMP aktivní, buňky se stávají neurální lištou a exprimují geny Pax7, Snail2 a Sox9. Ektodermální buňky, které obdrží pouze WNT signál (BMP signál je blokován), se stanou neurálními. Převzato z* (Patthey et al., 2009)*, upraveno podle (Gilbert & Barresi, 2016).*

3.2 Deriváty NC

NC je často nazývána „čtvrtým zárodečným listem“ (Hall, 2008). Jedná se o populaci multipotentních buněk, které mohou dát vzniknout mnoha tkáním. Mezi ně patří tkáň periferního nervového systému (neurony spinálních a autonomních ganglií, Schwannovy buňky, senzorická ganglia, sympatická i parasympatická ganglia), tkáň endokrinního systému (buňky dřeně nadledvin, kalcitonin produkující buňky), pigmentové buňky (melanocyty), endotel rohovky, kosti a chrupavky obličeje a další pojivová tkáň (škára v obličeji, šlachy svalstva hlavy a tuková tkáň hlavy, pojivo hypofýzy, pojivo slinných žláz a slzné žlázy, dentální papily) (Jacobson, 1991).

3.3 Migrace a diferenciace

Po celém těle buňky neurální lišty podléhají epitelo-mezenchymálnímu přechodu, poté na různých úrovních podél anterioposteriorní osy vstupují do tkání a diferencují se v nejrůznější buněčné typy. Buňky NC se po oddělení od neurální trubice stávají nerozeznatelnými od okolního embryonálního mezenchymu, a je tedy náročné sledovat jejich migrační dráhy. Byly proto vyvinuty metody značení a sledování, které ukázaly, že se NCC pohybují skrz tkáně podle pravidelného vzoru (Bronner-Fraser, 1994). Vzor jejich migrace a typ derivátu, ve který se mohou buňky NC diferencovat, se odvozuje od jejich axiální úrovně původu v neurální trubici, je určen interakcí s okolními strukturami a dán *Hox* geny, jejichž expresi lze pozorovat jak u premigračních tak u postmigračních NCC (tato skutečnost byla ukázána na několika pokusech na myším modelu) (Gendron-Maguire et al., 1993). V pokusech Nicole

Le Douarin byly buňky NC křepelky transplantovány do kuřecího embrya. Po jejich integraci a dalším vývoji došlo k vytvoření chiméry, v níž byla dobře rozpoznatelná jádra buněk obou jedinců (křepelčí jádra obsahují značné množství heterochromatinu) a bylo možné buňky sledovat s velkou přesností (le Douarin, 1982).

V embryu můžeme rozlišit 5 hlavních proudů (odvozených od axiální úrovně původu v neurální trubici) migrace buněk neurální lišty: kraniální (hlavový), vagový, srdeční, trupový a lumbosakrální. Každý z nich má své funkce a charakteristické deriváty (Gilbert & Barresi, 2016).

NCC kraniálního (hlavového) proudu migrují do anteriorní oblasti embrya a dávají vzniknout kraniofaciálnímu mezenchymu, který se následně diferencuje v kost, chrupavku a další pojivovou tkáň obličeje (Le Lièvre & Le Douarin, 1975). Tento typ buněk se nachází i ve faryngových obloucích a výchlipkách, kde vznikají buňky brzlíku, odontoblasty, zubní primordia, ale i kosti středního ucha a čelist (Gilbert & Barresi, 2016). Kraniální proud je proto nejrozsáhlejší a sahá od úrovně diencefala (mezimozku) až po páté somity.

Srdeční proud pochází z NC v rozsahu od ušních plakod k třetím somitům (Bookman et al., 1987). V této oblasti dochází k vývoji melanocytů, autonomních neuronů, chrupavek a další pojivové tkáně (3., 4., 6., faryngový oblouk), včetně svalově-pojivové tkáně stěn velkých tepen nebo k tvorbě přepážky oddělující aortu a plicnici (le Lièvre & le Douarin, 1975).

Migrace buněk NC v trupové oblasti zahrnuje dvě hlavní dráhy. Ventrolaterální dráha vede skrz anteriorní polovinu každého somitického sklerotomu. Buňky, které zde zůstanou, tvoří spinální ganglia se senzorickými neurony. Naopak ty, které pokračují dál na ventrální stranu, formují dřeň nadledvin, shluky nervů v okolí aorty a sympatická ganglia. Druhá migrační dráha postupuje dorzolaterálně a tím umožní prekurzorům melanocytů pohyb skrz škáru od hřbetní k břišní straně embrya (Harris & Erickson, 2007). Trupová NC nedokáže tvořit kosterní a chrupavčitou tkáň, při transplantaci do hlavové oblasti buňky migrují do místa určení, ale danou strukturu nevytvoří (H. Nakamura & Ayer-le Lievre, 1982).

Buňky NC z vagové (sahající od úrovně 1. až po 7. somity) a lumbosakrální (bederní a křížové) oblasti dávají vzniknout parasympatickým gangliím střeva. Pokud dojde k selhání migrace buněk pocházející z této oblasti, nejsou ve střevě přítomna střevní ganglia a chybí tedy peristaltický pohyb (le Douarin & Teillet, 1973).

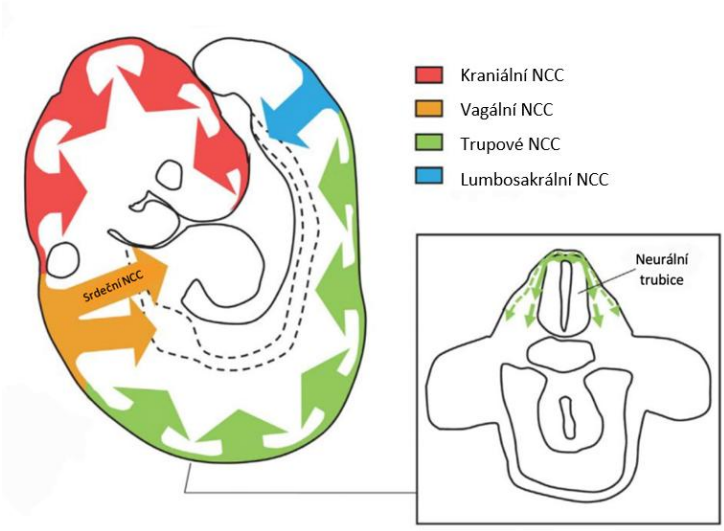

Obr. 3: *Schematický pohled z boku na myší embryo ukazující migraci NC buněk do kraniální, vagální a srdeční, trupové a lumbosakrální oblasti. Převzato a upraveno podle* (Pilon, 2021)

Z hlediska molekulární genetiky NC se stal důležitým Achaete-Scute (AS-C) komplex genů, který je nezbytný pro vznik a vývoj neuronálních prekurzorů buněk smyslových orgánů v periferním nervovém systému (PNS) drosophily melanogaster (Campuzano & Modolell, 1992). Homology těchto genů, jako je například protoonkogen tyrosinkinázy nazývaný c-Ret, byly nalezeny i u savců přímo v derivátech NC (le Douarin et al., 1993). Lidská varianta *RET-1* je exprimována v buňkách dřeně nadledvin, neuronech, sympatických gangliích a Schwannových buňkách. Mutace v genu *RET* je poté klíčová v patogenezi určitých neurokristopatií (T. Nakamura et al., 1994).

4. Neurokristopatie (NCP)

V roce 1974 byla Robertem Bolandem poprvé popsána skupina onemocnění, která měla sdílený původ v aberantním vývoji neurální lišty. Od té doby došlo k výraznému rozšíření počtu i rozmanitosti onemocnění v této klasifikaci. Tato skupina zahrnovala onemocnění jako jsou například medulární karcinom štítné žlázy, neuroblastom nebo Hirschsprungova choroba, ale i syndromy zvané MEN (*multiple endocrine neoplasia*), DiGeorgův syndrom nebo Waardenburgův syndrom (Bolande, 1974).

Bolande kromě prvního popisu vytvořil i klasifikaci, která NCP rozdělovala do 4 kategorií – tumory, tumorové syndromy, malformace a ostatní NCP. Novější klasifikace se zaměřuje na rozdělení podle stádia vývoje NC, které je ovlivněno během vzniku onemocnění. Některé NCP ale není možné zařadit pouze do jedné kategorie, jelikož u nich dochází ke značnému překrývání fáze vývoje, kdy vznikají. V článku Vega-Lopez et al., 2018 byla navržena nová klasifikační metoda, která NCP rozděluje podle podílu populace NC. Tuto metodu používám i v předložené práci.

4.1 NCP pocházející z kraniální NC

4.1.1 Treacher-Collinsův syndrom (TCS)

Treacher-Collinsův syndrom (TCS) též nazývaný mandibulofaciální dysostóza, je definován poruchami kraniofaciálního vývoje s autozomálně dominantní dědičností, především v oblasti prvního a druhého faryngového oblouku. Typickými projevy TCS je bilaterální hypoplazie lícních kostí a dolní čelisti, dolů skloněná palpebrální štěrbina, kolobom a snížený počet řas, mikrotie (malé ušní boltce), někdy spojené i se ztrátou sluchu. Stupeň závažnosti choroby se hodnotí podle celkového vzhledu obličejové struktury, intelekt pacientů nebývá postižen. Malformace postkraniálního skeletu nebo viscerální malformace též nebyly zaznamenány (M. J. Dixon, 1996; Vincent, Geneviève, Ostertag, Marlin, Collet, et al., 2016). Známky syndromu je možné pozorovat již v 5. až 8. týdnu vývoje embrya. Diagnóza může být stanovena již prenatálně pomocí ultrazvukového a genetického screeningu, kdy se provede molekulární analýza po odběru choriových klků (10.-12. týden gestace) nebo po aminocentéze (15.-18. týden gestace) (Kadakia et al., 2014). Výskyt této vzácné poruchy se odhaduje na 1 z 50 000 narozených dětí, z 60 % se jedná o *de novo* spontánní mutace, ve 40 % je mutace genu přítomna v rodině (Fan et al., 2019). První zmínky o TCS pochází již z roku 1843, kdy lékař Allen Thompson začal zkoumat deformované ušní boltce u několika svých pacientů. Jméno ale dostal až v roce 1900 podle britského oftalmologa Edwarda Treachera Collinse, který jako první popsal základní rysy syndromu. Rozsáhlejší charakteristiku choroby poté ještě vypracovali Franceschetti a Klein, kteří začali užívat termín mandibulofaciální dysostóza (M. J. Dixon, 1996; Thomson, 1846).

Do patogeneze TCS jsou zapojeny 4 geny: dominantní *TCOF1* a *POLR1D*, recesivní *POLR1C* a nově objevený dominantní *POLR1B*. Pro autozomálně dominantní formy TCS je hlavním kauzativním genem ale *TCOF1* (identifikovaný v roce 1996) (Group et al., 1996), který kóduje nukleolární fosfoprotein Treacle mající velký podíl na specifikaci NC v průběhu embryogeneze. Treacle je tvořen 3 doménami a je klíčový pro přežití a migraci NCC do kraniofaciální oblasti, kde dává vzniknout pojivové tkáni hlavy a krku a senzorickým gangliím hlavových nervů. Amino-terminální doména proteinu Treacle může hrát roli v dynamice mikrotubulů, rozchodu chromozomů v anafázi buněčného cyklu nebo buněčné migraci (J. Dixon et al., 2007; Liu et al., 2021). Treacle se účastní regulace transkripce genů ribozomální RNA, kdy interaguje s upstream vazebným faktorem a RNA polymerázou I. Haploinsuficience *TCOF1*, který se podílí na proliferaci a diferenciaci buněk NC v 1. a 2. faryngovém oblouku, zapříčiní nedostatečnou migraci NCC (Vincent et al., 2016) a má za následek deficit v biogenezi ribozomů, která tak nepokryje proliferační potřeby neuroepitelu. Nedostatečná biogeneze vede ke stabilizaci *P53*, to způsobí vysoký stupeň neuroepiteliální apoptózy a následnou ztrátu NCC (Trainor et al., 2009). *P53* je odvozen z genu *TRP53* a reaguje na buněčný stres zastavením cyklu v G1 fázi, udržuje tak rovnováhu mezi buněčným množením a apoptózou všech buněk těla (Kadakia et al., 2014).

Celková kranioskeletální hypoplazie tedy nastává v důsledku nízké proliferace NCC, tím odumírají neuroepiteliální progenitorní buňky a snižuje se počet NCC migrujících do vyvíjejícího se kraniofaciálního komplexu (J. Dixon et al., 2006; Trainor et al., 2009).

Terapie TCS je přizpůsobena specifickým potřebám pacienta a měl by ji provádět multidisciplinární tým se zkušenostmi s léčbou kraniofaciálních malformací, jehož součástí bývá genetik, plastický chirurg, chirurg hlavy a krku, otorinolaryngolog a další odborníci. Kostní rekonstrukce mohou zabránit šíření obličejové asymetrie a obecně předcházejí korekcím měkkých tkání. Pacienti podstupují i chirurgického zákroky na dýchacích cestách pro zlepšení respirační funkce nebo obnovení průchodnosti nosních dírek. Kraniofaciální rekonstrukce je ve většině případů nezbytná a zahrnuje opravy rozštěpu patra, rekonstrukce lícní a orbitální oblasti, rekonstrukce čelistí, ortognátní operace a rekonstrukce zevního nosu. Rekonstrukce zevního ucha bývá provedena po šesti letech věku a měla by předcházet rekonstrukci zevního zvukovodu nebo středního ucha (Katsanis & Jabs, 1993).

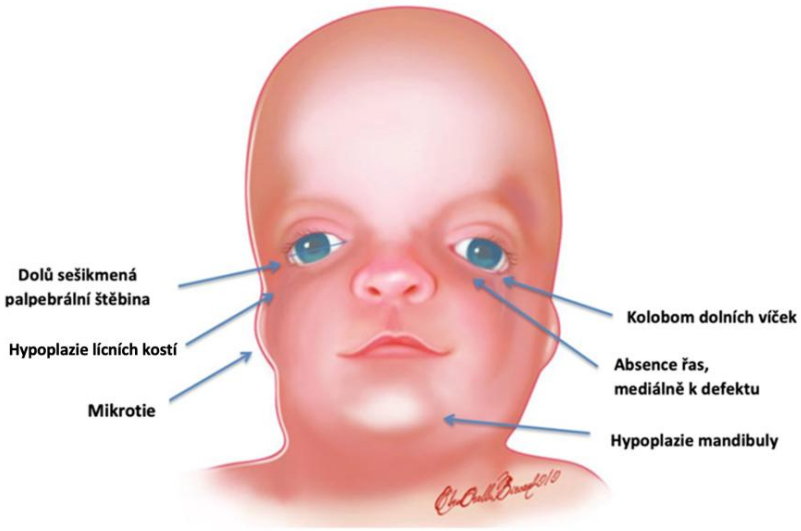

Obr. 4: *Kraniofaciálních malformace typické pro Treacher-Collinsův syndrom. Převzato a upraveno podle* (Treacher Collins Syndrom (TCS) | Život Se Syndromem)

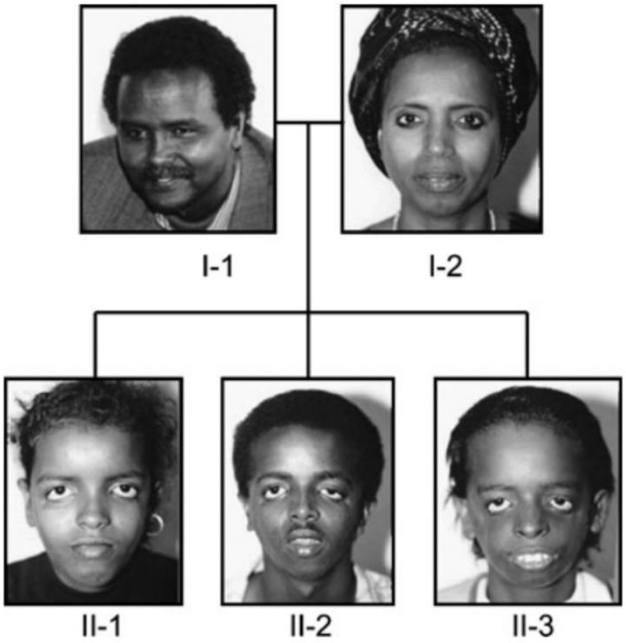

***Obr. 5**: Klinické příznaky TCS: intrafamiliární variabilita vnějšího projevu členů jedné rodiny. Matka **(I-2)** je postižena mírnou formou TCS, potomci **(II-1, II-2, II-3)** vykazují různé stupně vážnějšího postižení, otec **(I-1)** není ovlivněn. Převzato z* (J. Dixon et al., 2007)

4.2 NCP pocházející z trupové NC

4.2.1 Neuroblastom (NB)

Neuroblastom (NB) je častý neuroektodermální dětský nádor, který pochází z nediferencovaných buněk neurální lišty, jež jsou prekurzory sympatického nervového systému (sympatických ganglií, dřeně nadledvin a paraganglií) pocházejících z ventrolaterální NC. Původ NB tak vysvětluje primární ložiska v dřeni nadledvin, v oblasti sympatických ganglií umístěných paraspinálně od krku po pánev a příčinu vysoké hladiny katecholaminů v moči (kyselina vanilmandlová, homovanilová a dopamin). NB může rovněž obalovat velké krevní cévy břicha a obvykle se projeví metastázemi v kostní dřeni, lymfatických uzlinách nebo játrech, vzácně se neuroblastom může objevit i v plicích nebo mozku (Kushner, 2004; Newman et al., 2019). Obecně se jedná o nejčastější solidní zhoubný novotvar v kojeneckém věku, u jedinců mladších 18 měsíců je větší pravděpodobnost, že onemocnění samo ustoupí nebo že léčba bude úspěšná. U starších dětí se vyskytují agresivnější formy nádoru, které bývají odolnější vůči jakékoli terapii (Newman et al., 2019). NB může být součástí i jiných syndromů jako je neurofibromatóza nebo Hirschsprungova choroba (Bolande, 1990).

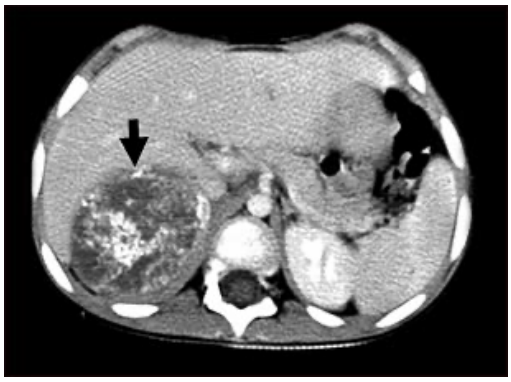

Obr. 6: *CT snímek zachycující neuroblastom v játrech. Převzato z* (Tomografía Computarizada de Neuroblastoma En El Hígado, 2022).

Neuroblastomy bývají klasifikovány do pěti různých stadií (stadium 1-4 a 4S) podle Mezinárodního systému stagingu neuroblastomů (*International Neuroblastoma Staging System*, INSS). Časná stadia 1 a 2 nemetastazují do skeletu, ani kostní dřeně a lze je léčit ozařováním a chemoterapeutiky. Pokročilejší stadia neuroblastomu 3 a 4 jsou vysoce metastazující a obvykle se postupem času stávají odolnými na chemoterapii a ozařování. Páté stádium (4S) při minimální léčbě podléhá samovolné regresi (M. Jiang et al., 2011).

Více než 90 % z diagnostikovaných případů ročně připadá na děti ve věku do 5 let, s nejčastějším výskytem mezi 2 a 3 rokem života. V tomto období jsou NB vysoce maligní a metastazují do lebky, kostní dřeně i jater a bývají odolné vůči chemoterapii (stadium 3 a 4). Mají téměř diploidní obsah DNA, deleci prvního chromozomu, amplifikaci *MYCN* a nízkou expresi protoonkogenu kódujícího nervový růstový faktor (*nerve growth factor*, NGF) na nádorových buňkách. Naopak NB přítomné již při narození nebo se objevující v průběhu 1. roka života, jsou relativně benigní a mají tendenci se diferencovat v ganglioneurom. Tato infantilní forma má hyperdiploidní obsah DNA, hojně exprimuje c-TRK protoonkogen, ale postrádá deleci prvního chromozomu a *MYCN* amplifikaci (Carlsen et al., 1986; Evans et al., 1987; M. Jiang et al., 2011; Shimada et al., 1984).

MYCN protoonkogen, kódující MYCN protoonkogenový protein, hraje hlavní roli v tumorogenezi NB a definuje agresivní podskupinu tumorů. Transgenní myší modely potvrzují, že deregulace exprese *Mycn* cílená na buňky neurální lišty je dostatečná pro vznik nádoru s vysokou penetrancí (Weiss et al., 1997). MYCN aktivuje i potlačuje mRNA, miRNA a lncRNA prostřednictvím přímé vazby na DNA nebo nepřímou interakcí protein-protein. Pokud se embryo vyvíjí normálně, je exprimován ve ventrolaterálních NCC, které se poté stanou sympatickými ganglii. *ALK* (anaplastická lymfomová kaskáda) je podstatným regulátorem funkce kmenových buněk, včetně jejich samoobnovy (Louis, Shohet, and Org 2015). Nejnovější údaje z experimentů na myších modelech potvrzují, že ALK a MYCN spolupracují na podpoře nádorového bujení (Schulte et al., 2013).

Síť transkripčních faktorů zahrnující PHOX2A a PHOX2B (*paired like homeobox 2A/2B*) řídí diferenciaci prekurzorů NC, kde PHOX2B je klíčový pro počátek diferenciace buněk autonomních neuronů. Jeho nadměrnou expresí může dojít k inhibici proliferace progenitorů motoneuronů CNS, což potvrzuje, že PHOX2B je důležitým článkem mezi proliferací a diferenciací sympatických neuronů a hraje roli supresoru nádorů (Reiff et al., 2011). Mutace *PHOX2B* blokují diferenciaci buněk neuroblastomu tak, že dochází k narušením regulace transportu vápníku. Vazba proteinu HPCAL1, neuronálního vápníkového senzoru (*neuronal calcium senzor*, NCS), s PHOX2B je podstatná pro jaderný transport NCS a pro zajištění účinků PHOX2B při diferenciaci sympatických neuronů (W. Wang et al., 2014).

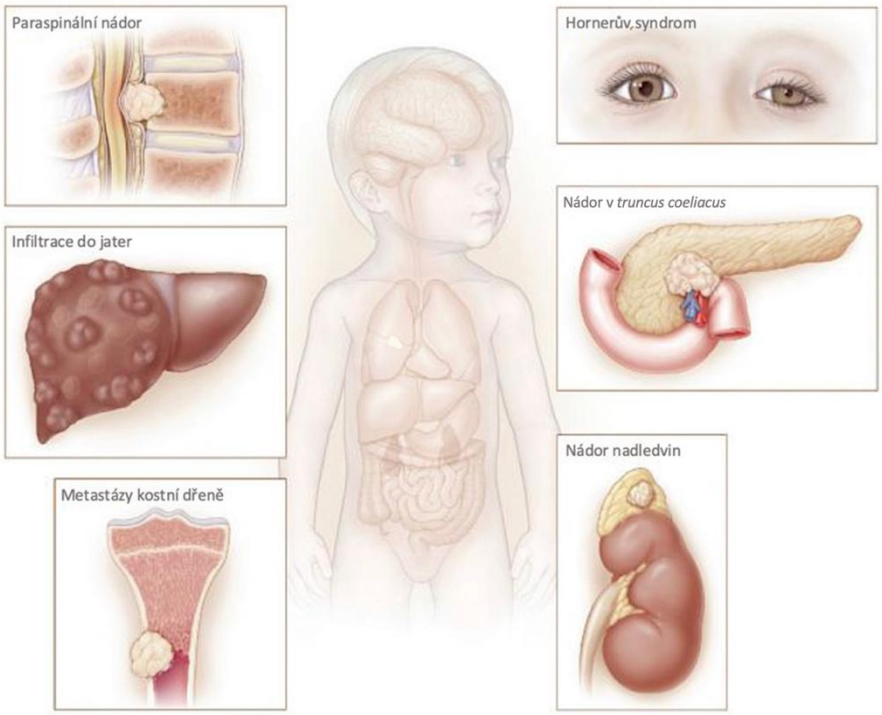

Obr. 7: *Neuroblastom v různých tkáních. Převzato a upraveno podle* (Maris, 2010)

4.3 NCP pocházející z kraniální a srdeční NC

4.3.1 DiGeorgeův syndrom (DGS)

DiGeorgův syndrom je vývojová vada třetí a čtvrté faryngové výchlipky, která je charakterizována aplazií (nevyvinutím) nebo hypoplazií (neúplným vyvinutím) thymu a příštítných tělísek (Lammer et al., 1986), kontraktilními abnormalitami srdce a kraniofaciálním dysmorfizmem. Aplazie thymu vede k omezení produkce T buněk, a naopak deficit příštítných tělísek k hypokalcémii (Bolande, 1997). Srdeční malformace vyskytující se ve spojení s DGS, jako jsou interrupce aortálního oblouku, perzistující *truncus arteriosus*, Fallotova tetralogie, defekt komorového septa nebo pravý oblouk aorty (Van Mierop & Kutsche, 1986), lze většinou identifikovat již prenatálně, což vede

k dřívější diagnóze DGS (McDonald-McGinn & Sullivan, 2011). Tyto srdeční abnormality a kraniofaciální změny jsou důsledkem narušení vývoje ektomezenchymálních buněk pocházejících z NC (Bolande, 1997). Společného výskytu aplazie thymu, hypoplastických příštítných tělísek a srdečních vad si poprvé všiml v roce 1965 lékař Angelo DiGeorge. V literatuře se ale první zmínky o DGS objevily již dříve (Sullivan, 2019). V současnosti se incidence DGS odhaduje na 1 ze 4000 živě narozených dětí, mnoho pacientů trpí středně těžkou imunodeficiencí a většina má srdeční poruchu (McDonald-McGinn & Sullivan, 2011).

Hlavní příčinou DGS, též nazývaného jako velokardiofaciální syndrom (VCFS), jsou mikrodelece na chromozomu 22 (22q11.2), zahrnující gen *TBX1* (Driscoll et al., 1992). U DGS tak dochází k narušení vývoje faryngového aparátu a struktur klíčových pro vznik a vývoj endokrinních žláz, srdeční tkáně a kraniofaciální tkáně (Wurdak et al., 2006).

Na vzniku, vývoji a patterning-u faryngového aparátu se podílejí nejrůznější buněčné typy odvozené ze všech vrstev zárodečného terčíku (Graham, 2003). Savčí faryngový aparát se skládá z 5 oblouků (číslovaných od 1 po 6, přičemž 5. oblouk je považován za rudimentární), které se mezi 2. a 7. gestačním týdnem začínají objevovat ve stěně hltanu. Faryngové štěrbiny jsou vystlané povrchovým ektodermem a vzájemně jsou od sebe oddělené faryngovými oblouky, naopak uvnitř se nachází entodermem vystlané faryngové výchlipky (Wurdak et al., 2006). Z třetí výchlipky vzniká thymus a dolní příštítná tělíska, z čtvrté výchlipy pak horní příštítná tělíska (Ivins et al., 2005).

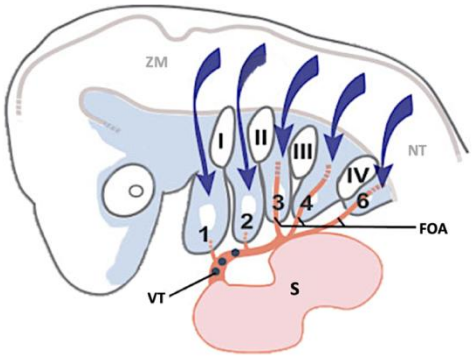

Obr. 8: *Schéma vývoje faryngového aparátu: tmavě modré šipky – migrující buňky NC, které postupně osidlují stěnu hltanu (světle modré pole), VT – výtokový trakt; Aparát se skládá z 1.-6. faryngového oblouku s mezodermálními jádry, I.-IV. faryngové výchlipky a aortálních oblouků (FOA, z anglického pharyngeal arch arteries, PAA). Převzato a upraveno podle* (Wurdak et al., 2006).

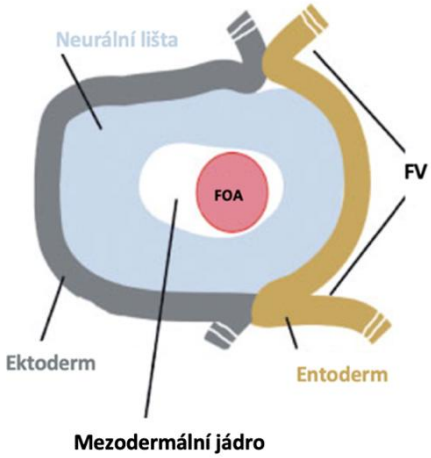

Obr. 9: *Sagitální pohled na faryngový oblouk: FOA – aortální oblouk, FV – faryngové výchlipky. Převzato a upraveno podle* (Wurdak et al., 2006).

Gen *TBX1*, jehož delece vede k DGS, je exprimován v entodermu třetí faryngové výchlipky a v přilehlém hlavovém mezenchymu. Je nezbytný pro segmentaci, vznik a růst faryngových struktur (Lindsay, 2001), dále pro vývoj a septaci srdečního výtokového traktu (oddělení tělního a plicního toku) a vývoj brzlíku. Inaktivace *TBX1* způsobí časný patterning, hypoplazii nebo aplazii oblouků, spolu s poruchou vzniku 2. a 4. faryngové výchlipky (Vitelli et al., 2002). V hlavovém mezenchymu je aktivován příbuznými proteiny rodiny FOX („forkhead" transkripční faktor), konkrétně FOXC1 a FOXC2, expresi ve faryngovém entodermu má pod kontrolou FOXA2 (Yamagishi et al., 2003).

Vliv na migraci NC má ale i kyselina retinová nebo členové rodiny FGF (*fibroblast growth factor*), kteří řídí proliferaci, migraci, diferenciaci a přežití buněk (Kelly et al., 2004). Signalizace FGF začíná u *FOX* genů, které indukují expresi *TBX1*, ten poté řídí FGF8 a FGF10 a ty jsou důležité pro přežití, migraci a proliferaci NCC (Ilagan et al., 2006).

Terapie DGS je symptomatická. Imunodeficience u novorozenců vyžaduje sociální izolaci, léčbu intravenózním podáváním IgG, antibiotickou profylaxi a transplantaci brzlíku nebo hematopoetických buněk. Srdeční anomálie se mohou projevit již před nebo krátce po narození jako život ohrožující a mohou vést až k zavedení kardiopulmonálního bypassu. Děti s rozštěpy patra vyžadují vyšetření odborníky – otolaryngologem a plastickým chirurgem, opravou rozštěpu lze vylepšit schopnost příjmu potravy i mluvení. Hypokalcémie je léčena suplementací vápníku a vitaminu D (Lackey & Muzio, 2022).

4.3.2 CHARGE syndrom

CHARGE (zkráceně z anglického „*Coloboma, Heart defects, Atresia of the choanae, Retarded growth and development, Genital and urinary abnormality, Ear abnormality*") (Sperry et al., 2014) syndrom je autozomálně dominantní vrozená anomálie vyznačující se vrozenými srdečními vadami, ztrátou zraku, kolobomy, dysfunkcí hlavových nervů, abnormalitami vnějšího a vnitřního ucha spojenými se ztrátou sluchu, rozštěpy patra, malformacemi kraniofaciálních struktur, retardací růstu či vývoje (Moccia et al., 2018).

Za syndromem u většiny postižených jedinců stojí heterozygotní varianty *CHD7* (*chromodomain helicase DNA binding protein 7*), který kóduje adenosintrifosfát dependentní chromodoménový protein vázající DNA helikasu (Moccia et al., 2018). Patogenezi CHARGE syndromu v roce 2004 objasnili Vissers et al., když pomocí sekvenování odhalili mutace *CHD7* u přibližně 60 % zkoumaných postižených jedinců. Další studie už jen potvrdili, že se opravdu jedná o hlavní příčinu CHARGE syndromu. Incidence CHARGE syndromu se odhaduje na 1 z 10 000 novorozenců na celém světě, u většiny postižených se objevuje *de novo* mutace, rodinná anamnéza se vyskytuje pouze vzácně (Vissers et al., 2004; Vuorela et al., 2007).

Gen *CHD7*, který kóduje chromodoménový helikázový DNA vazebný protein 7, má podstatnou roli v embryonálním vývoji a regulaci transkripce, apoptózy a buněčného cyklu (Lalani et al., 2006). *CHD7* představuje chromatinový remodelační faktor (*chromatin remodeling factor*, CRF), který plní během buněčného cyklu několik základních funkcí v průběhu remodelace chromatinu závislé na ATP, jako je odstranění nukleozómů z promotorů a udržování heterochromatinu (Wong et al., 2015). Během embryonálního vývoje je *CHD7* je klíčový pro správné uspořádání kraniofaciální chrupavky a struktury průdušnice odvozených od NC nejen v lidském embryu, ale i u myši, kuřete nebo zebřičky (Vega-Lopez et al., 2018).

CHARGE syndrom bývá též považován za ribozomopatii, jelikož *CHD7* hraje roli v biogenezi ribozomů, kdy se váže na rDNA a zesiluje expresi rRNA (Van Nostrand & Attardi, 2014; Zentner et al., 2010).

V případě CHARGE syndromu existuje široká škála podpůrných a korekčních terapií, které zahrnují chirurgické opravy srdečních vad, jícnových a střevních malformací, operace brániční kýly, korekční operace končetin, skoliózy a odchlípené sítnice (van Ravenswaaij-Arts & Martin, 2017).

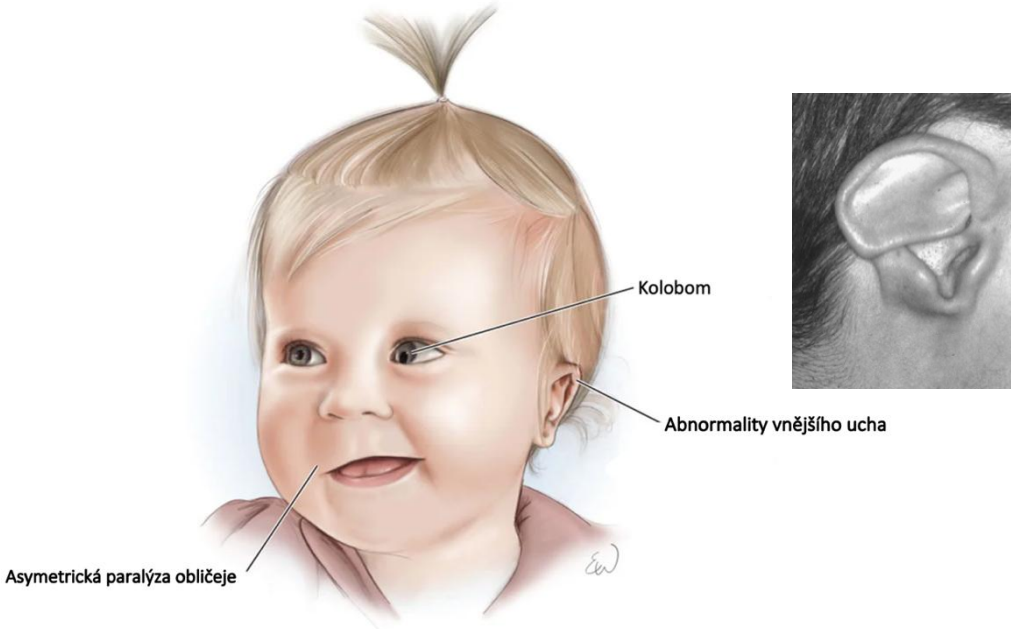

Obr. 10 a 11: *Příklady vnějších projevů CHARGE syndromu s detailem na abnormalitu ucha. Převzato a upraveno podle* (*CHARGE Syndrome*, 2022; Sanlaville & Verloes, 2007)

4.3.3 Mnohočetná endokrinní neoplazie (MEN)

Mnohočetná endokrinní neoplazie (*multiple endocrinne neoplasia*, MEN) patří mezi autozomálně dominantní dědičné choroby. Je charakterizována hyperplazií nebo neoplazií, které se vyvíjí v několika endokrinních žlázách současně. Rozlišují se 2 hlavní typy, a to MEN1 a MEN2 (dále

se dělící na 2A a 2B) (Conte-Devolx, 2010). Obě varianty MEN mají nízkou prevalenci, ale představují vysoké riziko vzniku nádorů v raném věku s významnou morbiditou a úmrtností (Nelson Wohllk & René Diaz, 2013).

MEN1, na rozdíl od MEN2, není původem z neurální lišty, tudíž se neřadí přímo mezi neurokristopatie. Typickým prvním projevem MEN1 je hyperparatyreóza (nejčastěji adenom jednoho z příštítných tělísek a zvýšená produkce parathormonu), která se objevuje u více jak 87 % pacientů, dále se objevují endokrinní tumory pankreatu, adenomy hypofýzy a adrenokortikální tumory. Tento typ neoplazie je způsobený mutací v genu *MEN1* (chr. 11q13), který kóduje tumorsupresorový jaderný protein menin, jenž hraje také důležitou roli při udržování stability DNA a regulaci genové exprese. Menin interaguje a tvoří komplexy s mnoha proteiny, čímž hraje roli v signálních drahách a v procesech, které tyto proteiny regulují. Mezi tyto proteiny patří transkripční faktory vázající DNA (*JunD proto-oncogene*, JUND), proteiny opravující DNA (*replication Protein A2*, RPA2), transkripční a elongační faktory, mediátory signálů v cytoplazmě (*AKT Serine/Threonine Kinase 1,* AKT1), proteiny a komplexy modifikující chromatin a cytoplazmatické proteiny důležité pro cytoskelet, adhezi, motilitu a buněčné dělení (*glial fibrillary acidic protein*, GFAP). Prostřednictvím těchto interakci menin působí jako transkripční regulátor – aktivátor nebo represor transkripce (Agarwal, 2013). Prevalence MEN1 se odhaduje na 2 až 3 případy na 100 000 obyvatel (Conte-Devolx, 2010; Nelson Wohllk & René Diaz, 2013).

MEN2 se projevuje u všech postižených pacientů medulárním karcinomem štítné žlázy (*medullary thyroid carcinoma*, MTC). Dle kombinace projevů se rozlišují 3 podtypy MEN2. 1) pouze samostatný izolovaný familiární MTC, 2) MEN2A, charakterizován MTC v kombinaci s feochromocytomem a hyperparatyreózou, 3) MEN2B, který zahrnuje navíc k MTC a feochromocytomu ještě slizniční neuromy. Prevalence MEN2 se odhaduje na 1 z 35 000 jedinců (Conte-Devolx, 2010). MEN2B se vyskytuje vzácněji než MEN2A. MTC je ve všech případech spojen s feochromocytomem a projevuje se ganglioneuromatózou postihující trávicí trakt, a slizničními neuromy jež jsou nejvíce viditelné na rtech a jazyku (Nelson Wohllk & René Diaz, 2013).

Onemocnění je způsobeno mutacemi protoonkogenu *RET*, umístěného na chromozómu 10q11.21. Tento gen kóduje membránový receptor typu tyrozinkinázy a jeho mutace jsou zodpovědné za všechny 3 dědičné podtypy MEN2: v 80 % způsobuje typ MEN2A, s 5% pravděpodobností vzniká MEN2B a v 15 % dochází pouze k familiární formě MTC (Nelson Wohllk & René Diaz, 2013).

Definitivní léčbou nádorů příštítných tělísek je chirurgická resekce. U karcinoidních nádorů se také doporučuje chirurgická resekce, a pokud jsou neresekovatelné, lze použít radioterapii nebo chemoterapii. Karcinoidní nádory kůry nadledvin by měly být odstraněny, pokud jsou větší než 4 cm (kvůli souvisejícímu riziku vzniku malignity), mají atypické nebo podezřelé radiologické rysy nebo vykazují významný a rychlý růst (McDonnell et al. 2019).

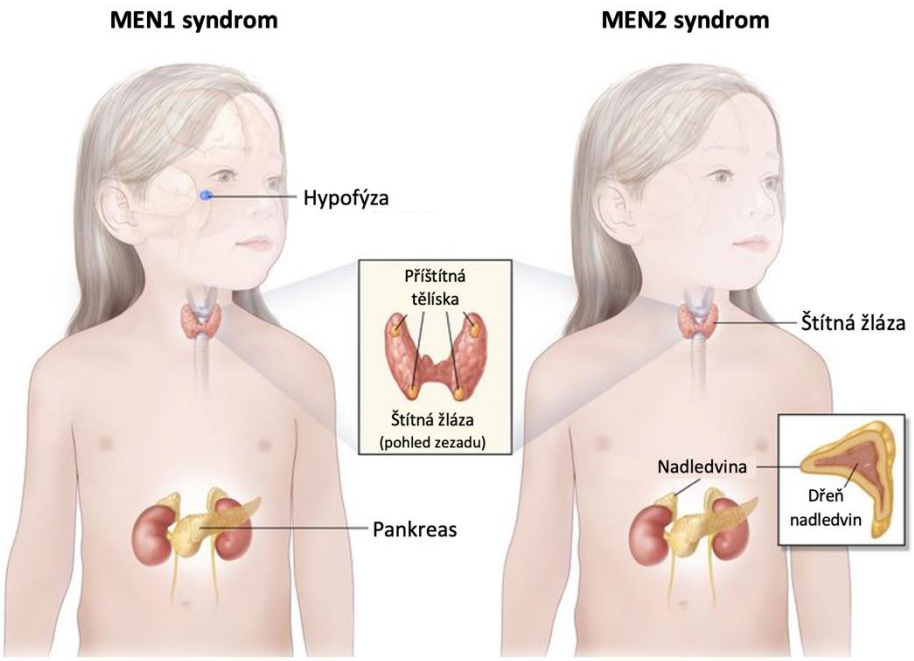

Obr. 12: *Srovnání variant MEN1 a MEN2: MEN1 obvykle způsobuje nádory hypofýzy, příštítných tělísek nebo slinivky břišní, MEN2 je příčinou nádorů štítné žlázy, příštítných tělísek nebo nadledvin. Převzato a upraveno podle* (Childhood Multiple Endocrine Neoplasia (MEN) Syndromes Treatment (PDQ®) –Patient Version, 2021).

4.3.4 Waardenburgův syndrom (WS)

Waardenburgův syndrom (WS) bývá řazen ke skupině syndromů postihující ektomezenchymální struktury embrya, které mají klíčovou roli pro vývoj hlavy, krku, brzlíku i srdce. WS je odvozený z poruchy vývoje kraniální neurální lišty, zahrnuje tedy především kraniofaciální abnormality.

WS patří k dědičným autozomálně dominantním onemocněním, vznikajícím v důsledku narušení vývoje kraniální NC (Bolande, 1997). Toto onemocnění bylo pojmenováno po holandském oftalmologovi, který jako první v roce 1951 popsal souvislost mezi hluchotou, depigmentací a dysmorfií v oblasti obličeje (Pingault et al., 2010). Existují 4 podtypy WS, rozdělené podle typických vnějších příznaků. U WS prvního podtypu (WS1) mají pacienti znak *dystopia canthorum* (zvětšení vzdálenosti mezi vnitřními koutky očních víček), spojené obočí, různý stupeň hluchoty (jednostranná nebo oboustranná), skvrnitou hyperpigmentaci (postihující oblast končetin, břicha a hrudníku), mívají bílý pramen vlasů nad čelem a heterochromii duhovky (různobarevnost očí) nebo zářivě modré oči (Bolande, 1997) . Je způsoben mutací v genu *PAX3* (Read & Newton, 1997). Druhý podtyp (WS2) má stejné projevy jako WS1, chybí ale znak *dystopia canthorum* (Baldwin et al., 1995). WS2 způsoben mutací v genu *MITF* (Amiel et al., 1998). Třetí podtyp (WS3) je vzácný, pacienti kromě znaků zmíněných výše trpí například i mikrocefalií, mentálním postižením nebo kosterními malformacemi (Bolande, 1997).

Čtvrtý podtyp (WS4) je již propojení více poruch přes endotelinovou dráhu a bývá způsoben mutací v genu kódujícím EDN3 nebo jeden z jeho receptorů (EDNRB), mutace bývá i v genu *SOX10* (Pingault et al., 1998). U WS4 se k vrozené hluchotě a depigmentaci může přidat i střevní aganglionóza (tj. Hirschsprungova choroba) (Shah et al., 1981). Nejčastějšími podtypy jsou WS1 a WS2, kde hlavním znakem je senzorineurální ztráta sluchu, kterou trpí až 90 % pacientů (Newton, 1990), a znak dys*topia canthorum* s 99% výskytem u postižených (Read & Newton, 1997). Za většinu projevů WS1 může heterozygotní *de novo* mutace nebo dominantně děděná mutace. Mutace homozygota nebo složeného heterozygota již způsobují vážnější defekty horních končetin, rozšíření oblasti depigmentace a někdy jsou smrtelné (Wollnik et al., 2003). Syndrom postihuje 1 ze 42 000 lidí (Read & Newton, 1997).

V roce 1998 byla provedena studie (Pingault et al., 1998) na myším modelu, která identifikovala další gen hrající roli u WS4. Jednalo se o gen *SOX10*, jehož mutace je zodpovědná za rozšířený syndrom PCWH (Periferní demyelinizační neuropatie, Centrální demyelinizační leukodystrofie, Waardenburgův syndrom, Hirschsprungova choroba), zahrnující navíc abnormality v periferním a centrálním nervovém systému (Inoue et al., 2004), jelikož *SOX10* je nezbytný pro diferenciaci gliových buněk periferního nervového systému (PNS) a pro terminální diferenciaci oligodendrocytů (Hong & Saint-Jeannet, 2005; Paratore et al., 2002). Exprese *SOX10* je udržována ve většině migrujících NCC a podílí se na udržování multipotence kmenových buněk NC (Kelsh, 2006).

Gen *PAX3* (*paired box gene 3*) má zásadní podíl na udržování pluripotence embryonálních kmenových buněk, na regulaci proliferace, migrace, odolnosti vůči apoptóze a na inhibici terminální diferenciace myogenních progenitorů. Účastní se vývoje vnitřního ucha, somitů, kosterních svalů, linií buněk odvozených z neurální lišty (včetně srdeční tkáně), melanocytů, enterických neuronů i obecně centrálního nervového systému (CNS) (Kubic et al., 2008; Q. Wang et al., 2008). Aktivuje nebo naopak potlačuje expresi markerů vývoje melanocytů (*MITE, TRP1*). Má pod kontrolou i regulátory c-RET, TGF beta 2 a WNT1 nebo transkripční faktory, exprimované ve svalech, jako MYOD a MYF-5 (shrnuto v Pingault et al., 2010).

MITF (*melanocyte inducing transcription factor*) je důležitý pro vývoj melanocytů, především pro jejich přežití, reguluje jejich diferenciaci a transkripci několika genů pro ně specifických (včetně tyrosinázy a jejích příbuzných proteinů) (Yasumoto et al., 1994). Gen *MITF* je propojený s transkripčními faktory PAX3 a SOX10, které spouští jeho expresi (Bondurand et al., 2000).

Endotelin 3 (EDN3) a jeho receptor (EDNRB) jsou exprimovány v dorzální NT a poté v buňkách neurální lišty během migrace na dorzo-ventrální i dorzo-laterální migrační dráze (Parichy et al., 2000), ani jeden z nich se však neúčastní jejich determinace nebo proliferace před migrací (Nagy & Goldstein, 2006).

SNAI2 pochází z rodiny SNAIL, jejíž TF jsou nejznámější pro indukci epitelo-mezenchymálního přechodu (Cobaleda et al., 2007). Tento TF bývá exprimován v migrujících NCC (nezbytný pro migraci melanoblastů, ale ne pro vznik NC), v proliferujících chondrocytech, kraniofaciálním mezenchymu, endokardu srdce a v mezenchymu plic, ledvin i střev (R. Jiang et al., 1998).

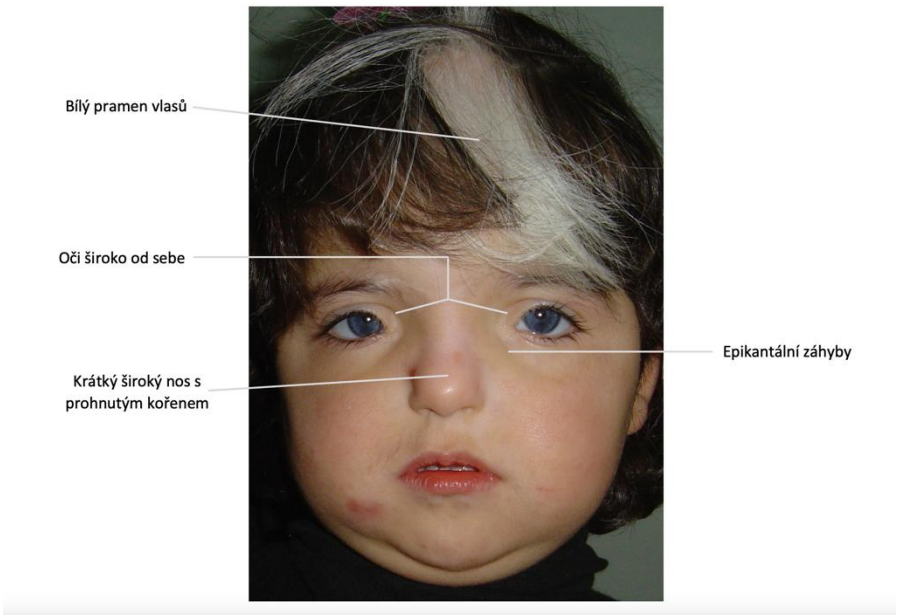

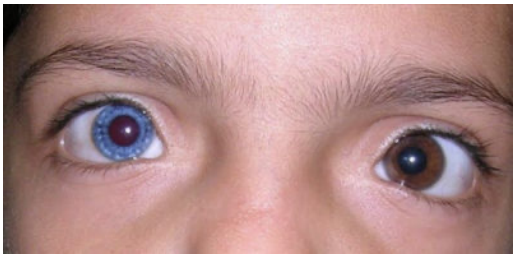

Obr. 13, 14 a 15: *Vnější projevy Waardenburgova syndromu: dysmorfie v oblasti obličeje, depigmentace kůže a hetechromie duhovky. Převzato a upraveno podle* (Karaman & Aliagaoglu, 2003; Waardenburg Syndrome)

4.3.5 Pigmentové vady – piebaldismus (PB)

Piebaldismus (PB) je vzácná dědičná autozomálně dominantní porucha ovlivňující migraci a vývoj melanocytů. Pro PB je charakteristická polióza, která narušuje pigmentaci přední části kštice

(nejčastěji má tato polióza trojúhelníkový tvar) a vrozená leukoderma, postihující bílými skvrnami obličej, trup a končetiny, především předloktí (Kerkeni et al., 2015).

Barva kůže je určena stupňovitým procesem. V prvním kroku melanoblasty (prekurzorové buňky melanocytů) migrují do kůže embrya, kde dochází k jejich množení a přežívání v bazální vrstvě epidermis. V melanocytech se vytváří melanosomy, které produkují melaninová granula. Melanosomy se následně přemisťují do periferní oblasti (pseudopodií) melanocytů a dochází k jejich transferu do keratinocytů, respektivě k translokaci granulí do supranukleární oblasti keratinocytů (Oiso & Kawada, 2012).

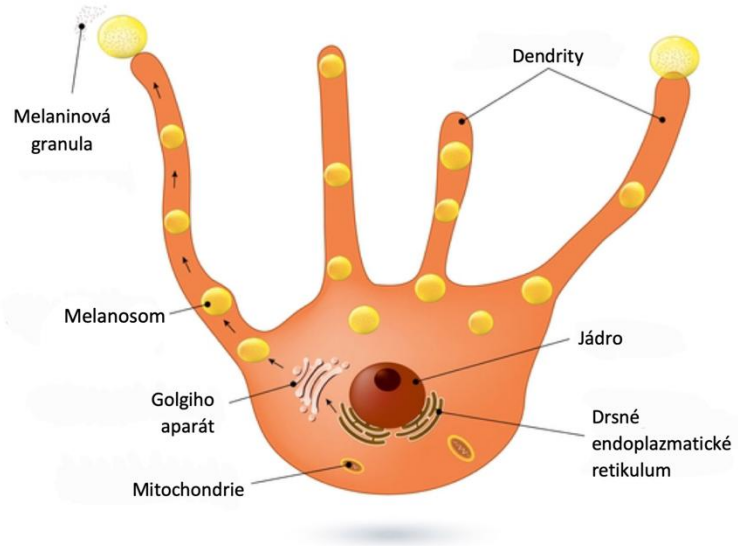

Obr. 16: *Stavba melanocytu. Převzato a upraveno podle* (Piebaldism)

Nejčastější příčinou PB je mutace v protoonkogenu *KIT* (chromozom 4q12), byly však identifikovány i další mutace např. v genu *SNAI2* na chromozomu 8q11, který funguje jako represor transkripce KIT nebo E-kadherinu (důležitého pro udržení homeostázy melanoblastů) (Sánchez-Martín et al., 2003) .

Mutace v genu *KIT* byla poprvé popsána Giebelem a Spritzem v roce 1991 (Giebel & Spritz, 1991). Tento gen kóduje transmembránový receptor pro KIT ligand, který je známý jako faktor kmenových buněk (*stem cell factor,* SCF) (Kerkeni et al., 2015). Během embryogeneze je ligand KIT produkovaný v dorzálním dermatomyotomu a váže se na receptor na melanoblastech a melanocytech, což umožňuje přežití a migraci podél daného dermatomyotomu (Aoki et al., 2015). Mutace genu *KIT* je tedy zodpovědná za abnormální migraci melanocytů z okolí NT vedoucí k leukodermii, kdy v oblasti bílé skvrny (depigmentace) zcela chybí melanocyty (Kerkeni et al., 2015) .

Těžké formy piebaldismu jsou způsobené mutacemi v cytoplazmatické oblasti KIT receptoru. Když dojde k navázání SCF na KIT, zahájí se dimerizace KIT, kterou následuje fosforylační kaskáda aktivující transkripční faktory. Tyto transkripční faktory řídí apoptózu a regulují buněčné množení

pomocí signálních kaskád jako je PI3K/Akt (*phosphoinositide-3-kinase/protein kinase B*) nebo MAPK (*mitogen-activated protein kinases*). Obě signální dráhy hrají důležitou roli při regulaci migrace melanocytů z okolí NT do bazální vrstvy epidermis nebo vlasových folikulů, proliferaci melanocytů, přežití melanocytů a melanogenezi (Kerkeni et al., 2015). Loss-of-function mutace v genu *KIT* způsobí piebaldismus, naopak overexprese genu KIT indukuje mastocytózu, leukémii z žírných buněk a vznik gastrointestinálních stromálních tumorů (Oiso et al., 2013).

Možnosti léčby PB jsou poměrně široké, pacienti podstupují různé kosmetické úpravy (barvení vlasů, aplikace kortikosteroidních krémů a mastí), transplantaci kůže, nebo využívají na skvrny různé maskovací techniky (Oiso et al., 2013).

Obr. 17, 18: *Polióza trojúhelníkovitého tvaru a vrozená leukoderma na končetinách jsou typickými projevy piebaldismu. Převzato z* („Piebaldism", 2021)

4.4 NCP pocházející z kraniální a trupové NC

4.4.1 Neurofibromatóza (NF)

Neurofibromatóza (NF) je autozomálně dominantní onemocnění, vyskytující se ve dvou formách – periferní a vzácná centrální. Periferní forma je též známá jako Von Recklinghausenova choroba nebo neurofibromátoza typu 1 (NF1). Centrální forma, neurofibromatóza typu 2 (NF2), je vzácná a je charakteristická vestibulárními schwannomy, periferními neurofibromy nebo astrocytomy a ependymomy v mozku (Bolande, 1997).

NF1 s prevalencí přibližně 1 z 3000 dospělých je multisystémové genetické onemocnění a jedná se o jednu z nejčastějších fakomatóz zahrnující struktury, které vychází z kůže a centrální nebo periferní nervové soustavy. Na kůži se obvykle vytváří mnohočetné kožní neurofibromy, pigmentová ložiska (známé jako cafe-au-lait skvrny), dále jsou postiženy nervy, kosti a svaly, ale například i oči, kde se tvoří gliomy zrakového nervu nebo hamartomy duhovky (Desmond et al., 2022).

NF může způsobit i vaskulární komplikace, tj. vaskulopatie, mezi které patří koarktace břišní aorty, aneurysmata viscerálních a renálních tepen a arteriovenózní malformace (Oderich et al., 2007). Pacienti ale trpí i poruchami učení, pozornosti, a mohou mít kognitivní deficit, který negativně ovlivňuje jejich kvalitu života (Castricum et al., 2022). Neurofibromy se mohou vyskytovat již po narození, častěji se však objeví ve větším množství i velikosti až během dospívání (Bolande, 1997).

NF1 je způsobena zárodečnými mutacemi v genu *NF1*. Ten kóduje cytoplazmatický protein neurofibromin, který funguje jako GAP (*GTPase activating protein*) a jako negativní regulátor malých G proteinů (RAS) (Ballester et al., 1990; Xu et al., 1990). *NF1* je tumor supresorový gen, jehož mutace způsobuje poruchy ve vývoji dřeně nadledvin, astrocytů a myeloidních buněk (Ratner & Miller, 2015), poruchu signální transdukční dráhy (regulace aktivity Ras, přinášející mitogenní signály do jádra) která se prolíná s diferenciací NCC a způsobuje proliferativní reakce prekurzorů Schwannových buněk a melanocytů (cafe-au-lait, depigmentované skvrny) (Bolande, 1997).

NF2 je způsobené zárodečnými mutacemi v genu *NF2*, jehož produkt, nazývaný merlin (*moesin-ezrin-radixin like tumor suppressor*), je tumor supresorový protein. Mutace a inaktivace *NF2* způsobují predispozici ke vzniku nádorů nervového systému, zejména vestibulárních schwannomů, meningeomů a ependymomů (Shimizu et al., 2002).

Cafe-au-lait skvrny a neurofibromy jsou benigní a obvykle nevyžadují léčbu. Plexiformní neurofibromy mají ale maligní potenciál a je zde až 13% riziko, že se vyvinou v maligní nádory pochvy periferních nervů. Chirurgická resekce neurofibromů může být provedena u symptomatických ložisek, ale může dojít k recidivě nádorových ložisek. Je doporučeno sledování neurologem nebo oftalmologem, kvůli výskytu nových vyvíjejících se nádorů nebo optických gliomů. Je i důležité sledovat děti z hlediska problémů s učením a chováním. Chirurgická léčba se provádí, pokud vlivem nádoru dochází ke kompresi mozkového kmene. Terapií lze také zabránit ztrátě sluchu (Le & Bedocs, 2022).

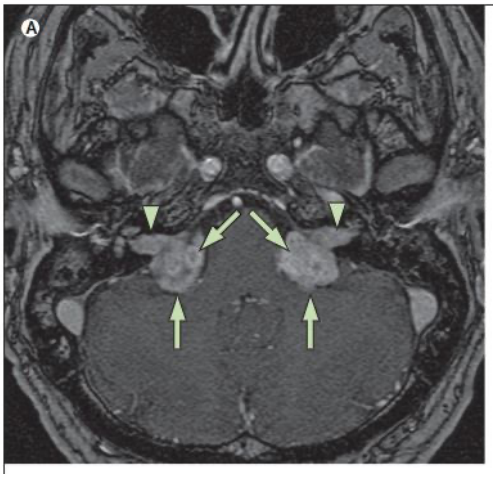

Obr. 19: *Snímek z magnetické rezonance mozku, kde šipky ukazují na bilaterální vestibulární schwannomy a rozšíření intrakanalikulárních nádorů až k vnitřnímu uchu Převzato od* (Asthagiri et al., 2009).

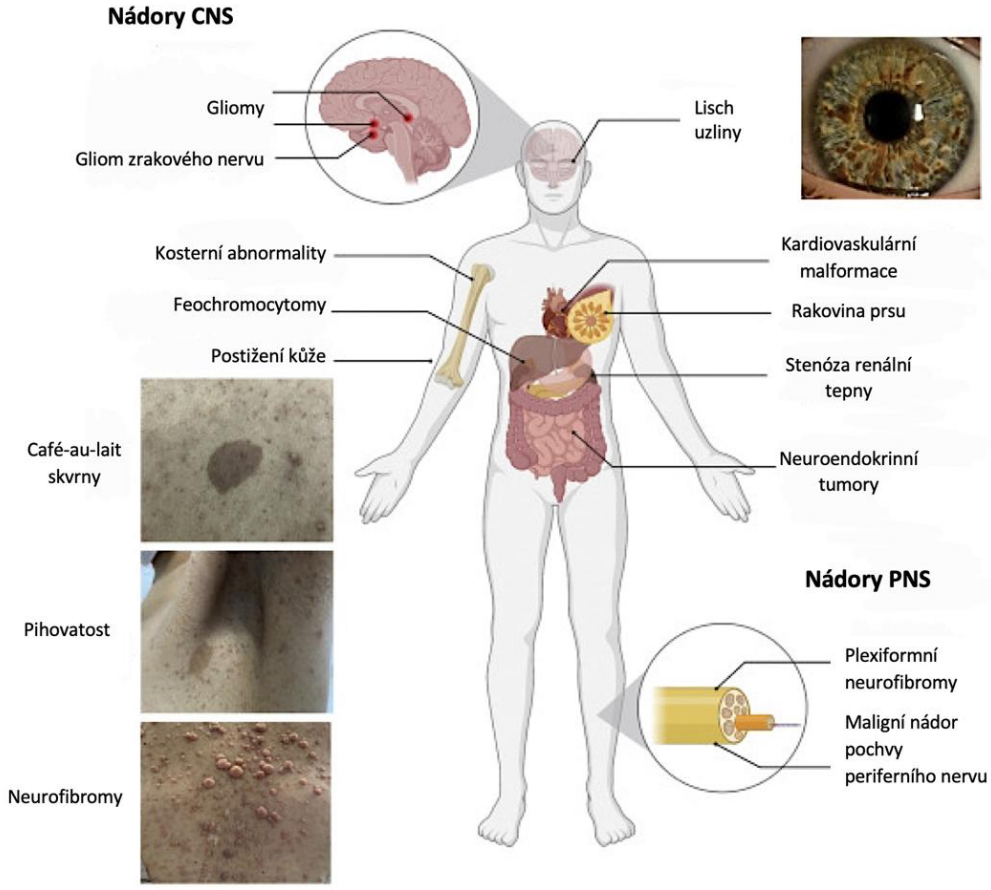

Obr. 20: *Systémové projevy u jedinců s neurofibromatózou typu I. Převzato a upraveno podle* (Solares et al., 2022).

4.5 NCP pocházející z vagové a lumbosakrální NC

4.5.1 Hirschsprungova choroba (HSCR)

Hirschsprungova choroba (HSCR), též známá jako aganglionóza, patří mezi nejčastější vrozenou poruchu motility střeva s abnormální inervací, která vzniká v důsledku vrozené nepřítomnosti nebo nedostatku gangliových buněk v myenterických a submukozních plexech v různé délce distálního střeva (Badner et al., 1990; Bolande, 1997). Vlivem nesprávného vývoje střevního nervového systému dochází k selhání migrace, proliferace, diferenciace a také přežívání buněk enterické neurální lišty (*enteric neural crest*, ENC), které pochází z vagové a lumbosakrální oblasti NC (Luzón-Toro et al., 2020). HSCR byla poprvé popsána v roce 1887 dánským lékařem Haraldem Hirschsprungem, po úmrtí dvou dětí se střevní obstrukcí. Mezi další anomálie vyskytující se u této choroby se řadí především ty, které souvisí s neurální lištou – senzorická hluchota, kardiovaskulární anomálie a rozštěpy patra. HSCR se může dále objevovat v kombinaci s anomáliemi skeletu a končetin, trisomií 21 (Downův syndrom), mentálním postižením, mikrocefálií nebo nesestouplými varlaty (Kenny et al., 2010).

Střevní motilita je zabezpečena vzájemným působením mezi hladkým svalstvem střev, Cajalovými intersticiálními buňkami (*interstitial cells of Cajal*, ICC) a enterickým nervovým systémem (ENS). Tyto ICC generují pomalé vlny ve svalech stěny střeva a zajišťují jejich následné šíření kraniokaudálním směrem v gastrointestinálním traktu (Sanders, 2006). Koordinace, změny amplitudy a kontrakce střevního svalstva je úkolem ENS a jejich souhrou dochází ke generaci dvou nejdůležitějších střevních pohybů, a to peristaltiky a segmentace (Sanders 2006; Ward, Sanders, and Hirst 2004).

Experimenty s chimérami kuřete a křepelky ukázaly, že neurony a glie ENS jsou odvozené z vagové neurální lišty (le Douarin & Teillet, 1973), jejíž buňky migrují od okolí neurální trubice na úrovni 1. - 7. somitu (Durbec et al., 1996). Prekurzory ENS osidlují střeva pod vlivem transkripčních (PHOX2B, SOX10, PAX3, MASH1) a růstových faktorů, jejichž selháním dochází k narušení migrace embryonálních NCC do stěny střev a k zastavení vývoje ganglií. Ve střevě poté není dostatek gangliových buněk a výsledkem je jeho aganglionóza (Peters-Van Der Sanden et al., 1993; Wallace et al., 2009). Díky střevním organoidům v kombinaci se zobrazovacími metodami došlo k objevu migračních vzorů NCC a sítí interagujících molekul. Vyvíjejícím se střevem putují, pod vlivem WNT signalizace, nezralé neuroblasty a zanechávají za sebou lešení, které poté další buňky následují (Carmona-Fontaine et al., 2008). Výslednou hustotu neuronů ve střevě může řídit i mechanismus apoptózy, protože její inhibice v průběhu kolonizace NCC vede k přebytku gangliových buněk, tzv. hyperganglionóze (Wallace et al., 2009).

HSCR může být výsledkem mutace v jednom nebo více genech, ovlivňujících kolonizaci střeva. Mezi tyto geny patří *RET* proto-onkogen, ale i *EDNRB*/*EDN3*, *SOX10* nebo *PHOX2B*, *ZEB2*, *L1CAM* a další (Luzón-Toro et al., 2020).

RET (zkráceně z anglického „*REarranged during Transfection*“), kódující tyrosin-kinázový transmembránový receptor, se nachází na chromozomu 10 (10q11.2). V *RET* genu bylo identifikováno více než 100 mutací, včetně rozsáhlých delecí i mikrodelecí, inzercí, sestřihových mutací i nonsense mutací, pro HSCR jsou ale typické zárodečné inaktivující mutace *RET* (Attié et al., 1995; Romeo et al., 1994). Mutace *RET* u HSCR jsou podle pozice v kódující sekvenci rozděleny do 5 tříd (Plaza-Menacho et al., 2006). První třída **(Obr. 3-B)** mutací se objevuje extracelulárně v oblasti signálního peptidu a kadherin opakující doméně na RET proteinu. Mutace této třídy inhibující transport proteinu RET do cytoplazmatické membrány (Iwashita et al., 1996). Druhá třída mutací se objevuje v oblasti **(Obr. 3-C)** RET proteinu bohaté na cystein, která také obsahuje transmembránovou doménu. Mutace v této oblasti mají za následek snížení exprese RET na povrchu NCC, čímž je narušena migrace a proliferace střevních neuronů (Takahashi, 1999). Třetí třída **(Obr. 3-D)** mutací zasahuje tyrosin-kinázovou oblast částečným nebo úplným narušením její katalytické aktivity proteinu (Iwashita et al., 2001). Čtvrtá třída **(Obr. 3-E)** mutací má vliv na aminokyseliny nacházející se na karboxy-terminálním konci RET proteinu a zhoršuje vazbu na adaptorové proteiny nebo efektor (Ishiguro et al., 1999). Pátá třída **(Obr. 3-A)** mutací mění

expresi genu, nachází se tedy v regulačních sekvencích (Pan, 2012). RET hraje důležitou roli při apoptóze, která je závislá na přítomnosti ligandu. Pokud je ligand k dispozici, RET produkuje pozitivní stimulační signál pro vývoj a přežití buněk NC. V nepřítomnosti ligandu vysílá RET receptor negativní inhibiční signál iniciující apoptózu buněk (Mehlen & Bredesen, 2004). I přesto že přesný mechanismus vzniku HSCR není známý, bylo prokázáno, že mutace v genu *RET* má dominantní vliv na jeho patogenezi (Pan, 2012).

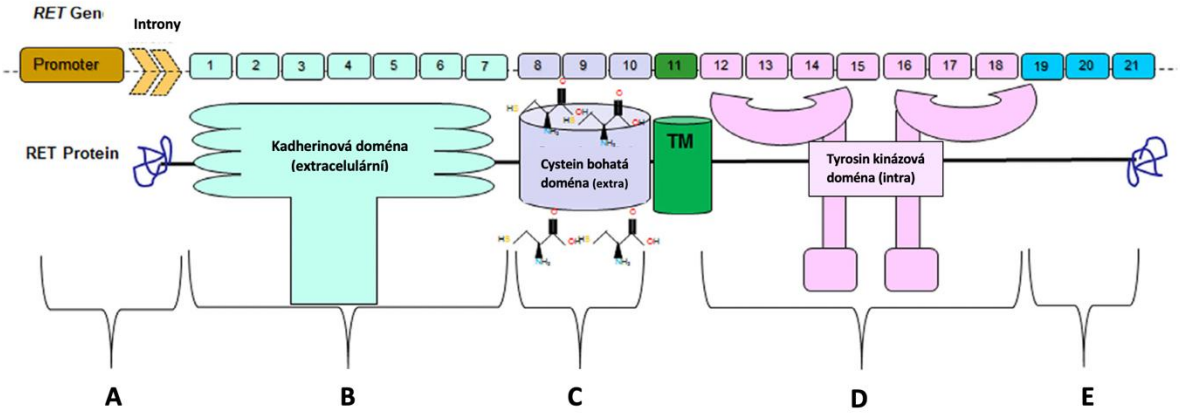

Obr. 21: *Popis protoonkogenu RET a klasifikace jeho oblastí. A – nekódující oblast snižující transkripci RET, B – oblast ovlivňující transport do plazmatické membrány během translace proteinu, C – oblast indukující kovalentní dimerizaci RET, D – oblast modifikující katalytickou aktivitu receptoru, E – oblast měnící signalizaci pomocí alterace vazebných proteinů. Převzato a upraveno podle (* Luzón-Toro et al., 2020).

EDNRB (*endothelin receptor type B*) a jeho ligand *EDN3* (*endothelin 3*) se nacházejí na chromozomu 13 a hrají roli ve vývoji dvou buněčných populací – enterických neuronů a melanocytů (Lee et al., 2003). *EDNRB* je exprimován především na povrchu migrujících buněk NC, kde se podílí na regulaci jejich vývoje a EDN3 ligand je exprimován v mezodermu zadního střeva (Barlow et al., 2003).

SOX10 (*SRY-box transcription factor 10*) je exprimován v somatických buňkách urogenitální lišty a spouští jejich diferenciaci v Sertoliho buňky. Tak dochází k zahájení diferenciace varlete z indiferentní gonády (Wegner, 1999). SRY je klíčovým transkripčním faktorem během migrace a diferenciace buněk NC (Lee et al., 2000). Experimentálně bylo prokázáno, že myši, kterým chyběla exprese *Sox10*, měly snížený počet prekurzorových enterických nervových buněk. To byl důkaz, že tento gen má vliv na přežívání neuroprogeniorových buněk ve střevech (Paratore et al., 2002).

Obr. 22: *Proteiny, jejichž mutace hrají roli v patogenezi HSCR. Patří k nim receptory na povrchu migrujících ENS prekurzorů (RET, EDNRB, ERBB2), jejich ligandy (GDNF, EDN3, NRG1) a další molekuly. Převzato a upraveno podle* (Heuckeroth, 2018).

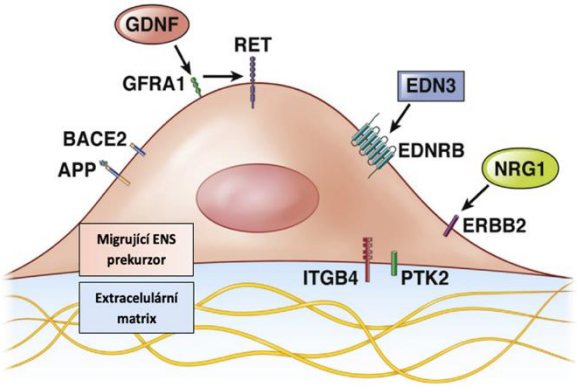

ZEB2 (*zinc finger E-box binding homeobox 2*) je široce exprimovaný gen v embryonálním vývoji a jeho protein se účastní signalizace transformujícího růstového faktoru beta (Dastot-Le Moal et al., 2007). Ztrátou *ZEB2* dochází k abnormalitám ve vývoji melanocytů, k defektům v enterickém nervovém systému a ke ztrátě vagových buněk NC (van de Putte et al., 2007).

Dráhy EDN3 a GDNF (*glial cell derived neurotrophic factor*) spolu interagují a zvyšují proliferaci nediferencovaných ENS progenitorů. Na jejich migraci mají naopak antagonistický účinek (Tam & Garcia-Barceló, 2009). Aktivace tyrosinkinázového receptoru RET pomocí ligandu GDNF je nutná pro správný směr migrace progenitorů ENS ke stěně střeva (Natarajan et al., 2002). Bylo prokázáno, že tato interakce mezi signálními kaskádami EDNRB a RET řídí vývoj ENS v celém střevě. Pro normální vývoj ENS je navíc důležitá ještě spolupráce s molekulou SOX10 (Barlow et al., 2003) .

HSCR postihuje 1 z 5000 živě narozených dětí a projevuje se častěji u mužů (Bolande, 1997). Léčba je pouze chirurgická, kdy je prováděna resekce agangliového střeva a anastomóza konečníku nebo anastomóza s úsekem normálně inervovaného střeva. Pooperační komplikace u pacientů zahrnují zvýšenou náchylnost k enterokolitidě, problémy s inkontinencí nebo nutnost dlouhodobé kolostomie (Kenny et al., 2010). Současný výzkum, zabývající se konceptem repopulace agangliového střeva pomocí neuronálních kmenových buněk, by ale mohl poskytnout alternativu chirurgickému zákroku, zejména dětem s rozsáhlými formami aganglionózy (Burns et al., 2016).

Obr. 23: *Postižení tlustého střeva, kdy v tračníku chybí nervové gangliové buňky, a tudíž nefunguje správně peristaltika a vstřebávání. Převzato a upraveno podle (*Hirschsprung's Disease, 2020).

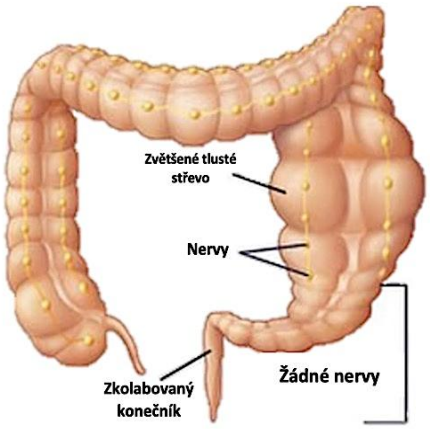

5. Závěr

Neurokristopatie (NCP) jsou skupina různorodých vad, zahrnující kraniofaciální, endokrinní, neurologické, gastrointestinální i nádorové choroby, které jsou způsobené abnormální migrací, diferenciací nebo vývojem buněk neurální lišty. Neurální lišta (NC) je multipotentní tranzientní struktura vznikající v procesu neurulace, kdy se tvoří na hranici neurálního a non-neurálního ektodermu. NCC poté podstupují tzv. epitelo-mezenchymální tranzici a invazivně migrují po celém embryu, kde se v místě svého určení diferencují v konkrétní NC deriváty. NCP mohou postihnout kromě jednoho konkrétního orgánu i celý orgánový systém, jehož vývoj je podmíněn NC buňkami. Navíc NCP často postihují více různých orgánových systémů v rámci jednoho jedince a mají tendenci se vyskytovat ve skupinách se značnou fenotypovou variabilitou. Jsou také často spojeny s rozvojem novotvarů.

NCP byly poprvé definovány v roce 1974 americkým lékařem Robertem P. Bolandem (Bolande, 1974), který skupinu pojmenoval a vytvořil jejich první klasifikaci, kdy NCP rozdělovala do 4 kategorií – tumory, tumorové syndromy, malformace a ostatní NCP. Tato práce ale využívá novější metodu klasifikace podle Vega-Lopez et al., 2018, která NCP rozděluje podle podílu populace NC.

Mezi NCP pocházející z kraniální neurální lišty byl zařazen Treacher-Collinsům syndrom. Vady kraniální a srdeční NC zahrnují DiGeorgův syndrom, CHARGE syndrom, mnohočetné endokrinní neoplazie (MEN), Waardenburgův syndrom a pigmentové vady (piebaldismus). Z trupové NC pochází dětský nádor neuroblastom a poruchy kraniální a trupové NC způsobují neurofibromatózu. Poslední zmíněná je Hirschsprungova choroba pocházející ze vagové a lumbosakrální neurální lišty.

Využití buněk neurální lišty v medicíně je stále spíše otázka budoucnosti. Plasticita a multipotence NCC mají potenciál k využití, co může vést k objevu slibných možností budoucí léčby různých NCP pomocí buněčného přeprogramování a manipulace s kmenovými buňkami. Nejslibněji dnes působí terapie zaměřené na regeneraci chybějících struktur v postnatálních tkáních pomocí cílené stimulace kmenových NC buněk (ideálně co nejdříve po narození).

Práce zahrnuje pouze ty nejznámější poruchy z celé škály neurokristopatií, která se neustále rozrůstá o nové choroby a syndromy. Dodnes u některých NCP není znám jejich mechanismus patogeneze nebo příčina vzniku. Problematika abnormalit neurální lišty i konkrétních neurokristopatií je tak důležitým tématem, které si zaslouží pozornost a další výzkum. Ten by mohl pomoci k odhalení nových kauzálních genů a ke zlepšení prenatální diagnostiky.

6. Zdroje

Souhrnné články jsou v seznamu označeny hvězdičkou.

Agarwal, S. K. (2013). Multiple endocrine neoplasia type 1. *Frontiers of Hormone Research*, *41*, 1–15. https://doi.org/10.1159/000345666

Amiel, J., Watkin, P. M., Tassabehji, M., Read, A. P., & Winter, R. M. (1998). Mutation of the MITF gene in albinism-deafness syndrome (Tietz syndrome). *Clinical Dysmorphology*, *7*(1), 17–20. http://europepmc.org/abstract/MED/9546825

Aoki, H., Tomita, H., Hara, A., & Kunisada, T. (2015). Conditional deletion of kit in melanocytes: White spotting phenotype is cell autonomous. *Journal of Investigative Dermatology*, *135*(7), 1829–1838. https://doi.org/10.1038/jid.2015.83

Archer, T. C., Jin, J., & Casey, E. S. (2011). Interaction of Sox1, Sox2, Sox3 and Oct4 during primary neurogenesis. *Developmental Biology*, *350*(2), 429–440. https://doi.org/10.1016/J.YDBIO.2010.12.013

Asthagiri, A. R., Parry, D. M., Butman, J. A., Kim, H. J., Tsilou, E. T., Zhuang, Z., & Lonser, R. R. (2009). Neurofibromatosis type 2. *The Lancet*, *373*(9679), 1974–1986. https://doi.org/https://doi.org/10.1016/S0140-6736(09)60259-2

Attié, T., Pelet, A., Edery, P., Eng, C., Mulligan, L. M., Amiel, J., Boutrand, L., Beldjord, C., Nihoul-Fékété, C., Munnich, A., Ponder, B. A. J., & Lyonnet, S. (1995). Diversity of RET proto-oncogene mutations in familial and sporadic Hirschsprung disease. *Human Molecular Genetics*, *4*(8), 1381–1386. https://doi.org/10.1093/hmg/4.8.1381

Badner, J. A., Siebert, W. K., Garver, K. L., & Chakravarti, A. (1990). A Genetic Study of Hirschsprung Disease. In *Am. J. Hum. Genet* (Roč. 46).

*Baldwin, C. T., Hoth, C. F., Macina, R. A., & Milunsky, A. (1995). Mutations in PAX3 that cause Waardenburg syndrome type I: Ten new mutations and review of the literature. *American Journal of Medical Genetics*, *58*(2), 115–122. https://doi.org/https://doi.org/10.1002/ajmg.1320580205

Ballester, R., Marchuk, D., Boguski, M., Saulino, A., Letcher, R., Wigler, M., & Collins, F. (1990). The NF1 Locus Encodes a Protein Functionally Related to Mammalian GAP and Yeast IRA Proteins. In *Cell* (Roč. 63).

Barlow, A., De Graaff, E., & Pachnis, V. (2003). Enteric Nervous System Progenitors Are Coordinately Controlled by the G Protein-Coupled Receptor EDNRB and the Receptor Tyrosine Kinase RET. *Neuron*, *40*(5), 905–916. https://doi.org/10.1016/S0896-6273(03)00730-X

Bolande, R. P. (1974). The neurocristopathies: A unifying concept of disease arising in neural crest maldevelopment. *Human Pathology*, *5*(4), 409–429. https://doi.org/10.1016/S0046-8177(74)80021-3

Bolande, R. P. (1990). Spontaneous Regression of Neuroblastoma: An Experimental Approach. *Pediatric Pathology*, *10*(1–2), 195–206. https://doi.org/10.3109/15513819009067107

*Bolande, R. P. (1997). Neurocristopathy: Its Growth and Development in 20 Years. *Pediatric Pathology & Laboratory Medicine*, *17*(1), 1–25. https://doi.org/10.1080/15513819709168343

Bondurand, N., Pingault, V., Goerich, D. E., Lemort, N., Sock, E., Caignec, C. Le, Wegner, M., & Goossens, M. (2000). Interaction among SOX10, PAX3 and MITF, three genes altered in Waardenburg syndrome. *Human Molecular Genetics*, *9*(13), 1907–1917. https://doi.org/10.1093/hmg/9.13.1907

Bookman, D. E., Redmond, M. E., Waldo, K., Davis, H., & Kirby, M. L. (1987). Effect of neural crest ablation on development of the heart and arch arteries in the chick. *American Journal of Anatomy*, *180*(4), 332–341. https://doi.org/https://doi.org/10.1002/aja.1001800403

Bronner-Fraser, M. (1994). Neural crest cell formation and migration in the developing embryo. *The FASEB Journal*, *8*(10), 699–706. https://doi.org/https://doi.org/10.1096/fasebj.8.10.8050668

*Burns, A. J., Goldstein, A. M., Newgreen, D. F., Stamp, L., Schäfer, K.-H., Metzger, M., Hotta, R., Young, H. M., Andrews, P. W., Thapar, N., Belkind-Gerson, J., Bondurand, N., Bornstein, J. C., Chan, W. Y., Cheah, K., Gershon, M. D., Heuckeroth, R. O., Hofstra, R. M. W., Just, L., … Vanden Berghe, P. (2016). White paper on guidelines concerning enteric nervous system stem cell therapy for enteric neuropathies. *Developmental Biology*, *417*(2), 229–251. https://doi.org/https://doi.org/10.1016/j.ydbio.2016.04.001

Campuzano, S., & Modolell, J. (1992). Patterning of the Drosophila nervous system: the achaete-scute gene complex. *Trends in Genetics*, *8*(6), 202–208. https://doi.org/10.1016/0168-9525(92)90234-U

Carlsen, N. L. T., Christensen, I. J., Schroeder, H., Bro, P. V., Erichsen, G., Hamborg-Pedersen, B., Jensen, K. B., & Nielsen, O. H. (1986). Prognostic factors in neuroblastomas treated in denmark from 1943 to 1980: A statistical estimate of prognosis based on 253 cases. *Cancer*, *58*(12), 2726–2735. https://doi.org/10.1002/1097-0142(19861215)58:12<2726

Carmona-Fontaine, C., Matthews, H. K., Kuriyama, S., Moreno, M., Dunn, G. A., Parsons, M., Stern, C. D., & Mayor, R. (2008). Contact inhibition of locomotion in vivo controls neural crest directional migration. *Nature*, *456*(7224), 957–961. https://doi.org/10.1038/nature07441

Castricum, J., Tulen, J. H. M., Heuvelmans, A. M., Geleijnse, G., Straver, D. C. G., Taal, W., Kushner, S. A., & Elgersma, Y. (2022). Plasticity of visual evoked potentials in patients with neurofibromatosis type 1. *Clinical Neurophysiology*, *142*, 220–227. https://doi.org/10.1016/j.clinph.2022.08.009

*Cobaleda, C., Pérez-Caro, M., Vicente-Dueñas, C., & Sánchez-García, I. (2007). Function of the Zinc-Finger Transcription Factor SNAI2 in Cancer and Development. *Annual Review of Genetics*, *41*(1), 41–61. https://doi.org/10.1146/annurev.genet.41.110306.130146

Conte-Devolx, B. (2010). Néoplasies endocriniennes multiples, aspects cliniques. *Bulletin de l'Académie Nationale de Médecine*, *194*(1), 69–79. https://doi.org/https://doi.org/10.1016/S0001-4079(19)32362-3

Dastot-Le Moal, F., Wilson, M., Mowat, D., Collot, N., Niel, F., Goossens, M., & Mondor -Albert, H. (2007). ZFHX1B Mutations in Patients With Mowat-Wilson Syndrome. *HUMAN MUTATION*, *28*(4). https://doi.org/10.1002/humu.20452

Desmond, F. J., Buture, A., Kavanagh, E. C., & Murphy, S. (2022). Ischemic stroke with extensive vasculopathy in a patient with neurofibromatosis type 1. *Radiology Case Reports*, *17*(9), 3370–3372. https://doi.org/10.1016/j.radcr.2022.05.029

Dixon, J., Jones, N. C., Sandell, L. L., Jayasinghe, S. M., Crane, J., Rey, J.-P., Dixon, M. J., & Trainor, P. A. (2006). *Tcof1Treacle is required for neural crest cell formation and proliferation deficiencies that cause craniofacial abnormalities*. https://www.pnas.org

Dixon, J., Trainor, P., Dixon, M. J., Dixon, J., Dixon, M. J., Trainor, P., & Dixon, M. (2007). *Treacher Collins syndrome*. www.pdflib.com

*Dixon, M. J. (1996). Treacher Collins syndrome. *Human Molecular Genetics*, *5*(Supplement_1), 1391–1393. https://doi.org/10.1093/hmg/5.Supplement_1.1391

Driscoll, D. A., Budarft, M. L., & Emanuelt', B. S. (1992). A Genetic Etiology for DiGeorge Syndrome: Consistent Deletions and Microdeletions of 22q I I. In *Am. J. Hum. Genet* (Roč. 50).

Durbec, P. L., Larsson-Blomberg, L. B., Schuchardt, A., Costantini, F., & Pachnis, V. (1996). Common origin and developmental dependence on c-ret of subsets of enteric and sympathetic neuroblasts. *Development*, *122*(1), 349–358. https://doi.org/10.1242/dev.122.1.349

*Evans, A. E., D'angio, G. J., Propert, K., Anderson, J., & Hann, H. L. (1987). Prognostic factors in neuroblastoma. *Cancer*, *59*(11), 1853–1859. https://doi.org/10.1002/1097-0142(19870601)59:11<1853::AID-CNCR2820591102>3.0.CO;2-F

Fan, X., Wang, Y., Fan, Y., Du, H., Luo, N., Zhang, S., & Chen, X. (2019). TCOF1 pathogenic variants identified by Whole-exome sequencing in Chinese Treacher Collins syndrome families and hearing rehabilitation effect. *Orphanet Journal of Rare Diseases*, *14*(1). https://doi.org/10.1186/s13023-019-1136-z

Fujimori, T., Miyatani, S., & Takeichi, M. (1990). Ectopic expression of N-cadherin perturbs histogenesis in Xenopus embryos. *Development*, *110*(1), 97–104. https://doi.org/10.1242/dev.110.1.97

Gendron-Maguire, M., Mallo, M., Zhang, M., & Gridley, T. (1993). Hoxa-2 mutant mice exhibit homeotic transformation of skeletal elements derived from cranial neural crest. *Cell*, *75*(7), 1317–1331. https://doi.org/10.1016/0092-8674(93)90619-2

Giebel, L. B., & Spritz, R. A. (1991). Mutation of the KIT (mast/stem cell growth factor receptor) protooncogene in human piebaldism. In *Proc. Nati. Acad. Sci. USA* (Roč. 88). https://www.pnas.org

*Gilbert, S. F., & Barresi, M. J. F. (2016). *Developmental Biology* (9.edice).

*Graham, A. (2003). Development of the pharyngeal arches. *American Journal of Medical Genetics Part A*, *119A*(3), 251–256. https://doi.org/https://doi.org/10.1002/ajmg.a.10980

Group, T. T. C. S. C., Dixon, J., Edwards, S. J., Gladwin, A. J., Dixon, M. J., Loftus, S. K., Bonner, C. A., Koprivnikar, K., & Wasmuth, J. J. (1996). Positional cloning of a gene involved in the pathogenesis of Treacher Collins syndrome. *Nature Genetics*, *12*(2), 130–136. https://doi.org/10.1038/ng0296-130

Hall, B. K. (2008). *The Neural Crest and Neural Crest Cells in Vertebrate Development and Evolution* (Roč. 11). https://books.google.cz/books?hl=en&lr=&id=BfGzkeohtuEC&oi=fnd&pg=PR5&ots=RQycmlmXF-&sig=h6shr4QPivS6gbiV1DtVf9wYRhA&redir_esc=y#v=onepage&q&f=false

Harris, M. L., & Erickson, C. A. (2007). Lineage specification in neural crest cell pathfinding. *Developmental Dynamics*, *236*(1), 1–19. https://doi.org/https://doi.org/10.1002/dvdy.20919

*Heuckeroth, R. O. (2018). Even When You Know Everything, There Is Still More to Learn About Hirschsprung Disease. *Gastroenterology*, *155*, 1681–1684. https://doi.org/10.1053/j.gastro.2018.11.007

Hirschsprung's disease. (b.r.). z http://www.paedsurgeryindelhi.com/blog/hirschsprungs-disease/

*Hong, C. S., & Saint-Jeannet, J. P. (2005). Sox proteins and neural crest development. *Seminars in Cell & Developmental Biology*, *16*(6), 694–703. https://doi.org/10.1016/J.SEMCDB.2005.06.005

**CHARGE Syndrome*. (2022). Cleveland Clinic.

**Childhood Multiple Endocrine Neoplasia (MEN) Syndromes Treatment (PDQ®)–Patient Version*. (2021). National Cancer Institute .

Ilagan, R., Abu-Issa, R., Brown, D., Yang, Y.-P., Jiao, K., Schwartz, R. J., Klingensmith, J., & Meyers, E. N. (2006). Fgf8 is required for anterior heart field development. *Development*, *133*(12), 2435–2445. https://doi.org/10.1242/dev.02408

Inoue, K., Khajavi, M., Ohyama, T., Hirabayashi, S., Wilson, J., Reggin, J. D., Mancias, P., Butler, I. J., Wilkinson, M. F., Wegner, M., & Lupski, J. R. (2004). Molecular mechanism for distinct

neurological phenotypes conveyed by allelic truncating mutations. *Nature Genetics*, *36*(4), 361–369. https://doi.org/10.1038/ng1322

Ishiguro, Y., Iwashita, T., Murakami, H., Asai, N., Iida, K., Goto, H., Hayakawa, T., & Takahashi, M. (1999). The Role of Amino Acids Surrounding Tyrosine 1062 in Ret in Specific Binding of the Shc Phosphotyrosine-Binding Domain1. *Endocrinology*, *140*(9), 3992–3998. https://doi.org/10.1210/endo.140.9.7003

Ivins, S., Van Beuren, K. L., Roberts, C., James, C., Lindsay, E., Baldini, A., Ataliotis, P., & Scambler, P. J. (2005). Microarray analysis detects differentially expressed genes in the pharyngeal region of mice lacking Tbx1. *Developmental Biology*, *285*(2), 554–569. https://doi.org/10.1016/J.YDBIO.2005.06.026

Iwashita, T., Kurokawa, K., Qiao, S., Murakami, H., Asai, N., Kawai, K., Hashimoto, M., Watanabe, T., Ichihara, M., & Takahashi, M. (2001). Functional Analysis of RET With Hirschsprung Mutations Affecting Its Kinase Domain. *Gastroenterology*, *121*(1), 24–33. https://doi.org/10.1053/GAST.2001.25515

Iwashita, T., Murakami, H., Asai, N., & Takahashi, M. (1996). Mechanism of Ret dysfunction by Hirschsprung mutations affecting its extracellular domain. *Human Molecular Genetics*, *5*(10), 1577–1580.

*Jacobson, M. (1991). The Neural Crest and Its Derivatives. In *Developmental Neurobiology* (s. 143–162). Springer US. https://doi.org/10.1007/978-1-4757-4954-0_4

Jiang, M., Stanke, J., & Lahti, J. M. (2011). Chapter 4 - The Connections Between Neural Crest Development and Neuroblastoma. In M. A. Dyer (Ed.), *Current Topics in Developmental Biology* (Roč. 94, s. 77–127). Academic Press. https://doi.org/https://doi.org/10.1016/B978-0-12-380916-2.00004-8

Jiang, R., Lan, Y., Norton, C. R., Sundberg, J. P., & Gridley, T. (1998). The slug gene is not essential for mesoderm or neural crest development in mice. *Developmental Biology*, *198*(2), 277–285. https://doi.org/10.1016/S0012-1606(98)80005-5

*Kadakia, S., Helman, S. N., Badhey, A. K., Saman, M., & Ducic, Y. (2014). Treacher Collins Syndrome: The genetics of a craniofacial disease. *International Journal of Pediatric Otorhinolaryngology*, *78*(6), 893–898. https://doi.org/10.1016/J.IJPORL.2014.03.006

*Karaman, A., & Aliagaoglu, C. (2003). *Waardenburg syndrome type 1*. Dermatology Online Journal.

*Katsanis, S. H., & Jabs, E. W. (1993). *Treacher Collins Syndrome*. University of Washington, Seattle, Seattle (WA). http://europepmc.org/abstract/MED/20301704

Kelly, R. G., Jerome-Majewska, L. A., & Papaioannou, V. E. (2004). The del22q11.2 candidate gene Tbx1 regulates branchiomeric myogenesis. *Human Molecular Genetics*, *13*(22), 2829–2840. https://doi.org/10.1093/hmg/ddh304

Kelsh, R. N. (2006). Sorting out Sox10 functions in neural crest development. *BioEssays*, *28*(8), 788–798. https://doi.org/https://doi.org/10.1002/bies.20445

*Kenny, S. E., Tam, P. K. H., & Garcia-Barcelo, M. (2010). Hirschsprung's disease. *Seminars in Pediatric Surgery*, *19*(3), 194–200. https://doi.org/10.1053/J.SEMPEDSURG.2010.03.004

Kerkeni, E., Boubaker, S., Sfar, S., Bizid, M., Besbes, H., Bouaziz, S., Ghedira, N., Amara, A., Manoubi, W., Gribaa, M., & Monastiri, K. (2015). Molecular characterization of piebaldism in a Tunisian family. *Pathologie Biologie*, *63*(3), 113–116. https://doi.org/10.1016/j.patbio.2015.03.004

Kubic, J. D., Young, K. P., Plummer, R. S., Ludvik, A. E., & Lang, D. (2008). *Pigmentation PAX-ways: the role of Pax3 in melanogenesis, melanocyte stem cell maintenance, and disease*. https://doi.org/10.1111/j.1755-148X.2008.00514.x

Kushner, B. H. (2004). Neuroblastoma: A Disease Requiring a Multitude of Imaging Studies*. *Journal of Nuclear Medicine*, *45*(7), 1172. http://jnm.snmjournals.org/content/45/7/1172.abstract

*Lackey, A. E., & Muzio, M. R. (2022). *DiGeorge Syndrome*. StatPearls Publishing, Treasure Island (FL). http://europepmc.org/abstract/MED/31747205

Lalani, S. R., Safiullah, A. M., Fernbach, S. D., Harutyunyan, K. G., Thaller, C., Peterson, L. E., Mcpherson, J. D., Gibbs, R. A., White, L. D., Hefner, M., Davenport, S. L. H., Graham, J. M., Bacino, C. A., Glass, N. L., Towbin, J. A., Craigen, W. J., Neish, S. R., Lin, A. E., & Belmont, J. W. (2006). Spectrum of CHD7 Mutations in 110 Individuals with CHARGE Syndrome and Genotype-Phenotype Correlation. In *Am. J. Hum. Genet* (Roč. 78). www.ajhg.orgLalanietal.:CHD7MutationsinCHARGESyndrome

Lammer, E. J., Opitz, J. M., & Reynolds, J. F. (1986). The DiGeorge anomaly as a developmental field defect. *American Journal of Medical Genetics*, *25*(S2), 113–127. https://doi.org/https://doi.org/10.1002/ajmg.1320250615

*Le, C., & Bedocs, P. M. (2022). *Neurofibromatosis*. StatPearls Publishing, Treasure Island (FL). http://europepmc.org/abstract/MED/29083784

Le Douarin, N. (1982). The Neural Crest . *Cambridge: Cambridge University Press*.

Le Douarin, N. M., & Teillet, M.-A. (1973). The migration of neural crest cells to the wall of the digestive tract in avian embryo. *Development*, *30*(1), 31–48. https://doi.org/10.1242/dev.30.1.31

Le Douarin, N. M., Ziller, C., & Couly, G. F. (1993). Patterning of Neural Crest Derivatives in the Avian Embryo: in Vivo and in Vitro Studies. *Developmental Biology*, *159*(1), 24–49. https://doi.org/10.1006/DBIO.1993.1219

Le Lièvre, C. S., & Le Douarin, N. M. (1975). Mesenchymal derivatives of the neural crest: analysis of chimaeric quail and chick embryos. *Development*, *34*(1), 125–154. https://doi.org/10.1242/dev.34.1.125

Lee, H. O., Levorse, J. M., & Shin, M. K. (2003). The endothelin receptor-B is required for the migration of neural crest-derived melanocyte and enteric neuron precursors. *Developmental Biology*, *259*(1), 162–175. https://doi.org/10.1016/S0012-1606(03)00160-X

Lee, M., Goodall, J., Goding, C. R., Verastegui, C., & Ballotti, R. (2000). Direct Regulation of the Microphthalmia Promoter by Sox10 Links Waardenburg-Shah Syndrome (WS4)-associated Hypopigmentation and Deafness to WS2 *. *Journal of Biological Chemistry*, *275*(48), 37978–37983. https://doi.org/10.1074/jbc.M003816200

*Lindsay, E. A. (2001). Chromosomal microdeletions: dissecting del22q11 syndrome. *Nature Reviews Genetics*, *2*(11), 858–868. https://doi.org/10.1038/35098574

Liu, J., Dong, J., Li, P., & Duan, W. (2021). De novo TCOF1 mutation in Treacher Collins syndrome. *International Journal of Pediatric Otorhinolaryngology*, *147*. https://doi.org/10.1016/j.ijporl.2021.110765

*Louis, C. U., Shohet, J. M., & Org, J. (2015). *Neuroblastoma: Molecular Pathogenesis and Therapy*. https://doi.org/10.1146/annurev-med-011514-023121

*Luzón-Toro, B., Villalba-Benito, L., Torroglosa, A., Fernández, R. M., Antiñolo, G., & Borrego, S. (2020). What is new about the genetic background of Hirschsprung disease? *Clinical Genetics*, *97*(1), 114–124. https://doi.org/10.1111/CGE.13615

Maris, J. M. (2010). Recent Advances in Neuroblastoma. *New England Journal of Medicine*, *362*(23), 2202–2211. https://doi.org/10.1056/NEJMra0804577

Massarwa, R., Ray, H. J., & Niswander, L. (2014). Morphogenetic movements in the neural plate and neural tube: mouse. *WIREs Developmental Biology*, *3*(1), 59–68. https://doi.org/https://doi.org/10.1002/wdev.120

McDonald-McGinn, D. M., & Sullivan, K. E. (2011). Chromosome 22q11.2 Deletion Syndrome (DiGeorge Syndrome/Velocardiofacial Syndrome). *Medicine*, *90*(1). https://journals.lww.com/md-journal/Fulltext/2011/01000/Chromosome_22q11_2_Deletion_Syndrome__DiGeorge.1.aspx

*McDonnell, J. E., Gild, M. L., Clifton-Bligh, R. J., & Robinson, B. G. (2019). Multiple endocrine neoplasia: an update. *Internal Medicine Journal*, *49*(8), 954–961. https://doi.org/https://doi.org/10.1111/imj.14394

*Mehlen, P., & Bredesen, D. E. (2004). *The dependence receptor hypothesis*.

Moccia, A., Srivastava, A., Skidmore, J. M., Bernat, J. A., Wheeler, M., Chong, J. X., Nickerson, D., Bamshad, M., Hefner, M. A., Martin, D. M., & Bielas, S. L. (2018). Genetic analysis of CHARGE syndrome identifies overlapping molecular biology. *Genetics in Medicine*, *20*(9), 1022–1029. https://doi.org/10.1038/gim.2017.233

Moury, J. D., & Jacobson, A. G. (1990). The origins of neural crest cells in the axolotl. *Developmental Biology*, *141*(2), 243–253. https://doi.org/10.1016/0012-1606(90)90380-2

Nagy, N., & Goldstein, A. M. (2006). Endothelin-3 regulates neural crest cell proliferation and differentiation in the hindgut enteric nervous system. *Developmental Biology*, *293*(1), 203–217. https://doi.org/10.1016/J.YDBIO.2006.01.032

Nakamura, H., & Ayer-le Lievre, C. S. (1982). Mesectodermal capabilities of the trunk neural crest of birds. *Journal of Embryology and Experimental Morphology*, *70*, 1–18. http://europepmc.org/abstract/MED/7142892

Nakamura, T., Ishizaka, Y., Nagao, M., Hara, M., & Ishikawa, T. (1994). Expression of the ret proto-oncogene product in human normal and neoplastic tissues of neural crest origin. *The Journal of Pathology*, *172*(3), 255–260. https://doi.org/https://doi.org/10.1002/path.1711720305

Natarajan, D., Marcos-Gutierrez, C., Pachnis, V., & de Graaff, E. (2002). Requirement of signalling by receptor tyrosine kinase RET for the directed migration of enteric nervous system progenitor cells during mammalian embryogenesis. *Development*, *129*(22), 5151–5160. https://doi.org/10.1242/dev.129.22.5151

Nelson Wohllk, G., & René Diaz, T. (2013). Neoplasias endocrinas múltiples. desde el laboratorio al paciente. *Revista Médica Clínica Las Condes*, *24*(5), 778–783. https://doi.org/https://doi.org/10.1016/S0716-8640(13)70223-2

*Newgreen, D. F., & Erickson, C. A. (1986). The Migration of Neural Crest Cells. *International Review of Cytology*, *103*(C), 89–145. https://doi.org/10.1016/S0074-7696(08)60834-7

*Newman, E. A., Abdessalam, S., Aldrink, J. H., Austin, M., Heaton, T. E., Bruny, J., Ehrlich, P., Dasgupta, R., Baertschiger, R. M., Lautz, T. B., Rhee, D. S., Langham, M. R., Malek, M. M., Meyers, R. L., Nathan, J. D., Weil, B. R., Polites, S., & Madonna, M. B. (2019). Update on neuroblastoma. *Journal of Pediatric Surgery*, *54*(3), 383–389. https://doi.org/10.1016/J.JPEDSURG.2018.09.004

*Newton, V. (1990). Hearing loss and Waardenburg's syndrome: Implications for genetic counselling. *The Journal of Laryngology & Otology*, *104*(2), 97–103. https://doi.org/DOI: 10.1017/S002221510011196X

*Nieto, M. A. (2001). The early steps of neural crest development. *Mechanisms of Development*, *105*(1–2), 27–35. https://doi.org/10.1016/S0925-4773(01)00394-X

Noden, D. M. (1978). The control of avian cephalic neural crest cytodifferentiation: I. Skeletal and connective tissues. *Developmental Biology*, *67*(2), 296–312. https://doi.org/10.1016/0012-1606(78)90201-4

Oderich, G. S., Sullivan, T. M., Bower, T. C., Gloviczki, P., Miller, D. V, Babovic-Vuksanovic, D., Macedo, T. A., & Stanson, A. (2007). Vascular abnormalities in patients with neurofibromatosis syndrome type I: Clinical spectrum, management, and results. *Journal of Vascular Surgery*, *46*(3), 475-484.e1. https://doi.org/https://doi.org/10.1016/j.jvs.2007.03.055

*Oiso, N., Fukai, K., Kawada, A., & Suzuki, T. (2013). Piebaldism. In *Journal of Dermatology* (Roč. 40, Číslo 5, s. 330–335). https://doi.org/10.1111/j.1346-8138.2012.01583.x

Oiso, N., & Kawada, A. (2012). Skin anatomy and physiology research developments in melanocytes. *Melanin: Biosynthesis, Functions and Health Effects*, 167.

*Pan, Z. (2012). *Advances in Molecular Genetics of Hirschsprung's Disease*. https://doi.org/10.1002/ar.22538

Paratore, C., Eichenberger, C., Suter, U., & Sommer, L. (2002). *Sox10 haploinsufficiency affects maintenance of progenitor cells in a mouse model of Hirschsprung disease*. https://academic.oup.com/hmg/article/11/24/3075/653284

Parichy, D. M., Mellgren, E. M., Rawls, J. F., Lopes, S. S., Kelsh, R. N., & Johnson, S. L. (2000). Mutational Analysis of Endothelin Receptor b1 (rose) during Neural Crest and Pigment Pattern Development in the Zebrafish Danio rerio. *Developmental Biology*, *227*(2), 294–306. https://doi.org/10.1006/DBIO.2000.9899

Patthey, C., Edlund, T., & Gunhaga, L. (2009). Wnt-regulated temporal control of BMP exposure directs the choice between neural plate border and epidermal fate. *Development*, *136*(1), 73–83. https://doi.org/10.1242/dev.025890

Patthey, C., Gunhaga, L., & Edlund, T. (2008). Early Development of the Central and Peripheral Nervous Systems Is Coordinated by Wnt and BMP Signals. *PLOS ONE*, *3*(2), e1625-. https://doi.org/10.1371/journal.pone.0001625

Peters-Van Der Sanden, M. J. H., Kirby, M. L., Gittenberger-De Groot, A., Tibboel, D., Mulder, M. P., & Meijers, C. (1993). Ablation of Various Regions Within the Avian Vagal Neural Crest Has Differential Effects on Ganglion Formation in the Fore-, Mid-and Hindgut. In *DEVELOPMENTAL DYNAMICS* (Roč. 196).

Piebaldism. (b.r.). MedlinePlus.

Piebaldism. (2021). *PCDS - Primary Care Dermatology Society*.

*Pilon, N. (2021). Treatment and Prevention of Neurocristopathies. In *Trends in Molecular Medicine* (Roč. 27, Číslo 5, s. 451–468). Elsevier Ltd. https://doi.org/10.1016/j.molmed.2021.01.009

Pingault, V., Bondurand, N., Kuhlbrodt, K., Goerich, D. E., Préhu, M.-O., Puliti, A., Herbarth, B., Hermans-Borgmeyer, I., Legius, E., Matthijs, G., Amiel, J., Lyonnet, S., Ceccherini, I., Romeo, G., Smith, J. C., Read, A. P., Wegner, M., & Goossens, M. (1998). SOX10 mutations in patients with Waardenburg-Hirschsprung disease. *Nature Genetics*, *18*(2), 171–173. https://doi.org/10.1038/ng0298-171

*Pingault, V., Ente, D., Dastot-Le Moal, F., Goossens, M., Marlin, S., & Bondurand, N. (2010). Review and update of mutations causing Waardenburg syndrome. *Human Mutation*, *31*(4), 391–406. https://doi.org/10.1002/HUMU.21211

*Plaza-Menacho, I., Burzynski, G. M., Groot, J. W. de, Eggen, B. J. L., & Hofstra, R. M. W. (2006). Current concepts in RET-related genetics, signaling and therapeutics. *Trends in Genetics*, *22*(11), 627–636. https://doi.org/10.1016/J.TIG.2006.09.005

Ratner, N., & Miller, S. J. (2015). A RASopathy gene commonly mutated in cancer: The neurofibromatosis type 1 tumour suppressor. In *Nature Reviews Cancer* (Roč. 15, Číslo 5, s. 290–301). Nature Publishing Group. https://doi.org/10.1038/nrc3911

Read, A. P., & Newton, V. E. (1997). Waardenburg syndrome. *Journal of Medical Genetics*, *34*(8), 656. https://doi.org/10.1136/jmg.34.8.656

Reiff, T., Huber, L., Kramer, M., Delattre, O., Janoueix-Lerosey, I., & Rohrer, H. (2011). Midkine and Alk signaling in sympathetic neuron proliferation and neuroblastoma predisposition. *Development*, *138*(21), 4699–4708. https://doi.org/10.1242/dev.072157

Romeo, G., Ronchetto, P., Luo, Y., Barone, V., Seri, M., Ceccherini, I., Pasini, B., Bocciardi, R., Lerone, M., Kääriäinen, H., & Martucciello, G. (1994). Point mutations affecting the tyrosine kinase domain of the RET proto-oncogene in Hirschsprung's disease. *Nature*, *367*(6461), 377–378. https://doi.org/10.1038/367377a0

*Sanders, K. M. (2006). Interstitial cells of Cajal at the clinical and scientific interface. *The Journal of Physiology*, *576*(3), 683–687. https://doi.org/https://doi.org/10.1113/jphysiol.2006.116814

Sánchez-Martín, M., Pérez-Losada, J., Rodríguez-García, A., González-Sánchez, B., Korf, B. R., Kuster, W., Moss, C., Spritz, R. A., & Sánchez-García, I. (2003). Deletion of the SLUG (SNAI2) gene results in human piebaldism. *American Journal of Medical Genetics*, *122 A*(2), 125–132. https://doi.org/10.1002/ajmg.a.20345

*Sanlaville, D., & Verloes, A. (2007). CHARGE syndrome: an update. *European Journal of Human Genetics*, *15*(4), 389–399. https://doi.org/10.1038/sj.ejhg.5201778

Selleck, M. A., & Bronner-Fraser, M. (1995). Origins of the avian neural crest: the role of neural plate-epidermal interactions. *Development*, *121*(2), 525–538. https://doi.org/10.1242/dev.121.2.525

*Shah, K. N., Dalal, S. J., Desai, M. P., Sheth, P. N., Joshi, N. C., & Ambani, L. M. (1981). White forelock, pigmentary disorder of irides, and long segment Hirschsprung disease: Possible variant of Waardenburg syndrome. *The Journal of Pediatrics*, *99*(3), 432–435. https://doi.org/10.1016/S0022-3476(81)80339-3

Shimada, H., Chatten, J., Newton, W. A., Sachs, N., Hamoudi, A. B., Chiba, T., Marsden, H. B., & Misugi, K. (1984). Histopathologic Prognostic Factors in Neuroblastic Tumors: Definition of Subtypes of Ganglioneuroblastoma and an Age-Linked Classification of Neuroblastomas. *JNCI: Journal of the National Cancer Institute*, *73*(2), 405–416. https://doi.org/10.1093/jnci/73.2.405

Shimizu, T., Seto, A., Maita, N., Hamada, K., Tsukita, S., Tsukita, S., & Hakoshima, T. (2002). Structural basis for neurofibromatosis type 2. Crystal structure of the merlin FERM domain. *Journal of Biological Chemistry*, *277*(12), 10332–10336. https://doi.org/10.1074/jbc.M109979200

Schmidt, C., Mcgonnell, I. M., Allen, S., Otto, † Anthony, & Patel, K. (2007). Wnt6 Controls Amniote Neural Crest Induction Through the Non-canonical Signaling Pathway. *Developmental Dynamics*, *236*, 2502–2511. https://doi.org/10.1002/dvdy.21260

Schulte, J. H., Lindner, S., Bohrer, A., Maurer, J., De Preter, K., Lefever, S., Heukamp, L., Schulte, S., Molenaar, J., Versteeg, R., Thor, T., Künkele, A., Vandesompele, J., Speleman, F., Schorle, H., Eggert, A., & Schramm, A. (2013). MYCN and ALKF1174L are sufficient to drive neuroblastoma development from neural crest progenitor cells. *Oncogene*, *32*(8), 1059–1065. https://doi.org/10.1038/onc.2012.106

Solares, I., Vinal, D., & Morales-Conejo, M. (2022). Diagnostic and follow-up protocol for adult patients with neurofibromatosis type 1 in a Spanish reference unit. *Revista Clínica Española (English Edition)*, *222*(8), 486–495. https://doi.org/https://doi.org/10.1016/j.rceng.2022.02.007

Sperry, E. D., Hurd, E. A., Durham, M. A., Reamer, E. N., Stein, A. B., & Martin, D. M. (2014). *The Chromatin Remodeling Protein CHD7, Mutated in CHARGE Syndrome, is Necessary for Proper Craniofacial and Tracheal Development*. https://doi.org/10.1002/dvdy

*Sullivan, K. E. (2019). Chromosome 22q11.2 deletion syndrome and DiGeorge syndrome. *Immunological Reviews*, *287*(1), 186–201. https://doi.org/10.1111/IMR.12701

Takahashi, M. (1999). *The Role of Amino Acids Surrounding Tyrosine 1062 in Ret in Specific Binding of the Shc Phosphotyrosine-Binding Domain**. https://academic.oup.com/endo/article/140/9/3992/2990582

Tam, P. K. H., & Garcia-Barceló, M. (2009). Genetic basis of Hirschsprung's disease. *Pediatric Surgery International*, *25*(7), 543–558. https://doi.org/10.1007/s00383-009-2402-2

Teng, L., Mundell, N. A., Frist, A. Y., Wang, Q., & Labosky, P. A. (2008). Requirement for Foxd3 in the maintenance of neural crest progenitors. *Development*, *135*(9), 1615–1624. https://doi.org/10.1242/dev.012179

Thomson, A. (1846). *Notice of several cases of Malformation of the Exter-nal Ear, together with Experiments on the state of Hearing in such Persons*.

Tomografía computarizada de neuroblastoma en el hígado. (2022). MedlinePlus.

*Trainor, P. A., Dixon, J., & Dixon, M. J. (2009). Treacher Collins syndrome: etiology, pathogenesis and prevention. *European Journal of Human Genetics*, *17*(3), 275–283. https://doi.org/10.1038/ejhg.2008.221

Treacher Collins syndrom (TCS) | Život se syndromem. (b.r.). Získáno 28. červenec 2022, z https://www.zivotsesyndromem.cz/treacher-collins-syndrom-tcs/

Van De Putte, T., Francis, A., Nelles, L., Van Grunsven, L. A., & Huylebroeck, D. (2007). *Neural crest-specific removal of Zfhx1b in mouse leads to a wide range of neurocristopathies reminiscent of Mowat-Wilson syndrome*. https://doi.org/10.1093/hmg/ddm093

Van Mierop, L. H. S., & Kutsche, L. M. (1986). Cardiovascular anomalies in digeorge syndrome and importance of neural crest as a possible pathogenetic factor. *The American Journal of Cardiology*, *58*(1), 133–137. https://doi.org/10.1016/0002-9149(86)90256-0

Van Nostrand, J. L., & Attardi, L. D. (2014). Guilty as CHARGED: P53's expanding role in disease. In *Cell Cycle* (Roč. 13, Číslo 24, s. 3798–3807). Landes Bioscience. https://doi.org/10.4161/15384101.2014.987627

*van Ravenswaaij-Arts, C., & Martin, D. M. (2017). New insights and advances in CHARGE syndrome: Diagnosis, etiologies, treatments, and research discoveries. *American Journal of Medical Genetics Part C: Seminars in Medical Genetics*, *175*(4), 397–406. https://doi.org/https://doi.org/10.1002/ajmg.c.31592

*Vega-Lopez, G. A., Cerrizuela, S., Tribulo, C., & Aybar, M. J. (2018). Neurocristopathies: New insights 150 years after the neural crest discovery. In *Developmental Biology* (Roč. 444, s. S110–S143). Elsevier Inc. https://doi.org/10.1016/j.ydbio.2018.05.013

Vincent, M., Geneviève, D., Ostertag, A., Marlin, S., Lacombe, D., Martin-Coignard, D., Coubes, C., David, A., Lyonnet, S., Vilain, C., Dieux-Coeslier, A., Manouvrier, S., Isidor, B., Jacquemont, M. L., Julia, S., Layet, V., Naudion, S., Odent, S., Pasquier, L., … Collet, C. (2016). Treacher Collins

syndrome: A clinical and molecular study based on a large series of patients. *Genetics in Medicine*, *18*(1), 49–56. https://doi.org/10.1038/gim.2015.29

Vincent, M., Geneviève, D., Ostertag, A., Marlin, S., Lacombe, D., Martin-Coignard, D., Coubes, C., David, A., Lyonnet, S., Vilain, C., Dieux-Coeslier, A., Manouvrier, S., Isidor, B., Jacquemont, M.-L., Julia, S., Layet, V., Naudion, S., Odent, S., Pasquier, L., … Collet PharmD, C. (2016). Treacher Collins syndrome: a clinical and molecular study based on a large series of patients. *GeneTiCs in MediCine* |, *18*(1). https://doi.org/10.1038/gim.2015.29

Vissers, L. E. L. M., Van Ravenswaaij, C. M. A., Admiraal, R., Hurst, J. A., De Vries, B. B. A., Janssen, I. M., Van Der Vliet, W. A., Huys, E. H. L. P. G., De Jong, P. J., Hamel, B. C. J., Schoenmakers, E. F. P. M., Brunner, H. G., Veltman, J. A., & Van Kessel, A. G. (2004). Mutations in a new member of the chromodomain gene family cause CHARGE syndrome. *Nature Genetics*, *36*(9), 955–957. https://doi.org/10.1038/ng1407

Vitelli, F., Morishima, M., Taddei, I., Lindsay, E. A., & Baldini, A. (2002). Tbx1 mutation causes multiple cardiovascular defects and disrupts neural crest and cranial nerve migratory pathways. *Human Molecular Genetics*, *11*(8), 915–922. https://doi.org/10.1093/hmg/11.8.915

Vuorela, P., Ala-Mello, S., Saloranta, C., Penttinen, M., Pöyhönen, M., Huoponen, K., Borozdin, W., Bausch, B., Botzenhart, E. M., Wilhelm, C., Kääriäinen, H., & Kohlhase, J. (2007). Molecular analysis of the CHD7 gene in CHARGE syndrome: Identification of 22 novel mutations and evidence for a low contribution of large CHD7 deletions. *Genetics in Medicine*, *9*(10), 690–694. https://doi.org/10.1097/GIM.0b013e318156e68e

Waardenburg syndrome . (b.r.). dr. louis hofmeyr.

Wallace, A. S., Barlow, A. J., Navaratne, L., Delalande, J., Tauszig-delamasure, S., Corset, V., Thapar, N., & Burns, A. J. (2009). Inhibition of cell death results in hyperganglionosis: implications for enteric nervous system development. *Neurogastroenterology & Motility*, *21*(7), 768-e49. https://doi.org/https://doi.org/10.1111/j.1365-2982.2009.01309.x

Wang, Q., Fang, W.-H., Krupinski, J., Kumar, S., Slevin, M., & Kumar, P. (2008). Pax genes in embryogenesis and oncogenesis. *Journal of Cellular and Molecular Medicine*, *12*(6a), 2281–2294. https://doi.org/https://doi.org/10.1111/j.1582-4934.2008.00427.x

Wang, W., Zhong, Q., Teng, L., Bhatnagar, N., Sharma, B., Zhang, X., Luther, W., Haynes, L. P., Burgoyne, R. D., Vidal, M., Volchenboum, S., Hill, D. E., & George, R. E. (2014). Mutations that disrupt PHOXB interaction with the neuronal calcium sensor HPCAL1 impede cellular differentiation in neuroblastoma. *Oncogene*, *33*(25), 3316–3324. https://doi.org/10.1038/onc.2013.290

Ward, S. M., Sanders, K. M., & Hirst*, G. D. S. (2004). Role of interstitial cells of Cajal in neural control of gastrointestinal smooth muscles. *Neurogastroenterology & Motility*, *16*(s1), 112–117. https://doi.org/https://doi.org/10.1111/j.1743-3150.2004.00485.x

*Wegner, M. (1999). From head to toes: The multiple facets of Sox proteins. *Nucleic Acids Research*, *27*(6), 1409–1420. https://doi.org/10.1093/nar/27.6.1409

Weiss, W. A., Aldape, K., Mohapatra, G., Feuerstein, B. G., & Bishop, J. M. (1997). Targeted expression of MYCN causes neuroblastoma in transgenic mice. *EMBO Journal*, *16*(11), 2985–2995. https://doi.org/10.1093/emboj/16.11.2985

Wollnik, B., Tukel, T., Uyguner, O., Ghanbari, A., Kayserili, H., Emiroglu, M., & Yuksel-Apak, M. (2003). Homozygous and heterozygous inheritance of PAX3 mutations causes different types of Waardenburg syndrome. *American Journal of Medical Genetics Part A*, *122A*(1), 42–45. https://doi.org/https://doi.org/10.1002/ajmg.a.20260

*Wong, M. T. Y., Schölvinck, E. H., Lambeck, A. J. A., & Van Ravenswaaij-Arts, C. M. A. (2015). CHARGE syndrome: A review of the immunological aspects. In *European Journal of Human Genetics* (Roč. 23, Číslo 11, s. 1451–1459). Nature Publishing Group. https://doi.org/10.1038/ejhg.2015.7

Wurdak, H., Ittner, L. M., & Sommer, L. (2006). DiGeorge syndrome and pharyngeal apparatus development. *BioEssays*, *28*, 1078–1086. https://doi.org/10.1002/bies.20484

Xu, G., O'connell, P., Viskochil, D., Cawthon, R., Robertson, M., Culver, M., Dunn, D., Stevens, J., Gesteland, R., White, R., & Weiss', R. (1990). The Neurofibromatosis Type 1 Gene Encodes a Protein Related to GAP. In *Cell* (Roč. 62).

Yamagishi, H., Maeda, J., Hu, T., Mcanally, J., Conway, S. J., Kume, T., Meyers, E. N., Yamagishi, C., & Srivastava, D. (2003). *Tbx1 is regulated by tissue-specific forkhead proteins through a common Sonic hedgehog-responsive enhancer*. https://doi.org/10.1101/gad.1048903

Yasumoto, K., Yokoyama, K., Shibata, K., Tomita, Y., & Shibahara, S. (1994). Microphthalmia-associated transcription factor as a regulator for melanocyte-specific transcription of the human tyrosinase gene. *Molecular and Cellular Biology*, *14*(12), 8058–8070. https://doi.org/10.1128/MCB.14.12.8058-8070.1994

Ybot-Gonzalez, P., Cogram, P., Gerrelli, D., & Copp, A. J. (2002). Sonic hedgehog and the molecular regulation of mouse neural tube closure. *Development*, *129*(10), 2507–2517. https://doi.org/10.1242/dev.129.10.2507

Ybot-Gonzalez, P., Gaston-Massuet, C., Girdler, G., Klingensmith, J., Arkell, R., Greene, N. D. E., & Copp, A. J. (2007). Neural plate morphogenesis during mouse neurulation is regulated by antagonism of Bmp signalling. *Development*, *134*(17), 3203–3211. https://doi.org/10.1242/dev.008177

*Zentner, G. E., Layman, W. S., Martin, D. M., & Scacheri, P. C. (2010). Molecular and phenotypic aspects of CHD7 mutation in CHARGE syndrome. In *American Journal of Medical Genetics, Part A* (Roč. 152, Číslo 3, s. 674–686). https://doi.org/10.1002/ajmg.a.33323