




UNIVERZITA KARLOVA V PRAZE
3. LÉKAŘSKÁ FAKULTA



Ústav / klinika: mimofakultní pracoviště – Lens centrum s.r.o.

Martina Hudcová

**Komplikace u nositelů kontaktních čoček –
vliv péče o kontaktní čočky na vznik a rozvoj
komplikací**

*Complications of contact lens wearing - contact
lens care effect
on inception and progress of the complications*

Diplomová práce

Praha, květen 2008

Autor práce: Martina Hudcová

Studijní program: Všeobecné lékařství

Vedoucí práce: **MUDr. Svatava Háčiková, CSc.**

Pracoviště vedoucího práce:

Lens centrum s.r.o.

Sarajevská 6

Praha 2

120 00

Datum a rok obhajoby: 5.června 2008

Prohlášení

Prohlašuji, že jsem předkládanou práci zpracovala samostatně a použila jen uvedené prameny a literaturu. Současně dávám svolení k tomu, aby tato diplomová práce byla používána ke studijním účelům.

V Praze dne 13.května 2008

Martina Hudcová



Poděkování

Na tomto místě bych ráda poděkovala všem, kteří mi pomáhali se zpracováním této diplomové práce. Můj dík patří v první řadě paní doktorce Svatavě Háčikové, dále pak paní doktorce Martině Růžičkové a optometričce Zdeňce Ečerové. Velkou oporou mi byla moje rodina, a to během celého studia.

Obsah

ÚVOD.....	7
METODIKA PRÁCE	8
1. KONTAKTNÍ ČOČKY	9
1.1. HISTORIE KONTAKTNÍCH ČOČEK	9
1.2. ROZDĚLENÍ KONTAKTNÍCH ČOČEK	10
1.2.1. Podle materiálu.....	10
1.2.1. Podle velikosti	12
1.2.2. Podle životnosti	13
1.2.3. Podle režimu nošení	15
1.2.4. Podle typu korekce zraku.....	16
1.3. POŽADAVKY NA VLASTNOSTI MATERIÁLU	17
1.3.1. Mechanické vlastnosti	17
1.3.2. Hydratace.....	18
1.3.3. Propustnost pro kyslík.....	18
1.3.2. Smáčivost.....	19
1.3.4. Index lomu.....	19
1.3.5. Biologické vlastnosti.....	19
1.4. Zásady aplikace kontaktních čoček	20
1.4.2. Předaplikační vyšetření.....	20
1.4.3. Volba kontaktní čočky, kontraindikace.....	21
1.4.4. Vlastní aplikace.....	21
1.5. PÉČE O KONTAKTNÍ ČOČKY	22
1.5.1. Péče o měkké kontaktní čočky	22
1.5.2. Péče o tvrdé kontaktní čočky (RGP).....	25
1.5.3. Zvlhčující kapky.....	26
1.5.4. Enzymatické čističe.....	27
1.5.5. Doporučení v péči o kontaktní čočky.....	27
2. ROHOVKA	29
2.1. MIKROSKOPICKÁ ANATOMIE A FYZIOLOGIE	29
2.1.1. Histologie rohovky	29
2.1.2. Cévní zásobení rohovky.....	32
2.1.3. Inervace rohovky	32
2.1.4. Fyziologie rohovky	32
2.2. SLZNÝ FILM.....	33
2.2.1. Vrstvy slzného filmu.....	33
2.2.2. Dynamika slz	34
2.2.3. Vyšetření slzného filmu.....	34
2.2.4. Slzný film a kontaktní čočky	35
2.3. ZMĚNY ZPŮSOBENÉ KONTAKTNÍMI ČOČKAMI.....	35
2.3.1. Vliv kontaktních čoček na rohovkovou citlivost.....	36
2.3.2. Změny hydratace a transparence rohovky.....	36
2.3.3. Poškození rohovky a spojivky kontaktními čočkami.....	38
3. KOMPLIKACE SPOJENÉ S NOŠENÍM KONTAKTNÍCH ČOČEK.....	39
3.1. KOMPLIKACE Z HYPOXIE.....	39
3.2. SYNDROM SUCHÉHO OKA	40
3.3. KOMPLIKACE Z MECHANICKÉHO POŠKOZENÍ	41
3.3.1. Mechanická poškození způsobená pacientem.....	41
3.3.2. Mechanická poškození způsobená čočkou.....	41
3.4. ZÁNĚTLIVÉ NEINFEKČNÍ KOMPLIKACE	42
3.4.1. Gigantopapilární konjunktivitida	42
3.4.2. Horní limbální keratitida.....	43
3.4.3. Alergická kontaktní konjunktivitida.....	43
3.4.4. Pseudoherpetická keratitida.....	44

3.5. ZÁNĚTLIVÉ INFEKČNÍ KOMPLIKACE	44
3.5.1. Bakteriální keratitida, rohovkový vřed.....	44
3.5.2. Akantamébová keratitida.....	45
3.5.3. Mykotická keratitida.....	46
3.6. INTERAKCE LÉKŮ A KONTAKTNÍCH ČOČEK.....	47
3.6.1. Lokálně aplikované léky.....	47
3.6.2. Celkově podávané léky.....	48
4. HODNOCENÍ DOTAZNÍKŮ.....	48
4.1. ZÁVISLOST PÉČE NA VZNIKU POCITU SUCHÉHO OKA	49
4.2. ZÁVISLOST PÉČE NA VZNIKU ZÁVAŽNĚJŠÍCH ZÁNĚTLIVÝCH KOMPLIKACÍ.....	50
4.3. ZÁVISLOST PÉČE NA VZNIKU KOMPLIKACÍ	51
4.4. DISKUSE K VÝSLEDKŮM HODNOCENÍ DOTAZNÍKŮ.....	51
ZÁVĚR	53
SOUHRN	57
SUMMARY	58
SEZNAM POUŽITÉ LITERATURY	59
SEZNAM OBRÁZKŮ A TABULEK.....	60
SEZNAM PŘÍLOH.....	60

Úvod

Kontaktní čočky představují v dnešní době velice populární pomůcku ke korekci refrakčních vad. Jejich nošení je pohodlné a relativně bezpečné. Pro bezproblémové užívání kontaktních čoček je zapotřebí dodržovat zásady správné péče. Pokud se tyto zásady nedodržují, vystavuje se nositel kontaktních čoček rozvoji nejrůznějších komplikací.

Toto téma mě zaujalo nejen z hlediska osobního – sama jsem dlouholetou uživatelkou kontaktních čoček, ale také profesního, neboť se chci v budoucnu věnovat očnímu lékařství.

V teoretické části jsou představeny kontaktní čočky, vysvětleny rozdíly v materiálech a způsoby nošení. Významný prostor je věnován péči o kontaktní čočky. Následuje vysvětlení struktury a fyziologie rohovky pro lepší pochopení změn, které v ní mohou při nošení kontaktních čoček nastat. Samostatná kapitola se věnuje komplikacím, vzniklých v důsledku nesprávného nošení kontaktních čoček.

V praktické části jsou vyhodnoceny dotazníky, které mají za úkol odhalit souvislosti mezi nedodržováním jednotlivých zásad péče a vznikem komplikací.

Metodika práce

V teoretické části jsou zpracovány informace o kontaktních čočkách, dezinfekčních roztocích, způsobech péče, fyziologii a změnách nastávajících během nošení čoček v rohovce, dále pak komplikace způsobené kontaktními čočkami. Tyto informace byly získány z odborných knih a byly doplněny poznatky z nejnovějších článků.

Součástí praktické části je vyhodnocení dotazníků, zjišťujících možné závislosti mezi porušováním pravidel správné péče o kontaktní čočky a vznikem komplikací. Otázky v těchto dotaznících byly sestaveny ve spolupráci s očním lékařem – kontaktologem. Zpracování dat proběhlo statistickou analýzou. Pro základní hodnocení rozdílů mezi skupinami byly použity běžné statistické testy – t-test a Wilcoxonův test pro spojité veličiny a χ^2 -test, resp. Fisherův exaktní test v případě kategoriálních dat. Zodpovědělo celkem 77 respondentů, do zpracování jich bylo zařazeno 76. V jednom dotazníku chyběla vyplněná důležitá data.

1. Kontaktní čočky

1.1. Historie kontaktních čoček

První zmínky o kontaktních čočkách bychom mohli najít již ve spisech Leonarda da Vinciho z počátku 16. století. V 17. století se podobnou myšlenkou zabýval také René Descartes. Avšak teprve v roce 1887 se skláři Müllerovi z Wiesbadenu podařilo úspěšně aplikovat skleněnou čočku pacientovi, u kterého byla odstraněna víčka. Název „kontaktní čočka“ se začal používat o rok později, poté co Adolf Eugen Fick zhotovil čočku z odlitku rohovky. V roce 1928 navrhly závody Zeiss Optical Works v Jeně sadu skleněných kontaktních čoček s různou optickou mohutností. Tyto bylo možné objednat podle předem zadaných parametrů. Sklo se, jako materiál pro výrobu kontaktních čoček, přestalo používat poté, co bylo v roce 1938 vynalezeno plexisklo (PMMA – polymethylmethakrylát). Tento nový materiál byl využíván až do 60.let 20. století, kdy v tehdejší Československu vynalezl profesor Wichterle spolu s profesorem Límem hydrofilní polymer – HEMA (poly(2-hydroxyethylmetakrylát)). Tento gel vázal asi 40% vody, byl průhledný a s dobrými mechanickými vlastnostmi. Akademik Wichterle zdokonalil zpracování tohoto materiálu a patentoval výrobu kontaktních čoček odstředivým litím. Tato technika podstatně snížila výrobní náklady a umožnila tak masové rozšíření kontaktních čoček. V roce 1975 byl do výroby zaveden acetobutyrate celulózy - CAB, fluorokarbony a další plynopropustné materiály. Dnešní trh nabízí čočky tvrdé (PMMA, RGP – plynopropustné) a měkké (hydrogelové, silikonhydrogelové).

1.2 Rozdělení kontaktních čoček

1.2.1 Podle materiálu

Tvrdé kontaktní čočky:

- PMMA (polymethylmethakrylát), neboli plexisklo. Materiál, který byl hojně rozšířen v poválečné době, se ale nyní k výrobě kontaktních čoček nepoužívá. Vyznačoval se výbornými optickými vlastnostmi, nízkou hmotností, dobrou zpracovatelností i materiálovou a optickou stabilitou. Jeho nevýhodou byla nepropustnost pro kyslík, což bylo částečně řešeno rohovkovou čočkou s menším průměrem, než je průměr rohovky. Docházelo tak k většímu pohybu čočky, který umožňoval velkou výměnu okysličeného slzného filmu pod kontaktní čočkou, a tím i přívod kyslíku k rohovce.
- RGP (rigid gas permeable) je skupina tvrdých čoček propustných pro kyslík. Zahrnuje různou škálu materiálů – acetbutyrát celulózy, silikonové pryskyřice, siloxanmetakryláty, fluorosiloxanmetakrylát, kopolymery alkylstyrenu. Tyto materiály vykazují vysokou propustnost pro kyslík, ale nízkou pro vodu a tak zabraňují obnově slzného filmu pod čočkou. Tento nedostatek lze řešit korneálním typem čočky. Kontaktní čočky v této skupině se vyznačují vysokou trvanlivostí a dobrými optickými vlastnostmi. Lze je přizpůsobit individuálním potřebám a také umožňují výrobu čoček ve velmi okrajových dioptrických hodnotách. Navzdory masovému rozšíření měkkých kontaktních čoček zaujímají na světovém trhu stále 5-10% (v některých zemích až 20%).

Měkké kontaktní čočky:

- Silikonová pryž se zdála být výborným materiálem díky své vysoké propustnosti pro kyslík. Nesmáčivost silikonu měla být vyřešena

různými povrchovými úpravami. Tyto se však neosvědčily a silikon, jako materiál pro výrobu kontaktních čoček, v praxi neuspěl.

- Hydrogely, neboli měkké hydrofilní kontaktní čočky jsou vyrobeny z polymerů, do jejichž struktury je vázáno různé množství vody. Tento materiál se vyznačuje vysokou biokompatibilitou a výbornými optickými vlastnostmi. Podle stupně hydratace byly v roce 1986 rozděleny americkou FDA (Food and Drug Administration) do těchto skupin:
 - ♦ Skupina I – neionogenní s nízkým obsahem vody (38-50%)
 - ♦ Skupina II – neionogenní s vysokým obsahem vody (51-80%)
 - ♦ Skupina III – ionogenní s nízkým obsahem vody (38-50%)
 - ♦ Skupina IV – ionogenní s vysokým obsahem vody (51-80%)

Ionogenní jsou takové materiály, které nesou elektrický náboj – obvykle záporný. Tato skutečnost hraje důležitou roli právě ve skupině hydrogelových kontaktních čoček. Ve vodném prostředí slz, dochází k interferenci s nábojem čočky, což může mít za následek zvýšenou chemickou reaktivitu. Ta vede ke změnám materiálu nebo dokonce k jeho destrukci. Dalším problémem jsou kladně nabitá částice ve slzách, které se vážají k zápornému náboji čočky a podněcují rychlejší vznik usazenin na povrchu čočky.

Jednodušší dělení hydrogelových čoček je na hydrogelové standardní (40% vody – HEMA) a výšeboťnavé, s vyšším obsahem vody. V závislosti na obsahu vody zaručují hydrogely propustnost pro nízkomolekulární látky a velmi dobrou biokompatibilitu. Jelikož se vyznačují přibližně stejnou konzistencí jako tkáň, je riziko mechanického poškození minimální.

- Hybridní silikonhydrogelové kontaktní čočky vznikly kombinací hydrogelů se silikony. Patří sem nejnovější materiály (na trh byly

vedeny v roce 1998), které umožňují prodloužené (7dní a 6nocí) nebo kontinuální (30dní a 30nocí) nošení. Vyznačují se velmi vysokou prostupností pro kyslík při současných výborných povrchových vlastnostech hydrogelů. Při vývoji tohoto materiálu bylo třeba vyřešit problém spojení hydrofilní a hydrofobní složky tak, aby vznikl kompatibilní, homogenní a opticky transparentní materiál. Dále bylo třeba vyřešit rovnoměrnou smáčivost povrchu kontaktní čočky.

V dnešní praxi jsou nepoužívanějšími materiály hydrogely a silikonhydrogely, ve zvláštních indikacích pak RGP.

1.2.1. Podle velikosti

Tvrdé kontaktní čočky můžeme dělit podle jejich průměru na korneální, semisklerální a sklerální.

Korneální čočky mají průměr 8,5 – 9,5mm. Malá plocha umožňuje lepší výměnu slzného filmu a zmenšuje oblast oka, která má omezený přístup vzduchu. V současnosti se používají kopolymery PMMA se silikonem, fluorokarbyny, polyvinylpyrolidonem a metakrylovou kyselinou. Jednotlivé materiály se liší propustností pro kyslík, stabilitou, pružností, snášenlivostí a reaktivitou. Všechny tyto materiály patří do skupiny tvrdých čoček. Měkké korneální čočky se nepoužívají. Kvůli své velikosti totiž nedostatečně přilnou k povrchu rohovky, pohybují se a jsou nepohodlné.

Semisklerální kontaktní čočky mají průměr 12,5 – 15,5mm. Tato skupina zahrnuje tvrdé čočky, ale svým průměrem sem můžeme zařadit i čočky měkké.

Sklerální kontaktní čočky dosahují průměru až 25mm, takže jejich okraj leží až na bělimě. Jedná se o historicky první typ čoček, který má dnes jen omezené využití. Indikací k aplikaci těchto čoček je keratokonus (kónická deformace rohovky, způsobená jejím ztenčením), nepravidelně zakřivená rohovka, postižení povrchu oka (poleptání, Stevens-Johnsonův syndrom –

membranózní konjunktivitida, keratopatie) či stavy po úrazech. Existují zkušební sady nebo lze provést odlitek povrchu oka pomocí speciálního rychletvrdnoucího krému. Vzhledem k tomu, že čočka zaujímá většinu povrchu oka, jsou v jejím materiálu vytvořeny otvory, jimiž k rohovce proniká vzduch.

1.2.2. Podle životnosti

Doba použitelnosti kontaktní čočky závisí na typu použitého materiálu a jeho vlastnostech. U tvrdých plynopropustných čoček (RGP) je díky jejich pevnosti a dobré snášenlivosti možné používání až několik roků – obvykle 2-3 roky.

Kontaktní čočky konvenční měly životnost přibližně 1 rok. Nejvíce byly rozšířeny v 80. a 90. letech, kdy byl hlavním materiálem pro výrobu HEMA.

Zlepšení technologie výroby hydrogelových a silikonhydrogelových kontaktních čoček umožnilo vysokou reprodukcibilitu a tím i zavedení režimu plánované výměny do nošení kontaktních čoček. Čočky, určené pro plánovanou výměnu, se nazývají disposable, nebo též jednorázové.

Srovnání životností některých kontaktních čoček, které nabízí současný trh, popisuje tabulka 1.

Tabulka 1: Přehled životnosti na trhu dostupných kontaktních čoček

1 den	Nelfilcon A	69%	Focus Dailies
	Etafilcon A	68%	1-day Acuvue
	Hilafilcon A	70%	Soflens One Day
2 týdny	Senofilcon A	38%	Acuvue Oasys
	Galyfilcon A	48%	Acuvue Advance
1 měsíc	Lotrafilcon B	33%	Air Optix
	Omafilcon A	60%	Frequency XC
	Etafilcon A	58%	Surevue
	Alphafilcon A	66%	Soflens 66
1 měsíc kontinuálně	Lotrafilcon A	24%	Air Optix Night&Day
	Betafilcon A	36%	Pure Vision
3 měsíce	Polymacon (HEMA)	38,6%	Optima FW
	Polymacon (HEMA)	38,6%	Soflens 38
12 měsíců	MMA/VP kopolymer	60%	Weicon
	Hefilcon B	45%	Optima Toric
	30% MMA/VP, Neionoge	70%	Omniflex SofBlue

1.2.2.1 Jednodenní kontaktní čočky

Ráda bych se na tomto místě zastavila u jednodenních kontaktních čoček. Vyrábí se z hydrogelových materiálů s vysokým obsahem vody. Z hlediska bezpečnosti a prevence rozvoje komplikací představují maximum, které současný trh nabízí. K jejich přednostem patří snadná manipulace, komfort nošení a dobré optické vlastnosti. Pacient má jistotu, že do oka aplikuje vždy čistou a nezávadnou čočku. Po jednom dni nošení ji jednoduše vyhodí a tím odpadá potřeba čištění. Právě pravidelná péče o kontaktní čočky, vyžadující každodenní dezinfekci čoček a údržbu pouzdra, nebývá vždy dodržována. Navíc se během jednoho dne nošení nestačí na povrchu čočky vytvořit usazeniny, jak tomu bývá u dvoutýdenních a měsíčních kontaktních čoček. Tyto usazeniny proteinů a lipidů mohou způsobit zhoršené vidění a nepohodlí. Hamano a kol. [4] zjišťoval incidenci klinických komplikací v souvislosti s různými materiály a různými způsoby nošení kontaktních čoček. Čočky z PMMA měly signifikantně vyšší incidenci komplikací, naproti tomu jednodenní čočky zaznamenaly nejnižší počet komplikací ze všech sledovaných skupin. (incidence PMMA = 15,8%, incidence jednodenních čoček = 2,5%) Většinu komplikací představovala keratitis superficialis punctata.

Přednosti jednodenních kontaktních čoček jsou tedy nesporné:

- Odpadá potřeba čištění a dezinfekce. Použití se stává jednodušším.
- Snižuje se riziko vzniku komplikací spojených s tvorbou depozit na povrchu čočky.
- Významně klesá riziko zdravotních komplikací. Dokonce žádná ze studií zatím neprokázala objektivní příznaky hypoxie u nositelů jednodenních čoček.
- Přinášejí lepší komfort pro alergiky a u suchých a lehce podrážděných očí.

Aby se docílilo nejlepších výsledků při nošení jednodenních kontaktních čoček, je potřeba pacientům zdůraznit nutnost vyhazovat čočky po každém použití (nenosit je více dní) a dodržovat hygienu rukou.

1.2.3. Podle režimu nošení

V dnešní době se světovým trendem staly kontaktní čočky pro plánovanou výměnu – tzv. disposable, neboli jednorázové. Podle doby použitelnosti je dělíme na jednodenní, dvoutýdenní a měsíční. Tyto čočky umožňují čtyři způsoby nošení:

- Denní nošení (daily wear) znamená ráno čočky nasadit a večer je sejmout. Doba pohodlného nošení je různá (8-20 hodin) a záleží na použitém materiálu a konstrukci čočky.
- Flexibilní nošení (flexible wear) je podobné dennímu. Je zde však povoleno příležitostné přespání s nasazenými čočkami (maximálně 1-2 noci za sebou, v delším intervalu).
- Prodloužené nošení (extended wear) umožňuje nošení čoček 7 dní a 6 nocí. Poté je nutno čočky sejmout a vyčistit. Obvykle jsou ponechány přes noc v dezinfekčním roztoku a druhý den ráno je možné opět čočky

nasadit. Tento režim umožňuje většina čoček v vysokou propustností pro kyslík.

- Kontinuální nošení (continuous wear) znamená nepřetržité nošení po dobu 30 dnů a 30 nocí. Je možný jen u silikonhydrogelových kontaktních čoček.

Základním režimem nošení kontaktních čoček je denní nošení. Jeho výhodou je pravidelné čištění čoček po sejmutí z oka a úprava možných změn na předním segmentu. Vyžaduje však každodenní péči a zodpovědný přístup nositelů těchto čoček. V 80. letech minulého století se zejména v Austrálii a USA stalo populárním kontinuální nošení. Pro uživatele znamenalo větší pohodlí, neboť odpadla denní péče o kontaktní čočky. Postupem času se však začaly objevovat závažné komplikace, zejména poškození rohovky až rohovkový vřed. Na základě studií, posuzujících výskyt komplikací u kontinuálního a denního režimu nošení hydrogelových kontaktních čoček, bylo v roce 1989 v USA doporučeno zkrátit dobu nošení ze 30 na 7 dní (a 6 nocí). Možnost kontinuálního nošení byla vzkříšena vynálezem silikonhydrogelu. Tento materiál umožňuje dostatečný přísun kyslíku rohovce i při zavřených víčkách a proto nedochází k hypoxickému stresu. Problematika údržby těchto čoček v kontinuálním režimu nošení však zůstává. Je třeba předcházet vzniku usazenin na povrchu čočky a rozvoji infekce.

1.2.4. Podle typu korekce zraku

První kontaktní čočky byly vyrobeny, aby kryly přední část očního bulbu při chybění víček či afekci rohovky. Postupně se začaly používat ke korekci dalších vad – afakie (dnes se v této indikaci kontaktní čočky nepoužívají ale používají se např. po úrazech, nebo když není možné použít nitrooční čočku), astigmatismus, aj.

- Sférické čočky se používají pro běžnou korekci zraku. Vyrábějí se v optické mohutnosti +20 až -20 dioptrií.

- Torické čočky slouží ke korekci astigmatismu. K dispozici jsou jako čočky roční od -20,0 do +20,0 D s cylindrickou hodnotou až -5,0 D. Dále se vyrábějí i jako disposable čočky s optickou mohutností od +6,0 do -9,0 D a s cylindrickou hodnotou až -3,75 D.
- Bifokální čočky jsou určeny ke korekci presbyopie. Podle umístění adiční zóny je dělíme na radiálně asymetrické a radiálně symetrické. U asymetrické varianty je zóna pro vidění na dálku je situována před zornici při pohledu přímo. Zóna pro vidění do blízka se před zornici posune při změně pohledu. Tento typ čoček vyžaduje správné umístění na oku, dostatečný pohyb, ale zároveň zamezení rotace čočky. K tomu se využívá složená konstrukce z více materiálů nebo hydrogelový haptik pro ukotvení. Radiálně symetrické bifokální čočky jsou tvořeny soustavou izodioptrických linií kolem společného středu a na rozdíl od radiálně asymetrických nevyžadují fixaci. Nejčastěji se používají progresivní (asférické) čočky, kdy dioptrická hodnota narůstá zvolna od středu (obvykle určený na dálku) k periferii. Jejich nevýhodou je nízká hodnota adice, které lze takto dosáhnout. Výraznější efekt mají difrakční čočky založené na přítomnosti Fresnelových prizmat na zadní ploše čočky. Vyznačují se vynikajícími optickými vlastnostmi, ale problémem je jejich vysoká cena a nadměrná tvorba usazenin.
- Kosmetické čočky jsou módním doplňkem. Slouží k zvýraznění nebo úplné změně barvy duhovky.

1.3. Požadavky na vlastnosti materiálu

Všechny typy dnes vyráběných čoček musí splňovat řadu kritérií. Jednotlivé materiály se mezi sebou liší mechanickými vlastnostmi, obsahem vody, propustností pro kyslík a další nízkomolekulární látky.

1.3.1. Mechanické vlastnosti

Kontaktní čočky by měly být tvarově stálé, dostatečně pevné (avšak, čím vyšší pevnost, tím méně pohodlné nošení), pružné a tažné.

1.3.2. Hydratace

Většina materiálů, dnes používaných k výrobě kontaktních čoček, absorbuje určité množství vody. Čím více vody pohltní, tím více zvětší svůj objem, což je důležité při zpracování. Vzrůstající procento vázané vody rovněž zvyšuje permeabilitu pro kyslík, zlepšuje biokompatibilitu čočky, ale snižuje některé mechanické vlastnosti a index lomu.

1.3.3. Propustnost pro kyslík

Pro dobrou snášenlivost kontaktních čoček je důležitá propustnost pro kyslík – Dk . D (difúzní koeficient) značí prostupnost kyslíku materiálem, k (solubilita) zase rozpustnost kyslíku v materiálu čočky. Tato veličina popisuje vlastnosti materiálu jako takového. Vlastnosti čočky lépe vyčteme z hodnoty transmisibility = Dk/L (difúzní koeficient vztažený na vrstvu materiálu). Měření se provádí při teplotě 35°C pro čočku o síle -3D.

Aby se minimalizovalo riziko hypoxie rohovky, směřuje vývoj kontaktních čoček k co nejlepším hodnotám Dk/L . Toho lze dosáhnout následujícími mechanismy - ztenčením čočky, zvýšením botnavosti, novými materiály.

Kromě těchto veličin, je pro metabolismus rohovky důležité, kolik kyslíku se dostane pod čočku a je-li toto množství pro zásobení rohovky dostačující. Hodnota, která udává procento kyslíku obsažené ve slzách, se nazývá Equivalent Oxygen Percentage – EOP. Normální parciální tlak kyslíku ve vzduchu při hladině moře činí 20.9%. Pod málo propustnou čočkou je 6%, středně propustnou do 11% a pod vysoce propustnou kontaktní čočkou nad 11%. Od určité hodnoty Dk/L již další zvyšování nevede ke zvýšení parciálního tlaku. Naměřené hodnoty se blíží parciálnímu tlaku kyslíku ve vzduchu.

Holden a Mertz [8] zjistili, že bezpečná hydrogelová čočka pro prodloužené nošení musí mít minimální hodnotu Dk/L 87 barrer/cm. Při této hodnotě dochází po nočním nošení ke 4% výskytu edému rohovky,

což je srovnatelné se stavem oka po probuzení, kdy byla celou noc zavřená víčka.

U hydrogelových čoček je faktorem určujícím transmisibilitu obsah vody. U těchto materiálů je snaha o dosažení co nejvyššího stupně hydratace. Ve skupině silikonhydrogelových čoček je situace poněkud složitější. Zde není hlavním kritériem pro propustnost kyslíku voda. Silikon je, sám o sobě, pro kyslík vysoce propustným materiálem.

1.3.2. Smáčivost

Smáčivost povrchu kontaktní čočky hraje důležitou roli ve vodném prostředí slzného filmu. Nižší smáčivost kontaktních čoček vede k výraznému pocitu nepohodlí, suchosti očí a je jednou z hlavních příčin přerušování nošení kontaktních čoček.

1.3.4. Index lomu

Hodnota indexu lomu kontaktní čočky by se měla blížit hodnotám pro slzný film a rohovku. Dle použitého materiálu se pohybuje mezi 1,3 až 1,6. Pokud by byl rozdíl v hodnotách indexů lomů jednotlivých rozhraní vyšší, docházelo by ke zvýšené lomivosti a tím k odchýlení paprsků vstupujících do oka.

1.3.5. Biologické vlastnosti

Materiál používaný k výrobě kontaktních čoček musí být biokompatibilní a musí respektovat fyziologii oka, volnou cirkulaci slz, zásobení rohovky kyslíkem a odvod zplodin metabolismu.

1.4. Zásady aplikace kontaktních čoček

1.4.1. Anamnéza

Abychom dosáhli spokojenosti budoucího nositele kontaktních čoček a minimalizovali možné komplikace, je třeba aplikaci věnovat velkou pozornost. Celý proces začíná důkladnou anamnézou, v níž zjišťujeme celková onemocnění, alergie a užívané léky (antihistaminika, anticholinergika, diuretika, hormonální léky, betablokátory, aj.). Zajímají nás operace a úrazy oka, prodělané oční choroby a lokálně aplikované léky. V rozhovoru je třeba zjistit motivaci k nošení kontaktních čoček a prostředí, ve kterém je chce klient užívat (riziková jsou suchá, prašná prostředí, chemické provozy, také práce s počítačem může podnítit rozvoj některých komplikací). V případě, že již má klient zkušenosti s nošením kontaktních čoček, zajímáme se o typ, délku nošení, snášenlivost a případné problémy.

1.4.2. Předaplikační vyšetření

Po pečlivě odebrané anamnéze následuje vyšetření pacienta. Začínáme zjištěním vízu – nejprve naturálního vidění, poté s brýlovou korekcí. Následuje objektivní stanovení refrakce na autorefraktometru.

Při vyšetření oka posuzujeme nejprve jeho okolí - postavení a pohyblivost víček, šíře oční štěrbiny a frekvence mrkání. Na štěrbinové lampě pátráme po možných patologiích spojivky – cévní změny, névy, pingueculy, aj. Na rohovce nás zajímá její celkový stav a perilimbální cévní pleteň. Někdy je vhodné vyšetření doplnit obarvením rohovky fluoresceinem. Součástí by měl být i test citlivosti rohovky – nejsnadněji vatovou štětičkou. Abychom zvolili správnou velikost kontaktních čoček, je třeba změřit průměr rohovky v horizontále a zakřivení ve dvou na sebe kolmých rovinách.

Důležitou roli pro budoucí dobrou snášenlivost kontaktních čoček hraje slzný film. Množství slz nejčastěji hodnotíme pomocí Schirmerova testu.

1.4.3. Volba kontaktní čočky, kontraindikace

Při výběru kontaktních čoček máme možnost volby mezi tvrdými a měkkými. U nás se většinou dává přednost měkkým čočkám pro plánovanou výměnu, tvrdé kontaktní čočky bývají vyhrazeny jen pro konkrétní indikace (keratokonus, nepravidelný astigmatismus). Typ kontaktní čočky vybíráme s ohledem na požadavky pacienta a stav jeho očí. Je důležité znát prostředí, ve kterém bude čočky nosit, jak často a na jak dlouho je chce nosit, bereme v úvahu i finanční nákladnost. Do volby se rovněž promítají informace získané při odběru anamnézy a objektivním vyšetření.

Aplikace kontaktních čoček je zcela kontraindikována u zánětlivých onemocnění oka, uzávěru slzných cest, anomálií víček a u rohovkové anestezie. Za relativní kontraindikaci považujeme poruchy slzného filmu, syndrom suchého oka, kožní změny, endokrinní orbitopatie, onkologická onemocnění, HIV-pozitivitu, užívání hormonálních léků a také věk či inteligenci pacienta. Anamnéza alergie či glaukomu bývala rovněž relativní kontraindikací. V současné době je aplikace kontaktních čoček možná i u těchto pacientů.

1.4.4. Vlastní aplikace

Zkušební kontaktní čočka se volí se zakřivením větším o jeden milimetr, než jaké je zakřivení rohovky. Průměr vybíráme tak, aby okraj čočky přesahoval přibližně jeden milimetr přes limbus. Výběr dioptrií odpovídá brýlové korekci. Při hodnotách nad 4 D je třeba brýlovou korekci přepočítat na čočkovou. K tomu slouží tabulky pro přepočet brýlové korekce na čočkovou, v závislosti na vrcholové vzdálenosti brýlové čočky od povrchu rohovky. U pacienta s astigmatismem řešíme vadu sférickými (do hodnot 0,75 D) nebo tórickými čočkami. Po 30-minutové adaptaci na čočky je pacient znovu vyšetřen a zraková vada dokorigována brýlovými čočkami.

Správně aplikovaná čočka by měla na rohovce zaujímat centrální polohu a měla by být volně pohyblivá s výchytkou cca 1mm. Proto se po již zmíněné době adaptace pacient podrobuje dalšímu vyšetření na štěrbinové lampě. Zkoumáme pohyblivost čočky při mírném zatlačení přes dolní víčko a její návrat zpět do původní polohy. Ptáme se rovněž na subjektivní vnímání čočky pacientem.

Pokud je vízus a poloha čočky v pořádku, můžeme přistoupit k objednání definitivních kontaktních čoček. Rovněž pacienta zacvičíme v technice nandávání a snímání čočky. Poučíme ho o nutnosti dodržování hygieny při manipulaci s čočkami. Naučíme ho dezinfekci a ukládání čoček, vysvětlíme péči o čočky a pouzdro a rovněž upozorníme na možné komplikace. Pacient by měl znát příznaky těchto komplikací a měl by být poučen o tom, jak se v případě jejich objevení zachovat.

Proškolený pacient s dobře padnoucími čočkami dochází na první kontrolu za 14 dní, na další pak za 3 až 6 měsíců. Některé, např. děti, je třeba pozvat dříve. Při každé kontrole zjišťujeme subjektivní pocity, snášenlivost, kontrolujeme vízus a vyšetřujeme oko na štěrbinové lampě.

1.5. Péče o kontaktní čočky

Pro nekomplikovaný průběh nošení kontaktních čoček je důležitá péče. Zahrnuje čištění a dezinfekci čoček, oplachování, zvlhčování, odstraňování depositů a samozřejmě ukládání. Současný trh nabízí řadu přípravků a systémů pro péči o měkké i tvrdé kontaktní čočky.

1.5.1. Péče o měkké kontaktní čočky

1.5.1.1. Multipurpose Solutions

Tyto produkty jsou v současné době nejrozšířenější. Představují systém jednoho roztoku, který obsahuje složky dezinfekční, čistící, zvlhčující, pufující a odstraňovače proteinů. Jsou určeny pro režim No-Rub, neboli čištění čoček bez potřeby mechanického mnutí v dlani. V současné době je

opět příklon k mechanickému čištění, protože jím lze odstranit až 90 % nečistot a mikroorganismů.

Na první pohled by se zdálo, že mezi jednotlivými produkty v této skupině nemohou být žádné výrazné rozdíly. Přesto se v roce 2006 objevily tyto skutečnosti: při barvení rohovky fluoresceinem se zjistily rozdíly mezi nositeli stejného typu silikonhydrogelových čoček (Pure Vision) užívajících různé druhy roztoků. Jones [7] zaznamenal výrazně vyšší míru barvení rohovky u pacientů užívajících roztok ReNu Multiplus (Bausch&Lomb) s dezinfekční složkou na bázi polyhexanidu než u pacientů užívajících Opti Free (Alcon) s látkou Polyquad (polydroniumchlorid). 37% testovaných užívajících ReNu vykazovalo stupeň barvení rohovky, jaký lze pozorovat u reakce toxicity roztoku. U pacientů, kteří používali Opti Free, se tento stupeň poškození rohovky vyskytl jen ve 2%. Zajímavostí bylo, že zjištěné barvení rohovky nebylo vždy doprovázeno pocitem nepohodlí ani jinými příznaky spojenými s poškozením rohovky.

V současné době se rovněž ukazuje, že kombinace různých typů roztoků s různými typy kontaktních čoček vykazuje vždy jiný stupeň biokompatibility. Tyto rozdíly jsou zjevné zejména u nositelů silikonhydrogelových kontaktních čoček. Andrasko [10] zpracoval přehled, ve kterém zhodnotil stupeň biokompatibility na základě barvitelnosti rohovky. Podle stupně obarvení rozdělil pacienty do tří skupin – do 10%=nevýznamná barvitelnost, 10-20%=hraniční barvitelnost, nutno dále sledovat, nad 20%=významná barvitelnost, doporučení výměny roztoku. Kompletní přehled aktualizovaný v dubnu 2008 představuje tabulka 2.

Tabulka 2 : Přehled hodnocení stupně biokompatibility roztoků a kontaktních čoček na základě barvitelnosti rohovky

**Lens and Solution Combinations
Percentage of Average Corneal Staining Area at 2 Hours**

		Branded Solutions							Private Label Solutions			
		Unso- l'd Saline	Cle- ar Con- t	Opti- Free Expe- ss	Opti- Free Refract	Refr- Multi- Plus	Com- p- lete MPS 2-Step RUE	ACU- SOL	Value Opti- Solu- tion	Value Opti- Solu- tion	Value Opti- Solu- tion	Value Opti- Solu- tion
Hydrogel	Acuvue 2	1%	1%	2%	5%	1%	1%	1%	1%	1%	1%	1%
	Proclear	1%	1%	1%	2%	57%	6%	12%	61%	54%	53%	42%
	Soflens 66	1%	1%	1%	1%	73%	17%	8%	66%	62%	Testing Ongoing	Testing Ongoing
Silicone Hydrogel	Acuvue Advantage	1%	1%	1%	1%	13%	12%	2%	16%	13%	12%	12%
	Acuvue Oasis	2%	1%	3%	5%	9%	4%	3%	12%	8%	13%	10%
	Biofinity	2%	2%	3%	2%	4%	2%	2%	4%	3%	3%	2%
	PureVision	2%	1%	4%	7%	73%	15%	21%	71%	76%	Testing Ongoing	Testing Ongoing
	O2 Optix	2%	1%	2%	5%	24%	3%	3%	41%	28%	28%	24%
	Night & Day	2%	1%	2%	3%	24%	1%	3%	36%	24%	26%	22%
	Updated: April 10, 2008	Saline	H ₂ O ₂	POLYQUAD			Biguanides					

Staining Zone Color Codes

under 10%
 10% to 20%
 over 20%
 Explanation of color coding

Each cell in the Staining Grid represents a study with a sample size of 29 to 30.

Total Staining Grid study sample size: 2956

Kromě biokompatibility, musí roztoky určené pro péči o kontaktní čočky splňovat dezinfekční kritéria (zneškodnění bakterií, virů a hub). Ačkoli jsou všechny prodávané roztoky pečlivě testovány, objevila se v roce 2006 možná souvislost mezi používáním roztoku ReNu with MoistureLoc (Bausch&Lomb) a vzrůstající incidencí fusariové keratitidy. Tato souvislost byla překvapující, neboť roztok vykazoval v laboratorních testech výrazné dezinfekční vlastnosti – i proti *Fusarium solani*. Po půlročním zjišťování příčiny, bylo odhaleno, že zvlhčující složka roztoku vytváří po zaschnutí struktury, ve kterých je *Fusarium* chráněno před čerstvým dezinfekčním roztokem. Tyto struktury se vytvoří jen při nesprávné manipulaci s roztokem. Řada pacientů tehdy přiznala, že láhev s roztokem nezavírala, dokonce jej dolévala vodou z kohoutku. Jiní nechávali otevřené pouzdro s roztokem i čočkami. V důsledku tohoto byl ReNu with MoistureLoc označen za spolupůsobící faktor a stažen ze světového trhu.

1.5.1.2. Roztoky na bázi peroxidu vodíku

Peroxid vodíku je sám o sobě silným dezinfekčním činidlem a proto není potřeba, aby byly do těchto roztoků přidávány konzervační látky. Tím se minimalizuje riziko přecitlivělosti a alergických reakcí. Oxidativní reakce je také využívána k odstraňování depozit (včetně proteinových) z povrchu čočky. Peroxid je však toxický pro oční tkáň. Je tedy zapotřebí, aby došlo k jeho neutralizaci ještě před tím, než uživatel aplikuje čočku do oka. K tomu se používají platinové destičky, instalované ve speciálním pouzdra. Čočky uložené do tohoto pouzdra, ošetřené v roztoku peroxidu jsou pro oko zcela bezpečné po 6 hodinách. Jiný systém využívá k neutralizaci speciální tablety. Roztok je zcela zneutralizován při změně barvy na růžovou. Tato doba je rovněž přibližně 6 hodin.

1.5.2. Péče o tvrdé kontaktní čočky (RGP)

V dnešní době je nositelů tvrdých kontaktních čoček málo – patří sem pacienti, kterým jsou RGP čočky aplikovány ve speciálních zdravotních

indikacích. Přesto, pro úplnost, uvádím způsoby péče o tvrdé kontaktní čočky.

1.5.2.1. Multipurpose Solutions

Tento systém představuje čištění a zvlhčování plynopropustných kontaktních čoček. Je určen pro mechanické čištění v dlani, oplachování, čištění a dezinfekci a samozřejmě pro uchovávání.

1.5.2.2. Multi-Bottle systémy

Mezi nositeli RGP čoček je nejpoužívanější systém Multipurpose, neboť je jeho použití velmi jednoduché. Existují i Multi-Bottle systémy, kde oddělené denní čištění od dezinfekčních a zvlhčujících roztoků poskytuje vyšší efektivitu celého procesu – zvláště čištění povrchu čočky.

1.5.3. Zvlhčující kapky

Pocit nepohodlí při nošení kontaktních čoček, ať už měkkých nebo tvrdých, bývá často spojen s vysycháním povrchu oka. Tento problém mají za úkol řešit tzv. umělé slzy.

První generace těchto přípravků byla založena na bázi solného roztoku. Efekt byl jen dočasný – po 15 až 30 minutách se nepříjemný pocit znovu dostavil.

Nová generace zvlhčujících kapek se zaměřuje na zlepšení retence vody a/nebo čištění povrchu čočky. Využívají se nejrůznější typy surfaktantů - hyaluronát sodný, karboxymethyl celulóza, aj.

Umělé slzy určené pro nositele kontaktních čoček musí splňovat určitá kritéria. Důležitý je typ a množství konzervačních látek. Přípravky ošetřené konzervanty vydrží po otevření déle. Je zde však vyšší riziko podráždění očí, zvláště u citlivých a alergických pacientů. Dále nelze používat přípravky, jenž obsahují minerální nebo ricinový olej. Ty se váží na povrch čočky a způsobují zhoršené vidění a nepohodlí při nošení.

Mnohé studie ukazují, že používání umělých slz před a po nošení kontaktních čoček významně zlepšuje příznaky suchého oka.

1.5.4. Enzymatické čističe

Tyto produkty byly určeny zejména pro nositele konvenčních kontaktních čoček (HEMA). U nich totiž docházelo ve zvýšené míře k ukládání proteinových depozit. Enzymatické čističe, ve formě kapek nebo tablet, se přidávaly do pouzdra k běžně používanému roztoku. Dnes je enzymatický čistič součástí Multipurpose roztoků a samostatně se již nepoužívá.

1.5.5. Doporučení v péči o kontaktní čočky

1.5.5.1. Hygiena rukou

Přímý kontakt ruky s čočkou představuje jeden z nejvýznamnějších faktorů v přenosu infekce a nečistot z vnějšího prostředí. Každý nositel kontaktních čoček by měl být poučen, o nutnosti důkladné očisty rukou před každou manipulací s kontaktními čočkami. Doporučuje se umýt ruce mýdlem (nejlépe tekutým z dávkovače), řádně opláchnout, aby nedošlo k zavlečení dráždivých přísad do oka a otřít čistým ručníkem (bez chloupků, které by mohly být zaneseny do oka a mechanicky dráždit).

Ze 76 dotazovaných 18 uvedlo, že si nemyjí ruce před každou manipulací s kontaktními čočkami. 9 z nich udalo pocit podráždění, zčervenání nebo zhoršení vidění, z toho 3 uvedli zánětlivé onemocnění oka.

1.5.5.2. Hygiena pouzdra

Pouzdro na čočky může být významným zdrojem infekčních agens. I přes správné dodržování hygienických postupů byla zjištěna kontaminace pouzdra až u 50% symptomatických nositelů hydrogelových kontaktních čoček. Z těchto byly v 8-14% izolovány plísně, v 7% dokonce Akantaméba. Ačkoli jsou používány dezinfekční roztoky, ve vlhkém prostředí pouzdra se dovedou mikroorganismy přizpůsobit a dokonce

vyvinout jistou odolnost vůči těmto roztokům. Proto se doporučuje, po každém vyndání čoček z pouzdra a jejich nasazení, vypláchnout pouzdro čerstvým dezinfekčním roztokem a nechat jej na vzduchu vyschnout. Lze také jednou za týden očistit pouzdro kouskem bavlněné látky navlhčené v dezinfekčním roztoku. Tímto dojde k narušení biofilmu a zlepšení dezinfekce. I při této péči je vhodné vyměňovat pouzdro za nové alespoň po 3 měsících.

Ze 76 dotazovaných uvedlo 20, že vyměňuje pouzdro déle než po 3 měsících (průměrně za 8,8 měsíce). 13 z těchto 20 dotazovaných udává výskyt některých z komplikací – podráždění očí, zarudnutí, zhoršené vidění, zánět.

1.5.5.3. Používání pečujících roztoků

Jak již bylo uvedeno, současný trh nabízí celou řadu přípravků pro čištění, dezinfekci, zvlhčování a uchovávání čoček. Zvolit ten správný není vždy jednoduché. Záleží na typu kontaktních čoček, vstřícnosti klienta a jeho možnostech dodržování daných postupů a samozřejmě na finanční nákladnosti. U řady roztoků je jistě na zvážení jejich biokompatibilita ve spojení s určitými typy kontaktních čoček. Dle výše uvedené tabulky, zpracované Andraskem (2008), se tento problém týká zejména roztoků, kde slouží jako dezinfekce biguanidy. U pacientů, kteří si stěžují na přecitlivělost, či trpí alergiemi na běžné Multipurpose roztoky, je vhodné doporučit roztoky na bázi peroxidu vodíku. Předmětem diskuze je i vhodnost mechanického čištění hydrogelových kontaktních čoček v ruce. Vzhledem k tomu, že jsou čočky z tohoto materiálu náchylnější k poškození a současný trh nabízí řadu roztoků umožňujících tzv. No-Rub čištění, zdá se být tento způsob odstraňování depozit nepotřebným. To však neplatí pro silikonhydrogelové kontaktní čočky, kde dochází ke zvýšenému ukládání, zvláště proteinových, usazenin. Nositelům těchto čoček je proto potřeba mechanické čištění doporučit.

V zásadě platí, že:

- Pacienti by měli užívat ten typ roztoku, který jim jejich lékař či optik doporučí.
- Neměl by se používat roztok po uplynutí doby spotřeby.
- Pacienti by neměli samovolně měnit typ roztoku bez konzultace s lékařem či optikem.
- Dezinfekční roztok by se nikdy neměl používat opakovaně. Vždy je třeba naplnit pouzdro čerstvým roztokem.
- Pro zmírnění pocitu suchého oka slouží umělé slzy, speciálně určené pro nositele kontaktních čoček. Nikdy by se pro tento účel neměla používat obyčejná voda, či dokonce sliny!
- Je třeba dodržovat postupy pro péči o pouzdro – vždy čerstvý roztok, po použití nechat vyschnout, vyměnit každé 3 měsíce.
- Poučit pacienta, jak se zachovat, objeví-li se zarudnutí oka, podráždění či jiné známky možných komplikací. Při přetrvávajících obtížích je třeba sejmut kontaktní čočky z očí a navštívit lékaře.

2. Rohovka

Rohovka tvoří, spolu se sklérrou, spojivkou a slzným filmem, bariéru mezi zevním prostředím a vnitřním okem. Pro správnou optickou funkci je důležitý tvar rohovky a její transparenence.

2.1. Mikroskopická anatomie a fyziologie

Rohovka je transparentní, nerohovějící, avaskulární tkáň, jejíž přední povrch je kryt slzným filmem a zadní je omýván komorovou tekutinou. Rohovka dospělého člověka měří 11-12mm v horizontální a 9-11mm ve vertikální rovině. V centru je cca 0,5mm tenká, směrem k periferii její průměr roste až na 0,7mm. Rohovka se vyznačuje optickou mohutností 43 D.

2.1.1. Histologie rohovky

Histologicky se rohovka skládá z 5 vrstev – epitelu, Bowmanovy membrány, stromatu, Descemetovy membrány a endotelu.

- Epitel je tvořen 5-6 vrstvami buněk: 2-3 vrstvami povrchových, 2-3 vrstvami „okřídlených“ (wing cells) a 1 vrstvou bazálních buněk. Povrchové buňky jsou opatřeny mikrokly, které slouží ke zvětšení povrchu buněk a tím zlepšují přísun kyslíku a živin ze slzného filmu. Okřídlené buňky tvoří přechodovou vrstvu mezi povrchovými a bazálními buňkami a vyznačují se produkcí keratinu. Bazální buňky mají kubický tvar a vysokou mitotickou aktivitu. Jsou zdrojem buněk vyšších vrstev epitelu rohovky. Mezi jednotlivými buňkami epitelu se nacházejí pevná spojení zabraňující průniku infekce dovnitř oka. Imunologickou funkci zde mají rovněž dendritické Langerhansovy buňky, které jsou ve zdravém oku soustředěny v periférii rohovkového epitelu. Tloušťka celého epitelu je cca 50 μm , což odpovídá 10% celkové tloušťky rohovky. Tato hodnota nezávisí na počtu vrstev buněk, ale na stavu rohovkového stromatu. Epitel se vyznačuje vysokou regenerační schopností. Proces diferenciací trvá 7-14 dní a poté se povrchové buňky odloučí do slzného filmu.
- Bowmanova membrána je 12 μm tenká vrstva kolagenních vláken (převážně typ II a III). Je produkována buňkami stromatu, ve který volně přechází. Od bazální membrány buněk epitelu je jasně oddělena. Nemá žádnou regenerační schopnost. Biologická úloha této nebuněčné vrstvy je nejasná. Jsou známy případy porušené nebo chybějící Bowmanovy membrány při současně zachovalém epitelu rohovky.
- Stroma zaujímá 90% rohovky. Je tvořeno převážně extracelulární matrix, dále buněčnou složkou (2-3%) a nervovými vlákny. Kolagen (typ III, V, VI) tvoří 70% suché hmotnosti rohovky a je produkován keratocyty. Je uspořádán do cca 300 lamel, které probíhají paralelně od limbu k limbu. Na pravidelném uspořádání kolagenních vláken ve stromatu závisí transparence rohovky. Jakákoli změna, například při edému či jizvení, vede ke snížení průhlednosti rohovky. Kromě kolagenu je matrix stromatu tvořena proteoglykany (keratan sulfát, chondroitin sulfát, dermatan sulfát). Ty mají výjimečnou schopnost

vázat vodu. Korneální hydratace je však ovlivňována především funkcí endoteliální pumpy, epiteliální bariérou, evaporizací z povrchu rohovky, nitroočním tlakem a stromálním bobtnavým tlakem. Během embryonálního vývoje je hlavní extrabuněčnou složkou hyaluronát. Ten hraje důležitou roli v morfogenezi a reparaci tkáně. Postupně dochází k jeho degradaci a nahrazení keratanem, chondroitinem a dermatanem. Buněčnou složku stromatu tvoří keratocyty (rohovkové fibroblasty). Jsou uspořádány do trojrozměrné sítě a kontakt mezi jednotlivými buňkami patrně určuje výsledný tvar rohovky. Keratocyty se dělí velmi pomalu – k obnově dochází za 2-3 roky. Aktivace těchto buněk je způsobena defektem epitelu rohovky a vede ke zvýšené syntéze a současné sekreci kolagen-degradačních enzymů.

- Descemetova membrána je v podstatě bazální membránou endotelu rohovky. Je tvořena kolagenem (typ IV), lamininem a fibronektinem. Při narození je cca 3 μm tenká a její síla s věkem roste (8-10 μm v dospělosti). Je silnější a odolnější než Bowmanova membrána, ale při působení střížného zatížení dochází k jejímu vysunutí v podobě descementocely. Ruptura Descemetovy membrány je provázena průnikem komorové tekutiny a vznikem stromálního edému. Membrána nemá regenerační schopnost, ale je popisována migrace endoteliálních buněk, následné překrytí defektu membránou a ústup edému stromatu.
- Endotel představuje jednu vrstvu převážně hexagonálních buněk (70-80%). Jednotlivé buňky jsou 5 μm tenké a 20 μm široké a zaujímají pravidelné mozaikovitě uspořádání. V dospělosti je počet endotelových buněk okolo 3500/ mm^2 a vlivem stárnutí dále klesá. Tyto buňky mají veliké jádro a četné buněčné organely. Probíhá zde totiž energeticky náročný transport iontů mezi endotelem a komorovou tekutinou. Tento transport je hlavním regulátorem vsakování vody do rohovkového stromatu. Buňky endotelu neregenerují a případné poškození je provázeno pouhým zvětšením buněk v okolí defektu. Tato nedostatečná

náhrada posléze vede ke vzniku stromálního edému a snížení transparence rohovky.

2.1.2. Cévní zásobení rohovky

Ačkoli je rohovka tkání bezcévnou, jsou procesy hojení a metabolismu ovlivňovány působky obsaženými v krvi. Arteriae ciliares anteriores, větve z a. ophthalmica, vytváří arkádu v oblasti limbu.

2.1.3. Inervace rohovky

Rohovka se vyznačuje nejvyšším počtem senzitivních nervových zakončení na 1mm². Senzitivní inervace přichází cestou n. trigeminus - n. ophthalmicus - n. nasociliaris - nn. ciliares breves. Sympatická inervace jde přes ganglion cervicale superior. V rohovce ztrácejí nervová vlákna myelinovou pochvu a vytvářejí dva plexy - subepitelový a stromální. Taktilní podráždění rohovky vyvolá mrkací reflex. Poškození rohovky způsobí odkrytí volných zakončení, což vyvolá intenzivní bolest, slzení a neovladatelný spasmus víček.

2.1.4. Fyziologie rohovky

Metabolismus rohovky je závislý na přísunu glukózy a kyslíku. Glukóza je čerpána prostřednictvím endotelu z komorové tekutiny, kyslík naopak přichází cestou epitelu, přes slzný film z okolního vzduchu. V menší míře je kyslík pro rohovku zajišťován limbálními cévami a difuzí z komorové tekutiny. Tento způsob, zvláště krevní cestou přes limbální cévy, je využíván zejména během spánku, kdy tlak kyslíku přes zavřená víčka klesá. Energeticky nejnáročnější je metabolismus endotelu, který zajišťuje aktivitu sodno-draselné pumpy. Díky ní, je udržován osmotický gradient a tím také prostup vody a dalších metabolitů z komorové tekutiny do buněk rohovky.

70% glykolýzy se odehrává za přítomnosti kyslíku, 30% probíhá anaerobně. Při anaerobním zpracování dochází k hromadění laktátu, který

je za normálních okolností transportován přes endotel do komorové tekutiny. Za hypoxických podmínek se zvyšuje glykolýza, hromadí se více laktátu a dochází k poklesu pH ve stromatu a komorové tekutině. Při přetrvávání těchto podmínek může dojít až k buněčné smrti. Tzv. hypoxický stres, který pozorujeme při nošení kontaktních čoček s nízkou prostupností pro kyslík, vede ke snížení mitóz a rozvolnění mezibuněčných spojů. Výsledkem je křehký epitel, náchylný k infekcím, a edém stromatu.

2.2. Slzný film

Slzný film plní funkci lubrikační (chrání povrch rohovky před vyschnutím), výživnou (kyslík, elektrolyty, aj.) a regulační (růstové faktory, prostaglandiny, cytokiny, aj.). Představuje 7 μm tenkou vrstvu, skládající se z těchto složek:

2.2.1. Vrstvy slzného filmu

- Povrchová lipidová vrstva dosahuje v průměru 0,1 μm a je produkována Meibomskými a přídatnými slznými žlázami. Skládá se z vosku, cholesterolu a esterů mastných kyselin. Plní funkci lubrikační, stabilizuje slzný film a brání odpařování.
- Prostřední, vodná složka je produktem slzné žlázy a přídatných žlázek. Tvoří ji ve vodě rozpuštěné elektrolyty, proteiny (lyzozym, laktoferrin, ceruloplasmin, imunoglobuliny), cytokiny, růstové faktory, glukóza a vitamíny. Působí jako lubrikant, mechanický čistič, má antibakteriální účinky, regulační účinky na buněčné funkce a samozřejmě slouží jako zdroj kyslíku a živin pro rohovku.
- Mukózní vrstva je v přímém kontaktu s epitelem rohovky. Je nejtenčí (0,02-0,05 μm) a tvoří ji mukoglykoproteiny. Její hydrofóbní část je orientovaná k rohovce, hydrofilní pak k vodné vrstvě slzného filmu. Je produkována pohárkovými buňkami spojivky. Slouží jako surfaktant,

snižující povrchové napětí, a napomáhá stabilizovat vodnou složku slzného filmu.

2.2.2. Dynamika slz

Slzy jsou po povrchu rohovky roztírány mrkáním. Jedno mrknutí trvá cca 0,2 sec a opakuje se s frekvencí 5-12/min. Během jednoho mrknutí je odplavena část vodné vrstvy do slzných cest a mucinová vrstva se znovu rozetře po povrchu oka. Lipidová složka se chová samostatně a jako pružina se zmenšuje a ztlušťuje. Break up time je termín označující dobu od otevření víček do porušení slzného filmu. Normální je hodnota nad 10 sec. Slzný film se snižuje resorpcí spojivkou, odpařováním (závisí na relativní vlhkosti a proudění vzduchu) a nasáváním slznými body.

2.2.3. Vyšetření slzného filmu

- Vyšetření na štěrbinové lampě je běžným vyšetřením, které může poskytnout základní informaci o slzném filmu a případných změnách, souvisejících s jeho poruchou. Hodnotí se výška slzného menisku při okraji dolního víčka, přítomnost cizích tělísek a buněčné drtě (při suchém zánětu), zrcadlový reflex (silná vrstva lipidové složky = červený odraz, tenká vrstva = modrý až žádný odraz) a mrkání a postavení víček. Na rohovce mohou být patrné změny, související s poruchou slzného filmu – filamenta, mukózní plaky, nepravidelný povrch, epitelopatie.
- Vitální barvení spočívá v aplikaci Bengálské červeně nebo fluoresceinu přímo na povrch oka. Bengálská červeň barví mrtvé nebo degenerované epiteliální buňky, dobře znázorňuje filamenta a mukózní plaky. Fluorescein barví defekty epitelu a při nasazené kontaktní čočce i vzájemné vztahy mezi čočkou a povrchem rohovky.
- Stanovení „break up time“ využívá aplikaci fluoresceinu a poté sledování povrchu oka přes modrý filtr. Tmavé oblasti (známka porušení slzného filmu) by se měly objevit nejdříve po 10 vteřinách.

- Schirmerův test je jednoduchý test založený na principu vztlínání slz na filtrační papír. Hodnoty pod 15mm za 5 minut se považují za patologické.
- Speciální vyšetření: stanovení obsahu lysozymu v slzách, osmolarita, Ferning test (mikroskopické zobrazení krystalizace), fluorofotometrie (hodnocení dynamiky), měření evaporizace, impresní cytologie, biopsie spojivky, zrcadlové vyšetření epitelu, imunologická a endokrinní vyšetření pro zjištění systémové příčiny poruchy slzného filmu.

2.2.4. Slzný film a kontaktní čočky

Mírné formy poruchy slzného filmu jsou častou příčinou nesnášenlivosti kontaktních čoček. Dochází zde k dehydrataci čočky, následné dehydrataci povrchu oka a zvýšenému ukládání depozit. U těchto pacientů jsou nevhodné ultratenké čočky nebo čočky s vysokým obsahem vody, vysychají totiž mnohem snadněji.

U nositelů kontaktních čoček mohou být změny kvality a kvantity slzného filmu způsobeny farmakoterapií (antihistaminika, antidepressiva, antihypertenziva, parasymptolytika, diuretika a hormonální přípravky). Ke změnám může dojít i během těhotenství, menstruace nebo v menopauze.

Lehké formy poruchy slzného filmu nejsou kontraindikací nošení kontaktních čoček. Vyžadují však zvýšenou pozornost a poučení pacienta. Nevhodným je u těchto lidí prodloužené nebo kontinuální nošení. Dále je třeba počítat se zkrácenou dobou životnosti kontaktních čoček, sníženou snášenlivostí a vyšším rizikem komplikací.

2.3. Změny způsobené kontaktními čočkami

Kontaktní čočka je cizorodý materiál a jako takový může oko dráždit a narušovat jeho fyziologické pochody. Tyto mechanismy poté vyvolávají na rohovce změny.

2.3.1. Vliv kontaktních čoček na rohovkovou citlivost

Jak již bylo řečeno, rohovka je vysoce senzitivně inervovaná tkáň. Mechanický nebo hypoxický stres, spojený s prodlouženým nošením kontaktních čoček, může citlivost rohovky ovlivnit. Aby se tomu předešlo, preferují se kontaktní čočky s vysokou propustností pro kyslík a lepší přizpůsobivostí tvaru rohovky.

Snížení citlivosti tlumí signalizaci dyskomfortu při drobných defektech rohovky. Rovněž snižuje frekvenci mrkání, čímž vážne výměna slzného filmu a problém se prohlubuje.

2.3.2. Změny hydratace a transparence rohovky

Zvýšený obsah vody v rohovce způsobuje snížení její transparence. Příčin může být několik: hypoxie, mechanický stres, zvýšení nitroočního tlaku, poruchy slzného filmu a chemické působení slz, usazeniny na kontaktních čočkách, dráždění cév limbu a spojivkového epitelu, infekce.

Hypoxický edém rohovky je způsoben nahromaděním laktátu a snížením tvorby ATP při dlouhodobém nedostatečném zásobení rohovky kyslíkem. Laktát vede ke změně pH a osmotických poměrů v buňkách endotelu a tím k nasávání vody z komorové tekutiny. Nedostatek ATP způsobí snížení aktivity sodno-draselné pumpy, a tím dojde rovněž k průniku vody přes endotel. Současně dochází k poruše transportu aminokyselin, které rohovka potřebuje pro udržení normální funkce. U tvrdých PMMA čoček býval edém lokalizovaný na střed rohovky. U hydrogelových čoček s nízkým obsahem vody (HEMA) nebo u silných spojivkových čoček býval edém přes celou plochu rohovky.

Pacienti s edémem trpí rozmazaným viděním, z důvodu rozptylu světla, které ustupuje po 30-60 minutách od sejmutí čočky. Edém epitelu bývá spojen s keratitis superficialis punctata, která je způsobena porušením integrity epitelu. Po 2-3 měsících se mohou objevit epiteliální inkluze,

počínající v hlubokých vrstvách epitelu a postupně se posunující k povrchu. Nakonec splývají za vzniku defektů, barvitelných fluoresceinem. Pro jejich klasifikaci se používá následující systém:

- Stupeň 1 = malá hustota mikrocyst, které se nebarví
- Stupeň 2 = střední hustota, přibarvující se epitel
- Stupeň 3 = vysoká hustota, tečkovité barvení

Pacienti si mohou stěžovat na irizace, neboli barevné spektrum kolem světla. To je způsobeno redistribucí tekutiny v epitelu, vznikem okrsků s rozdílným indexem lomu, což vede k rozptylu paprsků.

Při narušení metabolismu rohovky, dochází ke změnám i v jejích hlubších vrstvách. Snížení funkce sodno-draselné pumpy, pokles pH při akumulaci laktátu a osmotický rozvrat, má za následek vsakování vody do rohovkového stromatu. Zde se vytvářejí rýhy (keratopatia striata), podle kterých lze stromální edém klasifikovat:

- 0 = žádné strie
- 1 = 1-2 strie
- 2 = 2-6 strií
- 3 = mnoho strií se záhyby

Nález edému stromatu bývá častější u nositelů měkkých kontaktních čoček. U nich je také pozorována perilimbální neovaskularizace. Po chirurgických zákrocích nebo perforujících poraněních rohovky jsou doporučovány tvrdé plynopropustné kontaktní čočky, aby se předešlo rozvoji neovaskularizace.

Problémy způsobené hypoxií rohovky, můžeme odstranit kratší dobou nošení nebo výměnou za čočky s vysokou propustností pro kyslík. V případě hydrogelových čoček s vysokým obsahem vody, je třeba

věnovat pozornost snadnějšímu odpařování vody z čočky, a dokonce z rohovky. Tyto změny mohou vést k poruchám refrakce.

2.3.3. Poškození rohovky a spojivky kontaktními čočkami

- Keratitis superficialis punctata byla již zmíněna v předešlém odstavci. Při použití fluoresceinu se objevují tečkovitá barvení rohovky. Zpočátku může být poškození asymptomatické, poté se dostavuje pocit nepohodlí, bolesti, slzení a světloplachosti. Příčina může být mechanická – cizí těleso mezi čočkou a rohovkou, dále hypoxická, poškození roztokem či hypersenzitivní reakce. Vzniklé defekty jsou branou vstupu infekce.
- Edém rohovky vzniká nejčastěji na podkladě hypoxie a je rovněž popsán v předchozím odstavci.
- Mikrocysty jsou shluky odumřelých epitelů a jsou obrazem dezorganizovaného růstu buněk. Příčinou bývá hypoxie. Přestane-li pacient kontaktní čočky nosit, mikrocysty za 2 měsíce samovolně zmizí.
- Infiltráty představují shluky bílých krvinek mezi kolagenem stromatu. Příčinou je hypoxie, toxicita kontaktních čoček nebo hypersenzitivní reakce. Šedobílá ložiska se obvykle vyskytují v oblasti limbu. Velké infiltráty vyvolávají bolest, světloplachost a slzení. Mohou doprovázet horní limbální keratokonjunktivitidu nebo akutní syndrom červeného oka u nositelů kontaktních čoček.
- Hyperémie provází osychání rohovky, infiltráty, vřidky a oděrky. Generalizovaná hyperémie bývá následkem hypoxie nebo chemických stimulů. Jako následek stromálního edému se objevuje neovaskularizace. Lze ji rozdělit na povrchovou (nejčastější, může zasahovat do zornice a zhoršovat vidění), hlubokou (není patrný přestup cév přes limbus) a cévní pannus (cévnatá vazivová tkáň, vrůstající mezi epitel a Bowmanovu membránu).

- Změna tvaru nebo počtu buněk a puchýřky endotelu jsou důsledkem dlouho trvající hypoxie a acidózy rohovky. Změna tvaru, též polymorfismus, i změna počtu buněk, se po odstranění vyvolávající příčiny vrací do normálního stavu. Endotelové puchýřky, blebs, nacházíme u neadaptovaných nositelů kontaktních čoček. Postupně se z nich vyvíjí polymorfismus.

3. Komplikace spojené s nošením kontaktních čoček

Správný výběr kontaktních čoček, doporučení nejvhodnějšího systému péče a frekvence kontrol by měly vést k bezpečnému nošení. Přesto, i když velmi zřídka, může dojít k rozvoji komplikací.

3.1. Komplikace z hypoxie

Metabolické změny rohovky, vyvolané nedostatečným přísunem kyslíku byly popsány v kapitole 2.3. Tyto změny vedou ke vzniku:

- Neovaskularizace, povrchová nebo hluboká, začíná zmnožením cév v oblasti limbu. Postupně dochází k progresi a prorůstání do centra. Při přetrvávajícím, neléčeném stavu se objevuje pannus, který ireverzibilně narušuje transparenční rohovky. Léčbou je vysazení čoček (za 2 týdny se cévy vyprazdňují a obliterují) a pečlivá kontrola při jejich dalším nošení. Důležitou roli v časném záchytu neovaskularizace hrají pravidelné kontroly. Pacienti totiž nemívají žádné subjektivní obtíže, které by je donutily navštívit lékaře v časném stádiu.
- Dlouhodobá hypoxie vede k edému epitelu s tvorbou mikrocyst. Do stromatu prosakuje voda přes změněné buňky endotelu. Tyto pochody vedou k poruše průhlednosti rohovky a neovaskularizaci. Popsaný obraz se nazývá syndrom vyčerpání rohovky.

Díky hydrogelovým čočkám, s vysokým obsahem vody a dobrou propustností pro kyslík, a silikonhydrogelovým čočkám se projevy výrazné hypoxie vyskytují jen zřídka.

3.2. Syndrom suchého oka

Syndrom suchého oka patří k nejčastějším očním onemocněním a zahrnuje pocity pálení, řezání, sníženou toleranci čočky a omezení jejího pohybu a pocit suchosti čočky při mrkání. Stav se zhoršuje nebo je vyvoláván vlivem prostředí. Nejčastěji suchým a horkým klimatem s vysokým prouděním vzduchu (např. v klimatizovaných prostorách) nebo prašným či zakouřeným prostředím. Rovněž snížená frekvence mrkání, jakou pozorujeme při práci na počítači, přispívá k rozvoji příznaků suchého oka. Ke zhoršení symptomů přispívají také některé léky – antihistaminika, hormonální přípravky, antidepressiva, aj.

Narušením lipidové vrstvy slzného filmu dochází ke zvýšené evaporizaci slz. Oschlá čočka více přilne k rohovce, sníží se její pohyblivost a to vše vyústí v traumatizaci epitelu rohovky. K verifikaci tohoto problému slouží v praxi několik vyšetření – Schirmerův test, stanovení „break up time“, význam má i barvení rohovky Bengálskou červení či fluoresceinem.

Léčba syndromu suchého oka spočívá v aplikaci lubrikačních kapek, výběru vhodného typu kontaktní čočky a úpravy mikroklimatu (přestat kouřit, nepoužívat klimatizaci, aj.).

Na otázku, zda někdy suché oko pociťují, odpovědělo ze 77 dotázaných 49 kladně. Z toho 16 uvedlo, že je tento problém trápí několikrát týdně, dalších 6 přiznalo obtíže denně.

3.3. Komplikace z mechanického poškození

3.3.1. Mechanická poškození způsobená pacientem

Tato poškození vznikají chybnou manipulací s čočkou, ale i nedodržením zásad bezpečného nošení a nerespektováním doby použitelnosti, stanovené výrobcem. Vždy je třeba pacienta řádně proškolit v nasazování a snímání čoček. Na trhu jsou k dostání speciální pomůcky, které by měly manipulaci s čočkou ulehčit. Jejich používání je však na zvážení.

Pacient by měl být poučen o nutnosti dodržování zásad péče o čočky, zvláště o postupu čištění a dezinfekce. Výrobci dezinfekčních roztoků nabízejí produkty pro No-Rub čištění. Pro pacienty je tento přístup pohodlný – nemusí se zdržovat mechanickým čištěním čočky. Avšak právě mechanická očista dokáže z povrchu čočky odstranit většinu usazenin, které mohou mechanicky i chemicky dráždit rohovku. Ještě větší význam má u silikonhydrogelových čoček, jejichž materiál je k tvorbě depositů náchylnější.

Ze 76 dotázaných přiznalo 22, že nedodrhuje výrobcem doporučenou dobu nošení a nosí čočky déle. 32 osob uvedlo, že nevyhazuje čočky ve stanovené době od otevření originálního balení, i když je nenosí každý den. 21 osob přiznalo, že nečistí své čočky mechanicky. Z nich 10 nosí silikonhydrogelové čočky, u kterých je tento způsob čištění doporučen.

3.3.2. Mechanická poškození způsobená čočkou

Čočka může poškodit rohovku při špatně zvoleném rozměru, kdy těsně naléhá na oko a působí útlak epitelu. Takto nevhodně vybraná čočka se projeví několik hodin po aplikaci úpornou bolestí a rozmazaným viděním v důsledku edému epitelu.

Mezi čočku a rohovku mohou vniknout cizí tělíška či usazeniny. Způsobí pak četné, bolestivé eroze. Podobně působí poškozené čočky s trhlinkami při okrajích nebo naruby nasazená čočka.

Mechanická poškození rohovky se projevují jako akutní, bolestivé obtíže. Jsou včas diagnostikovány a léčeny. Jen ve výjimečných případech, kdy dojde k zanedbání terapie, se mohou rohovková poranění infikovat a zavinit závažnější komplikace.

3.4. Zánětlivé neinfekční komplikace


3.4.1. Gigantopapilární konjunktivitida

Gigantopapilární konjunktivitida je alergická reakce pozdního typu ve spojení se složkou humorální, zprostředkovanou IgE. Začíná zcela nenápadně – nejprve téměř asymptomaticky, poté se objevuje zčervenání spojivek a dyskomfort při nasazených čočkách. Obtíže se postupně zvětšují, až nakonec vyústí v úplnou nemožnost nošení čoček. Při everzi horního víčka je spojivka zhrubělá. Ubývá v ní pohárkových buněk, hromadí se eozinofily, bazofily, polymorfonukleáry, lymfocyty a plazmatické buňky. Zhrubělé papily tarzální spojivky posouvají čočku po oku a mechanicky dráždí. V rozvinutém stádiu mohou na rohovce vznikat četné defekty. Mukózní sekrece, která toto onemocnění provází, je často infikovaná, což celý stav ještě zhoršuje.

Terapie spočívá v okamžitém vysazení kontaktních čoček. V akutním stádiu lze aplikovat kortikoidy, poté se přechází k aplikaci kromoglykátu sodného, či spíše lodoxamidu. V mírnějších stádiích lze podat antihistaminika. Léčba je zdlouhavá a obtížná.

Gigantopapilární konjunktivitida bývá nejčastěji spojena s nošením měkkých hydrogelových čoček.

Obrázek 1 : Gigantopapilární konjunktivitida



3.4.2. Horní limbální keratitida

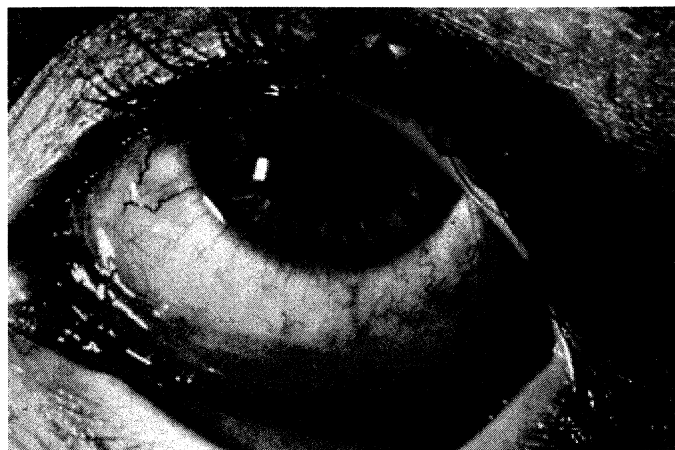
Toto onemocnění patří do stejné skupiny jako gigantopapilární konjunktivitida. Projevuje se zhruběním horní bulbární spojivky, sektorovitou injekcí a drobnými defekty epitelu rohovky. V pozdních stádiích dochází k novotvorbě vaziva za vzniku pannu.

Významný podíl na rozvoji tohoto onemocnění mají usazeniny na povrchu kontaktní čočky. Lze mu tedy předcházet důsledným čištěním kontaktních čoček a jejich včasnou výměnou. Významné je nošení jednodenních kontaktních čoček – u nich je výskyt limbální keratitidy zcela zanedbatelný.

3.4.3. Alergická kontaktní konjunktivitida

Tuto alergickou reakci způsobují některé složky dezinfekčních roztoků (tiomersal, chlorhexidin, aj.). Terapie je jednoduchá – po potlačení akutních příznaků je pacientovi doporučen jiný roztok.

Obrázek 2 : Alergická kontaktní konjunktivitida



3.4.4. Pseudoherpetická keratitida

Toto onemocnění rovněž patří do skupiny alergických reakcí. Projevuje se dendritickou figurou, táhnoucí se podél limbu. Citlivost rohovky není postižena. Po vysazení kontaktních čoček se rohovka rychle hojí. Někdy lze proces hojení podpořit lokálně podávanými kortikoidy a přiloženým kompresivním obvazem.

3.5. Zánětlivé infekční komplikace

Neinfekční postižení, uvedená v předchozí kapitole, mohou být branou vstupu infekce. Hypoxie, mechanické dráždění a následující metabolické změny vedou k rozvoji edému rohovky a k tvorbě povrchových defektů. Potom stačí i drobný nedostatek v péči o kontaktní čočky, který vede k její kontaminaci.

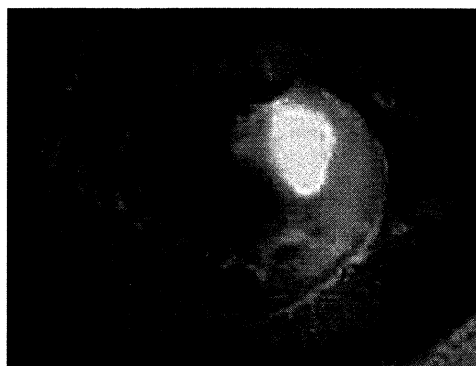
3.5.1. Bakteriální keratitida, rohovkový vřed

Nejčastějším původcem bývá Pseudomonas aeruginosa. Typickými příznaky jsou bolest, zčervenání oka, fotofobie a snížená zraková ostrost. Bakteriální keratitidu je nutné včas začít léčit. Před zahájením terapie je nutno provést odběr ze spojivek obou očí a ze spodiny vředu. Léčba spočívá v podávání antibiotik – lokálně za současné hospitalizace pacienta.

Je-li s terapií započato včas, bývá úspěšná a pacient se vyléčí bez následných zákalů.

Rohovkový vřed je velmi vzácné onemocnění, neboť je rohovka před infekcí chráněna slzami a intaktním epitelem. U nositelů kontaktních čoček se vyskytuje převážně v režimu prodlouženého nošení. Riziko vzniku keratitidy je zde až 10-krát vyšší ve srovnání s denním nošením.

Obrázek 3 : Rohovkový vřed

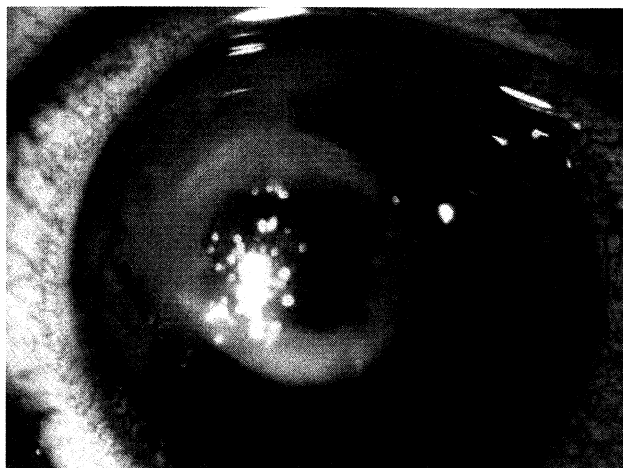


3.5.2. Akantamébová keratitida

Jedním z nejzávažnějších onemocnění rohovky je akantamébová keratitida. Velmi rychle dochází k hlubokému poškození rohovky s hypopyon. Hrozí perforace rohovky a ztráta oka. Léčba je obtížná, zpravidla je nutno kombinovat více preparátů (propamidin izothionát, neomycin, natamycin, klotrimazol). Při selhání konzervativní terapie, je možno přistoupit k chirurgické – perforující keratoplastice. I přes včasnou diagnózu a léčbu, bývá obnova dobrého vidění neuspokojivá.

Základem je předcházet vzniku tohoto onemocnění. Důležitá je pravidelná dezinfekce čoček i pouzdra. Vhodné jsou roztoky na bázi peroxidu vodíku. Významné je i vyvarování se koupání s čočkami.

Obrázek 4 : Akantamébová keratitida

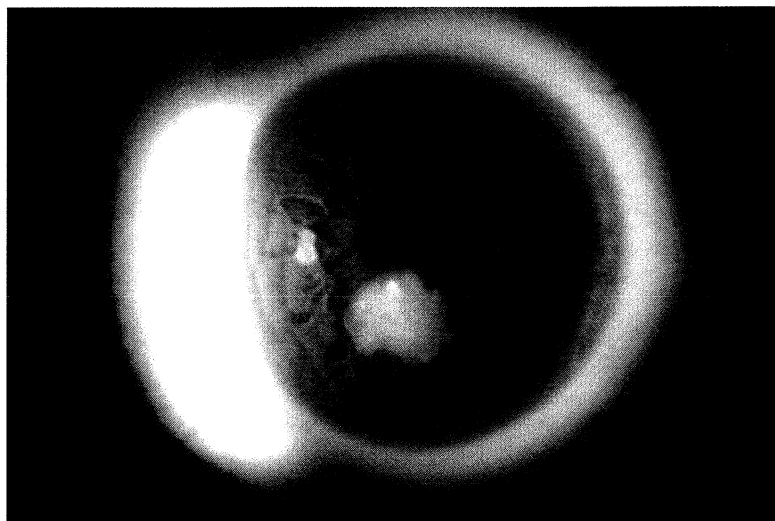


3.5.3. Mykotická keratitida

Mykotické keratitidy patří mezi vzácná onemocnění. Nejčastějšími původci jsou Candida albicans, Fusarium, Aspergillus. Projevuje se šedobílou infiltrací rohovky. V léčbě se uplatňují antimykotika, při těžkém průběhu je lze podat i celkově. Při selhání konzervativní terapie je indikována keratoplastika.

Vzrůstající incidence fusariové keratitidy byla v roce 2006 spojována s používáním roztoku ReNu with MoistureLoc. Bylo prokázáno, že při nesprávném používání tohoto přípravku, docházelo k tvorbě struktur, ve kterých fusarium přežívalo. Více o této problematice v kapitole 1.5.1.1.

Obrázek 5 : Fusariová keratitida



3.6. Interakce léků a kontaktních čoček

3.6.1. Lokálně aplikované léky

Hydrogelové kontaktní čočky interferují převážně s lokálně podávanými léky.

- Konzervační přípravky (nejčastěji benzalkoniumchlorid) jsou obsaženy ve většině léků. Pronikají do čočky a můžou způsobit různé obtíže. V praxi se tyto obavy nenaplnují, pravděpodobně díky tomu, že konzervanty nedosahují po aplikaci do oka takových koncentrací, jako při laboratorním testování. Navíc lze absorbované látky z čočky vypláchnout.
- Jiný problém představují barviva aplikovaná při vyšetření v oční ordinaci. Používá se Bengálská červeň nebo fluorescein. Platí doporučení, že kontaktní čočku lze nasadit po jedné hodině od důkladného výplachu oka.
- Některé účinné látky, ve spojení s aplikovanými kontaktními čočkami, vykazují prodloužený a zesílený mechanismus účinku. Jedná se například o roztok fenylefrinu, používaného v nízkém ředění k dekongesci, ve vyšších koncentracích působí mydriázu. U nositelů kontaktních čoček může při aplikaci dekongescentních prostředků docházet častěji k nežádoucí mydriáze.
- U antibiotik může kontaktní čočka jejich účinek snižovat. Od určitého počtu aplikací dochází naopak ke zvyšování jejich koncentrace. Na tomto efektu se nejspíše uplatňuje depotní mechanismus hydrogelové čočky.
- Některé čočky, zvláště s vysokým obsahem vody, bývají citlivé ke změně pH a osmolarity. Hypotonický roztok, aplikovaný do oka, může způsobit těsné přisátí čočky k epitelu rohovky s následným poškozením oka při pokusu o sejmutí čočky. Hypertonické roztoky naopak vedou

k vypadnutí čočky z oka. Při změnách gradientu dochází ke změnám hydratace, což způsobuje změny tvaru a dioptrické hodnoty čočky.

- Častěji uváděnou interakcí mezi čočkou a lokálně podávaným lékem jsou diskolorace. Čočka změní svoji barvu akumulací některých látek.

3.6.2. Celkově podávané léky

Nejčastějším vlivem celkově podávaných léků na kontaktní čočky je ovlivnění slzného filmu. Následkem je dyskomfort, zvýšená tvorba usazenin a další problémy. Některé léky nepůsobí přímo na kvalitu/kvantitu slzného filmu, ale ovlivňují frekvenci mrkání. Tím dochází k poruše obměny slzného filmu, poškození lipidové vrstvy a vzniku pocitu suchého oka. Největší problémy s nošením kontaktních čoček vznikají při užívání psychofarmak a hormonální antikoncepce. Mezi další skupiny léků, ovlivňující slzný film patří anticholinergika, antihistaminika, některá analgetika, diuretika, betablokátory, aj.

4. Hodnocení dotazníků

Sestavila jsem jednoduchý dotazník (je součástí přílohy), zaměřený na způsob pečování o kontaktní čočky. Zajímala mě možná souvislost mezi nedodržením některých doporučení v péči o čočky a vznikem komplikací. Tento dotazník byl distribuován do dvou kontaktologických pracovišť (v Praze a ve Zdicích) a jedné optiky (v Berouně). Celkem odpovídalo 77 osob, do statistického zpracování jich bylo zařazeno 76. V 1 dotazníku nebyla vyplněná data úplná. Mezi dotazovanými bylo 18 mužů (23,7%) a 58 žen (76,3%).

Předem zvolená hladina významnosti $\alpha=0,05$. Pokud je vypočtená hodnota $p \leq \alpha$, zamítáme hypotézu o nezávislosti zkoumaných faktorů na vyvolání sledované komplikace.

4.1. Závislost péče na vzniku pocitu suchého oka

Při zkoumání vlivu péče o kontaktní čočky na vznik pocitu suchého oka, byly zjištěny tyto souvislosti:

- Respondenti s pocitem suchého oka nepoužívají roztok, který jim byl doporučen lékařem/optikem. Tento rozdíl ještě nedosahuje statistické významnosti.
- Skupina uvádějící pocit suchého oka má menší zastoupení kontaktních čoček schválených pro spaní, než je tomu u respondentů popírajících problémy se suchým okem. Tento rozdíl je výrazný, ale nedosahuje statistické významnosti. 29 respondentů se suchým okem nosí čočky, které nejsou pro spaní schválené, 16 nosí čočky pro spaní schválené.

Kontaktní čočky schválené pro spaní jsou vyráběny ze silikonhydrogelu. Tento materiál se vyznačuje vysokou propustností pro kyslík při současně nízkém obsahu vody. Obecně platí že, čím více obsahuje kontaktní čočka vody, tím snáze se z ní voda odpařuje a takováto čočka do sebe nasává vodu ze slzného filmu. Proto jsou pacientům trpícím syndromem suchého oka doporučovány silikonhydrogelové čočky, aby se zmírnilo odpařování vodné složky slzného filmu.

- Mezi dotazovanými, kteří uvedli, že jsou jim kontaktní čočky ke konci nošení nepohodlné, byli převážně ti, kteří si stěžovali na pocit suchého oka. Tato souvislost byla statisticky signifikantní ($p=0.001$)
- Respondenti trpící pocitem suchého oka používají významně častěji umělé slzy. ($p=0.002$)
- Statisticky významná souvislost byla prokázána mezi dotazovanými, kteří trpí pocitem suchého oka a těmi, kteří uvedli nutnost přerušování nošení v důsledku zhoršeného nebo zamlženého vidění. ($p=0.010$)

- Závažnější zánětlivé komplikace, vyžadující léčbu u očního lékaře uvedlo 22,45% pacientů se suchým okem. Z druhé skupiny, tj. z těch, kteří pocitem suchého oka netrpí, nikdo neuvedl zánětlivou komplikaci. Tento rozdíl je vysoce statisticky významný. ($p=0,008$)

4.2. Závislost péče na vzniku závažnějších zánětlivých komplikací

- Přelévání roztoku do jiné lahvičky je statisticky významné pro vznik zánětlivých onemocnění. ($p=0,046$)
- Při srovnávání přespávání v kontaktních čočkách, bylo zjištěno, že u pacientů, kteří neprodělali žádnou zánětlivou komplikaci, je průměrná doba přespávání 10,4 noci za měsíc. U těch respondentů, kteří uvedli zánětlivou komplikaci, je průměrná doba přespávání 32,5 nocí za měsíc. Toto hodnocení bylo prováděno na malém počtu osob (17:2) a proto je signifikantnost diskutabilní. Obecně lze však říci, že při kontinuálním nošení kontaktních čoček dochází ve větší míře k tvorbě usazenin, které mohou být podkladem dalších komplikací.
- Mezi respondenty s komplikacemi je větší podíl těch, kteří nosí čočky denně. Tento rozdíl je na hranici významnosti. ($p=0.058$)
- U pacientů s komplikacemi je tendence k většímu podílu lidí, kterým jsou kontaktní čočky po čase nepohodlné.
- Velmi významná souvislost mezi pocitem suchého oka a výskytem zánětlivých komplikací byla zmíněna výše.
- U osob se zánětlivými komplikacemi je významně více zastoupeno přerušení nošení z důvodu podráždění očí ($p=0,032$) a zčervenání očí ($p=0,010$).

4.3. Závislost péče na vzniku komplikací

Do tohoto kritéria byla zavzata otázka 15 a 16a (podráždění očí, zčervenání, zhoršené nebo zamlžené vidění, zánětlivá komplikace). Pokud respondent odpověděl alespoň na jednu z těchto otázek kladně, byl zařazen do skupiny, kde se komplikace vyskytují.

- Ještě statisticky nevýznamný, ale patrný rozdíl – ve skupině s komplikacemi je více těch, kteří uvedli, že neví, jak dlouho mohou používat roztok od okamžiku otevření. ($p=0,077$)

4.4. Diskuse k výsledkům hodnocení dotazníků

Při sestavování dotazníku, byl hlavní hypotézou vliv nesprávné péče o kontaktní čočky na rozvoj komplikací. V konečném hodnocení se ale podíl většiny faktorů nepotvrdil v očekávané míře. Proč tomu tak bylo? Nezáleží snad na způsobu nošení a čištění kontaktních čoček? To jistě ne! Patrně byli osloveni lidé, kteří o své čočky dbali dle pokynů ošetřujícího lékaře/optika. Většina z nich uvedla, že se svými čočkami chodí pravidelně na kontroly. Možná by byla situace jiná, kdyby byla oslovena skupina lidí, nakupujících čočky a roztoky přes internet. Tito obvykle na pravidelné prohlídky nedochází. Určitý vliv by mohl mít i fakt, že se dotazovaní stydí přiznat své pochybení. Většinou připouští nedodržování doby nošení doporučené výrobcem čoček, nesprávné nakládání s dezinfekčním roztokem a pouze občasné mytí rukou před každou manipulací s čočkami.

Zajímavý je menší výskyt silikonhydrogelových čoček určených pro přespávání u skupiny pacientů trpících pocitem suchého oka. Příznivý vliv tohoto typu čoček, byl již zmíněn.

Významná je souvislost mezi syndromem suchého oka a zánětlivými komplikacemi. Zde je možný vliv traumatizace epitelu oschlou kontaktní čočkou a vytvoření podmínek pro vstup infekce.

Častější přespávání v kontaktních čočkách může hrát roli ve výskytu zánětlivých onemocnění. Mezi dotazovanými, uvedli tyto komplikace pacienti s kontinuálním režimem nošení.

Přelévání roztoku do jiné lahvičky rovněž znamenalo zvýšené riziko vzniku zánětlivých komplikací.

Závěr

Cílem mé práce bylo shrnout současné poznatky o kontaktních čočkách, způsobech péče a možných komplikacích. Teoretickou část doplnila data získaná z dotazníků, zaměřujících se na dodržování pravidel správné péče o kontaktní čočky.

První kapitola je věnována kontaktním čočkám. V historii vývoje materiálů pro výrobu čoček musím zmínit profesora Wichterleho, který s profesorem Límem vynalezl první hydrogel. Zdokonalením výroby kontaktních čoček tak přispěl k jejich masovému rozšíření. Dnes se nejčastěji používají čočky hydrogelové a silikonhydrogelové, v omezených indikacích též čočky tvrdé plynopropustné. Hydrogelové kontaktní čočky se vyznačují výbornou biokompatibilitou a vysokou propustností pro kyslík v závislosti na množství vody. Silikonové čočky kombinují výhody těchto dvou materiálů: hydrogelu s jeho výjimečnou biokompatibilitou a silikonu s velmi vysokou propustností pro kyslík. Čočky vyráběné z tohoto materiálu umožňují prodloužený či kontinuální režim nošení. Zvláštní skupinu čoček tvoří jednodenní kontaktní čočky. Z hlediska prevence nabízejí minimální riziko vzniku komplikací. Odpadá potřeba čištění a dezinfekce. Použití je jednodušší. Snižují rizika vzniku komplikací spojených s tvorbou depozit na povrchu čočky. Při jejich nošení významně klesá riziko zdravotních komplikací. Dokonce žádná ze studií zatím neprokázala objektivní příznaky hypoxie. Jednodenní čočky přinášejí lepší komfort pro alergiky a pro pacienty trpícími suchostí a podrážděním očí. Z hlediska prevence komplikací je třeba u kontaktních čoček zdůraznit nutnost dodržování doby použitelnosti. Řada pacientů nosí čočky déle a neuvědomuje si riziko tvorby četných usazenin na povrchu čočky. Depozita dráždí rohovku mechanicky i chemicky a vedou ke vzniku defektů epitelu, které se mohou stát branou infekce. V péči o kontaktní čočky je třeba používat vždy čerstvý dezinfekční roztok. Multipurpose systémy nabízejí čištění No-Rub, které je však rizikové u silikonhydrogelových čoček. Na povrchu těchto

čoček se snáze tvoří usazeniny a ty lze nejlépe odstranit právě mechanickým čištěním. Důležité je nedávné zjištění odlišné biokompatibility roztoků s různými druhy čoček. Za zmínku stojí aféra kolem stažení roztoku ReNu with MoistureLoc kvůli souvislosti s rostoucí incidencí fusariové keratitidy. Řešením pro pacienty alergické či přecitlivělé na běžné roztoky je dezinfekční roztok na bázi peroxidu vodíku. Nevyžaduje přidání konzervačních látek a bublinky, vznikající při interakci s platinovou destičkou, čočku částečně mechanicky čistí. Tyto roztoky mají jedinou nevýhodu a tou je toxicita pro oko a proto vyžadují řádnou neutralizaci. K prevenci vzniku komplikací, zvláště zánětlivých, patří hygiena rukou a pravidelná dezinfekce pouzdra.

Druhá kapitola je věnována rohovce. Je důležité vědět, že se jedná o bezcévnou tkáň, tvořenou pěti vrstvami. Epitel brání vstupu infekce a slouží k příjmu kyslíku a některých živin ze slzného filmu. Vyznačuje se vysokou regenerační schopností. Úloha Bowmanovy membrány není zcela objasněna, je tvořena kolagenem. Stroma představuje 90% rohovky. Je tvořeno lamelami kolagenu, keratocyty a nervovými zakončeními. Nasátím vody do této vrstvy vzniká edém. Descemetova membrána je vlastně bazální membránou buněk endotelu. Endotel se vyznačuje největší metabolickou aktivitou – udržuje stálý osmotický tlak mezi rohovkou a komorovou tekutinou a tím zabraňuje prosakování vody do stromatu. Také přijímá nutrienty komorové tekutiny – zvláště glukózu. Slzný film je důležitou součástí rohovky. Plní funkci lubrikační, výživnou a regulační. Skládá se ze tří vrstev – povrchové lipidové (stabilizuje), vodné (zvlhčuje, je v ní rozpuštěna řada látek) a mukózní (snižuje povrchové napětí). Kontaktní čočky mohou ovlivňovat citlivost rohovky, její hydrataci a transparenici.

Třetí kapitola je věnována komplikacím. Poruchy rohovky z hypoxie zahrnují, rohovkový edém, tvorbu mikrocyst a deformaci endotelu. Při nošení současných silikonhydrogelových nebo hydrogelových čoček s vysokým obsahem vody se komplikace z hypoxie příliš nevyskytují.

Syndrom suchého oka je velmi časté onemocnění, zahrnující pocity pálení, řezání, sníženou toleranci čočky a omezení jejího pohybu a pocit suchosti čočky při mrkání. Stav se zhoršuje nebo je vyvoláván vlivem prostředí. Oschlá čočka vede k traumatizaci epitelu rohovky. Komplikace z mechanického poškození je dvojího typu – způsobená pacientem (nedodržování doby nositelnosti čoček, nevhodná péče a manipulace) nebo čočkou (spatně zvolená velikost, usazeniny). Zánětlivá onemocnění na alergickém podkladu (gigantopapilární konjunktivitida, horní limbální keratitida) se objevují u nositelů měkkých kontaktních čoček a mají pravděpodobně spojitost s tvorbou usazenin na povrchu čočky. Alergická kontaktní konjunktivitida je důsledkem dráždění některými složkami dezinfekčních roztoků. Mezi zánětlivé infekční komplikace patří rohovkový vřed, způsobený nejčastěji *Pseudomonas aeruginosa*, s vazbou na prodloužený režim nošení. Závažná akantamébová keratitida hrozí perforací až ztrátou oka. Rizikovým faktorem pro vznik tohoto onemocnění je nedostatečná péče o čočky a pouzdro a koupání se s nasazenými čočkami. Mykotická keratitida je vzácná. Ke zvýšení výskytu došlo v roce 2006 ve spojitosti s roztokem ReNu with MoistureLoc. Ke komplikacím při nošení kontaktních čoček patří i lékové interakce. U lokálně aplikovaných preparátů obvykle vadí konzervační látky, barviva, změna pH a osmolarity. Celkově podávané léky zpravidla ovlivňují slzný film (psychofarmaka, hormonální preparáty, antihistaminika, aj.).

V praktické části hodnocení dotazníků jsem se zajímala o možnou závislost mezi porušováním pravidel správné péče a vznikem komplikací. V konečném výsledku se vliv jednotlivých sledovaných faktorů nepotvrdil v takové míře, která byla očekávána. Částečné selhání hypotézy je možno vysvětlit nevhodně vybraným vzorkem populace – pacienti v kontaktologické ordinaci, nebo nedostatečnou spoluprací oslovených a úmyslným zatajováním nevhodného zacházení s kontaktními čočkami. Zajímavý je menší výskyt silikonhydrogelových čoček určených pro přespávání u skupiny pacientů trpících pocitem suchého oka.

Silikonhydrogelové čočky bývají, díky svým vlastnostem, pacientům se syndromem suchého oka doporučovány. Minimalizují ztráty vodné složky slzného filmu. Významná je i souvislost mezi syndromem suchého oka a zánětlivými komplikacemi. Zde je možný vliv traumatizace epitelu oschlou kontaktní čočkou a vytvoření podmínek pro vstup infekce. Častější přespávání v kontaktních čočkách může hrát roli ve výskytu zánětlivých onemocnění. Mezi dotazovanými, uvedli tyto komplikace pacienti s kontinuálním režimem nošení. Přelévání roztoku do jiné lahvičky rovněž znamenalo zvýšené riziko vzniku zánětlivých komplikací.

Přínosem práce je shrnutí možných komplikací nastávajících při nošení kontaktních čoček, zdůraznění a zdůvodnění dodržování zásad bezpečného užívání. Některé z těchto zásad byly potvrzeny vyhodnocením dotazníků.

Souhrn

Tato práce zešíroka pojednává o problematice nošení kontaktních čoček a vlivu nesprávné péče na rozvoj komplikací. Mezi faktory způsobující vyšší riziko vzniku těchto komplikací patří: nedodržování doby použitelnosti kontaktních čoček, nevhodné čištění a dezinfekce čoček a pouzdra, používání roztoků, které nejsou kompatibilní s daným typem čoček a kontinuální způsob nošení. V praktické části jsou hodnocena data získaná z dotazníků zkoumající vliv péče na rozvoj komplikací. Předpokládaná závislost mezi nedodržením doby použitelnosti čoček a nesprávnou péčí na vznik komplikací nebyla zcela prokázána. Může to být způsobeno výběrem nevhodného vzorku lidí (pacienti v péči kontaktologa/optika) nebo uvedením nepravdivých informací. Byla zjištěna souvislost mezi syndromem suchého oka a používáním roztoku nedoporučeného odborníkem. Výskyt syndromu suchého oka byl zaznamenán u pacientů, kteří nenosí čočky schválené pro spaní (silikonhydrogely). Tito pacienti řeší zmiňovanou komplikaci používáním umělých slz. Výzkum prokázal, že syndrom suchého oka souvisí s přerušáním nošení čoček z důvodu zamlženého vidění, s pocitem nepohodlí během dne a s častějším výskytem zánětlivých komplikací. U pacientů se zánětlivými komplikacemi byla prokázána souvislost s přeléváním roztoku do jiné lahvičky, s každodenním nošením kontaktních čoček, s vyšším počtem nocí strávených s nasazenými čočkami, s pocitem nepohodlí během dne a s přerušáním nošení z důvodu podráždění či zčervenání oka. Pacienti, kteří uvedli některou z komplikací nevěděli, jak dlouho mohou používat roztok od okamžiku jeho otevření.

Summary

This thesis deals with the problems of contact lens wearing and effect of incorrect care on the complications. Factors that cause higher risk are: longer wearing of contact lenses than recommended, incorrect cleaning and disinfection of contact lenses and case, using solutions which are not compatible with contact lenses and continuous regime of wearing. Practical part of the thesis analyze questionnaires for contact lens users. The research suppose the effect of contact lens care on inception and progress of the complications. The evaluation of the questionnaires demonstrate dependence of the dry eye on using unrecommended solution, less wearing of siliconehydrogel contact lenses (this material is recommended to the patients with dry eye) and using of artificial tears. Other conclusion is the dependence of dry eye on discontinuity of contact lens wearing by reason of blurred vision, dyscomfort during the day and higher incidence of inflammatory complications. Patients with the inflammatory complications are putting the disinfect solution from the original bottle into another one, they wear contact lenses every day, they sleep with the lenses during several nights. Such patients complain on dyscomfort during the day and discontinuity of contact lens wearing by reason of irritation or eye redness. Patients with the complications did not know the date of expiry of the solution.

Seznam použité literatury

Knižní zdroje:

- [1] KRACHMER, Jay, Mannis, Holland. *Cornea*. 2nd Edition, Chapter 1, St. Louis: Mosby 2004; 2240 s
- [2] KUCHYNKA, Pavel a kol. *Oční lékařství*, Praha: Grada Publishing a.s. 2007, 812 s, ISBN 978-80-247-1163-8
- [3] SYNEK Svatopluk, Skorkovská Šárka, *Kontaktní čočky*, Brno: Národní centrum ošetřovatelství a nelékařských zdravotnických oborů 2003, 91 s, ISBN 80-7013-387-2

Internetové zdroje

- [4] PubMed. HAMANO, *A study of the complications induced by conventional and disposable contact lenses*. [on-line] [cit. 2008-4-21] Dostupné z www: <http://www.ncbi.nlm.nih.gov/pubmed/8044974?ordinalpos=12&tool=EntrezSystem2.PEntrez.Pubmed.Pubmed_ResultsPanel.Pubmed_RVDocSum>
- [5] PubMed. *Microbial keratitis associated with extended wear of silicone hydrogel contact lenses*. [on-line] [cit. 2008-4-21] Dostupné z www: <<http://www.pubmedcentral.nih.gov/articlerender.fcgi?tool=pmc.ncbi&artid=1771042>>
- [6] PubMed. *Incidence of keratitis of varying severity among contact lens wearers*. [on-line] [cit. 2008-4-21] Dostupné z www: <<http://www.pubmedcentral.nih.gov/articlerender.fcgi?tool=pmc.ncbi&artid=1772596>>
- [7] PubMed. JONES. *Asymptomatic corneal staining associated with the use of balafilcon silicone-hydrogel contact lenses disinfected with a polyaminopropyl biguanide-preserved care regimen*. [on-line] [cit. 2008-4-21] Dostupné z www: <http://www.ncbi.nlm.nih.gov/pubmed/12512683?ordinalpos=3&tool=EntrezSystem2.PEntrez.Pubmed.Pubmed_ResultsPanel.Pubmed_RVDocSum>
- [8] Investigative Ophthalmology & Visual science. HOLDEN, MERTZ. *Critical Oxygen Levels to Avoid Corneal Edema for Daily and Extended Wear Contact Lenses*. [on-line] [cit. 2008-4-21] Dostupné z www: <<http://www.iovs.org/cgi/reprint/25/10/1161>>
- [9] Silicone Hydrogels. *Silicone Hydrogel Contact Lens Materials Update*. [on-line] [cit. 2008-4-21] Dostupné z www: <http://www.siliconehydrogels.com/editorials/index_july.asp>

- [10] Contact Lens Research Services. ANDRASKO, *Andrasko Corneal Staining Grid*. [on-line] [cit. 2008-4-21] Dostupné z www: <<http://www.staininggrid.com/>>

Časopisy

- [11] Česká oční optika. 1/2007, *Zdravotní přednosti jednodenních kontaktních čoček*, s 94-96, ISSN 1211-233X
- [12] Česká oční optika. 1/2007 *MoistureLoc a Fusarium keratitis*, s 100-101, ISSN 1211-233X
- [13] Sborník přednášek, kurz kontaktologů. Praha 1997, s 26-32, CENDELÍN Jiří, *Slzný film*
- [14] Sborník přednášek, kurz kontaktologů. Praha 1997, s 33-36, HÁČIKOVÁ Svatava, *Hlavní povinnosti kontaktologa – zásady aplikace kontaktních čoček*.
- [15] Sborník přednášek, kurz kontaktologů. Praha 1997, s 1-8, MICHÁLEK Jiří, *Materiály pro kontaktní čočky II*
- [16] Sborník přednášek, kurz kontaktologů. Praha 1997, s 58-68, MEISELS Jaroslav, *Péče o kontaktní čočky*
- [17] Sborník přednášek, kurz kontaktologů. Praha 1997, s 69-74, REZEK Pavel, *Komplikace způsobené kontaktními čočkami*
- [18] Contact Lens Spectrum, 2006/August, s 26- 31, *Contact Lens Solutions – Update 2006*
- [19] Contact Lens Spectrum, 2007/Special Edition, s 6-13, *Evaluating Corneal Oxygenation During Lens Wear*

Seznam obrázků a tabulek

Obrázek 1 : Gigantopapilární konjunktivitida	43
Obrázek 2 : Alergická kontaktní konjunktivitida	44
Obrázek 3 : Rohovkový vřed	45
Obrázek 4 : Akantamébová keratitida.....	46
Obrázek 5 : Fusariová keratitida	46
Tabulka 1: Přehled životnosti na trhu dostupných kontaktních čoček	14
Tabulka 2 : Přehled hodnocení stupně biokompatibility roztoků a kontaktních čoček na základě barvitelnosti rohovky	24

Seznam příloh

Příloha č. 1: dotazník

Příloha č. 1: dotazník

Vážení nositelé kontaktních čoček,

tento dotazník je součástí mé diplomové práce o komplikacích při nošení kontaktních čoček. Vyplňte jej, prosím, pečlivě a pravdivě. Dotazník je anonymní a Vaše odpovědi nebudou zneužity. Děkuji, M. Hudcová, studentka 3. lékařská fakulta UK.

V dotazníku, prosím, pište své odpovědi na vyznačený řádek. V případě výběru z více možností zakroužkujte vhodnou variantu.

1. Věk:

2. Pohlaví: **MUŽ** x **ŽENA**

3. Kolik let nosíte kontaktní čočky?

4. Byl/a jste poučen/a o zásadách nošení a péče o kontaktní čočky? **ANO** x **NE**

byla/a jste zacvičen/a v nasazování a snímání čoček? **ANO** x **NE**

5. Jaký typ čoček užíváte?

- název

- pro kolikadenní nošení jsou určeny? **1DEN** x **2TÝDNY** x **1MĚSÍC**

- dodržujete výrobcem doporučenou dobu nošení? **ANO** x **NE**

- pokud ne, o kolik týdnů je nosíte déle?

- zahazujete své kontaktní čočky vždy po 1dni/2týdnech/1měsíci od otevření originálního balení, i když je nenosíte každý den? **ANO** x **NE**

- užíval/a jste dříve jiný typ kontaktních čoček? Uveďte **jaký**

a jak dlouho

6. Jaký typ roztoku používáte?

- název

- užíváte roztok, který k Vaším kontaktním čočkám doporučil lékař/optik? **ANO** x **NE**

- vyměňujete roztok při každém ukládání čoček do pouzdra? **ANO** x **NE**

- víte, jak dlouho můžete Váš roztok používat od okamžiku otevření? **ANO** x **NE**

- čistíte své kontaktní čočky mechanicky mnutím prsty? **ANO** x **NE**

- přeléváte někdy roztok z větší láhve do menší lahvičky? **ANO** x **NE**

- používáte 1 láhev roztoku se svými příbuznými v rodině nebo s přáteli? **ANO** x **NE**

7. Po kolika měsících měníte své pouzdro na kontaktní čočky?

8. Myjete si ruce mýdlem před každou manipulací s kontaktními čočkami? **ANO VŽDY** x **OBČAS** x **NIKDY**

9. Spíte ve Vašich kontaktních čočkách? **ANO** x **NE**

- pokud ano, kolik nocí?
- jsou Vaše kontaktní čočky schválené i pro spaní? **ANO** x **NE**

10. Nosíte kontaktní čočky každý den? **ANO** x **NE**

- kolik hodin denně je nosíte?
- po kolika hodinách nošení jsou Vám kontaktní čočky nepohodlné?

11. Máte někdy pocit „suchého oka“? **ANO** x **NE**

- pokud ano, jak často? **MÉNĚ NEŽ 1krátTÝDNĚ** x **NĚKOLIKRÁT TÝDNĚ** x **DENNĚ**

12. Používáte umělé slzy? **ANO** x **NE**

13. Kolikrát do roka si kupujete kontaktní čočky?

- Kde si je kupujete? **OČNÍ LÉKAŘ** x **OPTIKA** x **INTERNET** x **jiné**.....

14. Jak často chodíte na kontroly s kontaktními čočkami ke svému očnímu lékaři nebo do Optiky ?

15. Stalo se Vám někdy, že byste musel/a přerušit nošení kontaktních čoček z důvodu:

- podráždění očí **ANO** x **NE**
- zčervenání očí **ANO** x **NE**
- zhoršení nebo zamlžení vidění **ANO** x **NE**

16. Musel/a jste se někdy léčit pro zánět nebo jinou komplikaci v souvislosti s nošením kontaktních čoček? **ANO** x **NE**

- o jaký problém se jednalo?
- kolikrát se Vám tyto obtíže objevily?
- u jakého typu čoček se tyto obtíže objevily?