UNIVERZITA KARLOVA

Fakulta tělesné výchovy a sportu

BAKALÁŘSKÁ PRÁCE

2021 Bc. Kristýna Vondrysová

UNIVERZITA KARLOVA

FAKULTA TĚLESNÉ VÝCHOVY A SPORTU

Katedra fyzioterapie

Kazuistika fyzioterapeutické péče o pacienta po per-subtrochanterické zlomenině femuru

Bakalářská práce

Vedoucí bakalářské práce: Vypracovala:

Mgr. Helena Vomáčková, Ph. D. **Bc. Kristýna Vondrysová**

Praha, květen 2021

Prohlášení

Prohlašuji, že jsem závěrečnou bakalářskou práci zpracovala samostatně a že jsem uvedla a řádně citovala všechny použité informační zdroje a literaturu. Tato práce ani její podstatná část nebyla předložena k získání jiného nebo stejného akademického titulu.

V Praze, dne

……..

podpis autora práce

Poděkování

V této části bych ráda poděkovala své vedoucí práce Mgr. Heleně Vomáčkové, Ph.D. za cenné rady, odborné vedení, její ochotu a čas, který mi poskytla. Dále bych chtěla poděkovat fyzioterapeutkám v Rehabilitační nemocnici Beroun, které mi byly nápomocny během mé praxe. V neposlední řadě bych chtěla poděkovat své pacientce za její trpělivost a vstřícnost během naší spolupráce.

Abstrakt

Název: Kazuistika fyzioterapeutické péče o pacienta po per-subtrochanterické zlomenině femuru

Cíl: Cílem této bakalářské práce je seznámit se s teoretickými a praktickými poznatky o diagnóze per-subtrochanterické zlomeniny femuru a zpracování kazuistiky pacientky s touto diagnózou.

Souhrn: Tato bakalářská práce je rozdělena na obecnou a speciální část. Obecná část je zaměřena na diagnózu per-subtrochanterické zlomeniny femuru, je zde ucelený popis kyčelního kloubu a dělení zlomenin v této oblasti, popsaná konzervativní i chirurgická léčba a shrnutí přístupu PFN a možné fyzioterapeutické postupy. Speciální část je věnována kazuistice pacientky s již zmíněnou diagnózou. Obsahuje popis provedených každodenních terapií, vstupní a výstupní kineziologický rozbor, krátkodobý a dlouhodobý fyzioterapeutický plán a celkové zhodnocení efektu terapie.

Výsledky: Povedlo se splnit cíle stanovené v krátkodobém terapeutickém plánu. Zvýšila se svalová síla oslabených svalů LDK, zvýšil se rozsah pohybu do flexe v kyčli i koleni, snížilo se napětí hypertonických svalů DKK, došlo ke zmírnění otoku a bolesti v oblasti stehna a kolene a pacientka získala jistotu při chůzi o 2PB.

Klíčová slova: kyčelní kloub, per-subtrochanterická zlomenina, fyzioterapie, kazuistika

Abstract

Title: The case study of a physiotherapeutic treatment of a patient with a diagnosis of per-subtrochanteric femur fracture

Objectives: The aim of this thesis is to elaborate theoretical and practical knowledge of the diagnosis of per-subtrochanteric femur fracture and to process the case study of a patient with this diagnosis.

Conclusion: This bachelor thesis is divided into general and special part. The general part is focused on the diagnosis of per-subtrochanteric femoral fracture, there is a comprehensive description of the hip joint and fracture division in this area, it contains informations about conservative and surgical treatment and a summary of PFN approach and possible physiotherapeutic procedures. The special part is focused on the case study of the patient with the diagnosis. It contains a description of the performed daily therapies, initial and final kinesiological examination, short-term and long-term therapeutic plan and overall evaluation of the effect of therapy.

Results: The goals set out in the short-term therapeutic plan have been met. The muscle strength of the weakened left lower limb muscles increased, the range of motion to flexion in the hips and knees increased, the tension of the hypertonic muscles of the lower limbs decreased, the swelling and pain in the thigh and knee were reduced and the patient gained 2PB walking confidence.

Keywords: hip joint, per-subtrochanteric fracture, physiotherapy, case study

Seznam zkratek

aa./a. – arteriae/arteria

AA – alergologická anamnéza

ADL – activities of daily living

AGR – antigravitační relaxace

bilat. – bilaterálně

BMI – body mass index

DHS – dynamic hip screw

disl. – dislokovaná

DK/DKK – dolní končetina/dolní končetiny

FA – farmakologická anamnéza

FB – francouzské berle

frct. – fractura

GA – gynekologická anamnéza

hl. – hlavička

HSSP – hluboký stabilizační systém páteře

IMN – intramedullary nailing

inf. – inferior

kin. – kineziologický

lat. č. – laterální část

LDK/PDK – levá dolní končetina/pravá dolní končetina

LDN – léčebna dlouhodobě nemocných

l. dx./l. sin – vpravo/vlevo

LTV – léčebná tělesná výchova

min. – minimus

med. – medius

MHD – městská hromadná doprava

OA – osobní anamnéza

OP – omezený pohyb

PB – podpažní berle

PFN – proximal femoral nail

PIR – postizometrická relaxace

PNF – proprioceptivní neuromuskulární facilitace

PSA – pracovní a sociální anamnéza

RA – rodinná anamnéza

RHB – rehabilitace

RTG – rentgenové vyšetření

SA – sportovní anamnéza

SD – starobní důchod

sv. – svalstvo

TEN – tromboembolická nemoc

TEP – totální endoprotéza

TMT – techniky měkkých tkání

TrP – Trigger Point

VCH – vysoké chodítko

Obsah

1 ÚVOD ... 13
2 ČÁST OBECNÁ ... 15
2.1 Členění dolní končetiny ... 15
2.1.1 Anatomie a kineziologie kyčelního kloubu ... 15
2.1.1.1 Kloubní pouzdro a jeho vazy ... 16
2.1.1.2 Svaly v oblasti kyčelního kloubu ... 16
2.1.1.3 Nervové a cévní zásobení v kyčelním kloubu ... 18
2.1.1.4 Pohyby v kyčelním kloubu ... 18
2.2 Zlomeniny ... 19
2.2.1 Klasifikace zlomenin ... 20
2.2.2 Hojení ... 20
2.3 Zlomenina proximálního femuru ... 22
2.3.1 Objektivizační vyšetření ... 24
2.3.2 Klinický obraz ... 24
2.3.3 Chirurgická léčba ... 25
2.3.4 Konzervativní přístup ... 25
2.3.5 Dlouhodobá prognóza ... 26
2.4 Zlomenina per-subtrochanterická ... 27
2.4.1 Operační přístup ... 28
2.4.2 Extramedulární implantáty - DHS ... 29
2.4.3 Intramedulární implantáty - PFN ... 30
2.5 Fyzioterapeutická léčba ... 32
2.5.1 Časná pooperační péče ... 32
2.5.2 Fyzikální terapie ... 34
2.5.3 Ergoterapie ... 35
2.5.4 Režimová opatření ... 35
3 ČÁST SPECIÁLNÍ ... 36
3.1 Metodika práce ... 36
3.2. Anamnéza ... 38
3.3 Vstupní kineziologický rozbor ... 40
3.3.1 Status praesens ... 40
3.3.2 Vyšetření aspekcí ... 40

3.3.3 Vyšetření palpací (dle Lewita) ... 41
3.3.4 Vyšetření stoje ... 41
3.3.5 Vyšetření chůze ... 42
3.3.6 Antropometrie (dle Haladové) ... 43
3.3.7 Vyšetření kloubního rozsahu (dle Jandy) ... 44
3.3.8 Vyšetření svalové síly ... 44
3.3.9 Vyšetření zkrácených svalů (dle Jandy) ... 46
3.3.10 Vyšetření pohybových stereotypů (dle Jandy) ... 47
3.3.11 Vyšetření hlubokého stabilizačního systému ... 47
3.3.12 Vyšetření kloubní vůle (dle Lewita) ... 47
3.3.13 Neurologické vyšetření ... 48
3.3.14 Index soběstačnosti (dle Barthelové) ... 49
3.3.15 Závěr vyšetření ... 50
3.4 Krátkodobý a dlouhodobý fyzioterapeutický plán ... 52
3.4.1 Cíle krátkodobého terapeutického plánu ... 52
3.4.2 Návrh terapie ... 52
3.4.3 Cíle dlouhodobého terapeutického plánu ... 52
3.4.4 Návrh terapie ... 53
3.4.5 Prognóza ... 53
3.5 Denní záznam průběhu terapie ... 54
3.5.1 Terapeutická jednotka č.1 - 20.1.2021 ... 54
3.5.2 Terapeutická jednotka č.2 - 21.1. 2021 ... 55
3.5.3 Terapeutická jednotka č.3 - 22.1.2021 ... 57
3.5.4 Terapeutická jednotka č.4 - 25.1.2021 ... 59
3.5.5 Terapeutická jednotka č.5 - 25.1.2021 odpoledne ... 61
3.5.6 Terapeutická jednotka č.6 - 26.1.2021 ... 62
3.5.7 Terapeutická jednotka č.7 - 27 .1.2021 ... 64
3.5.8 Terapeutická jednotka č.8 - 28.1.2021 ... 66
3.5.9 Terapeutická jednotka č.9 - 29.1.2021 ... 69
3.6 Výstupní kineziologické vyšetření ... 72
3.6.1 Status praesens ... 72
3.6.2 Vyšetření aspekcí ... 72
3.6.3 Vyšetření palpací (dle Lewita) ... 72

3.6.3.1 Vyšetření jizvy ... 73
3.6.4 Vyšetření stoje ... 73
3.6.5 Vyšetření chůze ... 74
3.6.6 Antropometrie (dle Haladové) ... 75
3.6.7 Vyšetření kloubního rozsahu (dle Jandy) ... 76
3.6.8 Vyšetření svalové síly ... 76
3.6.9 Vyšetření zkrácených svalů (dle Jandy) ... 78
3.6.10 Vyšetření pohybových stereotypů (dle Jandy) ... 79
3.6.11 Vyšetření hlubokého stabilizačního systému ... 79
3.6.12 Vyšetření kloubní vůle (dle Lewita) ... 79
3.6.13 Index soběstačnosti (dle Barthelové) ... 81
3.6.14 Závěr vyšetření ... 82
3.7 Zhodnocení efektu terapie ... 83
3.7.1 Vyšetření chůze ... 84
3.7.2 Antropometrické vyšetření (dle Haladové) ... 84
3.7.3 Vyšetření kloubního rozsahu (dle Jandy) ... 85
3.7.4 Vyšetření svalové síly ... 86
3.7.5 Vyšetření zkrácených svalů (dle Jandy) ... 86
3.7.6 Vyšetření pohybových stereotypů (dle Jandy) ... 87
3.7.7 Vyšetření kloubní vůle (dle Lewita) ... 87
3.7.8 Index soběstačnosti (dle Barthelové) ... 88
3.7.9 Motodlaha ... 88
3.7.10 Prognóza ... 88
4 Závěr ... 89
5 SEZNAM POUŽITÉ LITERATURY ... 90
6 PŘÍLOHY ... 94

1 ÚVOD

Ačkoli se věk v dnešní době stále více prodlužuje a kvalita života se do jisté míry zvyšuje, málokomu se podaří dožít se vysokého věku bez různých onemocnění. Fyziologicky a také následkem životního stylu není organismus starších lidí tak silný jako dříve a od určitého věku je výskyt onemocnění a dalších komorbidit více než běžný.

V časopise Česká revmatologie z roku 2009 (Vaculík et al.) se uvádí, že zlomeninu v oblasti kyčle v České republice utrpí ročně asi 12 000 osob. Větší část z tohoto množství tvoří ženy. Zlomeniny jsou pojeny právě s vyšším věkem a dalšími komorbiditami, které napomáhají k snadnějšímu získání úrazu. Novější studie z roku 2020 (Ehlinger et al.) ukazuje, že jsou konkrétně zlomeniny proximálního femuru třetí nejčastější traumatickou zlomeninou.

Zlomeniny proximálního femuru představují až 72 % výdajů z hlediska zdravotní péče. Proto se klade velký důraz na znovuobnovení soběstačnosti a samostatnosti pacienta a je velmi důležitá celková motivovanost pacienta vrátit se minimálně do předoperačního stavu.

Pacientka, se kterou jsem se setkala během mé bakalářské praxe v období od 18. 1. – 12. 2. 2021 v Rehabilitační nemocnici Beroun utrpěla per-subtrochanterickou zlomeninu levého femuru po pádu na běžkách. Proto si tato práce klade za cíl zpracovat kazuistiku týkající se dané diagnózy, navržení a provedení terapií, teoretické zpracování tohoto tématu, tedy zaměření se na zlomeniny femuru a nejčastější řešení dané problematiky a shrnutí a zhodnocení efektivity daných terapií.

Bakalářská práce je rozdělena do dvou částí – obecné a speciální. Obecná část se zaměřuje na ucelený popis kyčelního kloubu a dělení zlomenin v této oblasti. Zabývá se konzervativní i chirurgickou léčbou a shrnuje přístup PFN, tedy druh nitrodřeňového implantátu, který byl využit v případě sledované pacientky. V neposlední řadě popisuje možné fyzioterapeutické postupy, které jsem si osvojila v průběhu bakalářského studia na UK FTVS a jsou vhodné k využití.

Speciální část se věnuje podrobnému popisu každodenních terapií, které probíhaly v časovém rámci dvou týdnů, včetně vstupního a výstupního kineziologického rozboru. Dále je zde popsán krátkodobý a dlouhodobý cíl terapie, návrhy pro tyto terapie a celkové zhodnocení efektu terapie.

2 ČÁST OBECNÁ

2.1 Členění dolní končetiny

DKK mají především funkci statickou, tedy udržují posturální aktivitu a také funkci lokomoční (Janda a kol., 2014). Dále také zajišťují oporu pohybové soustavě v případě, že je udílena či přijímána kinetická energie. Dle hlavních kloubů se DK rozděluje na 3 hlavní oblasti:

- oblast kyčle
- oblast kolena
- oblast hlezna a nohy (Véle, 2006)

Cílem práce ovšem není podrobný popis v oblasti kolena a hlezna a nohy, bude se tedy dále zabývat pouze popisem oblasti kyčelního kloubu.

2.1.1 Anatomie a kineziologie kyčelního kloubu

Kyčelní kloub (articulatio coxae) je spojnicí mezi pánví a volnou dolní končetinou. Hlavici představuje část caput femoris stehenní kosti (os femoris) a jamka je tvořena acetabulem na kosti kyčelní (os coxae). Jde o kloub kulovitý omezený, tedy jamka je hluboká a pohyb je proto zastavován okraji této jamky (Čihák, 2011). Střední postavení kyčelního kloubu je mírná flexe s mírnou vnější rotací a abdukcí (Hudák, Kachlík, 2017). Střední postavení kloubu znamená takovou pozici, kdy je kloubní pouzdro nejvíce uvolněno, nejméně namáháno a vazivová vlákna se nejméně zkracují, kloub může být v této poloze delší dobu (Balatka, 2002).

2.1.1.1 Kloubní pouzdro a jeho vazy

Kloubní pouzdro, které je volné a velmi silné, ještě zesilují tři vazy (Hudák, Kachlík, 2017). Z nichž ligamentum iliofemorale je nejsilnější vaz v těle vůbec. Na přední straně tak pouzdro dosahuje tloušťky 10mm. Na spodní ploše krčku a v místech, kde na pouzdro přisedá šlacha m. iliopsoas je pouzdro naopak slabé (Dylevský, 2009). Jelikož jsou kyčelní klouby nejen klouby, ve kterých se pohybuje dolní končetina vůči trupu, ale také nosné klouby trupu a balanční klouby, které se podílejí na udržení vzpřímeného trupu, mají jednotlivé vazy svoje speciální funkce. Již zmíněné ligamentum iliofemorale ukončuje extenzi kyčelního kloubu, ligamentum ischiofemorale omezuje addukci a vnitřní rotaci v kyčelním kloubu a ligamentum pubofemorale omezuje abdukci a vnější rotaci (Dylevský, 2009).

Zona orbicularis vytváří vazivový prstenec, který jde ve stěně pouzdra a obtáčí krček stehenní kosti. Je pokračováním lig. ischiofemorale a lig. pubofemorale, s funkcí pomáhat odolávat distrakčním silám. A uvnitř kloubu najdeme ligamentum capitis femoris a ligamentum transversum acetabuli (Glenister, 2020).

Za zmínku stojí také kruhový vaz kolem hlavice femuru zvaný ligamentum teres femoris (dále LTF), ve studii dle Barringtona, Sodhi, Ali et al. (2017) se zkoumaly krevní cévy a nervová tkáň v tomto vazu, aby se zjistilo, zda může mít vaskulární a proprioceptivní funkci v kyčelním kloubu. Došlo se k závěru, že vyšší prokrvení vazu při jeho foveálním zavedení naznačuje možnou výživnou roli LTF pro dospělou hlavu femuru. Přítomnost nervů a nervových receptorů naznačuje, že vaz je zapojen do vnímání bolesti a propriocepce, čímž přispívá k mechanické stabilitě kloubu.

2.1.1.2 Svaly v oblasti kyčelního kloubu

Svaly v oblasti kyčelního kloubu vytváří rozsáhlou masu. Napomáhají tak jeho pevnosti. Díky nim udržíme trup vzpřímený, působí tedy na postavení pánve a páteře (Janda a kol., 2004). Dle Čiháka (2011) můžeme rozdělit tyto svaly na dvě svalové skupiny - přední a zadní svaly kyčelního kloubu.

Do první skupiny se řadí pouze m. iliopsoas, který je tvořený z m. psoas major a m. iliacus. Funkčně tento sval pracuje jako flexor kyčelního kloubu a napomáhá při addukci se zevní rotací. Zvyšuje bederní lordózu a také fixuje opěrnou končetinu. Ve stoji tedy udržuje spolu s břišními a zádovými svaly rovnováhu trupu jako antagonista mm. glutei. Při vyřazení tohoto svalu např. při obrně, bychom nebyli schopni chůze, chybělo by vykročení.

Druhá skupina má dvě vrstvy (povrchovou a hlubokou). Povrchová vrstva je tvořena svaly hýžďovými, konkrétně sem patří m. gluteus maximus, dále m. gluteus medius et minimus a také neméně důležitý m. tensor fasciae latae, který do této skupiny patří hlavně vývojově, funkčně se liší. Tyto hýžďové svaly nám zabezpečují vztyk ze sedu, nevybočené postavení kyčle, udržují pánev v retroverzi a umožňují chůzi do schodů.

M. gluteus maximus se především zapojuje do extenze, addukce, vnější rotace (dolní snopce), abdukce stehna (horní snopce), také udržuje prostřednictvím tahu za tractus iliotibialis extenzi v kolenním kloubu. Je tedy významným a hlavním extenzorem kyčelního kloubu, při poruše m. gluteus maximus bychom tak nebyli schopni jít do schodů, kopce, vyskočit. Při předklonu nese značnou část váhy trupu. M. gluteus medius pracuje jako abduktor stehna, dochází k náklonu pánve (střední snopce), dále se zapojuje do flexe a vnitřní rotace stehna (přední snopce) a do extenze a vnější rotace stehna (zadní snopce). M. gluteus minimus má souhlasné funkce s m. gluteus medius. M. tensor fasciae latae je ve funkci pomocného flexoru, abduktor, a také vnitřní rotátor kyčelního kloubu. Jelikož se upíná na zevní plochu laterálního kondylu tibie, je účastníkem při závěrečné rotaci kolene a udržuje extenzi kolene při stoji (Véle, 2006) .

Do hluboké vrstvy skupiny zadních svalů kyčelního kloubu patří tzv. pelvitrochanterické svaly. Svým průběhem je kryje m. gluteus maximus. Mají na starost udržet stabilitu kyčelního kloubu, mají tedy důležitou posturální funkci a řadíme je mezi zevní rotátory. Jde o m. piriformis, m. gemellus superior et inferior, m. obturatorius internus a m. quadratus femoris (Čihák 2011, Hudák, Kachlík, 2017).

Se svalstvem kyčelního kloubu se také pojí svalstvo stehenní, které je rovněž děleno do skupiny dle jejich umístění. Ventrální skupina zahrnuje svaly m. sartorius (zevní rotátor) a m. quadriceps femoris (extenzor kolena), mediální skupina je tvořena

adduktory stehna (m. pectineus, m. adductor longus et brevis et magnus, m. gracilis, m. obturatorius externus) a dorsální skupina je tvořena třemi svaly, jde o m. biceps femoris, m. semitendinosus a m. semimembranosus (flexory kolenního kloubu), které jsou klinicky označovány názvem “hamstrings” (Dylevský, 2009)

2.1.1.3 Nervové a cévní zásobení v kyčelním kloubu

Do kloubního pouzdra přicházejí nervy ze všech velkých kmenů, které jsou blízko kyčelního kloubu. Inervace přední strany je tak například z n. femoralis, dorzální strana je inervována větvičkou vedenou z n. ischiadicus, zevní a horní strana ze dvou kmenů, a to z n. gluteus superior a z n. ischiadicus.

Kolem kloubu se také nachází tzv. periartikulární cévní síť, ze které vycházejí další tepny. Acetabulum je vyživované skrze a. glutea superior et inferior, a. obturatoria, a. circumflexa femoris medialis, a. pudenda interna a menší větve z a. iliaca externa, a. femoralis a a. profunda femoris. Kolem baze krčku femuru se nachází mohutnější síť. Jsou zde větve z aa. circumflexae femoris, medialis et lateralis, z aa. gluteae superior et inferior a z hlubokého řečiště stehna.

Z kyčelního kloubu odcházejí žíly do pletení kolem pouzdra (Čihák, 2011).

Hlavním přívodem krve do dolní končetiny je a. femoralis, která jde od tříselného vazu po spodní hranici zákolenní jámy, kde pokračuje jako a. poplitea (Seeley, Georgiadis, Sankar, 2016).

2.1.1.4 Pohyby v kyčelním kloubu

Dle mohutnosti a průběhu vazů pouzdra, dále také dle tvarové úpravy kostí je dána pohyblivost kyčelního kloubu. Pohyb se zde uskutečňuje ve všech rovinách, v sagitální, frontální i horizontální (Dylevský, 2009). Samotný rozsah se tedy může u každého jedince lišit, je dán anatomickou strukturou. Ovšem ve fyziologických rozsazích se neshodují ani samotní autoři.

Elementární pohyby v kyčli jsou flexe - 90° při extendovaném koleni, až 150° při flektovaném koleni (120-135° dle Jandy, Pavlů, 1993), extenze - opačný pohyb flexe stejného rozsahu, při hyperextenzi - zanožení max 25-30° (10-30° dle Jandy, Pavlů, 1993), abdukce 45° (30-50° dle Jandy, Pavlů, 1993), addukce - opačný pohyb stejného rozsahu 10-30°, vnitřní 35-40° (30-45° dle Jandy, Pavlů, 1993) a vnější rotace 40-50° (45-60° dle Jandy, Pavlů, 1993) (Véle, 2006).

Pro další srovnání dle Kapandjiho (2011) je flexe v kyčli při extendovaném koleni shodně s Vélem 90°, při flektovaném udává 120° a více, při extenzi opět s extendovaným kolenem 20° a s flektovaným pouze 10°, jelikož flexí kolene snížíme efektivnost hamstringů. V abdukci se opět shoduje s Vélem na 45°, maximální rozsah addukce 30^0 . Vnější rotace se pohybuje na 60°, vnitřní 30-40°.

Díky vyšetření rozsahu v kyčlích můžeme zjišťovat informace o stavu např. m. iliopsoas, m. rectus femoris, m. tensor fasciae latae a dalších, usuzujeme o jejich funkčních změnách, např. zkrácení, ale také o jejich počínajících změnách ve struktuře (Véle, 2006).

2.2 Zlomeniny

V případě násilného porušení kontinuity kosti se bavíme o zlomenině. Pokud má kost změněnou strukturu v důsledku jiného onemocnění (nádor, osteoporóza, metabolické onemocnění ap.), stačí působení minimálního násilí nebo ke zlomenině dojde dokonce spontánně, nazýváme ji patologickou (Kolář, 2009).

Zlomeniny tak obecně můžeme dělit na:

- spontánní zlomeniny (patologické) - viz výše
- úrazové - vznik působením mechanického násilí (Zeman, Krška, 2011)

2.2.1 Klasifikace zlomenin

Dungl (2014) klasifikuje zlomeniny dle různých hledisek.

- **Dle stavu kostní tkáně:** traumatické, únavové, patologické
- **Dle mechanismu vzniku:** přímé, nepřímé
- **Dle lokalizace:** u dlouhých kostí rozlišujeme v diafýze, metafýze, epifýze
- **Dle průběhu lomné linie:** příčně, šikmo, podélně, spirálně
- **Dle dislokace úlomků:** dislokované, nedislokované

Do skupiny nedislokovaných patří také infrakce, subperiostální zlomeniny, fisury, imprese a nemusí zde být porušena kontinuita kosti v celé tloušťce. U dislokovaných zlomenin může docházet k posunu úlomků, poté vznikají zlomeniny tříštivé, dvoufragmentové, ztrátové, s meziúlomkem

- **Dle poranění měkkých tkání:** zavřené, otevřené

Pro rozvoj operační léčby se ukázalo jako zásadní rozdělit zlomeniny na stabilní a nestabilní (Douša et al., 2013).

2.2.2 Hojení

Kost je vcelku dobře cévně zásobená a představuje velmi živý metabolismus, probíhá v ní neustálá obnova kostní tkáně. Při přestavbě kostí dochází ke značně velkému obratu fosforu a vápníku, které tvoří ve formě hydroxyapatitu minerální složku kostní tkáně. Díky hormonům jako je kalcitonin a parathormon, či působením vitamínu D je proces mineralizace regulován. Pro proces kostního růstu a proces hojení zlomenin je tento proces novotvorby a přestavby kosti tedy využit (Koudela, 2004).

K úspěšnému průběhu hojení je třeba dodržet dva principy. Biomechanický princip, tedy dostatečnou stabilizaci fixace a biologický princip, tedy dostatečné cévní zásobení. Samotný průběh hojení probíhá dvěma způsoby, v souvislosti s mírou stability fixace fragmentů. Existuje stabilizace absolutní, kam patří kompresní osteosyntéza (tahový šroub, kompresní dlaha), kdy na sebe naléhají a jsou k sobě pod tlakem fixovány kostní fragmenty nebo relativní stabilizace, kam patří konzervativní sádrová

léčba či ostatní typy osteosyntézy (nitrodřeňové hřebování, zevní fixatér). Hojení tedy můžeme rozdělit na dva druhy.

- Přímé kostní hojení (za podmínek absolutní stability)
- Nepřímé kostní hojení (za podmínek relativní stability, někdy označované jako "přirozené") (Koudela, 2004)

2.3 Zlomenina proximálního femuru

Dle studie z roku 2020 (Ehlinger et al.) jsou zlomeniny proximálního femuru 3. nejčastější traumatickou zlomeninou.

Je v souvislosti se stárnoucí populací tak rozšířená, že se o ní hovoří jako o epidemii. Patří u starších pacientů k nejrozšířenější zlomenině. Rizikových faktorů je více. Může jít o sníženou fyzickou aktivitu, malnutrici, vyšší věk, postmenopauzální osteoporózu, neuromuskulární dysfunkci, která má za následek chybnou či zpomalenou reakci organizmu (Báča, Džupa, Krbec, 2017).

Stav pacienta po zlomenině velmi úzce souvisí i se stavem pacienta před touto událostí. Tzn. v jakém byl stavu, co se týče fyzické aktivity, celkové mobility. Průběhu léčení také neprospívá výčet různých komorbidit, vzhledem k vysokému věku těchto pacientů. Pro pacienty se zlomeninou proximálního femuru je důležitá adekvátní terapie a dále rehabilitace (Báča, Džupa, Krbec, 2017).

K této zlomenině dojde nejčastěji přímým pádem na bok tím, že se energie vytvořená nárazem na oblast velkého trochanteru přenese na oblast proximálního femuru.

Proximální femur je rozdělen do následujících anatomických zón, které se k jeho popisu používají: hlava stehenní kosti (caput femoris), krk stehenní kosti (collum femoris), intertrochanterická oblast a subtrochanterická oblast. Zlomeniny proximálního femuru se nejčastěji vyskytují v krčku femuru a intertrochanterické oblasti (každá oblast představuje přibližně 45% zlomenin) a méně často (přibližně 10% případů) v subtrochanterické oblasti (Kani et al., 2019).

Existuje velké množství klasifikačních schémat pro zlomeniny proximálního femuru. Báča, Džupa a Krbec (2017) uvádějí jako základní dělení anatomické:

- zlomeniny krčku femuru (45 %)
  - intrakapsulární
  - extrakapsulární
- zlomeniny trochanterické (55 %)
  - pertrochanterické
  - intertrochanterické

Ovšem dle Vaculíka et al. (2009) se shodou Mattissona, Bojana et Enocsona (2018) je dělení následující:

- intrakapsulární
  - subkapitální
  - transcervikální
- extrakapsulární
  - pertrochanterické
  - intertrochanterické
  - subtrochanterické

Záleží na tom, kde se lokalizuje zlomenina ve vztahu k úponu kloubního pouzdra kyčelního kloubu na proximálním femuru. Na obrázku č.1 můžeme vidět popsanou oblast intrakapsulární, a také linii bazicervikální zlomeniny, která je pomyslnou hranicí mezi extrakapsulární a intrakapsulární zlomeninou, nachází se v úrovni úponu kloubního pouzdra. Pro svoje vlastnosti ji Vaculík et al. (2009) řadí do extrakapsulárních zlomenin a mělo by se tedy k ní tak přistupovat v souvislosti s léčebnými procesy. Jistou odlišností intrakapsulárních zlomenin od extrakapsulárních je určitá zatíženost rizikem vzniku avaskulární nekrózy hlavice femuru.

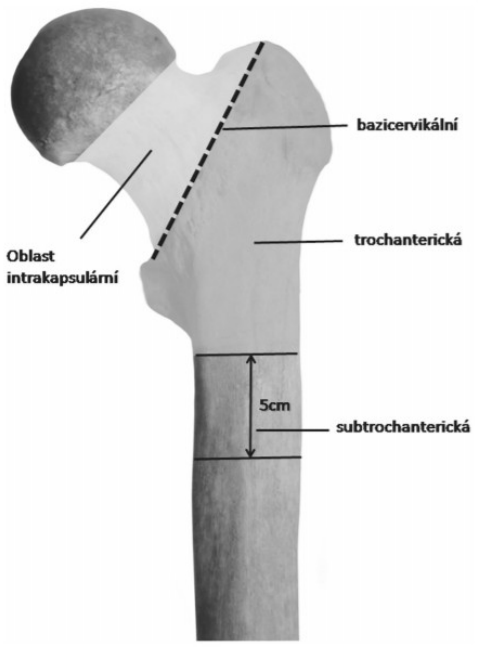

Obrázek 1 - Rozdělení zlomenin proximálního femuru (Vaculík et al., 2009)

2.3.1 Objektivizační vyšetření

K základní vyšetřovací metodě patří RTG. Snímá se pánev a poraněný kyčelní kloub. Tento snímek slouží k vyloučení dalších poranění, a také se porovnává poraněný kyčel s druhou stranou (Báča, Džupa, Krbec, 2017). Kromě předozadního snímku kyčle je vhodná axiální projekce, která někdy odhalí zlomeninu, která na předozadním snímku nemusí být patrná, navíc zobrazí dislokaci (Hoza, Hála, Pilný, 2008).

Sonografické vyšetření má u zlomenin proximálního femuru velmi malou výpovědní hodnotu. Využívá se u intrakapsulárních zlomenin krčku v problematice lepší diagnostiky nitrokloubní náplně.

Dalším z vyšetření je CT, které se ovšem využívá velmi zřídka, většinou kvůli nejasnostem ohledně značné algické reakci pacienta, která ovšem neodpovídá negativnímu nálezu na RTG (Báča, Džupa, Krbec, 2017).

2.3.2 Klinický obraz

Ze subjektivních obtíží je typická bolest, která se nachází především v oblasti kyčelního kloubu, třísla. Bolest je vázaná i na pohyb, který ji stupňuje. Přechází často do oblasti velkého trochanteru.

Při kontrole pacienta je postižená končetina v zevní rotaci, také může být o více než 2 cm kratší než druhostranná končetina. Aktivního pohybu není pacient schopen a pasivní mu způsobuje bolest, takže se brání (Báča, Džupa, Krbec, 2017).

Usuzuje se tedy z pacientovy anamnézy a výše vypsaných znaků. U zlomenin proximálního femuru je neurologické nebo vaskulární poranění vzácné (Douša et al., 2013). Lze tedy předpokládat, že pacient nebude mít problémy s čitím či hybností v rámci poškození nervů.

2.3.3 Chirurgická léčba

Léčba subtrochanterické zlomeniny zůstává výzvou, ale s technologickým pokrokem a spolehlivými výsledky lze zvládnout s nízkými komplikacemi. I když existuje několik možností, dává se přednost použití trochanterického vstupu, nitrodřeňovému hřebu (IMN - intramedullary nailing) pro výhody ramene s kratším momentem v kombinaci s tuhou konstrukcí, která umožňuje okamžité rozložení hmotnosti podle doporučení chirurga. Je důležité zdůraznit, že technika je primární v případě, kde získání redukce a použití o něco mediálnějšího počáteční bodu pomůže zabránit selhání implantátu, výřezu a nesprávné redukci. Dosažení spolehlivých výsledků může pomoci několik redukčních technik, včetně použití perkutánních joysticků, blokovacích šroubů a femorálního distraktoru. Snadný průchod ovšem není umožněn, problémem zůstává málo prostoru při použití malého otevřeného řezu, který je zaváděn z důvodu zmenšení rány a zajištění zlomeniny (Yoon, Donegan, Liporace, 2015).

Tyto strategie, snadno použitelné, mohou pomoci učinit IMN subtrochanterických zlomenin snadnějším procesem.

2.3.4 Konzervativní přístup

Konzervativní přístup by byl volen u subtrochanterické zlomeniny pouze v případě, že by šlo o paliativního pacienta. Tedy pacienta, který není v celkovém stavu podstoupit operaci. Dále dlouhodobější hospitalizace, výraznější deformity po zhojení zlomeniny či letalita jsou všechno ukazatele, pojící se s volbou konzervativního přístupu. Postupná mobilizace nemocného je součástí tohoto přístupu, a také je k odstranění intraartikulárního hematomu indikována odlehčující punkce kyčle (Vaculík et al., 2009).

Samotná volba konzervativního přístupu má rizika. Pokud pacient nepodstoupí chirurgickou fixaci, není schopen dlouhodobě pohybu, což má za následek vyšší riziko úmrtnosti (Garrison, Grayson, Wesley, 2021).

Snahou tedy je připravit k výkonu každého pacienta se zlomeninou indikovanou k operaci, protože komplikace spojené s narkózou jsou v konečném důsledku stejně

závažné, ne-li méně závažnější než volba konzervativní léčby (Hoza, Hála, Pilný, 2008).

2.3.5 Dlouhodobá prognóza

Jde samozřejmě o mimořádný zásah do života jak pacienta, tak také jeho rodiny. Hoza, Hála a Pilný (2008) tvrdí, že až 40 % lidí starších 65 let vyžaduje následnou dlouhodobou péči na geriatrii nebo v LDN, jejich soběstačnost je u velké části pacientů dočasně nebo trvale snížena. Také jsou odkázáni na pomoc sociálních pracovníků nebo rodiny. Více než polovina pacientů musí trvale používat berle, francouzské hole nebo chodítko. Ačkoli je v péči o nemocné za posledních dvacet let velký posun, a daří se tak snižovat hodnotu mortality po zlomeninách proximálního femuru, čísla jsou stále zanedbatelná. Konkrétní údaje o mortalitě se různí, může se tak dít na základě vytracení z evidence, po odeslání pacienta lékařem k následné péči do LDN a sociálních zařízení. Každý pátý pacient umírá do jednoho roku po úrazu, okolo 5 % se pohybuje mortalita během hospitalizace v nemocnici. Bezprostředně po úrazu je riziko největší, pak se snižuje. Je nutné dodat, že přímým důsledkem zlomeniny je způsobena malá část úmrtí, daleko častěji za příčinou smrti stojí zhoršení základního chronického onemocnění nebo sekundární komplikace z imobilizace (pneumonie, trombóza, rozvoj imobilizačního syndromu).

Je tedy důležitý celkový stav pacienta ještě před samotným operačním zákrokem.

Co se týče prognózy a výsledků léčení zlomenin proximálního femuru, pokud je pacient motivovaný, spolupracuje a je v dobrém stavu, jsou velmi příznivé jak z hlediska přežití, tak i funkčnosti kloubu (Báča, Džupa, Krbec, 2017).

2.4 Zlomenina per-subtrochanterická

Ve speciální části práce je řešena diagnóza pacientky po per-subtrochanterické zlomenině femuru. Proto se toto téma bude v následující části více rozvíjet. Per-subtrochanterická zlomenina se v klasifikaci příliš moc nevyskytuje a je tedy těžší ji zařadit.

Subtrochanterické zlomeniny jsou považovány za nestabilní zlomeniny a jejich léčba je náročná. Tyto zlomeniny se obvykle léčí chirurgicky intramedulárně (Kani et al., 2018).

Vyskytují se až 5 cm distálně od menšího trochanteru (trochanter minor). Subtrochanterická oblast je oblast velké koncentrace stresu, protože během zátěže a pohybu nese mechanické síly několikanásobné hmotnosti jedince (Kani et al., 2018).

Bude-li v bakalářské práci využito dělení zlomenin dle Báči, Džupy a Krbce (2017), tedy anatomické, lze zlomeniny trochanterické rozdělit na pertrochanterické a intertrochanterické.

Douša et al. (2013) uvádí, že intertrochanterické zlomeniny se také jinak mohou označovat jako reverzní intertrochanterické, vysoké subtrochanterické nebo právě persubtrochanterické. Hranice linie lomu jde od tuberculum vastoadductorium a prochází šikmo vzhůru nebo příčně k malému trochanteru. Na proximální fragment, který je tvořen hlavicí, krčkem a velkým trochanterem včetně tuberculum vastoadductorium, se upínají mm. gluteus medius a minimus, vastus lateralis a někdy také mediálně m. iliopsoas. Tyto svaly ztěžují repozici zlomeniny, jelikož výrazně dislokují proximální fragment.

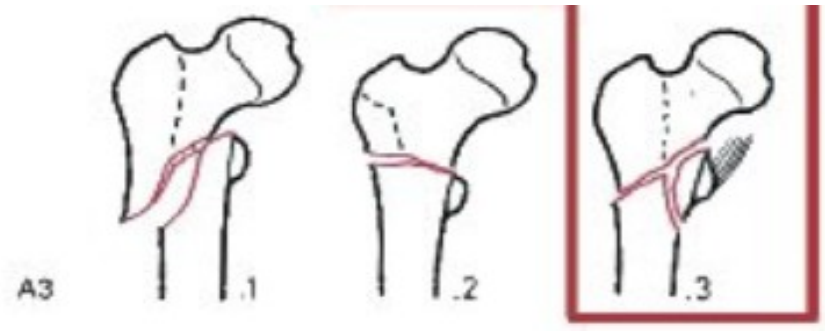

Obrázek 2 - Intertrochanterická zlomenina (nestabilní zl. uvnitř červeného obrazce) (Douša et al., 2013)

2.4.1 Operační přístup

Trochanterické zlomeniny jsou považovány za urgentní operační výkon a je třeba je operovat týž den, v který se úraz stal nebo maximálně další den (Douša et al., 2013). Z operační léčby extrakapsulárních zlomenin jsou využívány repozice a vnitřní fixace. Vnitřní fixace má dvě možnosti provedení. Buď extramedulárním implantátem (kam se řadí DHS), nebo nitrodřeňovým implantátem (například PFN). Stejně tak uvádí Garrison, Grayson, Wesley (2021), že operativní léčba konkrétně u subtrochanterických zlomenin je základním kamenem léčby, přičemž se využívají dvě primární možnosti chirurgických implantátů. Implantáty intramedulární (nitrodřeňové) a extramedulární. Běžně a optimálně jsou stabilní pertrochanterické zlomeniny řešeny za pomoci DHS (Vaculík et al. 2009). Na tom se shoduje i Bartoníček (2013), který souhlasně udává, že je DHS, částečně dynamický implantát, vhodný pouze pro pertrochanterické zlomeniny.

Obě dvě možnosti implantátů se využívají u nestabilních pertrochanterických zlomenin. Pokud je součástí zlomeniny i porušení laterální stěny (tedy kortikální kost od úponu m. vastus lateralis do úrovně místa, kde se uvažuje zavést vstup krčkového šroubu implantátu), zlomeniny subtrochanterické a intertrochanterické zlomeniny s opačnou šikmostí linie lomu by měly být ošetřeny nitrodřeňovým implantátem. Zatím však nebyla jednoznačně prokázána výhoda ani jednoho provedení dle medicíny založené na důkazech, i přesto se například ve Spojených státech jako trend začíná ukazovat v praxi u pertrochanterických zlomenin více intramedulárních implantátů (Vaculík et al., 2009). Srovnání nabízí novější studie dle Adeel et al. (2020), dle kterého má konkrétně PFN (intramedulární impl.) ve srovnání s DHS (extramedulární impl.) lepší intraoperační (menší ztrátu krve a kratší operační dobu) a pooperační výsledky (méně komplikací, snížený počet dislokací, menší bolest a dřívější zahájení mobilizace.

2.4.2 Extramedulární implantáty - DHS

Extramedulární implantát představuje takový implantát, který je k diafýze femuru fixován pomocí dlahy a šroubů. Může jít tedy například o dynamický kyčelní šroub (Dynamic Hip Screw – DHS).

DHS (dlaha-šroub) se narozdíl od PFN (hřeb) chlubí větším rozpětím úhlů. K dispozici jsou dlahy od 125°do 150° odstupňované po 5°. U nestabilních pertrochanterických zlomenin jsou výhodné především dlahy s úhly nad 135°, jelikož umožňují valgizaci proximálního fragmentu. DHS biomechanicky funguje tak, že je díky svým tvarům zajištěn proti rotaci, ale zároveň není omezen skluz šroubu laterálně. Skluz je ovlivněn úhlem a délkou toulce dlahy, délkou závitu a skluzného šroubu. Peroperačně můžeme dosáhnout komprese fragmentů pomocí kompresního šroubu.



Obrázek 3 - Variabilita úhlů u DHS syntéz: 135^0, 140^0, 145^0, 150^0 (Bartoníček et al., 2013)

U pertrochanterických zlomenin se standardně využívá čtyřděrová dlaha. Dle biomechanických studií stačí k fixaci tři nebo dokonce pouze dva kortikální šrouby.

Aby se použily dlahy se dvěma šrouby, musí jít o stabilní pertrochanterickou zlomeninu s dobrou kvalitou kosti. Nestabilní pertrochanterické zlomeniny se doplňují osteosyntézou trochanterické dlahy (TSP). Ta by měla především zabránit skluzu proximálního fragmentu laterálně. Dlaha fixuje zlomeninu v diafýze, tedy neumožňuje kompresi fragmentů v dlouhé ose femuru, proto není vhodná k osteosyntéze většiny intertrochanterických zlomenin (Douša et al. 2013).

2.4.3 Intramedulární implantáty - PFN

Intramedulární implantáty jsou fixovány pomocí hřebu, který lze navíc zajistit. Od původního Y-hřebu, přes Gamma hřeb, který má výhodu ve skluzu šroubu ve hřebu laterálně, a tím pádem pooperační dosednutí fragmentů, se vyvinul intramedulární kyčelní hřeb (IntraMedullary Hip Nail – IMHN), někdy označovaný jako proximální femorální hřeb Proximal Femoral Nail – PFN), který opět přesáhl možnosti předchozího modelu, tedy Gamma hřebu a odstranil jeho nedostatky. Především umožňuje dynamické zajištění distálně a snižuje možnost zlomeniny v oblasti vrcholu hřebu. Jsou dostupné dvě verze hřebů, a to v krátké a dlouhé verzi. Také je možné hřeby distálně zajistit staticky nebo dynamicky. Kompresi fragmentů v dlouhé ose femuru umožní dynamické zajištění (Douša et al., 2013, Bartoníček, 2013).

Fixační systém proximálních femurových hřebů (PFN) je vyrobený ze slitiny nerezové oceli, skládá se z hřebu, kolíku a kolíku proti rotaci. Po umístění se hřebík a kolík roztáhnou na maximální průměr (Steinberg, Blumberg et Dekel, 2005).

Bartoníček (2013) rozlišuje implantáty statické (ukázaly se jako nevhodné pro osteosyntézu), částečně dynamické (1. generace Gamma hřebů) a plně dynamické (PFH), dělení je dle potenciálu, který umožňuje kompresi úlomků.

V podrobnější studii dle Bhakata et al. (2013) zjistili, že nestabilní zlomenina je častější u starších pacientů s vyšším stupněm osteoporózy a skupina PFN má v této nestabilní a osteoporotické zlomenině lepší výsledek.

Nitrodřeňový implantát PFN, konkrétně krátký hřeb, byl využit v případě naší pacientky.

Obrázek 4 - PFN - dřík a skluzný šroub (Bartoníček, 2013)

2.5 Fyzioterapeutická léčba

Nejdůležitějším cílem fyzioterapeuta je obnova nezávislého pohybu a funkce (Vaculík et al., 2009).

Dle studie od Carneiro et al. (2013) je bez ohledu na typ zlomeniny a materiál použitý k fixaci zásadní to, aby pacient zůstal ortostatický a chodil co nejdříve, aby nedocházelo k respiračním komplikacím a dalším komplikacím spojeným s imobilitou. Někdy to ovšem není možné kvůli celkovému zdravotnímu stavu pacienta. V této studii, provedené na nemocničním oddělení, byli pacienti rozděleni do 2 skupin. Jedna začínala s chůzí co nejdříve, druhá v pozdní části léčby. Odborníci potvrdili svůj předpoklad a našli důkaz, že kardiovaskulární stabilita je jedním z hlavních faktorů úspěchu pokoření časné chůze po zlomenině kyčli a tato časná chůze je dále určující pro zvýšení funkčnosti subjektů ve srovnání se skupinou, která začínala s chůzí později.

Mimo jiné je dobré u pacienta, pokud je to samozřejmě možné, před operací získat důvěru a odstranit strach z operace, což se pak může promítnout ve větší psychologické stabilitě a lepší spolupráci poté (Schmitt Sody, Pilger, Gerdesmeyer, 2011).

2.5.1 Časná pooperační péče

Pro pacienta má velký význam začít co nejdříve po operaci s rehabilitací. Již několik hodin po operaci, kdy je pacient stabilizován, se začíná s dechovým cvičením, pasivními pohyby, polohováním, v rámci minimalizace důsledků plynoucích z imobilizace pacienta na lůžku, tedy je snaha zabránit vzniku dekubitů, pneumonie a hluboké žilní trombózy.

Dalším postupem v následujících dnech je včasná vertikalizace, chůze v chodítku či s podpažními berlemi, jelikož je třeba, aby pacient odlehčoval operované končetině. Pacient by měl být sledován do doby zhojení a návratu plné nosnosti končetiny. K tomu většinou dochází po 3 měsících (Báča, Džupa, Krbec, 2017).

Využívají se techniky pro posílení svalstva dolních končetin, techniky pro protažení zkrácených svalů, zvýšení rozsahů pohybu, techniky ke snížení hypertonického tonu.

Důležité jsou zejména nosné gluteální svaly, musí být proto intenzivně posilovány. Jsou klíčovou svalovou skupinou pro stabilizaci kloubu a koordinaci vzorce chůze a jsou často předoperačně narušeny. Cvičení svalů obklopujících kyčle a zejména mm. glutaei také hraje důležitou roli v profylaxi proti vykloubení (Schmitt-Sody, Pilger, Gerdesmeyer, 2011).

Konkrétně pro posílení oslabených svalů můžeme využít čistě cviky pro posílení, ve smyslu analytického posilování, izometrické výdrže, aktivní pohyby a cvičení proti odporu (Kabelíková, Vávrová, 1997).

Vhodnou metodou může být také využití proprioceptivní neuromuskulární facilitace (dále jen PNF). Z technik PNF lze vybrat techniku rytmická stabilizace (Holubářová, Pavlů, 2017).

Technikou upravující napětí svalu je metoda post-izometrické svalové relaxace (dále PIR) dle Lewita. Aplikací této metody bychom měli cílit na hypertonické svaly nebo jejich části, spoušťové body ve svalech (TrP). Je potřeba aktivní spolupráce pacienta. Začíná se uvedením svalu do předpětí, tedy takové polohy, aby byl daný sval ve své maximální možné délce, dosahuje se tzv. bariéry. V této poloze pacient klade terapeutovi po dobu cca 10s minimální odpor, poté pacient provede výrazný nádech, a pak relaxuje s výdechem. Terapeut musí vyčkat na skutečné uvolnění pacienta, při správně voleném odporu a následném uvolnění dochází k tzv. fenoménu tání. Tím se opět dosahuje předpětí. Tento postup se opakuje přibližně třikrát až pětkrát (Lewit, 2003).

V případě, že je cílem protažení zkrácených svalů, využívá se PIR s protažením dle Jandy, tedy po relaxaci pacienta je nutné, aby terapeut provedl aktivní protažení svalu. Jinak je provedení totožné s PIR.

Dále je možné využít Zbojanovu antigravitační relaxaci (AGR), která se velmi vhodně aplikuje jako autoterapie. Nemocný tato cvičení může provádět několikrát denně. Metoda je podobná PIR, ale místo odporu terapeuta je využita jak ve fázi izometrického odporu, tak ve fázi uvolnění působení gravitace (Lewit, 2003).

Po odstranění stehů, tedy zhruba kolem 12.-14. dne od operace, se provádí terapie jizvy využívající techniky měkkých tkání (dále TMT) a jejího okolí. Důležitá je

také instrukce a edukace pacienta o provádění TMT, pacient by v péči měl sám pokračovat a to několikrát za den.

Z přístrojů se využívá motodlaha. Slouží k zabránění ztuhnutí kloubů a povolení obnovení jejich plné funkčnosti po chirurgických zákrocích (Dwornicka, Ireneusz, 2015). Dochází k udržení a zvýšení rozsahu hybnosti, podporuje se hojení. V případě výskytu pooperačních hematomů a otoků pomáhá jejich vstřebávání díky podpoře lymfatického a krevního oběhu. Pro terapeuta je to veliká pomoc, jelikož by nebyl fyzicky schopen tolikrát pohyb opakovat. Pohyb je tedy pasivně vykonáván v aktuálním rozsahu pohybu pacienta. Délka terapie je standardně 15 minut. Ovšem není výjimkou měnit ji dle subjektivního pocitu pacienta či kineziologického vyšetření.

Vhodnou volbou v rámci fyzioterapeutických postupů je také využití senzomotorických cvičení. Název naznačuje provázání aferentních a eferentních informací při řízení pohybu. Cílem cvičení je zlepšit koordinaci svalů, rovnováhu, zlepšit držení těla a stabilizaci trupu, která se pak odráží ve stoji a chůzi (Kolář, 2009).

2.5.2 Fyzikální terapie

Po operaci vzniká následkem traumatu tkáně typicky otok a je důležité hojení pooperační rány. Proto jsou vhodné fyzikální terapie vztahující se k výše zmíněným stavům.

Na otok může být indikovaná přístrojová lymfodrenáž, vodoléčba (chladná vířivka), ultrazvuk. Lokální negativní termoterapie/kryoterapie pomocí sáčků s ledem či namražených gelových polštářků na okolí zlomeniny má také analgetický, antiedematózní efekt (Kolář, 2009).

Pokud jde například o vznik reflexních změn na kůži a podkoží či změny v posunlivosti kůže a fascií, je vhodné využít opět ultrazvuk, dále středněfrekvenční a vysokofrekvenční elektroléčbu, laser. Co se týče změn svalového tonu, je indikovaná kombinovaná elektroléčba, z vodoléčby potom vířivka a podvodní masáž (Kolář, 2009).

Vodoléčba je samozřejmě indikací až po odstranění stehů a odpadnutí strupů (Kolář, 2009).

K ošetření jizvy se indikuje fototerapie (laser, biolampa) či distanční elektroléčba (Bassetovy proudy) (Kolář, 2009).

2.5.3 Ergoterapie

Jelikož je více než žádoucí, aby byli pacienti, kteří odchází z nemocnice, co nejvíce samostatní, může být vhodná pomoc mimo jiné také od ergoterapeuta. Ten jim může ulehčit v rámci soběstačnosti především v běžných denních aktivitách.

Využívají se specifické metody a techniky, ergoterapeut může také pouze poradit s danou situací, přizpůsobit domácí prostředí (například sedátko do vany), či nacvičit konkrétní dovednosti (nástup do vany) (Kolář, 2009).

Pooperační lůžkové rehabilitační programy zlepšují krátkodobé aktivity každodenního života. Zejména pacienti, kteří žili doma před traumatem a byli znovu začleněni zpět domů, měli z geriatrické rehabilitace trvalý prospěch (Lögters et al. 2008).

2.5.4 Režimová opatření

Režimová opatření jsou u osteosyntézy obdobná jako u TEP kyčle. Pacient by tedy neměl ležet na operovaném boku, doporučuje se až za 3 měsíce od operace. Operovaná končetina má také několik kontraindikačních pohybů, které by pacient neměl provádět jak samostatně, tak kombinovaně. Mezi ně patří rotace, addukce přes osu těla a flexe kyčelního kloubu více než 90°. V praxi sem tedy patří pohyby jako zavazování tkaniček, sezení v MHD, autě či hlubokém křesle, zvedání věcí ze země.

Zatížení v chůzi stojí na operatérovi, ale zpravidla je nutné po operaci a v následujících 3 měsících využívat berle a chodit s odlehčením ne-li dokonce bez zatížení. Po uplynutí této doby a kontrole operatéra, který má hlavní slovo, dochází k postupnému zatěžování operované končetiny (Chaloupka, 2001).

3 ČÁST SPECIÁLNÍ

3.1 Metodika práce

Speciální část mé bakalářské práce vznikla během souvislé odborné praxe, kterou jsem absolvovala na rehabilitačním oddělení v Rehabilitační nemocnici Beroun, v období od 18.1. - 12. 2. 2011 pod odborným dohledem Bc. Kristýny Musilové. V průběhu této praxe jsem pracovala s pacientkou po zlomenině per-subtrochanterica femoris. Zlomenina byla chirurgicky řešena zavedením PFN s kratším hřebem. Po odebrání anamnézy jsem provedla vstupní kineziologický rozbor. Na základě získaných dat jsem určila krátkodobý a dlouhodobý plán s návrhem terapie. V rámci krátkodobého plánu proběhlo 9 terapeutických jednotek, a poté výstupní kineziologický rozbor.

Jednotlivé fyzioterapeutické jednotky probíhaly zpočátku na pokoji pacientky, po zlepšení stavu pacientky také na cvičebně, především v dopoledních hodinách. Každá terapie trvala 30 minut. Některé z terapií probíhaly za odborného dohledu či s pomocí vedoucí fyzioterapeutky pacientky Bc. Venduly Ježkové. Především v rámci stoje a chůze pacientky, poté při využití závěsného systému Redcord, který v Berouně využívají. Součástí terapie byla i motodlaha, která byla zařazena taktéž každý den.

Hlavním cílem této bakalářské práce bylo využití teoretických a praktických dovedností získaných během studia. Vyšetřit pacienta a vytvořit vhodný návrh terapie pro danou diagnózu a následně aplikovat vhodné fyzioterapeutické metody.

V terapiích jsem tedy použila techniky měkkých tkání dle Lewita, postizometrickou relaxaci s protažením dle Jandy, postizometrickou relaxaci dle Lewita, antigravitační relaxaci dle Zbojana, míčkování dle Jebavé, aktivní pohyby především dolních končetin bez odporu i proti odporu terapeuta či therabandu, mobilizace dle Lewita, analytické posilování svalů dle Jandy, kondiční cvičení a LTV, posilování na základě PNF dle Kabata, techniky respirační fyzioterapie dle Haladové, aktivaci HSSP dle Koláře, senzomotorickou stimulaci dle Jandy a Vávrové, nácvik chůze. Také byl využit bridging dle konceptu manželů Bobathových.

Pro vstupní a výstupní kineziologický rozbor jsem použila následující pomůcky - krejčovský metr a dvouramenný plastový goniometr. Při terapiích jsem využila tyto pomůcky – overball, gymball, theraband, molitanový míček, závěsný systém Redcord. Pacientka používala nejdříve vysoké chodítko, poté podpažní berle.

Projekt práce byl schválen etickou komisí FTVS UK (příloha č. 1) pod jednacím číslem 060/2021, dne 27. 1. 2021. Pacientka byla v úvodu seznámena s průběhem terapií a jejich zveřejněním v bakalářské práci a podepsala informovaný souhlas, který se nachází v příloze č. 2.

3.2. Anamnéza

Vyšetřovaná osoba: Z. K., žena

Ročník: 1949 (72 let)

Diagnóza: frct. per-subtrochanterica femoris l.sin

OA: dřívější onemocnění – běžné dětské nemoci, chronická žilní insuficience – varixy DK, onychomykosis prstů DKK, st. p. úraz menisku na L koleni 1980 – st. p. menisektomie L kolene pro úraz 1980, st. p. thyreidektomie 12/2015 s následnou parézou n. laryngem recurrens, st. p. operaci varixů bilat. 2017, st. p .frct. ramus inf. ossis pubis 3/2018, st. p. TEP genu l.sin. 5/2018, st. p. frct. L lokte, st. p. TEP genu l.dx. 10/2019

nynější onemocnění – arteriální hypertenze, diabetes mellitus II. typu na dietě, hypothyreoza – pooperační na substituci, psoriasis, frct. per-subtrochanterica femoris l.sin. disl. – řešeno PFN s kratším hřebem vzhledem k TEP genu bilat., provedeno 12. 1.2021

RA: otec – selhání ledvin, matka IM, 2 zdravé děti

FA: Euthyrox, Detralex, Telmisartan, Calcichew, Sectral, Omeprazol, Vigantol, Magnesium B6 + poop.: Pramax, Almiral, Clexane

AA: neguje

GA: 2 porody, bez komplikací

ABUSUS: nekuřák, alkohol příležitostně

PSA: SD, předtím práce v České pojišťovně, bydlí s manželem, v bytě nebo na chatě v horách

SA: dříve rekreačně lyže, kolo, turistika

Předchozí rehabilitace: 2x rehabilitace v Berouně po TEP kolen (2018, 2019), využívala FB, pravidelně navštěvuje lázně

Výpis ze zdravotní dokumentace pacienta: fraktura per-subtrochanterica femoris l.sin. disl. řešena PFN s kratším hřebem vzhledem k TEP genu bilat, operace i pooperační průběh bez komplikací, SONO provedeno - 21.1., bez nálezu.

Indikace k RHB: změřit DK, instruktáž na tlakovou masáž a uvolnění jizvy po extrakci stehů, senzomotorika – stimulace plosek, kartáček, stimulace lig. patellae, stimulace hlavičky fibuly, SIK, molitan, počítadlo 25 min, lx denně.

LTV – mobilita na lůžku, vertikalizace, LTV – izometrické posílení vasti – zámek kolenní oboustranně, zvláště L operovaná končetina, posílení laterálních fixátorů pánve, flexorů kyčel. kl., INV/EV, peroneus, tibialis, cvičení s therabandem.

Myofasciální techniky – se zaměřením na m. Q. lumb. oboustr., ischiocrurální. sv., lýtkové sv., adduktory kyčel. kl., rotátory kyčel. kl., L er., uvolnění dolního + horního hlezna, Chop. + Lisfrank. skl., drobných kl. akra DK, protažení planty, mobilizace hl. fibuly, mobilizace patelly oboustr.

LTV – nácvik správného stereotypu chůze o 2 PB bez zátěže LDK, správné odvíjení plosky, schody.

LTV – nácvik správného stereotypu bráničního dýchání, kondiční LTV, nácvik stability, rovnováhy.

Dle stavu rotoped zahájit bez odporu – lx denně – začátek dle fyzioterapeuta

- motodlaha LDK 0-max. 90 st. flexe v kyčel. kl. do bolesti – lx denně, k lůžku
- RM plosek – 2x týdně
- víkend: vertikalizace, motodlaha, RM plosek

Diferenciální rozvaha:

Vzhledem k diagnóze pacientky můžeme očekávat reflexní změny v okolí operovaného levého kyčelního kloubu, ale i ve strukturách proximálně a distálně od něj. Snížení svalové síly či zkrácení na levé dolní končetině, konkrétně flexory kyčel. kl., adduktory a flexory kol. kl.. S tím spojené omezení či snížení aktivní i pasivní pohyblivosti, omezení kloubní vůle. Dále v okolí jizvy otok. Z důvodu používání pouze pravé dolní končetiny při chůzi její přetěžování a určitý vliv na oblast obou ramenních

pletenců, které pacientka rovněž může přetěžovat z důvodu používání podpažních berlí při chůzi.

3.3 Vstupní kineziologický rozbor

Vstupní kineziologický rozbor proveden 20. 1. 2021 - 9. den po operaci.

3.3.1 Status praesens

a) objektivně: lucidní, orientovaná pacientka, obézní, v klidu eupnoe, u postele 2PB, obě DK omotané obvazem

výška: l62cm

váha: 95 kg

BMI: 35

b) subjektivně: pacientka si stěžuje na křeče v operované noze při flexi kyčle (poslána na SONO), vyhovuje natažení LDK v třísle, jinak se cítí dobře

3.3.2 Vyšetření aspekcí

Pacientka ležící na lůžku, neschopna chůze, protrakce ramen, hlava v předsunutém držení, hrudní typ dýchání, dechová vlna jde především proximodistálním směrem, LDK - převážně stehenní část pohledově větší (otok) než PDK, jizvy na kolenou, jizvy na LDK ještě se stehy. Volně jsou obě DKK v zevní rotaci. Rozlitý hematom v oblasti levého třísla.

3.3.3 Vyšetření palpací (dle Lewita)

Vyšetření reflexních změn (dle Lewita) provedeno na dolních končetinách.

Nalezen vyšší svalový tonus v adduktorech bilaterálně, nad patelou v oblasti m. rectus femoris na LDK, na paravertebrálních svalech.

Periost: V oblasti páteře bez bolesti. SIAS, caput fibulae a patella palpačně nebolestivé u obou DKK.

Kůže: Růžová, suchá, fyziologická potivost. V oblasti stehna LDK lehce zvýšená teplota.

Podkoží: Vyšetření pomocí Kiblerovy řasy. Omezená protažitelnost na paravertebrálních svalech bederní a hrudní páteře kraniálním i kaudálním směrem. V oblasti operační jizvy na laterální straně levého stehna a na laterální straně levého lýtka je snížená pohyblivost a posunlivost podkoží do všech směrů.

Fascie: Omezená pohyblivost na lumbální fascii, především kaudálním směrem, také horší elasticita. V oblasti LDK, především fascie proximálního stehna, omezena pohyblivost a elasticita všemi směry.

3.3.4 Vyšetření stoje

Vyšetření stoje proběhlo až druhý den terapie, kdy byla pacientka schopna chvíli stát ve vysokém chodítku.

Zezadu: Úzká stojná báze, paty symetrické, kulovité, levý hlezenní kloub ve valgózním postavení ve fyziologickém tvaru i postavení, symetrické Achillovy šlachy, symetrické lýtkové svalstvo, podkolenní rýhy ve stejné výšce, oblast levého stehna a kolene aspekčně větší (viditelný otok), levá subgluteální rýha níže, nenalezeny žádné odchylky v postavení páteře ve frontální rovině, pravá tajle menší, pravé rameno níže, nesymetrické obrysy m. trapezius, levostranně výraznější konfigurace, lopatky lehce prominují, hlava ve středním postavení.

Ze strany: Anteverze pánve, bederní páteř oploštělá, kyfotické držení hrudní páteře, protrakce a mírná elevace ramen, předsun hlavy (souhlasně z levé i pravé strany).

Zepředu: Úzká stojná báze, naznačený hallux valgus na LDK, lýtkové svalstvo symetrické, pravé rameno níže, pupík a hlava v ose těla.

Palpace pánve: crista iliaca – pravá výš

spina iliaca posterior superior – pravá výš

spina iliaca anterior superior – pravá výš

Pacientka má šikmou pánev se snížením vlevo.

3.3.5 Vyšetření chůze

Vyšetření chůze proběhlo až druhý den terapie, kdy byla pacientka v lepší kondici a ušla alespoň malou vzdálenost za pomoci VCH.

Chůze ve vysokém chodítku, s plným odlehčením LDK. Potřebuje asistenci, zatím nesamostatně. Chodidlo LDK pouze využívá v rámci krokového cyklu, zapojení chodidla není zcela správně provedené, neprobíhá odval chodidla.

Chůze není stabilní, délka i šířka kroku přiměřené v rámci chůze ve VCH.

Semiflexe u levého kolenního kloubu (neprochází dostatečnou extenzí, nepropíná koleno) a u levého kyčelního kloubu chybí plná extenze), mírná protrakce ramen a předsun hlavy.

Pacientka má při chůzi tendenci koukat dolů, zavěšovat se do VCH, hrbí se. Chůze po schodech je tedy zatím neproveditelná.

3.3.6 Antropometrie (dle Haladové)

Antropometrie dolních končetin (DKK), hodnoty udávány v cm:

Vyšetření provedeno v leže na zádech za použití krejčovského metru.

Délky	**LDK**	**PDK**
umbilikální délka DK	85 cm	85 cm
anatomická délka DK	73 cm	72 cm
funkční délka DK	78 cm	77 cm
délka stehna	38 cm	37 cm
délka bérce	35 cmkin.	35 cm

Tabulka 1- Antropometrie - délky (vstupní kin. rozbor)

Obvody	**LDK**	**PDK**
stehno (15cm nad patelou)	55cm	53cm
stehno (10cm nad patelou)	48cm	45cm
kolenní kloub (patella)	44cm	41cm
tuberositas tibiae	38cm	37,5cm
lýtko (nejsilnější část)	40cm	38cm
hlezenní kloub	25cm	25cm
pata - nárt	32cm	32cm
hlavičky metatarsů	24cm	24cm

Tabulka 2 - Antropometrie - obvody (vstupní kin. rozbor)

3.3.7 Vyšetření kloubního rozsahu (dle Jandy)

Vyšetření provedeno v poloze na zádech. K vyšetření byl využit plastový goniometr.

Vyšetření kolenního kloubu - flexe vyšetřena orientačně v pozici sedu.

Pomocí metody goniometrie a zápisu SFTR (dle Jandy):

	LDK		**PDK**	
	aktivní pohyb	pasivní pohyb	aktivní pohyb	pasivní pohyb
kyčelní kloub	S: x-0-60	x-0-70	x-0-100	x-0-110
	F: 25-0-x	30-0-x	30-0-25	35-0-30
	T: x-0-x	x-0-x	35-0-20	40-0-25
kolenní kloub	S: 0-5-70	0-5-80	0-5-110	0-5-110
hlezenní kloub	S: 20-0-45	20-0-45	20-0-45	20-0-45
	F: 15-0-35	15-0-35	15-0-35	15-0-35

Tabulka 3 - Goniometrie (vstupní kin. rozbor)

3.3.8 Vyšetření svalové síly

Vyšetření orientačně provedeno v modifikovaných polohách pouze v leže na zádech a na zdravém boku. Rozsah pohybu dle možností pacientky.

Pacientka zatím není schopna lehu na břiše a leh na operovaném boku je kontraindikován.

St. 5 – 100% síla svalu, sval s velmi dobrou funkcí, plný rozsah, překoná značný vnější odpor

St. 4 – 75% síla svalu, překoná středně velký vnější odpor

St. 3 – 50% síla svalu, překoná zemskou tíži

St. 2 – 25% síla svalu, pouze při vyloučení zemské tíže

St. 1 – 10% síla svalu, sval provede při kontrakci pouze záškub

St. 0 – 0% síly svalu - nejmenší známka stahu

OP – omezený pohyb (není ve fyziologickém rozsahu)

x - kontraindikační poloha

*omezeno pro silné křeče L stehna

OP - omezeny pohyb (není ve fyziologickém rozsahu)

		LDK	**PDK**
kyčelní kloub	flexe (m. psoas major, m. iliacus)	3*OP	5
	extenze (m. gluteus max., ischiokrurální svaly)	x	2
	abdukce (m. gluteus med., m. tensor. fas. l., m. gluteus min.)	2 OP	x
	addukce	x	4
kolenní kloub	flexe (ischiokrurální svaly)	3 OP	5 OP
	extenze (m. quadriceps femoris)	4 OP	5 OP
hlezenní kloub	plantární flexe (m. triceps surae)	5	5
	supinace s dorzální flexí (m. tibialis anterior)	5	5
	supinace s plantární flexí (m. tibialis posterior)	5	5
	plantární pronace (m. peroneus brevis, m. peroneus longus)	5	5

Tabulka 4 - Svalová síla (vstupní kin. rozbor)

3.3.9 Vyšetření zkrácených svalů (dle Jandy)

0 – nejde o zkrácení

1 – malé zkrácení

2 – velké zkrácení

x - nelze vyšetřit flexory kolenního kloubu pro křeč při flexi, m. piriformis pro nemožnost lehnout na břicho pro palpaci, či provedení testu do vnitřní rotace a addukce, quadratus lumborum nemožnost provedení správné výchozí pozice

Zkrácené svaly	**L**	**P**
m.rectus femoris	2	x
m. iliacus	2	x
adduktory	1	1
flexory kolenního kl.	x	0
m. piriformis	x	x
m. quadratus lumborum	x	x
paravertebrální svaly	2	
m. triceps surae	1	1

Tabulka 5 - Zkrácené svaly (vstupní kin. rozbor)

3.3.10 Vyšetření pohybových stereotypů (dle Jandy)

Extenze v kyčelním kloubu: Nemožnost provedení vyšetření, pacientka si nelehne na břicho, proto upraveno a modifikovaně vyšetřeno při extenzi ve stoji s chodítkem a vyšetření pouze LDK z důvodu kontraindikace stoje na operované noze. Pacientka má malý rozsah pohybu, přisuzuji oslabeným hýžďovým svalům. Z hlediska timingu se nejdříve kontrahují ischiokrurální svaly, poté paravertebrální svalstvo. Zapojení m. gluteus maximus není příliš zřetelné.

Abdukce v kyčelním kloubu: Vyšetření opět pouze LDK z důvodu kontraindikace lehu na operovaném boku. Zřejmý flexorový i quadrátový mechanismus. Minimální rozsah pohybu, abdukce proti gravitaci zatím příliš těžká.

3.3.11 Vyšetření hlubokého stabilizačního systému

Proveden brániční test dle Koláře. Pacientka dokázala aktivovat svaly proti odporu terapeuta pouze velmi malou silou. Nedokázala udržet žebra v kaudálním postavení, tedy docházelo ke kraniální migraci žeber.

3.3.12 Vyšetření kloubní vůle (dle Lewita)

- **kolenní kloub**
  - laterolaterální posun - bez patologického nálezu bilat.
- **patela**
  - kraniokaudální posun - omezen oběma směry na LDK, PDK bez patologického nálezu
  - laterolaterální posun - bez patologického nálezu bilat.
- **hlavička fibuly**
  - ventrodorzální posun - omezen oběma směry na LDK, PDK bez patologického nálezu
- **talokrurální kloub**
  - dorzální posun - bez patologického nálezu bilat.

- **Chopartův kloub**
  - mediolaterální posun, ventrální posun - bez patologického nálezu bilat.
- **Lisfrankův kloub**
  - dorzální posun, rotace - bez patologického nálezu bilat.
- **os naviculare**
  - dorzoplantární posun - bez patologického nálezu bilat.
- **os cuboideum**
  - dorzoplantární posun - bez patologického nálezu bilat.

3.3.13 Neurologické vyšetření

Toto vyšetření nebylo po odebrání anamnestických dat a zvážení diferenciální diagnostiky a na základě teoretických podkladů provedeno. Douša et al. (2013) uvádí, že neurologické nebo vaskulární poranění je vzácné.

3.3.14 Index soběstačnosti (dle Barthelové)

Činnost	**Provedení činnosti**	**Bodové skóre**
Příjem potravy a tekutin	samostatně bez pomoci	10
Oblékání	s pomocí	5
Koupání	samostatně nebo s pomocí	5
Osobní hygiena	samostatně nebo s pomocí	5
Kontinence moči	plně inkontinentní	10
Kontinence stolice	plně inkontinentní	10
Použití WC	samostatně	5
Přesun lůžko-židle	neprovede	0
Chůze po rovině	neprovede	0
Chůze po schodech	neprovede	0

Tabulka 6 - Index soběstačnosti (vstupní kin. rozbor)

ADL 4 0–40 bodů vysoce závislý

ADL 3 **45–60 bodů** **závislost středního stupně (50 bodů)**

ADL 2 65–95 bodů lehká závislost

ADL 1 96–100 bodů nezávislý

3.3.15 Závěr vyšetření

Z vyšetření byly zjištěny změny, které odpovídají diagnóze. Pacientka není zatím schopna samostatné chůze, přesun z lůžka do sedu je časově náročný, omezen pro křeč v horní polovině stehna, která se dostavuje při flexi kyčle.

Využíván je hrudní typ dýchání. Pacientka začíná nádechem do horní části hrudníku. Nedostatečně zapojuje šikmé břišní svalstvo.

Byly nalezeny reflexní změny měkkých tkání v oblasti jizvy, především na LDK na přední straně stehna i v oblasti adduktorů. Zde je hmatatelná hypertonie, naopak v oblasti hýžďových svalů hypotonie.

Pacientka zatím není v chůzi samostatná, využívá vysoké chodítko, ve kterém je schopna chvíli stát a projde se po pokoji s asistencí. Dochází ke špatnému zapojení LDK při chůzi, chybí extenze v kolenním i kyčelním kloubu.

Viditelně větší objem levého stehna byl potvrzen při antropometrickém měření. Otok, vzniklý následkem operačního výkonu, jde přes stehno a koleno. Oblast bérce a kotníku je bez otoku.

Goniometrické vyšetření ozřejmilo omezení aktivního i pasivního pohybu především ve flexi LDK v kyčli i koleni, omezení je také v abdukci kyčel. kl. a extenzi kol. kl. taktéž u LDK.

Z hlediska svalové síly zjištěno oslabené svalstvo LDK. Především flexory (hodnoceno stupněm 3 v omezeném rozsahu), abduktory (stupeň 2) v kyčel. kl. a flexory (stupeň 3) v kol. kl.

Větší zkrácení je především v L m. rectus femoris a m. iliacus. Na pravé straně nebylo možné zjistit pro kontraindikaci ve výchozí poloze.

Pohybový stereotyp extenze byl vyšetřen pouze ve stoji. Zjištěno nedostatečné zapojování m. gluteus maximus. Během abdukce v kyčelním kloubu pacientka využívá jak flexorový, tak quadrátový mechanismus. Rozsah pohybu je velmi malý. Stereotypy testovány pouze u LDK, pacientka má kontraindikovaný stoj na operované noze a leh na operovaném boku.

U pacientky se hodnotí hluboký stabilizační systém dle bráničního testu dle Koláře jako oslabený. Pacientka není schopna dostatečně aktivovat svaly proti odporu terapeuta. Žebra migrují kraniálně, neudrží je v kaudálním postavení.

Z vyšetření kloubní vůle bylo zjištěno omezení v kraniokaudálním posunu L pately oběma směry, u ventrodorzálního posunu hlavičky fibuly u LDK, taktéž oběma směry, periferní klouby DKK bez patologického nálezu.

Pacientka je zatím dle testu hodnocení v soběstačnosti na úrovni ADL 3. Získala 50 bodů, což odpovídá závislosti středního stupně. Největší problém vytváří neschopnost samostatně se pohybovat, ale i jen přesouvat se z lůžka na židli.

3.4 Krátkodobý a dlouhodobý fyzioterapeutický plán

3.4.1 Cíle krátkodobého terapeutického plánu

Prevence tromboembolické nemoci, zvýšení svalové síly oslabených svalů levé dolní končetiny (především flexorů, abduktorů kyčel. kl., flexorů kol. kl.), zvýšení rozsahu pohybu do flexe v kyčli i koleni, snížení napětí hypertonických svalů dolních končetin, obnovení joint play v kraniokaudálním směru L pately oběma směry, ventrodorzálním směru hlavičky fibuly u LDK, taktéž oběma směry, korekce dechového stereotypu, zlepšení trofiky jizvy, zmírnění otoku a bolesti v oblasti stehna a kolene, instruktáž péče o jizvu, zavedení vhodné cvičební jednotky do domácího prostředí, vertikalizace a následná samostatná chůze o 2PB, získání jistoty při chůzi o 2PB.

3.4.2 Návrh terapie

Analytické posílení svalové síly dle Jandy, izometrické posilování, techniky měkkých tkání dle Lewita, využití postizometrické relaxace dle Lewita, postizometrické relaxace s protažením dle Jandy, antigravitační relaxace dle Zbojana, využití Redcord zařízení pro posílení svalstva DKK, posilování na základě PNF dle Kabata, techniky respirační fyzioterapie dle Haladové, aktivaci HSSP dle Koláře, senzomotorická stimulace dle Jandy a Vávrové, prvky z konceptu manželů Bobathových, mobilizace pro obnovení joint play, péče o jizvu, cvičení na přístrojích (motodlaha), nácvik chůze s 2PB po rovině, po schodech, instruktáž k režimovému opatření.

3.4.3 Cíle dlouhodobého terapeutického plánu

Dosažení a udržení co největšího rozsahu pohybu v operovaném kyčelním kloubu (s ohledem na kontraindikované pohyby), zlepšení chůze a stereotypu chůze, bez

pomůcek, zlepšení dechového stereotypu, zavedení vhodné pohybové aktivity do života, dosažení plné soběstačnosti.

3.4.4 Návrh terapie

Pravidelná pohybová jednotka alespoň 3x týdně (ve smyslu aerobního tréninku - chůze, rotoped), analytické posílení hamstringů, quadricepsů, zevních rotátorů kyčle.

3.4.5 Prognóza

V případě, že bude pacientka dodržovat nastavený režim i po propuštění, vzhledem k aktuálnímu stavu je prognóza velmi dobrá, ve smyslu soběstačnosti i případného rekreačního sportování.

3.5 Denní záznam průběhu terapie

3.5.1 Terapeutická jednotka č.1 - 20.1.2021

Status praesens:

a) objektivně: Pacientka je 9. den od operace, pacientka orientovaná místem, časem, osobou, ochotna spolupracovat, leží na lůžku, reaguje adekvátně, komunikace bez problémů, jizva sterilně krytá, obě DKK bandážovány.

b) subjektivně: Pacientka se celkově cítí dobře, není unavená, pouze si stěžuje na křeče (dnes testy na SONO) ve stehně při aktivním i pasivním pohybu do flexe, bolest charakterem tupá, intenzitu bolesti udává jako 10 (0 -žádná bolest, 10 - maximální bolest), bolest nikam nestřílí, lokalizovaná na ventrální straně stehna proximálně, v klidu bez bolesti.

Cíl terapeutické jednotky: Provedení vstupního kineziologického rozboru, instruktáž k režimovým opatřením, prevence TEN, aktivace svalů DKK, chůze za pomoci chodítka, snížení otoku v oblasti stehna.

Návrh terapie: Vstupní kineziologický rozbor, instruktáž k režimovému opatření, izometrická kontrakce svalů DKK, aktivní pohyby DKK, vertikalizace do sedu, poté stoj a korekce chůze s chodítkem, kryoterapie, motodlaha LDK 0 - max. 90° flexe v kyčel. kl. do bolesti – lx denně, k lůžku (30min, 55°).

Popis dnešní terapeutické jednotky:

- vstupní kineziologický rozbor (popsán výše)
- instruktáž k režimovému opatření (doporučení od hlavní fyzioterapeutky chovat se k operované končetině jako k TEP kyčle) - kontraindikované pohyby - addukce, rotace, flexe nad 90°), otáčení pouze na zdravý bok, či přes zdravý bok s využitím klínu mezi dolními končetinami
- prevence tromboembolické nemoci - aktivní pohyby DKK, vleže na zádech
    - přitahování špiček směrem k hlavě, dorzální flexe (6-8x)
    - propínání špiček, plantární flexe (6-8x)

- střídavé přitahování a odtahování kolen k hrudníku, pata se sune po posteli (6-8x)

- izometrické posilování
  - ventrální strana stehna - leh na zádech, overball pod kolenem, zatlačení kolene do overballu, propnutí celé nohy, přitáhnutí špičky, výdrž 5s, poté uvolnění (5-7x)
- vertikalizace do sedu, poté chůze s vysokým chodítkem, kolem postele, pauza, poté kolem postele zpět, pacientka je již unavená, motá se jí hlava
  - proběhla edukace chůze, pacientka nemůže operovanou nohu vůbec zatěžovat, při chůzi operovanou nohu pouze přisune, bez opření se, dále instruktáž ke správnému držení těla
- kryoterapie - pacientka obdržela chladící sáček v ochranném balení (20x34cm, -12°C), doporučení chladit si oblast stehna alespoň 3x za den/15 minut

Výsledek terapeutické jednotky: Svalstvo DKK aktivováno, došlo ke zlepšení stereotypu chůze po korekci, pacientka šla výrazně napřímenější, také zapojila operovanou nohu do správného stereotypu chůze bez opory, před korekcí měla tendenci operovanou nohu zvedat a nepokládat.

Autoterapie: Doporučení k procvičování cviků z prevence TEN, každý cvik 6-8x, 2-3x/den, také izometrická kontrakce na přední stranu stehna (cvik provádět 5-7x, také 2-3x/den).

3.5.2 Terapeutická jednotka č.2 - 21.1. 2021

Status praesens:

a) objektivně: Pacientka je 10. den od operace, leží na lůžku, jizva stále sterilně krytá, přetrvávající znatelný otok, hypertonus v oblasti předního stehna, adduktorů, pacientka má na obou DKK bandáže.

b) subjektivně: Pacientka se celkově cítí lehce unavená, špatně se jí spalo, již výsledky ze SONO - bez patologického nálezu, ačkoli bolest při flexi kyčle stále přetrvává, tupá bolest, intenzitu bolesti udává jako 10 (0 -žádná bolest, 10 - maximální bolest), bolest nikam nestřílí, lokalizovaná na ventrální straně stehna proximálně, v klidu bez bolesti.

Cíl terapeutické jednotky: Odstranění bolesti při flexi kyčle - problém především psychosomatický, pacientka si to uvědomuje, uvolnit měkké tkáně v této oblasti, odstranění reflexních změn na DKK, prevence TEN, aktivace svalů DKK, zlepšení jistoty při chůzi v chodítku, snížení otoku v oblasti stehna.

Návrh terapie: Techniky měkkých tkání dle Lewita, izometrická kontrakce svalů DKK, aktivní pohyby DKK, vertikalizace do sedu, poté stoj a korekce chůze s chodítkem, kryoterapie, motodlaha LDK 0 - max. 90° flexe v kyčel. kl. do bolesti – lx denně, k lůžku (30min, 55°).

Popis dnešní terapeutické jednotky:

- TMT v oblasti l. sin. předního stehna a adduktorů, především protažení kůže, pojivové řasy, fasciální techniky, to samé dále v oblasti jizvy - dle Lewita
- prevence tromboembolické nemoci - aktivní pohyby DKK, vleže na zádech
    - přitahování špiček směrem k hlavě, dorzální flexe (6-8x)
    - propínání špiček, plantární flexe (6-8x)
    - kroužení v kotníku, střídavě (5-7x)
    - střídavé přitahování a odtahování paty směrem k hýždím, pata se sune po posteli (6-8x)
- izometrické posilování stehenního svalstva
    - ventrální strana stehna - leh na zádech, overball pod kolenem, zatlačení kolene do overballu, propnutí celé nohy, přitáhnutí špičky, výdrž 5s, poté uvolnění (5-7x)
    - hýžďové svalstvo - leh na zádech, kontrakce hýždí k sobě, výdrž 5s, poté uvolnění (5-7x)
- aktivní pohyby DKK
    - unožování extendované operované DK, sunutím DK po lůžku, špička směřuje nahoru (6-8x)
- vertikalizace do sedu, poté chůze s vysokým chodítkem, kolem postele, pauza, poté kolem postele a zpět
- kryoterapie - chladící sáček (20x34cm, -12°C), doporučení chladit si oblast stehna alespoň 3x za den/15 minut

Výsledek terapeutické jednotky: Svalstvo DKK aktivováno, došlo ke zlepšení stereotypu chůze po korekci, pacientka také ušla delší vzdálenost bez potřeby

odpočinku, operovaná noha správně zapojena do stereotypu chůze, je ale třeba připomínat korekci ve smyslu nepřenášení váhy na levou končetinu, pouze ji pokládat.

Autoterapie: Doporučení k procvičování cviků prováděných během terapie, přidat nové z dnešní jednotky, prevence TEN - každý cvik 6-8x, 2-3x/den, izometrická kontrakce na přední stranu stehna a hýžďové svalstvo (cviky provádět 5-7x, také 2-3x/den), chůze stále pouze za doprovodu personálu, v chodítku.

3.5.3 Terapeutická jednotka č.3 - 22.1.2021

Status praesens:

a) objektivně: Pacientka je 11. den od operace, leží na lůžku, jizva stále sterilně krytá, přetrvávající znatelný otok, hypertonus v oblasti předního stehna, adduktorů, pacientka má na obou DKK bandáže, do tělocvičny se zatím nedostala, příliš fyzicky náročné, zatím cvičíme na lůžku na pokoji.

b) subjektivně: Pacientka se cítí dobře, mluví o lepší mobilitě na lůžku z hlediska flexe kyčle, stále si na ni ale musí dávat pozor, udává bolestivost na stupnici číslem 8 (0 - žádná bolest, 10 - maximální bolest), už je schopna si za pomoci personálu dojít v chodítku na záchod, to vnímá jako veliké zlepšení.

Cíl terapeutické jednotky: Uvolnit měkké tkáně v oblasti předního stehna, také mediálně podél adduktorů, odstranění reflexních změn na DKK, prevence TEN, aktivace svalů DKK, zvětšit rozsah pohybu operované DK do flexe, abdukce, extenze, prodloužení vzdálenosti chůze v chodítku, nácvik korigovaného stoje o 2PB, snížení otoku v oblasti stehna.

Návrh terapie: Techniky měkkých tkání dle Lewita, PIR dle Lewita na svaly DKK, izometrická kontrakce svalů DKK, aktivní pohyby DKK do flexe, abdukce, extenze, vertikalizace do sedu, poté stoj a korekce chůze s chodítkem, korigovaný stoj o 2PB, kryoterapie, motodlaha LDK 0 - max. 90° flexe v kyčel. kl. do bolesti – lx denně, k lůžku (30min, 55°).

Popis dnešní terapeutické jednotky:

- TMT v oblasti l. sin. předního stehna a adduktorů, především protažení kůže, pojivové řasy, fasciální techniky, to samé dále v oblasti jizvy - dle Lewita
- prevence tromboembolické nemoci - aktivní pohyby DKK, vleže na zádech

- přitahování špiček směrem k hlavě, dorzální flexe (6-8x)
- propínání špiček, plantární flexe (6-8x)
- kroužení v kotníku, střídavě (5-7x)
- střídavé přitahování a odtahování paty směrem k hýždím, pata se sune po posteli (6-8x)

- PIR dle Lewita na adduktory l. sin. kyčelního kloubu
- aktivní pohyby DKK

  -vleže na zádech

  - unožování extendované operované DK, špička i koleno směrem vzhůru (5-7x)
  - pokrčení obou kolen, terapeutova paže je pod operovanou nohou, dlaní se opírá o zdravé koleno, pacientka dopíná celou nohu s opřením kolenní jamky do terapeutovi paže (5-7x)

- izometrické posilování s overballem, posílení stehenního svalstva
  - ventrální strana stehna - leh na zádech, overball pod kolenem, zatlačení kolene do overballu, propnutí celé nohy, přitáhnutí špičky, výdrž 5s, poté uvolnění (5-7x)
  - pokrčení obou kolen, overball mezi koleny, stisk, výdrž 5s, poté uvolnění (8-10x)
  - izometrické unožování extendované operované DK, proti tlaku terapeuta, výdrž 5s, poté uvolnění (8-10x)
- vertikalizace do sedu, poté chůze s vysokým chodítkem na chodbě (cca 20m), po pauze nácvik korigovaného stoje o 2PB, přešlapování na místě bez váhy na operovanou nohu
- kryoterapie - chladící sáček (20x34cm, -12°C), chlazení si oblasti stehna alespoň 3x za den/15 minut

Výsledek terapeutické jednotky: Svalstvo DKK aktivováno, došlo k výraznému zlepšení chůze, pacientka opět ušla delší vzdálenost bez potřeby odpočinku, operovaná noha lépe zapojena do stereotypu chůze, pacientka je unavená, ale necítí žádnou bolest, zvládla celkem kvalitně korigovaný stoj o 2PB, motodlaha byla zpočátku nastavena na 80°, ale pro křeče bylo nutno snížit rozsah do flexe.

Autoterapie: Doporučení k procvičování cviků z předešlých terapií, přidat nové z dnešní jednotky, chůze stále pouze za doprovodu personálu, ve VCH.

3.5.4 Terapeutická jednotka č.4 - 25.1.2021

Status praesens:

a) objektivně: Pacientka je 14. den od operace, leží na lůžku, jizva stále sterilně krytá, přetrvávající znatelný otok, hypertonus v oblasti předního stehna, adduktorů, pacientka má na obou DKK bandáže, do tělocvičny se zatím nedostala, to je pro ni příliš fyzicky náročné, zatím cvičení prováděla na lůžku na pokoji.

b) subjektivně: Pacientka se cítí dobře, odpočatá přes víkend, sama by ráda více aktivit, jinak si stěžuje na stále přítomnou občasnou bolest při pohybu operované nohy do flexe v kyčli, bolest vždy po nějaké chvíli ustoupí a pacientka je schopna zůstávat sama v sedě, i jíst v sedě, v největším možném rozsahu flexe v kyčli udává číslo 6 (0 - žádná bolest, 10 - maximální bolest).

Cíl terapeutické jednotky: Uvolnit měkké tkáně v oblasti předního stehna, také mediálně podél adduktorů, odstranění reflexních změn na DKK, prevence TEN, aktivace svalů DKK, zvětšit rozsah pohybu operované DK do flexe, abdukce, extenze, chůze o 2PB (od předešlého stoje), snížení otoku v oblasti stehna.

Návrh terapie: Techniky měkkých tkání dle Lewita, PIR dle Lewita na svaly DKK, izometrická kontrakce svalů DKK, aktivní pohyby DKK do flexe, abdukce, extenze, vertikalizace do sedu, poté stoj a korekce chůze se 2PB, kryoterapie, motodlaha LDK 0 - max. 90° flexe v kyčel. kl. do bolesti – lx denně, k lůžku (30min, 65°).

Popis dnešní terapeutické jednotky:

- TMT v oblasti l. sin. předního stehna a adduktorů, především protažení kůže, pojivové řasy, fasciální techniky, to samé dále v oblasti jizvy - dle Lewita
- prevence tromboembolické nemoci - aktivní pohyby DKK, vleže na zádech
    - přitahování špiček směrem k hlavě, dorzální flexe (6-8x)
    - propínání špiček, plantární flexe (6-8x)
    - kroužení v kotníku, střídavě (5-7x)

- střídavé přitahování a odtahování paty směrem k hýždím, pata se sune po posteli (6-8x)

- aktivní pohyby DKK

  -vleže na zádech

  - unožování extendované operované DK, špička i koleno směrem vzhůru (5-7x)
  - pokrčení obou kolen, terapeutova paže je pod operovanou nohou, dlaně se opírá o zdravé koleno, pacientka dopíná celou nohu s opřením kolenní jamky do terapeutovi paže (5-7x)
  - pokrčení obou kolen, pomalé postupné zvedání pánve, výdrž 3s, pomalu dolů

- izometrické posilování s overballem, velkým míčem
  - zadní strana stehna - leh na zádech, bérce opřeny o velký míč až pod kolena, stlačení míče, snaha o co největší pokrčení kolen, tlak do míče i patama, výdrž 5s, poté uvolnění (5-7x)
  - pokrčení obou kolen, overball mezi koleny, stisk, výdrž 5s, poté uvolnění (8-10x)
  - izometrické unožování extendované operované DK, proti tlaku terapeuta, výdrž 5s, poté uvolnění (8-10x)
- vertikalizace do sedu, poté chůze se 2PB, pacientka zvládla dojít na chodbu a zpět
- v sedě - stisk overballu mezi koleny, střídavé propínání kolenních kloubů, přitažení špiček (6-8x)
- kryoterapie - chladící sáček (20x34cm, -12°C), chlazení si oblasti stehna alespoň 3x za den/15 minut

Výsledek terapeutické jednotky: Svalstvo DKK aktivováno, došlo k výraznému zlepšení chůze, pacientka byla schopna ujít krátkou vzdálenost se 2PB, na chodbu a zpět bez potřeby odpočinku, po korekci byla operovaná noha správně zapojena do stereotypu chůze, předtím tendence došlapovat a příliš se opírat o operovanou nohu, nabytí důvěry v oporu o berle.

Autoterapie: Doporučení k procvičování cviků z předešlých terapií, přidat nové z dnešní jednotky, chůze stále pouze za doprovodu personálu, již se 2PB.

3.5.5 Terapeutická jednotka č.5 - 25.1.2021 odpoledne

Status praesens:

a) objektivně: Stejné jako dopolední zápis.

b) subjektivně: Pacientka je unavená, dopolední jednotka byla náročná především díky chůzi s 2PB, bolestivost při flexi v kyčli vnímá jako lehce horší, tedy na stupnici číslo 7 (0 - žádná bolest, 10 - maximální bolest), patrně vliv únavy.

Cíl terapeutické jednotky: Především relaxace měkkých tkání u DKK, dále korekce stereotypu dechu.

Návrh terapie: Techniky měkkých tkání dle Lewita, PIR dle Lewita na svaly DKK, míčkování dle Jebavé, lokalizované dýchání, aktivace HSSP.

Popis dnešní terapeutické jednotky:

- TMT bilat. v oblasti předních stehen a adduktorů, především protažení kůže, pojivové řasy, fasciální techniky, to samé dále v oblasti jizvy - dle Lewita
- PIR dle Lewita na adduktory bilat. DK
- míčkování dle Jebavé u obou DKK, zaměření na oblast stehen, především m. quadriceps femoris bilat., adduktory a m.tensor fascie latae bilat.
- korekce stereotypu dechu - lokalizované dýchání především do oblasti spodního břicha, dále střední oblast břicha, pod poslední žebra, hrudník, podklíčková oblast, dále dýchání do spodního břicha a korekce postavení žeber, aktivace HSSP

Výsledek terapeutické jednotky: Pacientka se cítí velmi uvolněně, palpačně je svalstvo uvolněné, také pacientka dosahuje vyššího rozsahu v abdukci v kyčli, zlepšení o 5°.

3.5.6 Terapeutická jednotka č.6 - 26.1.2021

Status praesens:

a) objektivně: Pacientka je 15. den od operace, byla přivezena na vozíku do tělocvičny, s sebou má 2PB, jizva stále sterilně krytá, přetrvávající otok, ale zdá se menší (zhruba o 1-2cm v oblasti nad kolenem), pacientka má na obou DKK bandáže.

b) subjektivně: Pacientka se cítí dobře, pozitivně naladěná, dobře se vyspala, bolest při pohybu operované nohy do flexe (v největším možném rozsahu) v kyčli popisuje na stupnici číslem 5 (0 - žádná bolest, 10 - maximální bolest).

Cíl terapeutické jednotky: Uvolnit měkké tkáně v oblasti předního stehna, také mediálně podél adduktorů, odstranění reflexních změn na DKK, prevence TEN, aktivace svalů DKK, zvětšit rozsah pohybu operované DK do flexe, abdukce, extenze, prodloužit vzdálenost chůze o 2PB, snížení otoku v oblasti stehna.

Návrh terapie: Techniky měkkých tkání dle Lewita, senzomotorická stimulace dle Jandy a Vávrové včetně facilitace plosek nohou, izometrická kontrakce svalů DKK, aktivní pohyby DKK do flexe, abdukce, extenze, poté stoj a chůze se 2PB, kryoterapie, motodlaha LDK 0 - max. 90° flexe v kyčel. kl. do bolesti – lx denně, k lůžku (30min, 65°).

Popis dnešní terapeutické jednotky:

- TMT v oblasti levého předního stehna a adduktorů, především protažení kůže, pojivové řasy, fasciální techniky, to samé dále v oblasti jizvy - dle Lewita
- prevence tromboembolické nemoci - aktivní pohyby DKK, vleže na zádech
    - přitahování špiček směrem k hlavě, dorzální flexe (6-8x)
    - propínání špiček, plantární flexe (6-8x)
    - kroužení v kotníku, střídavě (5-7x)
    - střídavé přitahování a odtahování paty směrem k hýždím, pata se sune po posteli (6-8x)
- facilitace plosek nohou míčkem
- aktivní pohyby DKK

  -vleže na zádech

- unožování extendované operované DK, špička i koleno směrem vzhůru (5-7x)
- pokrčení obou kolen, terapeutova paže je pod operovanou nohou, dlaně se opírá o zdravé koleno, pacientka dopíná celou nohu s opřením kolenní jamky do terapeutovi paže (5-7x)
- natažené nohy, chodidla položená na velkém míči, přitahování pat k hýždím (5-7x)
- pokrčené obě nohy na velkém míči, zvedání pánve, výdrž 3s, poté zpět do výchozí pozice (5-7x)

-vleže na boku (na zdravém)

- přitažení špičky k hrudníku, pohyb celé končetiny do extenze, DK stále v rovině, nerotuje, poté zpět do uvolnění, noha je podložená válcem (6-8x)
- přitažení špičky k hrudníku pohyb do flexe, celá noha stále v rovině, nerotuje, poté zpět do uvolnění, noha je podložená válcem (6-8x)
- DK v propnutí, špička přitažena směrem k hrudníku, abdukce proti lehkému odporu terapeuta a zpět (5-7x)

- izometrické posilování s overballem
  - ventrální strana stehna - leh na zádech, overball pod kolenem, zatlačení kolene do overballu, propnutí celé nohy, přitáhnutí špičky, výdrž 5s, poté uvolnění (5-7x)
  - pokrčení obou kolen, overball mezi koleny, stisk, výdrž 5s, poté uvolnění (8-10x)
  - izometrické unožování extendované operované DK, proti tlaku terapeuta, výdrž 5s, poté uvolnění (8-10x)
- vertikalizace do sedu, poté chůze se 2PB, pacientka zvládla dojít až na pokoj
- kryoterapie - chladící sáček (20x34cm, -12°C), chlazení si oblasti stehna alespoň 3x za den/15 minut

Výsledek terapeutické jednotky: Svalstvo DKK aktivováno, došlo k výraznému zlepšení chůze, pacientka byla schopna ujít se 2PB z tělocvičny až na pokoj, pacientka poté na pokoji byla již unavená, ale v chůzi se cítila jistě.

Autoterapie: Doporučení k procvičování cviků z předešlých terapií, samostatná chůze po pokoji (do koupelny) povolena se 2PB.

3.5.7 Terapeutická jednotka č.7 - 27 .1.2021

Status praesens:

a) objektivně: Pacientka je 16. den od operace, stojí na chodbě se 2PB, stoj stabilní, za mého doprovodu a hlavní fyzioterapeutky došla na tělocvičnu se 2PB, dnes proběhla extrakce stehů, pacientka má na obou DKK bandáže.

b) subjektivně: Pacientka se cítí dobře, i přesto, že špatně spala, pozitivně naladěná, má radost z předchozího dne, bolest při pohybu operované nohy do flexe (v největším rozsahu) v kyčli se stále vyskytuje, ale na stupnici bolesti udává 4 (0 - žádná bolest, 10 - maximální bolest).

Cíl terapeutické jednotky: Uvolnit měkké tkáně v oblasti předního stehna, také mediálně podél adduktorů, prevence TEN, aktivace svalů DKK, zvětšit rozsah pohybu operované DK do flexe, abdukce, extenze, uvolnění v oblasti hlezenního kloubu, pately (měkké tkáně, klouby), prodloužit vzdálenost chůze o 2PB, snížení otoku v oblasti stehna.

Návrh terapie: Techniky měkkých tkání dle Lewita, izometrická kontrakce svalů DKK, aktivní pohyby DKK do flexe, abdukce, extenze, vyšetření a případná mobilizace hlezna, pately, PNF dle Kabata, poté stoj a chůze se 2PB, kryoterapie, motodlaha LDK 0 - max. 90° flexe v kyčel. kl. do bolesti – lx denně, k lůžku (30min, 65°).

Popis dnešní terapeutické jednotky:

- TMT v oblasti levého předního stehna a adduktorů, především protažení kůže, pojivové řasy, fasciální techniky, to samé dále v oblasti jizvy - dle Lewita
- prevence tromboembolické nemoci - aktivní pohyby DKK, vleže na zádech
    - přitahování špiček směrem k hlavě, dorzální flexe (4-6x)
    - propínání špiček, plantární flexe (4-6x)
    - kroužení v kotníku, střídavě (4-6x)

- střídavé přitahování a odtahování paty směrem k hýždím, pata se sune po posteli (6-8x)

- aktivní pohyby DKK

  -vleže na zádech

  - unožování extendované operované DK, oproti odporu pomocí therabandu, špička i koleno směrem vzhůru (5-7x)
  - z pozice abdukce operované DK, přinožení do roviny, proti lehkému odporu terapeuta (5-7x)
  - pokrčení obou kolen, terapeutova paže je pod operovanou nohou, dlaně se opírá o zdravé koleno, pacientka dopíná celou nohu s opřením kolenní jamky do terapeutovi paže (5-7x)
  - natažené nohy, chodidla položená na velkém míči, přitahování pat k hýždím (5-7x)
  - zdravá končetina pokrčená a opřená chodidlem o terapeutovo koleno, operovaná noha natažená, zvedání pánve, výdrž 5s, poté zpět do výchozí pozice (5-7x)

  -vleže na boku (na zdravém)

  - přitažení špičky k hrudníku, pohyb celé končetiny do extenze, DK stále v rovině, nerotuje, poté zpět do uvolnění, noha je podložená válcem (6-8x)
  - přitažení špičky k hrudníku pohyb do flexe, proti lehkému odporu terapeuta, celá noha stále v rovině, nerotuje, poté zpět do uvolnění, noha je podložená válcem (6-8x)
  - DK v propnutí, špička přitažena směrem k hrudníku, abdukce proti lehkému odporu terapeuta a zpět (5-7x)

- izometrické posilování s overballem
  - ventrální strana stehna - leh na zádech, overball pod kolenem, zatlačení kolene do overballu, propnutí celé nohy, přitáhnutí špičky, výdrž 5s, poté uvolnění (5-7x)

- pokrčení obou kolen, overball mezi koleny, stisk, výdrž 5s, poté uvolnění (8-10x)
- izometrické unožování extendované operované DK, proti tlaku terapeuta, výdrž 5s, poté uvolnění (8-10x)

- PNF - I. a II. diagonála pro DKK
  - u l. sin. DK odpor kladen jen akrálním částem, pohyb pouze izometrický
  - pro l. sin. DK využity facilitační vzorce pro m. quadriceps femoris (I. diagonála - flekční - m. rectus femoris med. č., II. diagonála - extenční - m. vastus medialis, II. diagonála - flekční - m. rectus femoris, lat. č.)
  - pro l. dx. DK využity relaxační vzorce pro m. tensor fascie latae (II. diagonála - extenční)
- chůze se 2PB na tělocvičnu i zpět na pokoj
- kryoterapie - chladící sáček (20x34cm, -12°C), chlazení si oblasti stehna alespoň 3x za den/15 minut

Výsledek terapeutické jednotky: Svalstvo DKK aktivováno, došlo opět k výraznému zlepšení chůze, pacientka byla schopna ujít vzdálenost se 2PB z pokoje do tělocvičny, na konci terapeutické jednotky také zpět na pokoj, pacientka se cítila dobře a jistě v chůzi.

Autoterapie: Doporučení k procvičování cviků z předešlých terapií, samostatná chůze po pokoji povolena se 2PB, na tělocvičnu ještě s doprovodem.

3.5.8 Terapeutická jednotka č.8 - 28.1.2021

Status praesens:

a) objektivně: Pacientka je 17. den od operace, stojí na chodbě se 2PB, stoj stabilní, za mého doprovodu a hlavní fyzioterapeutky došla na tělocvičnu se 2PB, pacientka má na obou DKK bandáže.

b) subjektivně: Pacientka se cítí dobře, pozitivně naladěná, má radost z předchozího dne, vidí pokroky, pohyb do největšího možného rozsahu flexe v kyčli popisuje na stupnici číslem 3 (0 - žádná bolest, 10 - maximální bolest).

Cíl terapeutické jednotky: Uvolnit měkké tkáně v oblasti jizvy, vyšetření jizvy, péče o jizvu, uvolnit měkké tkáně v oblasti předního stehna, také mediálně podél adduktorů, aktivace svalů DKK, zvětšit rozsah pohybu operované DK do flexe, abdukce, extenze, chůze o 2PB, zařadit i chůzi po schodech.

Návrh terapie: Vyšetření jizvy, edukace pacientky + péče o jizvu, využití vazelíny, techniky měkkých tkání dle Lewita, analytické posilování svalstva DKK, izometrická kontrakce svalů DKK, aktivní pohyby DKK do flexe, abdukce, extenze, senzomotorická stimulace dle Jandy a Vávrové včetně facilitace plosek nohou, poté stoj a chůze se 2PB, chůze po schodech, kryoterapie, motodlaha LDK 0 - max. 90° flexe v kyčel. kl. do bolesti – lx denně, k lůžku (30min, 75°).

Popis dnešní terapeutické jednotky:

- vyšetření jizvy
  - aspekce: lokalizujeme ji na laterální straně levého stehna, jizva odkrytá po extrakci stehů, jizva dlouhá 10cm, ve střední a dolní části jizvy malé strupy, bez sekretu, okolí bez zarudnutí, lehce oteklé
  - palpace: je přítomna vyšší teplota, bez potivosti, zvýšená citlivost na dotek, při tlakové masáži bolestivá, okolí jizvy hůře posunlivé – ve všech vrstvách, latero-laterálně i longitudinálně, také hůře protažitelné dle Kiblerovy řasy
- péče o jizvu - edukace péče o jizvu, masáž jizvy (tlaková masáž, masáž „S", kroužení podél jizvy)
- facilitace plosek nohou míčkem
- TMT v oblasti levého předního stehna a adduktorů, především protažení kůže, pojivové řasy, fasciální techniky, to samé dále v oblasti jizvy - dle Lewita
- aktivní pohyby DKK

  -vleže na zádech

  - unožování extendované operované DK, oproti odporu pomocí therabandu, špička i koleno směrem vzhůru (5-7x)
  - z pozice abdukce operované DK, přinožení do roviny, proti lehkému odporu terapeuta (5-7x)

- natažené nohy, chodidla položená na velkém míči, přitahování pat k hýždím (5-7x)
- zdravá končetina pokrčená a opřená chodidlem o terapeutovo koleno, operovaná noha natažená, zvedání pánve, výdrž 5s, poté zpět do výchozí pozice (5-7x)

-vleže na boku (na zdravém)

- přitažení špičky k hrudníku, pohyb celé končetiny do extenze, DK stále v rovině, nerotuje, poté zpět do uvolnění, noha je podložená válcem (6-8x)
- přitažení špičky k hrudníku pohyb do flexe, proti lehkému odporu terapeuta, celá noha stále v rovině, nerotuje, poté zpět do uvolnění, noha je podložená válcem (6-8x)
- DK v propnutí, špička přitažena směrem k hrudníku, abdukce proti lehkému odporu terapeuta a zpět (5-7x)

- izometrické posilování s overballem
  - ventrální strana stehna - leh na zádech, overball pod kolenem, zatlačení kolene do overballu, propnutí celé nohy, přitáhnutí špičky, výdrž 5s, poté uvolnění (5-7x)
  - pokrčení obou kolen, overball mezi koleny, stisk, výdrž 5s, poté uvolnění (5-7x)
  - izometrické unožování extendované operované DK, proti tlaku terapeuta, výdrž 5s, poté uvolnění (5-7x)
- chůze se 2PB na tělocvičnu i zpět na pokoj, po cestě pacientka zvládla chůzi po schodech nahoru, chůze nejistá (cca 12 schodů)
- kryoterapie - chladící sáček (20x34cm, -12°C), chlazení si oblasti stehna, i kolem jizvy alespoň 3x za den/15 minut

Výsledek terapeutické jednotky: Proběhla edukace pacienta - péče o jizvu, pacientka potřebovala péči pouze připomenout, sama má již zkušenost po TEP kolen, svalstvo DKK aktivováno, chůze jistá, pacientka byla schopna ujít vzdálenost se 2PB z pokoje do tělocvičny, na konci terapeutické jednotky také zpět na pokoj, pacientka se cítila dobře.

Autoterapie: Doporučení k procvičování cviků z předešlých terapií, samostatná chůze se 2PB na tělocvičnu na další den povolena.

3.5.9 Terapeutická jednotka č.9 - 29.1.2021

Status praesens:

a) objektivně: Pacientka je 18. den od operace, čeká před tělocvičnou, přišla se 2PB, pacientka má na obou DKK bandáže.

b) subjektivně: Pacientka se cítí dobře, pozitivně naladěná, těší se domů, popisuje únavu v rukou, pohyb do největšího možného rozsahu flexe v kyčli popisuje na stupnici číslem 3 (0-10), stejně jako předchozí den.

Cíl terapeutické jednotky: Uvolnit měkké tkáně v oblasti jizvy, uvolnit měkké tkáně v oblasti předního stehna, také mediálně podél adduktorů, aktivace svalů DKK, zvětšit rozsah pohybu operované DK do flexe, abdukce, extenze, chůze o 2PB, uvolnit ramenní pletence, hrudník, aktivovat hluboký stabilizační systém.

Návrh terapie: Techniky měkkých tkání dle Lewita, aktivní pohyby DKK do flexe, abdukce, extenze - posílení DKK s využitím závěsného systému Redcord, aktivace HSSP, PIR dle Lewita pro uvolnění ramenního pletence, poté stoj a chůze se 2PB, chůze po schodech i dolů, kryoterapie, motodlaha LDK 0 - max. 90° flexe v kyčel. kl. do bolesti – lx denně, k lůžku (30min, 75°).

Popis dnešní terapeutické jednotky:

- TMT v oblasti levého předního stehna a adduktorů, především protažení kůže, pojivové řasy, fasciální techniky, to samé dále v oblasti jizvy - dle Lewita
- aktivní pohyby DKK - využití závěsného systému Redcord za odborného dohledu vedoucí fyzioterapeutky pacientky
    - vleže na zádech, chodidla a kolena podpořena závěsným systémem
    - unožování extendované operované DK, oproti odporu pomocí therabandu, špička i koleno směrem vzhůru (8-10x)

- z pozice abdukce operované DK, přinožení do roviny, proti lehkému odporu terapeuta (8-10x)

- extendované obě DK, střídavě zanožování celé končetiny s dotykem na lehátko, zpět kontrolovaně (5x každá končetina)

- zvedání pánve, výdrž 3s, paže opřené o lehátko, kontrolovaně zpět dolů (5-7x), poté pokus o výdrž ve stejné pozici a při tom pokrčení střídavě levá/pravá končetina směrem k hrudníku - zatím moc těžká pozice

-vleže na zdravém boku (l.dx.)

- přitažení špičky k hrudníku, pohyb celé l.sin. končetiny do extenze, DK stále v rovině, nerotuje, poté zpět do přinožení (6-8x)
- přitažení špičky k hrudníku, pohyb l.sin. končetiny do flexe, proti lehkému odporu terapeuta, celá noha stále v rovině, nerotuje, poté zpět do uvolnění (6-8x)
- DK v propnutí, špička přitažena směrem k hrudníku, abdukce l.sin. končetiny proti lehkému odporu terapeuta a zpět (5-7x)

- aktivní pohyby DKK

  - leh na břiše

  - uvolněné obě DKK, střídavě propnutí celé končetiny, chodidla opřená o špičky (6-8x)
  - střídavá flexe a extenze v kolenních kloubech, s důrazem na polohu kyčelního kloubu přitisknutého k podložce a pánve v neutrální pozici (6-8x)

- lokalizované dýchání - především do oblasti spodního břicha, dále střední oblast břicha, pod poslední žebra, hrudník, dále dýchání do spodního břicha a korekce dechového stereotypu, aktivace HSSP

  - pokrčené obě DKK, paže předpaženy, v lehké zevní rotaci, snaha udržet nitrobřišní tlak, při něm přizvednout jednu DK, poté položit zpět, končetiny takto vyměnit (3x)

- uvolnění ramenního pletence

  - ošetření skalenových svalů pomocí PIR dle Lewita

    - ošetření prsních svalů pomocí AGR dle Zbojana
- chůze se 2PB na tělocvičnu i zpět na pokoj, po cestě pacientka zvládla chůzi po schodech nahoru i dolů, již bez větších problémů (cca 24 schodů)
- kryoterapie - chladící sáček (20x34cm, -12°C), chlazení si oblasti stehna, i kolem jizvy alespoň 3x za den/15 minut

Výsledek terapeutické jednotky: Svalstvo DKK aktivováno, chůze jistá, pacientka byla schopna ujít vzdálenost se 2PB z pokoje do tělocvičny, na konci terapeutické jednotky také zpět na pokoj, pacientka se necítila tolik komfortně v pozici na břiše, ale zvládla ji, pocitově bez únavy.

Autoterapie: Doporučení k procvičování cviků z předešlých terapií, provedena instruktáž a korekce prováděných cviků, doporučení k počtu opakování 5-7x/cvik.

3.6 Výstupní kineziologické vyšetření

Výstupní kineziologický rozbor proveden 1. 2. 2021 – 21. den po operaci.

Před výstupním kin. rozborem ještě aplikovaná motodlaha na LDK (30min, 85°).

3.6.1 Status praesens

a) objektivně: Lucidní, orientovaná pacientka, obézní, v klidu eupnoe, ochotná spolupracovat, obě DKK omotané obvazem.

výška: l62cm

váha: 95 kg

BMI: 35

b) subjektivně: Pacientka se celkově cítí dobře, nestěžuje si na žádnou bolest v pohybu, ani v klidu, nemá noční bolesti, není unavená.

3.6.2 Vyšetření aspekcí

Pacientka sedí na židli před tělocvičnou, protrakce ramen, hlava v předsunutém držení, hrudní typ dýchání, dechová vlna postupuje proximodistálně, obvody dolních končetin přes stehna na první pohled stejně symetrické - nutno ověřit přeměřením, bandáže na obou DKK.

Pacientka je na lůžku plně soběstačná, schopna samostatné chůze, využívá 2PB.

3.6.3 Vyšetření palpací (dle Lewita)

Vyšetření reflexních změn (dle Lewita) provedeno na dolních končetinách.

Nalezena lehká hypertonie v adduktorech bilaterálně, nad patelou v oblasti m. rectus femoris normotonie bilaterálně, v oblasti m. tensor fasciae latae -lehká hypertonie na LDK (pod jizvou).

Periost: V oblasti páteře bez bolesti. SIAS, caput fibulae a patella palpačně nebolestivé u obou DKK.

Kůže: Růžová, suchá, fyziologická potivost. V oblasti stehna LDK již normální teplota, stejná jako PDK, bez omezení posunlivosti a protažitelnosti všemi směry.

Podkoží: Vyšetření pomocí Kiblerovy řasy. Omezená protažitelnost na paravertebrálních svalech bederní a hrudní páteře kraniálním i kaudálním směrem. V oblasti operační jizvy na laterální straně levého stehna a na laterální straně levého lýtka je snížená pohyblivost a posunlivost podkoží do všech směrů.

Fascie: Mírně omezená pohyblivost na lumbální fascii, především kaudálním směrem, také horší elasticita. V oblasti LDK, především fascie proximálního stehna, omezena pohyblivost a elasticita všemi směry.

3.6.3.1 Vyšetření jizvy

Aspekčně ji lokalizujeme na laterální straně levého stehna, jizva odkrytá po extrakci stehů, dlouhá 10cm, ve střední a dolní části jizvy stále malé strupy, bez sekretu, okolí bez zarudnutí, nejsou zde žádné hematomy, bez otoku.

Palpačně není přítomna vyšší teplota, bez potivosti, není zvýšená citlivost na dotek, při tlakové masáži nebolestivá, okolí jizvy je posunlivé - ve všech vrstvách, latero-laterálně i longitudinálně, hůře protažitelné dle Kiblerovy řasy.

3.6.4 Vyšetření stoje

Pacientka nemá povolené zatížení LDK, vyšetření tedy probíhá ve stoji se 2PB.

Zezadu: Úzká stojná báze, paty symetrické, kulovité, levý hlezenní kloub ve valgózním postavení ve fyziologickém tvaru i postavení, symetrické Achillovy šlachy, symetrické lýtkové svalstvo, podkolenní rýhy ve stejné výšce, symetrická stehna, levá subgluteální rýha níže, nenalezeny žádné odchylky v postavení páteře ve frontální rovině, pravá tajle menší, pravé rameno níže, nesymetrické obrysy

m. trapezius, levostranně výraznější konfigurace, lopatky lehce prominují, hlava ve středním postavení.

Ze strany: Anteverze pánve, bederní páteř oploštělá, kyfotické držení hrudní páteře, protrakce a mírná elevace ramen, předsun hlavy (souhlasně z levé i pravé strany).

Zepředu: Úzká stojná báze, naznačený hallux valgus na LDK, lýtkové svalstvo symetrické, pravé rameno níže, pupík a hlava v ose těla.

Palpace pánve: crista iliaca – pravá výš

spina iliaca posterior superior – pravá výš

spina iliaca anterior superior – pravá výš

Pacientka má šikmou pánev se snížením vlevo.

3.6.5 Vyšetření chůze

Chůze s 2 PB, třídobá chůze, s plným odlehčením LDK. Chodidlo LDK pouze využívá v rámci krokového cyklu.

Chůze je stabilní, fyziologický rytmus, fyziologický odval chodidla, délka i šířka kroku přiměřené.

Fyziologické postavení hlezenních, kolenních i kyčelních kloubů (oba kyčelní a kolenní klouby prochází dostatečnou extenzí), mírná protrakce ramen a předsun hlavy.

Pacientka zvládá chůzi do schodů i ze schodů bez obtíží. Při chůzi je napřímená, snaží se hledět před sebe.

3.6.6 Antropometrie (dle Haladové)

Antropometrie dolních končetin (DKK), hodnoty udávány v cm.

Vyšetření provedeno v leže na zádech za použití krejčovského metru

Délky	**LDK**	**PDK**
umbilikální délka DK	85 cm	85 cm
anatomická délka DK	73 cm	72 cm
funkční délka DK	78 cm	77 cm
délka stehna	38 cm	37 cm
délka bérce	35 cm	35 cm

Tabulka 7 - Antropometrie - délky (výstupní kin. rozbor)

Obvody	**LDK**	**PDK**
stehno (15cm nad patellou)	54cm	53cm
stehno (10cm nad patellou)	46cm	45cm
kolenní kloub (patella)	41cm	41cm
tuberositas tibiae	38cm	37,5cm
lýtko (nejsilnější část)	38cm	38cm
hlezenní kloub	25cm	25cm
pata - nárt	32cm	32cm
hlavičky metatarsů	24cm	24cm

Tabulka 8 - Antropometrie - obvody (výstupní kin. rozbor)

3.6.7 Vyšetření kloubního rozsahu (dle Jandy)

Vyšetření provedeno v poloze na zádech. K vyšetření byl využit plastový goniometr.

Pomocí metody goniometrie a zápisu SFTR (dle Jandy):

	LDK		**PDK**	
	aktivní pohyb	pasivní pohyb	aktivní pohyb	pasivní pohyb
kyčelní kloub	S: 5-0-80	10-0-90	10-0-100	10-0-110
	F: 30-0-x	35-0-x	30-0-25	35-0-30
	T: x-0-x	x-0-x	35-0-20	40-0-25
kolenní kloub	S: 0-5-80	0-5-95	0-5-110	0-5-110
hlezenní kloub	S: 20-0-45	20-0-45	20-0-45	20-0-45
	F: 15-0-35	15-0-35	15-0-35	15-0-35

Tabulka 9 - Goniometrie (výstupní kin. rozbor)

3.6.8 Vyšetření svalové síly

Vyšetření orientačně provedeno v modifikovaných polohách pouze v leže na zádech, na břiše a na zdravém boku. Rozsah pohybu dle možností pacientky.

Pro pacientku zatím platí kontraindikace lehu na operovaném boku.

St. 5 – 100% síla svalu, sval s velmi dobrou funkcí, plný rozsah, překoná značný vnější odpor

St. 4 – 75% síla svalu, překoná středně velký vnější odpor

St. 3 – 50% síla svalu, překoná zemskou tíži

St. 2 – 25% síla svalu, pouze při vyloučení zemské tíže

St. 1 – 10% síla svalu, sval provede při kontrakci pouze záškub

St. 0 – 0% síly svalu - nejmenší známka stahu

OP – omezený pohyb (není ve fyziologickém rozsahu)

x - kontraindikační poloha

* - kvalita provedení popsána v kapitole 3.6.8

		LDK	**PDK**
kyčelní kloub	flexe (m. psoas major, m. iliacus)	4	5
	extenze (m. gluteus max., ischiokrurální svaly)	3*	3*
	abdukce (m. gluteus med., m. tensor. fas. l., m. gluteus min.)	4	x
	addukce	x	4
kolenní kloub	flexe (ischiokrurální svaly)	4+ OP	5 OP
	extenze (m. quadriceps femoris)	4+ OP	5 OP
hlezenní kloub	plantární flexe (m. triceps surae)	5	5
	supinace s dorzální flexí (m. tibialis anterior)	5	5
	supinace s plantární flexí (m. tibialis posterior)	5	5
	plantární pronace (m. peroneus brevis, m. peroneus longus)	5	5

Tabulka 10 - Svalová síla (výstupní kin. rozbor)

3.6.9 Vyšetření zkrácených svalů (dle Jandy)

0 – nejde o zkrácení

1 – malé zkrácení

2 – velké zkrácení

x - m. piriformis pro provedení testu do vnitřní rotace a addukce - pouze palpačně, quadratus lumborum nemožnost provedení správné výchozí pozice

Zkrácené svaly	**L**	**P**
m.rectus femoris	1	x
m. iliacus	1	x
adduktory	0	0
flexory kolenního kl.	1	0
m. piriformis - palpačně	1	1
m. quadratus lumborum	x	x
paravertebrální svaly	2	
m. triceps surae	1	1

Tabulka 11 - Zkrácené svaly (výstupní kin. rozbor)

3.6.10 Vyšetření pohybových stereotypů (dle Jandy)

Extenze v kyčelním kloubu - u pacientky dochází u l. sin. končetiny k lehké přestavbě svalového stereotypu, má malý rozsah pohybu, přisuzuji stále oslabeným hýžďovým svalům, z hlediska timingu se nejdříve kontrahují ischiokrurální svaly, poté paravertebrální svalstvo, dopomáhá si i opřením o ramenní pletenec bilat.. Zapojení m. gluteus maximus není příliš zřetelné. Výsledek u l. dx. je znatelně lepší, dochází k plnému rozsahu extenze, viditelnější zapojení hýžďových svalů, po korekci došlo ke snížení aktivity svalstva ramenního pletence opět bilat.

Abdukce v kyčelním kloubu - vyšetření pouze LDK z důvodu kontraindikace lehu na operovaném boku. Zlepšení prováděného pohybu. Stále ještě lehký flexorový mechanismus, ale až v krajní pozici. Menší rozsah pohybu, ale abdukci proti gravitaci již zvládá lépe.

3.6.11 Vyšetření hlubokého stabilizačního systému

Proveden brániční test dle Koláře. Pacientka dokázala lépe aktivovat svaly proti odporu terapeuta. Ale nedokázala udržet žebra v kaudálním postavení, stále docházelo ke kraniální migraci žeber. Také byla nutná slovní korekce ke zlepšení provedení.

3.6.12 Vyšetření kloubní vůle (dle Lewita)

- kolenní kloub
  - laterolaterální posun - bez patologického nálezu bilat.
- patella
  - kraniokaudální posun - bez patologického nálezu bilat.
  - laterolaterální posun - bez patologického nálezu bilat.
- hlavička fibuly
  - ventrodorzální posun - bez patologického nálezu bilat.
- talokrurální kloub
  - dorzální posun - bez patologického nálezu bilat.

- Chopartův kloub
    - mediolaterální posun, ventrální posun - bez patologického nálezu bilat.
- Lisfrankův kloub
    - dorzální posun, rotace - bez patologického nálezu bilat.
- os naviculare
    - dorzoplantární posun - bez patologického nálezu bilat.
- os cuboideum
    - dorzoplantární posun - bez patologického nálezu bilat.

3.6.13 Index soběstačnosti (dle Barthelové)

Činnost	**Provedení činnosti**	**Bodové skóre**
Příjem potravy a tekutin	samostatně bez pomoci	10
Oblékání	s pomocí	5
Koupání	samostatně	5
Osobní hygiena	samostatně	5
Kontinence moči	plně inkontinentní	10
Kontinence stolice	plně inkontinentní	10
Použití WC	samostatně	10
Přesun lůžko-židle	samostatně	15
Chůze po rovině	samostatně nad 50m	15
Chůze po schodech	samostatně	10

Tabulka 12 - Index soběstačnosti (výstupní kin. rozbor)

ADL 4 0–40 bodů vysoce závislý

ADL 3 45–60 bodů závislost středního stupně

ADL 2 **65–95 bodů** **lehká závislost (95 bodů)**

ADL 1 96–100 bodů nezávislý

3.6.14 Závěr vyšetření

Z vyšetření bylo zjištěno zlepšení stavu pacientky. Pacientka je schopna samostatné chůze s využitím 2PB, zvládne i překonat schody, přesun z lůžka do sedu jí více nedělá obtíže, křeče v horní polovině stehna již téměř vymizely. Jizva je bez stehů, volná, bez nežádoucích kožních defektů či hnisu. Vzájemná posunlivost a protažitelnost kůže, podkoží, fascie v okolí jizvy je zlepšena. Předchozí oblast hypertonických svalů je nyní normotonní (flexory, adduktory kyčelního kloubu na LDK), hýžďové svalstvo v normotonii.

Využíván je stále hrudní typ dýchání. Pacientka se snaží občas začínat nádechem do dolní části břišní dutiny, ale pohybový stereotyp není zautomatizován.

Pacientka je již v chůzi samostatná, stabilní, využívá dvě podpažní berle, se kterými zvládne chůzi jak po rovině, tak po schodech. Došlo ke zlepšení zapojení LDK při chůzi, dostatečně extenduje kolenní i kyčelní kloub.

Otok u LDK není viditelný, antropometrickým vyšetřením bylo potvrzeno jeho vymizení.

Goniometrické vyšetření ozřejmilo zvětšení aktivního i pasivního pohybu u operované kyčle. Pacientka dosáhla aktivně 80° ve flexi v kyčli, 30° v abdukci a extenzi.

Z hlediska svalové síly zjištěno posílení svalstva LDK, především flexory (hodnoceno stupněm 4), abduktory (stupeň 4) v kyčel. kl. a flexory (stupeň 4 v omezeném pohybu) v kol. kl.

Zkrácení především v L m. rectus femoris a m. iliacus se zlepšilo. Nyní již jen stupeň 1. Na pravé straně nebylo možné zjistit pro kontraindikaci ve výchozí poloze. U flexorů kolenního kloubu u LDK bylo zjištěno malé zkrácení, stupeň 1, na PDK bez omezení, tedy můžeme předpokládat, že je zkrácení způsobeno ještě následkem pooperačního stavu, při pravidelném cvičení - předpoklad vrácení se do předoperačního stavu.

Pohybový stereotyp extenze byl již vyšetřen v poloze na břiše. Zjištěna svalová přestavba v dřívějším zapojování paravertebrálních svalů oproti m. gluteus maximus, pacientka si také výrazně pomáhá aktivitou svalů ramenních pletenců. V abdukci došlo

k výraznému zlepšení, jelikož je pacientka schopna překonat gravitaci, ovšem ještě nezvedne končetinu do požadované výšky, využívá lehce flexorový mechanismus. Stereotyp abdukce byl testován pouze u LDK, pacientka má kontraindikovaný leh na operovaném boku.

U pacientky se hodnotí hluboký stabilizační systém dle bráničního testu dle Koláře stále jako insuficientní. Při vyšetření dochází stále k migraci žeber kraniálně, i přesto, že pacientka zlepšila aktivitu svalů proti odporu terapeuta.

Kloubní vůle periferních kloubů u DKK je bez patologického omezení.

Pacientka je dle testu hodnocení v soběstačnosti na úrovni ADL 2. Získala 95 bodů, což odpovídá závislosti lehkého stupně. Tzn. k plné soběstačnosti jí schází pouze oblékání bez pomoci, je tedy víceméně samostatná.

3.7 Zhodnocení efektu terapie

Dosaženo téměř vymizení bolesti při flexi v kyčli. Snížení hypertonu v okolí jizvy. Jizva je palpačně i pocitově volná. Také došlo ke snížení napětí v hypertonických oblastech (flexory, adduktory kyčelního kloubu na LDK). Celkově byla zlepšena fyzická kondice pacientky, posílila potřebné svaly dolních končetin, došlo ke zvýšení rozsahů pohybů. Pacientka nabyla jistoty v chůzi o dvou podpažních berlích, došlo ke korekci stereotypu chůze i po schodech.

Považuji za vhodný terapeutický postup posilování v závěsném systému Redcord, kde lze patřičně upravit odpor a poloha pacienta, postup je tedy efektivní jak pro pacienta, tak terapeuta.

3.7.1 Vyšetření chůze

Pacientka prošla velkým zlepšením. Na začátku terapie se s velikou námahou udržela ve VCH. Chůzi zvládla pouze kolem postele. Na konci terapie zvládá chůzi s 2 PB, s plným odlehčením LDK.

Chůze je stabilní, pacientka zvládá i chůzi do schodů/ze schodů bez potíží. Nepotřebuje asistenci.

3.7.2 Antropometrické vyšetření (dle Haladové)

Na základě terapie došlo k redukci otoku na LDK. Nynější stav obvodu stehna v porovnání s PDK je pouze o 1cm větší.

Obvody LDK	**Vstupní KR**	**Výstupní KR**
stehno (15cm nad patelou)	55cm	54cm (P 53)
stehno (10cm nad patelou)	48cm	46cm (P 45)
kolenní kloub (patella)	44cm	41cm (P 41)
tuberositas tibiae	38cm	38cm (P 37,5)
lýtko (nejsilnější část)	40cm	38cm (P 38)

Tabulka 13 - Antropometrie - obvody (zhodnocení efektu terapie)

3.7.3 Vyšetření kloubního rozsahu (dle Jandy)

V rozsahu kloubů u LDK jsme dosáhli zlepšení ve zvětšení aktivní i pasivní flexe, abdukce v kyčli a také v aktivní i pasivní flexi kolene. Pacientka dosáhla aktivně ve flexi v kyčli 80° (rozdíl 20°), abdukci 30° (rozdíl 5°) a ve flexi v koleni 80° (rozdíl 10°).

Kloub LDK	**Vstupní KR**		**Výstupní KR**	
	aktivní pohyb	pasivní pohyb	aktivní pohyb	pasivní pohyb
kyčelní kloub	S: x-0-60	x-0-70	5-0-80	10-0-90
	F: 25-0-x	30-0-x	30-0-x	35-0-x
	T: x-0-x	x-0-x	x-0-x	x-0-x
kolenní kloub	S: 0-5-70	0-5-80	0-5-80	0-5-95

Tabulka 14 - Goniometrie (zhodnocení efektu terapie)

3.7.4 Vyšetření svalové síly

Všechny svaly v oblasti operovaného kyčelního kloubu byly terapií posíleny.

LDK		**Vstupní KR**	**Výstupní KR**
kyčelní kloub	flexe (m. psoas major, m. iliacus)	3*OP	4
	extenze (m. gluteus max., ischiokrurální svaly)	x	3
	abdukce (m. gluteus med., m. tensor. fas. l., m. gluteus min.)	2 OP	4
	addukce	x	x
kolenní kloub	flexe (ischiokrurální svaly)	3 OP	4 OP
	extenze (m. quadriceps femoris)	4 OP	4 OP

Tabulka 15 - Svalová síla (zhodnocení efektu terapie)

3.7.5 Vyšetření zkrácených svalů (dle Jandy)

U LDK nebylo terapií dosaženo úplného vymizení zkrácení u m. rectus femoris a m. iliacus, ale došlo ke změně z velkého zkrácení (stupeň 2) na malé zkrácení (stupeň 1). U adduktorů LDK se podařilo odstranit zkrácení.

Svaly LDK	**Vstupní KR**	**Výstupní KR**
m.rectus femoris	2	1
m. iliacus	2	1
adduktory	1	0

Tabulka 16 - Zkrácené svaly (zhodnocení efektu terapie)

3.7.6 Vyšetření pohybových stereotypů (dle Jandy)

Extenzi kyčelního kloubu nelze porovnat s výsledkem ze vstupního vyšetření, jelikož pacientka nebyla schopna lehu, testovala se pouze LDK ve stoje. V nynější extenzi v LDK dochází k lehké přestavbě, pacientka není schopna tolik zapojit hýžďové svalstvo, využívá oporu v ramenním pletenci, ale je schopna tuto oporu po korekci omezit. Extenze v PDK je viditelně lepší, dochází k pohybu v celém rozsahu a zapojení m. gluteus maximus.

Abdukce kyčelního kloubu LDK byla zlepšena v celkovém provedení, pacientka sice neprovede plný rozsah, ale je schopna překonat gravitaci. Také pohyb provede kvalitněji bez využití flexorového mechanismu, který se vyskytuje až v krajní pozici pohybu.

3.7.7 Vyšetření kloubní vůle (dle Lewita)

Kloubní vůle u pately na LDK v kraniokaudálním posunu byla obnovena, stejně jako u hlavičky fibuly LDK ve ventrodorzálním posunu.

3.7.8 Index soběstačnosti (dle Barthelové)

Pacientka u vstupního vyšetření KR získala 50 bodů. U pacientky došlo ke zlepšení ze středního stupně závislosti na lehkou závislost. Tedy u výstupního vyšetření KR získala 95 bodů, což odpovídá lehkému stupni závislosti. Největší problém byl přesun z lůžka na židli a samostatná chůze, obě tyto schopnosti byly obnoveny.

Činnost	**Bodové skóre (provedení činnosti)**	
	Vstupní KR	**Výstupní KR**
Použití WC	5 (s pomocí)	10 (samostatně)
Přesun lůžko-židle	0 (neprovede)	10 (samostatně)
Chůze po rovině	0 (neprovede)	15 (samostatně nad 50m)
Chůze po schodech	0 (neprovede)	10 (samostatně)

Tabulka 17 - Index soběstačnosti (zhodnocení efektu terapie)

3.7.9 Motodlaha

Z původně dosažených 55° flexe v kyč. kl. LDK pacientka dosáhla zvýšení rozsahu pohybu 85° flexe v kyčel. kl. LDK, bez subjektivního vyhodnocení bolesti a nástupu křečí v oblasti stehna.

3.7.10 Prognóza

Pacientka byla po celou dobu rehabilitace aktivní, udržovala si pozitivní přístup a chtěla se hýbat, tedy v případě, že bude pacientka pokračovat v nastaveném režimu i po propuštění, vzhledem k aktuálnímu stavu je prognóza velmi dobrá, ve smyslu soběstačnosti i případného obnovení rekreačního sportování.

4 Závěr

Cílem této bakalářské práce bylo podrobně zpracovat kazuistiku pacientky s diagnózou per-subtrochanterické zlomeniny femuru a shrnout informace týkající se této diagnózy.

V obecné části jsem tedy popisovala samotný kyčelní kloub, jeho anatomii a kineziologii. Dále jsem v této části rozdělila zlomeniny, popsala jejich hojení. Blíže jsem specifikovala oblast zlomeniny dané pacientky a její nejčastější chirurgické řešení. V závěru jsem se věnovala fyzioterapeutické léčbě zlomenin tohoto typu.

Ve speciální části jsem zpracovala samotnou kazuistiku pacientky (s diagnózou per-subtrochanterické zlomeniny femuru), která obnáší anamnézu, vymezení krátkodobých a dlouhodobých cílů, návrh terapií a popis jednotlivých denních terapií, které proběhly v rozmezí dvou týdnů. Během této doby pacientka pocítila velké zlepšení, subjektivně ve snížení celkové bolesti v oblasti operovaného kyčelního kloubu, objektivně bylo zlepšení také měřitelné. Týkalo se posílení a protažení jednotlivých svalů dolních končetin, zvýšení rozsahů pohybů. Pacientka nabyla jistoty v chůzi o dvou podpažních berlích, došlo ke korekci stereotypu chůze i po schodech, a tím se také zlepšila její celková fyzická kondice.

Praxi v Rehabilitační nemocnici Beroun, kterou jsem absolvovala během svého bakalářského studia fyzioterapie na FTVS UK, považuji za velmi přínosnou. V rámci praxe jsem mohla aplikovat a vyzkoušet praktické dovednosti, které by bez ní byly pouhou teorií. Přímý kontakt s pacienty, ať už z hlediska dovedností, či například komunikace, považuji za nenahraditelný. Velmi také oceňuji vstřícnost ostatních fyzioterapeutek a fyzioterapeutů na pracovišti, kteří mi byli ochotni v případě potřeby poradit či pomoci. Možnosti učit se od zkušenějších si opravdu cením.

5 SEZNAM POUŽITÉ LITERATURY

1. ADEEL, K., I. MOHY-UD-DIN, R.D. NADEEM, M. AKHTAR a R.K. SAH. Comparison of proximal femoral nail (PFN) and dynamic hip screw (DHS) for the treatment of AO type A2 and A3 pertrochanteric fractures of femur. *JPMA. The Journal of the Pakistan Medical Association* [online]. 2020, 70(5), 815 - 819 [cit. 2021-5-30]. ISSN 00309982. Dostupné z: doi:10.5455/JPMA.295426
2. BÁČA, V., V. DŽUPA a M. KRBEC. *Diagnostika a léčba nejčastějších osteoporotických zlomenin*. Praha: Univerzita Karlova, nakladatelství Karolinum, 2017. ISBN 978-80-246-3517-0.
3. BALATKA, J. *Kineziologie pro posluchače tělesné výchovy I*. Hradec Králové: Gaudeamus, 2002. ISBN 80-7041-928-8.
4. BARRINGTON, J. W., N. SODHI, M. ALI, et al. Are the anatomy textbooks wrong? A clinical patho-anatomic study of foveal vessels in the round ligament of the hip. *Annals of Translational Medicine* [online]. 2017, 5(S3), S32-S32 [cit. 2021-5-13]. ISSN 23055839. Dostupné z: doi:10.21037/atm.2017.11.20
5. BARTONÍČEK, J. Trochanterické zlomeniny - implantáty. *Rozhledy v chirurgii: měsíčník Československé chirurgické společnosti* [online]. 2013, 92(10), 589 - 594 [cit. 2021-5-27]. ISSN 00359351. Dostupné z: https://www.researchgate.net/profile/Jan-Bartonicek/publication/259112841_Trochanteric_fractures_-_implants/links/5915da874585152e199f6140/Trochanteric-fractures-implants.pdf
6. BHAKAT, U. a R. BANDYOPADHAYAY. Comparitive Study between Proximal Femoral Nailing and Dynamic Hip Screw in Intertrochanteric Fracture of Femur. *Open Journal of Orthopedics* [online]. 2013, 3(7) [cit. 2021-5-30]. Dostupné z: doi:10.4236/ojo.2013.37053
7. CARNEIRO, M. B., D. P. LEDIO ALVES a M. T. MERCADANTE. Physical therapy in the post-operative of proximal femur fracture in elderly: Literature review. *Acta ortopedica brasileir* [online]. 2013, 21(3), 175-178 [cit. 2021-5-26]. ISSN 14137852.
8. ČIHÁK, R. *Anatomie*. Třetí, upravené a doplněné vydání. Ilustroval I. HELEKAL, ilustroval J. KACVINSKÝ, ilustroval S. MACHÁČEK. Praha: Grada, 2011. ISBN 978-80-247-3817-8.
9. DOUŠA, P., O. ČECH, M. WEISSINGER a V. DŽUPA. Trochanterické zlomeniny femuru. *Acta Chirurgiae Orthopaedicae et Traumatologiae Čechoslovaca* [online]. 2013, 80.1, p. 15 - 26 [cit. 2021-5-27]. Dostupné z: http://www.achot.cz/detail.php?stat=603
10. DUNGL, P. *Ortopedie*. 2., přeprac. a dopl. vyd. Praha: Grada, 2014. ISBN 978-80-247-4357-8.

11. DWORNICKA, R. a I. DOMINIK. Design of Continuous Passive Motion Machine Based on Kinematic Model of Lower Limb. *Applied Mechanics and Materials* [online]. 2015, 712(1), 93-97 [cit. 2021-5-27]. ISSN 16609336. Dostupné z: doi:10.4028/www.scientific.net/AMM.712.93
12. DYLEVSKÝ, Ivan. *Funkční anatomie*. Praha: Grada, 2009. ISBN 978-80-247-3240-4.
13. EHLINGER, M., H. FAVREAU, D. EICHLER, P. ADAM a F. BONNOMET. Early mechanical complications following fixation of proximal femur fractures: From prevention to treatment. *Orthopaedics & Traumatology: Surgery & Research* [online]. 2020, 106(1), S79 [cit. 2021-5-27]. ISSN 18770568. Dostupné z: doi:10.1016/j.otsr.2019.02.027
14. GARRISON, I., G. DOMINGUE a M. W. HONEYCUTT. Subtrochanteric femur fractures: current review of management. *EFORT open reviews* [online]. 2021, 6(2), 145-151 [cit. 2021-5-27]. ISSN 20585241. Dostupné z: doi:10.1302/2058-5241.6.200048
15. GLENISTER, R. a S. SHARMA. Anatomy, Bony Pelvis and Lower Limb, Hip. *StatPearls* [online]. 2020 [cit. 2021-5-27]. Dostupné z: https://www.ncbi.nlm.nih.gov/books/NBK526019/
16. HOLUBÁŘOVÁ, J. a D. PAVLŮ. *Proprioceptivní neuromuskulární facilitace*. 3. vydání. Praha: Univerzita Karlova, nakladatelství Karolinum, 2017. ISBN 978-80-246-3607-8.
17. HOZA, P., T. HÁLA a J. PILNÝ. Zlomeniny proximálního femuru a jejich řešení. *Med. Pro Praxi* [online]. 2008, 5.10, 393-397 [cit. 2021-5-27]. Dostupné z: https://www.solen.cz/pdfs/med/2008/10/12.pdf
18. HUDÁK, R. a D. KACHLÍK. *Memorix anatomie*. 4. vydání. Ilustroval J. BALKO, ilustrovala Š. ZAVÁZALOVÁ. Praha: Triton, 2017. ISBN 978-80-7553-420-0.
19. CHALOUPKA, R. *Vybrané kapitoly z LTV v ortopedii a traumatologii.* Brno: Národní centrum ošetřovatelství a nelékařských zdravotnických oborů, 2001. ISBN 80-7013-341-4.
20. JANDA, V. *Svalové funkční testy*. Praha: Grada, 2004. ISBN 978-80-247-0722-8.
21. JANDA, V. a D. PAVLŮ. *Goniometrie*. Brno: Institut pro další vzdělávání pracovníků ve zdravotnictví, 1993. Učební text (Institut pro další vzdělávání pracovníků ve zdravotnictví). ISBN 80-7013-160-8
22. KABELÍKOVÁ, K. a M. VÁVROVÁ. *Cvičení k obnovení a udržování svalové rovnováhy: (průprava ke správnému držení těla)*. Praha: Grada, 1997. ISBN 80-7169-384-7.
23. KANI, K. K., J. A. PORRINO, H. MULCAHY a F. S. CHEW. Fragility fractures of the proximal femur: review and update for radiologists. *Skeletal Radiology: Journal of the International Skeletal Society A Journal of Radiology, Pathology and Orthopedics* [online]. 2019, 48(1),

29-45 [cit. 2021-5-27]. ISSN 03642348. Dostupné z: doi:10.1007/s00256-018-3008-3
24. KAPANDJI, A. I. *The Physiology of the Joints: The Lower Limb*. Sixth Edition. Churchill Livingstone Elsevier, 2011. ISBN 978-0-7020-39 42-3.
25. KOLÁŘ, P. *Rehabilitace v klinické praxi*. Praha: Galén, 2009. ISBN 978-80-7262-657-1.
26. KOUDELA, K. *Ortopedie*. Praha: Karolinum, 2004. ISBN 80-246-0654-2.
27. LEWIT, K. *Manipulační léčba v myoskeletální medicíně*. 5. přeprac. vyd. Praha: Sdělovací technika ve spolupráci s Českou lékařskou společností J.E. Purkyně, 2003. ISBN 80-86645-04-5.
28. LÖGTERS, T., M. HAKIMI, W. LINHART, T. KAISER, D. BRIEM, J. RUEGER a J. WINDOLF. Die geriatrische Frührehabilitation nach hüftgelenknahem Oberschenkelbruch: Nachhaltiges Konzept oder lediglich Kostenverschiebung? *Der Unfallchirurg: Organ der Deutschen Gesellschaft für Unfallchirurgie* [online]. 2008, 111(9), 719-726 [cit. 2021-5-26]. ISSN 01775537. Dostupné z: doi:10.1007/s00113-008-1469-x
29. MATTISSON, L., A. BOJAN a A. ENOCSON. Epidemiology, treatment and mortality of trochanteric and subtrochanteric hip fractures: data from the Swedish fracture register. *BMC Musculoskeletal Disorders* [online]. 2018, 19(1), 1-8 [cit. 2021-5-27]. ISSN 14712474. Dostupné z: doi:10.1186/s12891-018-2276-3
30. SEELEY, M. A., A. G. GEORGIADIS, W. N. SANKAR. Hip vascularity: a review of the anatomy and clinical implications. *Journal of the American Academy of Orthopaedic Surgeons* [online]. 2016, 24.8: 515-526 [cit. 2021-5-27]. Dostupné z: doi.org/10.5435/JAAOS-D-15-00237
31. SCHMITT-SODY, M., V. PILGER a L. GERDESMEYER. Rehabilitation und Sport nach Hüfttotalendoprothese. *Der Orthopäde* [online]. 2011, 40(6), 513-519 [cit. 2021-5-27]. ISSN 00854530. Dostupné z: doi:10.1007/s00132-011-1761-2
32. STEINBERG, E. L., N. BLUMBERG a S. DEKEL. The fixion proximal femur nailing system: biomechanice properties of the nail and a cadaveric study. *Journal of Biomechanics* [online]. 2005, 38(1), 63-68 [cit. 2021-5-27]. ISSN 00219290. Dostupné z: doi: 10.1016/j.jbiomech.2004.03.014.
33. VACULÍK, J., P. DUNGL, M. MAJERNÍČEK, A. PODŠKUBKA, K. PAVELKA a J. ŠTĚPÁN. Péče o pacienty se zlomeninou horního konce stehenní kosti. I. Ortopedická péče. Doporučené postupy České revmatologické společnosti a Společnosti pro metabolická onemocnění skeletu. *Česká Revmatologie* [online]. 2009, 17(3), 134–144 [cit. 2021-5-27]. Dostupné z: https://www.revmatologicka-

spolecnost.cz/resources/dokumenty/Pece_o_pacienty_se_zlomeninou_horniho_konce_stehen.pdf
34. VÉLE, F. *Kineziologie: přehled klinické kineziologie a patokineziologie pro diagnostiku a terapii poruch pohybové soustavy*. Vyd. 2., (V Tritonu 1.). Praha: Triton, 2006. ISBN 80-7254-837-9.
35. YOON, R. S., D. J. DONEGAN a F. A. LIPORACE. Reducing Subtrochanteric Femur Fractures: Tips and Tricks, Do's and Don'ts. *Journal of orthopaedic trauma* [online]. 2015, 29, S28 [cit. 2021-5-27]. ISSN 08905339. Dostupné z: doi:10.1097/BOT.0000000000000287
36. ZEMAN, M. a Z. KRŠKA. *Chirurgická propedeutika*. 3., přeprac. a dopl. vyd. [i.e. 4. vyd.]. Praha: Grada, 2011. ISBN 978-80-247-3770-6.

6 PŘÍLOHY

Příloha č. 1: Etická komise

Příloha č. 2: Informovaný souhlas

Příloha č. 3: Seznam obrázků

Příloha č. 4: Seznam tabulek

Příloha č. 1: Etická komise

UNIVERZITA KARLOVA
FAKULTA TĚLESNÉ VÝCHOVY A SPORTU
José Martího 31, 162 52 Praha 6-Veleslavín

Žádost o vyjádření Etické komise UK FTVS

k projektu výzkumné, kvalifikační či seminární práce zahrnující lidské účastníky

Název projektu: Kazuistika fyzioterapeutické péče o pacienta po per-subtrochanterické zlomenině femuru

Forma projektu: bakalářská práce

Období realizace: leden 2021- únor 2021

Předkladatel: Bc. Kristýna Vondrysová, katedra fyzioterapie, UK FTVS

Hlavní řešitel: Bc. Kristýna Vondrysová, katedra fyzioterapie, UK FTVS

Místo výzkumu (pracoviště): Rehabilitační nemocnice Beroun

Vedoucí práce (v případě studentské práce): Mgr. Helena Vomáčková, Ph.D.

Popis projektu: Cílem této práce je vyšetření a ošetření účastníka kazuistiky a prokázání dostačující znalosti a schopnosti v oboru. Tato bakalářská práce bude rozdělena na dvě části: teoretickou a speciální. V první části se zaměřím na zpracování obecných informací týkající se diagnózy, které budou čerpány z odborné literatury. Speciální část bude obsahovat komplexní vstupní fyzioterapeutické vyšetření, návrh terapie, krátkodobé a dlouhodobé cíle terapie, provedení terapií, efekt terapie a výstupní vyšetření.
Charakteristika účastníků výzkumu: Jedna pacientka staršího věku po per-subtrochanterické zlomenině femuru
Zajištění bezpečnosti: Terapie budou prováděny pod dohledem supervizora Mgr. Ladislavy Kvapilové. Nebudou použity žádné invazivní metody. Rizika prováděné terapie a metod nebudou vyšší než běžně očekávaná rizika u tohoto typu terapie.
Etické aspekty výzkumu: Pacientka je plnoletá.
Ochrana osobních dat: Uvědomuji si, že text je anonymizován, neobsahuje-li jakékoli informace, které jednotlivě či ve svém souhrnu mohou vést k identifikaci konkrétní osoby – budu dbát na to, aby jednotliví účastníci nebyli rozpoznatelní v textu práce. Osobní data, která by vedla k identifikaci účastníků výzkumu, budou do jednoho týdne po ukončení práce s pacientem anonymizována. Získaná data budou zpracovávána, bezpečně uchována a publikována v anonymní podobě v bakalářské práci, případně v odborných časopisech, monografiích a prezentována na konferencích, případně budou využita při další výzkumné práci na UK FTVS.
Fotografie: V rámci bakalářské praxe mohou být pořízeny fotografie pacienta. Bude-li tomu tak, v případě publikování fotografií v bakalářské práci, budou anonymizovány. Anonymizace osob na fotografiích bude provedena začerněním/rozmazáním obličejů či částí těla, znaků, které by mohly vést k identifikaci jedince. Neanonymizované fotografie budou uloženy v zaheslovaném počítači řešitele a budou bezprostředně smazány. Publikovány budou pouze anonymizované fotografie.
Pořizování videí/audio nahrávek účastníků: Během výzkumu nebudou pořizovány žádné audionahrávky ani videozáznam.
V maximální možné míře zajistím, aby získaná data nebyla zneužita.
Text informovaného souhlasu (IS): přiložen

Povinností **všech účastníků výzkumu na straně řešitele** je chránit život, zdraví, důstojnost, integritu, právo na sebeurčení, soukromí a osobní data zkoumaných subjektů, a podniknout k tomu veškerá preventivní opatření. Odpovědnost za ochranu zkoumaných subjektů leží vždy na účastnících výzkumu na straně řešitele, nikdy na zkoumaných, byť dali svůj souhlas k účasti na výzkumu. Všichni účastníci výzkumu na straně řešitele musí brát v potaz etické, právní a regulační normy a standardy výzkumu na lidských subjektech, které platí v České republice, stejně jako ty, jež platí mezinárodně.
Potvrzuji, že tento popis projektu odpovídá návrhu realizace projektu a že při jakékoli změně projektu, zejména použitých metod, zašlu Etické komisi UK FTVS revidovanou žádost.
V Praze dne: 25. 1. 2021 Podpis předkladatele: Vondrysová

Vyjádření Etické komise UK FTVS

Složení komise: **Předsedkyně:** doc. PhDr. Irena Parry Martínková, Ph.D.
Členové: prof. MUDr. Jan Heller, CSc. Mgr. Eva Prokešová, Ph.D.
prof. PhDr. Pavel Slepička, DrSc. Mgr. Tomáš Ruda, Ph.D.
PhDr. Pavel Hráský, Ph.D. MUDr. Simona Majorová

Projekt práce byl schválen Etickou komisí UK FTVS pod jednacím číslem: 060/2021

dne: 27.1.2021

Etická komise UK FTVS zhodnotila předložený projekt a **neshledala rozpory** s platnými zásadami, předpisy a mezinárodní směrnicemi pro provádění výzkumu zahrnujícího lidské účastníky.

Řešitel projektu splnil podmínky nutné k získání souhlasu Etické komise UK FTVS.

UNIVERZITA KARLOVA
Fakulta tělesné výchovy a sportu
José Martího 31, 162 52, Praha 6
razítko UK FTVS

podpis předsedkyně EK UK FTVS

Příloha č. 2: Informovaný souhlas

INFORMOVANÝ SOUHLAS

Vážená paní, vážený pane,

v souladu se Všeobecnou deklarací lidských práv, nařízením Evropské Unie č. 2016/679 a zákonem č. 110/2019 Sb. – o zpracování osobních údajů, Helsinskou deklarací, přijatou 18. Světovým zdravotnickým shromážděním v roce 1964 ve znění pozdějších změn (Fortaleza, Brazílie, 2013) a dalšími obecně závaznými právními předpisy Vás žádám o souhlas s prezentováním a uveřejněním výsledků vyšetření a průběhu terapie prováděné v rámci praxe na ……., kde Vás příslušně kvalifikovaná osoba seznámila s Vaším vyšetřením a následnou terapií. Výsledky Vašeho vyšetření a průběh Vaší terapie bude publikován v rámci bakalářské práce na UK FTVS, s názvem ……

Cílem této bakalářské práce je …….....

Získané údaje, fotodokumentace, průběh a výsledky terapie budou uveřejněny v bakalářské práci v anonymizované podobě. Osobní data nebudou uvedena a budou uchována v anonymní podobě. V maximální možné míře zabezpečím, aby získaná data nebyla zneužita.

Jméno a příjmení řešitele .....
Podpis:.....

Jméno a příjmení osoby, která provedla poučení .....
Podpis:.....

Prohlašuji a svým níže uvedeným vlastnoručním podpisem potvrzuji, že dobrovolně souhlasím s prezentováním a uveřejněním výsledků vyšetření a průběhu terapie ve výše uvedené bakalářské práci, a že mi osoba, která provedla poučení, osobně vše podrobně vysvětlila, a že jsem měl(a) možnost si řádně a v dostatečném čase zvážit všechny relevantní informace, zeptat se na vše podstatné a že jsem dostal(a) jasné a srozumitelné odpovědi na své dotazy. Byl(a) jsem poučen(a) o právu odmítnout prezentování a uveřejnění výsledků vyšetření a průběhu terapie v bakalářské práci nebo svůj souhlas kdykoli odvolat bez represí, a to písemně zasláním Etické komisi UK FTVS, která bude následně informovat řešitele.

Místo, datum .....

Jméno a příjmení pacienta .....

Podpis pacienta: .....

Příloha č. 3: Seznam obrázků

Obrázek 1 - Rozdělení zlomenin proximálního femuru (Vaculík et al., 2009) 23
Obrázek 2 - Intertrochanterická zlomenina (nestabilní zl. uvnitř červeného obrazce) (Douša et al., 2013) 27
Obrázek 3 - Variabilita úhlů u DHS syntéz: 135^0, 140^0, 145^0, 150^0 (Bartoníček et al., 2013) 29
Obrázek 4 - PFN - dřík a skluzný šroub (Bartoníček, 2013) 31

Příloha č. 4: Seznam tabulek

Tabulka 1- Antropometrie - délky (vstupní kin. rozbor) 43
Tabulka 2 - Antropometrie - obvody (vstupní kin. rozbor) 43
Tabulka 3 - Goniometrie (vstupní kin. rozbor) 44
Tabulka 4 - Svalová síla (vstupní kin. rozbor) 45
Tabulka 5 - Zkrácené svaly (vstupní kin. rozbor) 46
Tabulka 6 - Index soběstačnosti (vstupní kin. rozbor) 49
Tabulka 7 - Antropometrie - délky (výstupní kin. rozbor) 75
Tabulka 8 - Antropometrie - obvody (výstupní kin. rozbor) 75
Tabulka 9 - Goniometrie (výstupní kin. rozbor) 76
Tabulka 10 - Svalová síla (výstupní kin. rozbor) 77
Tabulka 11 - Zkrácené svaly (výstupní kin. rozbor) 78
Tabulka 12 - Index soběstačnosti (výstupní kin. rozbor) 81
Tabulka 13 - Antropometrie - obvody (zhodnocení efektu terapie) 84
Tabulka 14 - Goniometrie (zhodnocení efektu terapie) 85
Tabulka 15 - Svalová síla (zhodnocení efektu terapie) 86
Tabulka 16 - Zkrácené svaly (zhodnocení efektu terapie) 86
Tabulka 17 - Index soběstačnosti (zhodnocení efektu terapie) 88