UNIVERZITA KARLOVA

FARMACEUTICKÁ FAKULTA V HRADCI KRÁLOVÉ

KATEDRA BIOLOGICKÝCH A LÉKAŘSKÝCH VĚD

BAKALÁŘSKÁ PRÁCE

Geneticky podmíněné nemoci jater

Marika Šepsová

Vedoucí bakalářské práce: PharmDr. Eva Doleželová, Ph.D.

HRADEC KRÁLOVÉ, 2019

Poděkování

Děkuji vedoucí této bakalářské práce PharmDr. Evě Doleželové, Ph.D. za cenné rady, odborné vedení, trpělivost a vstřícnost při konzultacích.

„Prohlašuji, že tato práce je mým původním autorských dílem. Veškerá literatura a další zdroje, z nichž jsem při zpracování čerpala, jsou uvedeny v seznamu použité literatury a v práci jsou řádně citovány. Práce nebyla použita k získání jiného nebo stejného titulu.“

V Hradci Králové 2019

OBSAH

1. ÚVOD 8
2. ZADÁNÍ – CÍL PRÁCE 9
3. DĚDIČNOST 10
   3.1. Autosomálně dominantní dědičnost 10
   3.2. Autosomálně recesivní dědičnost 10
4. DUBIN-JOHNSONŮV SYNDROM 11
   4.1. Klinický obraz 11
   4.2. Diagnostika 13
   4.3. Terapie 13
   4.4. Prevalence a incidence 14
5. ROTORŮV SYNDROM 15
   5.1. Klinický obraz 15
   5.2. Diagnostika 15
   5.3. Terapie 16
   5.4. Prevalence, incidence 16
6. CRIGLER-NAJJARŮV SYNDROM 17
   6.1. Crigler-Najjarův syndrom typu I 17
      6.1.1. Klinický obraz 17
      6.1.2. Diagnostika 17
      6.1.3. Terapie 18
   6.2. Crigler-Najjarův syndrom II. typu 18
      6.2.1. Klinický obraz 18
      6.2.2. Diagnostika 19
      6.2.3. Terapie 19
   6.3. Prevalence a incidence Crigler-Najjarova syndromu typu I a II 19
7. GILBERTŮV SYNDROM 20
   7.1. Klinický obraz 20
   7.2. Diagnostika 21
   7.3. Terapie 21
   7.4. Prevalence, incidence 21
8. WILSONOVA NEMOC 22
   8.1. Klinický obraz 22
   8.2. Diagnostika 23

8.3. Terapie 24
8.4. Prevalence a incidence 25
9. DEFICIT ALFA-1-ANTITRYPSINU 26
9.1. Klinický obraz 26
9.2. Diagnostika 27
9.3. Terapie 27
9.4. Prevalence a incidence 27
10. DĚDIČNÁ HEMOCHROMATÓZA 28
10.1. Klinický obraz 28
10.2. Diagnostika 28
10.3. Terapie 29
10.4. Prevalence a incidence 30
11. ZÁVĚR 31
12. SEZNAM OBRÁZKŮ 33
13. SEZNAM ZKRATEK 34
14. POUŽITÁ LITERATURA 35

ABSTRAKT

Autorka: Marika Šepsová

Název práce: Geneticky podmíněné nemoci jater

Forma: Bakalářská práce

Název školy: Univerzita Karlova, Farmaceutická fakulta v Hradci Králové

Studijní obor: Zdravotní laborant

Funkce jater může být poškozena různými faktory, včetně genetických onemocnění. Cílem této bakalářské práce je sepsání existujících informací a přehled jednotlivých geneticky podmíněných onemocnění jater.

Mezi nemoci s největší incidencí v populaci patří Dubin-Johnsonův syndrom, Rotorův syndrom, Crigler-Najjarův syndrom a Gilbertův syndrom. Jedná se o dědičné hyperbilirubinémie charakterizované genetickou poruchou v metabolismu bilirubinu. Kromě Gilbertova syndromu jsou velmi vzácné, avšak relativně nízká prevalence a incidence nejsou důvodem pro odložení jejich diagnostiky. U většiny nehrozí žádné komplikace, a ani nevyžadují žádnou léčbu. Výjimkou je Crigler-Najjarův syndrom, který neléčený končí smrtí.

Wilsonova nemoc a dědičná hemochromatóza patří mezi vrozené poruchy metabolismu kovů. Wilsonova nemoc je vzácné onemocnění způsobené poruchou metabolismu mědi. Při dědičné hemochromatóze dochází k nadměrnému ukládáním železa v játrech a dalších orgánech. Deficit alfa-1-antitrypsinu je charakterizovaný poruchou tvorby alfa-1-antitrypsinového proteinu.

Z vyhledaných informací o jednotlivých geneticky podmíněných nemocech jater bylo provedeno porovnání jejich podobnosti a vzájemných rozdílů v klinickém obrazu, diagnostice, terapii, prevalenci a incidenci.

Klíčová slova: játra, genetické choroby, porucha metabolismu, hyperbilirubinémie

ABSTRACT

Author: Marika Šepsová

Title: Genetic diseases of the liver

Form: Bachelor Thesis

University: Charles University, Faculty of Pharmacy in Hradec Králové

Degree: Medical Laboratory Technician

Liver function may be affected by various factors including genetic diseases. The aim of this bachelor thesis is to collect and summarize current information about genetic diseases of the liver.

Diseases with the highest incidence in the population are Dubin-Johnson syndrome, Rotor syndrome, Crigler-Najjar syndrome and Gilbert's syndrome. They are known as inherited hyperbilirubinemia characterized by an impairment in bilirubin metabolism. These genetic diseases are very rare with exception of Gilbert's syndrome. However, despite low prevalence and incidence it is necessary not to prolong their diagnosis. Most of them do not have any complications and do not require any treatment. The exception is Crigler-Najjar's syndrome, as untreated can have fatal consequences.

Wilson's disease and hereditary hemochromatosis are inherited disorders of metal metabolism. Wilson's disease is a rare disease caused by an impairment in copper metabolism. Inherited hemochromatosis causes excessive iron deposition in the liver and other organs. Alpha-1 antitrypsin deficiency is characterized by impaired alpha-1 antitrypsin protein production.

On the basis of the obtained information about genetic diseases of the liver was made comparison of their clinical picture, diagnosis, therapy, prevalence and incidence.

Key words: liver, genetic diseases, impairment of metabolism, hyperbilirubinemia

1. ÚVOD

Játra jsou největším orgánem v těle a stejně jako ostatní orgány mohou být postiženy řadou onemocnění. Diferenciální diagnóza jaterních onemocnění je velmi rozmanitá, což vyžaduje dostupnost širokého spektra vyšetřovacích metod v konkrétních případech.

Mezi hlavní příčiny nemocí jater patří infekce, poranění (nejčastěji tupé trauma způsobené poraněním břišní dutiny při dopravní nehodě), poškození jak polékové, tak toxické. K onemocnění jater může dojít také autoimunitními procesy a genetickými defekty.

Mezi zánětlivá onemocnění jater patří akutní virová a autoimunitní hepatitida, alkoholová hepatitida a hepatitidy probíhající současně s infekcemi (např. mononukleózou, spalničkami, salmonelózou). Pod tuto skupinu onemocnění spadají i bakteriální sepse, různé druhy tuberkulóz, onemocnění parazity, HIV infekce, absces jater a další. Chronická hepatitida a cirhóza jater patří mezi chronická onemocnění[1].

Do skupiny metabolických a toxických onemocnění se řadí tukové jaterní onemocnění, hepatické porfyrie či amyloidóza jater. Mezi biliární onemocnění patří biliární obstrukce, primární biliární cholangitida a cholestáza[1].

Mezi další choroby jater se řadí různá cévní onemocnění, cystická játra, systémová hematologická a imunitní onemocnění a v neposlední řadě nádory – benigní, maligní či metastázy jater[1].

Do poslední skupiny jaterních chorob patří vrozená onemocnění, a to Dubin-Johnsonův syndrom, Rotorův syndrom, Crigler-Najjarův syndrom, Gilbertův syndrom, Wilsonova choroba, deficit alfa-1-antitrypsinu a hemochromatóza[1].

2. ZADÁNÍ – CÍL PRÁCE

Tato bakalářská práce se zabývá jednotlivými genetickými onemocněními jater. Cílem práce bylo vytvoření rešerše, jež v sobě zahrnuje hlavní poznatky o příčině, klinickém obrazu, diagnostice, terapii, prevalenci a incidenci těchto geneticky podmíněných chorob a shrnuje jejich závažnost a důsledky v lidské populaci.

3. DĚDIČNOST

Alely jsou konkrétní formy genu na stejném lokusu homologického páru chromozomů. Jestliže má jedinec pár identických alel, jedná se o homozygota, ale pokud jsou alely rozdílné, je jedinec heterozygotní. Mutací označujeme buď novou genetickou změnu, nebo takto popisujeme abnormální alelu. Alela, která se projeví bez ohledu na to, zda je homozygotní nebo heterozygotní, je dominantní. Recesivní alela se projeví pouze tehdy, je-li homozygotní. Autosomální dědičnost se vztahuje na geny, které jsou umístěny na autosomech. Obvykle jsou muži a ženy postiženy stejným způsobem[2].

3.1. Autosomálně dominantní dědičnost

Dominantní znak se projeví ve fenotypu tehdy, je-li přítomný jen na jednom chromozomu z chromozomového páru. Fenotypově manifestuje jak u homozygotů, tak u heterozygotů. Pokud se jedná o neúplnou dominanci, fenotypově se projeví méně závažněji u heterozygotů než u dominantních homozygotů. U dominantních homozygotů se tak projeví těžká forma dané choroby. Mutace do dalších generací není přenášena fenotypově zdravými jedinci – recesivními homozygoty. Kříží-li se dva heterozygoti, existuje 75% pravděpodobnost narození postiženého potomka. Pravděpodobnost narození postiženého potomka při křížení homozygotního jedince s heterozygotním je 50 %[2].

3.2. Autosomálně recesivní dědičnost

Při autosomálně recesivní dědičnosti jsou mutací postiženy oba chromozomy z chromozomového páru. Rodiče jednotlivce s autosomálně recesivním znakem nesou jednu kopii mutovaného genu, ale obvykle nevykazují známky a příznaky tohoto onemocnění. Autosomálně recesivní poruchy nejsou typicky pozorovány v každé generaci postižené rodiny. Pro každého potomka je pak 25% pravděpodobnost, že se narodí se dvěma normálními geny, 50% pravděpodobnost, že se narodí s jedním normálním a jedním abnormálním genem (nosič, bez onemocnění) a 25% pravděpodobnost, že se potomek narodí se dvěma abnormálními geny (v riziku onemocnění)[3].

4. DUBIN-JOHNSONŮV SYNDROM

Dubin-Johnsonův syndrom je vzácné autosomálně recesivní onemocnění charakterizováno chronickou konjugovanou hyperbilirubinémií. Pro toto onemocnění je charakteristická nepřítomnost funkčního MRP2 (multidrug resistance-associated protein 2) proteinu na kanalikulární membráně hepatocytů. Vylučování bilirubinu zahrnuje konjugaci bilirubinu s kyselinou glukuronovou zprostředkovanou uridin-difosfát-glukuronyltransferázou 1A1 (UGT1A1). Pomocí MRP2 proteinu jsou z hepatocytů transportovány konjugáty bilirubinu do žluči. Úlohou MRP2 proteinu je chránit organismus před toxickými sloučeninami katabolismu žlučových kyselin. Defekt proteinu MRP2 vede k porušenému hepatobiliárnímu transportu organických aniontů a předpokládá se, že je odpovědný za konjugovanou hyperbilirubinémii a za kumulaci hepatocelulárního pigmentu (lipomelaninu). Genetické defekty v eliminační cestě bilirubinu, jenž jsou klinicky manifestované žloutenkou, jsou známé jako dědičná hyperbilirubinémie[4,5,6,7].

Dubin-Johnsonův syndrom poprvé popsali I. N. Dubin a F. B. Johnson v roce 1954 (avšak ve stejnou dobu pozorovali klinický obraz i H. Sprinz a R. S. Nelson). Tito vědci zaznamenali několik případů zdravých mladých dospělých pacientů s mírnou chronickou žloutenkou (většinou konjugovanou hyperbilirubinémií) a zčernalými játry bez známky dalších hepatobiliárních onemocnění[8].

4.1. Klinický obraz

Dubin-Johnsonův syndrom se může projevit v každém věku, ale obvykle je diagnostikován ve věku 10 až 30 let. Nemoc se může vyvíjet postupně nebo akutně, často je vyvolaná infekcemi, akutní virovou hepatitidou, alkoholem, nadměrnou fyzickou nebo duševní zátěží, antikoncepcí nebo těhotenstvím[1].

Dubin-Johnsonův syndrom se obvykle prezentuje v dospívající populaci konjugovanou hyperbilirubinémií. Konjugovaná hyperbilirubinémie je mírná z důvodu vylučování bilirubin glukuronidů močí. Většina pacientů je asymptomatická s výjimkou příležitostných bolestí břicha. Neexistuje riziko fibrózy nebo cirhózy. Zřídka se Dubin-Johnsonův syndrom může projevovat v neonatálním období. Novorozenecký Dubin-Johnsonův syndrom se liší od syndromu na počátku dospělého věku tím, že se projevuje těžkou cholestázou a hepatomegalií. Hladiny celkového bilirubinu mohou přesáhnout až 20 mg/dl (fyziologické hodnoty celkového bilirubinu se pohybují v rozmezí 0,1 – 1,2 mg/dl). Závažnost onemocnění u novorozenců je přisuzována nedostatečnému vyvinutí žlučových cest v kombinaci s poruchou MRP2 proteinu.

Symptomy novorozenců postižených Dubin-Johnsonovým syndromem v důsledku vývoje jater v pozdějším věku vymizí. Může se však u nich vyskytnout hyperbilirubinémie[9,10,11,12].

Po histologické stránce je onemocnění charakterizováno ukládáním hnědých, hrubě zrnitých pigmentů (tzv. lipomelanin) bez obsahu železa podobných melaninu v hepatocytech (Obr. 1)[1].

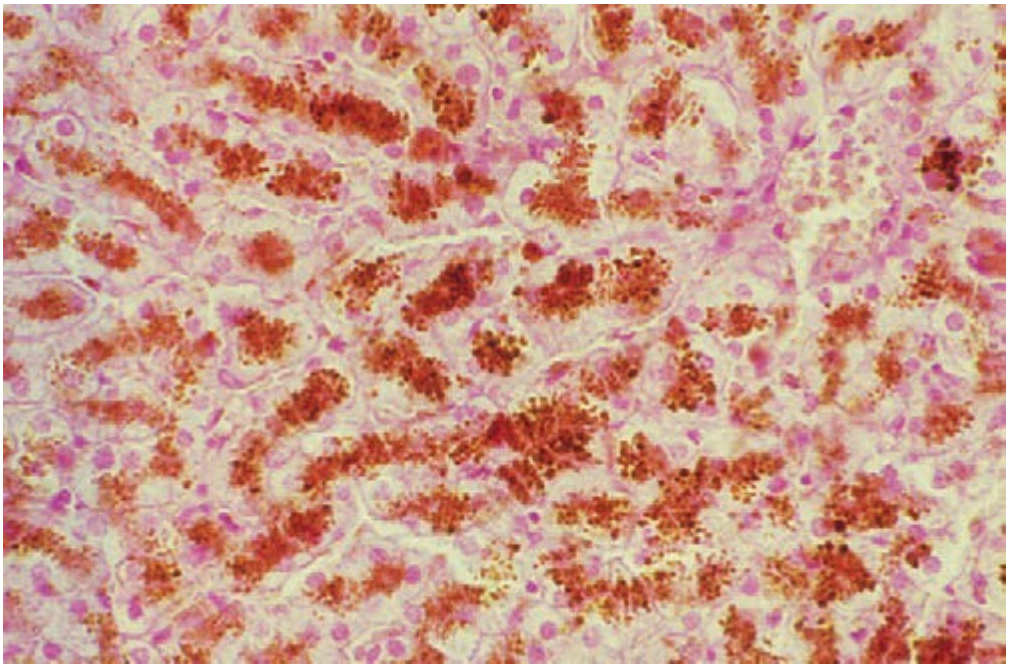

Obr. 1 – Vzorek jaterní biopsie vykazující normální lobulární architekturu a hrubé, tmavě hnědé pigmentované granule rozptýlené mezi cytoplazmou hepatocytů. (Převzato z Kuntz E. et al., 2008 [1])

Lipomelanin je uložen v lysosomech mezi buněčným jádrem a žlučovým kanálkem hepatocytů, čímž se vytvářejí cesty perikanalikulárního pigmentu. Pigment se vyskytuje v různých stupních intenzity a kolísá v průběhu onemocnění, stejně jako při regeneraci jaterní buňky, např. po akutní virové hepatitidě. Laparoskopicky jsou játra modrozelená až modro-černobílá – tzv. černá játra (Obr. 2). Povrch je hladký a lesklý se složitým cévním zásobením[1,14].



Obr. 2 – Černá játra po otevření břišní stěny. (Převzato z ZHOU L. et al., 2013 [13])

4.2. Diagnostika

Diagnóza je důležitá k vyloučení možnosti dalších hepatobiliárních poruch, které mohou vést k poškození jater. Kromě zvýšených hladin konjugovaného bilirubinu zjištěných při testech jater, jsou prováděny i testy moči, které odhalují normální hladiny koproporfyrinu. Nicméně charakterizace koproporfyrinu odhaluje 80% výskyt koproporfyrinu I u postižených jedinců ve srovnání se 75% výskytem koproporfyrinu III u zdravých jedinců. Koproporfyrin I je metabolický vedlejší produkt syntézy hemu a také endogenní substrát MRP2 transportéru, proto jsou jeho hladiny v séru a moči zvýšeny za přítomnosti defektního MRP2[15,16,17].

Podezření na toto onemocnění by mělo být u každého novorozence s nevysvětlitelnou, dlouhotrvající, středně těžkou až těžkou konjugovanou hyperbilirubinémií. Stejně jako u dospělých, se diagnóza provádí zjištěním zvýšených hladin koproporfyrinu I v moči. Může být také provedena počítačová tomografie břicha, která prokáže sníženou funkčnost jater. Použití této metody by mělo potvrdit diagnózu bez dalších invazivních přístupů[12].

4.3. Terapie

Dubin-Johnsonův syndrom je benigní onemocnění a u dospívajících a dospělých jedinců nevyžaduje léčbu. Během epizod žloutenky je vhodné podávat fenobarbital nebo kyselinu

ursodeoxycholovou. Pacient musí být upozorněn na neškodnou povahu syndromu, a to i v případě chronické žloutenky[6].

4.4. Prevalence a incidence

Dubin-Johnsonův syndrom je vzácné onemocnění, které postihuje ve stejné míře muže i ženy. Prevalence není známa. Nemoc se může vyskytovat u všech populací, nicméně nejvyšší incidence byla zaznamenána u iránských a marockých Židů žijících v Izraeli, kde tímto onemocněním trpí jeden člověk z 1 300[18].

5. ROTORŮV SYNDROM

Rotorův syndrom je autosomálně recesivní porucha způsobená homozygotními mutacemi v genech pro SLCO1B1 a SLCO1B3 na chromozomu 12. Jedná se o geny pro OATP1B1 a OATP1B3 transportní proteiny zajišťující transport organických aniontů. Tyto proteiny jsou lokalizované na bazolaterální membráně hepatocytů a zprostředkovávají buněčné vychytávání látek nezávislých na sodíku, včetně bilirubin glukuronidů, žlučových kyselin a steroidních a thyroidních hormonů, léčiv, toxinů a jejich konjugátů. Ve zdravých játrech je většina bilirubinu konjugována s kyselinou glukuronovou a transportována zpět do krve. Poté se reabsorbuje v hepatocytech pomocí proteinů OATP1B1 a OATP1B3. V případě Rotorova syndromu jsou proteiny OATP1B1 a OATP1B3 abnormálně krátké, a proto je bilirubin méně účinně vychytáván játry a eliminován z organismu, což vede ke kumulaci bilirubinu v krvi a moči.[19]

Rotorův syndrom patří stejně jako Dubin-Johnsonův syndrom mezi dědičné konjugované hyperbilirubinémie. Toto vzácné onemocnění je charakterizováno zvýšeným vylučováním koproporfyrinu močí s významným poklesem jeho vstřebávání v játrech[20].

Rotorův syndrom poprvé popsal filipínský lékař Arturo Belleza Rotor v roce 1948, přičemž byl původně považován za variantu Dubin-Johnsonova syndromu. Následně řada funkčních studií potvrdila, že pacienti s Rotorovým syndromem nemají defekt ve vylučování žluči, ale spíše v její absorpci a ukládání žluči v játrech[16,21].

5.1. Klinický obraz

Klinicky je porucha nerozlišitelná od Dubin-Johnsonova syndromu a představuje převážně smíšenou konjugovanou a nekonjugovanou hyperbilirubinémii u jinak asymptomatických jedinců. Může se objevit v novorozeneckém věku nebo v dětství. Hladiny celkového bilirubinu v séru jsou obvykle mezi 2 a 5 mg/dl, ale mohou být i vyšší[22].

U některých pacientů může být jediným projevem sklerální ikterus. Bolesti břicha, abnormality žaludeční sliznice a horečka se vyskytují u 5 – 30 % pacientů[19].

5.2. Diagnostika

Rotorův syndrom se na rozdíl od Dubin-Johnsonova syndromu vyznačuje pozitivní cholecystografií a zvýšeným vylučováním celkového koproporfyrinu močí (2 – 5x více než je fyziologická hladina), přičemž 65 % tvoří koproporfyrin I. Není přítomen histologický nález

v podobě tmavé pigmentace v hepatocytech, který je typický pro Dubin-Johnsonův syndrom[14,23,24].

U tohoto onemocnění nejsou přítomny žádné známky hemolýzy a rutinní výsledky hematologických a klinicko-biochemických testů jsou v normě[20].

5.3. Terapie

Rotorův syndrom je benigní onemocnění a nevyžaduje žádnou terapii. Nejsou známa ani žádná terapeutická opatření. Je doporučené se vyhnout jakýmkoliv faktorům, které by mohly způsobit ikterickou epizodu. Žloutenka se u těchto pacientů vyskytuje celý život, ale onemocnění není spojeno s morbiditou či mortalitou, a ani délka života není ovlivněna[1,19].

5.4. Prevalence, incidence

Rotorův syndrom je velmi vzácná porucha. Jeho přesná prevalence není přesně známa, nicméně je velice nízká (méně než 1 : 1 000 000)[25].

6. CRIGLER-NAJJARŮV SYNDROM

Crigler-Najjarův syndrom zahrnuje dvě vzácné autosomálně recesivní poruchy – typ I a II, které se liší stupněm deficitu genu UGT1A1 (uridin-difosfát-glukuronyltransferáza 1A1) a klinickým obrazem. U obou typů jsou mutace přítomny v kódující oblasti genu UGT1A1.[26,27] UGT1A1 je nezbytný pro přeměnu bilirubinu na hydrofilní bilirubinové mono- a diglukuronidy v hepatocytech a usnadňuje tak vylučování bilirubinu do žluči[28,29].

6.1. Crigler-Najjarův syndrom typu I

V roce 1952 popsali John F. Crigler a Victor A. Najjar sedm pacientů s vrozenou familiární nehemolytickou žloutenkou a kernikterem[30].

Mutace typu I způsobí nefunkčnost enzymu UDP-glukuronyltransferázy, což vede k úplné ztrátě rozpoznání substrátu pro bilirubin. Mutace spočívají buď v předčasném zkrácení, nebo deleci klíčových sekvencí nukleotidů na kterémkoliv z pěti exonů genu UGT1A1. Jedná se o mikrosomální enzym hepatocytů, který má zásadní význam pro konjugaci bilirubinu. Většina mutací nalezených u Crigler-Najjarova syndromu typu I se vyskytuje v exonech 2 – 5 a ovlivňuje tak mnoho enzymů UGT1[16].

6.1.1. Klinický obraz

Onemocnění má progresivní průběh a je smrtelné. Střední délka života se u těchto pacientů pohybuje mezi 6 a 18 měsíci. Dle dostupných informací dosáhlo puberty pouze 150 až 200 pacientů[2].

Pacienti s Crigler-Najjarovým syndromem I. typu mají hladiny nekonjugovaného bilirubinu v séru mezi 17 a 40 mg/dl (fyziologické hladiny nekonjugovaného bilirubinu se uvádějí pod 0,7 mg/dl). Téměř u všech pacientů s tímto onemocněním hrozí riziko kernikteru. Kernikterus je typ poškození mozku, který je způsoben nadměrným nahromaděním bilirubinu v mozkových tkáních[31].

6.1.2. Diagnostika

V současné době neexistuje žádný jednoduchý test pro potvrzení diagnózy Crigler-Najjarova syndromu typu I. Konečná diagnóza je potvrzena pomocí genové analýzy a sekvenování kódující oblasti pro známé mutace[32].

Clearance jaterního bilirubinu je snížena na 1 – 2 % standardní hladiny. Bilirubin je vylučován jako nekonjugovaný bilirubin IXα nebo ve formě polárních diazo-negativních metabolitů. Z důvodu absence konjugace dochází k těžkým formám nekonjugované hyperbilirubinémie s hodnotami bilirubinu 18 až 50 mg/dl během prvních dnů života[1].

Stolice a moč mají normální barvu, žluč je bezbarvá. Játra a slezina nejsou zvětšeny. Všechny jaterní laboratorní parametry jsou v normě. Až na přítomnost žlučových trombů, histologie jater je poměrně normální. V důsledku tvorby žlučových trombů v zubních kanálcích mohou mít zuby pacientů žluté zbarvení, může se také objevit hypoplazie skloviny[1].

6.1.3. Terapie

Pokud není nemoc rozpoznána včas a není zahájena léčba, hrozí komplikace v podobě kernikteru, končící smrtí. Prevence kernikteru vyžaduje opakované exsanguinotrasfúze, plazmaferézu, fototerapie a aplikace cholestyraminu. Fenobarbital je u tohoto typu neúčinný. Jedinou účinnou léčbou je transplantace jater[31,33].

6.2. Crigler-Najjarův syndrom II. typu

Tento typ onemocnění byl popsán v roce 1962 doktorem Ariasem. Crigler-Najjarův syndrom typu II je charakterizován částečnou ztrátou aktivity enzymu UGT1A1. Uvádí se ztráta aktivity pod 10 %. Na rozdíl od Crigler-Najjarova syndromu typu I, který je způsoben různými typy mutací, je genetický defekt typu II způsoben obvykle bodovou mutací, což vede k substituci jediného aminokyselinového zbytku. Dochází následně k redukci, nikoliv eliminaci enzymové aktivity UGT1A1. Genetický defekt vede ke snížené afinitě enzymu pro jeho substrát[34,35].

6.2.1. Klinický obraz

Nekonjugovaná hyperbilirubinémie je mnohem mírnější ve srovnání s Crigler-Najjarovým syndromem typu I. Onemocnění se objevuje v prvních dnech života a celkové hladiny bilirubinu obvykle nepřesahují 20 mg/dl. Výraznější zvýšení hladiny bilirubinu může být způsobeno různými stresovými faktory (např. půstem, infekcí, acidózou, metabolickou dysfunkcí). Jen zřídka je komplikována kernikterem, nicméně pokud se vyskytne, může vést k trvalým neurologickým poškozením (úmyslný třes, změny v EEG, poškození inteligence)[20].

6.2.2. Diagnostika

Crigler-Najjarův syndrom typu II se může po léčbě fenobarbitalem klinicky rozlišit od typu I nižšími hladinami bilirubinu (obvykle méně než 20 mg/dl) a snížením hladin bilirubinu v séru o více než 30 % oproti fyziologickým koncentracím. Rozlišení obou typů může poskytnou také analýza žlučových pigmentů z bilirubinových konjugátů. U typu I nalezneme pouze stopové množství konjugovaného bilirubinu, zatímco u typu II se nachází vyšší koncentrace[27].

Stejně jako typ I, ani typ II nevykazuje žádné zvláštní symptomy. Barva stolice a moči, velikost jater a sleziny, jakož i laboratorní parametry jsou normální. Histologie zobrazuje biliární tromby a stejně jako u typu I, se vyskytuje hypertrofie hladkého endoplasmatického retikula a Golgiho aparátu[1].

6.2.3. Terapie

Při léčbě je nutné se vyhnout léčivům, která vyvazují bilirubin z vazby na albumin, jako jsou penicilin, sulfonamidy, salicyláty, ceftriaxon a furosemid. Celoživotně se podává fenobarbital v dávce 60 – 180 mg/den, který zabrání vzniku kernikteru, přestože je riziko jeho vzniku minimální. V těhotenství se dávka fenobarbitalu snižuje z důvodu jeho teratogenního účinku na 30 – 60 mg/den[26,36].

Plazmaferéza či fototerapie se využívá pouze během hyperbilirubinemické krize, zejména v těhotenství, aby se zabránilo transplacentárnímu průchodu bilirubinu a následnému neurologickému poškození plodu. Pacienti s Crigler-Najjarovým syndromem typu II mají obecně dobrou prognózu[37].

6.3. Prevalence a incidence Crigler-Najjarova syndromu typu I a II

Odhaduje se, že Crigler-Najjarův syndrom obou typů postihuje celosvětově méně než 1 z 1 milionu novorozenců. Prevalence není známá a dosud bylo zaznamenáno pouze několik stovek případů. Obě pohlaví postihuje stejně[20].

7. GILBERTŮV SYNDROM

Gilbertův syndrom poprvé popsali v roce 1901 Augustine Gilbert a Pierre Lereboullet. Projevuje se nekonjugovanou hyperbilirubinémií, která je způsobena deficitem enzymu UDP-glukuronyltransferázy. Gen UGT1A1 lokalizovaný na chromozomu 2q37.1 je zodpovědný pro expresi tohoto enzymu. U zdravého člověka je v promotoru genu přítomna šestkrát se opakující sekvence thyminu a adeninu – A(TA)6TAA. U zdravých jedinců se v této kódující oblasti nevyskytují žádné změny. Naopak u osob s Gilbertovým syndromem dochází k prodloužení nebo deleci TA sekvencí v promotorové oblasti či strukturálním změnám v kódující oblasti genu UGT1A1[20,38,39].

7.1. Klinický obraz

Přestože je Gilbertův syndrom dědičná porucha, prezentuje se jako mírná, nekonjugovaná hyperbilirubinémie u jinak asymptomatických dospívajících. U novorozenců a kojenců se vyskytuje jen zřídka. Hladiny bilirubinu se vyskytují v rozmezí 1,5 – 2,5 mg/dl[1].

Epizody žloutenky se obvykle objevují nejprve během dospívání kvůli změnám v koncentraci pohlavních hormonů. Pokud se Gilbertův syndrom vyskytuje v kombinaci s jiným onemocněním, např. s dědičnou sférocytózou, nedostatkem glukóza-6-fosfatázy, talasemií, které mohou zvýšit hladiny nekonjugovaného bilirubinu, může tato kombinace ještě zvýšit hladiny bilirubinu[40].

U tohoto onemocnění není popisována hemolýza nebo poškození jater. Moč a stolice nezobrazují žádné znatelné změny v barvě. Gilbertův syndrom se může vyskytnout také u novorozenců zejména v případě, kdy pacient trpí současně hemolytickým onemocněním jako je nekompatibilita systému AB0 nebo deficit glukóza-6-fosfát dehydrogenázy. Tito novorozenci jsou vystaveny vysokému riziku vzniku závažné hyperbilirubinémie, dokonce i kernikteru[41].

Gilbertův syndrom je také spojován se žloutenkou z mateřského kojení a se žloutenkou z mateřského mléka. Tento jev je pozorován od pozdního neonatálního období do 4 měsíců věku novorozence. Hyperbilirubinémie se snižuje, když je mateřské mléko nahrazeno kojeneckou výživou. Pokud krmení mateřským mlékem pokračuje, prodlužuje se dlouhodobě nekonjugovaná hyperbilirubinémie. Žloutenka z mateřského mléka způsobuje úzkost u kojenců, a kromě toho vyvolává občasné riziko kernikteru. Mezi látky v mateřském mléku, které mohou způsobit žloutenku patří pregnan-3α,20β-diol, neesterifikované mastné kyseliny a β-glukuronidáza. Spolehlivý původce této žloutenky ale nebyl dosud jednoznačně objasněn[42].

7.2. Diagnostika

Diagnóza může být prokázána u starších dětí a dospělých pacientů podáním kyseliny nikotinové (niacinu) i.v. nebo perorálně rifampinem a následným monitorováním hladiny koncentrace bilirubinu, kdy dochází k jejímu zvýšení, díky snížené hladině enzymu UDP-glukuronyltransferázy, která se účastní konjugace nekonjugovaného bilirubinu s kyselinou glukuronovou za vzniku konjugovaného bilirubinu[43].

Jako nejběžnější diagnostický nástroj pro Gilbertův syndrom se využívá sledování zvýšení hladiny bilirubinu během lačnění. Biopsie jater není požadována, ale její výsledky jsou v normě. Genetické testování je vhodné při léčbě chronické novorozenecké žloutenky[44].

7.3. Terapie

Jelikož se jedná o tzv. „kosmetickou nemoc“, Gilbertův syndrom nevyžaduje léčbu. V těžkých případech žloutenky je možné podávat fenobarbital či rifampicin[1].

7.4. Prevalence, incidence

Prevalence Gilbertova syndromu se pohybuje v rozmezí 4 – 16 %. Během dospívání dochází ke změně koncentrace pohlavních hormonů, která ovlivňuje metabolismus bilirubinu a dochází tak ke zvýšení jeho hladiny. Gilbertův syndrom je diagnostikován častěji u mužů než u žen z důvodu vyšší denní produkci bilirubinu[40,45].

8. WILSONOVA NEMOC

Wilsonova nemoc je autosomálně recesivní onemocnění způsobené poruchou metabolismu mědi. V roce 1912 ji identifikoval Samuel Alexander Kinnier Wilson. Onemocnění je způsobeno homozygotní nebo složenou heterozygotní mutací v genu ATP7B, který kóduje transmembránovou ATPázu P-typu transportující měď a je tedy nezbytný pro distribuci a vylučování mědi v organismu. ATP7B je jediný známý gen, jenž způsobuje Wilsonovu nemoc. Mutace v ATP7B genu byly zaznamenány téměř ve všech exonech. Studie WU F. et al., 2015 uvádí jednotlivce s biochemickými a klinickými diagnózami Wilsonovy nemoci s nepřítomností dvou ATP7B mutací zvyšujících možnost vzniku Wilsonovy nemoci[46].

Denní rozmezí množství mědi přijaté ze stravy je přibližně 1,5 – 2,5 mg. Měď je absorbována v žaludku a dvanáctníku, navázána na albumin a transportována do jater, kde dochází k její regulaci a vylučování[47].

8.1. Klinický obraz

Hlavními klinickými projevy Wilsonovi nemoci jsou jaterní a neuropsychiatrické symptomy. Neurologické příznaky u Wilsonovy nemoci typicky začínají ve druhém nebo třetím desetiletí života. Pouze u 3,8 % pacientů se symptomy začínají objevovat ve čtvrtém desetiletí života[48]. Bandmann O. et al., 2015 ve studii také uvádí pozdní rozvinutí této nemoci u osob nad 70 let a případy rozvinutí Wilsonovy nemoci u dětí v ranném věku, u nichž se vyskytovaly jaterní symptomy[49].

Neurologické projevy zahrnují nedobrovolné pohyby, třes a orofaryngální dysfunkci, jako je expektorace a dysfonie. Diagnostika Wilsonovy choroby se provádí při častých záchvatech třesu. Nejčastěji se u Wilsonovy nemoci vyskytuje nepravidelný a poněkud trhavý dystonický třes[49].

Poruchy řeči a poruchy koagulace patří mezi nejčastější projevy Wilsonovy nemoci a objevují se v raných fázích této nemoci. Mezi další příznaky patří dystonie, abnormality chůze, ataxie, autonomní dysfunkce nebo zhoršení paměti[46].

Psychotické příznaky jsou obvykle nespecifické. Jedná se o deprese, mánie, změny osobnosti a mentální retardace. Mezi jaterní příznaky patří jaterní dysfunkce, včetně akutní nebo chronické hepatitidy, cirhózy, jaterní encefalopatie a fulminantní hepatitidy[50,51].

Kayser-Fleischerovy prstence jsou běžným oftalmologickým znakem a nejsnadnějším způsobem identifikace Wilsonovy nemoci. Průhledná tkáň oka poskytuje jedinečnou příležitost sledovat ukládání mědi (Obr. 3). Červený nebo zelený kroužek se tvoří kolem rohovkového

limbusu a ukládání mědi je výraznější v horní části. Měď je uložena na povrchu Descemetovy membrány a na povrchu endotelových buněk[50,51].



Obr. 3 – Kayser-Fleischerův prstenec vyskytující se na periferii rohovky. (Převzato z HAJARE Q. et al., 2018 [52])

8.2. Diagnostika

Při podezření na Wilsonovu nemoc se provádí stanovení hladiny ceruloplasminu, jehož koncentrace v séru je nižší než 20 mg/dl (fyziologická hladina se pohybuje v rozmezí 20 – 40 mg/dl). Hladiny mědi v moči jsou zvýšeny na více než 100 mg/dl (fyziologická hladina se pohybuje v rozmezí 0,074 – 0,13 mg/dl). Tyto dva laboratorní nálezy spolu s Kayser-Fleischerovy prstenci jsou obvykle dostatečné pro diagnózu onemocnění. Dále se provádí jaterní biopsie pro stanovení koncentrace mědi v játrech (Obr. 4), což je nejpřesnější test na Wilsonovu chorobu. Při pozitivním výsledku je hladina mědi vyšší než 250 mg/g suché jaterní tkáně (fyziologická koncentrace se nachází v rozmezí 25 – 50 mg /g suché jaterní tkáně)[53,54].

Denní příjem mědi z potravy je 0,8 – 2,0 mg. Měď se uvolňuje do portální žíly přes měď-transportující ATPázu. Transport mědi, která je toxická a vyskytuje se ve volné formě je ovlivněna vazbou na ceruloplasmin, albumin a transkuprein. Měď je vázána na redukovaný glutathion a metallothionein v hepatocytech a je distribuována do různých organel nebo inkorporována do enzymů. Biologické účinky mědi jsou rozmanité a nezbytné pro některé buněčné funkce. Měď je toxická nejen ve své volné formě, ale i v případech přetížení mědí (např. cirhóza v dětství způsobená konzumací vody z měděných trubek). Homeostáza mědi je regulována biliární exkrecí[1].

Ceruloplasmin váže osm atomů mědi na molekulu a má intenzivní modrou barvu. Kódující gen ceruloplasminu je lokalizovaný na chromozomu 3. Ceruloplasmin je nejvýznamnější transportní protein pro měď v krevním oběhu. Další jeho důležitou funkcí je katalýza oxidace Fe^{2+} na Fe^{3+}. Ceruloplasmin se také uplatňuje jako protein akutní fáze zánětu[1].

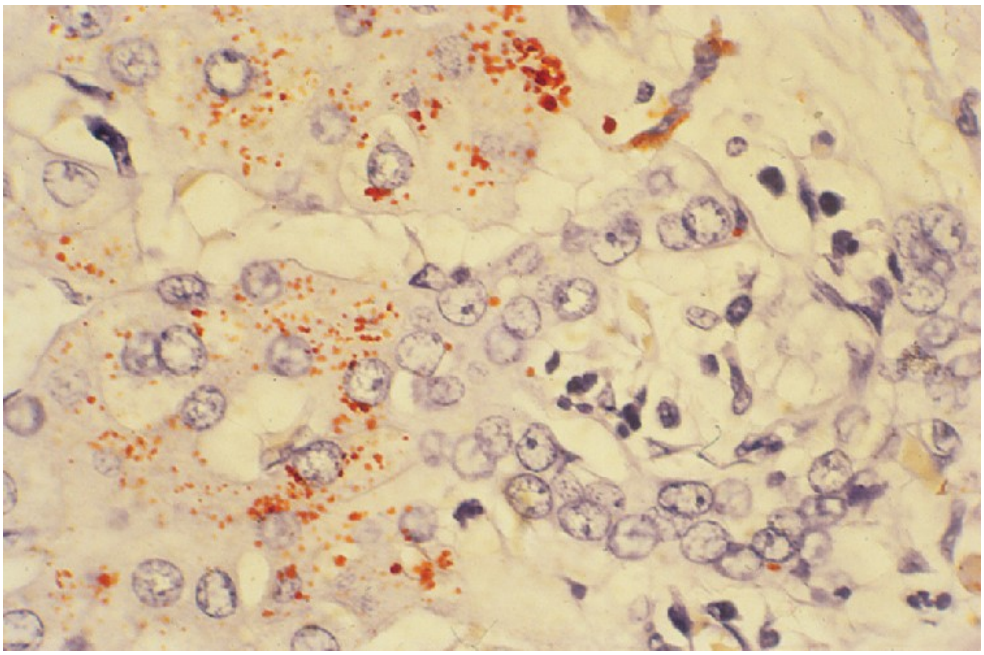

Obr. 4 – Četná ložiska mědi v periportálních hepatocytech. (Převzato z Kuntz E. et al., 2008 [1])

8.3. Terapie

Bez terapeutické intervence je nemoc vždy smrtelná. Ačkoliv je léčba dostupná již od padesátých let 20. století, onemocnění je i nadále spojeno se značnou morbiditou a mortalitou z důvodu nesprávně stanovené diagnózy a pozdě zahájené či neadekvátní léčby[55].

Léčba Wilsonovy nemoci zahrnuje použití chelátorů mědi a léčiv, které snižují absorpci mědi v gastrointestinálním traktu. Jedná se o penicilamin, trientin, dimerkaprol, 2,3-dimercapto-1-propansulfonát sodný a tetrathiomolybdenan amonný. Zinek ve formě solí snižuje absorpci mědi ve střevě. Tetrathiomolybdenan amonný (TTM) představuje slibnou novější terapii, která chelatuje měď a blokuje absorpci mědi ve střevě. Zatímco chelatační činidla váží měď přímo v krvi a tkáních a usnadňují její vylučování, zinek interferuje s intestinálním ukládáním mědi[56,57].

Přestože tyto léčiva umožňují dostatečnou kontrolu příznaků, nemoc nevyléčí. Chelatační látky navíc vedou k několika závažným toxickým projevům, které vyžadují přerušení léčby u

přibližně 30 % pacientů. Jedná se primárně o reakce z přecitlivělosti, významné potlačení kostní dřeně, degenerativní změny kůže, nefrotoxicitu a autoimunitní reakce[49,57].

Buněčná terapie, stejně jako genová terapie, je cílena na játra. Je založena na fyziologickém omezení exprese ATP7B v hepatocytech a jejím cílem je obnovit hepatobiliární exkreci mědi. Buněčná terapie Wilsonovy nemoci se provádí transplantací hepatocytů, které se mohou integrovat do jaterního parenchymu a obnovit deficitní funkce, včetně transportu mědi do žluči[58].

8.4. Prevalence a incidence

Wilsonova choroba je vzácná porucha, která postihuje muže a ženy ve stejném poměru. Přestože se odhady liší, předpokládá se, že Wilsonova nemoc se vyskytuje celosvětově u přibližně jednoho z 30 000 – 40 000 lidí[1].

Nedávné studie hromadného screeningu prováděné ve východní Asii naznačují značně vyšší prevalenci Wilsonovy nemoci u této populace, a to mezi 1 : 1 500 – 1 : 3 000[59]. Uvádí se, že v České republice se vyskytuje 100 – 300 pacientů s tímto onemocněním[60].

9. DEFICIT ALFA-1-ANTITRYPSINU

Deficit alfa-1-antitrypsinu (AATD) je vrozený stav, který předurčuje pacienty k chronické obstrukční plicní chorobě, i když se jedná o onemocnění se značnou variabilitou klinického fenotypu[61].

Objev deficitu alfa-1-antitrypsinu sahá do roku 1963, kdy Laurell a Eriksson pozorovali deficit alfa zóny v proteinových sérech pacientů pomocí elektroforézy plazmatických proteinů. V roce 1965 pak Laurell a Eriksson shromáždili 33 pacientů s podobnými elektroforetickými vzory, u některých se současně objevil emfyzém. Vzhledem k těmto údajům měli podezření, že objevili novou dědičnou poruchu, která byla potvrzena v následujících letech[62].

Tato genetická porucha vede k poškozené produkci alfa-1-antitrypsinového proteinu (AAT). AAT chrání organismus před enzymem neutrofilní elastázou, která je uvolňována z bílých krvinek k boji s infekcí. AATD vede ke snížení aktivity AAT v krvi a plicích a k ukládání nadměrného abnormálního proteinu AAT v játrech. Jak nedostatek, tak abnormální forma AAT jsou způsobeny mutacemi v genu SERPINA1 („Serine protease inhibitor“). Bez dostatečného funkčního AAT ničí neutrofilní elastáza alveoly a způsobuje plicní onemocnění – chronickou obstrukční plicní nemoc. Abnormální AAT se mohou také kumulovat v játrech a způsobit poškození tohoto orgánu projevující se hepatitidou nebo cirhózou jater[63,64,65].

9.1. Klinický obraz

Deficit AAT se často vyskytuje u pacientů ve věku 30 – 40 let. Plicní onemocnění způsobené nedostatkem AAT má podobné projevy jako chronická obstrukční plicní nemoc. Emfyzém plic, dyspnoe, kašel, produkce sputa a sípání patří mezi nejčastější příznaky tohoto onemocnění. Spontánní sekundární pneumotorax a bronchiektázie může být také projevem nedostatku AAT[66].

Mezi extrapulmonární projevy nedostatku AAT patří chronická hepatitida, cirhóza jater nebo hepatocelulární karcinom. Mezi další extrapulmonární projevy se řadí nekrotizující panikulitida, horké, bolestivé, erytematózní uzliny nebo plaky na stehnech nebo hýždích, které jsou hlavním dermatologickým projevem nedostatku AAT. Dalšími jsou systémová vaskulitida, psoriáza, kopřivka, angioedém, zánětlivá onemocnění střev, intrakraniální a intraabdominální aneuryzma, fibromuskulární dysplazie a glomerulonefritída[62,63].

9.2. Diagnostika

Diagnóza závažného nedostatku AAT se potvrzuje sérovou hladinou proteinu pod 80 mg/dl v kombinaci se závažným deficitem fenotypu stanoveným testováním nejběžnějších deficientních alel (tj. S, Z, I, F). Je-li hladina AAT v séru vyšší než 100 mg/dl, je nepravděpodobné, že by pacient měl klinicky významný nedostatek AAT, ale pokud hodnotíme přítomnost určitých mutací, je nezbytné provést genotypizaci heterozygotů a identifikovat mutace, které mají neúplné proniknutí[63,67].

Fyziologická sérová koncentrace AAT se pohybuje v rozmezí 80 – 220 mg/dl. Vzhledem k variabilitě referenčních rozsahů by pacienti s hladinou AAT v séru nižší než 100 mg/dl měli být diagnostikováni izoelektrickou fokusací nebo genotypizací[63,67].

9.3. Terapie

AATD je vzácné, pomalé progresivní onemocnění, u něhož může trvat několik desetiletí, než se klinicky projeví. V současné době je terapie podáváním inhibitoru alfa-1-proteázy (neboli alfa-1-antitrypsinu) jedinou dostupnou léčbou, která se zabývá etiologií onemocnění u těchto pacientů[68].

Touto terapií se zabývá studie RAPID, což je nejširší dosud dokončený klinický program. Cílem programu je hodnocení účinků přípravku, který obsahuje inhibitor alfa-1-proteázy, u pacientů s AATD a prokázání jeho bezpečnosti a účinnosti. Využívá kvantitativní počítačovou tomografii hrudníku (CT) jako citlivé a specifické měřítko rozsahu emfyzému, jakožto hlavního příznaku AATD. Při monitorování rozvoje emfyzému se jako parametr účinnosti využívá sledování míry destrukce plicní tkáně a snížení celkové vitální a funkční reziduální kapacity plic. Výsledky této studie dokazují, že léčba přípravkem obsahující inhibitor alfa-1-proteázy zpomaluje progresivní úbytek plicní tkáně. Poznatky z programu RAPID s konečnou platností potvrzují výhody léčby inhibitorem alfa-1-proteázy na zpomalení progrese onemocnění a poskytují důkazy o účinku této terapie u pacientů s AATD. Včasná léčba u pacientů s těžkou AATD spojenou s emfyzémem může prodloužit život, či oddálit transplantaci plic nebo závažné respirační potíže[68,69,70].

9.4. Prevalence a incidence

Deficit alfa-1-antitrypsinu je jedním z nejčastějších závažných genetických onemocnění u dospělé evropské populace s odhadovaným výskytem 1 : 1500 – 1 : 3000[71,72].

10. DĚDIČNÁ HEMOCHROMATÓZA

Dědičná hemochromatóza (DH) je genetická porucha charakterizovaná zvýšenou absorpcí a ukládáním železa v játrech a jiných orgánech (např. slinivce, slezině, srdci, kostní dřeni, lymfatických uzlinách). Je způsobena mutací genu chromatózy (HFE – „High Fe“). První známou případovou studii představil v roce 1865 francouzský lékař Trousseau, který popsal nový syndrom zahrnující cukrovku, pigmentovanou jaterní cirhózu a bronzovou pleť, později nazývanou „bronzová cukrovka“[73].

Mutace genu HFE vede ke zvýšení intestinální absorpce železa. Enterální absorpce železa je tak kvůli této dysregulaci mnohem více zvýšena (dvou až čtyřnásobně), přestože je obsah železa v organismu zvýšen. Tato porucha je primárně způsobena přítomností mutace HFE v Lieberkühnových kryptách buněk tenkého střeva, kde se železo obvykle vyskytuje. Absorpce železa je regulována IREBP proteinem („Iron responsive elements binding protein“). Tento protein vykazuje při DH normální funkci, protože jeho gen není lokalizován na chromozomu 6. Naproti tomu existuje narušení asociace mezi mutací C282Y genu HFE a β-mikroglobulinem, takže normální funkce HFE je snížena. Kromě toho mutace genu HFE neinteraguje s receptorem transferinu 1, tudíž se železo lépe vstřebává v buňce[1].

10.1. Klinický obraz

Pro úspěšnou léčbu a zároveň i prognózu je důležité odhalit dědičnou hemochromatózu v její rané fázi. U většiny pacientů se zjevné příznaky hemochromatózy objevují ve věku 30 – 60 let. V současné době je většina pacientů s nově diagnostikovanou dědičnou hemochromatózou asymptomatická[74].

Příznaky dědičné hemochromatózy jsou nespecifické a typicky chybějí v raných fázích onemocnění. Příznaky mohou zahrnovat slabost, letargii, artralgii a impotenci. Mezi pozdější projevy patří osteoporóza, cirhóza jater, hepatocelulární karcinom, kardiomyopatie, dysrytmie, diabetes mellitus a hypogonadismus. Cirhóza je nepravděpodobná, jestliže hladina feritinu je nižší než 1000 μg/l, kdy hladina ALT (alaninaminotransferáza) je fyziologická a není přítomna hepatomegalie[75,76].

10.2. Diagnostika

V séru detekujeme zvýšenou koncentraci železa nad 160 μg/dl, feritinu nad 200 μg/dl a zvýšenou saturaci transferinu nad 45 %. Přestože se tyto hodnoty zpočátku jeví jako mírné

odchylky od normálních hodnot, prokazují dědičnou hemochromatózu. V biopsii jater může být prokázána jaterní sideróza[1].

Pro včasnou diagnózu je užitečné stanovit jaterní index železa, který se vypočítá jako obsah železa v játrech (v μmol/g suché hmotnosti) dělený věkem. Poměr větší než 2,0 naznačuje vrozenou hemochromatózu, zatímco poměr menší než 1,5 ukazuje na heterozygotní DH nebo chronické alkoholové onemocnění jater. V závislosti na získané výsledky se případně provádí genotypizace HFE[1].

Laparoskopicky lze na játrech pozorovat tmavě hnědý povrch s fibrózou (Obr. 5). Kvantitativní stanovení koncentrace železa v játrech je nejspolehlivější diagnostický marker hemochromatózy. Laparoskopicky se provádí odběr dvou vzorků, kdy první slouží jako histologický vzorek pro kvalitativní detekci železa a pro zjištění přesné lokalizace železa; druhý pro kvantitativní stanovení železa[1].

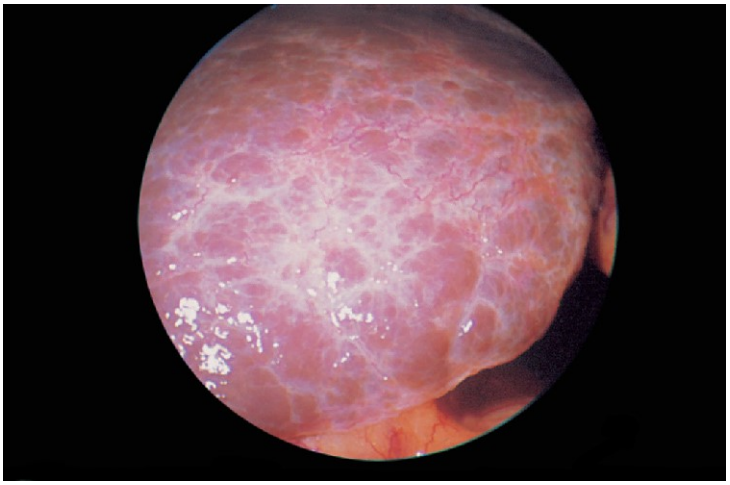

Obr. 5 – Cirhóza jater při hemochromatóze bohatá na septální fibrózu s výraznou neovaskularizací. (Převzato z Kuntz E. et al., 2008 [1])

10.3. Terapie

Standardní terapií je flebotomie, při níž dochází ke snížení celkových hladin železa v organismu a dosažení fyziologických hladin feritinu. Před každou flebotomií je nutné kontrolovat hladinu hemoglobinu a léčba je zpravidla zastavena, pokud je hladina hemoglobinu nižší než 125 g/l z důvodu dosažení dolní hranice fyziologického rozmezí hemoglobinu (135 – 175 g/l u mužů, 120 – 160 g/l u žen), kdy se již může rozvinout anémie[75,77].

Další možností terapie je podávání deferoxaminu. Deferoxamin je léčivo chelatující železo, jenž se získává z kultur aktinomyces. Deferoxamin váže železo ve tkáni a v séru a je vylučován

močí a stolicí. Tento typ léčby je ale složitější a méně efektivní, jelikož perorální podání deferoxaminu je neúčinné, a proto musí být nahrazeno pomalou 12hodinovou subkutánní infuzí. U této terapie jsou také pozorovány vedlejší účinky, jako je počáteční ztráta zraku a neurotoxické poruchy[1].

10.4. Prevalence a incidence

Dědičná hemochromatóza má u kavkazské populace incidenci 0,25 – 0,5 %. Po Gilbertově syndromu je DH nejčastější dědičné onemocnění jater. Muži jsou postiženi pětkrát až desetkrát častěji než ženy. Prevalence se celosvětově odhaduje na 6 – 7 %[2].

11. ZÁVĚR

Vrozené poruchy hyperbilirubinémie mohou být způsobeny zvýšenou tvorbou bilirubinu nebo jeho sníženou clearance. Snížená clearance jaterního bilirubinu může být způsobena defektním nekonjugovaným příjmem bilirubinu a intrahepatálním skladováním, konjugací kyseliny glukuronové s bilirubinem (např. Gilbertův syndrom, Crigler-Najjarův syndrom, žloutenka z mateřského mléka), vylučováním bilirubinu do žluče (Dubin-Johnsonův syndrom), nebo zpětným vychytáváním bilirubinu (Rotorův syndrom). Wilsonova nemoc a hemochromatóza se řadí mezi vrozené poruchy metabolismu kovů. Poslední dědičnou nemocí je deficit alfa-1-antitrypsinu.

Dědičné hyperbilirubinémie zahrnují vyčleněnou skupinu autosomálních recesivních poruch funkce hepatocytů. Kromě Crigler-Najjarova syndromu, se jedná o benigní poruchy, které nevyžadují léčbu. Crigler-Najjarův syndrom a Wilsonova nemoc končí smrtí, pokud nejsou léčeny. Dědičná hemochromatóza je léčena flebotomií. Na rozdíl od Gilbertova syndromu, jehož prevalence dosahuje až 16 %, jiné dědičné hyperbilirubinémie jsou velmi vzácné. Tento syndrom představuje častý diagnostický problém, někdy i velmi komplikovaný, jako v případech, kdy se vyskytuje v kombinaci s některými onemocněními jater nebo hemolytickým stavem. Ostatní dědičné choroby jater se kromě Wilsonovy nemoci vyskytují v populaci často.

Na vzniku vrozených jaterních chorob se podílejí různé genetické molekulární mechanismy. Dubin-Johnsonův syndrom vzniká na základě nepřítomnosti funkčního MRP2 proteinu, Rotorův syndrom je způsoben mutacemi v genech SLCO1B1 a SLCO1B3. U Crigler-Najjarova syndromu jsou mutace přítomny v kódující oblasti genu UGT1A1. Podle toho, jaká je ztráta aktivity enzymu UGT1A1, rozlišujeme typ I (úplná mutace genu UGT1A1) a typ II (částečná nefunkčnost enzymu UGT1A1). Gilbertův syndrom je vyvolán deficitem enzymu UGT1A1. Wilsonova nemoc je způsobena mutací genu, jenž má význam při zabudování mědi do ceruloplasminu a při vylučování nevyužité mědi do žluči. Dědičná hemochromatóza má defekt v genu HFE a vede k nadměrnému ukládání železa v jaterních buňkách. Deficit alfa-1-antitrypsinu vzniká defektem v produkci alfa-1-antitrypsinového proteinu.

Dubin-Johnsonův syndrom se klinicky projevuje konjugovanou hyperbilirubinémií a ukládáním hnědých pigmentů v játrech. Většina pacientů je bezpříznaková. Rotorův syndrom se klinicky velmi podobá předchozímu onemocnění. Pacienti jsou také asymptomatičtí a vyskytuje se u nich konjugovaná hyperbilirubinémie. Hlavním rozdílem je však nepřítomnost

tmavého pigmentu v játrech u Rotorova syndromu. Crigler-Najjarův syndrom typu I je charakterizován nekonjugovanou hyperbilirubinémií a kernikterem, u typu II má nekonjugovaná hyperbilirubinémie mírnější průběh a kernikterus se vyskytuje spíše výjimečně. Nekonjugovaná hyperbilirubinémie se vyskytuje také u Gilbertova syndromu. Novorozenci jsou zvláště citliví na rozvoj hyperbilirubinémie, protože mají zvýšenou syntézu bilirubinu (sekundární ke zvýšené koncentraci hemoglobinu a kratší životnost červených krvinek) a neefektivní absorpci jater, konjugaci a vylučování bilirubinu. Wilsonova nemoc se vyznačuje různými jaterními a neuropsychiatrickými symptomy (např. akutní nebo chronické hepatitida, cirhóza, třes, orofaryngální dysfunkce, …). Příznaky u dědičné hemochromatózy jsou spíše nespecifické a v rané fázi onemocnění se nevyskytují. Deficit alfa-1-antitrypsinu způsobuje nejčastěji plicní onemocnění.

Diagnostika nemocí s poruchami metabolismu bilirubinu zahrnuje stanovení jeho sérologických koncentrací. Kromě bilirubinu se u Dubin-Johnsonova a Rotorova syndromu vyšetřuje koproporfyrin I v moči. Při diagnostice Wilsonovy nemoci se provádí stanovení koncentrace ceruloplasminu v plazmě a mědi v moči. Deficit alfa-1-antitrypsinu se zjišťuje stanovením jeho koncentrace v séru. Měření sérové koncentrace železa, feritinu a saturace transferinu se provádí u dědičné hemochromatózy.

12. SEZNAM OBRÁZKŮ

Obr. 1 – Vzorek jaterní biopsie vykazující normální lobulární architekturu a hrubé, tmavě hnědé pigmentované granule rozptýlené mezi cytoplazmou hepatocytů 12

Obr. 2 – Černá játra po otevření břišní stěny 13

Obr. 3 – Kayser-Fleischerův prstenec vyskytující se na periferii rohovky 23

Obr. 4 – Četná ložiska mědi v periportálních hepatocytech 24

Obr. 5 – Cirhóza jater při hemochromatóze bohatá na septální fibrózu s výraznou neovaskularizací 29

13. SEZNAM ZKRATEK

AAT	Alfa-1-antitrypsinový protein
AATD	Deficit alfa-1-antitrypsinu
ALT	Alaninaminotransferáza
DH	Dědičná hemochromatóza
HIV	„Human Immunodeficiency Virus“
HFE	„High Fe“
IREBP	„Iron responsive elements binding protein“
MRP2	„Multidrug resistance-associated protein 2“
SERPINA1	„Serine protease inhibitor“
TTM	Tetrathiomolybdenan amonný
UGT1A1	Uridin-difosfát-glukuronyltransferáza 1A1

14. POUŽITÁ LITERATURA

1. KUNTZ E, KUNZT HD. *Hepatology: textbook and atlas: history, morphology, biochemistry, diagnostics, clinic, therapy*. 3. vydání. Heidelberg: Springer, 2008. ISBN 978-354-0768-388. str. 219–644.
2. THOMPSON J, THOMPSON MW. *Klinická genetika*. 6. vydání. Triton, 2004. ISBN 8072544756. str. 65–74.
3. Autosomal recessive. *MedlinePlus* [online]. [cit. 2019-02-20]. Dostupné z: https://medlineplus.gov/ency/article/002052.htm.
4. KULARATNAM GAM, DILANTHI HW, VIDANAPATHIRANA DM, JAYASENA S, JASINGE E, SILVA GNN, LIYANARACHCHI KLAMS, WICKRAMASINGHE P, DEVGUN MS, BARBU V, LASCOLS O. Dubin–Johnson syndrome and intrahepatic cholestasis of pregnancy in a Sri Lankan family: a case report. *BMC Res Notes*. 2017, 10, str. 487.
5. SLACHTOVA L, SEDA O, BEHUNOVA J, MISTRIK M, MARTASEK P. Genetic and biochemical study of dual hereditary jaundice: Dubin–Johnson and Gilbert's syndromes. Haplotyping and founder effect of deletion in ABCC2. *European Journal of Human Genetics*. 2016, 24, str. 704–709.
6. ALPANA M, DAGA MK, AGGARWAL S, NIDHI A. Treatment for tuberculosis in a patient with Dubin-Johnson syndrome. *BMJ Case Rep*. 2015.
7. ELFERINK RO, GROEN AK. Genetic defects in hepatobiliary transport. *Biochim Biophys Acta*. 2002, 1586(2), str. 129–145.
8. MORII K, YAMAMOTO T. Images in clinical medicine. Dubin-Johnson Syndrome. *N Engl J Med*. 2016, 375(1).
9. STICOVA E, JIRSA M. New insights in bilirubin metabolism and their clinical implications. *World J Gastroenterol*. 2013, 19(38), str. 6398–6407.
10. LEE J H, CHEN H L, CHEN H L, NI Y H, HSU H Y, CHANG M H. Neonatal Dubin-Johnson Syndrome: Long-Term Follow-up and MRP2 Mutations Study. *Pediatric Research*. 2006, 59, str. 584–589.
11. SHIEH C C, CHANG M H, CHEN C L. Dubin-Johnson syndrome presenting with neonatal cholestasis. *Arch Dis Child*. 1990, 65(8), str. 898–899.
12. NADROO AM, AL-ZABEN A, BILAN M, BAEZ-GIANGRECO A. Dubin-Johnson syndrome in a Saudi neonate. *Ann Saudi Med*. 1996, 16(6), str. 695–697.

13. ZHOU L, CHANG LIU, BAI J, DONG S, WEI J. Dubin–Johnson syndrome with cholecystolithiasis and choledocholithiasis. *Int J Surg Case Rep*. 2013, 4(7), str. 587–588.
14. VAN DE STEEG E, STRÁNECKÝ V, HARTMANNOVÁ H, NOSKOVÁ L, HŘEBÍČEK M, WAGENAAR E, VAN ESCH A, DE WAART DR, ELFERINK RPJO, KENWORTHY KE, STICOVÁ E, AL-EDREESI M, KNISELY AS, KMOCH S, JIRSA M, SCHINKEL AH. Complete OATP1B1 and OATP1B3 deficiency causes human Rotor syndrome by interrupting conjugated bilirubin reuptake into the liver. *J Clin Invest*. 2012, 122(2), str. 519–528.
15. KOSKELO P, TOIVONEN I, ADLERCREUTZ H. Urinary coproporphyrin isomer distribution in the Dubin-Johnson syndrome. *Clin Chem*. 1967, 13(11), str. 1006–1009.
16. MEMON N, WEINBERGER BI, HEGYI T, ALEKSUNES LM. Inherited disorders of bilirubin clearance. *Pediatr Res*. 2016, 79(3), str. 378–86.
17. MOR-COHEN R, ZIVELIN A, ROSENBERG N, SHANI M, MUALLEM S, SELIGSOHN U. Identification and functional analysis of two novel mutations in the multidrug resistance protein 2 gene in Israeli patients with Dubin-Johnson syndrome. *J Biol Chem*. 2001, 276(40), str. 36923–36930.
18. TALAGA ZJ, VAIDYA PN. Dubin Johnson Syndrome. *StatPearls Publishing*; 2019.
19. KUMAR A, MEHTA D. Rotor Syndrome. *Treasure Island (FL): StatPearls Publishing*. 2018.
20. RADLOVIĆ N. Hereditary hyperbilirubinemias. *Srp Arh Celok Lek*. 2014, 142(3-4), str. 257–260.
21. LUKÁŠ K, ŽÁK A. *Chorobné znaky a příznaky: diferenciální diagnostika*. Praha: Grada, 2014. ISBN 9788024750675. str. 845.
22. ARSLAN D, AVCI F, MERDIN A, GUNDUZ S, COSKUN HS. Management of a patient with colon cancer and rotor syndrome: A case report. *Oncol Lett*. 2014, 7(3), str. 797–798.
23. FRETZAYAS AM, GAROUFI AI, MOUTSOURIS CX, KARPATHIOS TE. Cholescintigraphy in the diagnosis of Rotor syndrome. *J Nucl Med*. 1994, 35(6), str. 1048–1050.
24. BERTHELOT P, DHUMEAUX D. New insights into the classification and mechanisms of hereditary, chronic, non-haemolytic hyperbilirubinaemias. *Gut*. 1978, 19(6), str. 474–480.

25. JIRSA M, KNISELY AS, SCHINKEL A, KMOCH S. Rotor Syndrome. *Seattle (WA): University of Washington*. 1993–2019.
26. NAIR KM, LOHSE P, NAMPOOTHIRI S. Crigler-Najjar syndrome type 2: Novel UGT1A1 mutation. *Indian J Hum Genet*. 2012, 18(2), str. 233–234.
27. SEPPEN J, BOSMA PJ, GOLDHOORN BG, BAKKER CT, CHOWDHURY JR, CHOWDHURY NR, JANSEN PL, OUDE ELFERINK RP. Discrimination between Crigler-Najjar type I and II by expression of mutant bilirubin uridine diphosphate-glucuronosyltransferase. *J Clin Invest*. 1994, 94(6), str. 2385–2391.
28. PORRO F, BORTOLUSSI G, BARZEL A, DE CANEVA A, IACONCIG A, VODRET S, ZENTILIN L, KAY MA, MUROCORRESPONDING AF. Promoterless gene targeting without nucleases rescues lethality of a Crigler-Najjar syndrome mouse model. *EMBO Mol Med*. 2017, 9(10), str. 1346–1355.
29. GANTLA S, BAKKER CT, DEOCHARAN B, THUMMALA NR, ZWEINER J, SINAASAPPEL M, ROY CHOWDHURY J, BOSMA PJ, ROY CHOWDHURY N. Splice-site mutations: a novel genetic mechanism of Crigler-Najjar syndrome type 1. *Am J Hum Genet*. 1998, 62(3), str. 585–592.
30. CRIGLER JF Jr, NAJJAR VA. Congenital familial nonhemolytic jaundice with kernicterus. *Pediatrics*. 1952, 10(2), str. 169–180.
31. ARROWSMITH WA, PAYNE RB, LITTLEWOOD JM. Comparison of treatments for congenital nonobstructive nonhaemolytic hyperbilirubinaemia. *Arch Dis Child*. 1975, 50(3), str. 197–201.
32. BORTOLUSSI G, ZENTILIN L, BAJ G, GIRAUDI P, BELLAROSA C, MAURO GIACCA M, TIRIBELLI C, MURO AF. Rescue of bilirubin-induced neonatal lethality in a mouse model of Crigler-Najjar syndrome type I by AAV9-mediated gene transfer. *FASEB J*. 2012, 26(3), str. 1052–1063.
33. GURU FR, SIBAL A. Liver transplant for Crigler-Najjar syndrome. *Indian Pediatr*. 2010, 47(3), str. 285–286.
34. ARIAS IM. Hronic unconjugated hyperbilirubinemia without overt signs of hemolysis in adolescents and adults. *J Clin Invest*. 1962, 41(12), str. 2233–2245.
35. SUN L, LI M, ZHANG L, TENG X, CHEN X, ZHOU X, MA Z, QI L, WANG P. Differences in UGT1A1 gene mutations and pathological liver changes between Chinese patients with Gilbert syndrome and Crigler-Najjar syndrome type II. *Medicine (Baltimore)*. 2017, 96(45).

36. RANJAN P, KOHLI S, SAXENA R, THAKUR S. Mutation Analysis in Crigler-Najjar Syndrome Type II—Case Report and Literature Review. *J Clin Exp Hepatol*. 2011, 1(3), str. 204–206.
37. KUMAR P, SASMAL G, GUPTA S, SAXENA R, KOHLI S. Crigler Najjar Syndrome Type 2 (CNS Type 2): An Unwonted Cause of Jaundice in Adults. *J Clin Diagn Res*. 2017, 11(7), str. 5–6.
38. FARHEEN S, SENGUPTA S, SANTRA A, PAL S, DHALI GK, CHAKRAVORTY M, MAJUMDER PP, CHOWDHURY A. Gilbert's syndrome: High frequency of the (TA)7 TAA allele in India and its interaction with a novel CAT insertion in promoter of the gene for bilirubin UDP-glucuronosyltransferase 1 gene. *World J Gastroenterol*. 2006, 12(14), str. 2269–2275.
39. AISO M, YAGI M, TANAKA A, MIURA K, MIURA R, ARIZUMI T, TAKAMORI Y, NAKAHARA S, MARUO Y, TAKIKAWA H. Gilbert Syndrome with Concomitant Hereditary Spherocytosis Presenting with Moderate Unconjugated Hyperbilirubinemia. *Intern Med*. 2017, 56(6), str. 661–664.
40. CHANDRASEKAR VT, JOHN S. Gilbert Syndrome. *Treasure Island (FL): StatPearls Publishing*.
41. KAPLAN M, RENBAUM P, LEVY-LAHAD E, HAMMERMAN C, LAHAD A, BEUTLER E. Gilbert syndrome and glucose-6-phosphate dehydrogenase deficiency: A dose-dependent genetic interaction crucial to neonatal hyperbilirubinemia. *Proc Natl Acad Sci U S A*. 1997, 94(22), str. 12128–12132.
42. MARUO Y, MORIOKA Y, FUJITO H, NAKAHARA S, YANAGI T, MATSUI K, AMORI A, SATO H, TUKEY RH, TAKEUCHI Y. Bilirubin Uridine Diphosphate-Glucuronosyltransferase Variation Is a Genetic Basis of Breast Milk Jaundice. *J Pediatr*. 2014, 165(1), str. 36–41.
43. KEREN G, MAZILIS A. Gilbert syndrome presenting in a young boy, confirmed by the rifampin test. *Isr Med Assoc J*. 2007, 9(8), str. 626-627.
44. BERTHELOT P, DHUMEAUX D. New insights into the classification and mechanisms of hereditary, chronic, non-haemolytic hyperbilirubinaemias. *Gut*. 1978, 19(6), str. 474–480.
45. OWENS D, EVANS J. Population studies on Gilbert's syndrome. *J Med Genet*. 1975, 12(2), str. 152–156.
46. WU F, WANG J, PU C, QIAO L, JIANG C. Wilson's Disease: A Comprehensive Review of the Molecular Mechanisms. *Int J Mol Sci*. 2015, 16(3), str. 6419–6431.

47. CHANG IJ, HAHN SH. The genetics of Wilson disease. *Handb Clin Neurol*. 2017, 142, str. 19–34.
48. KIM JW, KIM JH, SEO JK, KO JS, CHANG JY, YANG HR, et al. Genetically confirmed Wilson disease in a 9-month old boy with elevations of aminotransferases. *World J Hepatol*. 2013, 5(3), str. 156–159.
49. BANDMANN O, WEISS KH, KALER SG. Wilson's disease and other neurological copper disorders. *Lancet Neurol*. 2015, 14(1), str. 103–113.
50. COPE-YOKOYAMA S, FINEGOLD MJ, STURNIOLO GC, KIM K, MESCOLI C, RUGGE M, MEDICI V. Wilson disease: histopathological correlations with treatment on follow-up liver biopsies. *World J Gastroenterol*. 2010, 16, str. 1487–1494.
51. LI XH, LU Y, LING Y, FU QC, XU J, ZANG GQ, et al. Clinical and molecular characterization of Wilson's disease in China: identification of 14 novel mutations. *BMC Med Genet*. 2011, 12, str. 6.
52. HAJARE Q, MEHDI K. Kayser-Fleischer ring in Wilson's disease. *Pan Afr Med J*. 2018. 30, str. 137.
53. CHAUDHRY HS, ANILKUMAR AC. Wilson Disease. *Treasure Island (FL): StatPearls Publishing*. 2019.
54. RODRIGUEZ-CASTRO KI, HEVIA-URRUTIA FJ, STURNIOLO GC. Wilson's disease: A review of what we have learned. *World J Hepatol*. 2015, 7(29), str. 2859–2870.
55. AGGARWAL A, BHATT M. Advances in Treatment of Wilson Disease. *Tremor Other Hyperkinet Mov (N Y)*. 8, str. 525.
56. DONG Q Y, WU Z. Advance in the pathogenesis and treatment of Wilson disease. *Transl Neurodegener*. 2012, 1, str. 23.
57. LI W J, CHEN C, YOU Z F, YANG R M, WANG X P. Current Drug Managements of Wilson's Disease: From West to East. *Curr Neuropharmacol*. 2016, 14(4), str. 322–325.
58. GUPTA S. Cell therapy to remove excess copper in Wilson's disease. *Ann N Y Acad Sci*. 2014, 1315, str. 70–80.
59. XIE JJ, ZHI-YING. Wilson's Disease in China. *Neurosci Bull*. 2017, 33(3), str. 323–330.
60. NOVÁK V. Neurologická forma Wilsonovy nemoci. Zdravotnictví a medicína [online]. 6. 5. 2011 [cit. 2019-02-22]. Dostupné z: https://zdravi.euro.cz/clanek/postgradualni-medicina/neurologicka-forma-wilsonovy-nemoci-459661.

61. STOCKLEY RA, EDGAR RG, PILLAI A, TURNER AM. Individualized lung function trends in alpha-1-antitrypsin deficiency: a need for patience in order to provide patient centered management? *Int J Chron Obstruct Pulmon Dis*. 2016, 11, str. 1745–1756.
62. DE SERRES F, BLANCO I. Role of alpha-1 antitrypsin in human health and disease. *J Intern Med*. 2014, 276(4), str. 311–335.
63. MESEEHA M, ATTIA M. Alpha 1 Antitrypsin Deficiency. *Treasure Island (FL): StatPearls Publishing.* 2018.
64. TASCH JJ, MCLAUGHLAN AT, NASIR AA. A Novel Approach to Screening for Alpha-1 Antitrypsin Deficiency: Inpatient Testing at a Teaching Institution. *Chronic Obstr Pulm Dis.* 2018, 5(2): str. 106–110.
65. GRAMEGNA A, ALIBERTI S, CONFALONIERI M, CORSICO A, RICHELDI L, VANCHERI C, BLASI F. Alpha-1 antitrypsin deficiency as a common treatable mechanism in chronic respiratory disorders and for conditions different from pulmonary emphysema? A commentary on the new European Respiratory Society statement. *Multidiscip Respir Med*. 2018; 13, str. 39.
66. NEEDHAM M, STOCKLEY R. α1-Antitrypsin deficiency: Clinical manifestations and natural history. *Thorax*. 2004, 59(5), str. 441–445.
67. BARRECHEGUREN M, MONTEAGUDO M, SIMONET P, LLOR C, RODRIGUEZ E, FERRER J, ESQUINAS C, MIRAVITLLES M. Diagnosis of alpha-1 antitrypsin deficiency: a population-based study. *Int J Chron Obstruct Pulmon Dis*. 2016, 11, str. 999–1004.
68. RAHAGHI FF, MIRAVITLLES M. Long-term clinical outcomes following treatment with alpha 1-proteinase inhibitor for COPD associated with alpha-1 antitrypsin deficiency: a look at the evidence. *Respir Res*. 2017, 18, str. 105.
69. CHAPMAN KR, CHOROSTOWSKA-WYNIMKO J, KOCZULLA AR, FERRAROTTI I, MCELVANEY NG. Alpha 1 antitrypsin to treat lung disease in alpha 1 antitrypsin deficiency: recent developments and clinical implications. *Int J Chron Obstruct Pulmon Dis*. 2018, 13, str. 419–432.
70. Léčba deficitu alfa-1 antitrypsinu na obzoru. *Medical Tribune* [online]. 2015 [cit. 2019-04-27]. Dostupné z: https://www.tribune.cz/clanek/36588-lecba-deficitu-alfa-antitrypsinu-na-obzoru.
71. HERSH CP, Conceptualization, Funding Acquisition, Writing – Original Draft Preparation, Writing – Review & Editing. Diagnosing alpha-1 antitrypsin deficiency: the first step in precision medicine Version 1. *F1000Res*. 2017, 6, str. 2049.

72. RUSSO R, ZILLMER LR, NASCIMENTO OA, MANZANO B, IVANAGA IT, FRITSCHER L, LUNDGREN F, MIRAVITLLES M, DEL CARLOS GONDIM H, GILDO SANTOS G, ALVES MA, OLIVEIRA MV, SOUZA AAL, SALES MPU, JARDIM JR. Prevalence of alpha-1 antitrypsin deficiency and allele frequency in patients with COPD in Brazil. *J Bras Pneumol*. 2016, 42(5), str. 311–316.
73. ULVIK RJ. Hereditary haemochromatosis through 150 years. *Tidsskr Nor Laegeforen*. 2016, 136(23-24), str. 2017–2021.
74. BRANDHAGEN DJ, FAIRBANKS VF, BALDUS W. Recognition and management of hereditary hemochromatosis. *Am Fam Physician*. 2002, 65(5), str. 853–860.
75. CROWNOVER BK, COVEY CJ. Hereditary hemochromatosis. *Am Fam Physician*. 2013, 87(3), str. 183–190.
76. ALLEN K, Hereditary haemochromatosis – diagnosis and management. *Aust Fam Physician*. 2010, 39(12), str. 938–941.
77. BORGAONKAR MR. Hemochromatosis. More common than you think. *Can Fam Physician*. 2003, 49, str. 36-43.