Univerzita Karlova v Praze

Fakulta tělesné výchovy a sportu

Rehabilitační léčba po distorzi kolenního kloubu

Bakalářská práce

Vedoucí bakalářské práce:
Mgr. Klára Faladová

Vypracovala:
Petra Seidlová

Praha, duben 2007

Prohlašuji, že jsem bakalářskou práci vypracovala samostatně, pod vedením odborného konzultanta Mgr. Kláry Faladové a použila jsem pouze citované odborné a literární zdroje.

V Praze dne 11. 4. 2007

Petra Seidlová

Petra Seidlová

Ráda bych poděkovala všem, kteří mi byli nápomocni při tvorbě závěrečné bakalářské práce a poskytli mi cenné odborné rady a připomínky, zejména pak vedoucí mé bakalářské práce Mgr. Kláře Faladové a vedoucímu mé odborné bakalářské praxe Mgr. Františku Vaňousovi. Dále děkuji rehabilitačnímu oddělení C.L.P.A ve Vysočanech za možnost absolvovat praxi právě v tomto zařízení a tamnímu personálu za vytvoření výborných podmínek pro práci.

Souhlasím se zapůjčením práce ke studijním účelům. Prosím, aby byla vedena přesná evidence vypůjčovatelů, kteří musí pramen převzaté literatury řádně citovat.

Jméno a příjmení	Datum	Poznámka

Abstrakt

Název bakalářské práce: „Rehabilitační léčba po distorzi kolenního kloubu“
Title of bachelor's thesis: „Rehabilitation Treatment after Knee Distorsion“
Jméno a přímení autora: Petra Seidlová

Souhrn:

Práce je zaměřena na problematiku poranění měkkých tkání kolenního kloubu a rehabilitační léčbu po distorzi kolenního kloubu.

Práce je zpracována formou teoretické rešerše týkající se výše uvedeného tématu a případové studie pacientky L.B., narozené v roce 1983, s diagnózou „S834 Stp. distorsionem genus l. sin., Stp. AS. Ruptura part LCM“.

Následná rehabilitační léčba po distorzi kolenního kloubu byla zaměřena na obnovení rozsahu pohybu kolenního kloubu, zvětšení svalové síly a obnovení statické a dynamické stability kolenního kloubu. Stav pacientky se podařilo rehabilitační léčbou výrazně zlepšit.

Klíčová slova: kolenní kloub, poranění, rehabilitace
Key words: knee joint, injury, rehabilitation

Obsah

1. ÚVOD 8

2. ČÁST OBECNÁ

2.1 Anatomie a funkční anatomie kolenního kloubu 9

2.1.1 Statické stabilizátory kolenního kloubu 9

2.1.2 Dynamické stabilizátory kolenního kloubu 12

2.1.3 Nervové zásobení kolenního kloubu 13

2.2 Pohyby v kolenním kloubu 14

2.2.1 Základní pohyby v kolenním kloubu 14

2.2.2 Napětí vazů během pohybu 16

2.3 Poranění kolenního kloubu 17

2.3.1 Distorze kolenního kloubu 17

2.3.2 Kontuze kolenního kloubu 17

2.3.3 Luxace kolenního kloub 18

2.3.4 Zlomeniny kolenního kloubu 18

2.4 Instability kolenního kloubu 18

2.4.1 Instability s primární lézí kapsulárních stabilizátorů 18

2.4.2 Izolované léze zkříženého vazu 20

2.5 Klinické vyšetření 21

2.5.1 Klinické vyšetření kolenního kloubu 21

2.5.2 Zobrazovací vyšetření 28

2.5.3 Laboratorní vyšetření a speciální vyšetřovací metody 29

2.6 Léčba poranění měkkých struktur kolenního kloubu 30

2.6.1 Poranění mediální strany kolenního kloubu 30

2.6.2 Poranění předního zkříženého vazu kolenního kloubu 31

2.6.3 Indikace použití ortéz 31

2.6.4 Konzervativní léčba 32

2.6.5 Operační léčba 32

3. ČÁST SPECIÁLNÍ

3.1 Metodika práce 37
3.2 Anamnéza 38
3.2.1 Status presens 39
3.2.2 Předchozí RHB 40
3.2.3 Indikace k RHB 40
3.2.4 Výpis ze zdravotnické dokumentace 40
3.3 Vstupní kineziologický rozbor 42
3.4 Krátkodobý a dlouhodobý rehabilitační plán 53
3.5 Průběh terapeutické jednotky 54
3.5.1 I. Terapie - 15.1.2007 54
3.5.2 II. Terapie – 18.1.2007 55
3.5.3 III. Terapie – 22.1.2007 58
3.5.4 IV. Terapie – 26.1.2007 61
3.5.5 V. Terapie – 30.1.2007 64
3.5.6 VI. Terapie – 1.2.2007 66
3.5.7 VII. Terapie – 9.2.2007 69
3.6 Výstupní kineziologický rozbor 71
3.7 Zhodnocení efektu terapie 79

4. ZÁVĚR 83
5. SEZNAM POUŽITÝCH ZKRATEK 84
6. SEZNAM POUŽITÉ LITERATURY 86

7. PŘÍLOHY

7.1 Příloha č.1 - Výpis ze zdravotní dokumentace pacientky 89
7.2 Příloha č.2 – Individuální LTV 90
7.2.1 Příloha č. 2A – Cvičení s overballem 90
7.2.2 Příloha č. 2B – Cvičení s Thera – Bandem 91
7.2.3 Příloha č. 2C – Cvičení pomocí posilovacích strojů 94
7.2.4 Příloha č. 2D – Senzomotorická stimulace 95
7.3 Příloha č.3 – Rehabilitační plán po plastice LCA, C.L.P.A. Vysočany 98

1. ÚVOD

Hlavním úkolem této práce bylo zpracovat teoretickou rešerši a podrobnou kazuistiku pacientky po distorzi kolenního kloubu během odborné praxe, která proběhla od 15.1.2007 do 9.2.2007 v C.L.P.A. ve Vysočanech.

• Cílem teoretické rešerše (obecné části práce) byl sběr informací týkajících se problematiky kolenního kloubu a dané diagnózy.
Distorze kolenního kloubu patří mezi častá poranění kolenního kloubu. Distorze je tzv. podvrtnutí, kdy dojde k poranění měkkých struktur kolenního kloubu (může dojít k ruptuře vazů, kloubního pouzdra, ke krvácení do kloubu), nedojde však k poškození kostí.

• Cílem speciální části bylo zpracování kazuistiky pacientky s danou diagnózou, která zahrnuje: vstupní vyšetření pacientky vzhledem k diagnóze, tvorbu krátkodobého a dlouhodobého rehabilitačního plánu vzhledem k výsledku vyšetření, stavbu terapeutické jednotky, výstupní vyšetření pacientky a celkové zhodnocení efektu terapie.
V této části jsem měla možnost využít znalosti a poznatky získané během studia fyzioterapie.

2. ČÁST OBECNÁ

2.1 ANATOMIE A FUNKČNÍ ANATOMIE KOLENNÍHO KLOUBU

Kolenní kloub (Obr.1) je největší a nejsložitější kloub v lidském těle. Artikulují zde tři kosti - femur, tibia a patella a vytvářejí tak femorotibiální a femoropatelární kloub.

I. **Femorotibiální kloub**: dělí se na mediální a laterální. Tvoří ho laterální a mediální kondyly femuru, které fungují jako kloubní hlavice. Kloubní jamku tvoří laterální a mediální kondyl tibie. Zakřivení femorálních kondylů je větší, tudíž neodpovídá tvarem ani velikostí plochým kondylům tibie a proto je kloub vrozeně nestabilní.

II. **Femoropatelární kloub**: tvoří ho spojení hladké oválné plochy na zadní straně pately s kloubní plochou pro patelu, která vpředu spojuje oba kondyly femuru. Na širší okraj pately se upíná hlavní část šlachy musculus quadriceps femoris. Patela je velmi dynamizujícím prvkem extenzorového aparátu kolenního kloubu. Dochází na ní ke změně tahu m. quadriceps femoris. [19]

Plná stabilita kolenního kloubu je zajištěna souhrou statických a dynamických stabilizátorů.

2.1.1 Mezi **STATICKÉ STABILIZÁTORY** (neovlivňovány svalovým tonem) patří:

I. **Tvar kloubních ploch femuru a tibie**

II. **Ligamenta** (Obr. 1,2,3):

a) Ligamentum cruciatum anterius (LCA): začíná na vnitřní ploše zevního kondylu femuru a jde do area intercondylaris anterior tibie. Omezuje posun tibie dopředu a zabezpečuje vnitřní rotaci bérce. Nejvíce je zatížen při vnitřní rotaci bérce. Spolu se zadním zkříženým vazem stabilizuje kolenní kloub v předozadním směru.

b) Ligamentum cruciatum posterius (LCP): začíná na zevní ploše vnitřního kondylu femuru a jde do area intercondylaris posterior tibie. Zamezuje

posunu tibie dozadu a omezuje zevní rotaci bérce. Je nejsilnějším vazem kolenního kloubu.

c) Ligamentum collaterale mediale (tibiale): začíná na mediálním epikondylu femuru a upíná se na tibii 6 – 9 mm pod štěrbinou kloubu. Je poměrně široký a plochý a jeho zadní část pevně srůstá s kloubním pouzdrem a s vnitřním meniskem. Je zcela napjat při extenzi kolene, které tak stabilizuje.

d) Ligamentum collaterale laterale (fibulare): začíná na laterálním epikondylu femuru a upíná se na caput fibule (cca 1 cm od apex capitis fibule). Je zcela napjat při extenzi kolene, které tak stabilizuje.

Postranní kolenní vazy stabilizují kolenní kloub v rovině frontální (brání rozevření kloubní štěrbiny, zesilují koleno po stranách a brání nadměrné abdukci a addukci bérce) a zajišťují stabilitu kolene při flekčně – extenčním pohybu kloubu v sagitální rovině. [9]

Základním postavením kolenního kloubu je plná extenze. Jsou napjaty postranní vazy, všechny vazy na zadní straně kloubního pouzdra a femur naléhá na tibii – **koleno je uzamčeno**. **Odemknutí kolena** je vyvoláno malou rotací (při volné noze se tibie otáčí dovnitř, při fixované noze femur zevně), při které se uvolňují postranní vazy a LCA. Odemknutí kolene provádí musculus popliteus a je podmínkou provádění flexe kolenního kloubu. [12, 20]

III. **Kloubní pouzdro**: ohraničuje a zpevňuje kolenní kloub. Tvoří jej zevní vazivová vrstva a vnitřní vrstva – synoviální membrána. Buňky synoviální membrány vytvářejí malé množství synoviální tekutiny, které je v kolenním kloubu 2 – 4 ml. Tekutina vyživuje bezcévnou chrupavku a menisky, udržuje pružnost chrupavek a snižuje tření styčných ploch. Kloubní pouzdro pevně srůstá s oběma menisky , s výjimkou jejich předních a zadních rohů. [1]

IV. **Menisky** (Obr.1, 2): jsou to lamely složené na obvodu z hustého vaziva, které přechází ve vazivovou chrupavku.

a) Meniskus medialis: je větší a poloměsíčitý. Jeho cípy se upínají do area intercondylaris anterior et posterior. Ve střední části je pevně srostlý s kloubním pouzdrem a částí vnitřního postranního vazu. Je méně pohyblivý a tudíž častěji poškozen (až 95 %v případě poškození menisků).
b) Meniskus lateralis: je téměř kruhový. Přední cíp se upíná v blízkosti LCA a zadní do area intercondylaris posterior. Cípy se téměř dotýkají, proto je meniskus více pohyblivý – zvláště při mírných flexích v kolenním kloubu (flexe 15 - 30°). [12, 20]

Menisky kopírují povrch kloubu a vyrovnávají nestejná zakřivení kloubních ploch artikulujících kostí. Pohlcují také část energie při zatížení kosti a tím snižují negativní účinek velkého tlaku na chrupavky. [1]

V. **Tractus iliotibialis**: nejedná se o úplně dynamickou strukturu. Je to zesílená část fascia lata na zevní straně stehna od hřebene kyčelní kosti až po laterální kondyl tibie. Upíná se do něho musculus tensor fasciae latae a horní snopce musculus gluteus maximus.
[12, 20]

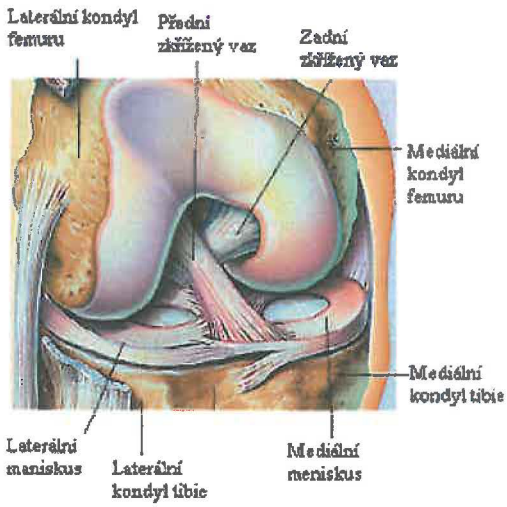

Obr. 1: Kolenní kloub [30]

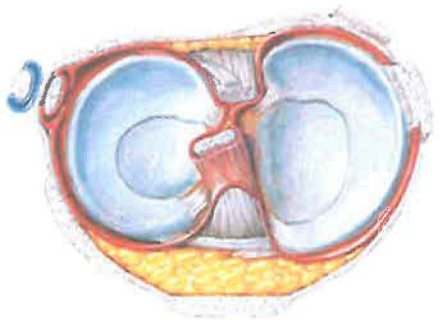

Obr. 2: Menisky kolenního kloubu [30]

2.1.2 Mezi **DYNAMICKÉ STABILIZÁTORY** (Obr.3,4) patří:

I. Extenzní aparát kolenního kloubu:

a) Musculus quadriceps femoris: je nejmohutnější sval v lidském těle. Tvoří ho tři jednokloubové *musculi (mm.) vasti (lateralis, intermedius a medialis)* a dvoukloubový *musculus (m.) rectus femoris*. Všechny svaly mají společnou úponovou šlachu – ligamentum patellae a upínají se na tibii. Mm. vasti extendují bérec (spojují ventrální femur s tibií, m. rectus femoris ještě k tomu flektuje kyčelní kloub - spojuje pánev s tibií). Největší tendenci k poruchám má m. vastus medialis (obsahuje větší množství svalových vláken II. typu – rychlých svalových vláken). M. quadriceps femoris je důležitý pro chůzi. Provádí flexi v kyčelním klubu s návaznou extenzí v koleni. Mm. vasti zajišťují stability oporné nohy při přenášení zátěže. Celková síla extenzorů je 40 kg. [6, 10, 20]

b) Ligamentum patellae: představuje terminální úpon m. quadriceps femoris a upíná se na tuberositas tibiae. Vaz je dlouhý 4 – 7 cm, dosahuje max. šíře 3 cm a tloušťky 5 – 8 mm.

II. Flekční aparát kolenního kloubu:

Do této skupiny patří *musculus biceps femoris, semitendinosus a m. semimembranosus*. Jsou to dvoukloubové svaly a jejich flekční funkce je závislá na postavení pánve. Jejich účinnost stoupá se zvyšující se flexí pánve. Celková síla flexorů je cca 15 kg. Pomocnými flexory jsou *musculus gracilis, sartorius, gastrocnemius a musculus popliteus*.

Musculus semitendinosus, gracilis a m. sartorius se upínají pomocí společné šlachy – pes anserinus na mediální ploše tibie (mezi tuberositas tibie a úpon LCA) a pomáhají stabilizovat kolenní kloub z mediální strany. [6, 10, 20]

III. Skupina rotátorů kolenního kloubu:

a) Vnitřní rotaci (pouze ve flexi kolenního kloubu) provádějí *musculus biceps femoris a musculus tensor fasciae latae*. Celková síla laterálních rotátorů je cca 2 kg.

b) Zevní rotaci (pouze ve flexi kolenního kloubu) provádějí *musculus semitendinosus a m. semimembranosus*. Pomocnými svaly jsou *m. gracilis, sartorius a m. popliteus*. Celková síla mediálních rotátorů je cca 1,8 kg. [10, 20]

IV. **Tractus iliotibialis**: je to podmíněně dynamická struktura, napínaná m. tensor fasciae latae. Částečně se totiž upíná i na laterální kondyl femuru a proto je dynamické působení na laterální straně sporné. [5]

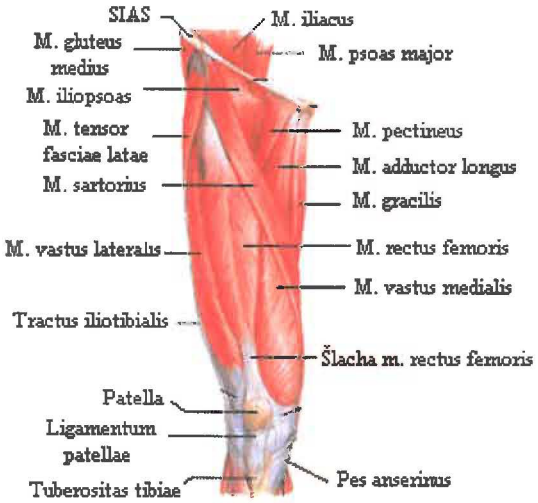

Obr. 3: Svaly kolenního kloubu [28]

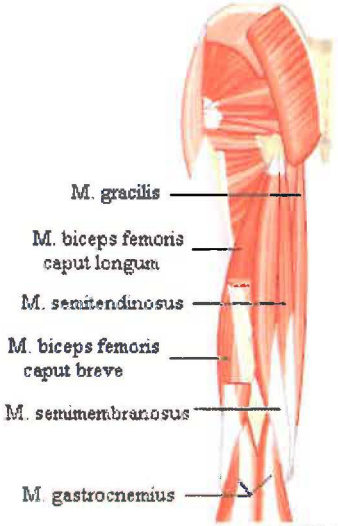

Obr. 4: Svaly kolenního kloubu [29]

2.1.3 Nervové zásobení kolenního kloubu

I. **Motorická inervace**: svaly, působící jako dynamické stabilizátory kolenního kloubu jsou inervovány z různých nervů plexus lumbosacralis.

a) Nervus femoralis: inervuje musculus quadriceps femoris a m. sartorius

b) Nervus obturatorius: inervuje musculus gracilis

c) Nervus ischiadicus: inervuje hamstringy

d) Nervus tibialis: inervuje m. popliteus, m. gastrocnemius a m. plantaris

II. **Senzitivní inervace**: na senzitivní inervaci kolenního kloubu se svými větvemi podílejí: *nervus femoralis* (vydává rami articulares prostřednictvím tří větví, z nichž nejdůležitější je nervus saphenus), *nervus peronaeus*

communis a *nervus tibialis*. Nejbohatší senzitivní nervové pleteně jsou v kloubním pouzdru, včetně postranních a zkřížených kolenních vazů, a v periostu tyto pleteně vstupují do kanálků kostí spolu s cévami a inervují spongiózní kost. [6]

2.2 POHYBY V KOLENNÍM KLOUBU

2.2.1 Základní pohyby v kolenním kloubu

Proložíme-li středem kolenního kloubu tři základní roviny (frontální, sagitální a transverzální), protnou se ve třech přímkách označených jako X, Y a Z, které jsou zároveň osami možných pohybů v kolenním kloubu. Kolem těchto os je teoreticky možno provést celkem šest druhů pohybů: - *tři rotační* (rotace kolem os X, Y a Z), - *tři translační* (posun podél os X, Y a Z).

V klinické praxi označujeme:

- rotační pohyb kolem osy Y jako **flexi – extenzi,**
- rotační pohyb kolem osy Z jako **vnitřní a zevní rotaci,**
- rotační pohyb kolem osy X jako **abdukci – addukci,**
- translační pohyb podél osy X jako **přední a zadní zásuvkový příznak,**
- translační pohyb podél osy Z jako **kompresi a distrakci,**

Aktivně prostřednictvím svalů lze provést jen flexi a extenzi kolenního kloubu a vnitřní a zevní rotaci bérce. Ostatní pohyby jsou pouze pasivní. [6]

Jako základní postavení kolenního kloubu je označována **nulová flexe.**

I. **Flexe** (Obr.5): aktivní flexe v kolenním kloubu je možná do 120 – 140 °, pasivní až do 140 – 160 °. Je omezena objemem stehna a lýtka. [6, 10]

II. **Extenze** (Obr.5): je opačný pohyb do nulového postavení. Z tohoto postavení lze provést ještě malý extenzní pohyb, tzv. **hyperextenzi** v rozsahu 5°. U jedinců s větší kloubní laxitou je hyperextenze větší, zpravidla však nepřekročí 15°. Hyperextenze je omezena hlavně napětím vazů, a to dorzální části pouzdra, LCA, posteromediální části LCP a dále nalehnutím kondylů

femuru na přední rohy obou menisků. Vliv má i napětí flexorů kolenního kloubu.

Flexe – extenze probíhá především v sagitální rovině a kombinují se při ní tři pohyby:

1. *iniciální rotace* na začátku flexe a *terminální rotace* na konci extenze.
2. *valivý pohyb* kondylů femuru po tibiální plató.
3. *klouzavý pohyb* kondylů femuru po tibiální plató.

Příčinou těchto pohybů je tvar kloubních ploch a průběh a uspořádání hlavních vazů kloubu. Zkřížené vazy zajišťují koordinaci všech tří pohybů (zejména pohybu klouzavého a valivého).

Při začátku flexe z plné extenze dochází nejprve k vnitřní rotaci bérce (cca o 5°). Poté následuje valivý pohyb kondylů femuru po tibiálním plató dorzálně. Při dosažení 20° flexe nastává pohyb klouzavý.

Při extenzi dochází ke změně pohybů v opačném pořadí. Od 30° flexe se LCA začíná napínat, při 15° flexi je zcela napnut. Dochází k zevní rotaci bérce, sníží se napětí LCA a extenze pokračuje.

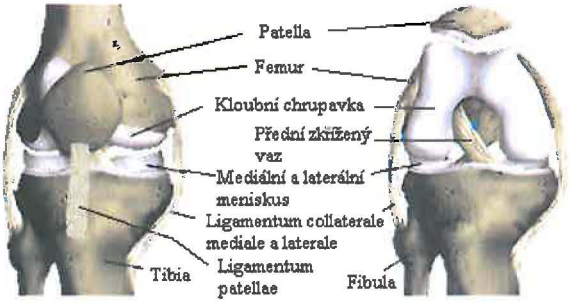

Obr. 5: Kolenní kloub v extenzi a ve flexi [27]

III. **Zevní rotace**: rozsah zevní rotace je určen především napětím vnitřního postranního vazu. Po jeho protětí se zvětší rozsah rotace na dvojnásobek. Při zevní rotaci bérce rotuje mediální kondyl tibie vpřed a zevně, zatímco laterální kondyl tibie vzad a dovnitř. Je možná do 15 – 30°.

IV. **Vnitřní rotace**: zde hraje kromě zevního postranního vazu velkou roli i přední zkřížený vaz (je to dáno jeho šikmým průběhem ve frontální rovině). Je možná do 40°.

Rozsah rotací je závislý na stupni flexe. V plné extenzi jsou rotační pohyby díky napětí vazů téměř nemožné. Rozsah rotací se zvětšuje s postupnou flexí a to hlavně

během prvních 30° flexe. Dále se zvětšuje poměrně málo. Největší rozsah rotačních pohybů je mezi 45 – 90° flexe v kolenním kloubu. [6]

2.2.2 Napětí vazů během pohybu

I. **Přední zkřížený vaz**: v plné extenzi je zcela napnut. Při 15° flexi začíná jeho tenze klesat a dosahuje minima při 30° až 40° flexi. S další flexí začíná opět narůstat, takže při 90° flexi je zejména jeho anteromediální část zcela napnuta. Při vnitřní rotaci se silně napíná, při zevní rotaci je relaxován.

II. **Zadní zkřížený vaz**: v plné extenzi je napnuta jeho posteromediální část. Během prvních 20° flexe relaxuje a začíná se napínat jeho posterolaterální část. Zhruba při 30° flexi se vaz začíná napínat jako celek a svou tenzi udržuje během dalších fází pohybu. Rotace na vaz nemají velký vliv, tenze mírně narůstá při vnitřní rotaci bérce.

III. **Vnitřní postranní vaz**: napětí vazu jeko celku se během flexe příliš nemění. Mění se napětí jeho jednotlivých částí. V plné extenzi je napnuta dorzální část vazu, jejíž tenze s postupnou flexí klesá a zvyšuje se tenze přední části vazu, která je nejvíce napnutá při 90° flexi. Vaz se silně napíná i při zevní rotaci bérce.

IV. **Zevní postranní vaz**: nejvíce je napnut při plné extenzi. Při flexi jeho napětí klesá. Rotace bérce tenzi vazu mírně zvyšují.

V. **Kloubní pouzdro**: dorzální část je napnuta při plné extenzi. S postupnou flexí se napětí dorzální části snižuje a začíná se zvyšovat napětí ventrální části kloubního pouzdra. Při rotacích se napínají jednotlivé posteromediální a posterolaterální části kloubního pouzdra. [6]

Kolenní kloub je nejstabilnější v plné extezi. Nejméně stabilní je ve flexi mezi 30 a 60°. [6]

2.3 PORANĚNÍ KOLENNÍHO KLOUBU

2.3.1 Distorze kolenního kloubu

Kloubní výron, distorsio, je velmi častým poraněním. Jde o poranění vznikající nadměrnou exkurzí v kloubu, přes limit vymezený vazivovými stabilizátory. Při úrazovém ději dojde na krátkou dobu k oddálení kloubních ploch od sebe a k jejich zpětnému návratu do původního místa. Může dojít k různému stupni postižení vazů (stabilizátorů), kloubního pouzdra, cév, nervů, svalů, menisků a dalších struktur. Postižený má zprvu velkou bolest s omezením hybnosti v kolenním kloubu, následuje časový interval se zmírněním bolesti a narůstáním otoku. V další fázi je krevním výronem drážděna spousta nervových zakončení kloubního pouzdra a synovialis a bolest se prudce zhorší. V první pomoci je nutné zklidnění (fixace), ledování kloubu a podání analgetik. Poté následuje odborné vyšetření, kdy dojde ke stanovení diagnózy a určení poškození vnitřních struktur kolenního kloubu. Rozlišujeme 1. distenzi (roztažení, rozepětí), 2. parciální rupturu a 3. úplnou rupturu vazů. Podle jednotlivých typů poranění se volí vhodná terapie.

1. Při distenzi je kontinuita vazu zachována, dochází k mikroskopickému poškození vazu. Klinicky se projevuje bolestí v průběhu vazu. Po úrazu stačí krátkodobá imobilizace a poté funkční léčba.

2. U parciální ruptury není kontinuita vazu úplně přerušena, vaz je prodloužen, pevnost je snížena. Klinicky se projevuje bolestí a zvětšeným rozevřením nebo posunem s pevným konečným dorazem. Parciální ruptura vazů vyžaduje vždy imobilizaci kolenního kloubu (nejlépe ortézou) na dobu nejméně 3 týdnů.

3. Při úplném přetržení vazu (totální ruptuře) je kontinuita vazu zcela přerušena. Klinicky nalézáme abnormální zvětšení rozevření nebo posunu s plynule nastupujícím měkkým odporem, pevný konečný doraz chybí. Úplná ruptura vazů je většinou indikována k operační léčbě – sutuře a poté přibližně 6ti týdenní imobilizaci. [1, 8]

2.3.2 Kontuze kolenního kloubu (zhmoždění)

Vzniká působením přímého násilí. Kloub je oteklý, bolestivý na pohmat i pohyb. Nejsou poškozeny hlavní stabilizátory (vazy). [1]

2.3.3 Luxace kolenního kloubu

Vykloubení neboli luxace je oddálení kloubních konců vlivem úrazového násilí od sebe, přičemž opustí kloubní konce svůj kontakt a nevrátí se do původního postavení. Luxace vznikne působením velké síly na koleno, které je pokrčené. Kloub má nepřirozený tvar, je oteklý, bolestivý a má omezenou hybnost. Luxaci je nutné léčit šetrnou repozicí. Může dojít k roztržení šlach svalů, které procházejí v oblasti kolenního kloubu. Při větším rozsahu poškození hrozí také poranění nervů a cév. Stav se řeší chirurgicky. Roztržené tkáně se sešijí a koleno se fixuje v sádrovém obvazu většinou na dobu 3 týdnů. Jde o postižení, které je většinou následováno funkčním postižením kloubu a to ve smyslu jak omezení hybnosti, tak nestability kloubu. Luxace kolenního kloubu může být příčinou předčasné artrózy. Setkáváme se třemi typy luxací – akutní luxace, zastaralé nereponované luxace (jejich léčení je obtížné, řeší se chirurgicky) a recidivující luxace (při nedostatečném zhojení pouzdra). [1, 8]

2.3.4 Zlomeniny v oblasti kolenního kloubu

V blízkosti kolenního kloubu může dojít ke zlomenině kosti stehenní, kosti holenní nebo čéšky. Jestliže zlomná linie kosti zasahuje do kloubní dutiny, jedná se o zlomeninu nitrokloubní. Tyto zlomeniny se nejčastěji řeší operačně – osteosyntézou. Po této operaci není třeba kloub dále znehybnit sádrovou fixací a může se poměrně brzy začít s rehabilitací. Pokud se zlomeniny řeší konzervativně – sádrovou fixací, je rehabilitace pomalejší a méně intenzivní. [1]

2.4 INSTABILITY KOLENNÍHO KLOUBU

Většinu akutních poranění vazivového aparátu kolenního kloubu lze rozdělit do dvou skupin.

2.4.1 Instability s primární lézí kapsulárních stabilizátorů

Při úrazu jsou nejdříve poškozeny kapsulární stabilizátory a teprve při určitém rozsahu jejich poškození může dojít k poranění zkřížených vazů za současného zvětšení léze kapsulárních vazů.

I. **Mediální instability** (abdukčně – zevně rotační): tvoří více než 90% všech poranění vazivového aparátu kolenního kloubu. Dělí se na tři stupně.

I. stupeň: dochází k poškození mediálních kapsulárních struktur, kdy je roztržen vnitřní postranní vaz včetně kloubního pouzdra. Působením dalšího násilí dochází k poranění mediálního menisku.

II. stupeň: vlivem dalšího násilí dochází k poškození jednoho z obou zkřížených vazů a podle toho, který ze zkřížených vazů je poškozen, lze je rozdělit na 2 varianty: **anteromediální** a **posteromediální instabilitu**.

III. stupeň: vzniká působením velkého přímého násilí na extendovaný kloub ze zevní strany (přímá mediální instabilita). Dochází k roztržení všech mediálních kapsulárních stabilizátorů, roztrženy jsou oba zkřížené vazy a může dojít i k rozdrcení laterálního menisku.

II. **Laterální instability** (addukčně – rotační): tvoří asi zhruba 5% všech poranění vazivového aparátu kolena. Příčinou je násilná addukce sdružená se zevní či vnitřní rotací bérce a přímé mediální násilí.

I. stupeň: dochází k poškození kapsulárních struktur, může dojít k roztržení zevního postranního vazu s pouzdrem kloubním a zevním meniskem, může být poškozena i šlacha m. popliteus.

II. stupeň: následkem poškození kapsulárních struktur, postranního vazu, předních zkřížených vazů a zevního menisku vzniká **anterolaterální instabilita**. Může být poškozen traktus iliotibialis a m. biceps femoris.

III. stupeň: vzniká působením přímého násilí na vnitřní stranu kloubu v plné extenzi (**přímá laterální instabilita**). Zde jsou poškozeny oba zkřížené vazy a caput laterale m. gastrocnemii. Kromě zevního menisku může být poškozen i meniskus vnitřní. Toto poranění je jedním z nejzávažnějších poranění kolenního kloubu.

III. **Hyperextenzní instability** (genu recurvatum): jsou to poměrně vzácná poranění, ale svými důsledky patří k nejtěžším. Hyperextenzní poranění se svým mechanismem i rozsahem škod podobají III. stupni mediální či laterální instability. Vznikají při hyperextenzi kolenního kloubu při přímém

hyperextenzním násilí. Jestliže se však k hyperextenzi přidruží i násilí působící ve směru addukce či abdukce, je charakter poranění poněkud jiný. Výslednicí směru násilí vznikají 3 typy poranění. Při pokračování násilí pak dojde k luxaci kolenního kloubu. Při přímém hyperextenzním poranění dochází kromě poškození dorzální části pouzdra předního a zadního zkříženého vazu i k distenzi či částečné ruptuře postranních vazů a mohou být poraněny oba menisky. Hyperextenzní poranění sdružené s varózním násilím vede k poškození posterolaterálního kapsulárního komplexu, zevního postranního vazu a předního zkříženého vazu. Hyperextenzní poranění sdružené s valgózním násilím vede k poškození posteromediální části pouzdra, vnitřního postranního vazu a předního zkříženého vazu. Může být roztržen i zadní zkřížený vaz.

2.4.2 Izolované léze zkříženého vazu

I. **Izolované léze předního zkříženého vazu** (LCA): vznikají nepřímým mechanismem, násilnou vnitřní rotací bérce během terminální fáze extenze kloubu. Kromě poškození předního zkříženého vazu vzniká dispenze dorzální části pouzdra a může dojít k odtržení obou menisků v oblasti zadních rohů.

II. **Izolované léze zadního zkříženého vazu** (LCP): vznikají působením přímého násilí na přední plochu kloubu ve flexi. Typickým příkladem je poranění způsobené nárazem o palubní desku při autohavárii. Dochází k poranění zadního zkříženého vazu, dorzální části pouzdra včetně musculus popliteus. [3]

2.5 KLINICKÉ VYŠETŘENÍ

2.5.1 KLINICKÉ VYŠETŘENÍ KOLENNÍHO KLOUBU

2.5.1.1 Anamnéza

U každého poškození kolene je nezbytné zjistit mechanismus poranění (zjišťujeme, zda-li byl přímý či nepřímý - u nepřímého mechanismu poranění se ptáme na typ násilí, které poranění způsobilo.), směr působící síly a její intenzitu, polohu, kterou pacient v okamžiku úrazu zaujímal, schopnost zátěže postižené končetiny po úrazu (u každého těžšího poranění vazivového aparátu kolena či jiného závažnějšího poškození pacient udává nemožnost zátěže končetiny), rychlost vzniku otoku a jeho stupeň (pozvolná progrese výpotku svědčí spíše pro poranění méně vaskularizovaných struktur - např. pro meniskovou lézi), vzhled kolenního kloubu po úrazu (důležité jsou informace o vzhledu kolene bezprostředně po úrazu - typická dekonfigurace je např. po luxaci pately), intenzitu bolesti a její přesnou lokalizaci (i bezprostředně po úrazu), omezení hybnosti v kolenním kloubu, pocity nestability.

2.5.1.2 Aspekce

S pozorováním pacienta je nutné začít v čekárně sledováním jeho pohybového chování, výrazu obličeje a bolestivých grimas, celkového držení těla, charakteru chůze. Kontrolujeme schopnost dosažení plné extenze v kolenním kloubu ve stoji, ale i stupeň flexe v sedě. Hodnotíme osové postavení kolenního kloubu zepředu i ze stran, odchylky ve smyslu valgozity, varozity, rekurvace kolenního kloubu, postavení pately. Zaznamenáme barvu kůže v oblasti kolene, přítomnost hematomů, jizev a otoku měkkých struktur. Vždy srovnáváme obě strany. Pozorujeme trofiku musculus rectus femoris a okolního svalstva na dolní končetině. Zbytnění Hoffova tělesa (jedná se o typický příznak nitrokloubního poškození a synovialitidy).

2.5.1.3 Palpace

Pohmatem vyšetřujeme kožní povrch (cíleně pátráme po dystrofických změnách jako je např. ztráta ochlupení, změna kožní teploty); kostěné struktury jako jsou patela (dislokace kraniálně – patela alta, distálně – patela baja, mediálně – šilhající patela,

laterálně), tuberositas tibiae, caput tibiae; měkké tkáně jako jsou musculus quadriceps femoris, musculus biceps femoris, musculus gastrocnemius, musculus semitendinosus a semimembranosus, ligamentum patellae, burzy (při zánětu dobře palpovatelné), meniscus medialis (Obr. 6) a lateralis, ligamentum collaterale mediale (Obr. 6) a laterale, pes anserinus, fossa poplitea. Při podezření na velký výpotek kolenního kloubu vyšetřujeme **ballotement pately** (Obr. 7) – při stlačení oblasti suprapatelárního recesu dojde k vytlačení výpotku pod patelu. Ta se zvedá a naráží na prst druhé ruky nad patelou.

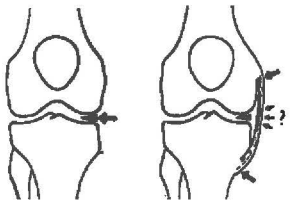

Obr. 6: Nález palpační bolestivosti při lézích menisku a traumatických lézích vnitřního postranního vazu [6]

Obr. 7: Ballotement pately [6]

2.5.1.4 Měření délek a obvodu končetin

Důležité vyšetření, které informuje o atrofiích svalových skupin, otoku v místě poranění a odchylkách v délce končetin. Vždy měříme obě končetiny, údaje srovnáme.

2.5.1.5 Vyšetření pohyblivosti kolenního kloubu

Posuzujeme vždy pasivní i aktivní hybnost, charakter odporu v terminálních polohách, bolestivost v průběhu pohybu, popisujeme i všechny hmatné nebo slyšitelné fenomény, jako jsou přeskočení, lupnutí a drásoty. Rozsah pohybu se měří a udává ve stupních.

I. **Vyšetření aktivních pohybů**: tyto pohyby provádí vyšetřovaný sám. Zjištěný rozsah pohybu nás informuje o pohyblivosti v kloubu. Stěžuje–li si pacient na bolest, může být příčinou obtíží kontraktilní i nekontraktilní struktura, proto je třeba provést vyšetření pasivní hybnosti, abychom mohli určit příčinu obtíží vyšetřovaného.

II. **Vyšetření pasivních funkčních pohybů**: zjištěný rozsah pasivního pohybu vyjadřuje skutečnou možnost pohybu v kloubu. Pasivní pohyby v kloubu provádí fyzioterapeut s vyřazením aktivní svalové činnosti pacienta.

2.5.1.6 Vyšetření svalové síly – vyšetření pohybu proti odporu

Proti odporu testujeme flexi, extenzi v kolenním kloubu a vnitřní a zevní rotaci. Jestliže jsou poškozeny vazivové stabilizátory kolenního kloubu, je vyšetření rotací proti odporu obzvláště důležité.

2.5.1.7 Vyšetření menisků

I. **McMurrayův test** (Obr. 8): tento test je určen pro vyšetření poškození zadních rohů menisků. Pacient leží na zádech. Terapeut stojí na testované straně. Uchopí distální část bérce a maximálně flektuje dolní končetinu v kolenním kloubu. Při vyšetření vnitřního menisku palpuje terapeut jednou rukou posteromediální kloubní štěrbinu, druhou rukou abdukuje tibii a rotuje bérec zevně. Při vyšetření zevního menisku terapeut palpuje jednou rukou posterolaterální kloubní štěrbinu, druhou rukou addukuje tibii a rotuje bérec dovnitř. Terapeut postupně extenduje koleno do 90° flexe. Pozitivum manévru v jednotlivých polohách prokazuje bolestivé lupnutí, které je hmatatelné v kloubí štěrbině.



Obr. 8: Technika McMurrayova testu: vnitřní/zevní rotace bérce + abdukce/addukce v různých stupních flexe kolena od maximální flexe (a) až po 90° (b). [3]

II. **Bounce home test**: cílem testu je vyšetřit blokování kolene v extenzi, jehož příčinou může být poranění menisku. Provádí se pasivním převedením dolní končetiny z flexe v kolenním kloubu do extenze. Test je pozitivní, jestliže není dosaženo plné extenze kolenního kloubu nebo je zaznamenán gumovitý konečný pocit.

III. **Apleyův test** (Obr. 9): test slouží k odlišení poranění menisků od poranění kloubních vazů. Pacient leží na břiše, kyčelní kloub je extendovaný, kolenní kloub v 90° flexi. Vyšetřující provádí rotace bérce a současně nejprve axiální distrakci a následně kompresi v ose bérce. Bolest při distrakci bérce svědčí pro poranění vazů, bolest při kompresi bérce pro poranění menisků.

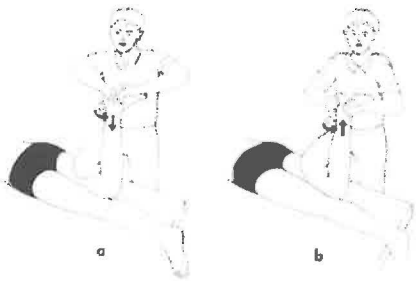

Obr. 9: Apleyův test při kompresi bérce (a), při distrakci bérce (b) [3]

IV. **Payrův příznak** (Obr. 10): nemocný sedí v tureckém sedu, vyšetřující zatlačí seshora rukou na koleno. Bolest v oblasti vnitřní kloubní štěrbiny svědčí pro poranění vnitřního menisku.

Obr. 10: Payrův příznak [3]

V. **Steinmannův příznak I.**(Obr. 11): pacient sedí na okraji stolu se svěšenými bérci. Vyšetřující uchopí nohu a provádí poměrně silnou zevní a vnitřní rotaci bérce. Poškození menisku vyvolá bolest v příslušné kloubní štěrbině: většinou při poškození vnitřního menisku ve vnitřní štěrbině při zevní rotaci bérce a při poškození zevního menisku v zevní štěrbině při vnitřní rotace bérce.

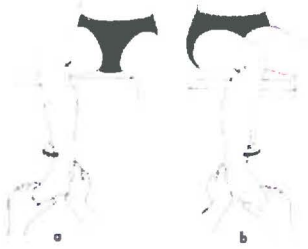

Obr. 11: Steinmannův I. test: vyšetření vnitřního menisku (a), zevního menisku (b) [3]

VI. **Steinmannův příznak II.** (Obr. 12): pacient leží na zádech, koleno je v extenzi. Vyšetřující prstem vyhmatá bolestivé místo na mediální štěrbině a provede flexi v kolenním kloubu. Pokud se bolestivé místo přesouvá dozadu, svědčí to pro meniskovou lézi.

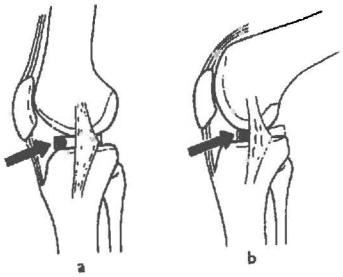

Obr. 12: Steinmannův II. test: bolestivé místo označené tečkou se při postupné flexi kolene posouvá zpředu (a), dozadu (b) [6]

VII. **Childressův příznak (chůze v dřepu)**: při meniskové lézi pacient chůzi v dřepu vůbec nezvládne. Test je rovněž pozitivní, pokud je zaznamenána bolest nebo lupnutí v kloubu.

VIII. **Bőhlerův příznak**: pacient leží na zádech, koleno je extendované. Vyšetřující tlačí bérec do addukce. Bolest v oblasti mediální štěrbiny svědčí pro poranění mediálního menisku.

2.5.1.8 Vyšetření stability kolenního kloubu

Při vyšetření leží pacient na zádech a musí mít uvolněné svalstvo. Nálezy vždy srovnáváme se zdravým kolenem. Posuzujeme rozevření kloubní štěrbiny nebo posun proximální tibie proti femuru. Velikost posunu nebo rozevření je klasifikována do tří stupňů.

I. Poranění I. stupně

(rozevření nebo posun do 5mm - označujeme +)

II. Poranění II. stupně

(rozevření nebo posun o 5-10mm - označujeme ++)

III. Poranění III. stupně

(rozevření nebo posun o více než 10mm - označujeme +++).

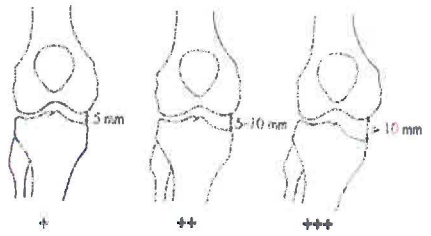

Obr. 13:Hodnocení stability kolene [6]

Pro posouzení stability je v některých případech vhodné vyšetření v celkové narkóze. Posuzujeme zejména ukončení testů (pevný konečný bod x měkký, plynule nastupující odpor).

I. **Abdukční test** (Obr. 14) **a addukční test (varus – valgus stress)** (Obr. 15A, 15B): pacient leží na zádech, terapeut stojí na vyšetřované straně a provádí abdukci a addukci bérce. Test se provádí v extenzi a 30° flexi v kolenním kloub (v této poloze je vyřazen LCA a lépe se posoudí poškození postranních vazů a kapsulárních struktur). Posuzuje se stupeň rozevření mediální a laterální štěrbiny.

Obr. 14: Abdukční test v extenzi kolena [3]

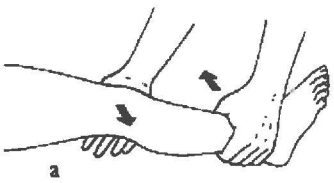

Obr. 15A:Addukční test v extenzi kolena [3]

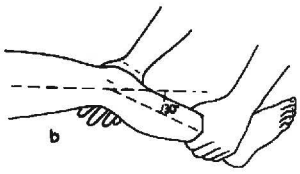

Obr. 15B: Addukční test ve 30° flexi kolena [3]

II. **Přední zásuvkový test** (Obr. 16A, 16B) **a zadní zásuvkový test** (Obr. 17): jedná se o ventrální a dorzální posun tibie a slouží k vyšetření integrity předního a zadního zkříženého vazu. Zvětšený ventrální posun tibie proti femuru je příznakem léze LCA. Posuzujeme jednak v neutrálním postavení bérce, ale i ve vnitřní a zevní rotaci. Zásadní je před vyšetřením posoudit správnou výchozí polohu kolenního kloubu, protože poranění vazů tuto polohu ovlivňuje.

Obr. 16A: Přední zásuvkový test[19]

Obr. 16B: Různé rotace bérce[19]

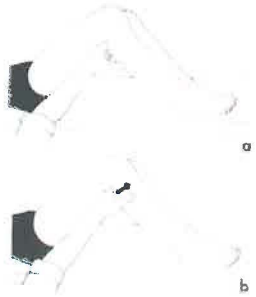

Obr.17:Zadní zásuvkový test[19]

III. **Lachmanův test** (Obr. 18): test je citlivou zkouškou léze předního zkříženého vazu. Pacient leží na zádech. Vyšetřující uchopí končetinu nad a pod kolenem, které je při vyšetření v 15° flexi. Horní konec tibie se snaží posunout dopředu vůči kondylům femuru. Při lézi vazu dochází k zvětšenému přednímu posunu tibie, který je zakončen měkkým postupně nastupujícím odporem. Jestliže je vaz intaktní, prokážeme pouze malý posun s pevnou bariérou na konci pohybu.

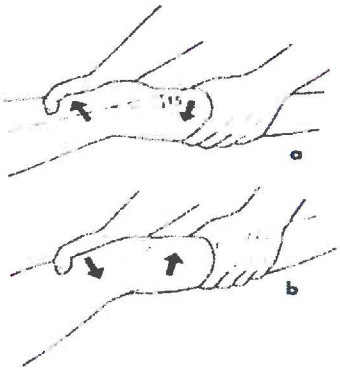

Obr. 18: Lachmanův test[19]

IV. **Pivot shift test**: Pacient leží na zádech s extendovanou dolní končetinou. Vyšetřovaný jednou rukou uchopí chodidlo pacienta a provádí současně vnitřní rotaci a abdukci bérce. Při pozitivitě testu je vyvolána ventrální subluxace laterálního kondylu tibie proti femuru. Při postupném převádění končetiny do flexe dojde ve 40° flexi k náhlé repozici subluxovaného kondylu, kterou je možno hmatat, vidět a někdy i slyšet. Test je vhodný při vyšetření v celkové anestezii a při vyšetření chronické nestability. Test je pozitivní u ruptury PZV a zvýrazňuje se při insuficienci laterálních kapsulárních struktur. Podmínkou je neporušený tractus iliotibialis. Repozice nastává pasivním přesmyknutím intaktního iliotibiálního traktu přes laterální epikondyl femuru ve 40° flexi.

V. **Jerk test**: Provádí se s kolenem flektovaným v 90° a při současné abdukci a maximální vnitřní rotaci bérce je převáděn do extenze. Při přechodu z flexe do extenze dochází asi ve 25-30° flexi k náhlému přeskočení laterálního kondylu tibie ventrálně, což znamená pozitivní výsledek při ruptuře předního zkříženého vazu.
[3, 9, 19]

2.5.2 ZOBRAZOVACÍ VYŠETŘENÍ

2.5.2.1 Rentgenové vyšetření

Většinou má v ortopedii základní diagnostický význam.

I. **Nativní snímek**: provádí se ve standardních projekcích, které jsou doplňovány podle potřeby ještě projekcemi speciálními.

II. **Nativní tomografie**: pomáhá odhalit ložisko uložené v hloubce kosti. Zatěžuje však pacienta vyšší dávkou ionizačního záření, proto se používá v omezené míře.

III. **Kontrastní vyšetření**:

Artrografie – slouží k zobrazování měkkých nitrokloubních struktur. Vyšetřovaný kloub se naplní malým množstvím kontrastní látky, event. vzduchem.

Angiografie – slouží ke stanovení vaskularizace a charakteru cév v příslušné oblasti.[19]

2.5.2.2 Speciální zobrazovací metody

I. **Computerová tomografie**: je moderní zobrazovací metoda, která prostorově dokonale zobrazí vyšetřovanou část skeletu, pomůže nalézt strukturální změny a přesně určí prostorové vztahy i rozsah postižení vyšetřované části pohybového aparátu.

II. **Magnetická rezonance (MRI, MR, NMR)**: zobrazovací technika, která v některých případech zdokonalí jemnou diagnostiku, zejména měkkých struktur pohybového aparátu. Není ji však možné považovat za techniku, která nahradí klasické vyšetření. Její interpretace je často velmi složitá a nejednoznačná.

III. **Sonografie**: největší uplatnění má v diagnostice vrozené kyčelní dysplazie. Má však i význam při vyšetření svalových a šlachových ruptur nebo chronických poúrazových změn. [19]

2.5.3 LABORATORNÍ VYŠETŘENÍ A SPECIÁLNÍ VYŠETŘOVACÍ METODY

2.5.3.1 Diagnostická punkce

Diagnostická punkce je speciální vyšetření, které pomáhá zhodnotit obsah perforovaných dutin a kloubů. Postižení kolene je často provázeno přítomností kloubního výpotku. Kloubní výpotek v dutině škodí. Jeho punkce způsobí pacientovi úlevu, prokáže jeho charakter a cytologické vyšetření výpotku je důležité pro stanovení diagnózy. Z kloubu můžeme punktovat krev (jedná-li se o akutní poranění, nitrokloubní zlomeninu), jantarově zbarvený výpotek (chronické obtíže jako je např. stará ruptura menisku či akutní přetížení) nebo zakalený výpotek (často u infekčního zánětu kloubu či revmatického onemocnění).

2.5.3.2 Biopsie

Jde o diagnostickou metodu, při kterém se vyšetřují části tkáně různými histologickými a histochemickými metodami s použitím optického nebo elektronového mikroskopu.

2.5.3.3 Artroskopie

Je to endoskopická metoda používaná pro diagnostiku a následné operační ošetření kloubních změn. Provádí se v celkové, případně lokální anestézii. Její výhodou je relativně malá invazivita, menší pooperační bolestivost a rychlejší rekonvalescence (více viz 2.6.2.). [19]

2.6 LÉČBA PORANĚNÍ MĚKKÝCH TKÁNÍ KOLENNÍHO KLOUBU

Prvním cílem po úrazu je zmírnit bolest a otok. Časné obnovení zátěže a svalové aktivity podporuje obnovení pohybu v koleni. V časné fázi po poranění je nejdůležitější obnovení plné extenze. Při rozhodování mezi konzervativní a operační léčbou musíme vzít v úvahu věk, stupeň aktivity, přidružená poranění menisků a dalších vazů, stupeň nestability a motivaci pacienta. Cílem chirurgického léčení je obnovit stabilitu kolena, ochránit menisky a kloubní chrupavku. [25]

2.6.1 Poranění mediální strany kolenního kloubu

I. **Natažení vazu** (distenze): snížení pohybových nároků asi na 3 – 6 týdnů

II. **Částečné přetržení vazu** (parciální ruptura): někdy na 1 – 3 týdny berle s přikládáním chodidla poraněné končetiny k podlaze bez zatížení (imitace kroku k zachování stereotypu chůze), ortéza s pohybem (nebo bez) na 3 – 6 týdnů, omezení extenze (20 - 30°) na 2 – 4 týdny.

III. **Úplné přetržení vazu** (totální ruptura): berle na 3 – 6 týdnů s přikládáním chodidla k podlaze bez zatížení, ortéza na 4 – 6 týdnů (zcela výjimečně operace v rámci mnohočetného poranění kolene), omezená extenze na 5 - 6 týdnů. [5]

2.6.2 Poranění předního zkříženého vazu kolenního kloubu

I. **Natažení vazu** (distenze): klid, aplikace chladu. Po ústupu bolestivosti začínáme s funkčním léčením. Imobilizace není zapotřebí. Ke zhojení dojde během 2 - 4 týdnů. Prognóza je dobrá.

II. **Částečné přetržení vazu** (parciální ruptura): při větší náplni kloubu punkce, při větší bolestivosti fixace na 2 - 4 týdny (ortéza, sádra). Následuje funkční doléčení. Ke zhojení dojde během 4 - 6 týdnů. Prognóza je dobrá.

III. **Úplné přetržení vazu** (totální ruptura): při větší náplni kloubu je třeba provést punkci. U izolované totální ruptury postranních vazů fixujeme na 4 - 6 týdnů ve 20° flexi. Následuje funkční doléčení. Operační léčba je indikována při odtržení vazu s kostním úlomkem nebo při výraznějším rozvírání kloubní štěrbiny (> 10mm) u aktivních sportovců. U totální ruptury zkřížených vazů není postup jednotný (akutní rekonstrukce, odložená rekonstrukce, konzervativní léčení). Akutní operace jsou výjimečné (aktivní sportovci, těžká kombinovaná poranění, poranění posterolaterálních struktur, odtržení vazu s kostním fragmentem). [25]

2.6.3 Indikace použití ortéz

Nejčastěji jsou vyráběné dynamicky působící ortézy, které řeší:

- korekci postavení (redresní aparáty při kloubních kontrakturách a jiných deformitách)
- usměrnění pohybu – používané při instabilitě, viklavosti a rekurvaci kolene – a ortézu ovlivňující rozsah pohybu po operaci zkřížených vazů
- náhradu svalové síly nebo ligamentózního tahu – zabezpečují ortézy, kde se využívá materiálu, z něhož jsou vyrobeny

Často se šijí neoprénové ortézy, používané na ošetření instability lehčího stupně, většinou u sportovců. Po operaci LCA a LCP jsou také používané pryskyřičnoplastové ortézy s dvojosovými kolenními klouby. Použití ortéz se řídí určitými pravidly a má svoje nezastupitelné místo. [24]

2.6.4 Konzervativní léčba

Konzervativní léčba se odvíjí od typu poranění kolenního kloubu. Hlavním cílem je zlepšení stavu pacienta, aniž by se muselo přistoupit k operačnímu řešení. Podle rosahu poranění měkkých tkání musí pacient po určitou dobu odlehčovat poraněnou dolní končetinu pomocí berlí a často je končetina imobilizována pomocí ortézy. Tato imobilizace vytváří příznivé podmínky pro hojení měkkých struktur, avšak má nepříznivý vliv na trofiku svalstva imobilizované dolní končetiny. Proto je nutné včas začít s posilování oslabených svalových skupin dolní končetiny (flexorů a extenzorů kolene) - nejprve pomocí izometrických posilovacích cviků, později se zátěží proti odporu a na posilovacích strojích. Nutné je obnovit omezenou pohyblivost v kolenním kloubu, ovlivnit zkrácené svaly (nejčastěji jsou to flexory kolene a hamstringy), poruchu propriocepce, otok kolenního kloubu a bolestivost. Velmi často je nutné opravit špatný stereotyp chůze, jelikož se pacient podvědomě bojí poraněnou končetinu zatížit.

2.6.5 Operační léčba

Při pozitivním klinickém nálezu doplněném diagnostickými laboratorními testy je individuálně přistupováno k operačnímu řešení.

2.6.5.1 Artroskopie (Obr. 19A, 19B, 19C):

V současné době se většina úrazů kolenního kloubu řeší endoskopickou operací – arthroskopií.

- artroskopie představuje jednu z endoskopických operačních metod využívanou k diagnostickým i léčebným zákrokům při poranění či jiném poškození kloubů. Patří mezi miniinvazivní operační řešení – operace s minimální zátěží pro organismus.
- principem artroskopie je práce drobnými nástroji uvnitř kloubu bez jeho otevření za optické kontroly přenosem obrazu kamerou na obrazovku.
- základní komponentou je artroskopická optika. Tvoří ji optický tubus a trokater na zavádění do dutiny kloubu, část je také vyhrazena pro skleněná vlákna přivádějící světlo pro osvětlení vnitřku kloubu. Celkový průměr arthroskopu je asi 4,5 mm. K tubusu, který se sterilizuje se připojí světelný obraz, který spojí

světelný zdroj s optikou, a kamera, která snímá obraz. Složitá soustava čoček vytváří zvětšený obraz kruhovitého tvaru.

- kloub je neustále proplachován fyziologickým vodným roztokem k udržení přehledu v kloubu. Odplavují se tím i odstraňované poškozené tkáně. I samotný výplach kloubu přináší někdy výraznou úlevu od bolesti.
- pro samotné ošetření zavádí lékař z druhého drobného řezu různé mechanické nebo elektrické nástroje, umožňující opracování tkání doteky, řezáním, štípáním, stříháním, frézováním.
- artroskopii provádíme v anestézii. Použít můžeme celkovou anestezii nebo spinální/ epidurální anestezii. Po uvedení do anestézie je podrobně vyšetřována stabilita kolene.
- artroskopicky mohou být prováděny tyto výkony:

a) Odstranění volných tělísek vzniklých kalcifikací synoviálních klků nebo uvolněných z kloubního povrchu.

b) Menisektomie: poškození menisků vzniká jednak degenerativními změnami, tak i jako následek úrazu či jako důsledek chronické instability následkem poškození vazů. Artroskopicky je odstraněna poškozená část menisku, pouze při rozsáhlém poškození je odstraněn celý meniskus (následuje však rychlejší rozvoj artrotických změn daného kloubu)

c) Sutury menisků: u mladých jedinců, kdy trhliny probíhají podél zevního okraje menisku

d) Náhrada přetrženého LCA vlastním štěpem

- artroskopické zhodnocení stavu vazu (celistvost, kvalita), odstranění afunkčních zbytků rozvlákněných struktur, menisků (případné ošetření).
- odběr vlastního štěpu (nejčastěji část ligamentum patellae s kostěnými bločky z tuberositas tibiae a přední plochy patelly na koncích štěpu).
- pro náhradu může být použita též šlacha svalu zadní strany stehna (nejčastěji šlacha z musculus semitendinosus) či kadaverosní štěp (alloštěp).

- připravený štěp je následně do kloubu pomocí cíličů zaveden a jeho konečný průběh odpovídá anatomickému průběhu LCA. Zakotven je v připravených kanálcích femuru a tibie, kde bývá fixován šroubky či jiným materiálem. Vše opět probíhá pod artroskopickou kontrolou.

e) Plastika chrupavky

- při poškození chrupavky v kolenním kloubu značného rozsahu je indikována implantace drobných válečků kloubní chrupavky s kostí, odebraných z míst kloubu při pohybech nezatěžovaných a vsazených do předvrtaných otvorů na dně defektu » jedná se o tzv. mozaikovou plastiku.

f) Discize (rozříznutí) jizev a plik, patelárních retinákul, ošetření intraartikulárních zlomenin tibiálního plató a jiné. [5, 19, 20, 21, 22, 23]

Obr. 19A:
Koleno připravené k artroskopii [22]

Obr.19B:
Malé řezy znázorněné šipkami [22]

Obr.19C:
Operační výkon [22]

2.6.5.2 Zásady pooperační rehabilitace

- Při sestavování rehabilitačního plánu je nutné vzít v úvahu druh poranění a poškození v oblasti měkkého kolene a typu provedeného zákroku (částečná ruptura vazu se hojí cca 6 týdnů; štěp po plastice LCA - od 2. do 6. týdne po operaci dochází k nekróze štěpu a jeho vaskularizaci, od 6. týdne do 4. měsíce

po operaci dochází k proliferaci buněk a obnovování vazu, od 4. do 8. měsíce po operaci se štěp remodeluje).

- S rehabilitací se začíná již od druhého pooperačního dne. Po operaci jsou malé jizvy kryty obvazem a také je přikládána ortéza ke krátkodobému znehybnění. Fixace ortézou a odlehčování končetiny pomocí podpažních berlí je závislé na povaze provedeného zákroku. Berle pacient používá podle provedeného operačního zákroku 1 - 6 týdnů. Ambulantní rehabilitace je individuální. Po operaci je třeba cvičit nejen svalovou sílu, ale i vytrvalost a koordinaci. Je potřeba začít se cvičením ke zvětšení rozsahu pohybu v kloubu (např. použití motodlahy), k protažení a posílení oslabených svalů operované končetiny. Nejprve pacient posiluje svaly izometricky, postupně začíná přidávat zátěž. Nutný je nácvik chůze o francouzských holích. Po cvičení i během noci je dobré nohu nechat podloženou, minimálně do horizontály, aby se zabránilo vzniku otoku a snížila bolestivost. Důležité je kloub ledovat.
- Mezi nejčastější deficity po operaci kolenního kloubu patří:
  - hypotrofie musculus quadriceps femoris,
  - zkrácení flexorů kolene a hamstringů
  - omezená pohyblivost v kolenním kloubu s možným semiflekčním postavením
  - otok kolenního kloubu
  - výpotek
  - bolestivost
  - omezená pohyblivost pately a hlavičky fibuly
  - porucha propriocepce
  - bolestivost a omezená pohyblivost jizvy
  - špatný stereotyp chůze
- před samostatným cvičením kolenního kloubu je třeba uvolnit sousední klouby (klouby nohy, bederní kloub), zaměřit se na aktivaci flexorů a extenzorů kolenního kloubu pomocí rytmické stabilizace a postizometrické relaxace, uvolnit jizvu a okolí pomocí měkkých technik.
- nedoporučuje se cvičení proti odporu v časné fázi rehabilitace. Při rozcvičování kolenního kloubu po imobilizaci je třeba zabránit předčasnému namáhání vazů.

- je nutné se zaměřit na nácvik správného stereotypu chůze, obnovit pohyblivost v kolenním kloubu a svalovou sílu oslabených svalů.
- součástí rehabilitační léčby jsou i procedury fyzikální terapie jako vodoléčba (vířivá lázeň, podvodní masáž, cvičení v bazénu), elektroléčba (elektrostimulace hypotrofických svalů, analgetické proudy – diadynamické, Träbertovy proudy, ultrazvuk), magnetoterapie, kryoterapie (při přítomnosti lokálního výpotku či bolestivosti). [23, 24]
- jako vzor rehabilitace po operaci kolenního kloubu uvádím rehabilitační léčbu po plastice LCA v C.L.P.A. Vysočany (viz 7.4. příloha č.4).

3. ČÁST SPECIÁLNÍ

3.1 METODIKA PRÁCE

Podklady k vypracování práce byly získány na odborné měsíční praxi v C.L.P.A. ve Vysočanech ve termínu od 15.1.2007 do 9.2.2007. Pacientka Lucie B, narozena 1983 v Mostě, byla po úrazu kolenního kloubu s diagnózou „S834 Stp. distorsionem genus l. sin., Stp. AS. Ruptura part LCM" ambulantně rehabilitována na rehabilitačním oddělení C.L.P.A. ve Vysočanech. Rehabilitace byla zahájena 15.1.2007, rozdělena do sedmi návštěv a ukončena 9.2.2007.

Práce je zpracována formou teoretické rešerše s případovou studií. Obecná část je zaměřena na problematiku kolenního kloubu, ve speciální části je zpracována případová studie rehabilitační léčby výše uvedené pacientky.

Pacientka byla vyšetřena těmito metodami: vyšetření stoje dle Jandy, vyšetření chůze dle Jandy, vyšetření dolních končetin aspekcí, palpací, antropometrické vyšetření dolních končetin, goniometrické vyšetření aktivní a pasivní pohyblivosti dolních končetin, vyšetření pasivní pohyblivosti – vyšetření přídatných pohybů (joint play) dle Lewita, vyšetření svalové síly dle Jandy, vyšetření zkrácených svalů dle Jandy, vyšetření vnitřních struktur levého kolenního kloubu - přední zásuvkový test (vyšetření integrity LCA), zadní zásuvkový test (vyšetření integrity LCP), addukční test (testování LCP a LCL), abdukční test (testování LCA a LCM), Apleyův test (vyšetření menisků a postranních kolenních vazů), ballottement pately (vyšetření výpotku kolenního kloubu), neurologické vyšetření dle Amblera (vyšetření algického a taktilního čití na dolních končetinách, vyšetření šlachookosticových reflexů na dolních končetinách). K vyšetření byly použity tyto pomůcky: lehátko, centimetr, goniometr, dvě váhy a neurologické kladívko.

Při vlastní terapii byly zvoleny vzhledem k diagnóze následující techniky, přístupy a pomůcky: měkké techniky dle Lewita, míčkování dle Jebavé pomocí pěnového míčku, metoda postizometrické relaxace, mobilizační techniky pro odstranění kloubních blokád dle Lewita, cvičení s overballem a Thera – bandem, stimulace plosky nohy pomocí gumového ježka a cvičení na posturomedu, dřevěných nestabilních plochách, trampolíně, cvičení na posilovacích přístrojích, tréninkovém chodícím pásu, rotopedu a stepperu.

Na doporučení ošetřujícího lékaře docházela pacientka před pohybovou terapií na vodoléčbu do masážního bazénu Whirpool pro 8 osob. Doba aplikace vodoléčby 20 minut, teplota vody 38°C.

3.2 ANAMNÉZA

Vyšetřovaná osoba : Lucie B., žena

Ročník : 1983

Diagnóza : S834 Stp. distorsionem genus l. sin., Stp. AS. Ruptura part LCM

O.D.: Narozena v roce1983 v Mostě, do Prahy se přestěhovala v roce 2002 kvůli studiu vysoké školy.

O.A.: **Předchorobí** – Pacientka prodělala běžná dětská onemocnění. Pacientka má vysoký krevní tlak (dříve až 155/100 mmHg), v současné době stabilizovaný léky. Udává vysokou klidovou tepovou frekvenci 90 – 100 tep/min. V období od roku 2005 až do současnosti čtyřikrát zkolabovala. Naposledy v lednu 2007. Příčina nezjištěna.

Operace: v roce 2001 artroskopie mediálního menisku levého kolenního kloubu, nemocnice Motol.

Úrazy: v roce 1989 otřes mozku po srážce s osobním vozidlem
v roce 1990 distorze levého kolenní kloubu (pád při lyžování)
v roce 1995 zlomenina CMC kloubu IV. prstu na levé horní končetině
v roce 1999 distorze levého hlezenního kloubu
v roce 2002 (květen) distorze pravého hlezenního kloubu
v roce 2002 (červenec) distorze levého kolenního kloubu

Abusus: Pacientka občas kouří, alkohol pije příležitostně, kávu 3x denně.

F.A.: Lokren - na vysoký krevní tlak
Zyrtec – při alergickém záchvatu
Antikoncepce

AA.: Pacientka je alergická na kočky, dále na prach a pyly, zejména v letním období.

R.A.: V rodině pacientky se nevyskytují onemocnění vztahující se k dané diagnóze. Pacientka má bratra, 21 let, bez zdravotních komplikací. Otec má hypertenzi, jinak v pořádku. Matka zdráva. Otec otce pacientky zemřel v létě 2006 na rakovinu prostaty, měl diabetes mellitus (pacientka neví, jakého typu). Matka otce pacientky trpí na časté bolesti hlavy. Žádná další onemocnění se dle pacientky v rodině nevyskytují.

S.A.: Pacientka bydlí v rodinném domě, v přízemí.

P.A.: Pacientka studuje na FTVS UK, obor tělesná výchova + francouzský jazyk. Pravidelně pracuje na recepci francouzské advokátní kanceláře – sedavé zaměstnání, dále je trenérkou závodního plavání.

Sp.A.: Pacientka od svých čtyř let závodně 15 let plavala, nyní studuje sportovní školu a věnuje se vytrvalostnímu běhu.

N.O.: Pacientka spadla 10.12. 2006 při tanci na kluzké podlaze na vnitřní stranu obou kolenních kloubů. Vstala bez obtíží, ale od té doby má bolesti levého kolenního kloubu. Pravý kolenní kloub bez bolesti. Ošetřena 10.12. 2006 na ortopedii Fakultní nemocnice Královské Vinohrady, poté 12.12.2006 v ÚVN ve Střešovicích. Proveden RTG snímek levého kolenního kloubu, podle lékaře došlo k poranění mediálního menisku, předepsána ortéza na levý kolenní kloub. Po týdnu vyšetřena na ortopedii C.L.P.A. ve Vysočanech, RTG snímkem potvrzeno poranění ligamentum collaterale mediale levého kolenního kloubu, ortéza ponechána na další tři týdny. Celková doba fixace levého kolenního kloubu byla čtyři týdny. Poté doporučena rehabilitace. Pacientka popisuje bolest v levém kolenním kloubu jako ostré píchání, lokalizované především na mediální straně levého kolenního kloubu. Bolest omezuje aktivní flexi v kolenním kloubu, po dlouhodobém sezení s fixací kolenního kloubu ve flexi se bolest objevuje při chůzi. Při extenzi v kolenním kloubu pociťuje pacientka tlak na vnitřní straně kolenního kloubu – bojí se extendovat koleno v plném rozsahu.

3.2.1 Status presens :

Pacientka udává ostrou pichlavou bolest mediální strany levého kolenního kloubu při aktivní flexi, tah na vnitřní straně levého kolenního kloubu při chůzi, když se

snaží extendovat kolenní kloub. Bolest a nejistota i při chůzi do schodů. Pacientka je orientovaná v prostoru i v čase, spolupracuje.

Váha - 60 kg Výška – 168 cm BMI – 21,26

3.2.2 Předchozí RHB :

V roce 2002 po AS levého kolenního kloubu absolvovala pacientka vodoléčbu na levé koleno, měkké techniky, PIR, posilování svalů levé dolní končetiny.

3.2.3 Indikace k RHB : 7x MT 10x Whirpool
7x MOB 7x individuální LTV
7x senzomotorika

3.2.4 Výpis ze zdravotní dokumentace pacientky

3.2.4.1 Propouštěcí zpráva po arthroskopii mediálního menisku kolenního kloubu, As.Dr. Popelka, CSc., Fakultní nemocnice v Motole 8.8.2002 (viz. příloha č.1)

3.2.4.2 Lékařská zpráva o ambulantním vyšetření, As. MUDr. Svatoš Filip, Fakultní nemocnice Královské Vinohrady 10.12.2006

Diagnóza: S834 Distorsio genus l.sin., laesio MM v.s.

Objektivní nález: L koleno: klidné jizvy po AS, jinak kůže neporušena, bez hematomu, prosáknutí, náplň není, palpační bolestivost na mediální štěrbině, patelární příznaky negativní, flexe 0-30°, dukce stabilní, bolestivá addukce mediálně, meniskeální příznaky + na MM, ML negativní, periferie bez deficitu čití a prokrvení.

RTG: L koleno: bez patrných traumatických změn.

Doporučení: klidový režim, elevace, ledovat, odlehčovat, NSA (Ibalgin) dle potřeby. Při přetrvávání obtíží event. objednat dle místa bydliště k AS vystření.

3.2.4.3 Lékařská zpráva – nález, MUDr. František Martínek, ÚVN Praha 12.12.2006

Diagnóza: S834 Distorsio gen. sin., Rpt. Part LCM gen. sin.

Obj.: koleno bez náplně, flexe pro bolest do 45 st., dále pro bolest nelze. Extenze pro bolest –10 st. Výrazná pohmat. Citlivost nad LCM, štěrbiny kjl pohmatově bez výrazné pohmatové bolesti. Valg stres + Valg inst + –. Ostatní vazy se zdají klinicky pevné.

RTG: bez úrazových změn skeletu.

Přiložena rigidní ortéza, kterou nesnímat. Klidový režim, chůze jen nejnutnější po bytě. Posilování čtyřhlavého svalu dle poučení. Při odchodu zdravotní stav stabilizovaný.

3.2.4.4 Lékařská zpráva o kontrolním vyšetření, MUDr. Novák Petr, C.L.P.A. 18.12.2006

Diagnóza: S834 Stp. distorsionem genus l. sin. , Stp. AS. Ruptura part LCM

Obj.: koleno vlevo bez náplně, s nepatrným prosáknutím, postfix. rigidita, s palpační bolestivostí horního úponu LCM, laxita nepatrně, dále nevyšetřeno.

Doporučena ortéza dále na 3 týdny, pak cvičení a další program, poučena MUDr. Novák P.

3.2.4.5 Lékařská zpráva o kontrolním vyšetření, MUDr. Novák Petr, C.L.P.A. 10.1. 2007

Obj.: postfix. rigidita, RHB, kontrola zde za 3 týdny, poučena MUDr. Novákem P.

3.3 VSTUPNÍ KINEZIOLOGICKÝ ROZBOR

Vyšetření bylo provedeno 15.1.2007.

3.3.1 VYŠETŘENÍ STOJE

Pozn.: Pacientka při stoji vzpřímeném zcela nezatěžuje levou dolní končetinu. Levá dolní končetina je v mírné flexi v kolenním kloubu.

3.3.1.1 Statické vyšetření stoje aspekcí :

A) Vyšetření stoje zezadu :

- SIPS : levá SIPS níž než pravá SIPS
- SIAS : levé SIAS níž než pravá SIAS
- Cristae iliacae : levá crista iliaca níž než pravá crista iliaca
- Postavení pánve :
  - zešikmení pánve doleva dolů
  - další vyšetření pánve bez patologického nálezu
- Gluteální svaly : asymetrické, mírně oploštělý levý musculus gluteus maximus
- Subgluteální rýhy : levá subgluteální rýha níž než pravá
- Adduktory kyčelního kloubu : symetrické kontury na obou DK
- Podkolenní rýhy : symetrické
- Musculus triceps surae : asymetrické, výraznější bříško musculus gastrocnemius i musculus soleus vpravo, vlevo mírná hypotrofie musculus triceps surae
- Achillovy šlachy : symetrické
- Postavení pat : symetrické
- Plosky : příčné i podélné plochonoží bilaterálně
- Thorakobrachiální trojúhelníky : symetrické
- Paravertebrální svaly : symetrické, zvýšené napětí v oblasti Th – L přechodu
- Křivka páteře : mírné oploštění bederní páteře, výrazný Th – L přechod, oploštění hrudní páteře v mezilopatkové oblasti, mírné oploštění krční páteře, mírné prosáknutí v oblasti C – Th přechodu

- Dolní úhly lopatek : stejně vysoko
- Mediální okraje lopatek : mírná scapula alata bilaterálně
- Vzdálenost lopatek od páteře : mediální okraje lopatek jsou stejně daleko od páteře
- Postavení ramen : ramena jsou stejně vysoko
- Tonus m. trapezius : zvýšený tonus musculus trapezius bilaterálně

B) Vyšetření stoje zepředu :

- Postavení hlavy : hlava je držena ve středním postavení v rovině frontální
- Postavení ramen : ramena jsou stejně vysoko
- Postavení clavikul : claviculy jsou symetrické, stejně vysoko
- Mammy : symetrické
- Břišní svalstvo : mírně ochablé
- SIAS : levá SIAS níž než pravá SIAS
- Musculus rectus femoris : mírná hypotrofie musculus rectus femoris vlevo
- Adduktory kyčelního kloubu : symetrické kontury
- Postavení DK a kolen : DK jsou symetrické, bez náznaku varózního či valgózního postavení kolenních kloubů
- Pately : symetrické
- Musculus triceps surae : asymetrické, výraznější bříško musculus gastrocnemius i musculus soleus vpravo, vlevo mírná hypotrofie musculus triceps surae
- Plosky : příčné i podélné plochonoží bilaterálně

C) Vyšetření stoje zboku :

- Postavení hlavy : hlava je držena v předsunu, mírné oploštění krční páteře, mírné prosáknutí v oblasti C – Th přechodu
- Postavení ramen : není protrakce ramen
- Držení HKK : HKK jsou drženy v semipronačním a semiflekčním postavení
- Křivka páteře : mírné oploštění bederní páteře, výrazný Th – L přechod, oploštění hrudní páteře v mezilopatkové oblasti, mírné oploštění krční páteře, mírné prosáknutí v oblasti C – Th přechodu
- Břišní svalstvo : mírně prominuje

D) Vyšetření stoje olovnicí :

- Zezadu : olovnice spuštěná ze záhlaví (z protuberentia occipitalis externa) prochází intergluteální rýhou a dopadá mezi paty pacientky.
- Zepředu : olovnice spuštěná od processus xiphoideus prochází středem pupku, břicho neprominuje
- Zboku : - olovnice spuštěná od zevního zvukovodu neprochází středem ramenního a kyčelního kloubu a dopadá hodně před osu hlezenního kloubu – díky předsunutému držení hlavy
  - olovnice spuštěná od středu ramenního kloubu prochází středem kyčelního kloubu a dopadá před osu hlezenního kloubu

3.3.1.2 Dynamické vyšetření stoje aspekcí :

A) Orientační vyšetření rozvíjení páteře :

- Předklon : při předklonu dochází k plynulému rozvíjení celé páteře, výrazná prominence 7. krčního obratle (C7), Thomayer negativní
- Záklon : při záklonu se plynule rozvíjí krční a hrudní páteř, dochází k výraznému zalomení páteře v oblasti Th – L přechodu, nedochází k rozvoji bederní páteře
- Úklon vpravo : - při úklonu vpravo dochází k výraznému zalomení páteře v oblasti Th – L přechodu, nedochází k rozvoji bederní páteře
  - synkinéza pánve při úklonu - ANO
  - olovnice spuštěná z levé zadní axily přesahuje intergluteální rýhu
- Úklon vlevo : - při úklonu vlevo dochází k výraznému zalomení páteře v oblasti Th – L přechodu, nedochází k rozvoji bederní páteře.
  - synkinéza pánve při úklonu - ANO
  - olovnice spuštěná z pravé zadní axily přesahuje intergluteální rýhu

3.3.1.3 Vyšetření stoje pomocí dvou vah

- Zatížení levé DK : 24kg
- Zatížení pravé DK : 36kg

3.3.2 VYŠETŘENÍ CHŮZE

- Chůze bez modifikace : při chůzi pacientka nezatěžuje obě dolní končetiny symetricky. Odlehčuje levou dolní končetinu, kterou nechává flektovanou. Odvíjení plosky nohy je v pořádku.
- Zrychlená chůze : při zrychlení chůze dojde k prohloubení zjištěných odchylek. Pacientka dělá kratší krok levou dolní končetinou. Na levou dolní končetinu zlehka napadá.
- Chůze po špičkách : při chůzi po špičkách pacientka odlehčuje levou dolní končetinu, kterou nechává mírně flektovanou.
- Chůze po patách : chůze po patách je možná s mírnou flexí v kolenních kloubech. Při extenzi kolene cítí tlak a „píchání" v levém kolenním kloubu. Napadá zlehka na levou dolní končetinu.
- Chůze v podřepu : pacientka chůzi v mírném podřepu zvládá bez obtíží. Pro oslabené Svaly levé dolní končetiny je chůze v podřepu vyčerpávající.
- Chůze se zavřenýma očima : při chůzi se zavřenýma očima nejsou patrné odchylky v rovnováze. Pacientka nezatěžuje obě dolní končetiny symetricky. Odlehčuje levou dolní končetinu, kterou nechává flektovanou.

3.3.3 VYŠETŘENÍ ZAMĚŘENÉ NA DANOU DIAGNÓZU

3.3.3.1 Vyšetření DK aspekcí

Obr.20: „Izometrická kontrakce musculus quadriceps femoris"

- kolenní kloub levé dolní končetiny je bez otoku
- postavení patel symetrické
- hypotrofie musculus quadriceps femoris, především musculus vastus medialis levé dolní končetiny (Obr. 20)
- hypotrofie musculus triceps surae levé dolní končetiny
- hypotrofie musculus biceps femoris, musculus semitendinosus et semimembranosus levé dolní končetiny
- jizva po AS z roku 2002 zcela zhojená, klidná, volná

3.3.3.2 Vyšetření DK palpací

- palpačně zjištěna vyšší teplota na levé končetině kraniomediálně od pately
- snížený svalový tonus m. quadriceps femoris, musculus triceps surae, m. biceps femoris, musculus semitendinosus, musculus semimembranosus levé dolní končetiny
- palpační bolestivost mediokraniálně od pately na levé dolní končetině
- vyšší citlivost (až bolestivost) pes anserinus levé dolní končetiny

3.3.3.3 Antropometrie – délky a obvody dolních končetin

A) Délka dolní končetiny a jejích segmentů :

(tab.1A)

Měřená délka DK	PDK (v cm)	LDK (v cm)
Funkční (relativní) délka DK (SIAS – malleolus medialis)	88	88
Anatomická (absolutní) délka DK (trochanter major – malleolus lateralis)	85	85
Délka stehna (femur) (trochanter major – zevní štěrbina kolenního kloubu)	45	45
Délka bérce (crus) (zevní štěrbina kolenního kloubu - malleolus lateralis)	40	40
Délka nohy (pes) (pata – nejdelší prst)	22	22

B) Obvodové rozměry dolní končetiny :

(tab.1B)

Měřený obvod DK	PDK (v cm)	LDK (v cm)
Obvod stehna - ve výšce 15cm nad horním okrajem pately	48	46
Obvod stehna - nad kolenem přes musculi vasti quadricepsu femoris	38	37

Obvod kolena přes patelu	35	35
Obvod přes tuberositas tibiae	32	32
Obvod lýtka v jeho nejsilnější části	35	34
Obvod přes kotníky - přes malleolus medialis et lateralis	22	22
Obvod přes nárt a patu	29	29
Obvod přes hlavice metatarsů	20,5	21

3.3.3.4 Goniometrie - vyšetření aktivní pohyblivosti na dolních končetinách

(tab.2)

Kloub	Rovina	PDK	LDK
Kyčelní kloub	S	20 – 0 – 100	20 – 0 – 100
	S (koleno S70)	25 – 0 – 130	25 – 0 – 125
	F	45 – 0 – 30	40 – 0 – 35
	R (S90, koleno S70)	40 – 0 – 35	40 – 0 – 35
Kolenní kloub	S	0 – 0 – 130	5 – 5 – 70
Hlezenní kloub	S	20 – 0 – 40	20 – 0 – 40
	R	30 – 0 – 30	30 – 0 – 30

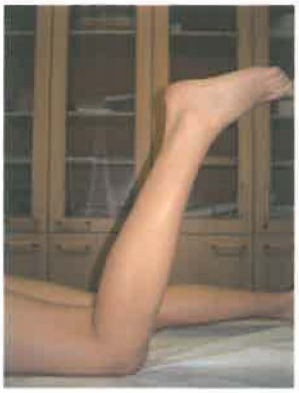

Obr.21 : „Flexe 70° v levém kolenním kloubu“

Obr. 22: „Flexe 130° v pravém kolenním kloubu“

Obr. 23 : „Extenze v levém kolenním kloubu“

Obr. 24 : „Extenze v pravém kolenním kloubu“

3.3.3.5 Vyšetření pasivní pohyblivosti kolenního kloubu – vyšetření funkčních pohybů (physiological movements)

(tab.3)

Kloub	Rovina	PDK	LDK
Kolenní kloub	S	0 – 0 – 140	5 – 5 – 80
	R (S90, koleno S70)	20 – 0 – 15	15 – 0 – 10

3.3.3.6 Vyšetření pasivní pohyblivosti – vyšetření přídatných pohybů (joint play) dle Lewita

(tab.4)

Vyšetřované segmenty	PDK	LDK
IP_1 + IP_2 klouby II. – V. prstu	volné všemi směry	volné všemi směry
IP_1 kloub I. prstu	volné všemi směry	volné všemi směry
MTP klouby I. – V. prstu	volné všemi směry	volné všemi směry
Pohyblivost hlaviček metatarsů vůči sobě	volné všemi směry	omezení pohyblivosti mezi II. – III. hlavičkou
Os cuboideum	volná všemi směry	volná všemi směry
Lisfrankův kloub	volný všemi směry	omezená pohyblivost dorzálním, ventrálním, rotace fibulárním i tibiálním směrem
Chopartův kloub	volný všemi směry	volný všemi směry
Calcaneus	volný všemi směry	volný všemi směry

Talocrurální kloub	volný všemi směry	volný všemi směry
Caput fibule	volná všemi směry	omezená pohyblivost ventrálně i dorzálně
Ventrální posun tibie	volné	volné
Dorzální posun tibie	volné	volné
Patela	volná všemi směry	volná všemi směry

3.3.3.7 Vyšetření svalové síly dle Jandy

(tab.5)

Kloub	Pohyb + hlavní svalová skupina	PDK	LDK
Kyčelní kloub	Flexe (m.iliopsoas a m. rectus femoris)	5	4+
	Extenze s extenzí kolenní (m. gluteus maximus, hamstrings)	5	4+
	Extenze s flexí kolenní (m. gluteus maximus)	5	4+
	Abdukce (m.gluteus medius et minimus,m. tensor fasciae latae)	5	5
	Addukce (m. adductor magnus, longus, brevis, m. gracilis, m. pectineus)	5	5
	Zevní rotace (m. quadratus femoris, m. piriformis, m. gluteus max., m. gemellus superior et inferior, m. obturatorius externus et internus)	5	5
	Vnitřní rotace (m. gluteus minimus, m. tensor fasciae latae)	5	5
Kolenní kloub	Flexe (m. biceps femoris, m. semitendinosus et semimembranosus)	5	3+
	Extenze (m. quadriceps femoris)	5	4-
Hlezenní kloub	Plantární flexe (m. triceps surae)	5	5
	Supinace s dorzální flexí (m. tibialis anterior)	5	5
	Supinace s plantární flexí (m. tibialis posterior)	5	5
	Plantární pronace (m. peroneus longus et brevis)	5	5

3.3.3.8 Vyšetření zkrácených svalů dle Jandy

(tab.6)

Sval	Pravá strana	Levá strana
Musculus gastrocnemius	0	0
Musculus soleus	0	0
Musculus iliopsoas	0	0
Musculus rectus femoris	1	1
Musculus tensor fasciace latae	1	1
Flexory kolenního kloubu	0	0
Adduktory kyčelního kloubu - jednokloubové	0	0
Adduktory kyčelního kloubu - dvoukloubové	0	0
Musculus piriformis	0	0
Musculus quadratus lumborum	0	0
Paravertebrální zádové svaly	2	

3.3.3.9 Vyšetření vnitřních struktur levého kolenního kloubu

A) Ventrální posun tibie („přední zásuvkový test" – vyšetření integrity LCA) :

- bez omezení pohyblivosti
- negativní, bez bolesti

B) Dorzální posun tibie („zadní zásuvkový test" – vyšetření integrity LCP) :

- bez omezení pohyblivosti
- negativní, bez bolesti

C) Addukční test (testování LCP a LCL) :

- extenční postavení kolenního kloubu: negativní
- 30° flexe kolenního kloubu: negativní

D) Abdukční test (testování LCA a LCM) :

- extenční postavení kolenního kloubu: pocit tlaku a „píchání“ na mediální straně levého kolenního kloubu
- 30° flexe kolenního kloubu: pocit tlaku a „píchání“ na mediální straně levého kolenního kloubu

E) Apleyův test (vyšetření menisků a postranních kolenních vazů) :

- kompresivní fáze : negativní
- distrakční fáze : při distrakci a zevní rotaci v kolenním kloubu cítí pacientka tlak na mediální straně kolenního kloubu levé dolní končetiny

F) Ballottement pately (vyšetření výpotku kolenního kloubu) :

- negativní

3.3.3.10 Neurologické vyšetření dle Amblera

Vyšetření čití

A) Taktilní čití: pacientka vnímá podnět stejně na obou dolních končetinách bez stranových rozdílů bez patologického nálezu na obou dolních končetinách

B) Algické čití: pacientka vnímá podnět stejně na obou dolních končetinách bez stranových rozdílů bez patologického nálezu na obou dolních končetinách

Vyšetření šlachookosticových reflexů DK

(tab.7)

Reflex	PDK	LDK
Patelární reflex	3	3
Reflex Achillovy šlachy	3	3
Medioplantární reflex	3	3

3.3.4 ZÁVĚR VYŠETŘENÍ

Pacientka při stoji nezatěžuje rovnoměrně obě dolní končetiny, levá dolní končetina je v mírné flexi v kolenním kloubu. Vyšetřením stoje na dvou vahách potvrzeno asymetrické zatížení dolních končetin. Levá dolní končetina zatížena 24kg a pravá dolní končetina 36 kg váhy těla pacientky. Aspekcí zjištěna hypotrofie musculus quadriceps femoris, musculus triceps surae, musculus biceps femoris, musculus semimembranosus et semitendinosus levé dolní končetiny. Antropometrickým měřením obvodových rozměrů potvrzeno snížení trofiky těchto svalů (viz. tab.1B). Palpačně zjištěno snížené napětí výše jmenovaných svalů a bolestivost mediokraniálně od pately na levé dolní končetině, což může být způsobeno zraněním mediálního postranního kolenního vazu.

Pánev zešikmena doleva dolů (levá SIPS, SIAS a crista iliaca je níž než pravá SIPS, SIAS a crista iliaca) díky mírné flexi kolenního kloubu levé dolní končetiny. Zjištěno příčné i podélné plochonoží bilaterálně. Vyšetřením chůze zjištěna mírná flexe kolenního kloubu levé dolní končetiny, při extenzi pocit tahu a „píchání" na mediální straně levého kolene. Při zrychlení chůze znatelné napadání a odlehčování levé dolní končetiny. Chůzí v podřepu prokázáno oslabení svalové síly musculus quadriceps femoris. Svalová síla snížena u flexorů a extenzorů kyčelního a kolenního kloubu levé dolní končetiny (viz. tab.5).

Omezena pohyblivost v kolenním kloubu levé dolní končetiny. Flexe dosahuje pro bolest 70°. Extenze v kolenním kloubu levé dolní končetiny je + 5°.

Při vyšetření postranních vazů abdukčním a Apleyovým testem pociťuje tah a „píchání" v levém kolenním kloubu. Kloubní vůle omezena mezi hlavičkami II. a III. metatarzu při pohybu vůči sobě, Lisfrankova kloubu všemi směry, omezena ventrální a dorzální pohyblivost caput fibule na levé dolní končetině (viz. tab.4).

Zkrácené svaly na obou dolních končetinách jsou musculus tensor fasciae latae, musculus rectus femoris a zádové paravertebrální svaly (viz. tab.6).

3.4 KRÁTKODOBÝ A DLOUHODOBÝ REHABILITAČNÍ PLÁN

3.4.1 Krátkodobý rehabilitační plán

Cíle terapie po distorzi levého kolenní kloubu jsou:

- zmírnění až odstranění bolestivosti v místě ligamentum collaterale mediale levého kolenního kloubu
- cviky pro posílení musculus quadriceps femoris, hamstringů a triceps surae levé dolní končetiny
- zvětšení rozsahu pohyblivosti levého kolenního kloubu do flexe a extenze pomocí PIR
- mobilizace kloubů s omezenou pohyblivostí
- stimulace plosky nohy
- zlepšení stability levého kolenního kloubu pomocí senzomotorické stimulace
- navrácení jistoty a schopnosti zatěžovat levý kolenní kloub při chůzi po rovině a při chůzi do schodů, zlepšení stereotypu chůze

3.4.2 Dlouhodobý rehabilitační plán

Po ukončení terapie je nutné se zaměřit na:

- udržení plného rozsahu levého kolenního kloubu do flexe a extenze
- posílení oslabených svalů levé dolní končetiny
- protahování zkrácených svalů
- stimulace plosky nohy - ovlivnění příčného i podélného plochonoží na obou dolních končetinách
- posílení hlubokého stabilizačního systému
- ovlivnění zafixovaného postavení páteře a předsunutého držení hlavy

3.5 PRŮBĚH REHABILITAČNÍ LÉČBY

Pacientka Lucie B. nastoupila k rehabilitační léčbě po distorzi levého kolenního kloubu v pondělí 15.1.2007 na rehabilitační oddělení C.L.P.A. ve Vysočanech. Pacientka souhlasila s použitím záznamu o své rehabilitační léčbě, dat a fotodokumentace ke zpracování této bakalářské práce, což potvrdila svým podpisem (viz. příloha č.2).

3.5.1 I. TERAPIE - 15.1.2007

Terapie :

- vstupní kineziologický rozbor
- měkké techniky v okolí levého kolenního kloubu, míčkování dle Jebavé
- PIR ke zvětšení rozsahu flexe a extenze v levém kolenním kloubu
- mobilizace kloubů nohy s omezenou pohyblivostí a caput fibule levé DK dle vyšetření
- individuální LVT – chůze na chodícím pásu popředu po rovině, posilování flexorů kolene a musculus triceps surae pomocí overballu, protahování extenzorů a flexorů kolenního kloubu pomocí Thera – bandu (viz. příloha č.3A, 3B, 3C).

Autoterapie :

- míčkování oblasti levého kolenního kloubu pomocí pěnového míčku
- protahování extenzorů a flexorů kolenního kloubu pomocí Thera – bandu ke zvětšení rozsahu pohybu v levém kolenním kloubu do flexe a do extenze

Závěr terapie :

Po terapii došlo k obnovení kloubní vůle hlaviček metatarzů a pohyblivosti caput fibule, zvětšení aktivní flexe v levém kolenním kloubu, která je zastavena bolestí na 90°. Extenze kolene zůstává v mírné flexi 5°. Pacientka se cítí dobře, při terapii spolupracuje.

Výkaz kódů zdravotní pojišťovně : Odbornost 918, fyzioterapeut VŠ, Bc.

- Terapie : $8.^{00} - 9.^{15}$
- 1x 21011 - kineziologický rozbor : $8.^{00} - 8.^{30}$
- 1x MT, PIR : $8.^{30} - 8.^{45}$
- 1x MOB : $8.^{45} - 9.^{00}$
- 1x individuální LTV : $9.^{00} - 9.^{15}$

3.5.2 II. TERAPIE – 18.1.2007

Subjektivně :

Pacientka udává zlepšení stavu po první terapii. Především zlepšení pohyblivosti v levém kolenním kloubu do flexe. Bojí se extendovat levý kolenní kloub a plně zatížit levou dolní končetinu. Při chůzi do vysokých schodů ji „píchá" v levém kolenním kloubu. Po dlouhodobém sezení s flexí v kolenním kloubu (sedavé zaměstnání) a následné chůzi pacientku bolí levé koleno a napadá zlehka na levou dolní končetinu. Tento pocit trvá pouze chvíli, poté dojde k uvolnění kolene a bolest odezní.

Objektivně :

I. Vyšetření aspekcí

- kolenní kloub levé dolní končetiny je bez otoku
- hypotrofie musculus quadriceps femoris, především musculus vastus medialis levé dolní končetiny, která se projeví především při izometrické kontrakci tohoto svalu.

II. Vyšetření palpací

- přetrvávající palpační bolestivost mediokraniálně od pately na levé dolní končetině
- snížený svalový tonus m. quadriceps femoris, musculus triceps surae, m. biceps femoris, musculus semitendinosus, musculus semimembranosus levé dolní končetiny
- zvýšená citlivost v oblasti PES anserinus levé dolní končetiny

III. Obvodové rozměry dolní končetiny

(tab.8)

Měřený obvod DK	PDK (v cm)	LDK (v cm)
Obvod stehna - ve výšce 15cm nad horním okrajem pately	48	46
Obvod stehna - nad kolenem přes musculi vasti quadricepsu femoris	38	37
Obvod kolena přes patelu	35	35
Obvod přes tuberositas tibiae	32	32
Obvod lýtka v jeho nejsilnější části	35	34

IV. Goniometrie - vyšetření aktivní pohyblivosti na dolních končetinách

(tab.9)

Obr.25: „Flexe 90° v levém kolenním kloubu"

Kloub	Rovina	PDK	LDK
Kyčelní kloub	S	20–0–100	20–0–100
	S (koleno S90)	25–0–130	25–0–125
	F	45–0–30	40–0–35
	R (S90, koleno S90)	40–0–35	40–0–35
Kolenní kloub	S	0–0–130	5–5–90
Hlezenní kloub	S	20–0–40	20–0–40
	R	30–0–30	30–0–30

V. Vyšetření pasivní pohyblivosti – vyšetření přídatných pohybů (joint play) dle Lewita

- Lisfrankův kloub – pohyblivost omezená na levé dolní končetině dorzálním, ventrálním směrem, rotace směrem fibulárním i tibiálním
- Pohyblivost hlaviček metatarsů vůči sobě - omezení pohyblivosti mezi II. – II. hlavičkou na levé dolní končetině

Závěr vyšetření :

Levý kolenní kloub je bez otoku. Došlo ke zlepšení aktivní flexe v levém kolenním kloubu na 90°. Aspekčním i antropometrickým vyšetřením byla potvrzena hypotrofie svalů levé dolní končetiny – flexorů a extenzorů kolenního kloubu a musculus triceps surae. Palpační bolestivost v okolí kolenního kloubu, především na mediální straně v oblasti ligamentum collaterale mediale, přetrvává. Pohyblivost caput fibule bez omezení.

Terapie :

- měkké techniky v okolí levého kolenního kloubu, míčkování dle Jebavé
- PIR ke zvětšení rozsahu flexe a extenze v levém kolenním kloubu
- mobilizace kloubů nohy s omezenou pohyblivostí dle vyšetření
- senzomotorická stimulace (viz. příloha č.3) – stimulace receptorů plosky nohy, nácvik korigovaného stoje, nášlapu a krokového mechanismu na posturomedu.
- individuální LVT – chůze na chodícím pásu popředu a do stan se sklonem pásu 5%, chůze pozadu po rovině, posilování a strečink flexorů a extenzorů kolene a hýžďových svalů pomocí Thera - bandu a musculus triceps surae pomocí overballu (viz. příloha č.3).

Autoterapie :

- míčkování oblasti levého kolenního kloubu pomocí pěnového míčku
- Priessnitzův obklad na levý kolenní kloub – pacientka poučena
- protahování extenzorů a flexorů kolenního kloubu pomocí Thera – bandu ke zvětšení rozsahu pohybu v levém kolenním kloubu do flexe a do extenze
- nácvik chůze do schodů – nácvik nášlapu s postupně zvyšujícím se zatěžování levé dolní končetiny
- posilování oslabených svalů levé dolní končetiny

Závěr terapie :

Po terapii došlo k obnovení kloubní vůle hlaviček metatarzů a Lisfrankova kloubu. Byla zvětšena aktivní flexe v levém kolenním kloubu na 100°. Pacientka se

aktivně účastní na terapii, spolupracuje bez problémů. Udává, že došlo k uvolnění kolenního kloubu.

Výkaz kódů zdravotní pojišťovně : Odbornost 918, fyzioterapeut VŠ, Bc.

- Terapie : $9.^{00} - 10.^{30}$
- 2x 21413 – MT, PIR, MOB : $9.^{00} - 9.^{30}$
- 1x 21221 – LTV na neurofyziologickém podkladě – senzomotor. stimulace: $9.^{30}$–$10.^{15}$
- 1x 21225 – individuální LTV : $10.^{15} - 10.^{30}$

3.5.3 III. TERAPIE - 22.1.2007

Subjektivně :

Pacientka udává zlepšení svého stavu. V sedě je podle svých slov schopna flektovat levý kolenní kloub přes 90°. Při aktivní extenzi kolenního kloubu pociťuje bolest uvnitř levého kolene mediokraniálně od pately. Při přenesení váhy na levou DK při chůzi do schodů došlo ke zmírnění bolestivosti oproti minulé terapii.

Objektivně :

I. Vyšetření aspekcí

- kolenní kloub levé dolní končetiny je bez otoku
- hypotrofie musculus quadriceps femoris, především musculus vastus medialis levé dolní končetiny, která se projeví především při izometrické kontrakci tohoto svalu.

II. Vyšetření palpací

- palpační bolestivost mediokraniálním směrem od pately na levé dolní končetině
- zvýšená palpační citlivost PES anserinus na levé dolní končetině
- mírná hypotonie m. quadriceps femoris, musculus triceps surae, m. biceps femoris, musculus semitendinosus, musculus semimembranosus levé dolní končetiny

III. Obvodové rozměry dolní končetiny

(tab.10)

Měřený obvod DK	PDK (v cm)	LDK (v cm)
Obvod stehna - ve výšce 15cm nad horním okrajem pately	48	46,5
Obvod stehna - nad kolenem přes musculi vasti quadricepsu femoris	38	37
Obvod kolena přes patelu	35	35
Obvod přes tuberositas tibiae	32	32
Obvod lýtka v jeho nejsilnější části	35	34

IV. Goniometrie - vyšetření aktivní pohyblivosti na dolních končetinách

(tab.11)

Obr. 26 : „Flexe 110° v levém kolenním kloubu“

Kloub	Rovina	PDK	LDK
Kyčelní kloub	S	20–0–100	20–0–100
	S (koleno S90)	25–0–130	25–0–125
	F	45–0–30	40–0-35
	R (S90, koleno S90)	40–0–35	40–0–35
Kolenní kloub	S	0–0–130	5–5–110
Hlezenní kloub	S	20–0–40	20–0–40
	R	30–0–30	30–0–30

V. Vyšetření pasivní pohyblivosti – vyšetření přídatných pohybů (joint play) dle Lewita

- Lisfrankův kloub – pohyblivost omezená na levé dolní končetině dorzálním
- Joint play ostatních kloubů DKK – volná všemi směry

Závěr vyšetření :

Došlo k dalšímu zvětšení aktivní flexe v levém kolenním kloubu na 110°. Aktivní extenze v levém kolenním kloubu ještě není 0°. Zvětšení rozsahu pohybu omezeno bolestí a tahem v oblasti levého kolenního kloubu, především na mediální straně kolene. Došlo ke zlepšení trofiky svalů levé dolní končetiny – potvrzeno antropometricky. Kloubní vůle Lisfrankova kloubu omezena ventrálním a dorzálním směrem. Ostatní klouby DK volné.

Terapie :

- měkké techniky v okolí levého kolenního kloubu, míčkování dle Jebavé
- PIR ke zvětšení rozsahu flexe a extenze v levém kolenním kloubu
- mobilizace kloubů nohy s omezenou pohyblivostí dle vyšetření
- senzomotorická stimulace (viz. příloha č.3) – stimulace receptorů plosky nohy, nácvik korigovaného stoje, nášlapu a krokového mechanismu na posturomedu.
- individuální LVT – chůze na chodícím pásu popředu a do stan se sklonem pásu 7%, chůze pozadu se sklonem pásu 5%, posilování flexorů a extenzorů kolene a hýžďových svalů pomocí overballu + Thera – bandu a musculus triceps surae pomocí overballu, protahování extenzorů a flexorů kolenníh kloubu pomocí Thera – bandu (viz. příloha č.3).

Autoterapie :

- míčkování oblasti levého kolenního kloubu pomocí pěnového míčku
- Priessnitzův obklad na levý kolenní kloub – pacientka poučena
- protahování extenzorů a flexorů kolenního kloubu pomocí Thera – bandu
- nácvik chůze do schodů – nácvik nášlapu s postupně zvyšujícím se zatěžování LDK
- posilování oslabených svalů levé dolní končetiny
- stimulace plosky nohy, nácvik malé nohy – pacientka instruována

Závěr terapie :

Při terapii došlo k dalšímu zvětšení flexe a extenze v levém kolenním kloubu. Aktivní extenzi v koleni provede pacientka v plném rozsahu. Došlo k uvolnění pohyblivosti Lisfrankova kloubu všemi směry. Subjektivně udává pacientka zlepšení

pohyblivosti v kolenním kloubu a uvolnění levé dolní končetiny. Pacientka spolupracuje, je orientovaná. Terapie proběhla bez problémů.

Výkaz kódů zdravotní pojišťovně : Odbornost 918, fyzioterapeut VŠ, Bc.

- Terapie : $10.^{00} - 11.^{30}$
- 2x 21413 – MT, PIR, MOB : $10.^{00} - 10.^{30}$
- 1x 21221 – LTV na neurofyziologickém podkladě – senzomotor. stimulace: $10.^{30} - 11.^{15}$
- 1x 21225 – individuální LTV : $11.^{15} - 11s.^{30}$

3.5.4 IV. TERAPIE – 26.1.2007

Subjektivně :

Pacientka se cítí dobře. Udává stále se zlepšující flexi v levém kolenním kloubu. Bojí se plně extendovat levou dolní končetinu v kolenním kloubu. Chůze do schodů je bez obtíží. Včera, dne 25.1.2007, spadla na kluzké podlaze s nataženou levou dolní končetinou. Bez následků, koleno není bolestivé.

Objektivně :

I. Vyšetření aspekcí

- kolenní kloub levé dolní končetiny je bez otoku
- mírná hypotrofie musculus quadriceps femoris, především musculus vastus medialis levé dolní končetiny

II. Vyšetření palpací

- přetrvávající palpační bolestivost mediokraniálně od pately na levé dolní končetině
- snížený svalový tonus m. quadriceps femoris, musculus triceps surae, m. biceps femoris, musculus semitendinosus, musculus semimembranosus levé dolní končetiny

III. Obvodové rozměry dolní končetiny

(tab.12)

Měřený obvod DK	PDK (v cm)	LDK (v cm)
Obvod stehna - ve výšce 15cm nad horním okrajem pately	48	47
Obvod stehna - nad kolenem přes musculi vasti quadricepsu femoris	38	37
Obvod kolena přes patelu	35	35
Obvod přes tuberositas tibiae	32	32
Obvod lýtka v jeho nejsilnější části	35	35

IV. Goniometrie - vyšetření aktivní pohyblivosti na dolních končetinách

(tab.13)

Obr.27 : „Flexe 120° v levém kolenním kloubu“

Kloub	Rovina	PDK	LDK
Kyčelní kloub	S	20–0–100	20–0–100
	S (koleno S90)	25–0–130	25–0–125
	F	45–0–30	40–0–35
	R (S90, koleno S90)	40–0–35	40–0–35
Kolenní kloub	S	0–0–130	0–0–120
Hlezenní kloub	S	20–0–40	20–0–40
	R	30–0–30	30–0–30

V. Vyšetření pasivní pohyblivosti – vyšetření přídatných pohybů (joint play) dle Lewita

• Joint play kloubů DKK – volné všemi směry

Závěr vyšetření :

Goniometrickým vyšetřením bylo potvrzeno zvětšení flexe v levém kolenním kloubu na 120°, aktivní extenze levého kolene je 0° – plná. Antropometrickým

vyšetřením byl zjištěn nárůst trofiky flexorů a extenzorů levého kolenního kloubu a musculus triceps surae na levé dolní končetině. Kloubní vůle na DKK volná všemi směry.

Terapie :

- měkké techniky v okolí levého kolenního kloubu, míčkování dle Jebavé
- PIR ke zvětšení rozsahu pohybu do flexe a do extenze v levém kolenním kloubu
- senzomotorická stimulace : stimulace receptorů plosky nohy pomocí gumového ježka, nácvik nášlapu, stoje, krokového mechanismu a stoje na jedné noze na posturomedu. Nácvik chůze na nestabilních plochách (viz. příloha č.3).
- individuální LTV : chůze na chodítku vpřed a do stran se zvýšením 10%, chůze pozpátku po rovině, stepper, posilování flexorů a extenzorů levého kolenního kloubu pomocí posilovacích strojů (zátěž při posílení flexe kolene – 5 kg, extenze - 7,5 kg). (viz. příloha č.3).

Autoterapie :

- míčkování oblasti levého kolenního kloubu pomocí pěnového míčku
- protahování extenzorů a flexorů kolenního kloubu pomocí Thera – bandu ke zvětšení rozsahu pohybu v levém kolenním kloubu do flexe a do extenze
- posilování extenzorů a flexorů kolenního kloubu pomocí Thera – bandu

Závěr terapie :

Terapie proběhla bez obtíží. Pacientka pociťuje uvolnění levého kolenního kloubu, zvětšení rozsahu pohybu do flexe v levém koleni. Cítí se dobře.

Výkaz kódů zdravotní pojišťovně : Odbornost 918, fyzioterapeut VŠ, Bc.

- Terapie : $9.^{30} – 10.^{45}$
- 1x 21413 – MT, PIR : $9.^{30} – 9.^{45}$
- 1x 21221 – LTV na neurofyziologickém podkladě – senzomotor. stimulace: $9.^{45}–10.^{30}$
- 1x 21225 – individuální LTV : $10.^{30} – 10.^{45}$

3.5.5 V. TERAPIE – 30.1.2007

Subjektivně :

Pacientka udává stále se zlepšující pohyblivost levého kolenního kloubu do flexe, extenduje kolenní kloub bez bolesti, končetinu zatěžuje. Chůze do schodů je bez obtíží.

Objektivně :

I. Vyšetření aspekcí

- levý kolenní kloub bez otoku
- při izometrické kontrakci lehce znatelná hypotrofie musculus quadriceps femoris, především musculus vastus medialis levé dolní končetiny

II. Vyšetření palpací

- menší palpační bolestivost mediokraniálním a mediokaudálním směrem od pately levého kolenního kloubu v oblasti úponů ligamentum collaterale mediale.

III. Obvodové rozměry dolní končetiny

(tab.14)

Měřený obvod DK	PDK (v cm)	LDK (v cm)
Obvod stehna - ve výšce 15cm nad horním okrajem pately	48	47
Obvod stehna - nad kolenem přes musculi vasti quadricepsu femoris	38	38
Obvod kolena přes patelu	35	35
Obvod přes tuberositas tibiae	32	32
Obvod lýtka v jeho nejsilnější části	35	35

IV. Goniometrie - vyšetření aktivní pohyblivosti na dolních končetinách

(tab.15)

Obr.28 : „Flexe 125 °
v levém kolenním kloubu“

Kloub	Rovina	PDK	LDK
Kyčelní kloub	S	20–0–100	20–0–100
	S (koleno S90)	25–0–130	25–0–125
	F	45–0–30	40–0–35
	R (S90, koleno S90)	40–0–35	40–0–35
Kolenní kloub	S	0–0–130	0–0–125
Hlezenní kloub	S	20–0–40	20–0–40
	R	30–0–30	30–0–30

V. Vyšetření pasivní pohyblivosti – vyšetření přídatných pohybů (joint play) dle Lewita

• Joint play kloubů DKK – volné všemi směry

Závěr vyšetření :

Aktivní flexe v levém kolenním kloubu zvětšena na 125°. Extenze v levém kolenním kloubu je plná. Antropometrickým vyšetřením obvodů bylo zjištěno zlepšení trofiky svalů levé DK. Přetrvává palpační bolest v oblasti úponů ligamentum collaterale mediale. Joint play kloubů nohy je volná.

Terapie :

• měkké techniky v okolí levého kolenního kloubu, míčkování dle Jebavé
• PIR ke zvětšení rozsahu pohybu do flexe a do extenze v levém kolenním kloubu
• senzomotorická stimulace : stimulace receptorů plosky nohy pomocí gumového ježka, nácvik stoje, krokového mechanismu, nášlapu a stoje na jedné noze na dvou nestabilních plochách. Chůze na nestabilních plochách (viz. příloha č.3).
• individuální LTV : chůze na chodítku vpřed a do stran se zvýšením 10%, chůze pozpátku se zvýšením 5%, stepper, rotoped, posilování flexorů a extenzorů levého

kolenního kloubu pomocí posilovacích strojů (zátěž při posílení flexe kolene - 7,5 kg, extenze – 10 kg). (viz. příloha č.3).

Autoterapie :

- míčkování oblasti levého kolenního kloubu pomocí pěnového míčku
- protahování extenzorů a flexorů kolenního kloubu pomocí Thera – bandu ke zvětšení rozsahu pohybu v levém kolenním kloubu do flexe a do extenze
- posilování extenzorů a flexorů kolenního kloubu pomocí Thera – bandu
- nácvik malé nohy
- aktivace hlubokého stabilizačního systému v leže na zádech – pacientka instruována.

Závěr terapie :

Při terapii došlo k dalšímu zvětšení flexe v levém kolenním kloubu. Byly posíleny a protaženy flexory a extenzory kolenního kloubu levé dolní končetiny. Pacientka se cítí dobře, levé koleno není bolestivé.

Výkaz kódů zdravotní pojišťovně : Odbornost 918, fyzioterapeut VŠ, Bc.

- Terapie : $10.^{00} - 11.^{15}$
- 1x 21413 – MT, PIR : $10.^{00} - 10.^{15}$
- 1x 21221 – LTV na neurofyziologickém podkladě – senzomotor. stimulace: $10.^{15} - 11.^{00}$
- 1x 21225 – individuální LTV : $11.^{00} - 11.^{15}$

3.5.6 VI. TERAPIE – 1.2.2007

Subjektivně :

Pacientka udává další zlepšení svého stavu. Pohyblivost levého kolenního kloubu je podle slov pacientky stejná jako v pravém kolenním kloubu. Bez problémů zatěžuje levou dolní končetinu. Chůze do schodů je v pořádku.

Objektivně :

I. Vyšetření aspekcí

- levý kolenní kloub bez otoku

• při izometrické kontrakci lehce znatelná hypotrofie musculus quadriceps femoris, především musculus vastus medialis levé dolní končetiny

II. Vyšetření palpací

• mírná palpační bolestivost mediokraniálním a mediokaudálním směrem od pately levého kolenního kloubu v oblasti úponů ligamentum collaterale mediale

• tonus svalů obou dolních končetin bez rozdílného nálezu

III. Obvodové rozměry dolní končetiny

(tab.16)

Měřený obvod DK	PDK (v cm)	LDK (v cm)
Obvod stehna - ve výšce 15cm nad horním okrajem pately	48	47,5
Obvod stehna - nad kolenem přes musculi vasti quadricepsu femoris	38	38
Obvod kolena přes patelu	35	35
Obvod přes tuberositas tibiae	32	32
Obvod lýtka v jeho nejsilnější části	35	35

IV. Goniometrie - vyšetření aktivní pohyblivosti na dolních končetinách

(tab.17)

Obr.29 „Flexe 130° v levém kolenním kloubu“

Kloub	Rovina	PDK	LDK
Kyčelní kloub	S	20–0–100	20–0–100
	S (koleno S90)	25–0–130	25–0–125
	F	45–0–30	40–0–35
	R (S90, koleno S90)	40–0–35	40–0–35
Kolenní kloub	S	0–0–130	0–0–130
Hlezenní kloub	S	20–0–40	20–0–40
	R	30–0–30	30–0–30

V. Vyšetření pasivní pohyblivosti – vyšetření přídatných pohybů (joint play) dle Lewita

• Joint play kloubů DKK – volné všemi směry

Závěr vyšetření :

Velikost aktivní flexe v levém kolenním kloubu 130° je stejná jako flexe v pravém kolenním kloub. Aktivní extenze je plná bez bolesti. Úpony ligamentum collaterale mediale jsou palpačně citlivé. Obvodové rozměry na levé dolní končetině jsou téměř stejné jako na pravé dolní končetině. Joint play kloubů nohy volná všemi směry.

Terapie :

• měkké techniky v okolí levého kolenního kloubu, míčkování dle Jebavé
• PIR ke zvětšení rozsahu pohybu do flexe a extenze v levém kolenním kloubu
• senzomotorická stimulace : stimulace receptorů plosky nohy pomocí gumového ježka, nácvik stoje, krokového mechanismu, nášlapu a stoje na jedné noze na dvou nestabilních plochách. Chůze na nestabilních plochách (viz. příloha č.3).
• individuální LTV : chůze na chodítku vpřed a do stran se zvýšením 15%, chůze pozpátku se zvýšením 5%, stepper, rotoped, posilování flexorů a extenzorů levého kolenního kloubu pomocí posilovacích strojů (zátěž při posílení flexe kolene – 10 kg, extenze – 10 kg). (viz. příloha č.3)

Autoterapie :

• míčkování oblasti levého kolenního kloubu pomocí pěnového míčku
• protahování extenzorů a flexorů kolenního kloubu pomocí Thera – bandu ke zvětšení rozsahu pohybu v levém kolenním kloubu do flexe a do extenze
• posilování extenzorů a flexorů kolenního kloubu pomocí Thera – bandu
• nácvik malé nohy
• aktivace hlubokého stabilizačního systému v leže na zádech

Závěr terapie :

Terapie byla zaměřená na udržení plného rozsahu pohybu v kolenním kloubu levé dolní končetiny, posílení a protažení svalů levé dolní končetiny. Pacientka se cítí dobře, spolupracuje. Terapie proběhla bez problémů.

Výkaz kódů zdravotní pojišťovně : Odbornost 918, fyzioterapeut VŠ, Bc.

- Terapie : $9.^{30} - 10.^{45}$
- 1x 21413 – MT, PIR : $9.^{30} - 9.^{45}$
- 1x 21221 – LTV na neurofyziologickém podkladě – senzomotor. stimulace: $9.^{45}$–$10.^{30}$
- 1x 21225 – individuální LTV : $10.^{30} - 10.^{45}$

3.5.7 VII. TERAPIE – 9.2.2007

Subjektivně :

Zdravotní stav pacientky je podle jejích slov výborný. Kolenní kloub je v pořádku. Není omezena pohyblivost žádným směrem v levém kolenním kloubu ani bolestivost. Pacientka plně zatěžuje levou dolní končetinu.

Objektivně :

3.6. Výstupní kineziologický rozbor (viz.str.71)

Terapie :

- výstupní kineziologický rozbor
- měkké techniky v okolí levého kolenního kloubu, míčkování dle Jebavé
- PIR ke udržení rozsahu pohybu do flexe a extenze v levém kolenním kloubu
- senzomotorická stimulace : stimulace receptorů plosky nohy pomocí gumového ježka, nácvik stoje, krokového mechanismu, nášlapu a stoje na jedné noze na dvou nestabilních plochách. Chůze na nestabilních plochách (viz. příloha č.3).
- individuální LTV : chůze na chodítku vpřed a do stran se zvýšením 15%, chůze pozpátku se zvýšením 7%, stepper, rotoped, posilování flexorů a extenzorů levého kolenního kloubu pomocí posilovacích strojů (zátěž při posílení flexe kolene – 10 kg, extenze – 12,5 kg). (viz. příloha č.3)

Autoterapie :

- protahování extenzorů a flexorů kolenního kloubu pomocí Thera – bandu k udržení rozsahu pohybu v levém kolenním kloubu do flexe a do extenze
- posilování extenzorů a flexorů kolenního kloubu pomocí Thera – bandu
- jízda na rotopedu
- chůze na chodícím pásu s postupně se zvyšující rychlostí a sklonem pásu
- stepper
- nácvik malé nohy, „píďalka“
- aktivace hlubokého stabilizačního systému v leže na zádech – pacientka instruována

Závěr terapie :

Závěrečná terapie byla zaměřena na udržení stávajícího plného rozsahu pohybu v levém kolenním kloubu. Dále na protažení a posílení svalů levé dolní končetiny. Dále jsem pacientce doporučila cviky k posílení hlubokého stabilizačního systému a cviky k ovlivnění příčného a podélného plochonoží. Pacientka byla instruována. Terapie proběhla bez problémů, pacientka aktivně spolupracovala a cítí se dobře.

Výkaz kódů zdravotní pojišťovně : Odbornost 918, fyzioterapeut VŠ, Bc.

- Terapie : $10.^{00} – 11.^{30}$
- 1x 21003 - Kineziologický rozbor kontrolní : $10.^{00} – 10.^{30}$
- 1x 21413 – MT, PIR : $10.^{15} – 10.^{30}$
- 1x 21221 – LTV na neurofyziologickém podkladě – senzomotor. stimulace: $10.^{30}–11.^{15}$
- 1x 21225 – individuální LTV : $11.^{15} – 11.^{30}$

3.6 VÝSTUPNÍ KINEZIOLOGICKÝ ROZBOR

Vyšetření bylo provedeno 9.2.2007.

3.6.1 VYŠETŘENÍ STOJE

3.6.1.1 Statické vyšetření stoje aspekcí :

A) Vyšetření stoje zezadu :

- SIPS : obě SIPS stejně vysoko
- SIAS : obě SIS stejně vysoko
- Cristae iliacae : levé i pravá crista iliaca stejně vysoko
- Postavení pánve : vyšetření postavení pánve bez patologického nálezu
- Gluteální svaly : symetrické
- Subgluteální rýhy : obě subgluteální rýhy stejně vysoko
- Adduktory kyčelního kloubu : symetrické kontury na obou DK
- Podkolenní rýhy : symetrické
- Musculus triceps surae : symetrické kontury na obou DK
- Achillovy šlachy : symetrické
- Postavení pat : symetrické
- Plosky : příčné i podélné plochonoží bilaterálně
- Thorakobrachiální trojúhelníky : symetrické
- Paravertebrální svaly : symetrické, zvýšené napětí v oblasti Th – L přechodu
- Křivka páteře : mírné oploštění bederní páteře, výrazný Th – L přechod, oploštění hrudní páteře v mezilopatkové oblasti, mírné oploštění krční páteře, mírné prosáknutí v oblasti C – Th přechodu
- Dolní úhly lopatek : stejně vysoko
- Mediální okraje lopatek : mírná scapula alata bilaterálně
- Vzdálenost lopatek od páteře : mediální okraje lopatek jsou stejně daleko od páteře
- Postavení ramen : ramena jsou stejně vysoko
- Tonus m. trapezius : zvýšený tonus musculus trapezius bilaterálně

B) Vyšetření stoje zepředu :

- Postavení hlavy : hlava je držena ve středním postavení v rovině frontální
- Postavení ramen : ramena jsou stejně vysoko
- Postavení clavikul : claviculy jsou symetrické, stejně vysoko
- Mammy : symetrické
- Břišní svalstvo : mírně ochablé
- SIAS : obě SIAS stejně vysoko
- Musculus rectus femoris : symetrické kontury na obou DK
- Adduktory kyčelního kloubu : symetrické kontury
- Postavení DK a kolen : DK jsou symetrické, bez náznaku varózního či valgózního postavení kolenních kloubů
- Pately : symetrické
- Musculus triceps surae : symetrické kontury na obou DK
- Plosky : příčné i podélné plochonoží bilaterálně

C) Vyšetření stoje zboku :

- Postavení hlavy : hlava je držena v předsunu, mírné oploštění krční páteře, mírné prosáknutí v oblasti C – Th přechodu
- Postavení ramen : není protrakce ramen
- Držení HK : HKK jsou drženy v semipronačním a semiflekčním postavení
- Křivka páteře : mírné oploštění bederní páteře, výrazný Th – L přechod, oploštění hrudní páteře v mezilopatkové oblasti, mírné oploštění krční páteře, mírné prosáknutí v oblasti C – Th přechodu
- Břišní svalstvo : mírně prominuje

D) Vyšetření stoje olovnicí :

– beze změny oproti vstupnímu vyšetření

3.6.1.2 Dynamické vyšetření stoje aspekcí :

A) Orientační vyšetření rozvíjení páteře :

– beze změny oproti vstupnímu vyšetření

3.6.1.3 Vyšetření stoje pomocí dvou vah

• Zatížení levé DK : 29kg

• Zatížení pravé DK : 31kg

3.6.2 VYŠETŘENÍ CHŮZE

• Chůze bez modifikace : bez patologického nálezu. Pacientka však pociťuje, že ze strachu plně neextenduje levý kolenní kloub.

• Zrychlená chůze : bez patologického nálezu.

• Chůze po špičkách : bez patologického nálezu.

• Chůze po patách : bez patologického nálezu.

• Chůze v podřepu : pacientka chůzi v mírném podřepu zvládá bez obtíží. Stále po chvíli pociťuje menší svalovou sílu ve svalech levé DK.

• Chůze se zavřenýma očima : při chůzi se zavřenýma očima nejsou patrné odchylky v rovnováze. Bez patologického nálezu.

3.6.3 VYŠETŘENÍ ZAMĚŘENÉ NA DANOU DIAGNÓZU

3.3.3.1 Vyšetření DK aspekcí

Obr.30: „Izometrická kontrakce musculus quadriceps femoris“

- kolenní kloub levé dolní končetiny je bez otoku
- postavení patel symetrické
- normotrofie musculus quadriceps femoris (Obr. 1)
- normotrofie musculus triceps surae levé dolní končetiny
- normotrofie musculus biceps femoris, musculus semitendinosus et semimembranosus LDK
- jizva po AS z roku 2002 zcela zhojená, klidná, volná

3.6.3.2 Vyšetření DK palpací

- normální svalový tonus m. quadriceps femoris, musculus triceps surae, m. biceps femoris, musculus semitendinosus, musculus semimembranosus levé dolní končetiny
- přetrvávající citlivost až bolestivost mediokraniálně od pately na levé dolní končetině

3.6.3.3 Antropometrie – délky a obvody dolních končetin

A) Délka dolní končetiny a jejích segmentů :

(tab.18A)

Měřená délka DK	PDK (v cm)	LDK (v cm)
Funkční (relativní) délka DK (SIAS – malleolus medialis)	88	88
Anatomická (absolutní) délka DK (trochanter major – malleolus lateralis)	85	85
Délka stehna (femur) (trachanter major – zevní štěrbina kolenního kloubu)	45	45
Délka bérce (crus) (zevní štěrbina kolenního kloubu - malleolus lateralis)	40	40
Délka nohy (pes) (pata – nejdelší prst)	22	22

B) Obvodové rozměry dolní končetiny :

(tab.18B)

Měřený obvod DK	PDK (v cm)	LDK (v cm)
Obvod stehna - ve výšce 15cm nad horním okrajem pately	48	47,5
Obvod stehna - nad kolenem přes musculi vasti quadricepsu femoris	38	38
Obvod kolena přes patelu	35	35
Obvod přes tuberositas tibiae	32	32
Obvod lýtka v jeho nejsilnější části	35	35
Obvod přes kotníky - přes malleolus medialis et lateralis	22	22
Obvod přes nárt a patu	29	29
Obvod přes hlavice metatarsů	21	21

3.6.3.4 Goniometrie - vyšetření aktivní pohyblivosti na dolních končetinách

(tab.19)

Kloub	Rovina	PDK	LDK
Kyčelní kloub	S	20 – 0 – 100	20 – 0 – 100
	S (koleno S90)	25 – 0 – 130	25 – 0 – 130
	F	45 – 0 – 35	40 – 0 – 35
	R (S90, koleno S90)	40 – 0 – 35	40 – 0 – 35
Kolenní kloub	S	0 – 0 – 130	0 – 0 – 130
Hlezenní kloub	S	20 – 0 – 40	20 – 0 – 40
	R	30 – 0 – 30	30 – 0 – 30

Obr.31: „Flexe 130° v levém kolenním kloubu“

Obr. 32: „Flexe 130° v pravém kolenním kloubu“

Obr. 33: „Extenze v levém kolenním kloubu“

Obr. 34: „Extenze v pravém kolenním kloubu“

3.6.3.5 Vyšetření pasivní pohyblivosti kolenního kloubu – vyšetření funkčních pohybů (physiological movements)

(tab.20)

Kloub	Rovina	PDK	LDK
Kolenní kloub	S	0 – 0 – 140	0 – 0 – 140
	R (S90, koleno S90)	20 – 0 – 15	20 – 0 – 15

3.6.3.6 Vyšetření pasivní pohyblivosti – vyšetření přídatných pohybů (joint play) dle Lewita

(tab.21)

Vyšetřované segmenty	PDK	LDK
$IP_1 + IP_2$ klouby II. – V. prstu	volné všemi směry	volné všemi směry
IP_1 kloub I. prstu	volné všemi směry	volné všemi směry
MTP klouby I. – V. prstu	volné všemi směry	volné všemi směry
Pohyblivost hlaviček metatarsů vůči sobě	volné všemi směry	volné všemi směry
Os cuboideum	volná všemi směry	volná všemi směry
Lisfrankův kloub	volný všemi směry	volný všemi směry
Chopartův kloub	volný všemi směry	volný všemi směry
Calcaneus	volný všemi směry	volný všemi směry
Talocrurální kloub	volný všemi směry	volný všemi směry
Caput fibule	volná všemi směry	volná všemi směry
Ventrální posun tibie	volné	volné
Dorzální posun tibie	volné	volné
Patela	volná všemi směry	volná všemi směry

3.6.3.7 Vyšetření svalové síly dle Jandy

(tab.22)

Kloub	Pohyb + hlavní svalová skupina	PDK	LDK
Kyčelní kloub	Flexe (m.iliopsoas a m. rectus femoris)	5	5
	Extenze s extenzí kolenní (m. gluteus maximus, hamstrings)	5	5
	Extenze s flexí kolenní (m. gluteus maximus)	5	5
	Abdukce (m.gluteus medius et minimus,m. tensor fasciae latae)	5	5
	Addukce (m. adductor magnus, longus, brevis, m. gracilis, m. pectineus)	5	5
	Zevní rotace (m. quadratus femoris, m. piriformis, m. gluteus max., m. gemellus superior et inferior, m. obturatorius externus et internus)	5	5
	Vnitřní rotace (m. gluteus minimus, m. tensor fasciae latae)	5	5
Kolenní kloub	Flexe (m. biceps femoris, m. semitendinosus et semimembranosus)	5	4+
	Extenze (m. quadriceps femoris)	5	5
Hlezenní kloub	Plantární flexe (m. triceps surae)	5	5
	Supinace s dorzální flexí (m. tibialis anterior)	5	5
	Supinace s plantární flexí (m. tibialis posterior)	5	5
	Plantární pronace (m. peroneus longus et brevis)	5	5

3.6.3.8 Vyšetření zkrácených svalů dle Jandy

(tab.23)

Sval	Pravá strana	Levá strana
Musculus gastrocnemius	0	0
Musculus soleus	0	0
Musculus iliopsoas	0	0
Musculus rectus femoris	0	0
Musculus tensor fasciace latae	1	1

Flexory kolenního kloubu	0	0
Adduktory kyčelního kloubu - jednokloubové	0	0
Adduktory kyčelního kloubu - dvoukloubové	0	0
Musculus piriformis	0	0
Musculus quadratus lumborum	0	0
Paravertebrální zádové svaly	2	

3.6.3.9 Vyšetření vnitřních struktur levého kolenního kloubu

A) Ventrální posun tibie („přední zásuvkový test" – vyšetření integrity LCA) :

- bez omezení pohyblivosti
- negativní, bez bolesti

B) Dorzální posun tibie („zadní zásuvkový test" – vyšetření integrity LCP) :

- bez omezení pohyblivosti
- negativní, bez bolesti

C) Addukční test (testování LCP a LCL) :

- extenční postavení kolenního kloubu: negativní
- 30° flexe kolenního kloubu: negativní

D) Abdukční test (testování LCA a LCM) :

- extenční postavení kolenního kloubu: negativní
- 30° flexe kolenního kloubu: negativní

E) Apleyův test (vyšetření menisků a postranních kolenních vazů) :

- kompresivní fáze : negativní
- distrakční fáze : negativní

F) Ballottement pately (vyšetření výpotku kolenního kloubu) :

- negativní

3.6.3.10 Neurologické vyšetření dle Amblera

Vyšetření čití

A) Taktilní čití: pacientka vnímá podnět stejně na obou dolních končetinách bez stranových rozdílů bez patologického nálezu na obou dolních končetinách

B) Algické čití: pacientka vnímá podnět stejně na obou dolních končetinách bez stranových rozdílů bez patologického nálezu na obou dolních končetinách

Vyšetření šlachookosticových reflexů DK

(tab.24)

Reflex	PDK	LDK
Patelární reflex	3	3
Reflex Achillovy šlachy	3	3
Medioplantární reflex	3	3

3.6.2 ZÁVĚR VYŠETŘENÍ

Pacientka zatěžuje při stoji rovnoměrně obě dolní končetiny, díky tomu došlo k vyrovnání šikmého postavení pánve. Podařilo se zvětšit rozsah pohybu ve flexi v kolenním kloubu, která je nyní 130°. Extenze v kolenním kloubu je 0°. Díky intenzivnímu posilování svalů DK, došlo ke zvýšení svalové síly. Postupně se hojí ligamentum collaterale mediale a díky tomu došlo ke snížení palpační bolestivosti mediokraniálně od pately. Zlepšení trofiky svalů levé DK bylo potvrzeno antropometrickým vyšetřením. Vyšetření chůze je v pořádku, pacientka má však pocit, že ze strachu plně neextenduje levý kolenní kloub.

3.7 ZHODNOCENÍ EFEKTU TERAPIE

Během rehabilitační léčby, indikované kvůli distorzi kolenního kloubu, došlo k výraznému zlepšení stavu pacientky. Intenzivním posilováním svalů dolní končetiny (viz. příloha č.3) byla zvětšena svalová síla na levé dolní končetině (viz. tab.27) a došlo

k nárůstu svalové hmoty některých svalů levé dolní končetiny (viz. tab. 25). Byl zvětšen rozsah pohybu levého kolenního kloubu (viz. tab.26), a to především pomocí techniky PIR dle Lewita. Aktivní flexe i extenze v levém kolenním kloubu je po skončení terapie stejná jako na zdravé, pravé dolní končetině. Pravidelným protahováním svalů bylo odstraněno zkrácení musculus rectus femoris (viz. tab. 28). Podařilo se odstranit omezení kloubní vůle Lisfrankova kloubu, hlaviček II. – III. metatarzu a caput fibule na levé dolní končetině pomocí mobilizace dle Lewita. Subjektivně pacientka potvrdila zlepšení svého zdravotního stavu a jistoty při zatěžování levé dolní končetiny a chůzi do schodů. Podle mého názoru byla terapie efektivní, jelikož došlo ke splnění předem daných cílů a zdravotní stav pacientky se velmi zlepšil. Doporučuji, aby pacientka pokračovala v posilování flexorů a extenzorů kolenního kloubu. Se sportovní činností by měla začít až po souhlasu svého ortopeda. Dále by se pacientka měla zaměřit na ovlivnění bilaterálního příčného i podélného plochonoží a hlubokého stabilizačního systému. Pacientce bylo doporučeno několik cviků zaměřených na danou problematiku.

□ - počáteční stav sledovaného parametru vyšetřený 15.1.2007

■ - optimální stav sledovaného parametru shodný se zdravou dolní končetinou

Antropometrie - obvodové rozměry dolních končetin

(tab.25)

Datum	**15.1. 2007**	18.1. 2007	22.1. 2007	26.1. 2007	30.1. 2007	1.2. 2007	**9.2. 2007**
Obvod stehna - ve výšce 15 cm nad horním okrajem pately	PDK 48cm	PDK 48cm	PDK 48cm	PDK 48cm	PDK 48cm	PDK 48cm	PDK 48cm
	LDK 46cm	LDK 46cm	LDK 46,5cm	LDK 47cm	LDK 47cm	LDK 47,5cm	LDK 47,5cm
Obvod stehna - nad kolenem přes musculi vasti quadricepsu femoris	PDK 38cm	PDK 38cm	PDK 38cm	PDK 38cm	PDK 38cm	PDK 38cm	PDK 38cm
	LDK 37cm	LDK 37cm	LDK 37cm	LDK 37cm	LDK 38cm	LDK 38cm	LDK 38cm

Obvod kolena přes patelu	PDK 35cm	PDK 35cm	PDK 35cm	PDK 35cm	PDK 35cm	PDK 35cm	PDK 35cm
	LDK 35cm	LDK 35cm	LDK 35cm	LDK 35cm	LDK 35cm	LDK 35cm	LDK 35cm
Obvod přes tuberositas tibiae	PDK 32cm	PDK 32cm	PDK 32cm	PDK 32cm	PDK 32cm	PDK 32cm	PDK 32cm
	LDK 32cm	LDK 32cm	LDK 32cm	LDK 32cm	LDK 32cm	LDK 32cm	LDK 32cm
Obvod lýtka v jeho nejsilnější části	PDK 35cm	PDK 35cm	PDK 35cm	PDK 35cm	PDK 35cm	PDK 35cm	PDK 35cm
	LDK 34cm	LDK 34cm	LDK 34cm	LDK 35cm	LDK 35cm	LDK 35cm	LDK 35cm

Goniometrie - vyšetření aktivní pohyblivosti na dolních končetinách

(tab.26)

Datum	**15.1. 2007**	18.1. 2007	22.1. 2007	26.1. 2007	30.1. 2007	1.2. 2007	**9.2. 2007**
PDK	Koleno S 0–0–130	Koleno S 0–0–130	Koleno S 0–0–130	Koleno S 0–0–130	Koleno S 0–0–130	Koleno S 0–0-130	Koleno S 0–0-130
LDK	Koleno S 5–5–70	Koleno S 5 –5–90	Koleno S 5–5–110	Koleno S 0–0–120	Koleno S 0–0–125	Koleno S 0–0-130	Koleno S 0–0-130

Svalová síla na levé dolní končetině dle Jandy

(tab.27)

Kloub	Pohyb + hlavní svalová skupina	LDK 15.1.2007	LDK 9.2.2007
Kyčelní kloub	Flexe (m.iliopsoas a m. rectus femoris)	4+	5
	Extenze s extenzí kolenní (m. gluteus maximus, hamstrings)	4+	5
	Extenze s flexí kolenní (m. gluteus maximus)	4+	5
	Abdukce (m.gluteus medius et minimus,m. tensor fasciae latae)	5	5
	Addukce (m. adductor magnus, longus, brevis, m. gracilis, m. pectineus)	5	5
	Zevní rotace (m. quadratus femoris, m. piriformis, m. gluteus max., m. gemellus superior et inferior, m. obturatorius externus et internus)	5	5
	Vnitřní rotace (m. gluteus minimus, m. tensor fasciae latae)	5	5
Kolenní kloub	Flexe (m. biceps femoris, m. semitendinosus et semimembranosus)	3+	4+
	Extenze (m. quadriceps femoris)	4-	5

Vyšetření zkrácených svalů dle Jandy

(tab.28)

Sval	15.1.2007		9.2.2007	
	PDK	LDK	PDK	LDK
M. tensor fasciae latae	1	1	1	1
M. rectus femoris	1	1	0	0
Paravertebrální zádové svaly	2		2	

4. ZÁVĚR

Přínosem této bakalářské práce pro mě bylo bližší seznámení se s problematikou kolenního kloubu. Úrazy kolenního kloubu patří v současné době k nejčastěji se vyskytujícím poraněním kloubního aparátu člověka. Je to jednak díky složité stavbě kolenního kloubu, komplikovanosti jeho vnitřních struktur, ale i díky velkým funkčním nárokům kladeným na kolenní kloub.

Díky práci s literaturou a sběru informací ohledně problematiky kolenního kloubu jsem si rozšířila znalosti týkající se anatomie, biomechaniky, poranění, vyšetření a léčby kolenního kloubu.

V praxi jsem si ověřila své znalosti a získala spoustu cenných zkušeností díky léčbě pacientky s distorzí kolenního kloubu. Díky výraznému zlepšení zdravotního stavu pacientky si myslím, že rehabilitační léčba byla úspěšná. Podařilo se splnit cíle krátkodobého rehabilitačního plánu sestaveného na základě výsledků vstupního vyšetření (viz 3.3.4., 3.4.1.). Došlo ke zmírnění bolestivosti mediální strany kolenního kloubu v místě poraněného postranního mediálního vazu. Rozsah flexe v levém kolenním kloubu byl zvětšen z původních 70° na 130° a bylo dosaženo plné extenze (0°) v levém kolenním kloubu. Rozsahy pohybů v kolenních kloubech jsou po rehabilitaci shodné na obou dolních končetinách. Byly posíleny extenzory a flexory levého kolenního kloubu, zlepšila se trofika těchto svalových skupin. Klouby s omezenou pohyblivostí byly zmobilizovány a pohyblivost obnovena. Pacientka získala jistotu při zatěžování levé dolní končetiny a chůzi do schodů.

Během odborné praxe jsem si ověřila, že rehabilitační léčba vyžaduje individuální přístup terapeuta k pacientovi, ale i kladný a aktivní přístup pacienta k léčbě. Doufám, že získané poznatky budu moci v budoucnu patřičně využít.

5. SEZNAM POUŽITÝCH ZKRATEK

AA ..... alergická anamnéza

AS ..... arthroskopie

BMI ..... body mass index

C – Th přechod ..... cerviko – thorakální přechod

C.L.P.A ..... Centrum léčby pohybového aparátu

CMC ..... karpometakarpální

DK(K) ..... dolní končetina (y)

F.A ..... farmakologická anamnéza

HK(K) ..... horní končetina (y)

IP1, IP2 ..... interphalangeální klouby

LCA ..... ligamentum cruciatum anterius

LCL ..... ligamentum collaterale laterale

LCM ..... ligamentum collaterale mediale

LCP ..... ligamentum cruciatum posterius

LDK(K) ..... levá dolní končetina (y)

LTV ..... léčebná tělesná výchova

M. ..... musculus

MM ..... musculi

MOB ..... mobilizace

MT ..... měkké techniky

MTP ..... metatarsophalangeální kloub

N.O ..... Ústřední vojenská nemocnice

O.A ..... osobní anamnéza

Obr ..... obrázek

O.D ..... osobní data

P.A ..... pracovní anamnéza

PDK(K) ..... pravá dolní končetina (y)

PIR ..... postizometrická relaxace

Pozn ..... poznámka

R.A ..... rodinná anamnéza

RHB.....rehabilitace

RTG.....rentgenový

S.A.....sociální anamnéza

Stp .....stav po

SIAS .....spina iliaca anterior superior

SIPS.....spina iliaca posterior superior

Sp.A.....sportovní anamnéza

tab.....tabulka

Th – L přechod.....thorako – lumbální přechod

6. SEZNAM POUŽITÉ LITERATURY

1. Kačinetzová, Alena.: *Bolesti kolenních kloubů I.* Praha : Triton, 2003

2. Rychlíkova, Eva.: *Funkční poruchy kloubů končetin.* Praha : Grada, 2002

3. Ditmar, Rudolf.: *Instability kolenních kloubů.* Olomouc : Univerzita Palackého, 1992.

4. Engel - Chorus, Dirk.: *Kolena – cvičením proti bolestem.* Praha : Beta – Dobrovský, 2005.

5. Chaloupka, Richard.: *Vybrané kapitoly z LTV v ortopedii a traumatologii.* Brno : Institut pro další vzdělávání pracovníků ve zdravotnictví, 2001.

6. Čech, Oldřich. Bartoníček, Jan.: *Poranění vazivového aparátu kolenního kloubu.* Praha : Avicenum, 1986.

7. Griffin, Letha.: *Rehabilitation of injured knee.* St. Louis : Mosby, 1995.

8. Müller, Ivan. Müllerová, Bohuslava.: *Stručný přehled léčebné tělesné výchovy v chirurgii, ortopedii a traumatologii: Učební texty.* Brno : Institut pro další vzdělávání pracovníků ve zdravotnictví, 1992.

9. Gross, Jeffrey M. Fetto, Joseph. Rosen, Elaine.: *Vyšetření pohybového aparátu.* Praha : Triton, 2005.

10. Véle, František.: *Kineziologie : přehled klinické kineziologie a patokineziologie pro diagnostiku a terapii poruch pohybové soustavy.* Praha : Triton, 2006.

11. Véle, František.: *Kineziologie pro klinickou praxi.* Praha : Grada, 1997.

12. Dylevský, Ivan. Druga, Rastislav. Mrázková, Olga.: *Funkční anatomie člověka.* Praha : Grada, 2000.

13. Helfet, Arthur J.: *Disorders of the knee.* Philadephia : Lippincott, 1982.

14. Haladová, Eva. Nechvátalová, Ludmila.: *Vyšetřovací metody hybného systému.* Brno : Institut pro další vzdělávání pracovníků ve zdravotnictví, 1997.

15. Ambler, Zdeněk.: *Neurologie pro studenty lékařské fakulty.* Praha: Karolinum 2004.

16. Haladová, Eva a kolektiv autorů.: *Léčebná tělesná výchova.* Brno : Institut pro další vzdělávání pracovníků ve zdravotnictví, 1997.

17. Vysušilová, Helena.: *Cvičení s gumovými pásy.* Praha : ARSCI 2003.

18. Pavlů, Dagmar.: *Cvičení s Thera-Bandem:se zřetelem ke konceptu dle Brügera.* Brno : CERM 2004.

19. Sosna, Antonín. Vavřík, Pavel. Krbec, Martin. Pokorný, David a kolektiv.: *Základy ortopedie.* Praha : Triton 2001.

20. Dylevský, I. Kubálková, L., Navrátil, L.: *Kineziologie, kineziterapie a fyzioterapie.* Praha : Manus 2001.

21. Kubeš, J.: *Artroskopie.* Dostupné z http://www.nem.pce.cz/NemPce_odd_ortop_art.htm dne 5.3.2007.

22. Mishr, A.: *Knee arthroskophy.* Dostupné z http://www.emedx.com/ dne 5.3.2007.

23. *Arthroskopie kolenního kloubu – informace pro pacienta.* Dostupné z http://ortopedie.lf2.cuni.cz/docs/Arthroskopie_kolenniho_kloubu.doc dne 6.3.2007

24. Školníková B.: *Komplexná rehabilitačná liečba po úrazoch mäkkého kolena v NRC Kováčová.* Rehabilitácia, No 1., Vol. 33, 2000, str. 28 – 42.

25. Dungl P. a kol.: *Ortopedie*. Praha : Grada 2005,1. vyd., str.1280

26. Pavlů, Dagmar.: *Speciální fyzioterapeutické koncepty a metody*. Brno : CERM 2002.

27. Southern Californian Orhtopedic Institut.: *Anatomy of the Knee.* Dostupné z http://www.scoi.com/kneeanat.htm dne 6.3.2007.

28. Anderson, J.J. Johnson, S. Wright, K.A.: *Anatomy of the Knee.* Dostupné z http://darkwing.uoregon.edu/~athmed/aclrehab/antmus.jpg dne 6.3.2007.

29. *Muscles that Act on the Leg (Tibia and Fibula)*. Dostupné z http://www.getbodysmart.com/ap/muscularsystem/legmuscles dne 6.3.2007.

30. Kroeger, R. *Knee joint – Anatomy & Function.* Dostupné z http://www.arthroscopy.com/sp05001.htm dne 4.3.2007.

7. PŘÍLOHY

7.1 PŘÍLOHA č.1 - Výpis ze zdravotní dokumentace pacientky

3.2.4.1 Propouštěcí zpráva po arthroskopii mediálního menisku kolenního kloubu, As.Dr. Popelka, CSc., Fakultní nemocnice v Motole 8.8. 2002

Lucie B. byla hospitalizována na I. ortopedické klinice 1.LF UK Motol od 6.8. do 8.8.02.

Diagnóza: Stp. distorsionem genus l. sin. M 23.3.

Z anamnézy : Před měsícem distorze kolenního kloubu. Pro přetrvávající bolesti kolenního kloubu přijata k arthroskopii kolenního kloubu.

Průběh hospitalizace:

Operace: 7.8.02 arthroskopie kolenního kloubu – mediální meniskus je výrazně hypermobilní, luxující se mimo plato v celé přední části. Přední zkřížený vaz je pevný, rozrušena mediopatelární plika /Dr. Ježek/.

Pooperační průběh je klidný, bez komplikací, afebrilní.

Medikace: jen analgetika.

Při propuštění: kolenní kloub bez výpotku, lýtko klidné, bez otoku.

Doporučujeme: Chůze o berlích bez zatěžování operované končetiny.
Cvičení kolenního kloubu dle instruktáže.
Kontrola na ambulanci u Dr. Ježka dle dohody, při obtížích ihned.

7.2 PŘÍLOHA č.2 – Individuální LTV

7.2.1 Příloha č. 2A – Cvičení s overballem

- Posilování musculus rectus femoris (Obr 35A, 35B): Pacientka provádí extenzi kolenního kloubu ve středním postavení DK.
- Posilování musculus vastus lateralis (Obr.36) : Pacientka provádí extenzi kolenního kloubu v zevní rotaci kyčelního kloubu DK.
- Posilování musculus vastus medialis (Obr.37) : Pacientka provádí extenzi kolenního kloubu ve vnitřní rotaci kyčelního kloubu DK.
- Posilování musculus triceps surae : (Obr. 38A, 38B) : Pacientka provádí dorzální flexi v hlezenním kloubu proti odporu overballu. Pro posílení musculus gastrocnemius medialis et lateralis s extenzí v kolenním kloubu (Obr. 38A). Pro posílení musculus soleus v flexí v kolenním kloub (Obr. 38B).
- Posilování hýžďového svalstva (Obr.39) : Pacientka provádí kontrakce hýžďového svalstva v leže na zádech.

Obr.35A

Obr. 35B

Obr. 36

Obr.37

Obr.38A

Obr.38B

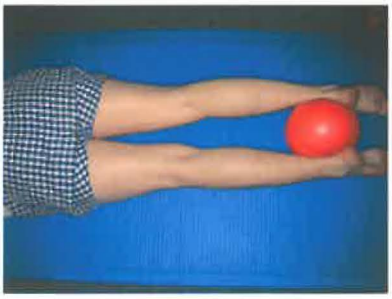

Obr.39

7.2.2 Příloha č. 2B – Cvičení s Thera – Bandem

- Protahování musculus quadriceps femoris (Obr.40) :

  Pacientka leží na břiše. Po mírném zatlačení do extenze v kolenním kloubu proti odporu Thera - bandu se při uvolnění s výdechem zvětšuje flexe v kolenním kloubu.
- Protahování flexorů kolenního kloubu (Obr.41) :

  Pacientka leží na zádech, dolní končetina je ve flexi v kyčelním a extenzi v kolením kloubu.
- Protahování musculus biceps femoris (Obr.42) :

  Pacientka leží na břiše, dolní končetina je ve flexi a vnitřní rotaci v kyčelním kloubu a extenzi v kolenním kloubu.
- Protahování musculus semitendinosus et semimembranosus (Obr.43) :

  Pacientka leží na břiše, dolní končetina je ve flexi a zevní rotaci v kyčelním kloubu a extenzi v kolenním kloubu.
- Posilování musculus quadriceps femoris (Obr. $44A_1$ + $44A_2$, 44B) :
- Posilování flexorů kolenního kloubu (Obr. 45A, 45B) :
- Posilování hýžďových svalů (Obr. $46A_1$+ $46A_2$, 46B)

Obr.40

Obr.41

Obr.42

Obr. 43

Obr. $44A_1$

Obr. $44A_2$

Obr. 44B

Obr. 45A

Obr.45B

Obr. 46A$_1$

Obr. 46A$_2$

Obr.46B

7.2.3 Příloha č. 2C – Cvičení pomocí posilovacích strojů

- Posilování flexorů kolenního kloubu (Obr.47) :
- Posilování extenzorů kolenního kloubu (Obr.48) :
- Chůze na chodícím pásu dopředu (Obr.49A), do strany (Obr.49B), dozadu (Obr.49C):
- Jízda na rotopedu (Obr.50) :
- Stepper :

Obr. 47

Obr. 48

Obr.49A

Obr.49B

Obr.49C

Obr.50

7.2.4 Příloha č. 2D – Senzomotorická stimulace

- Stimulace receptorů plosky nohy pomocí gumového ježka (Obr.51) :
- Nácvik korigovaného stoje (Obr.52) :
- Nácvik nášlapu na posturomedu (Obr.53A) a na dvou nestabilních plochách (Obr.53B, 53C):
- Stoj na jedné noze (Obr.54A, 54B) :
- Nácvik krokového mechanismu (Obr.55A, 55B, 55C) :
- Chůze na nestabilních plochách (Obr. 56A, 56B,) :
- Cvičení na trampolíně (Obr. 57A, 57B, 57C) :

Obr. 51

Obr. 52

Obr. 53A

Obr. 53B

Obr. 53C



Obr. 54A

Obr. 54B

Obr. 55A

Obr. 55B

Obr. 55C

Obr. 56A

Obr. 56B

Obr. 57A

Obr. 57B

Obr. 57C

7.3 PŘÍLOHA č.3 – Rehabilitační plán po plastice LCA, C.L.P.A. Vysočany

POOPERAČNÍ REHABILITACE
po plastice předního zkříženého vazu kolenního kloubu (LCA)

C.L.P.A.
Centrum léčby pohybového aparátu

- Po dobu **10 - 14 dní** od operace je nutno dodržovat **pooperační klidový režim**:
  - **chůze o francouzských holích** s úplným odlehčením operované končetiny, neposkakovat a nehoupat se na berlích, přirozená chůze
  - pevně připevněná **kloubová ortéza** na končetině, možno povolit i sundat ortézu v klidu na lůžku
  - **pravidelně cvičit** dle instrukcí fyzioterapeuta (viz cviky na druhé straně)
- Je běžné, že kolenní kloub po operaci **otéká a bolí**, může se přechodně zvýšit i tělesná teplota. V tomto případě ledujte koleno (chladicí sáčky, mražená zelenina..), užijte analgetika (Ibalgin, Ataralgin..), vynechte delší chůzi i cvičení a vyčkejte ústupu potíží.
- V případě stupňujících se potíží, volejte na recepci našeho oddělení.
- Po 10-14 dnech domácí péče Vám budou vyndány stehy na naší ambulanci a zahájíte ambulantní rehabilitaci. Doporučujeme využít našeho rehabilitačního oddělení v suterénu nemocnice, kde je velmi dobře vybavené pracoviště i školený personál. Nebo můžete využít jiného pracoviště v místě Vašeho bydliště.
- Ortéza je nastavena na 60° ohnutí v kloubu, proto se snažte pravidelným cvičením dosáhnout tohoto rozsahu. V žádném případě si sami neměňte rozsah ohnutí kloubu na ortéze. Totéž platí pro chůzi o holích, snažte se po celou dobu odlehčovat chůzi.

Cvičení dle instrukcí fyzioterapeuta na lůžkovém oddělení Centra léčby pohybového aparátu
Cviky provádějte pravidelně, v nejlepším případě i každou hodinu s opakováním 10-15x.

1. pooperační den:
1. přitahujte a napínejte nohu v kotníku, kružte nohama v kotnících oběma směry (neomezeně)
2. stáhněte hýžďě, držte několik vteřin a povolte (neomezeně)
3. snažte se během dne držet končetinu nataženou – koleno propnuté a nevytáčet špičku do strany
4. pasivní cvičení kolenního kloubu na elektrické motodlaze, kterou Vám zapojí fyzioterapeut nebo sestra
5. chůze o francouzských holích na záchod, po pokoji, případně krátce na chodbu
6. ledujte koleno, v případě bolestí požádejte sestru o injekci nebo tabletu proti bolesti, pijte dostatek tekutin

2. pooperační den
1. pokračujte dle pokynů z předchozího dne
2. ohněte postupně končetinu v koleni, sunutím paty po podložce (pozor na nesprávný posun pánve nahoru, snažte se ji uvolnit nebo zafixovat rukou), výdrž v ohnutí 5 vteřin
3. propněte silou koleno do podložky, stiskněte (zatněte) přední stehenní sval, výdrž 5 vteřin
4. unožujte nataženou končetinu do strany sunutím po podložce a zpět, prsty směřují stále ke stropu
5. dbejte na správný stereotyp chůze, koleno při chůzi ohýbejte, projděte se během dne několikrát po chodbě
6. pasivní cvičení na motodlaze až do rozsahu 60° (zapojí fyzioterapeut nebo sestra)

3. pooperační den
1. podle Vašeho zdravotního stavu, situaci a zvyklostí na oddělení budete propuštěni do domácího ošetřování
2. dodržujte pokyny uvedené u 2. dne (kromě bodu 6.) až do doby kontroly na ambulanci
3. po několika dnech domácí péče začněte operovanou končetinu sami zvedat nad podložku
4. vyvarujte se jakékoli virové infekce, jizvu se stehy neodkrývejte ani se s ní nesprchujte
5. po propuštění z nemocnice nenamáhejte končetinu dlouhou chůzí nebo sezením, ale není nutný pasivní klid na lůžku