

Univerzita Karlova
Fakulta tělesné výchovy a sportu
Katedra fyzioterapie

Bakalářská práce

**Kazuistika pacienta s plastikou předního
zkříženého vazy v kolenním kloubu**

Vedoucí práce

PhDr. Jitka Čemusová Ph.D.

Vypracovala

Kateřina Mejzlíková

Praha 2010

Abstrakt

Autor: Kateřina Mejzlíková

Název práce: Kazuistika pacienta s plastikou předního zkříženého vazů v kolenním kloubu

Tato bakalářská práce se skládá z hlavních dvou částí, obecné a speciální, kde větší pozornost je zaměřena na část druhou.

V obecné části se dozvíme základní informace o anatomii, kinematice a biomechanice kolenního kloubu. Dále tu najdeme informace o možném poranění předního zkříženého vazů, jeho vyšetření a možné léčbě. V závěru této části je ještě zmíněn možný postup při fyzioterapii.

Speciální část obsahuje podrobnou kazuistiku pacienta po plastice předního zkříženého vazů. Tato kazuistika byla zpracována během souvislé odborné bakalářské praxe v soukromém zdravotnickém zařízení MediCentrum Praha, a.s.

Klíčová slova: plastika předního zkříženého vazů, poranění LCA, LCA, fyzioterapie po plastice LCA

Title of the work: Case Study of a Patient with Anterior cruciate ligament reconstruction in the knee joint

This bachelor thesis consists of two main parts, general and special, where more attention is focused on second part.

In general part, we learn the basic information about anatomy and biomechanics of the knee. Furthermore, we can find there information about a possible injury of the anterior cruciate ligament, investigation and treatment. In conclusion, this part is even mentioned a possible approach to physiotherapy.

A special section contains a detailed case report of a patient after reconstruction of the anterior cruciate ligament. This case report was prepared during the continuous professional bachelor's experience in the private healthcare facility MediCentrum Prague, Inc.

Keywords: anterior cruciate ligament injuries, physiotherapy after reconstruction ACL

Prohlašuji, že jsem tuto bakalářskou práci vypracovala samostatně a uvedla jsem všechny literární prameny v práci použité.

V Praze dne 15. 4. 2010

.....

Kateřina Mejzlíková

Ráda bych touto cestou poděkovala:

Zvláště PhDr. Jitce Čemusové Ph.D. za odborné vedení, poskytnutí potřebných informací a cenných rad při zpracování práce. Rovněž bych chtěla poděkovat pacientovi za ochotu, trpělivost, poskytnutí a zacházení s osobní dokumentací. Další poděkování patří celému týmu MediCentra a. s. a především mé supervizorce Magdě Davidkové.

Obsah:

	<i>strana:</i>
1	ÚVOD 9
2	ČÁST OBECNÁ..... 10
2.1	ANATOMIE KOLENNÍHO KLOUBU 10
2.1.1	<i>Stavba kolenního kloubu 10</i>
2.1.2	<i>Vazy kolenního kloubu 12</i>
2.1.3	<i>Svaly v oblasti kolenního kloubu a jejich inervace 13</i>
2.2	ANTEROPOSTERIORNÍ STABILITA KOLENNÍHO KLOUBU 14
2.3	KINEZILOGIE A BIOMECHANIKA KOLENNÍHO KLOUBU 15
2.3.1	<i>Osové uspořádání extenzního aparátu 17</i>
2.4	PORANĚNÍ VAZIVOVÉHO APARÁTU KOLENNÍHO KLOUBU 17
2.4.1	<i>Typy poranění vazů 18</i>
2.5	KLINICKÉ VYŠETŘENÍ KOLENNÍHO KLOUBU 19
2.5.1	<i>Anamnéza 19</i>
2.5.2	<i>Aspekce 19</i>
2.5.3	<i>Palpace 19</i>
2.5.4	<i>Vyšetření pohyblivosti kloubu 20</i>
2.5.5	<i>Pomocná vyšetření měkkého kolena 23</i>
2.6	LÉČBA LÉZE LCA 24
2.6.1	<i>Konzervativní léčba 24</i>
2.6.2	<i>Chirurgická léčba 24</i>
2.7	KOMPLIKACE CHIRURGICKÉ LÉČBY 27
2.8	REHABILITACE PO PLASTICE LCA 28
2.8.1	<i>Předoperační fáze 28</i>
2.8.2	<i>Časná pooperační fáze 28</i>
2.8.3	<i>Pooperační fáze 30</i>
2.8.4	<i>Pozdní pooperační fáze 31</i>

2.8.5	<i>Rekonvalescenční fáze</i>	32
3	ČÁST SPECIÁLNÍ	33
3.1	METODIKA PRÁCE	33
3.2	ANAMNÉZA	34
3.2.1	<i>Předchozí rehabilitace:</i>	36
3.2.2	<i>Výpis ze zdravotní dokumentace pacienta:</i>	36
3.2.3	<i>Indikace k RHB:</i>	36
3.3	VSTUPNÍ KINEZIOLOGICKÝ ROZBOR.....	36
3.3.1	<i>Závěr vyšetření</i>	45
3.4	KRÁTKODOBÝ A DLOUHODOBÝ FYZIOTERAPEUTICKÝ PLÁN	46
3.4.1	<i>Krátkodobý plán (po dobu hospitalizace)</i>	46
3.4.2	<i>Dlouhodobý plán (po dimisi)</i>	46
3.5	PRŮBĚH TERAPIE.....	47
3.5.1	<i>Den první, 12. 1. 2010, 8. den po operaci</i>	47
3.5.2	<i>Den druhý, 13. 1. 2010, 9. den po operaci</i>	47
3.5.3	<i>Den třetí, 14. 1. 2010, 10. den po operaci a den čtvrtý, 15. 1. 2010, 11. den po operaci</i>	51
3.5.4	<i>Den pátý, 18. 1. 2010, 14. den po operaci</i>	53
3.5.5	<i>Den šestý, 19. 1. 2010, 15. den po operaci</i>	55
3.5.6	<i>Den sedmý, 20. 1. 2010, 16. den po operaci</i>	57
3.5.7	<i>Den osmý, 21. 1. 2010, 17. den po operaci a den devátý, 22. 1. 2010, 18. den po operaci</i>	59
3.5.8	<i>Den desátý, 25. 1. 2010, 21. den po operaci a den jedenáctý, 26. 1. 2010, 22. den po operaci</i>	61
3.5.9	<i>Den dvanáctý, 27. 1. 2010, 23. den po operaci</i>	63
3.5.10	<i>Den třináctý, 28. 1. 2010, 24. den po operaci</i>	65
3.6	VÝSTUPNÍ KINEZIOLOGICKÉ VYŠETŘENÍ	65

	3.7	ZHODNOCENÍ EFEKTU TERAPIE	71
4		ZÁVĚR	73
5		SEZNAM ZKRATEK	74
6		SEZNAM TABULEK	77
7		SEZNAM OBRÁZKŮ	78
8		SEZNAM POUŽITÉ LITERATURY	79
9		PŘÍLOHY	1

1 Úvod

V mé bakalářské práci jsem se věnovala pacientovi, který prodělal plastiku předního zkříženého vazů v kolenním kloubu. Z mého pohledu je tato diagnóza častější a častější. S lézí LCA se setkáváme nejčastěji u sportovců, na které jsou kladeny větší a větší nároky, a dále u sportující populace, která většinou přecení své síly nebo nemá vhodné vybavení. Sporty, u kterých se často setkáváme s poraněním měkkých tkání kolenního kloubu, jsou např. snowboarding, házená, fotbal, lyžování, což jsou takové sporty, u kterých dochází k časté změně směru pohybu v určité rychlosti nebo velké silové nároky na kolenní kloub.

Operativní léčba náhrady LCA je již v dnešní době běžnou záležitostí, která má velmi dobré pooperační výsledky. Většina pacientů udává stav operovaného kolenního kloubu za zcela normální (bez následků, oproti zdravému kolennímu kloubu) a negují přítomnost „giving way“ fenoménu, který je předtím trápil.

Práce obsahuje dvě hlavní části. Teoretická část je rešeršním zpracováním informací o kolenním kloubu, jeho měkkých částech a problematice zkřížených vazů včetně jejich léčby a fyzioterapie.

Praktická část se skládá z kazuistiky pacienta, kterého jsem měla v péči po necelou dobu mojí souvislé odborné bakalářské praxe. Na tuto praxi jsem docházela do soukromého zdravotnického zařízení MediCentrum Praha, a.s., v termínu 11. 1. 2010 – 5. 2. 2010.

2 Část obecná

2.1 Anatomie kolenního kloubu

2.1.1 Stavba kolenního kloubu

Kolenní kloub – *articulatio genus* – je složený a největší kloub v těle. Artikulují zde tři kosti: femur, tibia a patela (Dylevský, a další, 2000). Tyto kosti tak vytvářejí dva klouby – femorotibiální a femoropatelní.

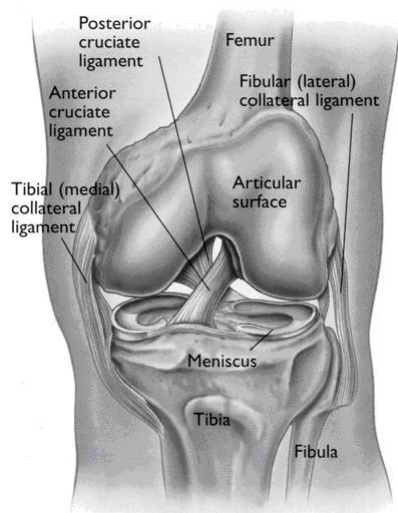
Femorotibiální kloub

Femorotibiální kloub tvoří dva velké kondyly femuru, které jsou jako kloubní hlavice. Kloubní jamkou jsou dvě kloubní plochy na tibií, což jsou kondyly tibie (Gross, a další, 2005). Vzhledem k tomu, že kloubní plochy na tibií jsou téměř ploché, kloubní plochy obou kostí si tvarem ani velikostí neodpovídají a femur se při pohybu dotýká tibie vždy jen na malé ploše, inkongruenci styčných ploch obou kostí vyrovnávají chrupavčité menisky (Dylevský, a další, 2000).

Menisky rozlišujeme na *meniscus lateralis* a *meniscus medialis* (Dylevský, a další, 2000). Jsou to srpkovité destičky vazivové chrupavky (Gross, a další, 2005). Liší se tvarem i velikostí (Dylevský, a další, 2000).

Meniscus medialis je větší a má tvar poloměsíčitý. Meniskus je ve střední části pevně srostlý s kloubním pouzdem a s částí vnitřního kolaterálního vazy – je tím pádem fixován ve třech bodech. Proto je méně pohyblivý a dochází u něj k častějšímu poškození (Dylevský, a další, 2000).

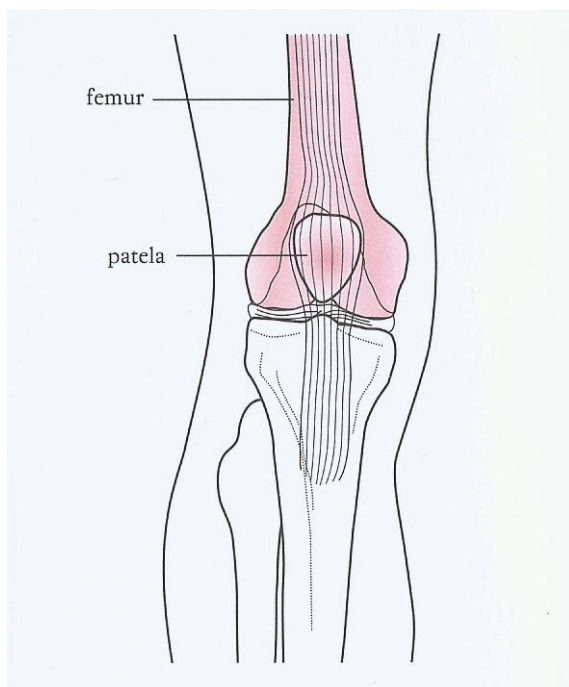
Meniscus lateralis je téměř kruhový a více pohyblivý, protože se jeho přední cíp upíná v blízkosti PZV a zadní cíp se upíná v zadním interkondylárním prostoru (Dylevský, a další, 2000).



Obr. č. 1 – Stavba kolenního kloubu (<http://acl-plastika.wbs.cz/Hlavni-strana.html>)

Femoropatelární kloub

Femoropatelární kloub představuje spojení oválné kloubní plochy na zadní straně pately s kloubní plochou pro patelu, která vpředu spojuje oba kondyly femuru (Gross, a další, 2005).



Obr. č. 2 – Femoropatelární kloub (Gross, a další, 2005)

Češka – patella – je sezamská kost v úponové šlaše m. quadriceps femoris. Je v kontaktu pouze se stehenní kostí, protože od tibie je vždy oddělena tukovými polštářky kolenního kloubu. Patela nefunguje jen jako zpevnění přední plochy

kolenního pouzdra, ale i jako dynamizující prvek extenzorového aparátu kolenního kloubu. Úpon svalu, m. quadriceps femoris, bez pately vyvine v místě úponu podstatně menší sílu než sval „podepřený a ohnutý“ přes patelu. Patela tak slouží vlastně jako kladka (Dylevský, a další, 2000).

2.1.2 Vazy kolenního kloubu

Vazy kolenního kloubu slouží jako jeho stabilizátory. Dělíme je na dvě větší skupiny, extraartikulární - postranní vazy, a intarartikulární – zkřížené vazy.

Postranní vazy

Ligamentum collaterale tibiale začíná na mediálním epikondyly femuru a upíná se na tibií. Jeho zadní část pevně srůstá s kloubním pouzdrem a s vnitřním meniskem. Vaz je zcela napjatý při extenzi kolene (Dylevský, a další, 2000).

Ligamentum collaterale fibulare začíná na laterálním epikondyly femuru a upíná se na fibulu. Distální část vazy je obejmut úponovou šlachou m. biceps femoris. Vaz je zcela napjatý při extenzi kolene (Dylevský, a další, 2000).

Ligamentum popliteum obliquum je spíše pokračováním části úponové šlachy m. semimembranosus. Tahem svalu je prostřednictvím tohoto vazy bráněno v uskřinutí kloubního pouzdra (Dylevský, a další, 2000).

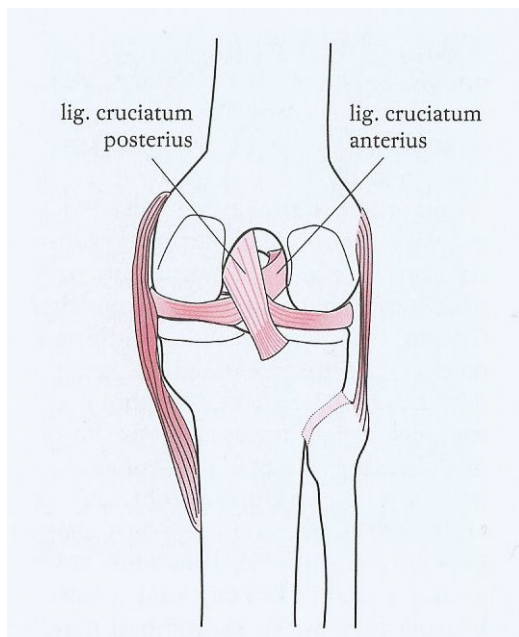
Ligamentum popliteum arcuatum je vaz, jehož vlákna pokrývají úponovou šlachou m. popliteus (Dylevský, a další, 2000).

Zkřížené vazy

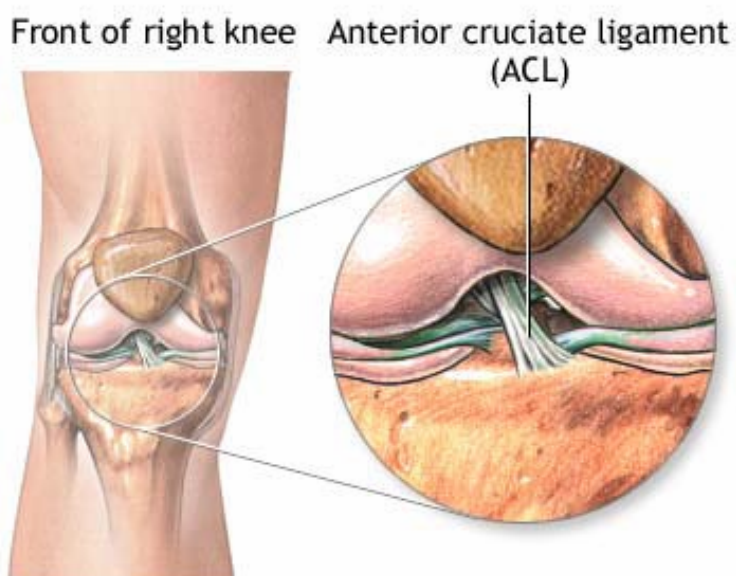
Zkřížené vazy kolenního kloubu patří mezi jeho nejmohutnější stabilizátory.

Ligamentum cruciatum anterius začíná na vnitřní ploše zevního kondyly femuru a upíná se do předního interkondylárního prostoru (Dylevský, a další, 2000). Vaz zabraňuje ventrálnímu posunu tibie proti femuru (Gross, a další, 2005).

Ligamentum cruciatum posterius začíná na zevní ploše vnitřního kondyly a upíná se v zadním interkondylárním prostoru. Tento vaz je asi o třetinu silnější než přední zkřížený vaz a tím i nejsilnější vaz v celém kolenním kloubu (Dylevský, a další, 2000). Vaz vytváří spojení mezi zadní částí femuru a tibie a zabraňuje především dorzálnímu posunu tibie proti femuru (Gross, a další, 2005).



Obr. č. 3 – Přední a zadní zkřížený vaz (Gross, a další, 2005)



Obr. č. 4 – Přední zkřížený vaz (<http://www.youcanbenefit.com/ACL.html>)

2.1.3 Svaly v oblasti kolenního kloubu a jejich inervace

Skupiny svalů v oblasti kolenního kloubu dělíme na: flexory, extensory, vnitřní rotátory ve flexi a zevní rotátory ve flexi (Gross, a další, 2005).

Flexory kolenního kloubu jsou:

M. biceps femoris (n. ischiadicus), m. semimembranosus (n. ischiadicus), m. semitendinosus (n. ischiadicus), m. gracilis (n. obturatorius), m. sartorius (n. femoralis), m. popliteus (n. tibialis), m. gastrocnemius (n. tibialis) (Gross, a další, 2005).

Extensory kolenního kloubu jsou:

M. rectus femoris, m. vastus medialis, m. vastus inetermedialis, m. vastus lateralis. Tyto svaly tvoří jeden celek nazývaný m. quadriceps femoris, který je inervovaný z n. femoralis (Gross, a další, 2005).

Vnitřní rotátory ve flexi jsou:

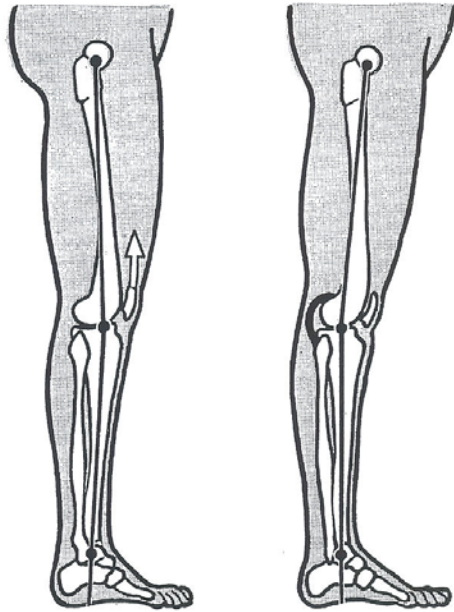
M. popliteus (n. tibialis), m. semimembranosus (ischiadicus), m. sartorius (n. femoralis), m. gracilis (obturatorius), m. semitendinosus (ischiadicus) (Gross, a další, 2005).

Zevní rotátory ve flexi jsou:

M. biceps femoris (n. ischiadicus) (Gross, a další, 2005).

2.2 Anteroposteriorní stabilita kolenního kloubu

Mechanismus stabilizace kloubu se liší podle toho, zda je v lehké flexi nebo hyperextenzi. Pokud je kolenní kloub natažený a ve velmi mírné semiflexi, tělesná váha vyvine sílu působící za osou kolenního kloubu, což způsobuje flexi kolenního kloubu, kterou ovšem omezuje kontrakce m. quadriceps femoris. Proto má m. quadriceps femoris v této poloze zásadní význam pro zachování vzpřímeného držení těla. Na druhou stranu, pokud je kolenní kloub v hyperextenzi, jeho přirozenou snahou je dosáhnout ještě větší hyperextenze, a proto tato pozice nevyžaduje kontrakci m. quadriceps femoris. Díky tomuto fenoménu mohou pacienti s parézou m. quadriceps femuris stát, popřípadě chodit.



Obr. č. 5 – Postavení kolenního kloubu (semiflexe, hyperextenze) (Kapandji, 1970)

2.3 Kineziologie a biomechanika kolenního kloubu

Pohyby v kolenním kloubu můžeme rozdělit na:

- flexe (v rozsahu 130° – 160°)
- extenze (základní postavení v kloubu)
- vnitřní rotaci (5° - 7°)
- zevní rotaci (21°) (Dylevský, 2009)

Rozsah rotací se mírně zvětšuje s rostoucí flexí, vliv má též velikost zatížení kloubu.

Odemknutí kolenního kloubu je vyvoláno malou rotací (při volné noze se tibia otáčí dovnitř, při fixované noze se femur otáčí zevně), při které se uvolňují kolaterální vazy a ligamentum cruciatum anterius. Odemknutí kolena je podmínkou flexe kolenního kloubu (Dylevský, 2009).

Vzhledem ke geometrickému tvaru kloubních ploch, tvaru menisků a úpravě vazů se ke dvěma základním pohybům kolenního kloubu (flexi a extenzi) přidávají další pohyby – rotační. Kolenní kloubu nemá stálou osu pohybu, mění se podle stupně flexe (Dylevský, 2009).

Flexe kolenního kloubu probíhá v několika fázích. První fáze je tzv. počáteční rotace, kdy se zevní kondyl femuru otáčí, vnitřní se posouvá. Zde dochází k již zmiňovanému odemknutí kolenního kloubu. V druhé fázi dochází k valivému pohybu, kdy se femur valí po tibií a po obou meniscích. Ve třetí fázi se stále zmenšuje kontakt femuru s tibií a menisky se posunují po tibií dozadu, což se jedná po tzv. klouzavý pohyb. Flexe kolenního kloubu se tedy dokončuje v meniskotibiálním spojení. Zkřížené vazy jistí flexi kolenního kloubu před větším posunům kostí. Patela klouže při flexi distálně, při extenzi proximálně, a to v rozsahu 5 – 7 cm (Dylevský, 2009).

Při *extenzi kolenního kloubu* probíhá celý proces opačně, až k uzamčení kolene. Jsou napjaty kolaterální vazy a všechny vazy na zadní straně kloubního pouzdra a femur naléhá na tibií (Dylevský, 2009).

Statické stabilizátory kolenního kloubu jsou: tvar kloubních ploch, vazy, kloubní pouzdro, menisky.

Dynamické stabilizátory kolenního kloubu jsou: svaly kolenního kloubu (Dylevský, 2009).

Vazy v zásadě limitují extrémní pohybové rozsahy a napomáhají svými proprioreceptory souhře synergických svalových skupin. Souhra jednotlivých vazů a svalových skupin je velice komplexní (Pokorný, a další, 2002).

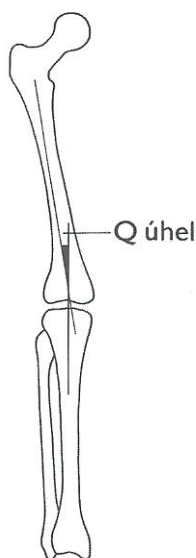
Tab. č. 1 – Dynamičtí a statictí stabilizátoři kolenního kloubu (Pokorný, a další, 2002)

Kontrola	Pasivní stabilizátor	Dynamický stabilizátor
Abdukce	mediální kolaterální vaz, mediální kloubní pouzdro, zadní šikmá část LCM, dorzomediální pouzdro, LCA a LCP	m. vastus medialis, m. sartorius, m. gracilis, m. semitendinosus, m. semimembranosus, m. gastrocnemius - mediální hlava
Addukce	tractus iliotibialis, laterální kolaterální vaz, dorzolaterální pouzdro	m. popliteus
Zevní rotace	LCM, mediální kapsulární vazy, dorzomediální pouzdro, mediální meniskus, LCA	m. vastus medialis obliquus, šlachy pes anserinus, m. popliteus
Vnitřní rotace	LCL, LCA, dorzolaterální	m. vastus lateralis

	pouzdro, kapsulární vazy	
Hyperextenze	LCM, oba zkřížené vazy, zadní kloubní pouzdro	částečně flexorová skupina
Hyperflexe	oba zkřížené vazy, zadní rohy obou menisků, femorální úpon zadního pouzdra	m. quadriceps, částečně m. gastrocnemius

2.3.1 Osově uspořádání extenzního aparátu

Osově uspořádání extenzního aparátu má značný význam pro stabilitu pately, a tím i pro biomechaniku femoropatelárního kloubu. Je to dáno vzájemným vztahem m. quadriceps femoris, pately a ligamentum patellae. V klinické praxi se používá k vyjádření valgozity tzv. *Q-úhel* (*quadriceps angle*). Definice zní: Je to ostrý úhel, který svírá směr tahu m. quadriceps femoris a osa ligamentum patellae. U mužů je normální hodnota Q-úhlu do 10°, u žen do 15°.



Obr. č. 6 – Q-úhel (Bartoníček, a další, 2004)

2.4 Poranění vazivového aparátu kolenního kloubu

Kolenní kloub je jedním z nejčastěji zraňovaných kloubů na lidském těle (Pokorný, a další, 2002). Poranění kolena vznikají nepřímým nebo přímým mechanismem (Dungl, a další, 2005). Za přímé mechanismy považujeme především

náraz. Mezi mechanismy nepřímé patří – páčení do stran, rotace, hyperflexe, hyperextenze a kombinace těchto sil, které jsou častější příčinou poranění (Pokorný, a další, 2002). Poranění měkkých částí kolenního kloubu zahrnuje poškození vazivového aparátu (postranní vazy, zkřížené vazy, kloubní pouzdro), menisky a někdy kloubní plochy, především chrupavčitá část (Dunzl, a další, 2005). Poškozením vazivového aparátu, který tvoří statické stabilizátory, dochází ve většině případů k nestabilitě kolenního kloubu (Paša, a další, 2000).

2.4.1 Typy poranění vazů

1) distenze – natažení vazů

Kontinuita vazů je zachována, jedná se o mikroskopické poškození. Klinicky se jeví jako bolestivost v průběhu vazů (Dunzl, a další, 2005).

2) parciální ruptura – částečné přetržení vazů

Část vláken vazů je přetržena, čímž dochází ke snížení pevnosti (Pokorný, a další, 2002). Klinicky se projevuje bolestí a zvětšeným posunem s pevným konečným dorazem (Dunzl, a další, 2005).

3) totální ruptura – úplné přetržení vazů

Kontinuita vazů je zcela přerušena. Přerušeni může být buď v průběhu (intersticiálně) nebo v úponu, kdy může být vytržen i s kostní lamelou (Pokorný, a další, 2002).

Přechody mezi jednotlivými stupni poranění bývají plynulé, a proto se klinicky těžko od sebe odlišují. Lékař musí posoudit, zda se jedná o *poranění bez nestability* nebo *s nestabilitou* (Pokorný, a další, 2002).

Klasifikace nestabilit kolenního kloubu:

I. Nestability s primární lézí kapsulárních stabilizátorů:

- 1) mediální nestability (abdukčně-zevně rotační)
- 2) laterální nestability (addukčně-rotační)
- 3) hyperextenční

II. Izolované léze zkříženého vazů:

1) předního zkříženého vazů

Vzniká násilnou vnitřní rotací bérce během konečné fáze extenze kloubu (Dungl, a další, 2005).

2) zadního zkříženého vazů (Dungl, a další, 2005).

2.5 Klinické vyšetření kolenního kloubu

2.5.1 Anamnéza

Jedna z důležitých částí vyšetření, která by se neměla podceňovat. Ptáme se například na to, kdy k úrazu došlo, intenzitu a místo bolesti, na schopnost zátěže hned po poranění, na pocity nestability, na mechanismus poranění, směr a velikost, na dobu vzniku náplně kloubu (hemartros – vzniká do několika hodin; výpotek z dráždění – vzniká do několika dnů) (Dungl, a další, 2005).

2.5.2 Aspekce

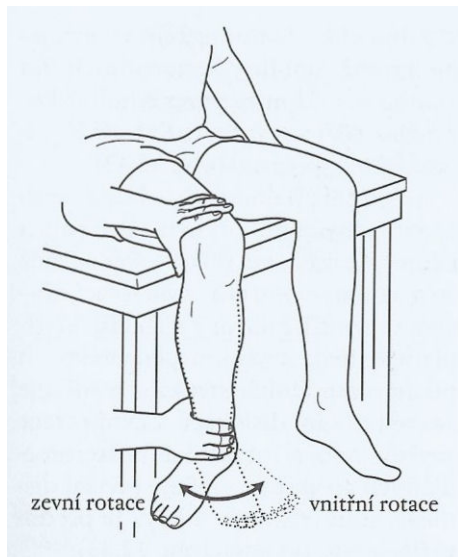
Aspekci porovnáváme tvar a postavení kloubu s druhou končetinou (Dungl, a další, 2005).

2.5.3 Palpace

Palpací odlišujeme povrchový otok a hematomy od nitrokloubní náplně – ballottement pately (Dungl, a další, 2005). Ballottement pately je test, který se používá při podezření na velký výpotek kolenního kloubu. Jedná se o přímé zatlačení na patelu, kde se výpotek dostane na obě strany a poté se vrací zpět pod patelu a způsobí její pohyb nahoru (Gross, a další, 2005).

2.5.4 Vyšetření pohyblivosti kloubu

Vyšetřujeme aktivní a pasivní pohyblivost.



Obr. č. 7 – Vyšetření pasivní vnitřní a zevní rotace v kolenním kloubu (Gross, a další, 2005)

2.5.4.1 Základní vyšetření stability kolenního kloubu („stress testy“)

Vyšetření vyžaduje zkušenost lékaře (Dungl, a další, 2005). Přesnost a objektivita nálezů je problematická, protože se jedná o subjektivní názor vyšetřujícího (Gross, a další, 2005). Vyšetření je vhodné začínat na zdravém kolenním kloubu, potom na poraněném kloubu (Dungl, a další, 2005).

Hodnotí se rozevření kloubní štěrbiny nebo posun hlavice tibie:

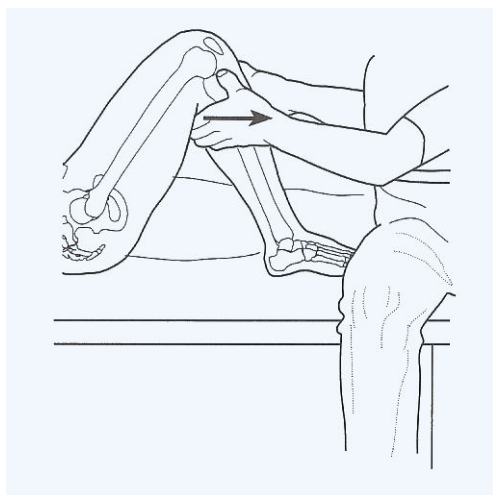
- I. stupeň – do 5mm, označení +
- II. stupeň – do 10 mm, označení ++
- III. stupeň – přes 10 mm, označení +++ (Pokorný, a další, 2002)

2.5.4.2 Vyšetření boční stability – kolaterální vazy

Jedná se o *abdukční a addukční test* (Dungl, a další, 2005). Pozitivita v lehké semiflexi svědčí o izolované lézi kolaterálního vazy, pozitivita i v extenzi je podmíněna současnou insuficiencí jednoho nebo obou zkřížených vazů (nejčastěji LCA) (Pokorný, a další, 2002).

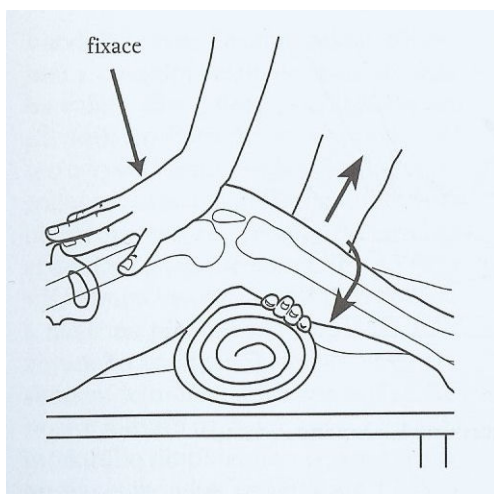
2.5.4.3 Vyšetření předozadní stability – zkrřížené vazy

Přední zásuvkový fenomén vyšetřuje přední posun tibie proti femuru v 90° flexi kolenního kloubu s neutrální rotací bérce. Vyšetřující přisedne špičku pacientovi nohy, uchopí proximální částí tibie a zatlačí ventrálně. Zvětšený ventrální posun tibie proti femuru svědčí o lézi LCA (Dungl, a další, 2005).



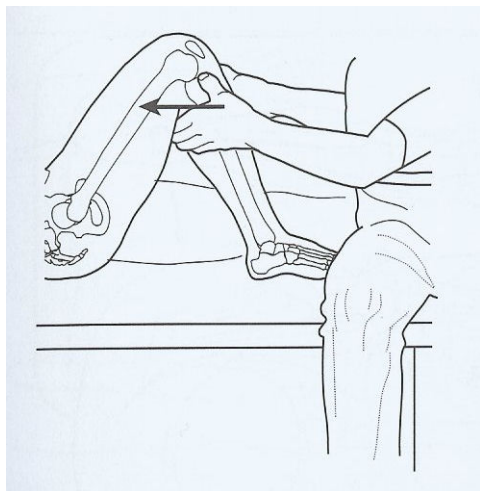
Obr. č. 8 – Vyšetření předního zásuvkového testu (Gross, a další, 2005)

Lachmanův test se vyšetřuje ve 20° flexi kolene, jednou rukou uchopí vyšetřující femur pacienta nad kolenem a stabilizuje jej, druhou rukou tlačíme proximální konec tibie ventrálně. Jedná se o modifikaci *předního zásuvkového fenoménu* (Dungl, a další, 2005). *Lachmanův test* je přínosnější v tom, že semiflekční poloha kolene se blíží více funkční zátěži kolena při chůzi (Pokorný, a další, 2002), je nejvhodnější a nejspolehlivější k vyšetření LCA při akutním poranění (Dungl, a další, 2005).



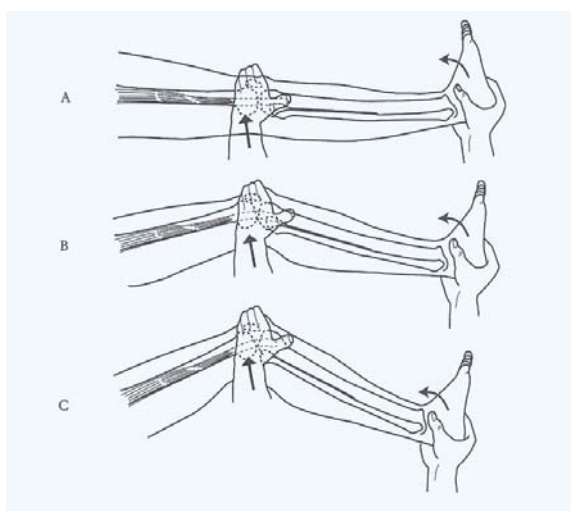
Obr. č. 9 – Vyšetření Lachmanova testu (Gross, a další, 2005)

Zadní zásuvkový fenomén se vyšetřuje stejně jako přední zásuvkový fenomén, posuzuje se dorzální posun proximálního konce tibie proti femuru.



Obr. č. 10 – Vyšetření zadního zásuvkového testu (Gross, a další, 2005)

Pivot shift test je vyšetření přímo pro izolované poranění LCA. Pacient leží na zádech a provádí se extenze kolenního kloubu současně s vnitřní rotací a abdukci bérce. Pozitivní test je, pokud vyvoláme ventrální subluxaci laterálního kondylu tibie proti femuru (Dunzl, a další, 2005). Podstatou tohoto příznaku je dvojitá role iliotibiálního traktu, který je synergistou LCA. Při flexi kolena působí ve skupině flexorových stabilizátorů a v poloze extenční jako stabilizátor extenzorový. Ve 20° je nefunkční (přechodová fáze) a postavení hlavice tibie proti femuru zajišťuje pouze LCA.

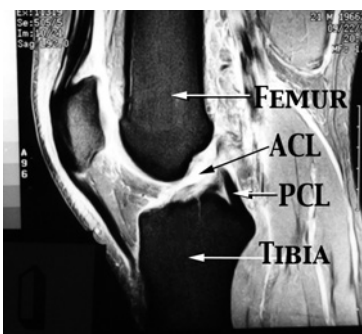


Obr. č. 11 – Vyšetření Pivot shift testu (Gross, a další, 2005)

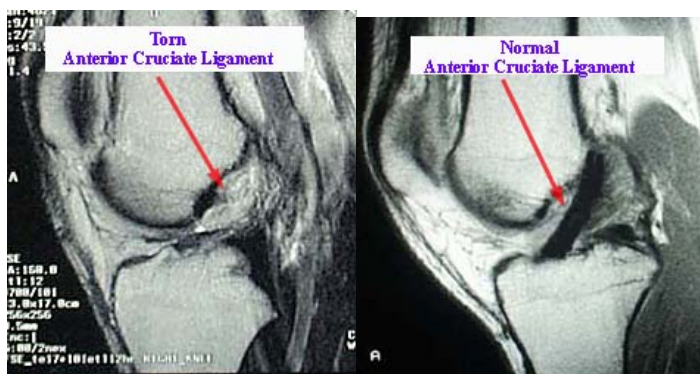
Klasickým kombinovaným poraněním je „nešťastná triáda“, kdy se jedná o rupturu LCM (ligamentum collaterale mediale), LCA a mediálního menisku (Pokorný, a další, 2002).

2.5.5 Pomocná vyšetření měkkého kolena

Rentgenové snímky (a-p a boční projekce, axiální snímky fenoropatelního kloubu ve 30°flexi pro podezření poranění pately), CT, MRI, artroskopie.



Obr. č. 12 – MRI kolenního kloubu (http://www.rice.edu/~jenky/sports/acl_pcl.html)



Obr. č. 13 – Natržený normální LCA na MRI snímku (http://www.emedx.com/emedx/diagnosis_information/knee_disorders/acl_mri_pictures.htm)

Artroskopie je miniinvazivní diagnostická a operační metoda. Získáváme dokonalý obraz o anatomickém i funkčním stavu všech nitrokloubních struktur (Pokorný, a další, 2002). Indikací k akutní artroskopii je blokáda kloubu, která nelze odblokovat, a klinicky a rentgenologicky nejasná diagnóza (Dungl, a další, 2005).

2.6 Léčba léze LCA

2.6.1 Konzervativní léčba

Lehčí formy insuficience kolenního kloubu se dají řešit konzervativně, čili nechirurgickou formou, za předpokladu menších fyzických nároků nebo komplikacím neumožňující chirurgickou léčbu (Pokorný, a další, 2002). Pro stabilizaci kolenního kloubu lze doporučit funkční ortézu a cílený proprioceptivní neuromuskulární trénink (Smékal, a další, 2006). Je nutné vycvičit synergickou flexorovou skupinu. Přesto často dochází ke chronické instabilitě kolenního kloubu, významnému oslabení svalových skupin v oblasti kolenního kloubu a k posttraumatické osteoartróze (Smékal, a další, 2006). Insuficience LCA může vést k sekundárním degenerativním změnám na kloubních plochách, meniscích a dalších stabilizátorech, a proto by se mělo uvažovat o adekvátní léčbě (Pokorný, a další, 2002).

2.6.2 Chirurgická léčba

Operační náhrada LCA se indikuje při nestabilitě „všedního dne“, při opakovaných výronech a výpotcích a u sportovců (Pokorný, a další, 2002).

Cílem operační náhrady LCA je dosažení maximální možné obnovy funkce kolenního kloubu. Postupuje se buď okamžitou plastikou LCA bezprostředně po artroskopickém vyšetření, nebo artroskopickým vyšetřením akutního poranění LCA s naplánovaným provedením jeho plastiky, což je nejčastější varianta (Mahrová, 2006).

Akutní primární sutury nebo extraartikulární rekonstrukce se v současné době neprovádějí, je dávana přednost intraartikulárním náhradám LCA. Miniinvazivní techniky (artroskopie) umožňují anatomické umístění dostatečně pevných štěpů v kostních tunelech (Dungl, a další, 2005).

Důležitá je volba implantátu, kterým bude nahrazen přetržený vaz. Náhrada LCA se provádí pomocí štěpu.

Existují tři možnosti odebrání štěpu:

I. Využití vlastní tkáně (autoštěp, autogenní štěp)

- 1) Odebrání autoštěpu z prostřední třetiny ligamentum patellae dle Brücknera. Odebírá se i s kostními bločky z apexu pately a tuberositas tibiae. Nazývá se

BTB štěp („bone – tendom – bone“) a jedná se o jednu z nejužívanějších metod odběru autoštěpu (Pokorný, a další, 2002).

2) Odebrání čistě ligamentózního autoštěpu ze šlach m. semitendinosus nebo m. gracilis (ST/G) (Dungl, a další, 2005).

II. Využití tkáně od dárce (allotransplantát, aloštěp, allogenní štěp, kadaverózní štěp)

III. Využití umělého materiálu (Mahrová, 2006)

BTB štěp

Pevné vhojení štěpu s kostními bločky v kostním tunelu trvá 4 – 6 týdnů. Tento typ štěpu je vybírán především pro mladé pacienty a sportovci s vysokými nároky. Štěp BTB s fixací titanovými interferenčními klouby umožňuje akcelerovanou rehabilitaci, časný pohyb a časnou zátěž. Nevýhodou je patelární bolest a bolest při kleku (Dungl, a další, 2005).

ST/G štěp

Výhodou této techniky odebírání štěpu je menší incize a menší výskyt patelární bolesti. Pevné vhojení čistě šlachového štěpu trvá 8 – 12 týdnů, tedy déle než u BTB štěpu. Možné nevýhody technik s použitím šlach ST/G souvisí s primární fixací štěpu. Používají se fixace s požitím knoflíku nebo příčného šroubu. Často docházelo k pohybu nebo pružení štěpu, proto se technika fixace zdokonalila a používá se kovové nebo vstřebatelné interferenční šrouby s oblými závity a speciální vstřebatelné hřebíčky (Dungl, a další, 2005).

Alogenní štěp

Výhody alogenní tkáně zahrnují především relativně málo limitované získání tkáně a široká volba možnosti velikosti štěpu, různých typů a tvarů, kratší operační čas a menší jizvy (kosmetická stránka operace). Aloštěp může být použit jak u primárních, tak i u revizních rekonstrukčních operací a je ideální pro řešení mnohočetných ligamentózních poranění kloubů. Nevýhodou aloštěpů je možný přenos nemocí, především virových. Proto se odběr řídí přísnými testy a vyšetřeními (Paša, a další, 2000).

Možnosti odběrů aloštěpů:

- a) ligamentum patellae
- b) šlacha m. quadriceps femoris
- c) Achillova šlacha

Odběry se provádějí za sterilních podmínek a od mladých dárců, do 30 let. Celkový čas, nutný k vyšetření štěpů, je zhruba 3 týdny. Doba uložení štěpů při teplotě -80°, a dalších požadovaných podmínkách, se pohybuje do 5 let (Paša, a další, 2001).

Je možné použít 4 typy aloštěpů dle způsobu jejich konzervace:

- a) čerstvé
- b) kryoprezervace
- c) čerstvě zmražené
- d) hluboce zmražené (lyofylizované) (Paša, a další, 2000)

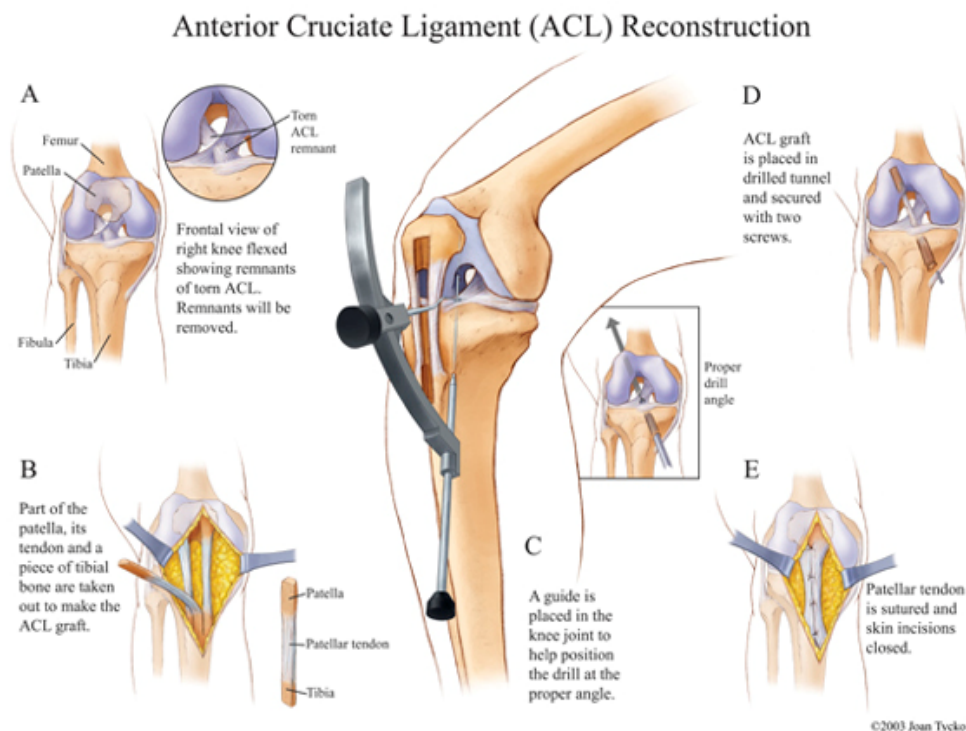
Umělý materiál

Pro syntetická vlákna se začaly používat materiály jako je karbonové vlákno, Goretex, Surgicraft apod. V současné době se používají syntetická vlákna především k augmentaci operovaných vazů – LAD Kennedy, nebo jako „scaffold“ primární náhrada – např. Leeds-Keio, obojí z polyesteru (Paša, a další, 2000).

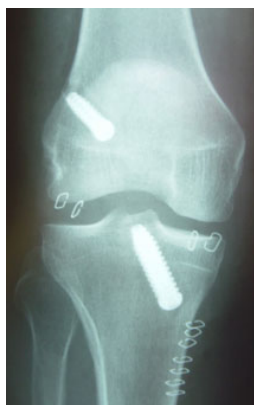Syntetické materiály jsou speciálně indikované u starých lidí, kde biologický materiál je již věkem degradován, anebo u reoperacích (Pokorný, a další, 2002).

2.6.2.1 Operační postup plastiky LCA pomocí BTB štěpu

Štěp je odebrán s kostním bločkem z pately, středním pruhem patelárního vazů a opět s kostním bločkem z tuberositas tibie. Přes tibií a nitrokloubní prostor do femuru jsou navrtány kanály, jejichž ústí nitrokloubně odpovídá původním místům úponu poškozeného vazů. Štěp je pak do kanálků protažen a zajištěn nejčastěji interferenčními šrouby. Kostní bločky štěpu pak v kanálech zarostou, zatímco vazivová střední část plní úlohu původního LCA. Tato technika má u nás dlouhodobou tradici a poskytuje velmi dobré výsledky. Na většině světových pracovišť je považována za „zlatý standard“ (10du).



Obr. č. 14 – Postup při plastice LCA z BTB štěpu (<http://acl-plastika.wbs.cz/Plastika-ACL.html>)



Obr. č. 15 – RTG snímek kolenního kloubu po plastice LCA (<http://www.manchesterkneeclinic.com/knee-procedures/acl-reconstruction>)

2.7 Komplikace chirurgické léčby

Komplikací po plastice LCA v posledních letech velmi ubylo. Můžeme se setkat s následnými lézemi menisků, infekcí (nejčastěji *Staphylococcus aureus* a *epidermidis*), a následné poškození kloubní chrupavky (Dungl, a další, 2005).

2.8 Rehabilitace po plastice LCA

Častými technikami, které se používají k řešení instability kolenního kloubu, je použití štěpu z hamstringů nebo z ligamentum patellae. Každý přístup má svá specifika a úskalí jak z pohledu operačního, tak i z pohledu následné fyzioterapie. Postup fyzioterapie je ovlivněn a limitován přidruženými poraněními měkkých tkání kolenního kloubu, typu fixace štěpu (pin, šrouby, endo-button, atd.) a přidruženými artroskopickými zákroky (např. sutury menisků, ošetření chrupavky) (Smékal, a další, 2006).

2.8.1 Předoperační fáze

Předoperační fáze fyzioterapie je zaměřena na snížení, případně odstranění otoku, redukci bolesti a obnovu co největšího rozsahu pohybu v kolenním kloubu. Součástí je i správný nácvik stereotypu chůze o dvou francouzských holích. Prostředky, jak dosáhnout výše uvedené cíle fyzioterapie, jsou fyzikální terapie, techniky měkkých tkání a individuální léčebný tělocvik.

Fyzikální terapie využívá DD proudy typu CP a LP (proti otoku a bolesti), elektrogymnastiku na m. quadriceps femoris.

LTV se zaměřuje na zlepšení svalové koordinace a svalové síly. Postupuje se od stabilizační funkce svalu k funkci dynamické (Smékal, a další, 2006).

2.8.2 Časná pooperační fáze

Časná pooperační fáze trvá první dva týdny (Smékal, a další, 2006). Včasný aktivní a pasivní pohybový program umožňuje zmírnit následky porušení tkání kolenního kloubu operací (dráždění kolena, otok měkkých částí, mimokloubní otok a hemartróza) (Mucha, 2005).

Fyzioterapie se mění podle typu operace. Nejvýraznější funkční rozdíl podle typu odebrání štěpu můžeme vidět na kvalitě tonu m. quadriceps femoris. U plastiky z ligamentum patellae nacházíme výraznější a dlouhodobější hypotonie m. vastus medialis (Smékal, a další, 2006).

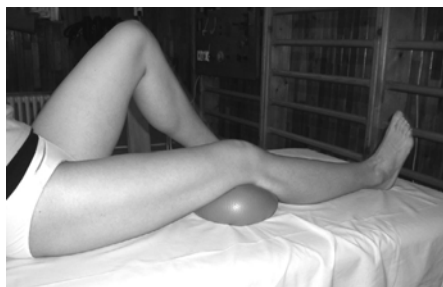Cílem fyzioterapie v této fázi je snížení otoku a bolesti. Vhodné pro snížení otoku je použití kryoterapii, polohování dolní končetiny v elevované pozici, cviky pro prevenci TEN, pro snížení bolesti farmokoterapii (analgetika) nebo DD LP proudy.

Názory na *dosažení plné extenze* v operovaném kolenním kloubu se liší. Jedna skupina autorů tvrdí, že plné extenze kolenního kloubu se má dosáhnout do konce prvního týdne po operaci, druhá skupina tvrdí do konce šestého týdne (Smékal, a další, 2006).

V této fázi by se mělo dosáhnout 90° flexe, a to pomocí motodlahy nebo pasivním cvičením fyzioterapeuta. Doporučuje se též používání funkční rehabilitační ortézy s nastavitelným rozsahem pohybu do 90° flexe v kolenním kloubu (Smékal, a další, 2006).

Důraz při zvětšování svalové síly se klade na izometrické posilování m. quadriceps femoris, nejlépe při stlačování overballu kolenním kloubem v 15° flexi. Dochází tak i k aktivaci stabilizační funkce m. gastrocnemius, a na PNF. Zde se využívá především techniku rytmické stabilizace.

Po vytažení stehů přibývá ošetření jizvy pomocí technik měkkých tkání a obnovuje se pohyblivost pately (Smékal, a další, 2006).



Obr. č. 16 – Cvičení v uzavřeném kinetickém řetězci s overballem (http://www.achot.cz/dwnld/0606_421.pdf)



Obr. č. 17 – Cvičení v otevřeném kinetickém řetězci (http://www.achot.cz/dwnld/0606_421.pdf)

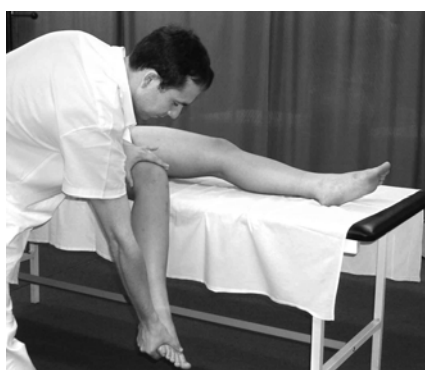2.8.3 Pooperační fáze

Tato fáze trvá od konce druhého týdne do konce šestého týdne. Jedná se obvykle o období ambulantní rehabilitační péče.

Základním cílem v této fázi je kontrola stereotypu chůze, obnova ko-kontrakce flexorových a extenzorových svalových skupin kolenního kloubu, větší zapojení propriocepce a zvětšení rozsahu pohybu v kloubu. Je vhodné využívat i nadále prostředků z předchozí fáze, jako je fyzikální terapie, měkké techniky, pasivní a aktivní pohyby, dále polohování, kryoterapie atd. jako prevence zvětšení otoku v kolenním kloubu.

Při zaměření na stereotyp chůze s plnou zátěží je třeba primárně pracovat s ploškou nohy (měkké techniky, mobilizace kloubů). Vhodné je doporučit pacientům na doma používat akupresurních podložek pro stimulaci povrchového a hlubokého cití. Následně provádíme přenášení váhy přes operovanou dolní končetinu v různých fázích krokového cyklu.

Jako další vhodný prostředek k nastolení optimální ko-kontrakce svalových skupin kolenního kloubu je metoda PNF. Pro zapojení hypotonického mediálního vastu je nejvhodnější využití I. diagonály. Při použití techniky rytmické stabilizace byly nejlepší výsledky ve střední pozici diagonály. U techniky dynamického zvratu je dobré použít I. diagonálu flekční vzorec s extendovaným kolenním kloubem. Rozsah pohybu při provádění PNF je dán momentální možností rozsahu pohybu v kolenním kloubu.




Obr. č. 18 – PNF – I. diagonála flekční vzorec s extenzí kolene, technika dynamický zvrát (http://www.achot.cz/dwnld/0606_421.pdf)

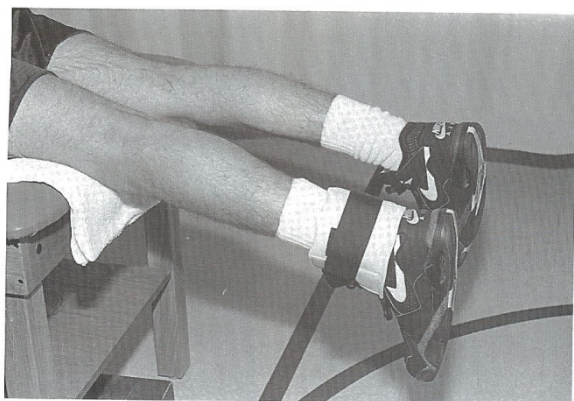
Dalším prostředkem je senzomotorické cvičení podle Jandy. Jedná se o nácvik „malé nohy“, kterou následně používáme v různých polohách (sed, stoj, výpad, balanční plochy, atd.).

Nemělo by se zapomenout na terapii postižených svalů ve smyslu TrP, „tender point“ a lepení fascií pomocí technik měkkých tkání, PIR a stretchingu.

V této rehabilitační fázi se doporučuje dosáhnout 90° flexe v kolenním kloubu (Smékal, a další, 2006).



Obr. č. 19 – Možnost využití autoterapie při zvětšování flexe v kolenním kloubu (Griffin, 1995)



Obr. č. 20 – Možnost využití autoterapie při zvětšování extenze v kolenním kloubu (Griffin, 1995)

2.8.4 Pozdní pooperační fáze

Zahrnuje období mezi sedmým a dvanáctým týdnem od operace. Hlavními cíli jsou stále zlepšení propriocepce, svalové kontroly a návrat k původní svalové síle. Pokračujeme ve všech aktivních cvičeních s důrazem na ztížení podmínek. Pomůcky,

které se mohou využít, jsou např. TerapiMaster, Posturomed, balanční a labilní plochy, stepper, rotoped (Smékal, a další, 2006).

2.8.5 Rekonvalescenční fáze

Období od třináctého týdne do šestého měsíce. V této fázi se pokračuje ve cvičebních postupech, přidává se možnost plavání (především kraul, znak a motýlek). Doporučuje se do jednoho roku od operace nosit při sportu funkční ortézu (Smékal, a další, 2006).

3 Část speciální

Kazuistika pacienta s plastikou předního zkříženého vazů v kolenním kloubu.

3.1 Metodika práce

Souvislou odbornou praxi jsem absolvovala v soukromém zařízení MediCentrum Praha, a.s. v období 11. 1. – 5. 2. 2010. Harmonogram terapií probíhal v dopoledních hodinách. Pacient byl hospitalizován na lůžkovém oddělení, které se nacházelo o jedno patro výš než ambulantní rehabilitace s cvičebnami, vodoléčbou a elektroléčbou, takže podmínky pracoviště mi umožňovaly pracovat s pacientem v ambulantní cvičebně po dobu, kterou jsem potřebovala. Aplikace motodlahy, rotopedu, kryoterapie, polohování (elevace) a farmakoterapie spadala pod kompetenci zdravotních sestřiček na lůžkovém oddělení.

Terapeutické metody a postupy, které jsem použila na pacientovi:

Mobilizace (dle Lewita), TMT (dle Lewita), míčkování (dle Jebavé), PIR (dle Lewita), metoda SMS (dle Jandy), PNF – posilovací techniky (dle Kabata), respirační fyzioterapie, posilovací cviky na posílení oslabených svalů.

Pomůcky, které jsem využívala k aplikaci terapeutických metod a postupů:

Overball, Tharaband, molitanový válec, míčky na míčkování, pacientovy francouzské hole ke správnému stereotypu chůze.

Během celé spolupráce s pacientem jsem využila teoretických znalostí a praktických dovedností, které jsem si osvojila během studia. Projekt práce byl schválen etickou komisí FTVS UK (Příloha č. 1) a informovaný souhlas pacienta je uložen u autora této práce (návrh informovaného souhlasu je Příloha č. 2).

3.2 Anamnéza

Vyšetřovaná osoba: L. M., ♂
Ročník: 1967
Diagnóza: M 2351 laesio LCA genus l. sin.
Z 988 stp. AS genus l. dx.

Pacient byl indikován k aloplastice předního zkříženého vazů (dále jen LCA = ligamentum cruciatum anterius) levého kolenního kloubu po úraze. Operace proběhla 4.1 2010 ve Fakultní nemocnici Motol, 7.1 2010 byl pacient převezen do soukromého zdravotnického zařízení MediCentrum, a.s. na doléčení a následnou rehabilitaci jako lůžkový pacient.

➤ Status praesens

Váha: 86 kg, **výška:** 185 cm, **BMI:** 25,13 → nadváha, **TK:** 130/80 mm Hg, **P:** 74 tepů/min

Pacient je 8. den po operaci L kolenního kloubu pro jeho nestabilitu (léze LCA), dreny byly vyndány 2. den po operaci (6.1 2010). Pacient chodí o 2 FH (francouzské hole), zátěž operované DK není povolena, nosí vysokou jednokloubovou ortézu s nastavitelným rozsahem pohybu v kolenním kloubu, kterou nosí stále kromě LTV a motodlahy, a stahovací punčochy na obě DKK. Pacient má indikovanou kryoterapii (gelový sáček na ledování operovaného kolena) dle potřeby. Úlevovou polohu má pacient v semiflexi L kolenního kloubu vleže na zádech. Bolest operovaného kolenního kloubu je mírná - po aplikaci analgetik (Tramal 100 mg i. m.), LDK je oteklá a teplejší než PDK (hlavně oblast L kolenního kloubu) (viz Příloha č. 3).

OA -předchorobí

Pacient prodělal běžné dětské nemoci. Pacient si ve školce (1972) překousl jazyk, šití bylo na 9 stehů, po zhojení bez problémů, v r. 1977 byl infikován klíštětem (pacient neví, jaké onemocnění to způsobilo), přeléčen bez následků, pacient udává běžná menší zranění v souvislosti s hokejem, který hrával (zvrtnutý levý kotník, otřes mozku,...), v r. 1985 utrpěl pacient na hokeji úraz levého ramenního kloubu, jednalo se

o komplikovaný úraz potřebný dvě operace, leden 2009 úraz pravého kolenního kloubu, AS operace menisku ve FN Motol, úraz při tréninku v zaměstnání. Říjen 2009 úraz na motorce, následná operace.

-nynější onemocnění

Pacient se 1.10 2009 vyboural na motokrosovém motorce. Vyskočil na ní cca 5 m vysoko, při doskoku měl DKK na stupačkách a „prošlápl“ si L kolenní kloub. 2.10 09 byl operován ve FN Královské Vinohrady, AS (artroskopická) operace menisků, kde byla zjištěna ruptura LCA.

Po RHB měl pacient L kolenní kloub stále oteklý, podstoupil 2x punkci tekutiny z L kolenního kloubu (konec listopadu a v prosinci). Pacient si stěžoval na „giving way“ neboli „buckling“ fenomén. Proto se rozhodlo k plastice LCA. 4.1 10 byl operován ve FN Motol, anestezii měl epidurální, výkon bez problémů. 6. 1. byly vyndány dreny a 7. 1. byl převezen do soukromého zdravotnického zařízení MediCentrum Praha, a.s.

RA: Pacient neuvádí žádné dědičné choroby.

PA: Pacient je povoláním strážník u městské policie, kde pracuje 2 roky, dřív pracoval jako řidič dálkových autobusů.

SA: Pacient bydlí v rodinném domku v Praze, kde mají cca 12 chodů do 1. patra, vanu i sprchový kout. Je rozvedený, žije s přítelkyní a jejím dítětem. Vztahy mají dobré, přítelkyně jezdí často na návštěvy do zdravotnického zařízení. Pacient užívá 2 FH, ortézu, je milý a komunikativní.

FA: Pacient neuvádí žádné dlouhodobé užívání farmak. V době hospitalizace v MediCentru užívá 2x denně Tramal 100 mg i.m.

Sport. A: V mládí (7 – 18 let) pacient hrál hokej závodně, v dnešní době rekreačně lyžuje a hraje hokej.

Alergie: Žádné.

Abusus: alkohol příležitostně, drogy neguje, kouří cca 20 cigaret denně.

3.2.1 Předchozí rehabilitace:

Pacient absolvoval RHB v MediCentru Praha, a.s. po úraze P kol. kl. (AS menisku) v lednu 09. Byla aplikována LTV a magnetoterapie 10x. Pacient všechny procedury odchodil, efekt RHB byl pozitivní.

Pacient absolvoval RHB po operaci menisků na LDK (říjen 09). Pacient odchodil všechny terapie, tzn. 10x vodoléčba, magnetoterapie a individuální LTV. Efekt RHB byl pozitivní, pacient byl spokojený.

3.2.2 Výpis ze zdravotní dokumentace pacienta:

Pacient prodělal operaci: plastika LCA, vlastní štěp, epidurální anestezie, bez komplikací.

3.2.3 Indikace k RHB:

7. 1. 2010 – cvičení operovaného kol. kl., motodlaha, chůze o 2 FH, posilování svalstva DK, ortéza 0° – 30°

3.3 Vstupní kineziologický rozbor

- **Vyšetření aspektů**

- Vyš. stoje (modifikovaný stoj s 2 FH):

Dýchání: horní břišní, mělké

Stoj je stabilní.

Zezadu: (viz Příloha č. 4)

- příčně i podélně ploché klenby, LDK horší
- L Achillova šlacha oteklejší, silnější
- L m. triceps surae hypotrofický
- popliteální rýhy symetrické
- hematom pod L popliteální rýhou, více k mediální straně
- malá ošetřená rána nad popliteální rýhou, více k laterální straně

- celá LDK mírný náznak VR
- hamstringy na LDK jsou hypotofické, mírně oteklé
- subgluteální rýhy ve stejné rovině, L delší
- paravertebrální svalstvo na L straně vyrýsovanější
- dolní úhel L lopatky prominuje dorzálně
- ramena ve stejné výšce (zkreslené díky 2 FH)
- L m. trapezius superior je vyrýsovanější
- hlava ve středním postavení

Zboku

- semiflexe L kolenního kloubu
- atrofie L m. quadriceps femoris
- prominence břicha
- zvýšená bederní lordóza
- oploštělá hrudní kyfóza
- mírný předsun hlavy
- P ramenní kloub v protrakci

Zepředu

- mírná valgozita P hlezenního kloubu (důsledek úrazu)
- na L hlezenním kloubu mírný edém
- atrofie L m. triceps surae
- pately nelze z důvodu obvazu porovnat
- edém nad L kolenního kloubu
- atrofie L m. quadriceps femoris
- prominence břicha
- P ramenní kloub v mírné protrakci
- L klíční kost výš, důsledek úrazu → prominující m. sternocleidomastoideus

- jizva dlouhá cca 10 cm procházející od klíční kosti laterálně k anteriorní straně ramena
- mírný úklon hlavy vlevo

- Vyšetření chůze (modifikace, 2 FH, vysoká jednokloubová ortéza s nastavitelným rozsahem pohybu v kolenním kloubu):

Pacient nemůže zatěžovat operovanou DK, povolen došlap, zátěž povolena není. Pacient chodí o 2 FH pomocí trojdobé chůze. Chůze stabilní, rytmická, délka kroku nesymetrická (chůze „přisunem“), baze fyziologická, nesprávné odvíjení chodidla – došlapuje rovně, na celou plochu chodidla, neodráží se z palce, LDK nenašlapuje přes patu a je strnulá. Pacientova chůze není hlučná, „nedupe“ ani „nešourá“.

- **Vyšetření palpací:**

- Vyšetření pánve:

SIAS L je výš o 1 cm než P - hůř palpovatelné, zvýšený hypertonus v L m. iliopsoas

SIPS L je výš o 1 cm než P

Crista iliaca L je váš než P

- Vyšetření nožní klenby:

Palpačně plochá podélná klenba, více na LDK.

- Palpace svalů:

VP – vleže na zádech, končetiny volně extendované (pod L kolenní kloub overball). Vyšetření probíhalo na obou dolních končetinách.

- adduktory kyčelního kloubu:

m. adductor longus - výrazný hypertonus na LDK

m. adductor brevis - normotonus bilaterálně

(m. adductor magnus, m. gracilis, m. pectineus)

- abduktory kyčelního kloubu

(m. gluteus medius, m. gluteus minimus)

m. gluteus maximus - normotonus na PDK, hypotonus na LDK

m. tensor fasciae latae - hypertonus na PDK

m. sartorius - hypotonus bilaterálně

- extenzory kyčelního kloubu

m. gluteus maximus - normotonus na PDK, hypotonus na LDK

m. adductor magnus - normotonus bilaterálně

m. biceps femoris - na PDK větší hypertonus než na LDK

(m. semimembranosus, m. semitendinosus, m. gluteus medius)

- flexory kyčelního kloubu

m. iliopsoas - hypertonus bilaterálně

- extenzory kolenního kloubu

m. rectus femoris - hypotonus, atrofie na LDK, PDK normotonus

m. vastus medialis - hypotonus, atrofie na LDK, PDK normotonus

m. vastus intermedialis - hypotonus, atrofie na LDK, PDK normotonus

m. vastus lateralis - hypotonus, atrofie na LDK, PDK normotonus

- flexory kolenního kloubu

m. biceps femoris - na PDK větší hypertonus než na LDK

m. gastrocnemius - hypotonus na LDK

(m. semimembranosus, m. semitendinosus, m. gracilis, m. sartorius, m. popliteus)

- **Vyšetření měkkých tkání a reflexních změn dle Lewita (Lewit, 2003):**

Celá LDK je hypotrofovaná, úbytek hmoty m. quadriceps femoris je znatelný, kolenní kloub je oteklý, teplý, barva je bez patologických změn, stejná jako na P kolenním kloubu. Rána krytá náplastí. Otok je lokalizovaný, od minulého dne se rozšířil až do oblasti paty.

- „Skin drack“ - vyšetřovány DKK

- na PDK byl palpačně výraznější nález na dorzální straně nad podkolenní jamkou

- na LDK byl nález na dorzální straně v oblasti m. soleus

- Vyšetření posunlivosti kůže, podkoží a fascií (Lewit, 2003):

kůže - nejmenší posunlivost byla v oblasti celého operovaného kolenního kloubu a v oblasti hamstringů na PDK

podkoží - špatná posunlivost v oblasti hamstringů na PDK

fascie - špatná posunlivost v oblasti hamstringů na PDK

TrP - na PDK, v dolní polovině mediálního m. gastrocnemius

L Achillova šlacha mírně oteklá, na jejím začátku mírně palpačně bolestivá.

- **Vyšetření neurologické:**

- Vyšetření reflexů:

Tab. č. 2 – Vstupní vyšetření reflexů

Reflex (inervace)	LDK	PDK
Patellární (L3-L4)	Nelze z důvodu operační rány vyšetřit	Normoreflexie, st. 3
Achillova šlacha (S1)	Normoreflexie, st. 3	Normoreflexie, st. 3
Medioplantární	Normoreflexie, st. 3	Normoreflexie, st. 3

- Čítí:

1) Povrchové a) taktilní

Provedeny tahy rádlom po obvodových segmentech dolních končetin, nebyla nalezena snížená citlivost, lokaci rádla určil pacient správně.

Tab. č. 3 – Vstupní vyšetření čítí

Dermatom	LDK	PDK
Ventrální str. stehna – L2	Bpn	Bpn
Dorzální str. končetiny – S2	Bpn	Bpn
Mediální plocha stehna – L2	Bpn	Bpn
Laterální plocha stehna – L5	Bpn	Bpn
Ventrální str. metatarzů – L5	Bpn	Bpn
Pata v oblasti úponu Achill. šluchy – S1	Bpn	Bpn

Bpn – bez patologického nálezu

b) algické

U pacienta jsem po vyšetření stejných segmentů, dermatomů jako u taktilního čítí, nenašla žádné odchylky od normálu.

c) termické

Pacient bez problémů určil teplotu a oblast, kde byl termický podnět vyšetřován.

2) Hluboké

a) polohocit - bpn, symetrické na DKK bilaterálně

- pasivně přednastavenou polohu

na LDK dokázal nastavit i na PDK

b) pohybovit - bpn, symetrické na DKK bilaterálně

- pacient je schopen přesně určit, kterým prstem na DKK a jakým směrem je prováděn pohyb

• **Vyšetření antropometrie:**

Tab. č. 4 – Vstupní vyšetření délky DKK

Distance	LDK (cm)	PDK (cm)
Délka DK - anatomická (trochanter major – malleolus lateralis)	89	89
- funkční (SIAS – malleolus medialis)	96	96

Tab. č. 5 – Vstupní vyšetření obvodů DKK

Obvod	LDK (cm)	PDK (cm)
Přes stehno	54	55
10 cm nad patelou	43	45,5
Přes patelu	42	39
Přes tuberositas fibulae et tibiae	36	34
Přes lýtko	34	36
Přes kotníky	25	25
Přes hlezno-pata	33	33

- **Vyšetření goniometrie** (Janda, a další, 1993):

Při tomto vyšetření jsem použila mezinárodní standardní typ goniometru.

Tab. č. 6 – Vstupní vyšetření goniometrie kyčelního kloubu

Kyčelní kloub	LDK		PDK	
	aktivně	pasivně	aktivně	pasivně
Sagitální rovina	S 10°-0°-110°	S 15°-0°-120°	S 10°-0°-120°	S 15°-0°-130°
Frontální rovina	F 30°-0°-20° - s dopomocí	F 30°-0°-25°	F 30°-0°-20°	F 30°- 0°- 25°
Rotace	-	R 35°-0°-35°	R 40°-0°-40°	R 45°-0°-45°

Tab. č. 7 – Vstupní vyšetření goniometrie kolenního kloubu

Kolenní kloub	LDK		PDK	
	aktivně	pasivně	aktivně	pasivně
Sagitální rovina	S 5°-5°-80°	S 0°-5°-90°	S 0°-0°-100°	S 0°-0°-120°

Tab. č. 8 – Vstupní vyšetření goniometrie hlezenního kloubu

Hlezenní kloub	LDK		PDK	
	aktivně	pasivně	aktivně	pasivně
Sagitální rovina	S 40°-90°-15°	S 40°-90°-10°	S 40°-90°-20°	S 40°-90°-15°

- **Vyšetření svalového testu dle Jandy** (Janda, a další, 2004):

Tab. č. 9 – Vstupní vyšetření svalového testu dle Jandy v kyčelním kloubu

Kyčelní kloub	Sval	LDK	PDK
F	m. iliopsoas	3	5
E	m. gluteus maximus m. semitendinosus m. semimembranosus m. biceps femoris	4	5
ADD	m. adductor brevis m. adductor longus m. adductor magnus m. gracilis m. pectineus	4	4
ABD	m. gluteus medius m. gluteus minimus m. tensor fasciae latae	4	5
ZR	m. quadratus femoris m. piriformis m. gluteus maximus m. gemellus superior m. gemellus inferior m. obturatorius externus m. obturatorius internus	3	5
VR	m. gluteus minimus m. tensor fasciae latae	3	5

Tab. č. 10 – Vstupní vyšetření svalového testu dle Jandy v kolenním kloubu

Kolenní kloub	Sval	LDK	PDK
F	m. semitendinosus m. semimembranosus m. biceps femoris	3+	5

Pacient nemohl provádět aktivně plnou extenzi v operovaném kolenním kloubu, aby nedošlo k porušení štěpu. Extenze se aktivně cvičila jen do 45°. Ze sedu na lehátku, v kolenních a kyčelních kloubech 90°, provede pacient aktivně extenzi do 45°, dále pasivně dokončí pohyb do 0° pomocí zdravé dolní končetiny.

Tab. č. 11 – Vstupní vyšetření svalového testu dle Jandy v hlezenním kloubu

Hlezenní kloub	Sval	LDK	PDK
PF	m. triceps surae	3+	5
DF	m. tibialis anterior	5	5

- **Vyšetření zkrácených svalů dle Jandy (Janda, a další, 2004):**

Sval	Pravá	Levá
mm. gastrocnemii	0	0
m. triceps surae	0	0
hamstringy	2	2
m. iliopsoas	0	-
m. rectus femoris	0	-
m. tensof fasciae latae	0	0
adduktory kyčelního kloubu	0	1
m. piriformis	1	0
m. quadratus lumborum	0	0
horní vlákna m. pectoralis major	0	0
střední vlákna m. pectoralis major	0	0
dolní vlákna m. pectoralis major	0	0
m. trapezius	1	1
m. levator scapulae	0	0
m. sternocleidomastoideus	0	1
paravertebrální zádové svaly	2	

Obr. č. 21 – Vstupní vyšetření zkrácených svalů dle Jandy

3.4 Krátkodobý a dlouhodobý fyzioterapeutický plán

3.4.1 Krátkodobý plán (po dobu hospitalizace)

Zlepšit pooperační stav celého organismu, prevence TEN, zlepšit stereotyp dýchání, snížit otok, snížit bolestivost L kolenního kloubu, zvýšit rozsah kloubní pohyblivosti v L kolenním kloubu, zvětšit svalovou sílu celé LDK, vycvičit koaktivaci svalů na LDK, protáhnout zkrácené svaly, odstranit trigger pointy (TrP) v adduktorech kyčelního kloubu, nacvičit správný stereotyp chůze o 2 FH, instruovat pacienta o pohybovém režimu po propuštění ze zařízení.

3.4.2 Dlouhodobý plán (po dimisi)

Pacient má plánovanou hospitalizaci na tři týdny. Po propuštění by bylo vhodné, aby docházel na ambulantní rehabilitaci (v období od 6. do 12. týdne od operace).

Plánem je docílit plného rozsahu pohybu v L kolenním kloubu (po 5. týdnu); posílení svalů nejen operované LDK, ale i PDK, se zaměřením na m. quadriceps femoris; trénink ko-kontrakce extenzorových a flexorových svalových skupin kolenního kloubu; korekce chůze s plným zatížením; dosažení aktivace nožní klenby pomocí „malé nohy“ ve všech polohách; SMS na labilních plochách pro zdokonalování proprioceptivního vedení vzruchů; přidávání posilovacích aktivit (s odporem) na celé DKK jako je rotoped, stepper a plavání (kraul, znak, motýlek); návrat k aktivnímu sportování se udává po 1 roce od operace.

Indikace od lékaře nebyla uvedena.

3.5 Průběh terapie

3.5.1 Den první, 12. 1. 2010, 8. den po operaci

Vstupní kineziologický rozbor

3.5.2 Den druhý, 13. 1. 2010, 9. den po operaci

➤ Status praesens:

Pacient se cítí dobře, ráno byl aplikován Tramal 100 mg i. m., neudává žádné obtíže. Chůze o 2 FH, ortéza, povolen jen došlap, stále stehy, otok, zvýšená teplota LDK oproti PDK (především L kolennímu kloubu).

➤ Cíl dnešní terapeutické jednotky:

- zmírnit otok
- dechová fyzioterapie (lokalizované dýchání)
- prevence TEN (trombo-embolická nemoc)
- protáhnout hamstringy bilaterálně
- odstranit TrP
- zvětšit rozsah pohybu v L kolenním kloubu
- posílit svalstvo LDK
- nacvičit správný stereotyp chůze (rovina, nakloněná rovina, schody)
- mobilizace aker DKK

➤ Návrh terapie:

Polohování a kryoterapie (na lůžkovém pokoji, dohlíží zdravotní sestra), dechová fyzioterapie (lokalizované dýchání, prohloubené dýchání), míčkování operované končetiny, cviky pro prevenci TEN, PIR s protažením na hamstringy, PIR na TrP v ADD kyčelního kloubu, cviky s molitanovým válcem na zvětšení rozsahu pohybu v kolenním kloubu a pasivní zvětšování rozsahu operovaného kolenního kloubu pomocí

motodlahy, izometrické posilování m. quadriceps femoris a abduktorů kyčelního kloubu s overballem a molitanovým válcem, trénink chůze (rovina, nakloněná rovina, schody).

➤ **Provedení:**

1) Měkké techniky

- míčkování operované končetiny
- PIR s protažením na hamstringy dle Lewita
- PIR na odstranění TrP v ADD kyčelního kloubu dle Lewita
- mobilizace aker DKK, dorzální a plantární vějíř, mobilizace IP a MP kloubů DKK - bilaterálně

2) Kondiční jednotka:

VP (výchozí poloha) vleže na zádech, končetiny volně extendované podél těla:

- cviky na prevenci TEN
- dechová fyzioterapie (prohloubené dýchání, lokalizované dýchání, dýchání se souhybem HKK, modifikované dýchání)
- PF a DF v hlezenním kloubu, 10x oběma DKK současně
- PF a DF v hlezenním kloubu, 10x střídavě
- cirkumdukce v hlezenním kloubu, 10x na každou stranu oběma DKK
- F v kolenním kloubu, sunutí patou po podložce, střídavě, 10x každá DK
- DF v hlezenním kloubu, extendovaná DK, střídavě sunout do ABD, 10x každá DK
- cvičení F a E v L kolenním kloubu pasivně, 10x
- cvičení F a E v L kolenním kloubu s dopomocí, 10x
- cvičení F a E v L kolenním kloubu na molitanovém válci („kutálení“ chodidlem po válci do F a zpátky do E), 8x
- molitanový válec pod L kolenní kloub, stlačování, 6x
- DF v hlezenním kloubu, E v kolenním kloubu, stáhnout hýžďové svaly, 8x
- zvedat extendovanou LDK, 10x
- F v kolenním kloubu, tlačit do chodidel, náznak zvednutí pánve, 8x (po 3. opakování dostal pacient křeč do P hamstringů, přestali jsme s cvikem)

VP vsedě na lehátku, bérce volně visí dolů přes okraj, chodidla nejsou v kontaktu s podložkou:

- DF a PF v hlezenním kloubu, 10x
- cirkumdukce v hlezenním kloubu, na obě dvě strany, 5x
- E v kolenním kloubu, střídavě, u LDK E do 45° aktivně, do 90° s vlastní dopomocí (druhou DK), 5x
- F kolenního kloubu pod lehátko, střídavě, 5x každá DK
- PIR do F pod lehátko
- „vyhoupání“, relaxace kolenního kloubu

3) Kontrolní vyšetření:

Zkrácení hamstringů je zřejmé, jedna terapie PIR nestačila k uvolnění svalstva, zkrácení se stále stejné.

TrP jsem z části uvolnila, došlo k fenoménu „release“, ale k úplnému odstranění nedošlo. Terapii bych označila za úspěšnou.

Měkké techniky, kondiční jednotka a převyšetření trvalo 45 min.

4) Motodlahy: (viz Příloha č. 5)

Indikace motodlahy na 60 min, 2x denně, rozsah do E – 5°, do F – 90° (odpoledne)/ 92° (večer), síla odporu 3.

5) Chůze třídobá o 2 FH (30 min):

Po korekci pacient zvládal chůzi jak na rovině, šikmé rovině, tak do a ze schodů. Malý problém dělala délka kroku.

➤ **Výsledek:**

Pacient spokojený, spolupracoval, rozsah pohybu v L kol. kl. se zvětšil o 5° do F, TrP se z části uvolnil, otok stále přítomný.

➤ **Autoterapie:**

Pacient poučen o zásadách pohybového režimu, jako autoterapie mu byla zadána kondiční jednotka (alespoň nějaké cviky z ní) opakovat 2x denně.

3.5.3 Den třetí, 14. 1. 2010, 10. den po operaci a den čtvrtý, 15. 1. 2010, 11. den po operaci

➤ Status praesens:

Pacient dostal večer, 13. 1., Tramal 100 mg i. m., dnes ráno také. Cítí se dobře, bolest L kolenního kloubu mírná, otok a zvýšená teplota operované DK, udává mírný tah (bolest) v m. pectoralis major (namožené z chůze o 2 FH), stále stehy, 2 FH, chůze bez zatížení operované DK, žádné nové indikace od ošetřujícího lékaře.

➤ Cíl dnešní terapeutické jednotky:

- vyšetření a terapie na m. pectoralis major
- dechová fyzioterapie (lokalizované dýchání)
- snížit zkrácení hamstringů bilat.
- odstranit TrP z ADD kyčelního kloubu
- zmírnit otok
- aktivace příčné a podélné nožní klenby
- prevence TEN
- zvětšit rozsah pohybu v L kolenním kloubu
- posílit svalstvo LDK
- nacvičit správný stereotyp chůze (rovina, nakloněná rovina, schody)

➤ Návrh terapie:

Polohování a kryoterapie (na lůžkovém pokoji, dohlíží zdravotní sestra), dechová fyzioterapie (lokalizované dýchání, prohloubené dýchání), míčkování operované končetiny, terapie na m. pectoralis major, senzomotorika, cviky pro prevenci TEN, PIR s protažením na hamstringy, PIR na TrP v ADD kyčelního kloubu, mobilizace aker DKK, cviky s molitanovým válcem na zvětšení rozsahu pohybu v kolenního kloubu a motodlaha, izometrické posilování m. quadriceps femoris a abduktorů kyčelního kloubu s overballem a molitanovým válcem, trénink chůze o 2FH (rovina, nakloněná rovina, schody).

➤ **Provedení:**

1) Vyšetření m. pectoralis major bilaterálně:

- Test na zkrácení dle Jandy - pars abdominalis - st. 1 bilaterálně
- pars sternocostalis - st. 0 bilaterálně
- pars clavicularis - st. 0 bilaterálně

Vyšetření TrP v m. pectoralis major - bez nálezu

2) Měkké techniky:

- míčkování operované končetiny
- PIR s protažením na hamstringy dle Lewita
- PIR na odstranění TrP v ADD kyčelního kloubu dle Lewita
- mobilizace aker DKK, dorzální a plantární vějíř, mobilizace IP a MP kloubů DKK – bilaterálně
- PIR na m. pectoralis major pars abdominalis

3) Kondiční jednotka:

VP vsedě, nohy se dotýkají země

- senzomotorika - „píd'alka“, obě DKK
 - uchopování věcí prstci u nohy, obě DKK
 - trénink „trojí opory nohy“, obě DKK
- pokračování kondiční jednotky viz 13. 1. 10

4) Kontrolní vyšetření:

Zvětšení rozsahu pohybu v L kolenního kloubu, u hamstringů došlo k mírnému povolání, ale stále zkrácení na st. 2, TrP z ADD kyčelního kloubu vymizel, m. pectoralis major bez bolesti a protažený.

5) Motodlaha: E 0°, F 95°/97°, 60 min

6) Chůze třídobá o 2 FH (30 min): bez problémů

➤ **Výsledek:**

Pacient cvičil bez problémů, cítil se dobře, odstranili jsme bolest v m. pectoralis major, naučil se správné chůzi o 2 FH.

➤ **Autoterapie:**

Pacient má cvičit kondiční jednotku a cviky ze senzomotoriky.

3.5.4 Den pátý, 18. 1. 2010, 14. den po operaci

➤ **Status praesens:**

Pacient se cítí vzhledem k jeho stavu dobře. O sobotě a neděli si cvičil kondiční jednotku, trénoval trojdobou chůzi o 2FH a na motodlaze dosáhl 105°. V neděli byly vyndány stehy, operovaný kolenní kloub leduje a je bez analgetik.

➤ **Cíl dnešní terapeutické jednotky:**

- kontrolní převyšetření
- dechová fyzioterapie (lokalizované dýchání)
- posílení m. vastus medialis
- zmírnit otok
- aktivace příčné a podélné nožní klenby
- prevence TEN
- zvětšit rozsah pohybu v L kolenního kloubu
- kontrola jizvy
- chůze dvoudobá o 2 FH bez zatížení

➤ **Návrh terapie:**

Polohování a kryoterapie (na lůžkovém pokoji, dohlíží zdravotní sestra), kontrola jizvy (po vyndání stehů), dechová fyzioterapie (lokalizované dýchání, prohloubené dýchání), cviky pro prevenci TEN, mobilizace pately, PNF na posílení m. vastus medialis, cviky s molitanovým válcem na zvětšení rozsahu pohybu v kolenním kloubu a motodlaha, senzomotorika (tříbodová opora), nácvik dvoudobé chůze o 2FH bez zátěže.

➤ **Provedení:**

1) Kontrolní převyšetření po vyndání stehů

Tab. č. 12 – Kontrolní převyšetření obvodů na DKK I.

Obvody	LDK (cm)	PDK (cm)
10 cm nad patelou	44	46
Přes patelu	41	39
Přes tuberositas fibule a tibie	35	34
Přes lýtko	34	36
Přes hlezno-pata	33	33
Přes kotníky	26	26

Tab. č. 13 – Kontrolní převyšetření goniometrie v kolenním kloubu I.

Kolenní kloub	LDK		PDK	
	<u>Aktivně</u>	<u>Pasivně</u>	<u>Aktivně</u>	<u>Pasivně</u>
Sagitální rovina	0°-5°-80°	0°-0°-90°	0°-0°-120°	0°-0°-130°

2) Kontrola jizvy

Pacient má jizvy tři. Dvě malé na mediální a laterální straně kolenního kloubu, a jednu v oblasti ligamentum patellae, která je dlouhá 10 cm. Jizvy jsou klidné, jsou tu přítomny malé strupy. Doporučené sprchování, ne koupání, z důvodu možné infekce po maceraci strupů, a vhodné promazávat okolí jizvy (viz Příloha č. 8)

3) Mobilizace

Mobilizace pately na LDK směrem kranio-kaudálním, latero-laterálním a kroužením.

4) Kondiční cvičení (viz Příloha č. 6)

- dechová fyzioterapie (prohloubené dýchání, lokalizované dýchání, dýchání se souhybem HKK, modifikované dýchání)

- senzomotorika - „píďalka“, obě DKK

- uchopování věcí prstci u nohy, obě DKK
- trénink „trojí opory nohy“, obě DKK
- cévní gymnastika (plantární a dorzální F v hlezenních kloubech, cirkumdukce, ABD a ADD extendované DK,...)
- PNF pro posílení m. vastus medialis pomocí techniky rytmická stabilizace (I. diagonála střední pozici)
- válení LDK po overballu do flexe
- rytmická stabilizace L kolenního kloubu ve flexi na overballu

5) Motodlaha: E 0°, F 100°/105°, 60 min

6) Chůze dvoudobá o 2FH (30 min):

Pacient bez problémů porozuměl instrukcím, dvoudobá chůze mu nedělá problém.

➤ **Výsledek:**

Pacient cvičil všechny cviky, senzomotorické cviky již zvládá lépe, L kolenní kloub se rychle unaví, takže jsme cvičili jen chvíli. Vyšetřením jsem zjistila zlepšení obvodů na DKK, a to zvětšení m. quadriceps femoris 1 cm na LDK, zmenšení otoku přes patelu a tuberositas fibule a tibie o 1 cm, což je pozitivní. Aktivita m. quadriceps femoris je stále malá, proto jsem doporučila pacienta k elektrogymnastice a vzhledem k vyndání stehů i k jízdě na rotopedu bez zátěže.

3.5.5 Den šestý, 19. 1. 2010, 15. den po operaci

➤ **Status praesens:**

Pacient se cítí dobře, neudává žádné obtíže. Ošetřující lékař ještě nepotvrdil elektrogymnastiku a jízdu na rotopedu.

➤ **Cíl dnešní terapeutické jednotky:**

- posílení m. quadriceps femoris a m. triceps surae
- zmírnit otok

- mobilizace pately
- aktivace příčné a podélné nožní klenby
- prevence TEN
- zvětšit rozsah pohybu v L kolenním kloubu
- kontrola dvoudobé chůze o 2FH bez zatížení

➤ **Návrh terapie:**

Polohování a kryoterapie (na lůžkovém pokoji, dohlíží zdravotní sestra), cviky pro prevenci TEN, mobilizace pately, PNF na posílení m. vastus medialis, posílení m. triceps surae, cviky s molitanovým válcem a overballem a PIR na zvětšení rozsahu pohybu v L kolenním kloubu a motodlaha, senzomotorika (tříbodová opora), kontrola dvoudobé chůze o 2 FH bez zátěže.

➤ **Provedení:**

➤ Mobilizace pately

Mobilizace pately na LDK směrem kranio-kaudálním, latero-laterálním a kroužením.

➤ Kondiční cvičení

- senzomotorika
 - „píd'alka“, obě DKK
 - uchopování věcí prstci u nohy, obě DKK
 - trénink „trojí opory nohy“ vleže na zádech s flektovanými kolenními klouby, obě DKK
- cévní gymnastika (plantární a dorzální F v hlezenních kloubech, cirkumdukce, ABD a ADD extendované DK,...)
- PNF pro posílení m. vastus medialis pomocí techniky rytmická stabilizace (I. diagonála střední pozici)
- válení LDK po overballu do flexe
- rytmická stabilizace L kolenního kloubu ve flexi na overballu
- procvičování plné extenze

- PIR do F na L kolenního kloubu vleže na břiše (viz Příloha č. 7)
- sed, DKK extendované, Theraband umístěn za metatarzy, provádění plantární flexe
 - Motodlaha: E 0°, F 100°/105°, 60 min
 - Chůze dvoudobá o 2FH bez zátěže (30 min): bez problémů

➤ **Výsledek:**

Pacientovi trénink „trojí opory“ vleže na zádech nešel, takže jsme se vrátili zpátky do sedu. Jinak jednotka proběhla v pořádku, pomocí PIR se rozsah zvětšil jen asi o 3°, poté začal být pacient trochu bolestivý.

3.5.6 Den sedmý, 20. 1. 2010, 16. den po operaci

➤ **Status praesens:**

Pacient byl včera unavený, na večer si nechal aplikovat Tramal 100 mg. Kolenní kloub mírně bolestivý a teplý. Pacient si stěžuje na mírné bolesti u sternu. Stále používá 2 FH, stahovací punčochy a nesmí operovanou končetinu zatěžovat.

➤ **Cíl dnešní terapeutické jednotky:**

- vyšetřit žebra
- prevence TEN
- zmírnit otok
- mobilizace pately
- uvolnit hamstringy
- aktivní posilování svalů DKK
- zvětšení rozsahu pohybu v L kolenním kloubu
- uvolnit akra DKK
- nácvik senzomotoriky („malá noha“)

➤ **Návrh terapie:**

Polohování a kryoterapie (na lůžkovém pokoji, dohlíží zdravotní sestra), vyšetření žebířek na přítomnost blokády, cviky pro prevenci TEN, mobilizace pately, TMT na akra DKK, relaxační technika PNF na hamstringy, posílení m. triceps surae, cviky

s molitanovým válcem a overballem a PIR na zvětšení rozsahu pohybu kolenního kloubu a motodlaha, senzomotorika („malá noha“).

➤ **Provedení:**

1) Vyšetření žeber

Zjistila jsem blokádu 5 žebra na P straně.

2) Odstranění blokády 5 žebra dle Kubise

3) Technika měkkých tkání

Masáž plosek, uvolnění měkkých tkání v oblasti nohy.

4) Mobilizace

Mobilizace pately na LDK směrem kranio-kaudálním, latero-laterálním a kroužením.

5) Kondiční jednotka

- PNF relaxační techniky na hemstringy (I. diagonála flekční vzorec s flexí kolenního kloubu)

- senzomotorika – „malá noha“, vsedě

- cviky pro prevenci TEN (cévní gymnastika,...)

- posílení m. triceps surae pomocí Therabandu (plantární F vsedě na lehátku s extendovanou LDK)

- izometricky zatnout m. quadriceps femoris tak, aby došlo k vytažení patelly karniálně

- izometricky zatnout m. quadriceps femoris a zvedat extendovanou DK (každá DK)

- izometricky zatnout m. quadriceps femoris a zvedat extendovanou DK s vytočenou špičkou dovnitř (posílení m. vastus lateralis) a ven (posílení m. vastus medialis)

- uvázat Theraband přes stehna, vleže na zádech provádět ABD a ADD v kyčelním kloubu

- malý míček na míčkování pod kolenní kloub, stlačovat ho do E

- PIR do F kolenního kloubu vleže na břiše

6) Motodlaha: E 0°, F 105°/105°, 60 min

➤ **Výsledek:**

P 5. žebro se podařilo odblokovat, pacient pocítil okamžitou úlevu. Návčik „malé nohy“ pacient pochopil, ale zatím ji neprovede. Rozsah pohybu v L kolenním kloubu se se při cvičení zvětšil o 3°. Jednotka proběhla bez potíží.

3.5.7 Den osmý, 21. 1. 2010, 17. den po operaci a den devátý,

22. 1. 2010, 18. den po operaci

➤ **Status praesens:**

Pacient se cítí dobře, L kolenní kloub „trošku pobolívá“. Ošetřující lékař schválil návrh na rotoped a elektrogymnastiku. Jizva klidná, stále přítomny malé strupy.

➤ **Cíl dnešní terapeutické jednotky:**

- prevence TEN
- zmírnit otok
- mobilizace pately
- aktivní posilování svalů DKK
- zvětšení rozsahu pohybu v L kolenním kloubu
- uvolnit akra DKK
- návčik senzomotoriky („malá noha“)

➤ **Návrh terapie:**

Polohování a kryoterapie (na lůžkovém pokoji, dohlíží zdravotní sestra), cviky pro prevenci TEN, mobilizace pately, TMT na akra DKK, senzomotorika („malá noha“), posílení m. triceps surae, PNF na posílení m. vastus medialis, cviky s molitanovým válcem a overballem a PIR na zvětšení rozsahu pohybu v kolenním kloubu a motodlaha, rotoped, elektrostimulace.

➤ **Provedení:**

1) Technika měkkých tkání

Masáž plosek, uvolnění měkkých tkání v oblasti nohy.

2) Mobilizace

Mobilizace pately na LDK směrem kranio-kaudálním, latero-laterálním a kroužením.

3) Kondiční jednotka

- senzomotorika – „malá noha“, vsedě
- cviky pro prevenci TEN (cévní gymnastika,...)
- posílení m. triceps surae pomocí Therabandu (plantární F vsedě na lehátku s extendovanou LDK)
- PNF pro posílení m. vastus medialis pomocí techniky rytmická stabilizace (I. diagonála střední pozice)
- izometricky zatnout m. quadriceps femoris tak, aby došlo k vytažení patelly karniálně
- izometricky zatnout m. quadriceps femoris a zvedat extendovanou DK (každá DK)
- izometricky zatnout m. quadriceps femoris a zvedat extendovanou DK s vytočenou špičkou dovnitř (posílení m. vastus lateralis) a ven (posílení m. vastus medialis)
- uvázat Theraband přes stehna, vleže na zádech provádět ABD a ADD v kyčelním kloubu
- malý míček na míčkování pod kolenní kloub, stlačovat ho do E
- PIR do F kolenního kloubu vleže na břiše

4) Motodlaha: E 0°, F 105°/110°, 60 min

5) Rotoped

Rotoped nastaven na tělesné proporce pacienta, zátěž nulová, 12 min.

6) Elektrogymnastika na m. quadriceps femoris

Typ proudu TENS surge, délka impulzu 100 – 300 μ s, frekvence 50 Hz, intenzita je nadprahově motorická, trvání procedury 10 min.

➤ **Výsledek:**

Procedury proběhly v pořádku.

3.5.8 Den desátý, 25. 1. 2010, 21. den po operaci a den jedenáctý,

26. 1. 2010, 22. den po operaci

➤ **Status praesens:**

Pacient se cítí dobře, je dobře naladěný. Strupy již na jizvě nejsou, stále nosí stahovací punčochy a chodí o 2 FH, zátěž operované končetiny není povolena.

➤ **Cíl dnešní terapeutické jednotky:**

- péče o jizvu
- prevence TEN
- aktivní posilování svalů DKK
- zvětšení rozsahu pohybu v L kolenním kloubu
- zmírnění otoku
- uvolnění hamstringů
- uvolnění aker DKK

➤ **Návrh terapie:**

Polohování a kryoterapie (na lůžkovém pokoji, dohlíží zdravotní sestra), cviky pro prevenci TEN, TMT na jizvu, TMT na akra DKK, relaxační technika PNF na hamstringy, posilovací technika PNF na m. vastus medialis, senzomotorika („malá noha“), posílení m. triceps surae, cviky s overballem a PIR na zvětšení rozsahu pohybu v kolenním kloubu a motodlaha, rotoped, elektrogymnastika.

➤ **Provedení:**

1) Kontrolní převyšetření

Tab. č. 14 – Kontrolní převyšetření obvodů na DKK II.

Obvod	LDK (cm)	PDK (cm)
10 cm nad patelou	46	46
Přes patelu	40	39
Přes tuberositas fibule a tibie	35	34
Přes lýtko	34	36

Pře kotníky	26	26
Přes pata-hlezno	33	33

Tab. č. 15 - Kontrolní převyšštění goniometrie v kolenním kloubu II.

Kolenní kloub	LDK		PDK	
	Aktivně	Pasivně	Aktivně	Pasivně
Sagitální rovina	0°-0°-100°	0°-0°-110°	0°-0°-120°	0°-0°-130°

2) Technika měkkých tkání

- masáž plosek, uvolnění měkkých tkání v oblasti nohy
- tlaková bodová masáž jizvy, TMT na jizvu

3) Kondiční jednotka

- PNF relaxační techniky na hemstringy (I. diagonála flekční vzorec s flexí kolenního kloubu)
- PNF pro posílení m. vastus medialis pomocí techniky rytmická stabilizace (I. diagonála střední pozici)
- senzomotorika – „malá noha“, vsedě
- cviky pro prevenci TEN (cévní gymnastika,...)
- posílení m. triceps surae pomocí Therabandu (plantární F vsedě na lehátku s extendovanou LDK)
- izometricky zatnout m. quadriceps femoris tak, aby došlo k vytažení pately karniálně
- izometricky zatnout m. quadriceps femoris a zvedat extendovanou DK (každá DK)
- izometricky zatnout m. quadriceps femoris a zvedat extendovanou DK s vytočenou špičkou dovnitř (posílení m. vastus lateralis) a ven (posílení m. vastus medialis)
- uvázat Theraband přes stehna, vleže na zádech provádět ABD a ADD v kyč. kl.
- malý míček na míčkování pod kolenní kloub, stlačovat ho do E
- PIR do F kolenního kloubu vleže na břiše

4) Motodlaha: E 0°, F 110°/115°, 60 min

5) Rotoped: intenzita žádná, doba 12 min.

6) Elektrogymnastika na m. quadratus femoris

Typ proudu TENS surge, délka impulzu 100 – 300 μ s, frekvence 50 Hz, intenzita je nadprahově motorická, trvání procedury 10 min.

➤ **Výsledek:**

Otok je již jen přes patelu a tuberositas fibule a tibie, a to o 1 cm. Obvod přes m. quadriceps femoris je již stejný u L i PDK, ale svalová síla se nerovná, LDK je stále slabší. Rozsah pohybu v L kolenním kloubu se zvětšil na 110° do flexe.

3.5.9 Den dvanáctý, 27. 1. 2010, 23. den po operaci

➤ **Status praesens:**

Po kontrole ošetřujícího lékaře je povolena zítřejší dimise pacienta.

➤ **Cíl dnešní terapeutické jednotky:**

- informovat pacienta o domácím režimu
- kontrola cviků zadaných z autoterapie
- péče o jizvu
- prevence TEN
- aktivní posilování svalů DKK
- zvětšení rozsahu pohybu v L kolenním kloubu
- zmírnění otoku
- uvolnění hamstringů
- uvolnění aker DKK

➤ **Návrh terapie:**

Polohování a kryoterapie (na lůžkovém pokoji, dohlíží zdravotní sestra), cviky pro prevenci TEN, TMT na jizvu, TMT na akra DKK, relaxační technika PNF na hamstringy, posilovací technika PNF na m. vastus medialis, senzomotorika („malá noha“), posílení m. triceps surae, cviky s overballem a PIR na zvětšení rozsahu pohybu v kolenním kloubu a motodlaha, rotoped, elektrogymnastika.

➤ **Provedení:**

1) Technika měkkých tkání

Masáž plosek, uvolnění měkkých tkání v oblasti nohy.

Tlaková bodová masáž jizvy, TMT na jizvu.

2) Kondiční jednotka

- PNF relaxační techniky na hemstringy (I. diagonála flekční vzorec s flexí kolenního kloubu)

- PNF pro posílení m. vastus medialis pomocí techniky rytmická stabilizace (I. diagonála střední pozici)

- senzomotorika – „malá noha“, vsedě

- cviky pro prevenci TEN (cévní gymnastika,...)

- posílení m. triceps surae pomocí Therabandu (plantární F vsedě na lehátku s extendovanou LDK)

- izometricky zatnout m. quadriceps femoris tak, aby došlo k vytažení pately kraniálně

- izometricky zatnout m. quadriceps femoris a zvedat extendovanou DK (každá DK)

- izometricky zatnout m. quadriceps femoris a zvedat extendovanou DK s vytočenou špičkou dovnitř (posílení m. vastus lateralis) a ven (posílení m. vastus medialis)

- uvázat Theraband přes stehna, vleže na zádech provádět ABD a ADD v kyčelním kloubu

- malý míček na míčkování pod kolenní kloub, stlačovat ho do E

- PIR do F kolenního kloubu vleže na břiše

3) Motodlaha: E 0°, F 110°/115°, 60 min

4) Rotoped: intenzita žádná, doba 12 min.

5) Elektrostimulace m. quadratus femoris

Typ proudu TENS surge, délka impulzu 100 – 300 μ s, frekvence 50 Hz, intenzita je nadprahově motorická, trvání procedury 10 min.

➤ **Autoterapie:**

Aktivní posilování cviků DKK, izometrické posilování svalů DKK, zvětšování rozsahu pohybu v L kolenním kloubu (jak do E tak i do F, např. vleže na břicho, do F, pomocí Therabandu, ručníku,...), péče o jizvu (masáž a promazávání), kryoterapie, polohování - elevace DKK, chůze o 2 FH plným odlehčením (povolen došlap) a postupným zatěžováním dle pokynů ošetřujícího lékaře.

➤ **Výsledek:**

Pacient porozuměl veškerým pokynům a informacím, cvičení proběhlo bez problémů.

3.5.10 Den třináctý, 28. 1. 2010, 24. den po operaci

Výstupní kineziologický rozbor.

3.6 Výstupní kineziologické vyšetření

- **Vyšetření aspektů**

- Vyš. stoje (modifikovaný stoj o 2 FH):

Dýchání: břišní

Stoj je stabilní.

Zezadu: (viz Příloha č. 9)

- L Achillova šlacha, silnější
- P m. triceps surae vyrýsovanější
- hamstringy na LDK jsou hypotofické
- paravertebrální svalstvo na L straně vyrýsovanější
- ramena ve stejné výšce (zkreslené díky 2 FH)
- L trapézový val větší
- hlava ve středním postavení

Zboku

- větší prominence břicha
- oploštělá hrudní kyfóza
- předsun hlavy
- P ramenní kloub v protrakci

Zepředu

- mírná valgozita P hlezenního kloubu (důsledek úrazu)
- na L hlezenním kloubu mírný edém
- hypotrofie mediální části L m. triceps surae
- trofika L m. quadriceps femoris je téměř stejná jako na PDK
- prominence břicha
- P ramenní kloub v mírné protrakci
- L klíční kost výš, důsledek úrazu → prominující m. sternocleidomastoideus
 - Vyšetření chůze (modifikace, 2 FH, vysoká jednokloubová ortéza s nastavitelným rozsahem pohybu v kol. kl.:

Pacient nemůže zatěžovat operovanou DK, povolen jen došlap bez zátížení. Chůze je stabilní, dvoudobá, rytmická, délka kroku symetrická, baze fyziologická, při chůzi pacient úplně nepropíná L kolenní kloub (přisuzuje to ortéze), odval plosek nohy je fyziologický, bez problémů zvládá všechny terény. Pacientova chůze není hlučná, „nedupe“ ani „nešourá“.

• **Vyšetření palpací:**

- Vyšetření pánve:
 - SIAS L výš o 0, 5 cm než P
 - SIPS L výš o 0, 5 cm než P
 - Crista iliaca L výš o 0, 5 než P
- Palpace svalů:

VP – vleže na zádech, končetiny volně extendované,

- adduktory kyčelního kloubu:

m. adductor longus - mírný hypertonus na LDK

- abduktory kyč. kl.

m. gluteus maximus - normotonus bilaterálně

m. tensor fasciae latae - mírný hypertonus na PDK

m. sartorius - hypotonus bilat.

- extenzory kyč. kl.

m. gluteus maximus - normotonus bilaterálně

m. biceps femoris - na PDK větší hypertonus než na LDK

- flexory kyč. kl.

m. iliopsoas - hypertonus bilat.

- extenzory kol. kl.

m. rectus femoris - normotonus bilaterálně

m. vastus medialis - normotonus bilaterálně

m. vastus intermedius - normotonus bilaterálně

m. vastus lateralis - normotonus bilaterálně

- flexory kol. kl.

m. biceps femoris - na PDK větší hypertonus než na LDK

m. gastrocnemius - hypotonus na LDK

- **Vyšetření měkkých tkání a reflexních změn:**

Mírný otok je již znatelný jen nad patelou, v oblasti mm. vastii, jizvy klidné, ještě ne zcela pohyblivé, kolenní klouby mají stejnou barvu a teplotu (viz Příloha č. 10)

„Skin drack“ - nezaznamenala jsem žádný výrazný odpor kůže

- Vyšetření posunlivosti kůže, podkoží a fascií:

kůže – nejmenší posunlivost byla v oblasti celého operovaného kolenního kloubu a v oblasti hamstringů na PDK

podkoží - špatná posunlivost v oblasti hamstringů na PDK a v oblasti jizvy

fascie - špatná posunlivost v oblasti hamstringů na PDK

TrP – nenalezla jsem žádný TrP

- **Vyšetření antropometrie:**

Tab. č. 16 – Výstupní vyšetření obvodů DKK

Obvod	LDK (cm)	PDK (cm)
Přes stehno	55	59
10 cm nad patelou	45	46
Přes patelu	40	39
Přes tuberositas fibule a tibie	35	35
Přes lýtko	34	36
Přes kotníky	25	25
Přes hlezno-pata	33	33

- **Vyšetření goniometrie (Janda, a další, 1993):**

Při tomto vyšetření jsem použila mezinárodní standardní typ goniometru.

Tab. č. 17 – Výstupní vyšetření goniometrie kyčelního kloubu

Kyčelní kloub	LDK		PDK	
	aktivně	pasivně	aktivně	pasivně
Sagitální rovina	S 10°-0°-110°	S 15°-0°-120°	S 10°-0°-120°	S 15°-0°-130°
Frontální rovina	F 30°-0°-20°	F 30°-0°-25°	F 30°-0°-20°	F 30°- 0°- 25°
Rotační rovina	R 40°-0°-40°	R 45°-0°-45°	R 40°-0°-40°	R 45°-0°-45°

Tab. č. 18 – Výstupní vyšetření goniometrie kolenního kloubu

Kolenní kloub	LDK		PDK	
	aktivně	pasivně	aktivně	pasivně
Sagitální rovina	S 0°-0°-105°	S 0°-0°-110°	S 0°-0°-100°	S 0°-0°-120°

Tab. č. 19 – Výstupní vyšetření goniometrie hlezenního kloubu

Hlezenní kloub	LDK		PDK	
	aktivně	pasivně	aktivně	pasivně
Sagitální rovina	S 40°-90°-15°	S 40°-90°-10°	S 40°-90°-20°	S 40°-90°-15°

- **Vyšetření svalového testu dle Jandy** (Janda, a další, 2004):

Tab. č. 20 – Výstupní vyšetření svalového testu dle Jandy v kyčelním kloubu

Kyčelní kloub	Sval	LDK	PDK
F	m. iliopsoas	5	5
E	m. gluteus maximus m. semitendinosus m. semimembranosus m. biceps femoris	4	5
ADD	m. adductor brevis m. adductor longus m. adductor magnus m. gracilis m. pectineus	4	4
ABD	m. gluteus medius m. gluteus minimus m. tensor fasciae latae	5	5
ZR	m. quadratus femoris m. piriformis m. gluteus maximus m. gemellus superior m. gemellus inferior m. obturatorius externus	4	5

	m. obturatorius internus		
VR	m. gluteus minimus m. tensor fasciae latae	3+	5

Tab. č. 21 – Výstupní vyšetření svalového testu dle Jandy v kolenním kloubu

Kolenní kloub	Sval	LDK	PDK
F	m. semitendinosus m. semimembranosus m. biceps femoris	4+	5
E	m. quadriceps femoris	3	5

Tab. č. 22 - Výstupní vyšetření svalového testu dle Jandy v hlezenním kloubu

Hlezenní kloub	Sval	LDK	PDK
PF	m. triceps surae	3+	5
DF	m. tibialis anterior	5	5

- **Vyšetření zkrácených svalů dle Jandy:**

Vyšetření prokázalo zkrácení ischiokrurálních svalů, a to na obou DKK na st. 2.

- **Vyšetření kloubní vůle – joint play**

Hlezenní kloub:

Talokrurální kloub dorzálně – pruží bilaterálně

Lisfrankův kloub dorzálně – pruží bilaterálně

ventrálně - pruží bilaterálně

rotace fibulárně – pruží bilaterálně

tibiálně – pruží bilaterálně

Hlavičky metatarzů – bez blokad

Kyčelní kloub:

Trakce v ose femuru – pruží

- **Závěr vyšetření:**

Stoj a chůze jsou stále modifikované, o 2 FH, ortéze a bez zatížení. Postavení pánve se o 0, 5 cm zlepšilo oproti vstupnímu vyšetření, přisuzuji to změněnému

stereotypu chůze - odlehčené chůzi a chůzi o 2 FH. U chůze pacient nedopíná L kolenní kloub, což přisuzuje stavbě a možnostem ortézy. Z mého pohledu je možné, že plná extenze je v ortéze ztížená. Obvod na LDK se zvětšil přes stehno o 1 cm, přes mm. vastii o 2 cm a přes patelu se otok zmenšil o 2 cm oproti vstupnímu vyšetření. Otok již téměř zcela vymizel na celé LDK, rozsah pohybu v L kolenním kloubu je 0°-0°-105° aktivně, svalová síla se nám zvětšila u extenzorů kyčelního kloubu, u flexorů kolenního kloubu, oslabení m. triceps surae, především mediální části, nám zůstalo stejné – s postupným zatěžováním se bude moci lépe s tímto svalem pracovat. Jizva je pěkná, klidná a začíná být pohyblivá.

3.7 Zhodnocení efektu terapie

Pacient k terapii přistupoval zodpovědně, držel se instrukcí a zodpovědně cvičil cviky zadané z autoterapie. Pacientovi reakce na terapii byly vesměs okamžité, byl senzitivní a dobře se pracovalo s jeho hybným aparátem. Pacient je mladý a zdatný, takže úplná rekonvalescence nebude z mého hlediska problém. Svalovou sílu u m. quadriceps femoris se nám nepodařila zcela obnovit, sval je stále slabý a o 4 cm menší. Obvod přes oblast mm. vastii se v průběhu terapie zvětšil skoro na původní obvod, ale nebylo to dosaženo aktivací svalů, ale mírným otokem. Ischiokrurální svalstvo se nám pomocí zvolené terapie též nepovedlo zcela uvolnit, bylo to převážně jen chvilkové, v rozmezí dnů, pak se svalstvo zase vrátilo do hypertonu. Soudím, že po možnosti zatěžování LDK a pravidelném cvičení by se zkrácení zlepšilo.

Tab. č. 23 – Zhodnocení efektu terapie - antropometrie

Obvod	Vstupní vyšetření		Výstupní vyšetření	
	LDK	PDK	LDK	PDK
Stehno	54	55	55	59
10 cm nad patelou	43	45,5	45	46
Patela	42	39	40	39
Tuberositas fibule a tibie	36	34	35	35
Lýtko	34	36	34	36

Kotníky	25	25	25	25
Hlezno - pata	33	33	33	33

Tab. č. 24 – Zhodnocení efektu terapie - goniometrie

Goniometrie	Vstupní vyšetření	Výstupní vyšetření
Kolenní kloub	LDK	LDK
Sagitální rovina (aktivně)	S 5°-5°-80°	S 0°-0°-100°

Tab. č. 25 – Zhodnocení efektu terapie – svalový test

Svalový test	Vstupní vyšetření	Výstupní vyšetření
	LDK	LDK
F kol. kl.	3+	4+
E kol. kl.	-	3
PF – m. triceps surae	3+	3+

4 Závěr

Souvislá odborná bakalářská praxe mi umožnila pracovat s pacientem delší dobu, individuálně se mu plně věnovat a hlavně vidět účinnost mnou volené terapie, což je pro mne velkým přínosem. Čerpala jsem ze znalostí nabitých během studia na FTVS UK a měla jsem možnost obohatit se o nové zkušenosti spojené s problematikou plastiky předního zkříženého vazů, což mi dalo možnost napsat tuto bakalářskou práci.

Spolupráce s pacientem byla výborná, byl vždy v dobré náladě a sám měl snahu o brzké zotavení. Cíle terapií se nám až na výjimky podařilo splnit, což hodnotím pozitivně. Nepodařilo se nám vrátit původní svalovou sílu m. triceps surae a m. quadratus femoris na levé dolní operované končetině.

Jako malou výtku bych viděla v nedostačující komunikaci (psaní záznamů do karet) mezi fyzioterapeuty a ošetřujícími lékaři pacientů.

Problematiku plastiky předního zkříženého vazů jsem ráda zpracovala, protože mě tohle téma zajímá. V dnešní době jsou případy léze předního zkříženého vazů stále častější, a to především u mladých lidí a sportovců, s kterými je většinou dobrá spolupráce, a z pohledu fyzioterapeuta nabízí širokou škálu možných terapií.

5 Seznam zkratek

ABD	- abdukce
ADD	- addukce
AS	-artoskopie
BMI	- body mass index
bpu	- bez patologického nálezu
BTB	- bone tendom bone
CT	- počítačová tomografie
DD CP	- diadynamický proud CP
DD LP	- diadynamický proud LP
DF	- dorzální flexe
DK	- dolní končetina
DKK	- dolní kenčetiny
E	- extenze
F	- flexe
FH	- francouzské hole
HKK	- horní končetiny
i.m.	- intramusculárně
IP	- interphalangeální
L	- levá
LCA	- ligamentum cruciatum anterius
LCL	- ligamentum collaterale laterale
LCM	- ligamentum collaterale mediale
LCP	- ligamentum cruciatum posterius

LDK	- levá dolní končetina
l. dx	- strana pravá
l. sin	- strana levá
LTV	- léčebná tělesná výchova
m.	- musculus
mm.	- muscoli
MP	- metakarpophalangeální
MRI	- magnetická rezonance
n.	- nervus
P	- pravý
PDK	- pravá dolní končetina
PF	- plantární flexe
PIR	- postizometrická relaxace
PNF	- proprioceptivní neuromuskulární facilitace
PZV	- přední zkřížený vaz
RHB	- rehabilitace
RTG	- rentgen
SIAS	- spina iliaca anterior superior
SIPS	- spina iliaca posterior superior
SMS	- senzomotorická stimulace
st.	- stupeň
str.	- strana
TEN	- tromboembolická nemoc
TENS	- transkutánní elektroneurostimulace
TK	- krevní tlak
TMT	- technika měkkých tkání

TrP	- trigger-point
VP	-výchozí poloha
VR	- vnitřní rotace
ZR	- zevní rotace

6 Seznam tabulek

Tab. č. 1 – Dynamičtí a statictí stabilizátoři kolenního kloubu (Pokorný, a další, 2002)	16
Tab. č. 2 – Vstupní vyšetření reflexů	40
Tab. č. 3 – Vstupní vyšetření čítí	41
Tab. č. 4 – Vstupní vyšetření délky DKK	41
Tab. č. 5 – Vstupní vyšetření obvodů DKK	42
Tab. č. 6 – Vstupní vyšetření goniometrie kyčelního kloubu	42
Tab. č. 7 – Vstupní vyšetření goniometrie kolenního kloubu	42
Tab. č. 8 – Vstupní vyšetření goniometrie hlezenního kloubu	42
Tab. č. 9 – Vstupní vyšetření svalového testu dle Jandy v kyčelním kloubu	43
Tab. č. 10 – Vstupní vyšetření svalového testu dle Jandy v kolenním kloubu	43
Tab. č. 11 – Vstupní vyšetření svalového testu dle Jandy v hlezenním kloubu	44
Tab. č. 12 – Kontrolní převyšetření obvodů na DKK I.	54
Tab. č. 13 – Kontrolní převyšetření goniometrie v kolenním kloubu I.	54
Tab. č. 14 – Kontrolní převyšetření obvodů na DKK II.	61
Tab. č. 15 - Kontrolní převyšetření goniometrie v kolenním kloubu II.	62
Tab. č. 16 – Výstupní vyšetření obvodů DKK	68
Tab. č. 17 – Výstupní vyšetření goniometrie kyčelního kloubu	68
Tab. č. 18 – Výstupní vyšetření goniometrie kolenního kloubu	69
Tab. č. 19 – Výstupní vyšetření goniometrie hlezenního kloubu	69
Tab. č. 20 – Výstupní vyšetření svalového testu dle Jandy v kyčelním kloubu	69
Tab. č. 21 – Výstupní vyšetření svalového testu dle Jandy v kolenním kloubu	70
Tab. č. 22 - Výstupní vyšetření svalového testu dle Jandy v hlezenním kloubu	70
Tab. č. 23 – Zhodnocení efektu terapie - antropometrie	71
Tab. č. 24 – Zhodnocení efektu terapie - goniometrie	72
Tab. č. 25 – Zhodnocení efektu terapie – svalový test	72

7 Seznam obrázků

Obr. č. 1 – Stavba kolenního kloubu (http://acl-plastika.wbs.cz/Hlavni-strana.html) ...	11
Obr. č. 2 – Femoropatelární kloub (Gross, a další, 2005)	11
Obr. č. 3 – Přední a zadní zkřížený vaz (Gross, a další, 2005).....	13
Obr. č. 4 – Přední zkřížený vaz (http://www.youcanbenefit.com/ACL.html)	13
Obr. č. 5 – Postavení kolenního kloubu (semiflexe, hyperextenze) (Kapandji, 1970)...	15
Obr. č. 6 – Q-úhel (Bartoníček, a další, 2004).....	17
Obr. č. 7 – Vyšetření pasivní vnitřní a zevní rotace v kolenním kloubu (Gross, a další, 2005).....	20
Obr. č. 8 – Vyšetření předního zásuvkového testu (Gross, a další, 2005).....	21
Obr. č. 9 – Vyšetření Lachmanova testu (Gross, a další, 2005)	21
Obr. č. 10 – Vyšetření zadního zásuvkového testu (Gross, a další, 2005)	22
Obr. č. 11 – Vyšetření Pivot shift testu (Gross, a další, 2005)	22
Obr. č. 12 – MRI kolenního kloubu (http://www.rice.edu/~jenky/sports/acl_pcl.html) 23	
Obr. č. 13 – Natržený normální LCA na MRI snímku (http://www.emedx.com/emedx/diagnosis_information/knee_disorders/acl_mri_pictures.htm).....	23
Obr. č. 14 – Postup při plastice LCA z BTB štěpu (http://acl-plastika.wbs.cz/Plastika-ACL.html)	27
Obr. č. 15 – RTG snímek kolenního kloubu po plastice LCA (http://www.manchesterkneeclinic.com/knee-procedures/acl-reconstruction)	27
Obr. č. 16 – Cvičení v uzavřeném kinetickém řetězci s overballem (http://www.achot.cz/dwnld/0606_421.pdf)	29
Obr. č. 17 – Cvičení v otevřeném kinetickém řetězci (http://www.achot.cz/dwnld/0606_421.pdf)	29
Obr. č. 18 – PNF – I. diagonála flekční vzorec s extenzí kolene, technika dynamický zvrát (http://www.achot.cz/dwnld/0606_421.pdf).....	30
Obr. č. 19 – Možnost využití autoterapie při zvětšování flexe v kolenním kloubu (Griffin, 1995)	31
Obr. č. 20 – Možnost využití autoterapie při zvětšování extenze v kolenním kloubu (Griffin, 1995)	31

8 Seznam použité literatury

- 1) [Online] [Citace: 8. duben 2010.] <http://acl-plastika.wbs.cz/Hlavni-strana.html>.
- 2) **Bartoníček, Jan a Heřt, Jiří. 2004.** *Základy klinické anatomie pohybového aparátu*. Praha : Maxdorf, 2004. ISBN 80-7345-017-8.
- 3) **Dungl, Pavel a kol. 2005.** *Ortopedie*. Praha : Grada, 2005. ISBN 80-247-0550-8.
- 4) **Dylevský, Ivan. 2009.** *Speciální kineziologie*. Praha : Grada, 2009. ISBN 978-80-247-1648-0.
- 5) **Dylevský, Ivan, Druga, Rastislav a Mrázková, Olga. 2000.** *Funkční anatomie člověka*. Praha : Grada, 2000. ISBN 80-7169-681-1.
- 6) **Griffin, Letha Y. 1995.** *Rehabilitation of the injured knee*. St. Luis : Mosby, 1995. ISBN 0-8016-7556-1.
- 7) **Gross, Jeffrey M., Fetto, Joseph a Rosen, Elaine. 2005.** *Vyšetření pohybového aparátu*. Praha : Triton, 2005. ISBN 80-7254-720-8.
- 8) **Haladová, Eva a kol. 2004.** *Léčebná tělesná výchova - cvičení*. BRNO : Národní centrum ošetrovatelství a nelékařských oborů, 2004. ISBN 80-7013-384-8.
- 9) **Janda, Vladimír a kol. 2004.** *Svalové funkční testy*. Praha : Grada Publishing, a.s., 2004. ISBN 80-247-0722-5.
- 10) **Janda, Vladimír a Pavlů, Dagmar. 1993.** *Goniometrie*. Brno : Institut pro další vzdělávání pracovníků ve zdravotnictví, 1993. ISBN 80-7013-160-8.
- 11) **Kapandji, I. A. 1970.** *The Physiology of the Joints*. New York : Longman Group Limited, 1970. ISBN 0 443 00655 5.
- 12) **Lewit, Karel. 2003.** *Manipulační léčba v myoskeletální medicíně*. Praha : Sdělovací technika, s.r.o., 2003. ISBN 80-86645-04-5.
- 13) **Mahrová, Andrea. 2006.** Zranění předního zkříženého kolenního vazů, průběh rehanilitace. *Fotbal a trénink*. 2006, 1.

- 14) **Mašát, P., Dylevský, I. a Havlas, V. 2005.** Výsledky operací náhrad předního zkříženého vazů kolenního kloubu. *Kontakt*. 2005, Sv. 7, 1-2, stránky 145-150.
- 15) **Mucha, C. 2005.** Porovnávacie zisťovanie k funkčnej elektrostimulácii musculus quadriceps femoris po operácii skříženého väzu. *Rehabilitácia*. 2005, Sv. 43, 3.
- 16) **Paša, L. a Pokorný, V. 2000.** Použití aloštěpů v řešení nestability kolenního kloubu. *Úrazová chirurgie*. 2000, Sv. 8, 3, stránky 29-35.
- 17) **Paša, L., Pokorný, V. a Adler, J. 2001.** Řešení nestability kolenního kloubu artroskopicky prováděnou plastikou vazů pomocí alogenních štěpů. *Acta chirurgiae orthopaedicae et traumatologiae čechoslovaca*. 2001, Sv. 68, stránky 31-38.
- 18) **Podškubka, A., Adamčo, I. a Staša, M. 1996.** Artroskopická náhrada předního zkříženého vazů volným štěpem z ligamentum patellae transtibiální technikou. *Acta chirurgiae orthopaedicae et traumatologiae čechoslovaca*. 1996, Sv. 63, stránky 284-293.
- 19) **Pokorný, Vladislav a kol. 2002.** *Traumatologie*. Praha : Triton, 2002. ISBN 80-7254-277-X.
- 20) **Smékal, D., Kalina, R. a Urban, J. 2006.** Rehabilitace po artroskopických náhradách předního zkříženého vazů. *Acta chirurgiae orthopaedicae et traumatologiae čechoslovaca*. 2006, Sv. 73, 6, stránky 421-428.
- 21) **Valenta, Jaroslav, Konvičková, Svatava a Valeri, David. 1999.** *Biomechanika kloubů člověka*. Praha : Vydavatelství ČVUT, 1999. ISBN 80-01-01943-8.

9 Přílohy

Seznam příloh:

Příloha č. 1 – Vyjádření etické komise UK FTVS	2
Příloha č. 2 – Informovaný souhlas pacienta.....	3
Příloha č. 3 – Pacient s jednokloubovou ortézou.....	4
Příloha č. 4 – Vstupní vyšetření stoje.....	5
Příloha č. 5 – Cvičení na motodlaze.....	9
Příloha č. 6 – Aktivní flexe kolenních kloubů.....	10
Příloha č. 7 – PIR do flexe kolenního kloubu vleže na břicho.....	11
Příloha č. 8 - Jizva po vydání stehů.....	12
Příloha č. 9 – Výstupní vyšetření stoje.....	13
Příloha č. 10 – Jizva – výstupní vyšetření	17

Příloha č. 1 – Vyjádření etické komise UK FTVS

Příloha č. 2 – Informovaný souhlas pacienta

Příloha č. 3 – Pacient s jednokloubovou ortézou

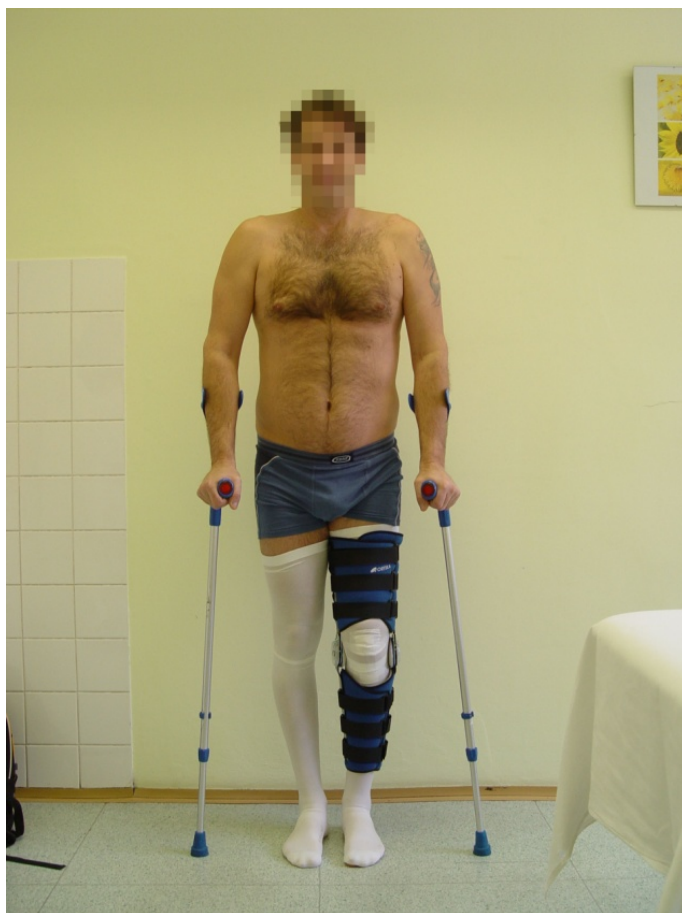

Foto č. 1- kolenní jednokloubová ortéza

Příloha č. 4 – Vstupní vyšetření stoje

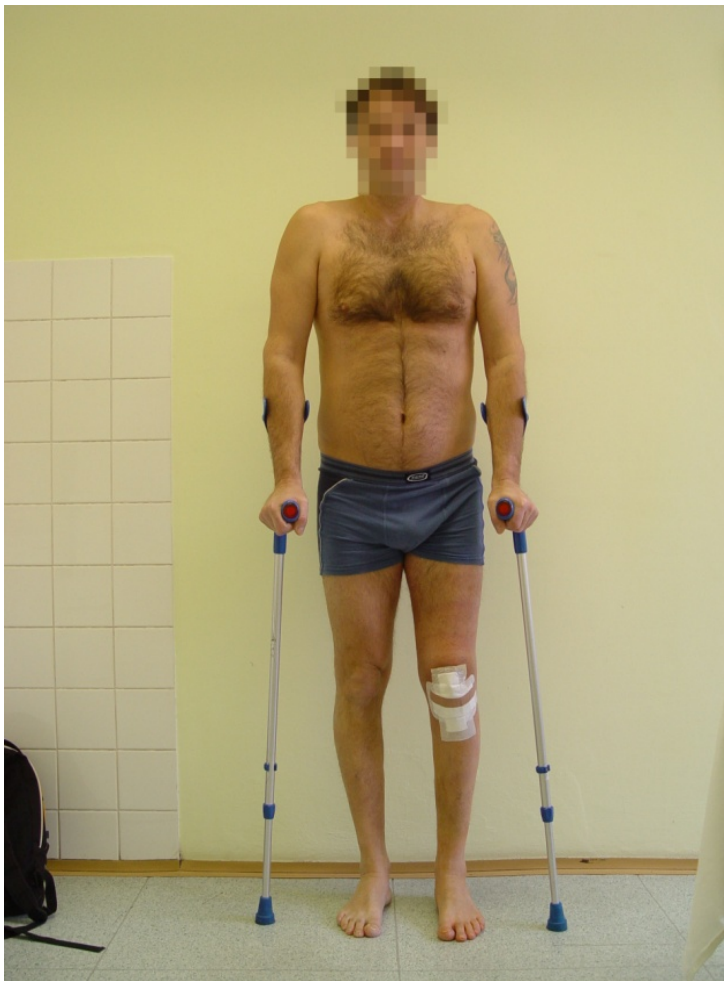

Foto č. 2- Vstupní vyšetření stoje - zapředu

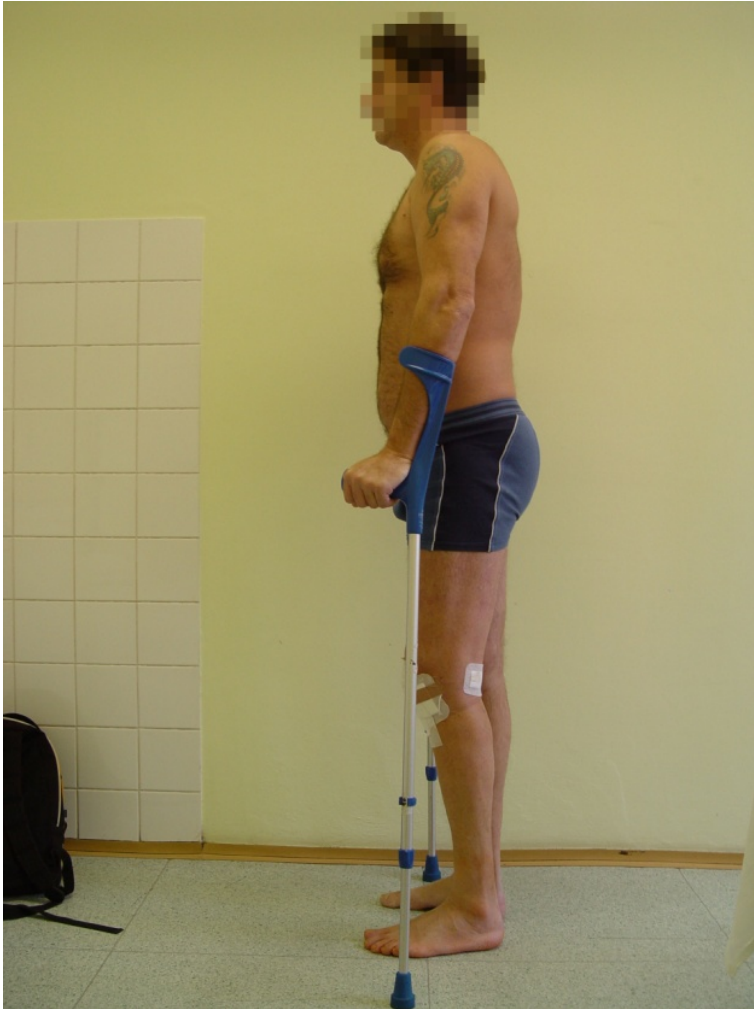

Foto č. 3 - Vstupní vyšetření stoje – z levého boku

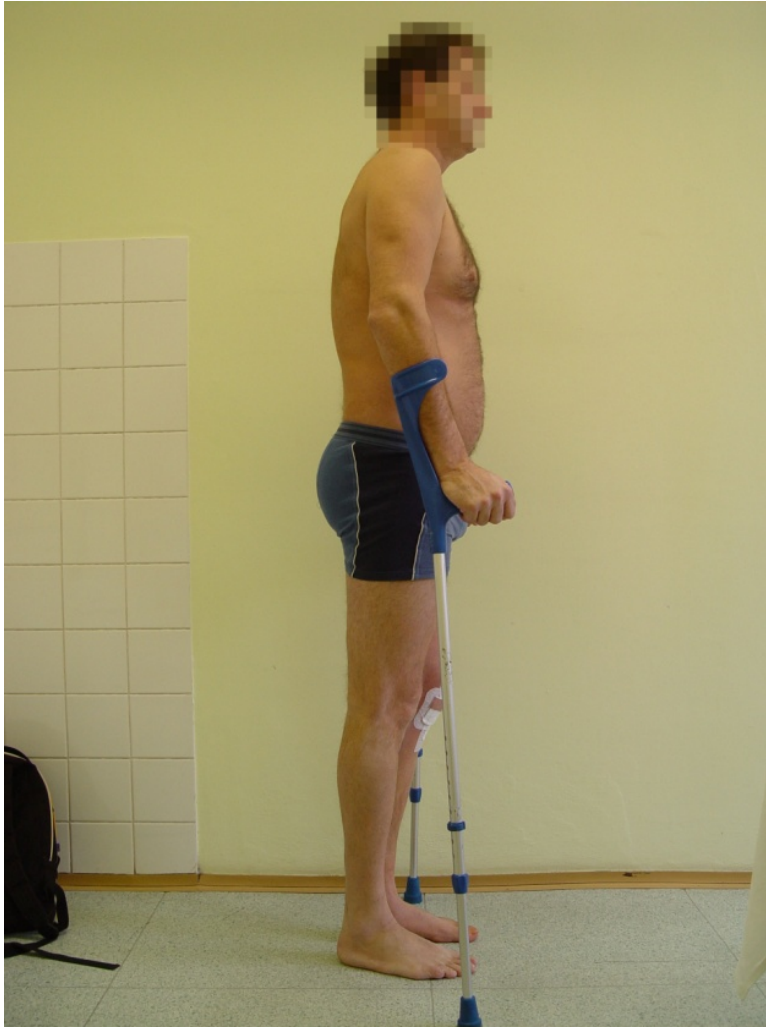

Foto č. 4 - Vstupní vyšetření stoje – z pravého boku

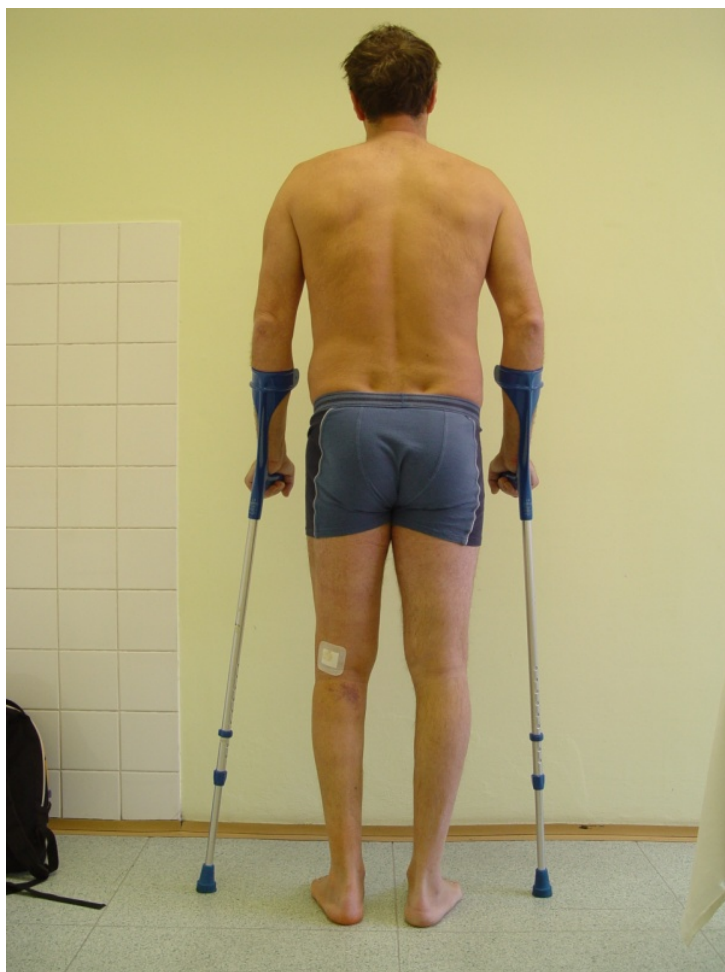

Foto č. 5 - Vstupní vyšetření stoje - zazadu

Příloha č. 5 – Cvičení na motodlaze

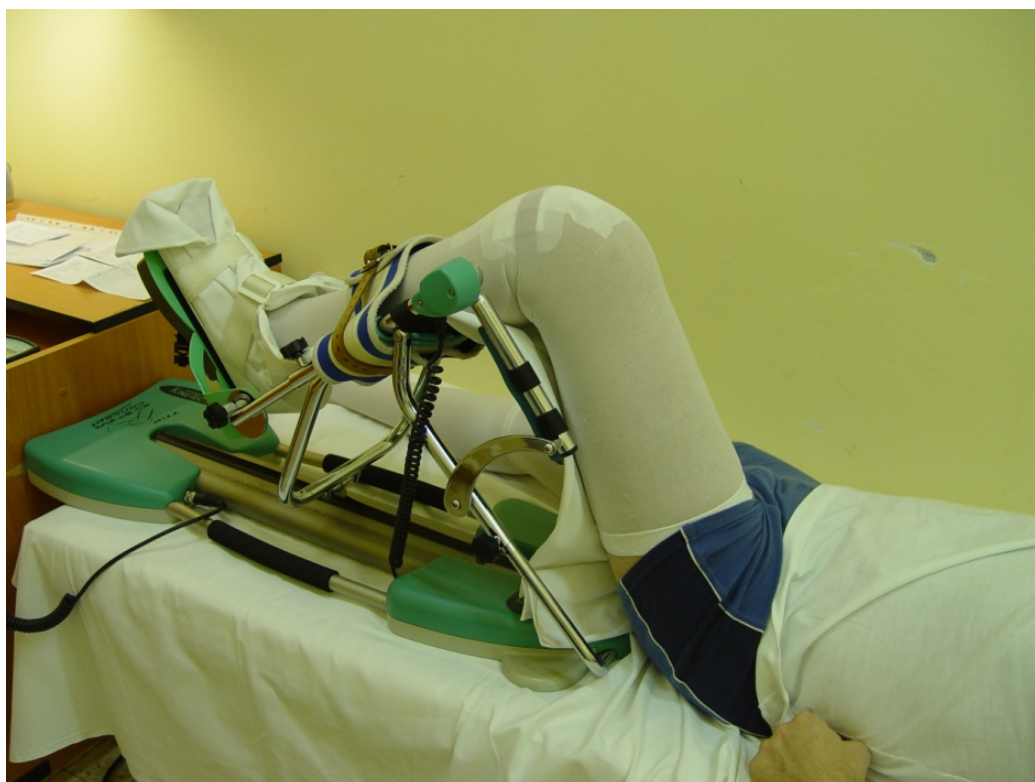

Foto č. 6 – Cvičení na motodlaze

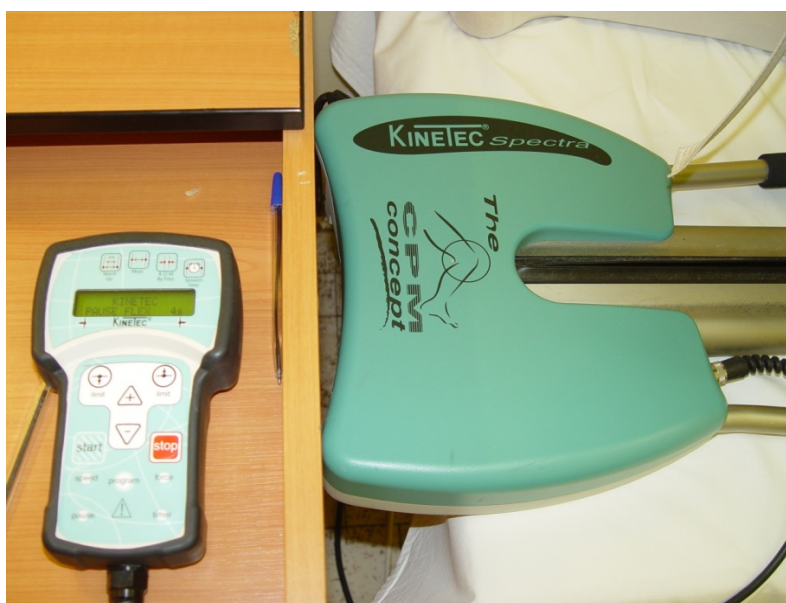

Foto č. 7 – Typ motodlahy

Příloha č. 6 – Aktivní flexe kolenních kloubů

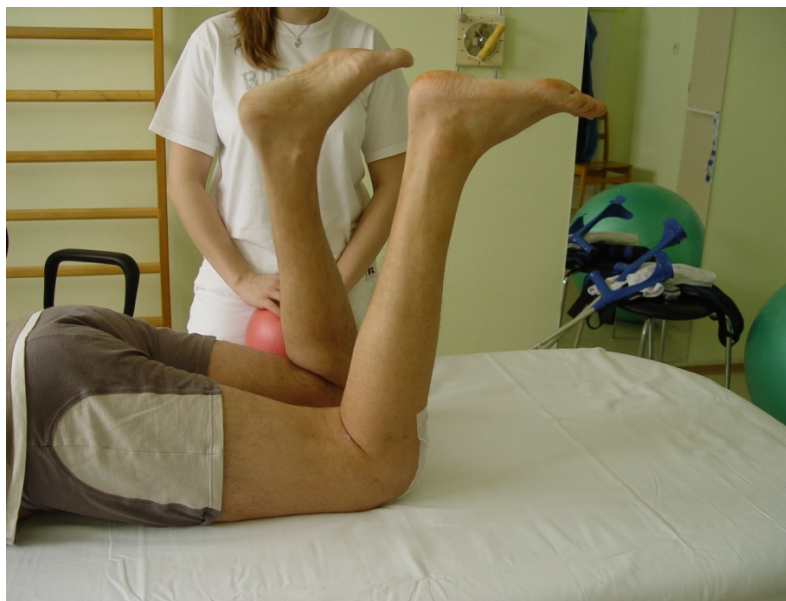

Foto č. 8 – Aktivní provedení flexe v kolenních kloubech 18. 1. 2010

Příloha č. 7 – PIR do flexe kolenního kloubu vleže na břiše

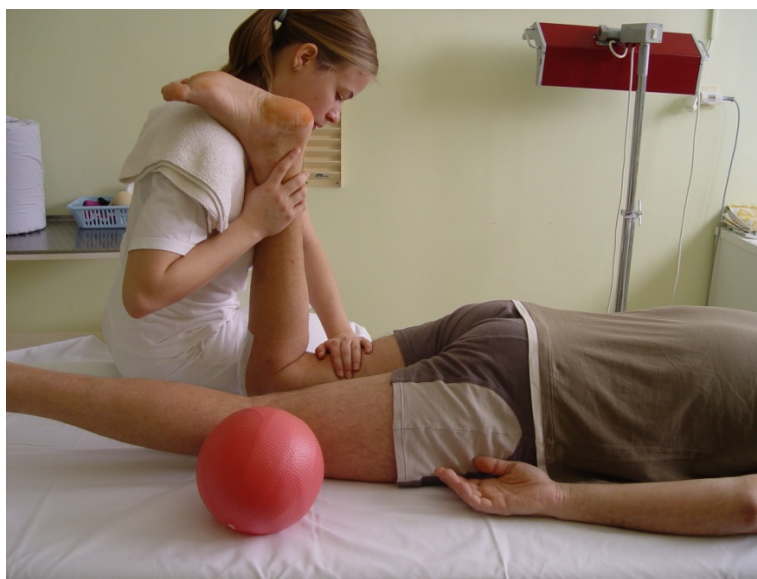

Foto č. 9 – PIR do flexe kolenního kloubu

Příloha č. 8 - Jizva po vydání stehů

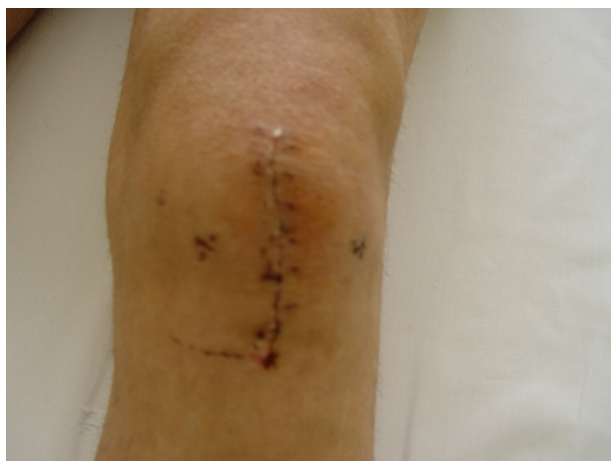

Foto č. 10 – Jizva po vyndání stehů I.

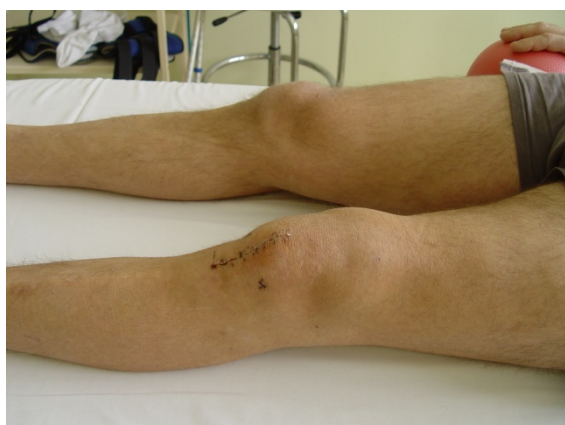

Foto č. 11 – Jizva po vyndání stehů II.

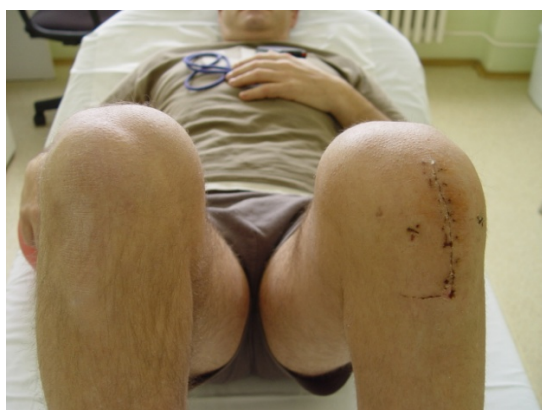

Foto č. 12 – Jizva po vyndání stehů III.

Příloha č. 9 – Výstupní vyšetření stoje

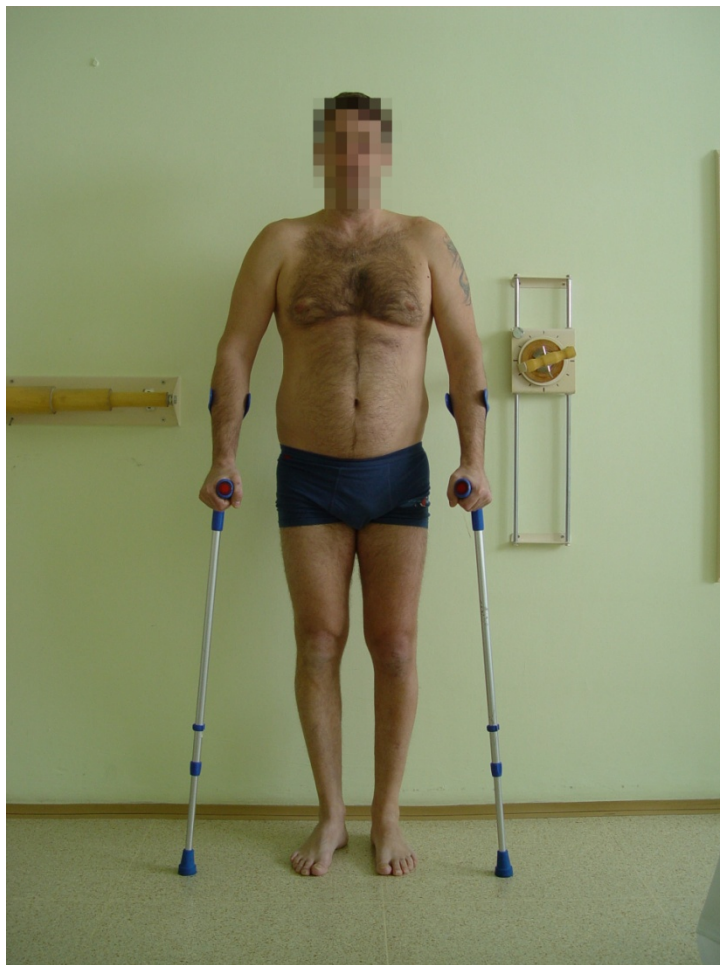

Foto č. 13 – Výstupní vyšetření stoje – zepředu

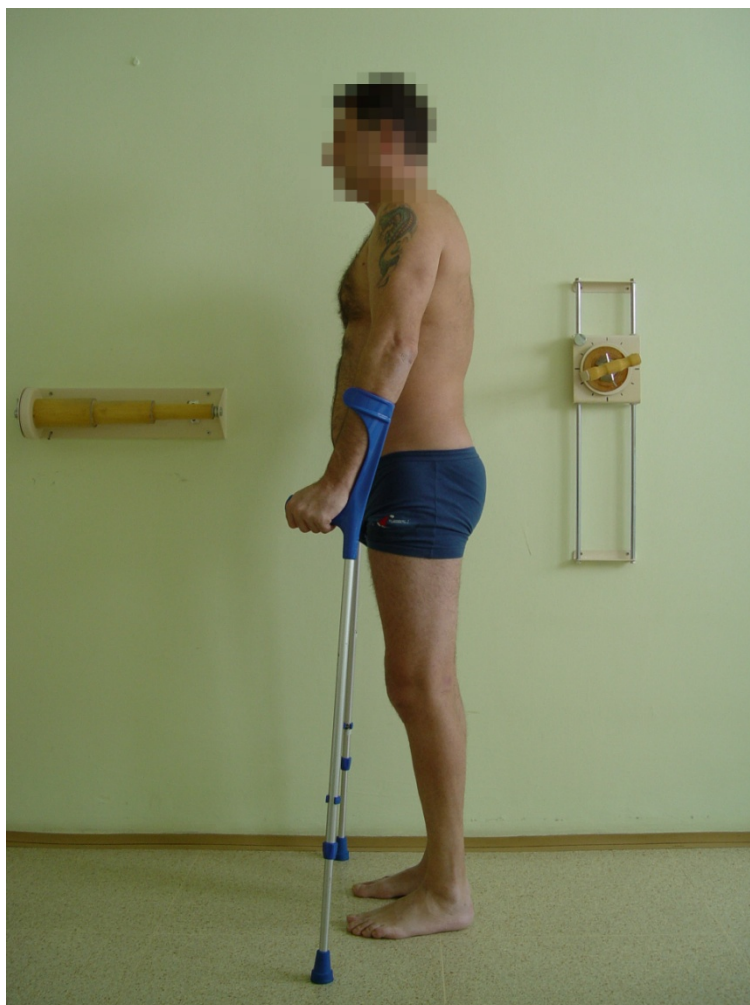

Foto č. 14 – Výstupní vyšetření stoje – z levého boku

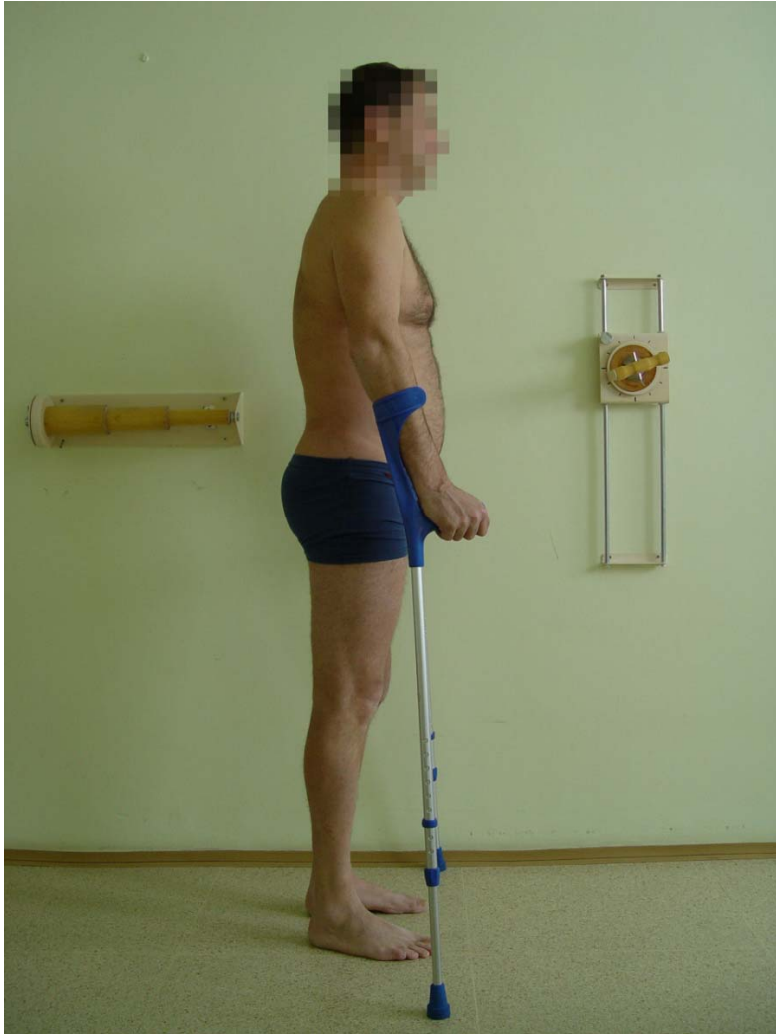

Foto č. 15 – Výstupní vyšetření stoje – z pravého boku

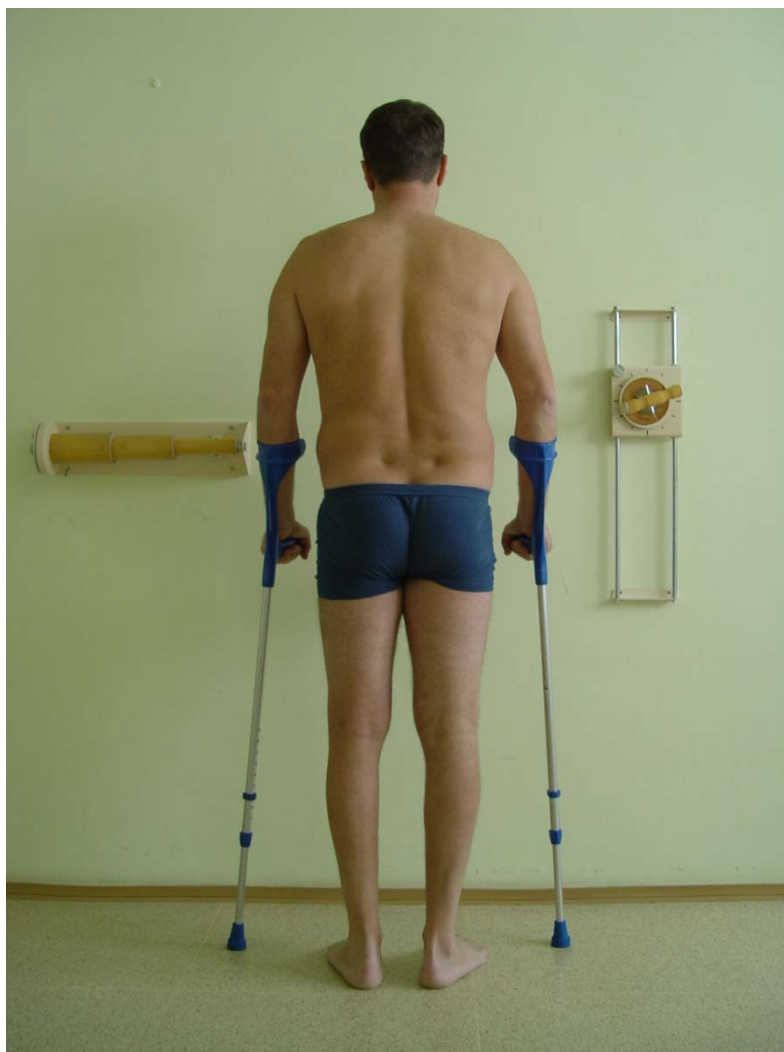

Foto č. 16 – Výstupní vyšetření stoje – zezadu

Příloha č. 10 – Jizva – výstupní vyšetření

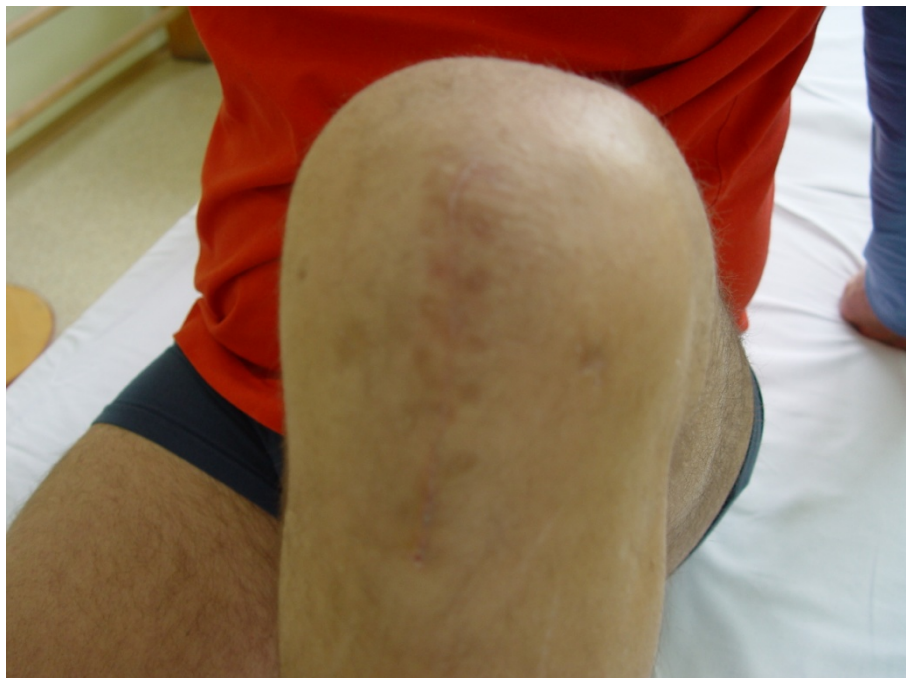

Foto č. 17 – Jizva – výstupní vyšetření I.

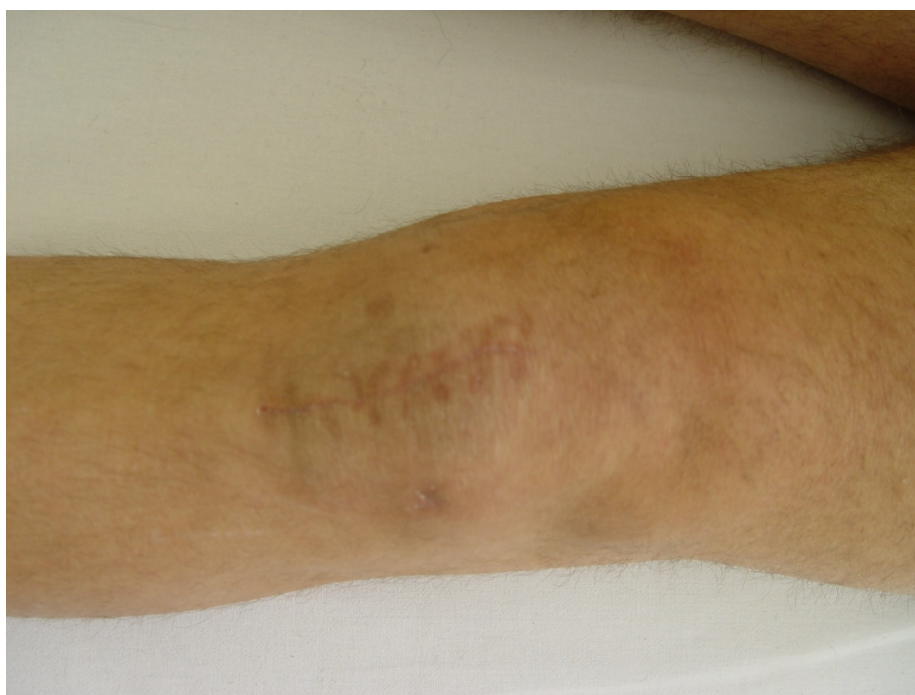

Foto č. 18 – Jizva – výstupní vyšetření II.