

UNIVERZITA KARLOVA V PRAZE

Fakulta tělesné výchovy a sportu

Fyzioterapie u osteosyntézy femuru při osteoporóze

Bakalářská práce

Vedoucí bakalářské práce:

PhDr. Michaela Prokešová Ph.D.

Zpracovala:

Eva Bahenská

Duben 2009

Souhrn

Název práce: Fyzioterapie u osteosyntézy femuru při osteoporóze

Title: Physiotherapy for thighbone osteosynthesis upon osteoporosis

Cíle práce: Teoretické seznámení s problematikou osteoporózy a zpracování kazuistiky vybraného pacienta.

Metoda: Byla zpracována kazuistika pacientky s onemocněním osteoporózy v průběhu čtyřtýdenní odborné zimní praxe v Revmatologickém ústavu v Praze. Průběh celé léčebné rehabilitace byl pečlivě zaznamenán a uspořádán chronologicky dle jednotlivých terapií. Výsledkem bylo zhodnocení efektu terapie a teoretické seznámení s problematikou onemocnění.

Výsledky: Porozumění dané problematice, zhodnocení použitých léčebných metod a přínos pro budoucí využití ve fyzioterapii. Došlo ke zlepšení stavu pacientky.

Klíčová slova: fyzioterapie, osteoporóza, civilizační onemocnění, osteosyntéza femuru, léčebná rehabilitace.

Touto cestou bych chtěla poděkovat především své rodině za podporu a poskytnutí rodinného zázemí a umožnění napsání této práce. Paní PhDr. Michaele Prokešové, Ph.D. za odborné vedení práce a praktické rady. Dále děkuji paní Evě Ištvánkové a kolektivu fyzioterapeutek za vedení a pomoc při odborné zimní praxi v Revmatologickém ústavu a paní MUDr. Haně Jarošové za umožnění absolvování této odborné praxe. Bez spolupráce výše jmenovaných osob by tato práce nevznikla.

Prohlašuji, že jsem bakalářskou práci zpracovala samostatně a použila jsem pouze literaturu uvedenou v seznamu bibliografické citace.

Eva Bahenská

Eva Bahenská

Svoluji k zapůjčení své bakalářské práce ke studijním účelům.

Prosím, aby byla vedena přesná evidence vypůjčovatелů, kteří musí pramen převzaté literatury řádně citovat.

Jméno a příjmení: Číslo obč. průkazu: Datum vypůjčení: Poznámka:

Obsah:

1	Úvod.....	11
2	Část obecná.....	12
2.1	Osteoporóza.....	12
2.1.1	Definice osteoporózy.....	12
2.2	Anatomie, struktura a funkce kosti.....	12
2.3	Kostní remodelace.....	14
2.4	Etiopatogeneze.....	15
2.4.1	Imobilizace a sedavý způsob života jako příčina.....	16
2.4.2	Dědičnost, životní styl a výživa jako rizikový faktor.....	17
2.4.3	Patologické stavy jako rizikové faktory rozvoje osteoporózy.....	18
2.5	Diferenciální diagnostika.....	19
2.6	Klinická diagnostika a její projevy.....	19
2.6.1	Zlomeniny obratlů.....	20
2.6.2	Zlomeniny dolního předloktí.....	21
2.6.3	Zlomeniny krčku stehenní kosti.....	21
2.7	Zobrazovací a laboratorní metody.....	22
2.7.1	Osteodenzitometrie.....	23
2.7.2	Rentgenologické vyšetření.....	23
2.7.3	Laboratorní vyšetření.....	23
2.8	Léčba a terapie z pohledu lékaře.....	24
2.9	Fyzioterapeutické postupy při osteoporóze.....	25
3	Část speciální.....	28
3.1	Metodika práce.....	28
3.2	Anamnéza.....	29
3.3	Diferenciální diagnostika.....	32
3.4	Vstupní kineziologický rozbor.....	32
3.5	Krátkodobý fyzioterapeutický plán.....	41
3.6	Průběh léčebné rehabilitace.....	42
3.7	Výstupní kineziologické vyšetření.....	61
3.8	Dlouhodobý fyzioterapeutický plán.....	69
3.9	Zhodnocení efektu terapie.....	69
4	Závěr.....	70

Seznam použité literatury	70
Přílohy	73

Seznam obrázků:

Obrázek 1: Stavba kosti.....	1
Obrázek 2: Schéma remodelace kosti	14
Obrázek 3: Držení těla při osteoporóze.....	20
Obrázek 4: Osteoporotické změny obratlů.....	21
Obrázek 5: Typy zlomeniny krčku stehenní kosti.....	22
Obrázek 6: Chránič kyčelního kloubu.....	27

Seznam tabulek:

Tabulka 1: Patologické stavy a léčba jako rizikové faktory osteoporózy.	18
Tabulka 2: Indikace k použití chrániče kyčelního kloubu	27
Tabulka 3: Biochemické vyšetření	31
Tabulka 4: Distance na páteři	34
Tabulka 5: Vstupní antropometrie DK a HK	34
Tabulka 6: Vstupní měření obvodů na těle	35
Tabulka 7: Goniometrie dle metody SFTR v kyčelních a kolenních kloubech	36
Tabulka 8: Vstupní vyšetření zkrácených svalů dle Jandy.....	37
Tabulka 9: Vyšetření taxy.....	39
Tabulka 10: Vstupní zhodnocení reflexů	39
Tabulka 11: Goniometrické zhodnocení v kyčelních kloubech	45
Tabulka 12: Goniometrické zhodnocení v kyčelních a kolenních kloubech 1	47
Tabulka 13: Goniometrické zhodnocení v kyčelních a kolenních kloubech 2.....	57
Tabulka 14: Výstupní antropometrické měření.....	62
Tabulka 15: Výstupní měření obvodů	63
Tabulka 16: Výstupní vyšetření kloubní pohyblivosti v kyčelních a kolenních kloubech	64
Tabulka 17: Výstupní zhodnocení zkrácených svalů dle Jandy.....	65
Tabulka 18: Výstupní zhodnocení reflexů	67

Seznam zkratek:

OP= osteoporóza	HSS= hluboký stabilizační systém
BMD= bone mineral density, kostní denzita	ADL= aktivity od daily living, běžné denní činnosti
CHOPN= chronická obstrukční nemoc	LTV= léčebná tělesná výchova
TEP= totální endoprotéza	FTVS= fakulta sportu a tělesné výchovy
RA= revmatoidní artritida	HRT= hormonální substituční léčba
CMP= centrální mozková příhoda	APPT= aktivovaný parciální protrombiový čas
BMI= body mas index	ALP= alkalická fosfatáza
ICHS= ischemická choroba srdeční	AST= aspartátaminotransferáza
BDO= běžné dětské onemocnění	ACT= aktivovaný čas srážení
DM= diabetes melittus	PNF= propioceptivní nervosvalová facilitace
fr.= fraktura	IP= mezičláňkové klouby
UFN=nepředvrtaný femorální hřeb	MP= metakarpofalangové klouby
PFN= proximální femorální hřeb	MT= metatarzální klouby
DK= dolní končetina	P= pravá
HK= horní končetina	L=levá
Sin= levá	RTG = rentgen, zobrazovací metoda
Dex= pravá	TEP= totální endoprotéza
m.= musculus, sval	Mg= magnézium
PIR= postizometrická relaxace	zk= zkouška
BMD= bone mineral density, kostní denzita	
SFTR= metoda měření úhlu v kloubu v rovině sagitální, frontální, transverzální a rotační	

1 Úvod

V období od 12. 1. do 6. 2.2009 byla během zimní odborné praxe zpracována kazuistika pacientky po osteosyntéze femuru při rozsáhlé osteoporóze. Léčebná rehabilitace proběhla v Revmatologickém ústavu v Praze pod vedením odborných fyzioterapeutů. Během této praxe jsem nabyla mnoha nových poznatků nejen o onemocnění, které se týká této práce, ale také jsem získala celkový přehled o revmatologických chorobách a jejich možnostech léčby. Bylo mi umožněno nahlédnout do zdravotnické dokumentace jednotlivých pacientů a tím získat i širší přehled nejen o léčebné rehabilitaci.

V mé práci jsem se v teoretické části zaměřila na mechanismus vzniku a léčby osteoporózy, jakožto rozšířené civilizační choroby současnosti. Snažila jsem se zhodnotit základní aspekty jak z pohledu lékaře pomocí odborných vyšetření, tak z pohledu životního stylu pacientů a jejich pohybové aktivity. Závěrem teoretické části jsem uvedla možné fyzioterapeutické přístupy této nemoci. Část speciální se zabývá podrobněji vybranou pacientkou a její léčebnou rehabilitací.

Cílem této práce je seznámení se, se základní problematikou osteoporózy a zdůraznění vlivu pohybové aktivity na její léčbu uvedením konkrétní kazuistiky vybrané pacientky a použitých fyzioterapeutických prostředků.

2 Část obecná

2.1 Osteoporóza

2.1.1 Definice osteoporózy

Jasná definice osteoporózy se objevila dle Blahoše až koncem 19. století, kdy v roce 1885 Pommer rozlišil osteoporózu od osteomalacie. V této době byl znám již pojem senilní osteoporóza, zásadní pokrok však nastal až po druhé světové válce. Po mnohých diskuzích se došlo k definici osteoporotického syndromu, podle kterého je tento syndrom charakterizován patologickým úbytkem anorganické i organické části kosti se změnami mikrostruktury a funkce kosti, se zvýšeným rizikem vzniku zlomenin. Při osteoporóze činní úbytek kostní denzity $-2,5$ směrodatné odchylky a více, a to ve srovnání s BMD při dosažení vrcholu kostní hmoty ve věku 25 – 30 let (Blahoš, 1995). Úbytek v rozmezí -1 až $-2,5$ směrodatné odchylky se označuje jako osteopenie (Blahoš, 1995).

2.2 Anatomie, struktura a funkce kosti

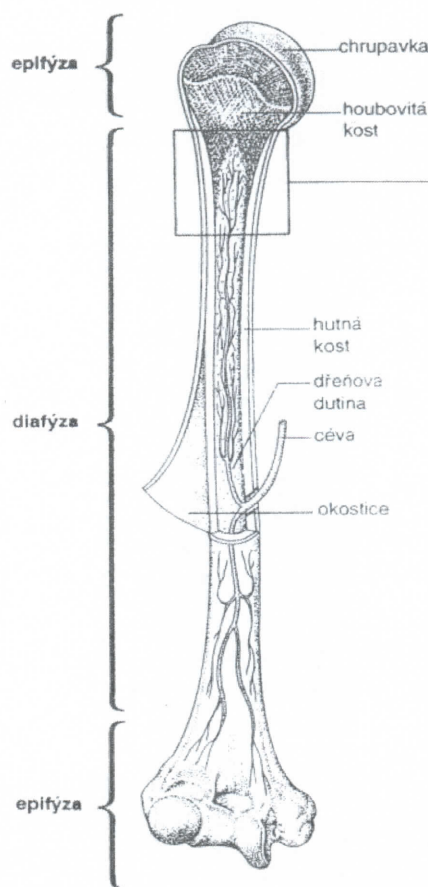
Kost je bílá, tvrdá pojivová tkáň, specializovaná podpůrnou a ochrannou funkci. Kost se skládá z buněk a z mezibuněčné hmoty. Mezibuněčná hmota kosti obsahuje vedle složky ústrojné, také složku neústrojnou (minerální), která dodává kosti tvrdost a pevnost při zachování určité pružnosti. Buňky, jejichž činností kost vzniká, se nazývají osteoblasty. Postupně se jí obklápějí, až jsou v ní zcela zalaty, tím se mění v osteocyty. Podílejí se aktivně na procesu uvolňování minerálií ze základní hmoty, a tím se zúčastňují důležité regulace hladiny vápníku v tělních tekutinách. Osteocyty se mohou opět aktivovat v osteoblasty nebo se transformovat v buňky retikulární. Mezibuněčná hmota kosti se skládá z ústrojné složky, nazývané ossein, tvořené svazky kolageních fibril. Do této ústrojné složky se ukládá složka neústrojná, což jsou krystaly solí, nejprve při povrchu kolagenních fibril, později i uvnitř. Poměr mezi osseinem a minerální složkou se během života mění, neústrojných solí postupně přibývá. (Čihák, 2006)

Kostní tkáň vzniká z mezodermy, a to jednak přímou přeměnou na kost, tzv. desmální osifikace, jednak přes chrupavčité stádium, tzv. enchondrální osifikace. Při enchondrální osifikaci se kost vyvíjí z chrupavčitého základu tak, že chondroklasty

chrupavku postupně odbourávají a osteoblasty je nahrazují kostní tkání. Osifikace nastává nejdříve v diafýze, takže ta je při narození již částečně osifikována. Postnatálně se enchondrální osifikační centra objevují v epifýzách a postupně se osifikuje celá kost. Mezi osifikující se epifýzou a diafýzou přetrvávají po určitou dobu neosifikované úseky. Jejich vývojové stádium je ukazatelem kostního věku. [(Stevenson, a další, 1992), (Blahoš, 1995)]

Tato kostní tkáň buď tvoří nepravidelné pletivo, nebo je upravena ve vrstvičky, lamely. Podle toho se rozlišuje kost fibrilní, neboli vláknitá a kost lamelární, vrstevnatá. Vláknitá kost se u člověka vyskytuje za ontogeneze, v dospělosti je zachována pouze ve stěně nitroušního labyrintu, při švech lebeční kosti a v místech kostních drsnatin při úponech svalů a vazů. Všude jinde má kost u člověka typickou lamelární stavbu. Nejtypičtější úpravu lamel představují válcovité osteony čili Haversovy systémy, kde je až dvacet lamel koncentricky uspořádaných kolem centrálního Haversova kanálku. (Čihák, 2006)

Zhruba 70% celkového skeletu tvoří kortikální, neboli kompaktní kost, což je vnější část kosti. Vnitřní část tvoří kost trámčitá, spongióza, představuje menší část hmotnosti skeletu, ale pro svou trámčitou strukturu má podstatně větší povrch, takže poměr plochy kosti trámčité k ploše kosti kortikální činí 8:2. Díky své velké ploše je traberkulární kost metabolicky aktivnější, proto se při kostní resorpci pozorují hlavní změny na trámčině. Převažuje-li v kosti kompakta, označuje se kost jako kompaktní, jeli převaha spongiózy,



Obrázek 1: Stavba kosti (Hradilová, 2008)

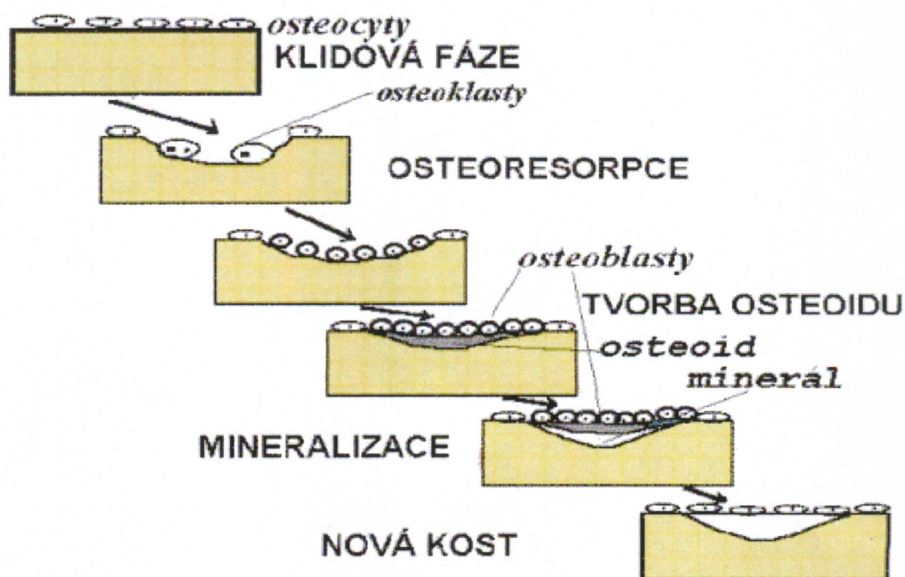
označuje se kost jako traberkulární, trámčitá nebo spongiózní. Zastoupení traberkulární kosti v obratlích činí 66 - 90 %, v krčku stehenní kosti 25% a v diafýze stehenní kosti 5%. Naproti tomu uprostřed diafýzy radia je asi 95% kortikální kosti, v dolní třetině asi 80%, ale dolní desetinu už tvoří převážně jen kost trámčitá. (Blahoš, 1995)

Funkce kosti, resp. kostry celkově, je hlavně mechanická opora pro měkké tkáně. Základním předpokladem této funkce je pevnost a odolnost. Kostí a jejich

mechanické vlastnosti jsou dány obsahem minerálů, kostním matrixem, strukturálním uspořádáním a vzájemnými vztahy kortikální a trabekulární kosti. Celkově je stavba kosti určena geneticky, samozřejmě je nutné ale počítat i se zevními vlivy, jako dodávka kalcia, či tělesná zátěž. Kvalita kosti závisí na kostní hmotě, její síle a ostatních faktorech, které již byly řečeny. Porušení těchto faktorů vede ke vzniku osteoporózy. Také stářím ubývá kost na pevnosti. Bylo provedeno několik experimentů, které prokázaly, že kost dokáže vydržet veliké statické zatížení. Z experimentů vyšlo, že hodnoty, které byly naměřeny, se ve stáří snižují o 10-20%. (Čihák, 2006) Důležitý je ovšem fakt, že kost je také mimo mechanického zatížení vystavena i působení napětí svalstva a tahu. Velikou roli zde hraje i rychlost pohybu, celkově však kost prokazuje nejmenší pevnost při torzi.

2.3 Kostní remodelace

Kostní remodelace, o které je zmínka na začátku kapitoly 2.2 je procesem novotvorby kosti. Jde o novotvorbu, která mění tvar kosti za růstu u dětí a dospívajících. U dospělého nemění tvar kosti, ale opravuje poškozené struktury, tzv. mikrotraumata. V období dětství a dospívání převažuje kostní novotvorba, později již převažuje kostní resorpce. Vrcholem všech anabolických pochodů v kosti je dosažení vrcholu kostní hmoty. Čím většího množství kostní hmoty dosáhneme, tím vzniká větší rezerva, z níž můžeme v životě čerpat. Bližší informace o podrobné kostní remodelaci viz Čihák, 2006.



Obrázek 2: Schéma remodelace kosti

Na obr. Obrázek 2 je znázorněno schéma remodelace kosti. Dle Blahoše se počínaje čtvrtou dekádou života začne u ženy i muže objevovat ubývání kosti asi o 0,3 – 0,5 % ročně. U muže je toto množství relativně stálé, u ženy po menopauze nastává větší odbourávání, zhruba až 2% ročně. Při větším odbourávání může dojít k abnormálním ztrátám, které vedou k překročení prahu lomivosti. Ten je sice u každého jedince jiný, odpovídá ale zhruba 40 -50 % kostní hmoty. (Blahoš, 1995)

2.4 Etiopatogeneze

Osteoporóza je syndrom, který vzniká z mnoha příčin, a lze ji řadit k civilizačním chorobám. Hlavní důvody tohoto zařazení jsou dva. První vypovídá o tom, že v hospodářsky vyspělých zemích, v nichž je životní styl ovlivňován nepříznivými civilizačními faktory, se pozoruje trvalý vzestup výskytu osteoporózy a jejích komplikací, zejména v případě krčku stehenní kosti. Druhým důvodem je podobnost patogenních faktorů jiných civilizačních chorob, jako např. metabolických, srdečně-cévních či rakoviny.

Osteoporózu lze rozdělit na primární a sekundární. Základním rozdílem je, že u primární formy není příčina jasná, zatímco u sekundární se předpokládá znalost kauzálních faktorů. Pod pojmem primární osteoporóza řadíme především postmenopauzální a involuční, tj. senilní. Postmenopauzální osteoporóza je charakterizována věkem 51-65 let a je šestkrát častější u žen, nežli u mužů (Němcová, a další, 2008). Osteoporotické změny probíhají hlavně v kosti traberkulární, kde etiologickým faktorem je úbytek ženských pohlavních hormonů, zvláště estrogenů. V důsledku tohoto úbytku převažuje osteoresorpce s následným zvýšeným odbouráváním minerálů. Zvýšená je také koncentrace kalcia v krvi, která působí tlumivě na sekreci parathormonu. Frakturami jsou postiženi především těla obratlů a distální radius.

Involuční, tedy senilní osteoporóza se dle Trnavského, Kolaříka a Blahoše (Trnavský, a další, 1997) vyskytuje nad 70 let, podle Němcové a Korsa (Němcová, a další, 2008) již od 65 let a je dvakrát častější u žen. Osteoporotický proces v tomto případě probíhá jak v kosti traberkulární neboli trámčité, která tvoří 20% skeletu, tak i v kosti kortikální, která tvoří zbylých 80%. Základním patogenním faktorem je snížená tvorba $1,25 \text{ (OH)}_2 \text{ D}_3$, čímž klesá střevní absorpce kalcia, což působí u postmenopauzální osteoporózy stimulačně na sekreci parathormonu (Blahoš, 1995). Nejčastějším typem zlomeniny je v tomto případě zlomenina krčku stehenní kosti a

dlouhé kosti. Tyto dva typy se dají i spojit, v takovém případě se jedná o smíšený typ.

Nejen dospělá a starší osoby mohou trpět tímto onemocněním. Pod pojmem juvenilní osteoporóza se skrývá mimořádně vzácné onemocnění, jejíž příčina není známá. Zjišťuje se koncem dětství a v dospělosti probíhá po omezenou dobu asi 5 let, nemá familiární výskyt. Je vždy nutné a potřebné provést pečlivou diferenciální diagnostiku. Idiopatická OP u mladých, dospělých osob je také vzácná. Projevuje se až ve věku dvaceti až čtyřiceti let, ale narozdíl od juvenilní OP může progradovat až k úplnému kolapsu osového skeletu a smrti v důsledku respiračního selhání. Její příčina je rovněž neznámá. Do dědičných onemocnění se řadí osteogenesis imperfecta, které je poměrně častější. Je způsobena strukturální odchylkou kolagenu a nejtíže postižení jedinci trpí mnohočetnými frakturami v ranném období svého života a v důsledku toho deformitami a zpomalením růstu. (Štěpán, 1997)

Jak již bylo řečeno na začátku kapitoly, toto onemocnění je ovlivňováno i vnějšími faktory, které patří k rizikovým, a jsou v některých případech ovlivnitelné. Řadí se mezi ně užívání alkoholu, kofeinu, tabáku, které podporují osteoresorpci, předčasná menopauza, terapie kortikoidy, užívání některých léků, civilizační faktory jako stres, špatná výživa, strukturální změny skeletu, patologické stavy, již zmíněný ekologický vliv, nízký příjem kalcia, vitamínu D, imobilizace a sedavý způsob života.

2.4.1 Imobilizace a sedavý způsob života jako příčina

Právě sedavý způsob života a imobilizace může ve velkém množství podpořit vznik OP. Tělesná zátěž s antigravitační složkou je fyziologickým podmětem osteoblastické činnosti a kostní novotvorby (Blahoš, 1995). Při imobilizaci je kostní resorpce tak velká, že může během šesti měsíců ubýt až 30% kostní hmoty. Důležité je však, že se jedná o stav reverzibilní a při opětné zátěži se vrací k původnímu stavu. Nadměrná tělesná zátěž však může u vrcholových sportovkyň způsobit funkční hypogonadismus amenoreou s následkem úbytku kostní hmoty.

Následky inaktivity lze rozdělit do dvou skupin z hlediska vzniku OP, na lokalizované a generalizované. Lokalizovaná OP je ta, která nastává po sádrové fixaci zlomeniny, nebo při dlouhodobé bolesti končetin. Generalizovaná OP je způsobena déletrvajícím klidem na lůžku, nebo nastává při stavu beztlíže ve vesmíru. Zvláštní pozornosti se věnuje imobilizaci při neurologických onemocněních, jako např. paraplegie a kvadruplegie. (Štěpán, 1997)

2.4.2 Dědičnost, životní styl a výživa jako rizikový faktor

Jedním z genetických faktorů je příslušnost k rase. Bylo prokázáno, že zlomenina krčku stehenní kosti se vyskytuje častěji u bělochů a to bez ohledu na geografický faktor, jsou zde však rozdíly mezi muži a ženami. Oproti tomu u černochoů není rozdíl tak velký. Při sledování vlivu věku u skupin obyvatelstva s nízkým výskytem této zlomeniny se zjistilo, že tento vliv není zdaleka tak patrný jako u bělochů. Příčina rozdílu mezi černochoy a bělochoy není zcela jasná, spočívá nejspíše ve vyšší denzitě kostí u černochoů, naplatí to však obecně. (Blahoš, 1995) Dalšími genetickými faktory je pozitivní rodinná anamnéza a malá štíhlá postava pod 58kg (Avioli, 2001).

Z hlediska výživy se v dnešní době rozmáhá trend jídel z tzv. "Fast food", spotřeba mražených potravin a polotovarů. Tyto potraviny obsahují vysoký podíl fosfátů a konzervačních látek, příjem těchto potravin s nízkým obsahem vápníku a vysokým obsahem fosfátů často vede k urychlení kostní resorpce. Nadměrný příjem bílkovin působí acidogenně a tím se zvyšují ztráty kalcia močí. O tom, v jakém rozsahu je příjem kalcia důležitým faktorem v patogenezi OP, nejsou autoři zajedno. Podrobněji viz Blahoš, 1995.

Častá, zejména u starších osob, je hypovitaminóza D. Následkem je především porucha střevního vstřebávání kalcia. Denní příjem 800 IU vitamínu D a 1200 mg vápníku postačuje zpravidla k prevenci. [(Štěpán, 1997), (Blahoš, 1995)]

I dnešním životním stylem člověka, který stále častěji vede lidi ke kouření, pití kávy i alkoholu, dochází k poškozování zdraví, nejen co se týče OP. Nadměrné užívání alkoholu, kofeinu a tabáku podporuje osteoresorpci, mechanismus účinku však není jasný. Prokázalo se, že silné kuřačky mívají sníženou estrogenní funkci ovarií, a je možné, že vliv mají i jiné toxické látky obsažené v inhalovaném kouři, např. kadmium. Hoffer a spol. (1994) zjistili, že ženy, které vykouří denně alespoň krabičku cigaret v dospělosti, mají o 5 -10 % sníženou BMD, což zvyšuje riziko zlomenin. Studie, zkoumající účinky příjmu kofeinu obsaženého v kávě, čaji a jiných kofeinových nápojích prokázaly u jeho konzumentů zvýšené vylučování vápníku močí a střevem. U alkoholismu se studii podložil výzkum, který poukazuje na pokles činnosti osteoblastů a pokles rychlosti kostní novotvorby při požívání více než 100g etanolu denně (šest až sedm sklenek o obsahu 0,2 dl 43% alkoholu). Důležitý je i negativní vliv na stabilitu se sklonem k pádům. Při alkoholové intoxikaci se prokázala zřetelná

hyperkalciurie a hypermagnéziurie. [(Avioli, 2001), (Blahoš, 1995), (Štěpán, 1997)]

2.4.3 Patologické stavy jako rizikové faktory rozvoje osteoporózy

Patologické stavy, které mohou být více či méně klinicky vyjádřené, se v těchto případech označují jako sekundární. Patologických stavů, vázajících se k osteoporóze, je poměrně velká škála. Pro přehlednost je dodána tabulka dle Avioli spolu s léčbou OP.

Tabulka 1: Patologické stavy a léčba jako rizikové faktory osteoporózy. (Avioli, 2001)

Patologické stavy	Léčba
➤ Mentální anorexie	➤ Substituce hormonů štítné žlázy
➤ Celiakie	➤ Glukokortikoidy
➤ Tyreotoxikóza	➤ Dlouhodobá léčba lithiem
➤ Zvýšená činnost příštítných tělísek	➤ Chemoterapie (karcinom prsu. Lymfom)
➤ Cushingův syndrom	➤ Léčba agonisty nebo antagonisty gonadotropin-uvolňujícího hormonu
➤ Diabetes mellitus 1. typu	➤ Antikonvulziva
➤ Poruchy funkce gastrointestinálního a hepatobiliárního ústrojí	➤ Chronické užívání antacid vázajících fosfát
➤ Okultní osteogenesis imperfecta	➤ Cyklosporin
➤ Mastocytóza	➤ Dlouhodobá parenterální výživa
➤ Revmatoidní artritida	➤ Heparin
➤ "Transientní" osteoporóza	➤ Warfarin
➤ Prolaktinom	
➤ Syndromy hemolytické anémie	
➤ Hyperkalciurická nefrolitiáza	
➤ Perniciózní anémie	
➤ Fenylylketonurie	
➤ Osteoporóza v těhotenství	
➤ Endometrióza	
➤ Sarkoidóza	
➤ Hyperprolaktinémie	
➤ Hemochromatóza	
➤ Turnerův syndrom	
➤ Akromegalie	
➤ Stav po transplantaci orgánu	

Jedním z častých a závažných patologických stavů je Cushingův syndrom, kde dochází k poruše střevní absorpce kalcia, hyperkalciurii a poruchám normální tvorby a metabolismu parathormonu a vitamínu D. Tyto změny vedou k porušení činnosti osteoblastů a akcelerované činnosti osteoklastů, pokročilé osteoporóze a frakturám. [(Spustová, 1998), (Avioli, 2001)]

Při revmatoidní artritidě je OP charakterizována juxtaartikulárním úbytkem kostní hmoty, ochranný účinek na kostní hmotu v páteři zde zřejmě mají vícečetná těhotenství a fyzická aktivita (Avioli, 2001). U diabetu mellitu 1. typu je pokles kostní hmoty nejvíce zaznamenán u jedinců s časným nástupem onemocnění, u diabetu II. typu se OP nevyskytuje častěji než v ostatní populaci. Podrobné informace viz. literatura od Avioli, 2001; Blahoš, 1995 a Spustová, 1998.

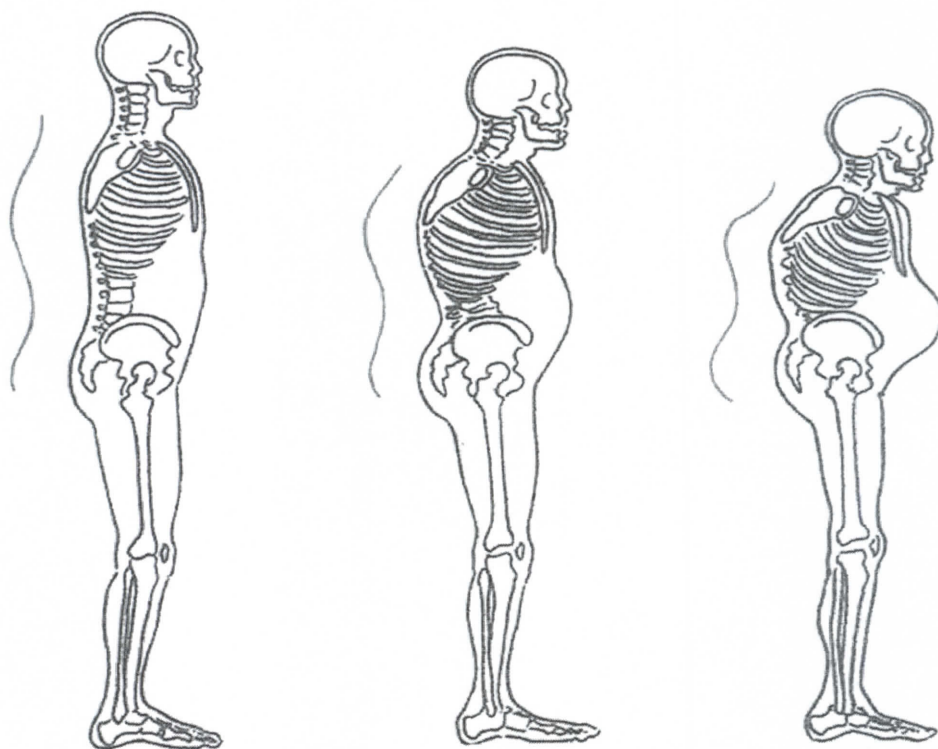
2.5 Diferenciální diagnostika

Při diferenciální diagnostice osteoporózy musíme vždy zvažovat mnoho onemocnění, které se projevují úbytkem kostní hmoty. Toto rozhodnutí také patří mezi nejtěžší. V první řadě je důležité vyloučit metastázy do páteře či plazmocytém. Pro diferenciální diagnostiku je nutné brát v úvahu sérologické a scintigrafické vyšetření. Pokud ani po těchto vyšetřeních není možné určit diagnózu, je nutné provést biopsii např. z lopaty pánve a následující histologické vyšetření. Základními klinickými projevy OP jsou úbytek kostní hmoty, zlomeniny při nepřiměřeně nízkém traumatu a bolest kostí. Tyto projevy se objevují i při jiných, klinicky významných situacích, proto je velmi důležité, jak již bylo řečeno, je od těchto jiných onemocnění odlišit. Poměrně časté choroby ve stáří, které vykazují podobný průběh jako osteoporóza je osteomalacie a Pagetova kostní nemoc. Méně častá je fibrózní dysplazie či onemocnění s fatálními následky, osteomyelitis obratlů. Diferenciální diagnostika je tu proto velmi významná. [(Vojtaššák, v1998), (Štěpán, 1997)]

2.6 Klinická diagnostika a její projevy

Osteoporóza je na první pohled těžce rozpoznatelná. Hlavní úlohu v její diagnostice mívají především praktičtí lékaři, kteří by měli toto onemocnění včas odhalit a odeslat pacienta k příslušnému specialistovi. Stává se, že pacient postižený tímto onemocněním nemá žádné výrazné obtíže a přijde k lékaři až se zlomeninou. Pokud je však choroba již v pokročilém stádiu, pacienti mívají bolesti, nejčastěji v zádech a v dlouhých kostech. Důležitá jsou v první řadě anamnestická data, ze kterých lze mnohé vyvodit. Je to zejména léčba kortikoidy, tyreoidní hormony, hypogonadismus u žen i mužů, předčasná menopauza, mentální anorexie a další choroby, kde je prokazatelný vliv na kalciový metabolismus. Dále i údaje o imobilizaci a toxických látkách, důležitá je i rodinná anamnéza. Predispozice mívají především osoby nad 65 let

a ženy v období po menopauze a pozdní menarche. Klinicky se objevují rizikové faktory, jako objektivně snížená výška, deformity páteře, nejčastěji kyfóza, viz Obrázek 3. Ke klinickému vyšetření patří vyšetření gynekologické, mamografie a vyšetření endokrinologické. Mezi objektivní znaky mohou patřit, mimo již zmíněné snížené tělesné výšky, i světlá kůže a kloubní projevy revmatických chorob. Typickými osteoporotickými zlomeninami jsou zlomeniny obratlů, Colessova fraktura dolního předloktí a zlomenina krčku stehenní kosti. [(Palička, a další, 2006), (Stevenson, a další, 1992), (Blahoš, 1995)]

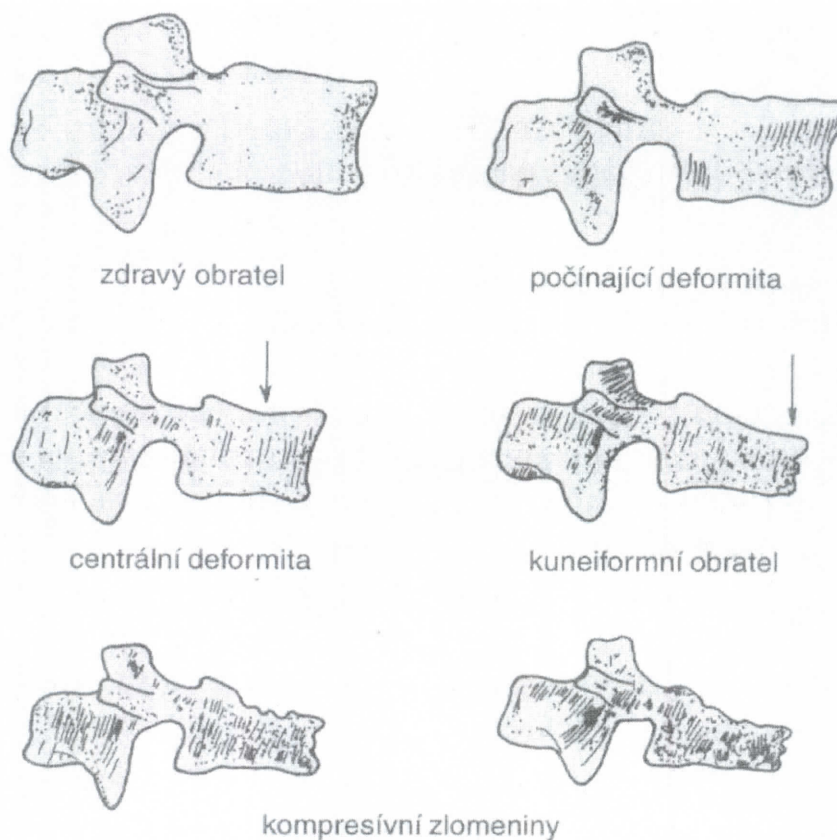


Obrázek 3: Držení těla při osteoporóze (Němcová, a další, 2008)

2.6.1 Zlomeniny obratlů

Při deformitách a frakturách obratlů se objevují akutní bolesti při zdvihání břemene nebo kašli, po náhlém předklonu, někdy je však vznik fraktur v oblasti páteře bezpříznakový. Bolest je většinou maximální ve střední a dolní části hrudní páteře, nebo v horní části bederní páteře. Bolest může být jak charakteru tupé bolesti, tak ostré. Během asi čtyř až šesti týdnů ustoupí a přetrvávají chronické bolesti, které jsou nepříjemné, ale mohou být snesitelné. Udává se, že kompletní kompresivní fraktura jednoho obratle vede ke snížení výšky nemocného až o 1 cm. Predilekčním místem pro zlomeniny obratlů je Th7 a Th8, v dolní části Th12 a L1. Zlomeniny obratlů lze

klasifikovat jako částečné deformity nebo jako úplné zlomeniny, až zborcení obratle. [(Trnavský, a další, 1997), (Němcová, a další, 2008), (Blahoš, 1995)]



Obrázek 4: Osteoporotické změny obratlů (Blahoš, 1995)

2.6.2 Zlomeniny dolního předloktí

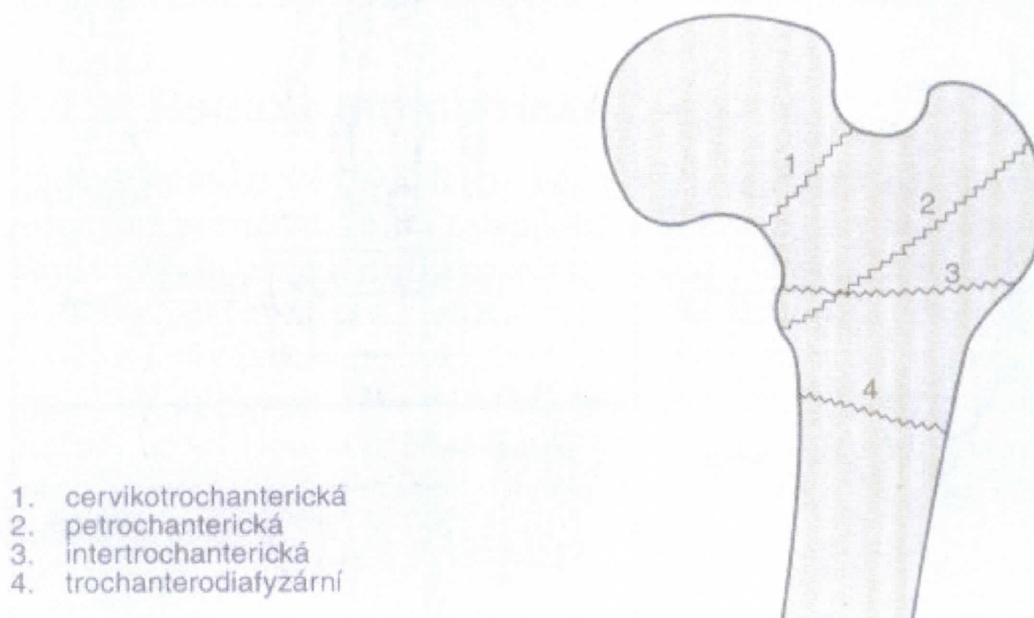
Nejčastěji bývají tyto zlomeniny v oblasti distální části rádia, nečastěji typu Collesovi zlomeniny, tzn. s dorzální dislokací distálního fragmentu. Po zlomeninách obratlů jsou druhou nejčastější osteoporotickou zlomeninou u žen po menopauze. U mužů zůstává jejich výskyt stálý od mladého věku až po stáří. Nejčastěji bývají tyto zlomeniny výsledkem neočekávaných pádů s reflexně nataženou horní končetinou. [(Štěpán, 1997), (Trnavský, a další, 1997), (Blahoš, 1995)]

2.6.3 Zlomeniny krčku stehenní kosti

Jedná se o nejzávažnější osteoporotickou zlomeninu, která mívá, zvláště u starších osob, v 10 až 20 % případů smrtelné následky (Blahoš, 1995). Časté jsou i

komplikace a další následky, které vyžadují dlouhodobou hospitalizaci, domácí péči a rehabilitaci. Mohou také způsobit až dlouhodobou invalidizaci. Nejčastějšími pooperačními komplikacemi jsou infekce močových cest a flebotrombózy. Zajímavý je i ekonomický pohled na léčbu, která udává, že celkový výdaj na léčbu jednoho nemocného obnáší asi půl milionu korun. Zahrnuta je doprava do nemocnice, operace, pooperační péče, zhruba tříměsíční doléčení a jednorozční sledování.

Nejčastěji bývají fraktury u stehenní kosti lokalizované v proximální oblasti femuru, pertrochanterického typu. Traumata, tedy většinou pády, po nichž dochází k lámání porotické kosti jsou nejčastěji malé intenzity. U starších osob jsou pády často důsledkem snížené neuromuskulární reaktivity, zhoršení zraku, tedy zhoršená koordinace v prostředí, špatná přizpůsobivost v nerovném terénu. Neobratnost starších lidí může být umocněna užíváním různých léků - sedativy, ataraktiky, hypnotiky atd., podobně působí i alkohol. Z anatomického hlediska se rozeznávají 4 typy zlomenin, viz Obrázek 5. [(Spustová, 1998), (Trnavský, a další, 1997), (Blahoš, 1995)]



Obrázek 5: Typy zlomeniny krčku stehenní kosti (Blahoš, 1995)

2.7 Zobrazovací a laboratorní metody

Abychom posoudili množství kostní masy a zhodnotili stav, který vede k potvrzení či vyvrácení osteoporózy, je velmi důležité mít prostředky, jimiž lze tento cíl dosáhnout. Těmito prostředky jsou zobrazovací techniky, které by měli být

bezpečné, přesně měřitelné a také cenově dostupné. V této kapitole se tedy budeme věnovat zobrazovacím metodám, je však důležité neopomenout ani techniky laboratorní, které se velkou měrou podílejí na odhalení této rozšířené civilizační nemoci.

2.7.1 Osteodenzitometrie

Jedním ze základních a používaných technik je osteodenzitometrie, tato technika zjišťuje množství kostního minerálu, BMD. Provádí se především na dlouhých kostech, nebo na skeletu páteře celého těla. K měření kostní denzity se používá řada přístrojů. Hustota kosti končetin se měří jednopaprskovou fotonovou denzitometrií, hustota skeletu páteře a celého těla pak dvouprskovou fotonovou denzitometrií. Hodnoty, které udávají úbytek kostní denzity, jsou již zmíněny v kapitole 2.1.1. Je důležité však vědět, jaké informace nám tato metoda dává. Nejedná se o prostředek k diagnóze zlomeniny, ale její hlavní úloha je v podávání informací o aktuálním stavu kosti, popřípadě riziku zlomenin. V **Chyba! Nenalezen zdroj odkazů.** je ukázka klasifikace BMD dle WHO a zaznamenává ukázku skóre pětadesátileté ženy s osteoporózou. Osteodenzitometrie je indikována především ženám a mužům s podezřením na metabolická onemocnění, při negativním RTG nálezu u rizikových skupin, zvláště u žen po menopauze s klinickými problémy. [(Trnavský, a další, 1997), (Spustová, 1998)]

2.7.2 Rentgenologické vyšetření

Rentgenologické vyšetření zobrazuje úbytek minerálů až při 30-50%. V první fázi se jedná o prořídnutí kostí, zvláště obratlových těl se zvýrazněním trámčiny a obrysů obratle, zejména krycích destiček. Nejčastěji se objevují bikonkávní obratle, což je následkem úbytku výšky těla obratle v centrální části. Jindy může jít o obraz klínového obratle. Komprese celého těla obratle se projeví souměrným snížením výšky celého obratle - platyspondylií. Na dlouhých kostech dochází ke ztenčení kortikalis a zvýšení trámců. (Trnavský, a další, 1997)

2.7.3 Laboratorní vyšetření

Biochemická diagnostika poskytuje diferenciatně diagnostické možnosti, kvantifikuje aktivitu a dynamiku osteoporózy a představuje základ *monitorování*

terapie. Možnosti v širokém terénu jsou však omezené. Biochemická vyšetření by měla u pacientů dokumentovat celkový stav, homeostázu vápníku, hořčíku, fosforu a úroveň kostní remodelace. U nemocných s postmenopauzální nebo senilní osteoporózou by měly být hodnoty sérového vápníku, fosfátů a thyreostimulačních hormonů v normálním rozmezí. Odchyly svědčí pro onemocnění, které napodobuje nebo komplikuje tyto typy osteoporózy. Důležité je zhodnocení markerů kostní přestavby. Jde o důležité vyšetření, hodnotící aktivitu kostní přestavby, ale i účinek léčby, případně komplikace pacienta. [(Dzúrik, 1998), (Štěpán, 1997), (Palička, a další, 2006)]. Příklad biochemického vyšetření je uveden ve speciální části této práce u pozorované pacientky viz odstavec 3.2 .

2.8 Léčba a terapie z pohledu lékaře

Terapie a léčba je v tomto ohledu velmi rozsáhlá, v této kapitole bude proto uveden jen základní přehled. Základním cílem je především útlum kostní resorpce a podpora kostní tvorby, prevence pádů, zmenšení bolesti a zvětšení pohyblivosti. Základem všech terapeutických postupů osteoporózy je úprava životního stylu s dostatkem pohybu a přiměřená životospráva. Bez dostatku vápníku a vitamínů D nelze spoléhat na léčebný efekt prakticky žádné medikamentózní terapie. Aktivní spoluúčast pacienta je zde nezbytná. [(Trnavský, a další, 1997), (Hedtmann, a další, 2002)]

Dle Blahoše (Blahoš, 1995) mezi obecné zásady léčby patří podpůrné prostředky, léčba bolesti, klid na lůžku jen co nejkratší dobu, lokální teplo, spazmolytická léčba, rehabilitace, dietní opatření, fyzikální léčba a plavání, vyloučit by se mělo zdvíhání těžkých břemen a vyvarovat se náhlé a asymetrické zátěži. Co se týče specifické farmakologické léčby, používají se především dvě skupiny léků. Léky tlumící osteoresorpci (kalcium, vitamín D, kalcitonin, HRT, biofosfáty) a léky podporující novotvorbu (fluoridové soli, anabolika). HRT je neúčinnější v léčbě a prevenci postmenopauzální OP, hlavními kontraindikacemi jsou flebotrombóza, onemocnění jater a riziko tromboembolie. Z biofosfátů se nejčastěji používá Fosamax, fluoridy by pak měly být podávány adekvátně s kalcielem a vitamínem D. [(Němcová, a další, 2008), (Blahoš, 1995)]

Celkově by se měl léčby účastnit celý multidisciplinární tým a navrhnout programy léčby, které by obsahovaly také edukaci, případnou změnu prostředí a individuální cvičební program.

2.9 Fyzioterapeutické postupy při osteoporóze

Rehabilitace a celková tělesná aktivita patří mezi velmi důležité aspekty jak v léčbě, tak i v prevenci osteoporózy. Jak již bylo zmíněno v předchozích kapitolách, pohybová aktivita působí stimulačně na růst kostní hmoty. V případě imobilizace či snížené aktivity, může docházet ke již zmíněným obtížím, které vedou k rozvoji osteoporózy. Důležité je však také dodržování hodnot přijímaného kalcia, vitamínu D a dalších důležitých prvků. Bez dostatečného příjmu těchto vitamínů a minerálů nedochází k optimálnímu vývoji a zlepšení kostní hmoty, ani při přiměřené tělesné aktivitě. Dle našich i zahraničních autorů není však cílem fyzioterapie pouze pozitivní ovlivnění kostní hmoty, důležité je dosáhnout zlepšení svalové síly, a tím vytvořit správnou oporu a ochranou funkci pro kosti, zvýšit kloubní pohyblivost, docílit optimální stability a zajistit u pacienta správné držení těla. Všechny tyto složky pohybové aktivity vedou k prevenci pádů, které jsou obzvlášť u starších pacientů příčinou i fatálních následků.

Mezi hlavní zásady rehabilitace nemocného patří v první řadě uvolnění hypertonických svalů, zbavit pacienta bolestí, posílit svalstvo, a tím vytvořit v oblasti trupu tzv. svalový korzet. Zvláště důležité je i posílení zádových svalů, které podle výzkumu Kociána a Macourkové výrazně snižuje bolesti v oblasti zad. (Zvarka, 1998). Rehabilitace by také měla vést ke zvýšení schopnosti pacienta zvládat běžné denní činnosti a minimalizovat tak vznik možné zlomeniny. Cvičení musí být pravidelného charakteru a přizpůsobeno jak věku pacienta, tak i individuálně každému pacientovi. Mladé ženy by měly provozovat aktivní aerobní cvičení a to minimálně 30 minut třikrát týdně, běžnou chůzí, či do schodů. (Avioli, 2001) Prospěšné je také střídání různých typů aktivit.

U starších osob s již prodělanými zlomeninami obratlů a závažným úbytkem kostní hmoty může být vhodným cvičením i pravidelná chůze. Co se týče plavání, zde nejde o pohyb, který zatěžuje skelet a tím ovlivňuje pozitivně kostní hmotu, ale je však výborný pro posílení svalového tonu a svalové síly, obzvlášť u starších osob. Obecně by se mělo dodržovat, že jakékoli cvičení by mělo pozitivně ovlivňovat kardiovaskulární

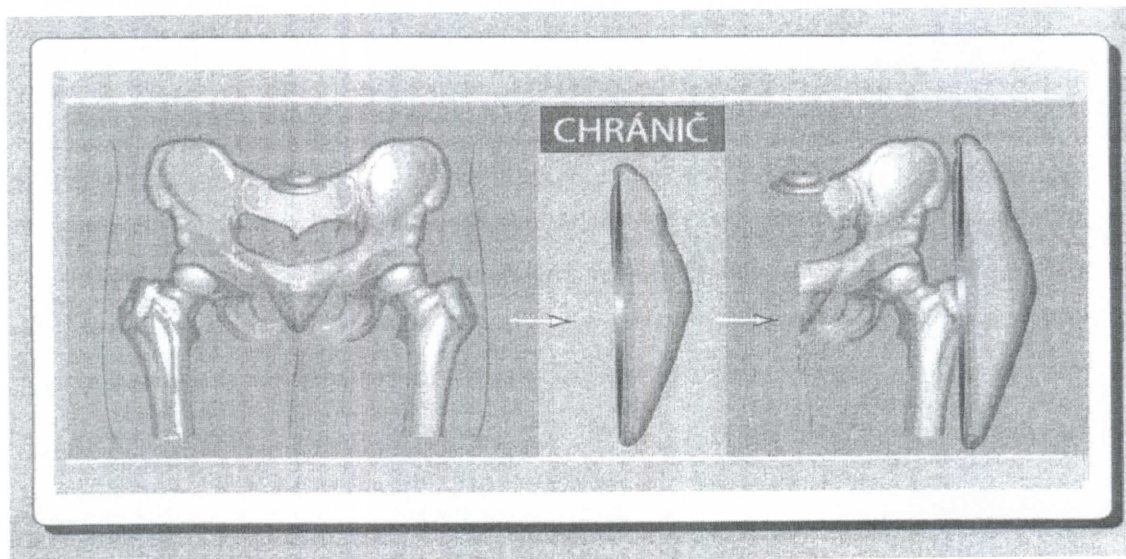
system, maximální předpokládaný puls lze vyjádřit jako rozdíl 220 minus věk v letech. Byl proveden výzkum u žen ve věku 53 až 74 let, kde byly sledovány příznivé účinky cvičení na skelet, pacientky absolvovaly cvičební program ve třech blocích týdně po dobu 50 až 60 minut, při kterém spotřeba kyslíku dosahovala 70 až 90% maximálního objemu. Densita kostního minerálu v páteři se za devět měsíců zvýšila o 4%, a za 21 měsíců o 6 %. Následně bylo také prokázáno, že při přerušení cvičení docházelo k postupnému úbytku kostní hmoty. U osob s nejasným stavem kardiovaskulárních obtíží a prokázanou OP páteře je vhodné volit cviky protahovací nebo izometrická cvičení a dodržovat pauzy mezi cvičením 4-8 hodin. Cvičení s flexními prvky je v tomto případě spojeno s rizikem vzniku kompresivních zlomenin obratlů. Zásady rehabilitace se odvíjejí také od období prokázané osteoporózy. [(Němcová, a další, 2008), (Avioli, 2001), (Pfeifer, 2004)]

Také fyzikální metody zde mají své místo, v publikaci od Broulíka (Broulík, 2009) se uvádí, že u žen, které každý den jezdily na rotopedu, došlo ke zvýšení BMD v oblasti L₂-L₄. Není zde však uvedeno, po jak dlouhou dobu. Součástí fyzikální terapie je také předepisování korzetů na oblast Th-L pro používání při delším stání nebo chůzi. V celkovém přístupu rehabilitace je vždy nutné myslet i na pohyb pacienta v domácím prostředí, kde se zvláště u starších lidí používá pomůcek, jako opěrných madel, zajištění dostatečného osvětlení, odstranění pohyblivých koberečků. Omezeně by se měly také požívat hypnotika a léky se sedativními účinky, které vedou k potížím se stabilitou a správné pozornosti.

Zajímavá je i možnost použití chráničů kyčelních kloubů. Právě zlomenina proximálního femuru je jednou z podstatných příčin morbidit a mortality u starých lidí. Až 20% nemocných umírá následně na komplikace, nejčastěji na hypostatickou pneumonii či urosepsi. U pacientů po sedmdesátém roce života se nejčastěji objevují pády se zlomeninou krčku femuru, proto se jeví používání chráničů kyčelních kloubů jako logické. Chrániče jsou vyráběny jako speciální prádlo s polštářky nebo skořepinami vsíťnými do kapes v trochanterické oblasti stehenní kosti. V klinických studiích se snížení rizika zlomenin při náhodném pádu snižuje asi o 50%. Indikace k použití chrániče jsou uvedeny níže v tabulce č. Tabulka 2. (Broulík, 2009)

Tabulka 2: Indikace k použití chrániče kyčelního kloubu (Broulík, 2009)

- ✓ *nemocní s anamnézou zlomeniny krčku femuru*
- ✓ *pozitivní rodinná anamnéza na zlomeninu kčku femuru*
- ✓ *anamnéza zlomenin skeletu u nemocných nad 50 let*
- ✓ *nemocní se snížením BMD v oblasti krčku femuru*
- ✓ *nemocní nad 75 let s pokročilou osteoporózou*
- ✓ *nemocní s osteoporózou s poruchou nervosvalové koordinace, porucha zraku, hypertenze, vertigo, polymorbidita*
- ✓ *nemocní se sníženými kognitivními funkcemi žijící v domovech důchodců*



Obrázek 6: Chráníč kyčelního kloubu (Broulík, 2009)

Neméně významnou součástí terapie je pozitivní psychologické působení na pacienta. Dobře informovaný a poučený pacient se může mnohem lépe podílet na prováděné terapii, a tím přispět k docílení pozitivního výsledku. Zpomalení progresu OP, snížené spotřeby medikamentů a incidence komplikací, vede k celkovému zvýšení kvality života. Pokud zajistíme u pacienta dostatečnou pozornost a motivaci ke cvičení, jsme na té správné cestě. Jedním z důležitých cílů dnešní fyzioterapie není jen pomoci pacientům s osteoporózou od bolesti, ale docílit správného pohybového režimu a pozitivní motivace již v časném věku našeho života, a předcházet tak vzniku tohoto onemocnění.

3 Část speciální

3.1 Metodika práce

Tato část práce se zabývá případovou studií, ve které uvádím kazuistiku pacientky s diagnózou osteoporóza. Prováděná léčebná rehabilitace probíhala v Revmatologickém ústavu v Praze, na lůžkovém oddělení. Pacientka byla umístěna na dvojlůžkový pokoj s vlastním sociálním zařízením. Léčebná rehabilitace probíhala na pokoji na lůžku a v prostorách chodby lůžkového oddělení. Každá terapie trvala cca hodinu, někdy i více. Většinou byla prováděna kolem půl deváté ráno, někdy byla rozdělena na dvě části s odstupem tří hodin, aby nedošlo k velké únavě pacientky. Celkem bylo provedeno 12 terapií. Ve dnech, kdy pacientka docházela na vyšetření, většinou v dopoledních hodinách, nebyla tedy rehabilitace v tomto čase možná.

Byly použity vyšetřovací postupy aspektů v podobě vyšetření dechového stereotypu (Hromádková, 2002), stoje, chůze, dynamických zkoušek páteře (Lewit, 1996), stereotypů základních pohybů dle Jandy, pohmaten vyšetření pánve (Lewit, 1996), reflexních změn a palpací napětí svalového tonu (Lewit, 1996). Pomocí vyšetřovacích pomůcek provedeno antropometrické měření, měření kloubní pohyblivosti dle SFTR metody (Pavlů, a další, 1993) a základní neurologické vyšetření. Dle standardizovaných testů se provádělo vyšetření hlubokého stabilizačního systému dle Australské školy, svalového testu dle Jandy, vyšetření zkrácených svalů dle Jandy, kloubní vůle dle Lewita. Z terapeutických postupů byla zvolena metoda PIR dle Lewita, protažení zkrácených svalů dle Jandy, či jejich modifikací, ošetření měkkých tkání s použitím pomůcek na odstranění otoku, mobilizace dle Lewita, senzomotorika dle Bobath konceptu pod vedením odborného fyzioterapeuta, posílení hlubokého stabilizačního systému dle Australské školy, respirační fyzioterapie (Hromádková, 2002), zprvu prováděná tromboembolická prevence, metoda PNF dle Kabata, aktivní LTV, posílení oslabených svalů, za použití mírného odporu, nácvik ADL činností, nácvik chůze o berlích, do schodů a ze schodů.

Byly použity tyto vyšetřovací pomůcky: krejčovský metr, goniometr, neurologické kladívko a váha. Při terapiích byly použity: podpažní berle, chodítko, měkké míčky, masážní míčky, overball, theraband, klín, kartáček, krém a motodlaha. Pro zajištění optimální sebeobsluhy se využilo nástavce na toaletu, lžice na boty a pomocných madel ve sprchovém koutě.

Tento projekt byl schválen etickou komisí FTVS UK (viz příloha č. 1). Obsahuje též vzor informovaného souhlasu pacienta o dobrovolné účasti na bakalářské práci, vyplněný originál si ponechávám u sebe.

3.2 Anamnéza

Pacient: J.M. , žena, ročník 1933, 63 kg, 153 cm, BMI 27,77

Diagnóza: M 81.1 osteosyntéza původní šikmé zlomeniny diafýzy femuru sin, nyní pertrochanterická zlomenina femuru sin při výrazné osteoporóze

Přidružené nemoci: Hypothyreóza na substituci, CHOPN, Subrenální aneurysma Ao, Stav po TEP coxae dex, Stav po ovariectomii bilaterálně pro cystózu, Katarakta, nově diagnostikován DM na dietě k vyšetření

Status praesens: pacientka se cítí dobře, mírně unavená, teplota 36,5° , nyní průjem

RA: matka zemřela na CMP (†55let), měla hypothyreózu, babička mírná RA drobných kloubů ruky (†82let), dědeček RS (†87let), syn astmatik (57let)

OA:

předchorobí: BDO, od roku 1987 hypothyreóza na substituci, CHOPN, ICHS, subrenální aneurysma aorty, ovariectomie bilaterálně pro cystózu, konizace čípku, rozsáhlá osteoporóza, 5. 11. 2001 TEP kyčle dex , operace obou očí pro šedý zákal, naštiplý radius (2000) – sádra, nyní vyšetřována pro DM

FA: Nitromint, Tiapridal, Letrox, Mg lactici, Anavenol, Warfarin, Novalgin, Maxikalz

GA: ovariectomie bilaterálně, průběh bez vážných komplikací, trpěla často na infekce, jinak nyní bez obtíží

AA: ne

Abusus: kuřák 40 let – 15 cigaret / denně, alkohol nepije, káva 3/den, pije minerální vody a neslazené čaje v průběhu dne, nyní za pobytu v nemocnici úplně bez kafe a nekouří

nynější onemocnění: pacientka přijata do revmatologického ústavu v důsledku osteosyntézy femuru - nepádové, v důsledku rozsáhlé osteoporózy. Pacientka doma při přípravě jídla, při rotaci v kyčli dostala křeč do levého stehna a bolest, čekala cca hodinu, než se dovolala pomoci, nebyla schopná se sama dopravit k telefonu, z důvodu bolesti a obavy pádu. V nemocnici poté zjištěna fraktura levého femuru, byla provedena osteosyntéza 2. 12. 2008, poté na pooperačním snímku zjištěna dislokovaná

hypertrochanterická fraktura ipsilaterálně s posunem hřebu a jistícího proximálního šroubu. Dne 5. 12. 2008 reoperace se stabilizací původně šikmé zlomeniny diafýzy femuru vlevo a i nové petrochanterické zlomeniny, terén výrazné osteoporózy. Pacientka udává, že měla levou DK mírně oteklou již v říjnu a listopadu 2008 před úrazem. Jinak se pacientka cítí

dobře, poslední měsíc jí bolí pravé rameno při flexi nad 90 ° a v zevní rotaci, úlevová poloha vleže na pravém boku, v noci spí klidně, bez bolesti, bolest se během dne nestupňuje. Nyní zákaz došlapu na levou DK, chodí s doprovodem na chodítku. Za pobytu v revmatologickém ústavu nekouří, ani nepije kávu, nyní vyšetřována pro možný diabetes mellitus.

PA: bydlí sama v bytě, v domě s pečovatelskou službou v 5. patře, s výtahem, dosud plně soběstačná, dříve účetní, nyní je v důchodu, práce byla sedavého typu, denně seděla cca 8 hodin u stolu s rigidní, nepolohovatelnou židlí, během práce prováděla minimální pohyb, pacientka udává, že se u psaní často "hrbila", neprováděla žádné kompenzační cvičení, nejdříve práce na psacím stroji, později pomocí počítače, k dispozici měla osvětlení pro celou místnost bez stolní lampy

SA: pravák, chodí s chodítkem a doprovodem, brýle na blízko (3,5 dioptrie na každém oku), během svého života se aktivně příliš nevěnovala žádnému sportu, v brzkém mládí navštěvovala cvičení v sokole, příležitostně turistika a výlety, pacientka ráda relaxovala koupelí ve vaně, příležitostně navštěvovala saunu, spánek před odchodem do důchodu bez problému, nyní občas nemůže usnout, má ráda sladkosti a uzeniny, nikdy je ale nepožívala ve velkém množství, dodržuje pestrou stravu s obsahem všech důležitých složek, v posledních 5-ti letech zvýšila příjem mléčných výrobků

Předchozí rehabilitace: V roce 2001 po prodělané TEP pravého kyčelního kloubu v Příbrami

Výpis ze zdravotní dokumentace:

Nemocnice Příbram:

2.12.08- osteosynthesis fr. diafýzis femoris 1.sin UFN

5.12.08- extratio UFN, osteosynthesis PFN Targon long- fr. Petrochanterica femoris 1.sin osteoporosika

Revmatologický ústav:

Th- páteř: výrazná poróza, esovitá skolióza, prohloubená Th kyfóza, snížená těla obratlů při poróze, těžká kompresivní fraktura Th 8, deformační spondylóza těl obratlů

LS páteř: poróza, esovitá skolióza, deformace v horní části bederní páteře, lehce prohloubená L- páteř, těžké bikonkávní kompresní fraktury těl L1, L2, deformační spondylóza těl obratlů

Stav po TEP pravého kyčelního kloubu: radiolucenční lem šíře asi 3 mm kolem dříku, ostře ohraničený

Postavení levé DK: správné, kloubní štěrbina je široká, hlavice intaktní

Biochemie:

30.12.2008: glykémie 4,7 mmol/l v 11:⁰⁰, 7 mmol/l v 17:⁰⁰

4.2.2009 :

Tabulka 3: Biochemické vyšetření

	Naměřené hodnoty	Norma
Koagulační vyšetření:		
Quickův test	<u>2,66</u>	0,8 – 1,25
APTT	<u>51,14</u>	28 - 40
Minerály:		
Sodík	<u>136,6 mmol/l</u>	137 – 146
Draslík	4,23 mmol/l	3,5 – 5,1
Chloridy	102,0 mmol/l	98 - 106
Jaterní soubor:		
Bilirubin	9,7 µmol/l	5 – 21
ALP	1,53 µkat/l.	0,5 – 2
AST	0,22 µkat/l.	0,00 – 0,52
ACT	<u>0,68 µkat/l</u>	0,00– 0,57
Kostní soubor:		
Vitamin D	<u>12,5 mmol/l</u>	50 - 200
S - Osteokalcin	<u>9,9 µg/l</u>	12 - 36
Jiné:		
S- Močovina	4,4 mmol/l	2,8 – 7,2
S- Kreatin	<u>44 mmol/l</u>	55 - 97
ph moče	6	5,5 - 7
S- CRP hs (zánětlivé sérum)	<u>21, 56</u>	0 - 5

Legenda: Zvýrazněné hodnoty, jsou pod či nad hodnotou normy.

Závěr: Z uvedených vyšetření vyplívá, že se jedná u pacientky o osteoporózu ve velmi pokročilém stádiu s postihem obratlových těl a femurů. Z biochemického vyšetření je výrazné zjištění poklesu některých látek, zvláště sodíku, vitamínu D, osteokalcinu a kreatinu, které jen potvrzují diagnosticky tohoto onemocnění.

3.3 Diferenciální diagnostika

Vzhledem k rozsáhlému stádiu osteoporózy, deformačním a strukturálním změnám na obratlích a proximálních koncích femurů, lze očekávat zhoršené postavení pánve, páteře a trupu. To znamená skoliózu, zvětšení hrudní kyfózy, protrakci ramen a s tím zkrácené prsní svalstvo, předsunuté držení hlavy, vyklenutou břišní stěnu, ochablé zádové a mezilopatkové svalstvo. S přihlédnutím již k dlouhodobému stádiu nemoci a operované levé DK pomocí osteosyntézy lze předpokládat zhoršení rovnováhy, především ve stoji a při chůzi. Možné snížení funkce HSS, snížený tonus svalů dna pánevního, flexorů a adduktorů kyčle, ochablé gluteální svalstvo a rectus femoris levé DK. V oblasti jizvy možné reflexní změny s přítomností otoku a erytému. Očekávaná je i bolest zad a levého kyčelního kloubu. Pacientka se během svého života nevěnovala žádné pravidelné pohybové aktivitě, její práce vyžadovala dlouhodobý sed a práci s psacím strojem. Také kouří již 40 let a denně pije 4 kávy, což jsou faktory přispívající k rozvoji tohoto onemocnění. S přidružených onemocnění je důležitá již 22 let trvající hypothyreóza, dlouhodobě na substituci, která může mít vliv na snížení produkce hormonů štítné žlázy a působit tak negativně na novotvorbu kosti a svalovou sílu. Vzhledem k omezené pohyblivosti pacientky se dá očekávat omezená schopnost transferů a vykonávání běžných denních činností.

3.4 Vstupní kineziologický rozbor

Datum: 13. 1. 2009

Vyšetření aspektů:

dechová vlna: Směr distoproximální, typ dýchání: horní hrudní, povrchové, nedostatečné rozvíjení hrudníku.

Závěr: Nedostatečné zapojování dýchacích svalů, omezený funkční pohyb hrudníku.

Vyšetření stoje: (s podporou o chodítka)

zepředu: Stoj mírně nestabilní, váha přenesena na pravé DK, šířka baze široká, levá DK oteklá mírně od kolene až po trochanter oproti pravé DK, snížení svalový tonus břišního svalstva, ramena v protrakci, hlava je v předsunu.

z boku: Mírně rotována trupem doleva, jizva v oblasti pravého femuru proximálně, malá- téměř není vidět, zvětšená hrudní kyfóza, mírně prohloubená L páteř, Cp páteř v prohloubené lordóze. Z levé strany jizva cca 10cm dlouhá od trochanteru, začervenalá, otok v oblasti.

zezadu: Paty mírně oploštělé, pravá Achillova šlacha výraznější než levá, pravá podkolenní rýha níž než pravá (cca 0,5 cm), oploštělá a lehce prohloubená bederní lordóza, zvětšená hrudní kyfóza s výraznou esovitou skoliózou, zalomení v C-Th přechodu.

Závěr: Vzhledem k nemožnému zatížení levé DK se odehrává celé zatížení směrem doprava, viditelné typické svalové dysbalance v oblasti trupu, výrazná esovitá skolióza a zvýrazněná kyfóza v oblasti hrudní páteře, která je typická pro OP.

Vyšetření pánve dle Lewita:

Pravá křista výše o 1cm oproti levé, pravá zadní spina výš o cca 1cm oproti levé, pravá přední spina výše o cca 0,5 cm nežli levá.

Závěr: Celá levá strana pánve je posunuta výše nežli pravá, což svědčí na změnu funkčního postavení způsobeného možnou rozdílnou délkou končetin.

Vyšetření olovníci:

Nelze vyšetřit, pacientka nemůže stát bez opory s plným zatížením levé DK.

Vyšetření pohyblivosti páteře dle Lewita:

Dynamické zkoušky páteře:

Flexe, extenze a lateroflexe nelze vyšetřit, pacientka neprovede bez opory, nelze zatížit levou DK, změřen rozsah brada- koleno = 29cm (vsedě na lůžku), při pohledu ze zadu zjištěno předbíhání valů vzpřimovačů páteře v důsledku skoliózy.

proveden předklon v sedě: Proveden předsun hlavy, viditelné předbíhání paravertebrálních valů v oblasti hrudní páteře - zhoršené rozvíjení páteře, pohyb do oblasti bederní páteře nedošel.

Závěr: Omezení předklonu vsedě svědčí o možném zkrácení paravertebrálních svalů, převážně v oblasti krční a hrudní páteře, či zhoršené pohyblivosti obratlů. Předsunutí hlavy svědčí o převaze m. sternocleidomastoideus.

Distance na páteři:

Tabulka 4: Distance na páteři (cm)

Příznak	Fyziologická norma	Naměřená hodnota
Schöberův	4-5cm	nelze změřit
Stiborův	7-10cm	nelze změřit
Čepojevův	3 cm	nelze změřit
Ottův-inklinační	3,5 cm	nelze změřit
Ottův-rekлинаční	2,5 cm	nelze změřit
Thomayerův	0 cm	nelze změřit
zkouška lateroflexe	symetrie	nelze změřit
zkouška předklonu hlavy	0cm	0cm
Forestierova Fleche	0cm	0cm

Závěr: Nález u možných naměřených hodnot v normě.

Vyšetření chůze: (chůze v chodítku)

Chůze s úplným odlehčením levé DK, chůze mírně nestabilní, pravá DK se přisouvá, neodvíjí správně plosky od podlahy-neplynulé, spíše “šouravá“ chůze, rytmus pomalý, typ chůze proximální, pohyb vychází z kyčelních kloubů, mírná zevní rotace v levé DK, pánev ani trup nerotuje, ramena v protrakci, hlava je v předsunu, zvětšená hrudní kyfóza.

Závěr: Chůze je nestabilní, špatného stereotypu, způsobená zřejmě funkční změnou operované levé DK a rozsáhlou osteoporózou.

Vyšetření hlubokého stabilizačního systému dle Australské školy:

Standartní vyšetření dle Australské školy za použití manuálního kontaktu terapeuta-došlo k oddálení beder (zvýšené lordózy) pacientky od ruky terapeuta.

Závěr: Výsledek vyšetření značí o nestabilitě hlubokého stabilizačního systému.

Antropometrie :

Hmotnost: 63kg

Výška: 153cm

Somatotyp: mezonom

Tabulka 5: Vstupní antropometrie DK a HK (cm)

	pravá	levá
anatomická	<u>90</u>	<u>88</u>
funkční	84	84

umbilikální	87	87
stehna	48	47
bérce	42	42
nohy	24	24
paže a předloktí	57	57
paže	32	32
předloktí	25	25
ruky	18	18
celá HK	75	75

Legenda: Zvýrazněné hodnoty jsou rozdíly končetin v antropometrickém měření

Tabulka 6: Vstupní měření obvodů na těle (cm)

hlava	56	
hrudník	94	
hrudník přes xyphoideus	81	
expirium	85	
inspirium	79	
břicho	93	
boky	108	
	pravá	levá
paže (relaxovaná)	24	24
paže(při kontrakci)	28	28
loketní kloub	24	24
předloktí	20	20
zápěstí	16,5	16,5
přes hlavičky metakarpů	17	17
stehno	43	46
koleno	41	41
přes tuberositas tibie	34	34
lýtko	33	34
kotník	23	23
přes nárt a patu	31	31
přes hlavičky metatarsů	25	26

Legenda: Zvýrazněné hodnoty jsou rozdíly končetin v antropometrickém měření

Závěr: Pravá DK je delší o 2 cm než levá DK, způsobené pravděpodobně operativním zásahem u levé DK. Obvod levé DK je v oblasti stehna, lýtky a hlaviček metatarsů větší než u pravé DK, způsobené otokem levé DK.

Vyšetření základních pohybových stereotypů dle Jandy:

1) Extenze v kyčelním kloubu: bude vyšetřeno v průběhu terapie, zatím nedovolen lehnout na břicho

2) Abdukce v kyčelním kloubu: zapojování svalů levé DK: 1. iliopsoas, 2. m.tensor fasciae latae, 3. m. gluteus medius, m. minimus, 4. m. quadratus lumborum, 5. m. rectus femoris, 6. břišní svaly se zapojují málo, pravé DK: 1. m. gluteus medius, m. minimus, 2. m. tensor fasciae latae, 3. iliopsoas, 4. m. quadratus lumborum, 5. m. rectus femoris, 6. břišní svaly

4) Flexe šíje: pacientka provede nejdříve předsunutí hlavy, poté flexi krční páteře, značí o převaze m. sternocleidomastoideus

6) Abdukce ramenního kloubu: zapojování svalů u obou HK: 1. m. supraspinatus, m. deltoideus, 2. m. trapezius na kontralaterální straně, 3. m. trapezius na homolaterární straně, 4. m. quadratus lumborum, 5. m. peronei na kontralaterální straně, 6. dolní fixátory lopatky se zapojují jen málo, pravé rameno mírně bolestivé při 90°

Závěr: Změněný stereotyp abdukce v kyčelním kloubu u obou DK značí na svalové dysbalance v oblasti kyčelního kloubu a svalů páteře. U flexe šíje se jedná o převahu m. sternocleidomastoideus, které má za následek předsunuté držení hlavy.

Vyšetření kloubní pohyblivosti dle metody SFTR:

Goniometrie: Dle metody SFTR, použit kapesní goniometr s pevným a pohyblivým ramenem. Provedení: aktivně i pasivně. Tabulka všech naměřených hodnot viz **Chyba!** **Nenalezen zdroj odkazů.**

Tabulka 7: Goniometrie dle metody SFTR v kyčelních a kolenních kloubech (Pavlů, a další, 1993)

	aktivně pasivně	aktivně pasivně
Kyčelní kl.	S 0 ¹ -0-65 S 0 ¹ -0-90	S 0 ¹ -0-40 S 0 ¹ -0-80
	s flexí kolenní S 0 ¹ -0-80 S 0 ¹ -0-90	s flexí kolenní S 0 ¹ -0-70 S 0 ¹ -0-77
	F 25 - 0 - 15 F 30 - 0 - 20	F 20 - 0 - 15 F 25 - 0 - 15
	R _{S90} 15 - 0 - 15 R _{S90} 20 - 0 - 15	R _{S90} 15 - 0 - 10 R _{S90} 15 - 0 - 15
Kolenní kloub	S 0-0-120 0-0-125	S 0-0-90 0-0-95

Legenda: ¹ rozsah nebylo možno vyšetřit z důvodu nemožnosti lehu na břicho

Závěr: Výrazné omezení rozsahu pohybu u obou DK, zvláště u operované levé DK, způsobené funkčními změnami po operaci. U pravé DK omezení rozsahu pohybu způsobené možnými následky operace TEP z roku 2001, nedostatečná obnova rozsahu pohybu, možné svalové zkrácení.

Vyšetření svalové síly dle Jandy:

Přehled svalové síly všech pohybů dle Jandy viz **Chyba! Nenalezen zdroj odkazů..**

Závěr: Snížení svalové síly v oblasti trupu, v kyčelním a kolenním kloubu obou DK, více levé DK i s omezeným pohybem, dále pravé lopatky, zvláště zevní rotace s omezeným pohybem, svalová síla HK dobrá. Extenze v kyčelním kloubu nevyšetřena.

Vyšetření zkrácených svalů dle Jandy:

Tabulka 8: Vstupní vyšetření zkrácených svalů dle Jandy

		Pravá	Levá
M. triceps surae	m. gastrocnemius	0	1
	m. soleus	0	0
Flexory kyčle	m. iliopsoas	1	1
	m. rectus femoris	0	1
	m. tensor fasciae lat.	1	2
Adduktory kyčle		1	2
M. piriformis		1	1
M. quadratus lumborum		0	
Paravertebrální svaly		nevyšetřeno	
Mm. pectorales	část sternální dolní	0	0
	část ster.střední, horní	1	0
	část klavikulární a m. pectorales minor	1	1
Mm. trapezius horní část		0	0
M. levator scapulae		0	0
m.sternocleidomastoideus		0	0

Závěr: Nalezeno zkrácení u levého m. triceps surae, flexorů kyčle, adduktorů, více levého a oba m. piriformis. Toto zkrácení může být způsobeno nedostatečnou pohyblivostí pacientky a funkčními změnami po operaci. Dále je ve zkrácení m.

pectorales část klavikulární a střední horní na pravé straně, což odpovídá postavení ramen, které jsou v protrakci.

Palpační vyšetření:

Popis jizvy na levé DK: jizva je dlouhá cca 10cm směrem od trochanteru majus směrem kaudálně a poté cca 3 cm nad caput fibulae, jizva mírně začervenala, na dotyk nebolestivá, dobře se hojící, jizva v oblasti caput fibulae méně výrazná, v okolí otok

Kůže: špatně pohyblivá směrem latero-laterálním a kranio-kaudálním, kůže v oblasti jizvy začervenala

Podkoží: špatně nabratelná řasa, lze posunout, mírně bolestivé v kranialní části

Fascie: špatně posunlivá v oblasti m. tensor fasciae latae do všech směrů

m. tensor fasciae latae: kranialní část svalu je ve zvýšeném napětí a bolestivý v oblasti kranialní části jizvy, mírný otok

m. gluteus maximus: snížený svalový tonus, bez bolesti a otoku

m. gluteus medius: snížený svalový tonus, bez bolesti a otoku

m. gluteus minimus: snížený svalový tonus, bez bolesti a otoku

m. quadriceps femoris: snížený svalový tonus, mírný otok hlavně v oblasti m. vastus lateralis, nebolestivé

hemstringy: normotonus, mírný otok, bez bolesti

břišní svalstvo: hypotonie

pararvertebrální svalstvo: v oblasti bederní páteře normotonus, oblast hrudní páteře snížený svalový tonus.

mezilopatkové svalstvo: hypotonie

m. sternocleidomastoideus: hypertonus

reflexní změny v oblasti pravého ramene: hůře pohyblivá kůže a podkoží v oblasti m. deltoidem směrem kranialním, jinak ok

Jizva na pravé DK: nejeví známky aktivní jizvy

Závěr: V oblasti operované DK nalezeny reflexní změny, zhoršená posunlivost i pohyblivost všech struktur, u vyšetřovaných svalů nalezen většinou snížený svalový tonus, m. sternocleidomastoideus ve zvýšeném napětí, což souvisí s předsunutým držením hlavy.

Vyšetření kloubní vůle:

IP1,2; MP a tarzální kůstky: omezení v os navikulare směrem dorzálním, os cuboideum plantárně, 2. a 3. MT plantárně u levé DK. Os cuniforme 1 a 2 směrem plantárním a IP 1 a 2 laterolaterálně 1.prstu u pravé DK.

Hlezenní kloub: Omezení rotace u levé DK v Lisfrankově kloubu.

Kolenní kloub: bez omezení

Kyčelní kloub: Patrikova zk pozitivní u levého kyčelního kloubu - bolí a tuhá zarážka.

Závěr: Omezená kloubní vůle hlavně v kloubech hlezenního kloubu, u kyčelního kloubu pozitivní Patrikova zkouška značí na poruchu kyčelního kloubu či blokádu sacro - iliakálního kloubu. Vyšetření kloubní vůle obratlů kontraindikováno.

Speciální testy:

Vyšetření ADL činností a vnímání svého vlastního zdraví: viz. příloha - přiložený formulář, dotazník SF-36 o zdravotním používáný v Revmatologickém ústavě v Praze viz **Chyba! Nenalezen zdroj odkazů.**

Závěr: Pacientka je schopna částečné sebeobsluhy, svůj celkový zdravotní stav hodnotí jako docela dobrý.

Neurologické vyšetření:

Hlavové nervy: bez patologie

Vyšetření taxy:

Tabulka 9: Vyšetření taxy

ukazovák-nos	pacientka svede
ukazovák-ušní boltec	pacientka svede

Vyšetření čítí:

povrchové i hluboké čítí v normě

Napínací manévry:

Lasegova zkouška v normě

Obrácený Laseg nevyšetřen z důvodu nemožnosti lehu na břicho

Vyšetření reflexů:

Tabulka 10: Vstupní zhodnocení reflexů

reflexy	lokalizace	vyhodnocení
bicipitový	C5,6	P+L - 3
radiopronační	C6	P+L - 3

tricipitový	C7	P+L - 3
flexory prstů	C8	P+L - 3
patelární	L2-4	P - 3, L - 2
Achillovy šlachy	L5-S2	P+L - 3
medioplantární	L5-S2	P+L - 3
epigastrický	Th7-8	3
mesogastrický	Th9-10	2
hypogastrický	Th11-12	2
kremasterův	L1-2	/
kožní plantární	L5-S2	3
anální	S3-5	/
fotoreakce přímá, nepřímá	mióza, mydriáza	reaguje, normální reakce
korneální reakce		normální reakce

Legenda: 0= areflexie, 1= hyporeflexie, nižší amplituda, 2= pomalejší reflexy, 3= normoflexie, 4= hyperreflexie, vyšší amplituda, 5= hyperreflexie (klonus, pedenkulace)

Závěr: Bez patologie, patelární reflex levé DK mírně snížen.

Závěr vyšetření:

Pacientka proděla 2. 12. 2008 osteosyntézu pertrochanterické zlomeniny levé DK v důsledku osteoporotických změn, která musela být o tři dny později reoperována. Úraz se stal po náhlé rotaci v kyčli, kdy nastala křeč do levé DK. Po operaci následovala rehabilitace v místě bydliště, poté převezena do revmatologického ústavu pro rozsáhlou osteoporózu a doléčení operované DK. Vyšetřením bylo zjištěno omezení rozsahu v kyčelním a kolenním kloubu levé DK, omezení bylo zjištěno i u pravé DK v kyčelním kloubu. Dále zjištěny reflexní změny v oblasti jizvy operované DK, ale nebolestivé. Snížení svalového tonu u m. gluteus maximus, medius, minimus, m. quadriceps femoris, mezilopatkových svalů a břišního svalstva. Zkrácení svalů, zvláště m. tensor fasciae latae.

Operovaná končetina je podle antropometrického měření také o 2 cm kratší a obvod stehna větší oproti pravé DK, což je nejspíš způsobeno přetrvávajícím otokem. Pánev je postavená na pravé straně výše nežna levé. Jinak bylo zjištěno také mírné omezení v ramenním kloubu, zejména zevní rotace, na kterou si pacientka stěžovala pro bolest. Při prováděné flexi šíje pacientka provedla nejdříve předsun hlavy, což značí na převahu m. sternocleidomastoideus. Palpačním vyšetřením byl zjištěn hypotonus

břišních a mezilopatkových svalů, při vyšetřování zkrácených svalů také zkrácené prsní svaly. Z tohoto zjištění vyplývá značná svalová dysbalance svalů. Vyšetřena zhoršená aktivace svalů HSS. Svalová síla levé DK je snížena téměř ve všech pohybech v kyčelním kloubu, extenze vleže na břiše nevyšetřena pro dočasnou kontraindikaci lékařem. Svalová síla horních končetin je v normě, pacientka je schopná opory pomocí rukou. Jedná se o velmi rozsáhlou osteoporózu, která ovlivňuje její držení těla, je zde esovitá skolióza, zvýšená hrudní kyfóza, mírně prohloubená bederní lordóza.

Ze zdravotní dokumentace je patrný nález velmi rozsáhlých degenerativních změn, zvláště v oblasti Th8, L1 a L2. Pravý kyčelní kloub po TEP je bez problémů. Biochemická vyšetření také ukázala, že některé hodnoty přesahují normu, či jsou velmi nízko pod hodnotou, jako např. vitamin D a osteokalcin, důležité prvky pro stavbu kostí. Dne 30. 12. 2008 byla zjištěna během dne zvýšená hladina glukózy, je zde možná komplikace diabetem mellitem. Působí zde negativní vnější vlivy jako kouření, časté pití kávy a sedavý způsob zaměstnání v dřívější době. V neurologickém vyšetření dominuje snížení patelárního reflexu levé DK, mesogastrického a hypogastrického reflexu, jinak bez patologií. Pacientce byla také provedena ovariectomie, která mohla způsobit snížení estrogenu a tím vznik či podporu osteoporózy. Tělesná teplota pacientky se pohybuje mezi 36° až 36,5°, krevní tlak a tep v normě. Pacientka velmi dobře spolupracuje a je v dobrém psychickém stavu, není nyní schopná plné samoobslužnosti.

3.5 Krátkodobý fyzioterapeutický plán

Vzhledem ke zjištěným informacím ze vstupního vyšetření, je u pacientky důležité začít s nácvikem dýchání, tedy respirační fyzioterapií spolu se zapojením hlubokého stabilizačního systému pomocí Australské školy. Provést tromboembolickou prevenci. Neopomenout nácvik správného držení těla, stoje a chůze. Kontrolovat správné provádění pohybových stereotypů. K tomuto cíli bude zapotřebí protáhnout zkrácené svaly, zvýšit rozsah pohybu v omezených kloubech použitím PIR s ohledem na osteoporózu, to znamená se zvýšenou opatrností při krajních polohách. Posílit ochablé svaly, uvolnit svaly ve zvýšeném svalovém napětí. Zlepšení stability pomocí senzomotoriky. Z hlediska pooperační péče pečovat o jizvu a otok pomocí měkkých technik. Ulevit pacientce při případných bolestech. Provést jemnou mobilizaci u kloubů s omezenou kloubní vůlí po předchozí poradě s lékařem. Poskytnout plný nácvik preventivních opatření pádu a dovést pacientku k soběstačnosti. Naučit tedy pacientku

bezpečnému vstávání, posazování, přemísťování z místa na místo. Podpořit její sebedůvěru. Důležitý je nácvik chůze o podpažních berlích, po rovině, ze schodů, do schodů. Doplnit terapii fyzikální léčbou, např. magnetoterapií na snížení otoku či motodlaha pro zvětšení pasivního pohybu, dbát na subjektivní pocity pacientky a objektivní zjištění v průběhu celé terapie.

3.6 Průběh léčebné rehabilitace

Den: 13. 01. 2009

Subjektivní zjištění: Pacientka se dnes cítí dobře, mírně unavená. Má pocit mírného napětí v oblasti velkého trochanteru levého kyčelního kloubu, jinak bez bolesti a obtíží.

Objektivní zjištění: Viz vstupní kineziologický rozbor, tělesná teplota, krevní tlak a tep v normě

Cíl terapeutické jednotky: Prevence vzniku tromboembolie, uvolnit reflexní změny, nácvik ADL činností a transferů, uvolnění a protažení zkrácených svalů, zlepšení dechové činnosti, docílit správného zapojení hlubokého stabilizačního systému

Návrh terapie: Kondiční cvičení, uvolnění jizvy a okolních reflexních změn pomocí měkkých technik, míčkování, poté následná péče o jizvu pomocí krému, zaučení pacientky v péči o jizvu, nácvik správného sedu, vstávání, posazování, korekce stoje a chůze v chodítku, uvolnění a protažení levého m. triceps surae, flexory kyčle, adduktory kyčle pomocí techniky PIR dle Lewita s následným protažením, provést respirační fyzioterapie a posílení hlubokého stabilizačního systému dle Australské školy

Provedení:

- Tromboembolická prevence (dynamické rozhýbání DK a HK) vleže na lůžku
- Provedeno míčkování v celé oblasti m. tensor fasciae latae, přes jizvu, zvláště pak kraniální části a m. vastus lateralis, dále uvolnění jizvy vleže na zádech do všech směrů, od sebe, do "esíčka", poté podkoží a fascie do všech směrů, zaměřeno více na kraniální část, závěrečná péče pomocí krému na zlepšení hojení a omezení tvorby srůstů, nácvik pacientky v péči o jizvu
- Respirační fyzioterapie – lokalizované dýchání (horní hrudní, dolní hrudní a břišní), nácvik správného zapojení HSS a jeho posílení, provedení vleže na zádech dle Australské školy, zvýšená pozornost při zapojování žebířek ve výdechové fázi a jejich stažení břišním svalstvem

- PIR dle Lewita na m. triceps surae, flexory kyčle a adduktory, provedeno vleže na zádech, ne do maximálního protažení, s použitím jen velmi slabého odporu
- Nácvik správného vstávání, posazování, sedu a stoje, korekce chyb, pozornost věnována tomu, zda si i pacientka správně uvědomuje své chyby a jestli jsou po instrukci viditelné změny
- Korekce stoje a chůze v chodítku, pacientka ušla cca 15metrů

Závěr:

Došlo k uvolnění kůže, podkoží a fascie v oblasti jizvy a m. tensor fasciae latae. Pacientka měla problém při posílení a správném zapojení HSS, nedokázala zprvu vůbec zapojit žebra a pomocí břišních svalů je stáhnout kaudálním směrem, po opakování došlo ke správnému zapojení. Po PIR levého m. triceps surae došlo ke zvětšení pohybu. Po instrukci sedu, stoje i chůze došlo ke zlepšení držení těla. Pacientka byla po chůzi již mírně unavená.

Den: 14. 1. 2009

Subjektivní zjištění: Pacientka se dnes cítí dobře, odpočatě. Mírně jí bolí záda, udává, že zřejmě z dlouhodobého lehu na zádech, operovaná DK bez obtíží.

Objektivní zjištění: Tělesná teplota 36,6°, krevní tlak a tep v normě. Kůže v oblasti jizvy stále mírně začervenalá, omezen posun kůže, podkoží i facie ve směru kranio-kaudálním, směrem latero-laterální zlepšení oproti včerejšku, rozsah pohybu je stejný, zkrácení svalů viz Tabulka 8, nestabilní stoj a chůze, oslabený HSS, omezení kloubní vůle viz vstupní vyšetření, snížená svalová síla m. quadriceps femoris, adduktorů, abduktorů, břišního svalstva a gluteálních svalů, problematické je přemísťování z místa na místo, nedostatečné rozvíjení hrudníku při dýchání, povrchové dýchání

Cíl terapeutické jednotky: Prevence vzniku tromboembolie, uvolnit reflexní změny, nácvik ADL činností a transferů, uvolnění a protažení zkrácených svalů, zlepšení dechové činnosti, docílit správného zapojení HSS, zlepšení stability, odstranit blokády v omezených kloubech a zlepšit dechový stereotyp, docílit prodýchání všech částí v průběhu dechové vlny

Návrh terapie: Kondiční cvičení, uvolnění jizvy a okolních reflexních změn pomocí měkkých technik, míčkování, poté následná péče o jizvu pomocí krému, nácvik lokalizovaného dýchání a posílení hlubokého stabilizačního systému dle Australské školy, provést velmi šetrnou mobilizaci omezených kloubů dle vyšetření, kontrola

správného sedu, vstávání, posazování, stoje a chůze v chodítku, senzomotorika v sedě dle Bobatha pod vedením zkušeného terapeuta, uvolnění a protažení levého m. triceps surae, m. piriformis, mm. adductores a mm. Pectorales – část sternální horní, střední a klavikulární. Posílit m. quadriceps femoris, adduktory, abduktory, gluteální svaly.

Provedení:

- Tromboembolická prevence (dynamické rozhýbání DK a HK) vleže na lůžku
- Provedeno míčkování v celé oblasti m. tensor fasciae latae, přes jizvu, zvláště pak kraniální části a m. vastus lateralis, dále uvolnění jizvy vleže na zádech do všech směrů, od sebe, do “esíčka“, poté podkoží a fascie do všech směrů, zaměřeno více směr kranio – kaudální, závěrečná péče pomocí krému na zlepšení hojení a omezení tvorby srůstů
- Respirační fyzioterapie – lokalizované dýchání (horní hrudní, dolní hrudní a břišní), zaměřeno více na prodýchání laterálních oblastí hrudníku, nácvik správného zapojení HSS a jeho posílení, provedení vleže na zádech dle Australské školy
- PIR dle Lewita na m. triceps surae, m. piriformis provedena pouze na pravém boku, na levém omezen leh, mm. adductores a mm. Pectorales – část sternální horní, střední a klavikulární, ne do maximálního protažení, s použitím jen velmi slabého odporu.
- Posílení m. quadriceps femoris vleže na zádech aktivním pohybem dle svalového testu, posílení adduktorů a abduktorů vleže na zádech s nataženými DK, pouze aktivně a poté s flexí v kolenním i kyčelním kloubu proti mírnému odporu terapeuta, při addukci použit k odporu overball, izometrický stah gluteálních svalů, mobilizace dle Lewita os naviculare směrem dorzálním, os cuboideum plantárně, 2. a 3. MT plantárně u levé DK, os cunifforme 1 a 2 směrem plantárním a IP 1 a 2 laterolaterálně 1.prstu u pravé DK a rotace v levém Lisfrankově kloubu
- Senzomotorika v sedě dle Bobath konceptu pod vedením zkušeného terapeuta
- Kontrola správného vstávání, posazování, sedu a stoje, korekce chyb
- Chůze v chodítku, pacientka ušla cca 15 metrů

Závěr:

Pacientka se snaží o sebekontrolu a korekci chyb při sedu, vstávání, posazování, stoje i chůze. Zlepšen stereotyp chůze, plynuleji odvíjí a zvedá plosky nohou obou DK, hlava je stále v předsunu, senzomotorika vsedě je bez problémů. Při cvičení HSS stále problémy se správným zapojením, avšak už lépe oproti předešlé terapii. Abdukce natažené levé DK bolestivá v kyčelním kloubu. Otok v oblasti kraniální části m. tensor fasciae latae trochu menší, ale stále přetrvává. U posílení mm. glutei lze pouze provést izometrický stah, pacientka ještě nezvládne provést nadzvednutí hýždí nad podložku ve správném provedení. Po mobilizaci došlo k uvolnění všech mobilizovaných kůstek, u levé DK se po mobilizaci os cudoideum uvolnil též reflexně os cuniforme. Pacientka spolupracuje velmi dobře.

Den: 15. 1. 2009

Subjektivní zjištění: Dnes se cítí pacientka unavená. V noci nemohla spát kvůli vyšší teplotě v pokoji, stále se převracela, jinak levá DK nebolestivá, ale bolí ji záda v oblasti bederní páteře.

Objektivní zjištění: Tělesná teplota, krevní tlak a tep v normě, došlo k přehodnocení stavu lékařem a povolen leh na břicho, otok v oblasti levého stehna menší o 1cm (45cm), lýtko stejné (34 cm), kůže, podkoží a fascie v oblasti bederní páteře špatně posunlivá směrem kraniálním, v oblasti jizvy operované DK omezen posun zejména směrem kraniálním a kaudálním u všech struktur, dovyšetřeny rozsahy a stereotyp extenze v kyčelním kloubu vleže na břicho, rozsahy pohybu stejné, zkrácení svalů viz Tabulka 8, nestabilní stoj a chůze, oslabený HSS, snížená svalová síla m. quadriceps femoris, adduktorů, abduktorů, břišního svalstva a gluteálních svalů. Problematické přemísťování z místa na místo, nedostatečné rozvíjení hrudníku při dýchání, povrchové dýchání

- Změřeny rozsahy v kyčelních kloubech, dle metody SFTR, použit kapesní goniometr s pevným a pohyblivým ramenem, provedení: aktivně i pasivně

Tabulka 11: Goniometrické zhodnocení v kyčelních kloubech

Pravá	Levá
aktivně pasivně	aktivně pasivně
S 10–0–65 S 15–0–90	S 0–0–40 S 3–0–80
s flexí kolenní S 10–0–80 S 15–0–90	s flexí kolenní S 0–0–70 S 0–0–77

- Extenze v kyčli- svalový test dle Jandy: P: 3op,L: 3-op
- Stereotyp extenze v kyčelním kloubu dle Lewita: PDK – zapojování svalů: ischiokrurální svalstvo -> kontralaterální paravertebrální sv. a poté homolaterální par. Sv. -> m. gluteus maximus -> zvednutí kontralaterálního ramene. LDK – zapojování svalů: homolaterální paravertebrální svalstvo a až poté kotralaterální par. sv. -> ischiokrurální svalstvo -> m. gluteus maximus

Cíl terapeutické jednotky: Prevence vzniků trombů, uvolnění reflexních změn jizvy, m. tensor fasciae latae a bederní páteře, nácvik ADL činností a transferů, uvolnění a protažení zkrácených svalů, zlepšení dechové činnosti, docílit správného zapojení HSS, zlepšení stability, zlepšit dechový stereotyp, docílit prodýchání všech částí v průběhu dechové vlny

Návrh terapie: Kondiční cvičení, míčkování oteklé DK a oblasti bederní páteře. Uvolnění reflexních změn pomocí měkkých technik, lokalizované dýchání a posílení hlubokého stabilizačního systému, provést senzomotoriku v sedě dle Bobath konceptu, protažení levého m. triceps surae, m. piriformis, flexory kyčle, mm. adductores a mm. Pectorales – část sternální horní, střední a klavikulární, chůze v chodítku až v odpoledních hodinách s doprovodem z důvodu únavy

Provedení:

- Tromboembolická prevence, provedení dorzální a palmární flexe v hlezenních kloubech obou DK
- Provedeno míčkování v celé oblasti m. tensor fasciae latae, přes jizvu a m. vastus lateralis, dále uvolnění jizvy vleže na zádech do všech směrů, od sebe, do “esíčka“, poté podkoží a fascie do všech směrů
- Uvolnění reflexních změn pomocí měkkých technik kraniálním směrem v oblasti bederní páteře, míčkování
- Respirační fyzioterapie – dynamické dýchání se zapojením HK, lokalizované dýchání (horní hrudní, dolní hrudní a břišní)
- Nácvik správného zapojení hlubokého stabilizačního systému a jeho posílení, provedení vleže na zádech dle Australské školy
- Protažení m. triceps surae, mm. piriformis, mm. adductores a mm. Pectorales – část sternální horní, střední a klavikulární, ne do maximálního protažení
- Senzomotorika v sedě dle Bobath konceptu pod vedením zkušeného terapeuta
- Kontrola správného posazování a sedu

- Chůze v chodítku odpoledne neproběhla, pacientka byla stále unavená

Závěr:

Dnes byl povolen leh na břicho, byly tedy změřeny rozsahy v kyčelním kloubu vleže na břicho. Leh na břicho pacientce subjektivně velmi ulevil od bolestí zad. Pacientka byla dnes poměrně unavená, odpoledne nechodila v chodítku. Posazování a sed se u pacientky zlepšil, více se soustředila. Po protažení m. triceps surae zlepšení rozsahu pohybu. Došlo k uvolnění reflexních změn, jak v oblasti bederní páteře, tak v oblasti operované levé DK.

Den: 16. 1. 2009

Subjektivní zjištění: Pacientka se dnes cítí již odpočatě, bez bolestí, tělesná teplota a krevní tlak v normě, má pocit, že již zvedne více levou DK.

Objektivní zjištění: Tělesná teplota, krevní tlak a tep v normě, otok v oblasti stehna (45cm) a lýtka (34cm) stále přetrvává, omezení kůže, podkoží a fascie směrem kraniálním a kaudálním, směrem latero - laterálním zlepšení, došlo ke zlepšení rozsahu pohybu v kyčli i koleni:

Tabulka 12: Goniometrické zhodnocení v kyčelních a kolenních kloubech 1

	aktivně pasivně	aktivně pasivně
Kyčelní kl.	S 10–0–65 S 15–0–90	S 0–0–40 S 3–0–85
	s flexí kolenní S 10–0–80 S 15–0–90	s flexí kolenní S 0–0–75 S 5–0–85
	F 25 – 0 – 15 F 30 – 0 – 20	F 20 – 0 – 15 F 25 – 0 – 15
	R _{S90} 15 – 0 – 15 R _{S90} 20 – 0 – 15	R _{S90} 15 – 0 – 10 R _{S90} 15 – 0 – 15
Kolenní kloub	S 0–0–120 0–0–125	S 0–0–90 0–0–97

Zlepšení zkráceného levého m. tensor fasciae latae z 2. stupně na 1. stupeň, předchozí zkrácení zůstává, lépe zapojuje žebra a břišní svaly při posilování HSS, stále ale ne v normě, ve stoji mírné zlepšení, chůze stále nejistá, oslabený HSS, snížená svalová síla m. quadriceps femoris, adduktorů, abduktorů, břišního svalstva a gluteálních svalů. Problematické přemísťování z místa na místo, zlepšení dýchání na více prohloubené, stále ale potřeba nácviku

Cíl terapeutické jednotky: Uvolnění jizvy a okolních reflexních změn. Prohloubené dýchání do všech částí hrudníku a správné zapojení HSS, uvolnění a protažení flexorů kyčle, adduktorů a prsního svalstva, uvolnění svalového napětí m.

sternocleidomastoideus, posílit m. quadriceps femoris, adduktory, abduktory, gluteálních svalstvo, zapojit břišních svalstvo, posílit mezilopatkové svalstvo, chůze v chodítku

Návrh terapie: Uvolnění jizvy a okolních reflexních změn pomocí měkkých technik, míčkování, lokalizované dýchání do všech oblastí trupu a posílení hlubokého stabilizačního systému dle Australské školy, uvolnění a protažení flexorů kyčle, adduktorů a prsního svalstva pomocí PIR dle Lewita s následným protažením, uvolnění svalového napětí m. sternocleidomastoideus pomocí PIR dle Lewita, aktivní cvičení a posílení m. quadriceps femoris, adduktorů, abduktorů, gluteálních svalů, zapojení břišních svalů a posílení mezilopatkových, chůze v chodítku

Provedení:

- Provedeno míčkování v celé oblasti m. tensor fasciae latae, přes jizvu, uvolnění jizvy vleže na zádech do všech směrů, od sebe, do “esíčka“, poté podkoží a fascie do všech směrů, zaměřeno více na posun směrem kraniálním a kaudálním
- Respirační fyzioterapie – lokalizované dýchání (horní hrudní, dolní hrudní a břišní), zaměřeno více na hrudní oblast, na zvýšení dynamiky a uvolnění hrudní páteře
- Nácvik správného zapojení hlubokého stabilizačního systému a jeho posílení, provedení vleže na zádech dle Australské školy
- PIR dle Lewita flexorů kyčle, adduktorů a prsního svalstva (část sternální horní, střední a klavikulární), modifikace PIR m. piriformis provedeno vleže na břicho
- PIR dle Lewita na m. sternocleidomastideus pro snížení svalového napětí, poté mírné hlazení dle Hermachové pod vedením zkušeného terapeuta
- Posílení m. quadriceps femoris vleže na zádech aktivním pohybem dle svalového testu a vsedě, posílení adduktorů a abduktorů vleže na zádech s nataženými DK, pouze aktivně a poté s flexí v kolenním i kyčelním kloubu proti mírnému odporu terapeuta, při addukci použit k odporu overball, aktivní cvičení mírných rotací v koleni, provedeno vsedě, izometrické stažení gluteálních svalů, nadzvedávání hýždí nad podložku (cca 5 cm) s podporou o ruce, vleže na pravém boku zvedání horní DK (natažené, poté pokrčené v koleni), spodní DK v pokrčení, vleže na břicho stah gluteálních svalů a mírné zanožování
- Kontrola správného vstávání, posazování, sedu a stoje
- Chůze v chodítku, pacientka ušla cca 25 metrů

Závěr:

Po provedení PIR m. sternocleidomastoideus a hlazení došlo k viditelnému poklesu svalového tonu, při provádění aktivního pohybu vleže na pravé DK měla pacientka problémy zvednout levou DK, lépe prováděla s nataženým kolenem. Zlepšení posunlivosti kůže a podkoží směrem kaudálním. Pacientka velmi dobře spolupracovala. Od dnešního dne je povolena samostatná chůze v chodítku po nahlášení zdravotní sestře.

Autoterapie: Péče o jizvu, kondiční cvičení

Den: 19. 1. 2009 Vyšetření v Příbrami

Den: 20. 1. 2009

Subjektivní zjištění: Pacientku dnes mírně bolí obě DK v kyčli - bolest popisuje spíše jako únavovou. Včera byla na vyšetření v Příbrami, seděla během cesty a i po dobu čekání na vyšetření, dnes pociťována mírná bolest v pravém ramenním kloubu, včera se pacientka velmi těšila, že bude moci již pravděpodobně chodit o podpažních berlích, dnes vidět veliká nervozita.

Objektivní zjištění: Tělesná teplota, krevní tlak a tep v normě, funkční pohyby v kyčelních kloubech stejný, krajní polohy levé DK bolestivé, kůže v oblasti jizvy bez erytému, dnes větší otok v oblasti kotníků obou DK (24 LDK, 23,5 PDK), bolest v pravé HK přetrvává, bolestivé při flexi nad 90°, kůže a podkoží a v oblasti m. deltoidem hůře pohyblivá směrem kranialním, jinak v normě, v oblasti jizvy levé DK omezen posun všech struktur kranialním směrem a mírně i kaudálně, mírné zlepšení stability a zapojení HSS, zlepšené dýchání na více prohloubené, stále ale potřeba nácviku, přetrvává zkrácení svalů, viz minulá terapie, po včerejším vyšetření indikováno zatěžovat levou DK na 20%, nácvik chůze o podpažních berlích

Cíl terapeutické jednotky: Uvolnění jizvy a nalezených reflexních změn, odstranění otoku kotníků obou DK, zlepšení dechového stereotypu, správné zapojení hlubokého stabilizačního systému, zlepšení svalové síly oslabených svalů, zlepšení pohybu do flexe a zevní rotace v pravém ramenním kloubu, zlepšení rozsahu pohybu levé DK v kolenním a kyčelním kloubu, nácvik správného přemísťování

Návrh terapie: Uvolnění jizvy a okolních reflexní změny a oblast m. deltoideus pomocí měkkých technik, odstranění otoku kotníků obou DK míčkováním, dechové cvičení se zacílením na prohloubené dýchání a zlepšení pohyblivosti hrudníku, posílení hlubokého

stabilizačního systému dle Australské školy, aktivní cvičení na lůžku ve všech polohách, uvolnit pohyb do flexe a zevní rotace pravého ramenního kloubu pomocí relaxační techniky metody PNF dle Kabata, zvýšení rozsahu pohybu levé DK v kolenním a kyčelním kloubu pomocí motodlahy, nácvik vstávání, stoje, chůze a posazování na podpažních berlích s pomocí terapeuta

Provedení:

- Provedeno míčkování v celé oblasti m. tensor fasciae latae, přes jizvu, uvolnění jizvy vleže na zádech do všech směrů, od sebe, do “esíčka“, poté podkoží a fascie do všech směrů, uvolnění kůže a podkoží v oblasti pravého m. deltoideus směrem kraniálním
- Míčkování plosek nohou a kotníků obou DK pro dosažení odstranění otoku.
- Respirační fyzioterapie – lokalizované dýchání dolní hrudní a břišní, zaměřeno více na hrudní oblast, na zvýšení dynamiky, uvolnění hrudní páteře a prohloubené dýchání
- Nácvik správného zapojení HSS a jeho posílení, provedení vleže na zádech dle Australské školy
- Uvolnění flexe a zevní rotace pravého ramenního kloubu pomocí relaxační techniky PNF dle Kabata I. a II. diagonály flekčního vzorce, technikou výdrž, relaxace a aktivní pohyb
- LTV obou DK vleže na zádech, pravém boku, na břicho a vsedě.
- Nácvik vstávání, stoje, chůze a posazování na podpažních berlích za pomoci 2 terapeutů, podpora jistoty a zároveň opatrnosti. Zvolena 3-dobá chůze
- V odpoledních hodinách mechanoterapie pasivními pohyby levé DK (flexe 90° v kolenním kloubu), pomocí motorové dlahy, samostatná chůze v chodítku

Závěr:

Veliké zlepšení reflexních změn v oblasti jizvy, zlepšení pohyblivosti všech struktur do všech směrů, směrem kraniálním se jedná o nepatrné zlepšení. Barva kůže je v oblasti jizvy mírně načervenalá, způsobená zvýšeným prokrvením. Došlo k částečnému odstranění otoku v oblasti hlezenních kloubů (o 0,5 cm). Pacientka má spontánně prohloubený dech. Po PNF došlo v oblasti pravého ramene k snadnějšímu provedení flexe, zevní rotace stále omezená. Při stoji na podpažních berlích byla pacientka nejistá, udělala několik kroků po pokoji, pak se již cítila lépe, ale unavená. Obtíže při

manipulaci s berlemi při vstávání. Pacientka po rehabilitaci už mírně unavená, spíše psychického rázu.

Autoterapie: Péče o jizvu, kondiční cvičení

Den: 21. 1. 2009

Subjektivní zjištění: Pacientka má dnes velmi dobrou náladu, těší se na chůzi o podpažních berlích, přetrvává bolest v pravém rameni.

Objektivní zjištění: Krevní tlak, tep a tělesná teplota v normě, otoky v oblasti hlezenních kloubů již nejsou, u pravého ramenního kloubu přetrvává bolestivá flexe nad 90° a zevní rotace, kůže v oblasti jizvy je normálně zbarvená, stále reflexní změny kůže, podkoží a fascie směrem kraniálním a mírně kaudálním, latero-laterálně v normě, omezení kůže a podkoží v oblasti pravého m. deltoideus směrem kraniálním, došlo k mírnému zlepšení stability a zapojení HSS, zlepšené dýchání na více prohloubené, stále ale potřeba nácviku, přetrvává zkrácení svalů, viz minulá terapie, mírné zlepšení rozsahu pohybu adduktorů levé DK, zůstává snížení svalové síly, viz předchozí terapie

Cíl terapeutické jednotky: Uvolnění jizvy, její okolní reflexní změny a oblast m. deltoideus, zaměřit se více na správné rozpínání hrudníku, aktivovat správně HSS a posílit, provést uvolnění m. sternocleidomastoideus a protažení zkrácených svalů, aktivní cvičení na lůžku, uvolnění flexe a zevní rotace pravého ramenního kloubu, zlepšení pohyblivosti na podpažních berlích, zhodnotit správné zatížení levé DK a zvýšení rozsahu pohybu levé DK

Návrh terapie: Uvolnění jizvy, její okolní reflexní změny a oblast m. deltoideus pomocí měkkých technik, respirační fyzioterapie, posílení HSS dle Australské školy, uvolnění m. sternocleidomastoideus a protažení zkrácených svalů metodou PIR dle Lewita s následným protažením, aktivní cvičení na lůžku, uvolnění pohybů pravého ramenního kloubu pomocí PNF dle Kabata, nácvik vstávání, stoje, chůze, posazování na podpažních berlích a běžných denních činností, korekce chyb, zhodnocení správného zatížení levé DK pomocí váhy, motodlaha na levou DK - kolenní kloub

Provedení:

- Provedeno míčkování v celé oblasti m. tensor fasciae latae, přes jizvu, uvolnění jizvy vleže na zádech do všech směrů, zaměřeno kraniálním a kaudálním směrem více, od sebe, do "esíčka", poté podkoží a fascie do všech směrů. Uvolnění kůže a podkoží v oblasti pravého m. deltoideus směrem kraniálním

- Respirační fyzioterapie – lokalizované dýchání dolní hrudní a břišní, zaměřeno více na hrudní oblast, na zvýšení dynamiky a uvolnění hrudní páteře.
- Nácvik správného zapojení hlubokého stabilizačního systému a jeho posílení, provedení vleže na zádech dle Australské školy
- PIR na m. sternocleidomastoides pro snížení svalového napětí, poté mírné hlazení dle Hermachové pod vedením zkušeného terapeuta
- Uvolnění flexe a zevní rotace pravého ramenního kloubu pomocí relaxační techniky PNF I. a II. diagonály flekčního vzorce, technikou výdrž, relaxace a aktivní pohyb
- Metoda PIR dle Lewita s následným protažením m. triceps surae, mm. piriformi (modifikace vleže na břicho), mm. adductores a mm. Pectorales – část sternální horní, střední a klavikulární, ne do maximálního protažení
- LTV obou DK vleže na zádech, pravém boku a na břicho, posílení m. quadriceps femoris vleže na zádech aktivním pohybem dle svalového testu a vsedě, posílení adduktorů a abduktorů vleže na zádech s nataženými DK, pouze aktivně a poté s flexí v kolenním i kyčelním kloubu proti mírnému odporu terapeuta, při addukci použit k odporu overball, aktivní cvičení mírných rotací v koleni provedeno vsedě, izometrické stažení gluteálních svalů, nadzvedávání hýždí nad podložku (cca 5 cm) s podporou o ruce, vleže na pravém boku zvedání horní DK (natažené, poté pokrčené v koleni), spodní DK v pokrčení, vleže na břicho stah gluteálních svalů a mírné zanožení střídavě každé DK, stahování lopatek k sobě, jednotlivé cviky prokládané pauzami o délce cca třiceti sekund
- Korekce chyb při vstávání, stoji, chůzi a posazování na podpažních berlích, pomoc jednoho terapeuta. Zvolena 3 - dobá chůze
- Test stoje na váhách s důrazem na zatížení levé DK 20%
- Nácvik ADL činností s podpažními berllemi – hygiena u umyvadla, obsluha toalety
- Chůze asi 15m
- V odpoledních hodinách mechanoterapie pasivními pohyby pomocí motorové dlahy levé DK (flexe 90° v kolenním kloubu)

Závěr:

U pacientky došlo k viditelnému protažení mm. pectorales a povolení v oblasti flexorů kyčle. Zlepšení pohyblivosti kůže a podkoží směrem kaudálním. Při chůzi o

podpažních berlich je pacientka ještě trochu nejistá. Občas se zastaví a přemýšlí nad chůzí, ale jinak provedeno správně. Po zkoušce testu s váhami zjištěno zatížení levé DK na 25%. Cvičební jednotka byla dnes rozdělena na dvě části s přestávkou, aby pacientka nebyla velmi unavená.

Den: 22. 1. 2009

Subjektivní zjištění: Pacientka se cítí dobře. Bolest v rameni je mírnější, omezení přetrvává, mírné brnění v oblasti plosky levé DK po probuzení, jen krátkodobé (cca 10 min).

Objektivní zjištění: Krevní tlak, tep a tělesná teplota v normě, snížen otok v oblasti stehna na levé DK o 1 cm, kůže v oblasti jizvy bez erytému, kůže a podkoží jsou dobře pohyblivé do všech směrů, fascie vážne směrem kraniálním a kaudálním, jizva dobře pohyblivá ve všech směrech, bolest ramene je již lepší, ale omezení přetrvává, mírné zlepšení stability a zapojení HSS, zlepšené dýchání na více prohloubené, stále ale potřeba nácviků, stále přetrvává zkrácení svalů a snížení svalové síly, viz předchozí terapie.

Cíl terapeutické jednotky: Identický s předchozí terapií

Návrh terapie: Totožný s předchozí terapií

Provedení: Shodný s předchozí terapií, uvolnění fascie pouze směrem kraniálním a kaudálním.

Závěr:

Pacientka je již při chůzi jistější. O podpažních berlich chodí stále ale pouze s doprovodem. Bez doprovodu chodí stále s pomocí chodítka. Po terapii se cítila dobře, došlo k poklesu tonu u m. sternocleidomastoideus, pokud se pacientka soustředí, provádí flexi šíje bez předsunu. Dnes nebyla unavená.

Autoterapie:

Aktivní cvičení vleže na zádech, přitahování špiček s propnutými končetinami, kroužení a mírné vytáčení do vnitřní a zevní rotace, přitahování dolních končetin k hrudníku, ne přes bolest a zarážku, unožování do stran a zpět, každá DK samostatně. Izometrický stah gluteálních svalů, poté mírné nadzvednutí hýždí nad podložku

Den: 23. 1. 2009, vyšetření denzitometrie

Den: 26. 1. 2009

Subjektivní zjištění: Pacientka si o víkendu aktivně cvičila. Bolest ramene částečně ustoupila, dnes mírná bolest bederní páteře.

Objektivní zjištění: Krevní tlak, tep a tělesná teplota je v normě, zlepšení aktivní abdukce v kyčli u levé DK (25°), při chůzi o podpažních berlích špatně odvíjí plosku od podložky, má tendenci “šourat nohama po zemi“, tedy neprovádí flexi v hlezenních, kolenních ani kyčelních kloubech, rytmus chůze je pravidelný, délka kroku stejná, zlepšení rovnováhy, ne však v normě, omezen posun podkoží a fascie směrem kраниálním a kaudálním v oblasti jizvy, pohyblivost jizvy velké zlepšení, stále ale mírně omezen pohyb vůči ostatním strukturám, zjištěné omezení kůže a podkoží v oblasti beder směrem kраниálním, zlepšení rozvíjení hrudníku při dýchání, omezen pohyb do stran, zkrácení flexorů kyčle, adduktorů a prsního svalstva, oslabení m. quadriceps femoris, adduktorů, abduktorů, gluteálních, břišních a mezilopatkových svalů

Cíl terapeutické jednotky: Uvolnění jizvy a okolních reflexních změn, lokalizované dýchání do všech oblastí trupu, zvláště do stran, zlepšení stability, uvolnění a protažení flexorů kyčle, adduktorů a prsního svalstva, aktivní cvičení a posílení oslabených svalů, vyrovnání svalových dysbalancí, nácvik chůze

Návrh terapie: Měkké techniky, míčkování, lokalizované dýchání do všech oblastí trupu a dynamické dýchání za účelem prohloubení dechu a zlepšení pohyblivosti všech oblastí hrudníku, zvláště do stran, zlepšení stability pomocí senzomotoriky, uvolnění a protažení flexorů kyčle, adduktorů a prsního svalstva, aktivní cvičení a posílení m. quadriceps femoris, adduktory, abduktory, gluteální svaly, zapojení břišních a mezilopatkových svalů na zvýšení svalové síly a vyrovnání svalových disbalancí, chůze o podpažních berlích, korekce chyb

Provedení:

- Provedeno míčkování v celé oblasti m. tensor fasciae latae, přes jizvu, uvolnění jizvy vleže na zádech do všech směrů, zvláště kраниálním a kaudálním směrem, od sebe, do “esíčka“, poté podkoží a fascie směrem kраниálním a kaudálním, uvolnění kůže a podkoží směrem kраниálním v oblasti beder, poté provedeno míčkování
- Respirační fyzioterapie – lokalizované dýchání (horní hrudní, dolní hrudní a břišní), zaměřeno více na hrudní oblast, na zvýšení dynamiky a uvolnění hrudní

páteře, poté dynamické dýchání vsedě s použitím rukou- rozvíjení všech částí hrudníku, uvolnění páteře

- Návčik správného zapojení hlubokého stabilizačního systému a jeho posílení, provedení vleže na zádech dle Australské školy
- Senzomotorika v sedě dle Bobath konceptu pod dohledem terapeuta
- PIR dle Lewita flexorů kyčle, adduktorů a prsního svalstva (část sternální horní, střední a klavikulární), modifikace PIR m. piriformis provedeno vleže na břiše
- Posílení m.quadriceps femoris vleže na zádech aktivním pohybem dle svalového testu a vsedě na lůžku, posílení adduktorů a abduktorů vleže na zádech s nataženými DK, pouze aktivně a poté s flexí v kolenním i kyčelním kloubu proti mírnému odporu terapeuta, při addukci použit k odporu overball. Izometrické stažení gluteálních svalů, nadzvedávání hýždí nad podložku (cca 5 cm) s podporou o ruce, mírné kroužení v kyčelních kloubech na uvolnění rotací, vleže na pravém boku zvedání horní DK (natažené, poté pokrčené v koleni), spodní DK v pokrčení, vleže na břiše stah gluteálních svalů a mírné zanožování. Přitahování lopatek k sobě, vsedě za pomoci míčků aktivní cvičení do mírné rotace trupu- otáčení za míčkem
- Uvolnění plosek nohou nespecifickými mobilizacemi, plantární a dorzální vějíř. Příprava na chůzi
- Chůze na podpažních berlích, korekce chyb, pacientka ušla cca 25 metrů

Závěr:

Došlo ke zlepšení svalové síly m. glutei (3 op), zlepšení posunlivosti kůže a podkoží v oblasti beder i jizvy levé DK hlavně směrem kaudálním, po korekci chůze došlo k nápravě, nutná zvýšená koncentrace při chůzi, občas dojde ke špatnému nášlapu opačnou DK, chybu si však pacientka ihned uvědomí. Subjektivně se cítí lépe.

Autoterapie: Viz předchozí terapie + cvičení na pravém boku, unožování do strany s flexí v kyčelním a kolenním kloubu.

Den: 27. 1. 2009

Subjektivní zjištění: Pacientka cítí mírnou bolest v krku, večer zapomněla zavřít okno v pokoji, jinak bez problému, udává bolest hlavy, dnes ráno brala pilulku ibuprofenu, 200mg.

Objektivní zjištění: Zvýšená tělesná teplota o 0,5° (37,3°) oproti minulé terapii, stále ale v normě, krevní tlak a tep také v normě, dnes potřebuje pacientka větší síly k vykonání pohybu, viditelná únava, zvýšená dechová frekvence, zlepšení rozsahu pohybu v kolenním kloubu levé DK

Cíl terapeutické jednotky: Dnes pouze chůze o podpažních berlích, relaxace, odpoledne, pokud bude pacientka schopna - cvičení na zvýšení rozsahu pohybu levé DK

Návrh terapie: Chůze o podpažních berlích, relaxace pomocí uvolněného a lokalizovaného dýchání.

Provedení:

- Lokalizované dýchání, zaměřeno na rozvoj hrudníku do stran, prodýchání všech částí, spojené s relaxací
- Chůze o podpažních berlích na toaletu a zpět, pouze po pokoji

Závěr:

Pacientka byla dnes unavená a necítila se dobře, proto pouze dechová gymnastika vleže na lůžku a chůze na toaletu a zpět. Při chůzi hledí pacientka často do země, na motodlahu nedošlo, pacientka se na její použití již necítila.

Den: 28. 1. 2009

Subjektivní zjištění: U pacientky přetrvává bolest v krku a mírný dráždivý kašel s tvorbou hlenů, ale cítí se mnohem lépe. Večer si špatně stoupla na pravou DK při vstávání z lůžka, udává: „něco mi přeskočilo v kolenu trochu, nebolí to, ale je to zvláštní pocit, jakoby mi mě to nechtělo pustit natáhnout nohu, ale natáhnu ji“.

Objektivní zjištění: Tělesná teplota, krevní tlak a tep v normě, otok v oblasti levého stehna snížen o dalších 0,5 cm (44,5cm), v oblasti lýtky o 0,4 cm (33,6cm), vyšetření kloubní vůle kolenního kloubu, pohyblivost patelly omezena směrem kraniálním a kaudálním, zhoršená pohyblivost fascie v oblasti m. tensor fasciae latae kraniálním a mírně kaudálním směrem, zlepšení ve stabilitě, dokáže zapojit svaly HSS, prohloubené dýchání, lepší rozvíjení hrudníku, zlepšení rozsahu pohybu v kyčelním i kolenním kloubu, hlavně extenze v kyčli, odstraněno zkrácení části sternální horní m. pectorales a m. triceps surae, zlepšení pohybu do addukce, stále ale zkrácené, zkrácení zůstává u m. piriformis, flexorů kyčle, část klavikulární m. pectorales a m. pectoralis minor, došlo k mírnému zlepšení svalové síly m. glutei a abduktorů, stále oslabené břišní a mezilopatkové svaly, adduktory, m. quadriceps levé strany, pravá strana lepší, stále však problém s chůzí, pokud se pacientka dostatečně nesoustředí, vyšlápne špatnou nohou,

chyby si však uvědomuje. Test vah na zatížení levé DK, pacientka zatížila levou DK s vyloučením kontroly zraku na 24% své váhy.

Tabulka 13: Goniometrické zhodnocení v kyčelních a kolenních kloubech 2

	aktivně pasivně	aktivně pasivně
Kyčelní kl.	S 15–0–65 S 20–0–90	S 5–0–45 S 10–0–90
	s flexí kolenní S 15–0–90 S 20–0–95	s flexí kolenní S 5–0–85 S 10–0–90
	F 30 – 0 – 20 F 30 – 0 – 20	F 23 – 0 – 15 F 25 – 0 – 20
	R _{S90} 15 – 0 – 15 R _{S90} 20 – 0 – 15	R _{S90} 15 – 0 – 10 R _{S90} 20 – 0 – 15
Kolenní kloub	S 0–0–120 0–0–125	S 0–0–90 0–0–97

Cíl terapeutické jednotky: Klást důraz na stereotyp chůze s podpažními berlemi, nácvik chůze do schodů a ze schodů, podpora správné stability, protažení zkrácených svalů, zlepšit svalovou sílu ochablých svalů, odstranění otoku, uvolnění reflexních změn v oblasti jizvy a m. tensor fasciae latae, obnovit pohyblivost patelly, zlepšit rozvíjení páteře a usnadnění vykašlávání hlenů.

Návrh terapie: Nácvik chůze do schodů a ze schodů, korekce chyb, nácvik stability pomocí senzomotoriky vsedě na lůžku, protažení zkrácených svalů pomocí PIR dle Lewita s následným protažením, aktivní cvičení na lůžku na zvýšení pohyblivosti a zvětšení svalové síly del svalového testu a jeho modifikace, odstranění otoku míčkováním a manuálně rukou terapeuta, uvolnění reflexních změn v oblasti jizvy a m. tensor fasciae latae kraniálním směrem, velmi šetrná mobilizace patelly dle Lewita, lokalizované dechové cvičení na podporu rozvoje páteře a usnadnění vykašlávání hlenů

Provedení:

- Nácvik chůze po schodech a ze schodů o podpažních berlích s pomocí 2 terapeutů
- Chůze po rovině – cca 30 m, korekce chyb
- Uvolnění reflexních změn pomocí měkkých technik dle Lewita, míčkování celé DK pro odstranění otoku
- Uvolnění kloubní vůle směrem kraniálním a kaudálním - mobilizace dle Lewita
- Senzomotorika vsedě, udržení rovnováhy při mírném vychýlení terapeutem.
- Respirační fyzioterapie na prodýchání všech částí hrudníku

- Uvolnění PIR dle Lewita s následným protažením m. piriformis, adduktorů, flexorů kyčle, část klavikulární a m. pectoralis minor mm. pectorales
- Aktivní cvičení vleže a vsedě na lůžku, posílení m. quadriceps femoris, adduktorů a abduktorů, m. glutei, břišní a mezilopatkové svalstvo za použití overballu a therabandu

Závěr:

Došlo k uvolnění kloubní vůle patelly a mírné povolení m. piriformis na pravé straně. Zlepšení posunlivosti směrem kaudálním v oblasti jizvy operované DK. Při chůzi ze schodů byla pacientka nejistá, vyšla 7 schodů, do schodů již lepší a jistější v kroku, baze široká. Po respirační fyzioterapii se pacientka více rozkašlala a došlo k vykašlávání hlenů. Pacientka se cítí jistější při chůzi po rovině, zvládá lépe i bez korekce zraku.

Autoterapie:

Aktivní cvičení vleže na zádech, přitahování špiček s propnutými končetinami, kroužení a mírné vytáčení do vnitřní a zevní rotace, přitahování dolních končetin k hrudníku, ne přes bolest a zarážku, unožování do stran a zpět, každá DK samostatně, izometrický stah gluteálních svalů, poté mírné nadzvednutí hýždí nad podložku, vleže na pravém boku zvedání horní DK s mírnou flexí kyčelního i kolenního kloubu, vleže na břiše stahování gluteálního svalstva, mírné opření o špičky.

Den: 29. 1. 2009 kontrolní vyšetření

Den: 30. 1. 2009

Subjektivní zjištění: Pacientka má velmi dobrou náladu, oznámení o propuštění 4. 2 domů. Dnes je bez bolesti, mírné brnění v oblasti levého trochanteru, které jde podél průběhu m. tensor fasciae latae směrem kaudálním.

Objektivní zjištění: Tělesná teplota, krevní tlak a tep jsou v normě, přetrvává mírný vlhký kašel, otok poklesl v oblasti stehna o dalších 0,5 cm (44cm), v oblasti lýtky přetrvává (33, 5 cm), posun kůže v oblasti jizvy možný ve všech směrech, posun podkoží a fascie omezen směrem kraniálním, mírně namodralé zbarvení v kraniální části jizvy, jinak bez erytému, zlepšení HSS, při testu dle Australské školy nedošlo na pravé straně k oddálení beder, na levé straně ano, zlepšení rozsahu pohybu v abdukci u levé DK- 25°aktivně, 30°aktivně, což značí na stupeň 1 dle Jandy v hodnocení zkrácení adduktorů kyčelního kloubu, jedná se o omezení jednokloubové. Přetrvává zkrácení

v m. piriformis oboustranně, adduktorů, abduktorů, flexorů kyčle, část klavikulární m. pectorales a m. pectoralis minor. Stále dochází k postupnému zlepšování stability, potřeba ale stále ještě zlepšovat

Cíl terapeutické jednotky: Odstranění otoku, uvolnění reflexních změn a zlepšení pohyblivosti jizvy, uvolnění funkčního pohybu všech kořenových kloubů, cílená podpora vykašlávání hlenů, protáhnout zkrácené svaly, zlepšit pohyblivosti v kloubech a posílit ochablé svaly, posílit hluboký stabilizační systém, nácvik stability, nácvik chůze do schodů a ze schodů, po rovině, kontrola správnosti provedení ADL činností.

Návrh terapie: Odstranění otoku pomocí míčkování a manuálně rukou terapeuta, měkké techniky na odstranění reflexních změn, dynamické dechové cvičení s rozhýbáním všech kořenových kloubů vleže a vsedě na lůžku, cílená podpora vykašlávání hlenů dechovou gymnastikou, zacílenou na oblast všech částí plic, protažení zkrácených svalů metodou PIR dle Lewita s následným protažením, provést aktivní cvičení na lůžku s posílením ochablých svalů a uvolnění páteře, posílení hlubokého stabilizačního systému dle Australské školy, nácvik stability semzomotorikou, chůze do schodů a ze schodů, po rovině, edukace a kontrola správnosti provedení ADL činností s použitím pomůcek.

Provedení:

- Odstranění otoku pomocí míčkování a podporou ruky terapeuta v průběhu toku lymfy
- Uvolnění podkoží a fascie do všech směrů, hlavně směrem kraniálním, uvolnění jizvy do všech směrů
- Dynamická respirační fyzioterapie s cílem prodýchání všech oblastí plic, doplněné pohybem HK a DK, mírným poklepem pomoc při vykašlávání hlenů
- Dynamické zahřátí a rozhýbání kořenových kloubů vleže a vsedě na lůžku
- Uvolnění metodou PIR dle Lewita s následným protažením m. piriformis, adduktorů, flexorů kyčle, část klavikulární a m. pectoralis minor mm. pectorales
- Aktivní cvičení vleže a vsedě na lůžku, posílení m. quadriceps femoris, adduktorů a abduktorů, m. glutei, břišní a mezilopatkové svalstvo za použití overballu a therabandu
- Senzomotorika vsedě, udržení rovnováhy při mírném vychýlení terapeutem
- Posílení HHS vleže na zádech dle Australské školy

- Chůze ze schodů, do schodů, po rovině o podpažních berličích s doprovodem terapeuta
- Korekce chyb při přemisťování z místa na místo, mytí rukou, obsluha WC, nazouvání bot pomocí lžice.
- Mechanoterapie pasivními pohyby pomocí motorové dlahy na levé DK (flexe v kolenním kloubu 95°)

Závěr:

Chůze pacientky se stále zlepšuje, více se soustředí a nedělá chyby, při chůzi ze schodů a do schodů větší jistota a stabilita v chůzi. ADL činnosti svede s určitým omezením a provede správně. Malé zlepšení funkčního pohybu v kyčelním kloubu do zevní a vnitřní rotace u levé DK (R_{S90} 17 – 0 – 15 | R_{S90} 23 – 0 – 18), u pravé DK zlepšení flexe v kyčelním kloubu s flexí kolenní aktivně S 15–0–95, pasivně S 20–0–100, mírné zlepšení posunlivosti podkoží a kůže v oblasti jizvy levé DK směrem kraniálním.

Den: 2. 2. 2009 vyšetření k zařazení do programu dlouhodobé léčby osteoporózy

Den: 3. 2. 2009

Subjektivní zjištění: Pacientka se cítí dobře a bez obtíží

Objektivní zjištění: Tělesná teplota, krevní tlak a tep v normě, dále viz výstupní vyšetření

Cíl terapeutické jednotky: Návik chůze, korekce chyb

Návrh terapie: Dnes pouze chůze po rovině, ze schodů a do schodů

Provedení: Chůze po rovině, ze schodů a do schodů

Závěr: Pacientka je v chůzi po rovině jistá, ale opatrná, již nedělá chyby. V chůzi ze schodů je stále ještě nejistá.

3.7 Výstupní kineziologické vyšetření

Vyšetření aspekci:

dechová vlna: směr distoproximální, typ dýchání: dolní hrudní, prohloubené dýchání

Závěr: Došlo ke zlepšení dechové vlny, lépe zapojuje dýchací svaly

Vyšetření stoje: (s podpažními berlemi)

zepředu: Stoj stabilní, váha přenesena na pravou DK, šířka baze široká, levá DK rotována mírně doleva, snížený svalový tonus břišního svalstva, ramena v protrakci, hlava v mírném předsunu.

z boku: Jizva v oblasti pravého femuru proximálně, malá- téměř není vidět, z levé strany je jizva, směrem od trochanteru cca 10cm kaudálně, barva mírně narůžovělá, pokles v kolenním kloubu, zvětšená hrudní kyfóza, mírně prohloubená L a Cp páteř.

zezadu: Oploštělé paty, pravá Achillova šlacha výraznější než levá, pravá podkolenní rýha níž než pravá (cca 0,5 cm), oploštělá a lehce prohloubená bederní lordóza, zvětšená hrudní kyfóza s výraznou esovitou skoliózou, zalomení v C-Th přechodu, mírně zvýšená lordóza v Cp páteři.

Závěr: Během terapie došlo k přechodu z chodítka na podpažní berle a zvýšení zatížení levé DK na 20%, pacientka ve stoji stabilní, postavení hlavy již ne tolik v předsunu.

Vyšetření pánve dle Lewita:

Pravá křista výš o 1cm než levá, pravá zadní spina výš o cca 1cm než levá, pravá přední spina výš o cca 0,5 cm než levá

Závěr: Postavení pánve oproti vstupnímu vyšetření nezměněno

Vyšetření olovnicí:

Nelze vyšetřit bez opory, pacientka nemůže stát bez opory s plným zatížením levé DK

Vyšetření pohyblivosti páteře dle Lewita:

Dynamické zkoušky páteře:

Flexe, extenze a lateroflexe nelze vyšetřit, pacientka neprovede bez pomoci opory, nelze zatížit levou DK, změřen rozsah brada- koleno = 28cm (vsedě na lůžku) při pohledu zezadu zjištěno předbíhání valů vzpřimovačů páteře v důsledku skoliózy.

proveden předklon v sedě: Proveden obloukovitý předklon hlavy, viditelné předbíhání paravertebrálních valů v oblasti hrudní páteře – zhoršené rozvíjení páteře, pohyb do oblasti bederní páteře nedošel.

Distance na páteři: Stejně jako ve vstupním vyšetření.

Závěr: Zlepšen rozsah brada- koleno o 1 cm, jinak nezměněno.

Vyšetření chůze: (chůze s podpažními holemi)

Zvolena 3- dobá chůze, zatížení na 20% levé DK, chůze stabilní, neodvíjí správně plosku levé DK od podlahy - spíše přisouvá, rytmus pomalý, více zapojuje kolenní klouby, mírná zevní rotace v levé DK, pánev nerotuje, trup se zapojuje do pohybu jen částečně, ramena v protrakci, hlava v mírném předsmu.

Závěr: Chůze stabilnější, stále tendence k “šouravé chůzi“

Vyšetření hlubokého stabilizačního systému dle Australské školy:

Standardní vyšetření dle Australské školy za použití manuálního kontaktu terapeuta - pacientka dokázala nadzvednout mírně pravou DK nad podložku bez pohybu v bederní oblasti, u levé DK s pohybem.

Závěr: Zlepšení HSS, lépe ovládá svaly pravé strany

Antropometrie :

Hmotnost: 60,5 kg

Výška: 153cm

Somatotyp: mezonom

Tabulka 14: Výstupní antropometrické měření (cm)

	pravá	levá
anatomická	<u>90</u>	<u>88</u>
funkční	84	84
umbilikální	87	87
stehna	<u>48</u>	<u>47</u>
bérce	42	42
nohy	24	24
paže a předloktí	57	57
paže	32	32
předloktí	25	25
ruky	18	18

celá HK	75	75
----------------	----	----

Legenda: Zvýrazněné hodnoty značí rozdíly končetin v antropometrickém měření

Tabulka 15: Výstupní měření obvodů (cm)

hlava	56	
hrudník	94	
hrudník přes xyphoideus	81	
expirium	86	
inspirium	77	
břicho	92,5	
boky	108	
	pravá	levá
paže (relaxovaná)	24	24
paže (při kontrakci)	28	28
loketní kloub	24	24
předloktí	20	20
zápěstí	16,5	16,5
přes hlavičky metakarpů	17	17
stehno	<u>43</u>	<u>44</u>
koleno	41	41
přes tuberositas tibie	34	34
lýtka	<u>33</u>	<u>33,5</u>
kotník	23	23
přes nárt a patu	31	31
přes hlavičky metatarsů	<u>25</u>	<u>26</u>

Legenda: Zvýrazněné hodnoty značí rozdíly končetin v antropometrickém měření

Závěr: Zlepšení obvodu hrudníku při expiriu o 1cm, v inspiriu o 2cm, břicho o 0,5 cm.

Levé stehno snížení o 2 cm a lýtka o 0,5cm. Důvodem bude částečné odstranění otoku.

Naměřené délky HK, DK jsou stejné, pacientka snížila váhu o 2,5 kg.

Vyšetření základních pohybových stereotypů dle Lewita:

1)Extenze v kyčelním kloubu: PDK – zapojování svalů: 1.ischiokrurální svalstvo,

2.kontralaterální paravertebrální sv. a poté homolaterální par. sv., 3. m. gluteus

maximus, 4. zvednutí kontralat. ramene. LDK – zapojování svalů: 1.homolaterální paravertebrální svalstvo, 2. poté kotralat. par. sv., 3.ischiokrurální svalstvo, 4. m. gluteus maximus

2)Abdukce v kyčelním kloubu: zapojování svalů levé DK: 1. iliopsoas, 2.m glutei medius,m.minimus, 3.m.tensor fascie latae, 4.m. quadratus lumborum , 5. m. rectus femoris, 6.břišní svaly se zapojují málo, pravé DK: 1.m gluteus medius,m.minimus, 2.m.tensor fascie latae, 3.iliopsoas, 4.m. quadratus lumborum , 5. m. rectus femoris, 6.břišní svaly

4)Flexe šíje: pacientka provede obloukovitou flexi krční páteře s mírným náznakem předsunu v prvotní fázi pohybu

6)Abdukce ramenního kloubu: zapojování svalů u obou HK: 1.m supraspinatus, m.deltoideus, 2.m trapezius na kontralaterální straně , 3.m.trapezius na homolaterární straně, 4.m. quadratus lumborum, 5.m. peronei na kontralaterální straně, 6.dolní fixátory lopatky se zapojují jen málo, pravé rameno mírně bolestivé při 90°

Závěr: Zlepšen stereotyp flexe šíje, již bez předsunu, zlepšená abdukce levé DK, začal se zapojovat dříve m. tensor fascie latae před m. gluteus medius a minimus, tato změna je možná zlepšením svalové síly m. tensor fascie latae.

Vyšetření kloubní pohyblivosti dle metody SFTR:

Goniometrie: dle metody SFTR, použit kapesní goniometr s pevným a pohyblivým ramenem. Provedení: aktivně i pasivně. Tabulka všech naměřených hodnot viz **Chyba!**

Nenalezen zdroj odkazů..

Tabulka 16: Výstupní vyšetření kloubní pohyblivosti v kyčelních a kolenních kloubech (Pavlů)

	aktivně pasivně	aktivně pasivně
Kyčelní kl.	S 15-0-65 S 20-0-90	S 5-0-45 S 10-0-95
	s flexí kolenní S 15-0-95 S 20-0-100	s flexí kolenní S 5-0-85 S 10-0-95
	F 30 - 0 - 20 F 30 - 0 - 20	F 23 - 0 -15 F 25 - 0 - 20
	R _{S90} 15 - 0 - 15 R _{S90} 20 - 0 - 18	R _{S90} 17 - 0 - 15 R _{S90} 23 - 0 - 15
Kolenní kloub	S 0- 0 - 120 0- 0 - 125	S 0- 0 - 90 0- 0 - 97

Závěr: Hlavního zlepšení se dosáhlo u kyčelních kloubů. U levé DK došlo ke zlepšení funkčního pohybu v kyčelním kloubu do zevní a vnitřní rotace (R_{S90} 17 - 0 - 15 | R_{S90} 23 - 0 - 18), ve flexi pasivní 95°, mírně i v rotacích, abdukci i addukci, v kolenním kloubu levé DK mírné zlepšení v pasivní flexi, u pravé DK zlepšení extenze, flexe aktivní i pasivní, hlavně s flexí kolenní, mírné zlepšení rotací, abdukce a addukce.

Wyšetření svalové síly dle Jandy:

Tabulka svalového testu všech pohybů viz **Chyba! Nenalezen zdroj odkazů.**

Závěr: Svalová síla zlepšena hlavně v oblasti kyčle u obou DK, poté také abdukce s rotací lopatky a obloukovitá flexe v krční páteři, mírně také flexe trupu.

Wyšetření zkrácených svalů dle Jandy:

Tabulka 17: Výstupní zhodnocení zkrácených svalů dle Jandy

		Pravá	Levá
M. triceps surae	m. gastrocnemius	0	0
	m. soleus	0	0
Flexory kyčle	m. iliopsoas	1	1
	m. rectus femoris	0	1
	m. tensor fasciae lat.	1	1
Adduktory kyčle		1	1
M. piriformis		1	1
M. quadratus lumborum		0	
Paravertebrální sv.		nevyšetřeno	
Mm. pectorales	část sternální dolní	0	0
	část ster. střední, horní	0	0
	část klavikulární a m.pectoralis minor	1	1
Mm. trapezius horní část		0	0
M. levator scapulae		0	0
m.sternocleidomastoideus		0	0

Závěr: Došlo ke zlepšení u m. triceps surae, m. tensor fascie latae a adduktorů kyčle levé DK. na pravé straně m. pectoralis – část sternální střední, horní.

Palpační vyšetření:

Popis jizvy: Jizva bez zarudnutí, na dotyk nebolestivá, dobře se hojící, jizva v oblasti caput fibulae méně výrazná, v okolí přetrvává mírný otok

Kůže: pohyblivá dobře do všech směrů

Podkoží: posun omezen mírně směrem kranialně

Fascie: v oblasti m. tensor fascie latae omezení směrem kranialním

m. tensor fascie latae: v kranialní části vyšší napětí, nebolestivé

m. gluteus maximus: svalový tonus snížený, zlepšení oproti vstupnímu vyšetření, bez bolesti a otoku

m. gluteus medius: svalový tonus snížený, zlepšení oproti vstupnímu vyšetření, bez bolesti a otoku

m. gluteus minimus: svalový tonus snížený, zlepšení oproti vstupnímu vyšetření, bez bolesti a otoku

m. quadriceps femoris: normotonus, bez bolesti a otoku

hemstringy: normotonus, mírný otok, bez bolesti

břišní svalstvo: hypotonie

mezilopatkové svalstvo: snížený svalový tonus

m. sternocleidomastoideus: normotonus

reflexní změny v oblasti pravého ramene: bez reflexních změn

Závěr: Došlo ke zlepšení reflexních změn v oblasti jizvy operované DK, palpačně došlo i ke zlepšení svalové síly vyšetřovaných svalů, jde pouze o mírné zlepšení. Tonus m. sternocleidomastoideus je již v normě.

Vyšetření kloubní vůle:

Zhodnocení a závěr: U os cuniforme 1 a 2 směrem plantárním došlo znovu k omezení kloubní vůle, jinak bez omezení. Patrikova zkouška u levého kyčelního kloubu stále pozitivní, neprovedena žádná mobilizace z důvodu přítomných osteoporotických změn v kloubu.

Speciální testy:

Vyšetření ADL činností: Pacientka je schopna provádět denní hygienu, obléci se, nasytit, about jen s pomocí lžice, přemístit se z místa na místo, chůzi po rovině i schodech o podpažních berlích. Není schopna zvedat těžká břemena, ohnou se pro předmět.

Neurologické vyšetření:

Hlavové nervy: bez patologie

Vyšetření taxy: v normě

Vyšetření cití:

povrchové i hluboké cití v normě

Napínací manévry:

Lasegova zkouška v normě, obrácený Laseg nevyšetřen

Vyšetření reflexů:

Tabulka 18: Výstupní zhodnocení reflexů

reflexy	lokalizace	vyhodnocení
bicipitový	C5,6	P+L - 3
radiopronační	C6	P+L - 3
tricipitový	C7	P+L - 3
flexory prstů	C8	P+L - 3
patelární	L2-4	P - 3, L - 3
Achillovy šlachy	L5-S2	P+L - 3
medioplantární	L5-S2	P+L - 3
epigastrický	Th7-8	3
mesogastrický	Th9-10	2
hypogastrický	Th11-12	2
kremasterův	L1-2	/
kožní plantární	L5-S2	3
anální	S3-5	/
fotoreakce přímá, nepřímá	mióza, mydriáza	reaguje, normální reakce
korneální reakce		normální reakce

Legenda: 0= areflexie, 1= hyporeflexie, nižší amplituda, 2= pomalejší reflexy, 3= normoflexie, 4= hyperreflexie, vyšší amplituda, 5= hyperreflexie (klonus, pedenkulace)

Závěr: Zlepšení patelárního reflexu u levé DK, jinak stále v normě

Závěr vyšetření:

Při závěrečném vyšetření bylo zjištěno, že při stoji nebyl již trup rotován doleva, zlepšení lordózy v oblasti krční páteře ve smyslu jejího snížení. Rozsah brada-koleno vsedě se snížil o 1 cm. Pacientka neprováděla již předsun hlavy, ale ohnutí páteře bylo plynulé a obloukovité, s malým náznakem předsunu v počáteční fázi pohybu. To značí, že m. sternocleidomastoideus již nepřevládá nad ostatními svaly, zapojující se v tomto řetězci. Naměřené distance ze vstupního vyšetření zůstaly stejné, nebylo umožněno změřit chybějící údaje. Pánev je také ve stejném postavení. Chůze za pomoci chodítka byla nahrazena podpažními berlemi, pacientka je v chůzi i stoji stabilní. Nyní činí zatížení levé, operované končetiny 20%. Chůze ze schodů činí pacientce ještě problémy, není si příliš jistá. Způsob prováděného pohybu však v pořádku, do schodů

chůze bez problémů. Při chůzi se zapojují více kolenní klouby, lépe odvíjí plosky od podlahy. Tendence k “šourání a šoupání“ dolními končetinami zůstává, pokud se pacientka nesoustředí, znamená to tedy, že neprovádí dostatečnou flexi v hlezenních, kolenních a kyčelních kloubech. Při testu na HSS se prokázalo zlepšení. Pacientka dokázala nadzvednout mírně pravou DK nad podložku bez pohybu v bederní oblasti, u levé DK s pohybem. U antropometrického vyšetření nedošlo k žádné změně v délce, obvody se změnilly u stehna a lýtka. Levé stehno zmenšilo obvod o 2 cm, levé lýtko o 0,5 cm, obvody přes hlavičky metatarsů zůstaly stejné. Ani po snížení obvodů nedošlo k úplné shodě pravé a levé končetiny. Tyto změny byly způsobeny snížením otoku levé DK. U hrudníku se zvýšil obvod v expiriu o 1 cm, v inspiriu o 2 cm. V tomto případě může být důvodem zvýšená pohyblivost hrudníku. Váha pacientky se snížila o 2,5 kg. Z pohybových stereotypů se změnila abdukce levé DK, začal se zapojovat dříve m. tensor fasciae latae před m. gluteus medius a minimus. Tato změna je možná zlepšením svalové síly m. tensor fasciae latae. U rozsahů v kloubech došlo k největšímu zlepšení u kyčelních kloubů. U levé DK došlo ke zlepšení funkční pohyblivosti v kyčelním kloubu do zevní a vnitřní rotace ($R_{S90} 17 - 0 - 15 | R_{S90} 23 - 0 - 18$), ve flexi pasivní 95° , mírně i v rotacích, abdukci i addukci. V kolenním kloubu levé DK mírné zlepšení v pasivní flexi, u pravé DK zlepšení extenze, flexe aktivní i pasivní, hlavně s flexí kolenní. Mírné zlepšení rotací, abdukce a addukce. Svalová síla zlepšena hlavně v oblasti kyčle u obou DK, poté také v abdukci s rotací lopatky a obloukovitá flexe v krční páteři, mírně také flexe trupu. Při kontrole zkrácených svalů došlo ke zlepšení u m. triceps surae, m. tensor fasciae latae a adduktorů kyčle levé DK, na pravé straně m. pectoralis – část sternální střední, horní. K dosažení cíle byla použita technika PIR dle Lewita s následným protažením. U jizvy a její oblasti došlo ke zlepšení zbarvení, ve smyslu vymizení erytému. Jizva je lépe pohyblivá do všech směrů, také reflexní změny se změnilly k lepšímu. Přetrvává omezení pohybu směrem kraniálním u podkoží a fascie. Palpačním vyšetřením bylo zjištěno mírné zlepšení svalového tonu, avšak nevýrazné. Z neurologického hlediska došlo ke změně u patelárního reflexu levé DK, kde došlo normoreflexii -3, z dřívější pomalejší reflexe - 2. Celkově se podařilo u pacientky docílit částečné samoobslužnosti v přemísťování se z místa na místo a překonávání schodů. Pacientka má však v této oblasti ještě jistá omezení, která vyplývají ze současné nemožnosti zatěžovat plně levou končetinu, jedná se o dlouhodobý proces. Celkově však lze posoudit účinek terapie a výsledné zjištění jako pozitivní. U pacientky se docílilo mnoha změn k lepšímu, byla propuštěna domů.

3.8 Dlouhodobý fyzioterapeutický plán

Z pohledu dlouhodobého fyzioterapeutického plánu by byla potřeba pokračovat v dosud prováděné terapii. Vzhledem k postupnému navyšování zatížení levé DK kontrolovat prováděné stereotypy a posilovat jistotu a bezpečnost chůze. Důležité je zde docílení dobré rovnováhy. Rozšířit schopnost vykonávání ADL činností. Díky přítomnosti velmi pokročilé osteoporózy posílit dostatečně svalstvo trupu, jak břišní, tak i zádové, pro optimální dosažení ochrany obratlů, jakož i jejich stability. Pokračovat v aktivním cvičení na udržení svalové síly, zvolit rekreačně chůzi. Tímto aktivním cvičením se dosáhne zvýšení kostní hmoty, která je u osteoporózy a starších lidí velmi potřebná. Do cvičební jednotky by měly být vždy zařazeny zahřívací a zklidňující intervaly. Důležité je také dodržování cvičebního programu zaměřeného na dobrý stav kardiovaskulárního ústrojí. Dobrým doplněním pohybových aktivit je plavání, které sice neovlivňuje kostní hmotu, ale je výborné k posílení svalové síly. Z hlediska balneologie by mohla pacientka podstoupit uhličitě koupele, které pozitivně působí při léčbě osteoporózy.

3.9 Zhodnocení efektu terapie

Průběh terapií probíhal dle zvoleného cíle. Během této doby se neobjevily žádné vážné komplikace. Bylo docíleno částečného odstranění otoku, zlepšení pohyblivosti jizvy a reflexních změn. U některých svalů došlo k odstranění svalového zkrácení, zvýšení svalové síly a především zvýšení kloubní pohyblivosti u operované končetiny. Za velmi výrazné lze považovat změnu v HSS, kde byla zpočátku zjištěna dysfunkce, na konci terapie však došlo k flagrantnímu zlepšení v jeho aktivaci. Spolu s nácvikem senzomotoriky se docílilo také zlepšení rovnováhy, jako základ pro správný a bezpečný stoj. Za pokrok lze považovat použití podpažních berlí, které umožnily i chůzi ze schodů a do schodů. V průběhu terapie byl také přikládán důraz aktuálním potřebám pacientky a změnám v jejím klinickém stavu. Terapií se docílilo částečného zvládnutí ADL a bylo umožněno pacientce přejít do domácího léčení. Velmi důležitým prvkem terapie byla spolupráce a zpětná vazba pacientky, která byla po celou dobu velmi dobrá a přispěla velkým dílem k pozitivnímu efektu terapie.

4 Závěr

Během své čtyř-týdenní odborné praxe jsem se setkala s mnoha zajímavými nemocemi. Tento ústav jsem si vybrala, abych rozšířila své znalosti, jak o léčbě, tak i o průběhu rehabilitace u pacientů, postižených většinou velmi těžkým revmatologickým onemocněním. Získala jsem cenné informace, jak odborné od zdravotnického personálu ústavu, tak i od pacientů samotných. Následně jsem si dokázala vytvořit svůj vlastní úhel pohledu a naučila se i kriticky smýšlet nad možnostmi rehabilitační léčby u revmatologických onemocnění.

Na základě získaných znalostí jsem byla schopna zformovat co nejlepší individuální plán každému pacientovi, včetně zvážení jeho psychického stavu.

U pacientů, kteří se potýkají s vážným onemocněním, kde často léčba potlačuje projevy symptomů, ale neléčí nemoc v základech, se setkáváme právě často s psychickými deprivacemi. S rozdílem v psychickém ladění nemocných jsem se setkala i u různých revmatologických onemocnění, kde např. pacienti s Bechtěrovovou chorobou jsou povětšinou lidé pozitivně smýšlející, motivovaní, rádi aktivně cvičí a snaží se dosáhnout co nejlepších výsledků. Zatímco pacienti s dermatomyositidou či rozsáhlou revmatoidní artritidou mají tendence k depresi a uzavírání se do sebe.

Naučila jsem pracovat opatrně a efektivně, tak abych pacientce neublížila a zároveň ji neoponechala bez náležitě správné edukace pohybového režimu. Pacientka po celou dobu terapie velmi dobře spolupracovala, byla motivována a na fyzioterapii se těšila. Díky tomuto přístupu byla efektivita léčby velmi účinná. Pacientka rovněž obdržela náležitě informace o vhodných pohybových aktivitách, jež je nezbytné provádět trvale. Již během terapie upravila svoji životosprávu, odstranila kouření a pití kávy. Pokud bude pacientka nadále dodržovat úpravu životního stylu a zároveň doplňovat důležité stopové prvky, minerály a vitamíny, lze dlouhodobě docílit zlepšení jejího zdravotního stavu. V prováděných terapiích se z velké části podařilo odstranit bolesti a dosáhnout lepší životní úrovně.

Závěrem lze konstatovat, že se podařilo splnit vytyčené cíle.

Seznam použité literatury:

- Avioli, LV. 2001.** *Osteoporóza- Příručka pro lékaře v klinické praxi.* Praha : Galén, 2001.
- Blahoš, Jaroslav. 1995.** *Osteoporóza.* Praha : Galén, 1995. ISBN 80-85824-26-4.
- Broulík, Petr. 2009.** *Osteoporóza a její léčba.* Praha : MAXDORF, 2009. Sv. II. ISBN 978-80-7345-176-9.
- Čihák, Radomír. 2006.** *Anatomie I.* Praha : Grada Publishing, a.s., 2006. ISBN 80-7169-970-5.
- Dzúrik, R., Štefániková, K., Spůstová, V. 1998.** Biochemická diagnostika a diferenciální diagnostika osteoporózy. [autor knihy] Viera Spůstová. *Osteoporóza.* Bratislava : Slovak academic press, 1998.
- Hedtmann, S. a Götte, S. 2002.** *Osteoporose: 41. Tagung des Berufsverbandes der Ärzte für Orthopädie E.V.* Darmstadt : Birkhäuser, 2002. str. 184. Dostupné z [http://books.google.com/books?id=NGjaRO6cT3YC&printsec=frontcover&hl=cs&source=gbs_summary_r&cad=0]. ISBN 3-7985-1300-7.
- Holubářová, Jiřina a Pavlů, Dagmar. 2007.** *Proprioceprvní neuromuskulární facilitace.* Praha : Karolinum, 2007. ISBN 978-80-246-1294-2.
- Hradilová, V. 2008.** BI § CHE. *Web blog.cz.* [Online] 2008. [Citace: 20. 1 2009.] <http://veris-biology.blog.cz/0810/operna-soustava-cloveka-kosti-obecne-stavba-funkce-rust-kostni-spojeni>.
- Hromádková, Jana a kolektiv. 2002.** *Fyzioterapie.* Jinočany : H § H Vyšehradská, s.r.o., 2002. ISBN 80-86022-45-5.
- Janda, Vladimír a kolektiv. 2004.** *Svalové funkční testy.* Praha : Grada Publishing a.s., 2004. ISBN 80-247-0722-5.
- Kabelíková, K. a Vávrová, M. 1997.** *Cvičení k obnovení a udržování svalové rovnováhy.* Praha : Grada Publishing a.s, 1997. ISBN 80-7169-384-7.
- Lewit, K. 1996.** *Manipulační léčba.* Praha : Johan Ambrosius Barth, 1996. ISBN: 9-00401-332-3.
- Němcová, J. a J., Korsa. 2008.** Komplexní léčba a prevence osteoporózy- postavení a význam pohybové aktivity a léčebné rehabilitace. *Medicína pro praxi.* Solen, 2008, Sv. I, 4.

- Palička, Vladimír, Blahoš, Jaroslav a Býma, Svatopluk. 2006.** Osteoporóza. *Doporučený diagnostický a léčebný postup pro všeobecné lékaře.* Praha : CDP-PL, 2006. Sv. I. ISBN 80-86998-01-0.
- Pavlů, D a Janda, V. 1993.** *Goniometrie.* Brno : Institut pro další vzdělání pracovníků ve zdravotnictví v Brně, 1993.
- Pfeifer, M. a kolektiv. 2004.** Musculoskeletal Rehabilitation in Osteoporosis: A Review. *Journal of Bone and Mineral Research.* 2004, Sv. II, 19. dostupné z: [<http://www.jbmr.org/doi/full/10.1359/JBMR.040507>].
- Poděbradský, Jiří a Jan, Vařeka. 2005.** *Fyzikální terapie I.* Praha : Grada publishing, a.s., 2005. ISBN 80-7169-661-7.
- Spustová, Viera. 1998.** *Osteoporóza.* Bratislava : Slovak Academic Press s.r.o., 1998. ISBN 80-88908-10-8.
- Stevenson, John C. a Marsh, Michael S. 1992.** *An Atlas of Osteoporosis.* Carnforth Lancaster : The Parthenon Publishing Group, 1992. ISBN 1-85070-329-9.
- Štěpán, Jan. 2005.** Algoritmus diagnostiky a léčby osteoporózy. *Farmakoterapie.* [Online] květen 2005. [Citace: 12. Prosinec 2008.] <http://www.farmakoterapie.cz/cz/Clanek/254>.
- Štěpán, Jan. 1997.** *Osteoporóza v praxi.* Praha : Triton, 1997. ISBN 80-85875-50-0.
- Tichý, Miroslav. 2000.** *Funkční diagnostika pohybového aparátu.* Praha : Triton, 2000. ISBN 80-7254-022-X.
- Trnavský, K. a Kolařík, J. 1997.** *Onemocnění kloubů a páteře v praxi.* Praha : Galén, 1997. ISBN 80-85824-65-5.
- Véle, František. 2006.** *Kineziologie, přehled klinické kineziologie a patokineziologie pro diagnostiku a terapii poruch pohybové soustavy.* Praha : Triton, 2006. ISBN 80-7254-837-9.
- Venth, R. T. 2002.** *Bewegungstherapie als Prophylaxe und Therapie bei Osteoporose.* Stuttgart : Allemagne, 2002. ISSN 0044-2771.
- Vojtaššák, J. 1998.** Osteoporóza pri ortopedických ochorenia. [autor knihy] Viera Spustová. *Osteoporóza.* Bratislava : Slovak academic press, 1998.
- Weber, K. 2007.** Begutachten bei Osteoporose. *Zeitschrift für Rheumatologie.* 1, 2007, Sv. 6.
- Zvarka, J. 1998.** Zásady rehabilitácie pri osteoporóze. [autor knihy] v. Spustová. *Osteoporóza.* Bratislava : Slovak Academic Press, 1998.

Přílohy

Seznam příloh:

Příloha 1: Etická komise FTVS

Příloha 2: Informovaný souhlas pacienta

Příloha 3: Růst dlouhé kosti z epifysové chrupavky a z chrupavky kloubního konce

Příloha 4: Vyjadřování množství kostní hmoty na základě osteodenzitometrického vyšetření

Příloha 5: Vstupní měření kloubní pohyblivosti dle metody SFTR

Příloha 6: Vstupní svalový test dle Jandy

Příloha 7: Dotazník SF- 36 o zdravotním stavu, ADL činnosti (Revmatologický ústav)

Příloha 8: Výstupní měření kloubní pohyblivosti metodou SFTR

Příloha 9: Výstupní svalový test dle Jandy



UNIVERZITA KARLOVA
FAKULTA TĚLESNÉ VÝCHOVY A SPORTU
Josef Martího 31, 162 52 Praha 6 – Veleslavín
tel. (02) 2017 1111
<http://www.ftvs.cuni.cz/>

Žádost o vyjádření etické komise UK FTVS

k projektu bakalářské práce zahrnující lidské účastníky

Název: Kazuistika pacienta s osteosyntézou femuru

Forma projektu: bakalářská práce

Autor: Eva Bahenská

Školitel: PhDr. Michaela Prokešová, Ph.D

Popis projektu

Kazuistika rehabilitační péče pacientky s osteosyntézou levého femuru bude zpracovávána pod odborným dohledem zkušeného fyzioterapeuta v Revmatologickém ústavu.

Nebudou použity žádné invazivní techniky. Osobní údaje získané z šetření nebudou zveřejněny.

Návrh informovaného souhlasu

V Praze dne 29.01.2009

Podpis autora: *Bahenská*

Vyjádření etické komise UK FTVS

Složení komise: doc.MUDr.Staša Bartůňková, CSc.
Prof.Ing.Václav Bunc, CSc.
Prof.PhDr. Pavel Slepíčka, DrSc
Doc.MUDr.Jan Heller, CSc.

Projekt práce byl schválen Etickou komisí UK FTVS pod jednacím číslem: *0219/2009*

dne: *30.1.2009*

Etická komise UK FTVS zhodnotila předložený projekt a **neshledala žádné rozpory** s platnými zásadami, předpisy a mezinárodními směrnici pro provádění biomedicínského výzkumu, zahrnujícího lidské účastníky.

Řešitel projektu splnil podmínky nutné k získání souhlasu etické komise.

Bahenská
.....
podpis předsedy EK

razítko školy



Informovaný souhlas pacienta

Informace pro pacienta a jeho informovaný souhlas
s účastí na zpracovávání bakalářské práce

Jméno pacienta:

Jméno informujícího:

Byl(a) jsem srozumitelně a dostatečně podrobně informován(a) ošetřujícím rehabilitačním pracovníkem o obsahu a významu bakalářských prací pro studenty III. ročníku oboru fyzioterapie.

Měl(a) jsem příležitost se na vše zeptat a zvážit podané odpovědi. Jsem si vědom(a), že moje účast na bakalářské práci je dobrovolná a že z ní mohu z jakéhokoliv důvodu kdykoliv odstoupit, aniž to ovlivní další standard lékařské péče či pozornost, kterou mi bude ošetřující personál věnovat.

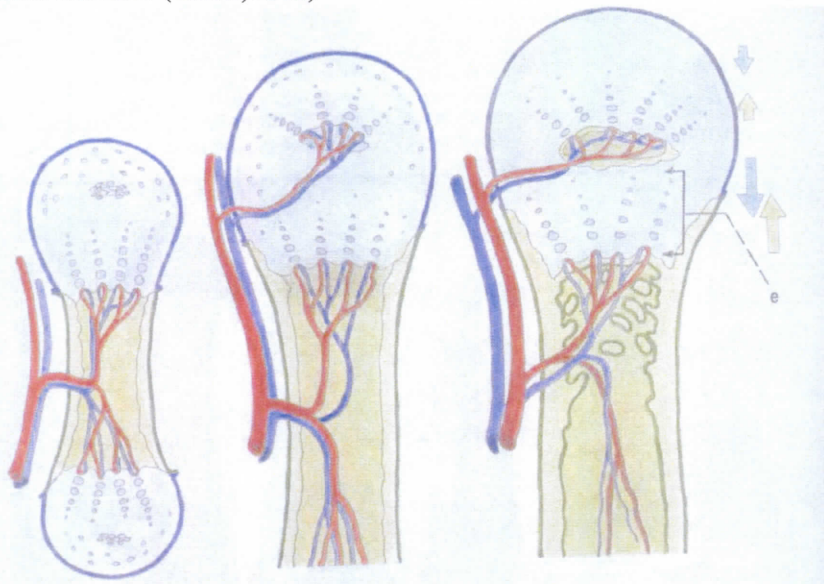
Byl(a) jsem ujištěn(a), že moje anonymita v bakalářské práci zůstane zachována a že všechny výsledky a záznamy budou používány pouze v souvislosti s touto prací.

Tímto dávám svůj souhlas s účastí a spoluprací na bakalářské práci studentů III. ročníku fyzioterapie, Fakulty tělesné výchovy a sportu Univerzity Karlovy. Souhlasím s tím, že veškeré údaje získané při této práci budou přístupné pouze oprávněným osobám (lékařům, fyzioterapeutům, studentům lékařství a fyzioterapie) k vědeckým účelům a zůstanou důvěrnými v rámci povinnosti zachování lékařského tajemství.

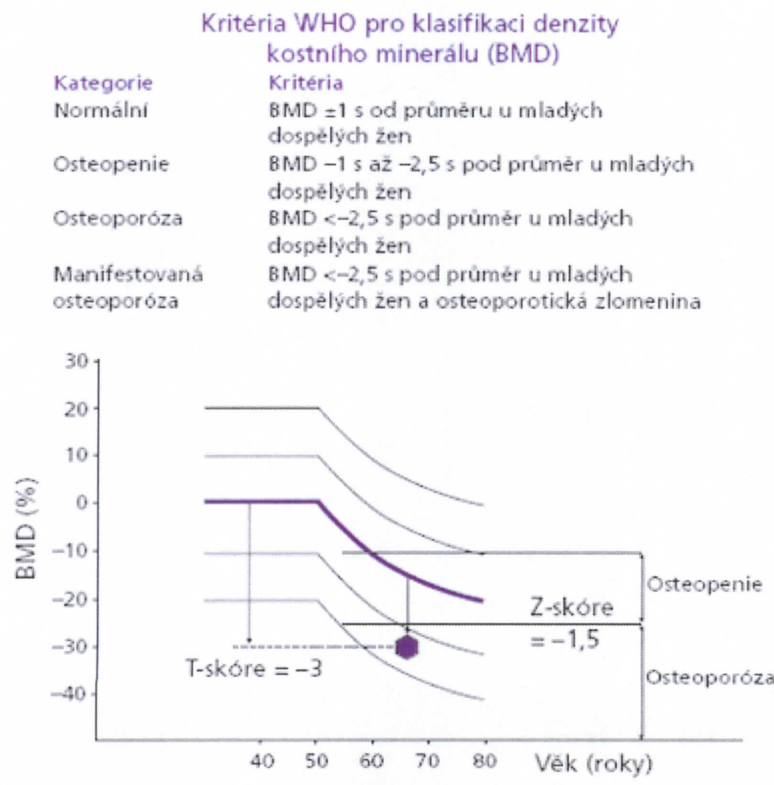
Datum: Podpis pacienta:

Datum: Podpis informujícího:

Příloha 1: Růst dlouhé kosti z epifysově chrupavky a z chrupavky kloubního konce s následnou osifikací (Čihák, 2006)



Příloha 2: Vyjadřování množství kostní hmoty na základě osteodenzitometrického vyšetření (Štěpán, 2005)



U vyšetřené 65leté pacientky byla BMD snížena o 3 směrodatné odchytky pod průměr u mladých zdravých dospělých žen (3 T-skóre), ale vzhledem k průměru u stejně starých žen byla snížena jen o 1,5 směrodatné odchytky (Z-skóre).

BMD – bone mineral density, s – směrodatná odchytky

Příloha 3: Vstupní měření kloubní pohyblivosti dle metody SFTR (Pavlů)

	aktivně pasivně	
Křční páteř	S 55 – 0 – 40 S 60 – 0 – 45	
	F 40 – 0 – 36 F 45 – 0 – 40	
	R 85 – 0 – 85 R 90 – 0 – 90	
Hrudní páteř	F 35 – 0 – 30 F 38 – 0 – 32	
	R 25 – 0 – 20 R 30 – 0 – 25	
	Pravá	Levá
	aktivně pasivně	aktivně pasivně
Ramenní kloub	S 25 – 0 – 160 S 30 – 0 – 170	S 25 – 0 – 180 S 30 – 0 – 180
	F 130 – 0 – 0 F 135 – 0 – 0	F 140 – 0 – 0 F 140 – 0 – 0
	R 60 – 0 – 90 R 80 – 0 – 90	R 80 – 0 – 90 R 85 – 0 – 90
	T 25 – 0 – 125 T 30 – 0 – 130	T 20 – 0 – 130 T 25 – 0 – 130
Loketní kloub	S 0 – 0 – 140 S 0 – 0 – 140	S 0 – 0 – 140 S 3 – 0 – 140
Art. radioulnaris	R 90 – 0 – 85 R 90 – 0 – 90	R 90 – 0 – 90 R 90 – 0 – 90
Zápěstní kl.	S 80 – 0 – 85 S 90 – 0 – 90	S 85 – 0 – 85 S 90 – 0 – 85
	F 20 – 0 – 35 F 20 – 0 – 35	F 20 – 0 – 35 F 20 – 0 – 35
Palec CMC	S 20 – 0 – 30	S 20 – 0 – 30
	F 15 – 0 – 5	F 15 – 0 – 5
Palec MP	F 10 – 0 – 75	F 10 – 0 – 75
Palec IP1	S 10 – 0 – 95	S 10 – 0 – 100
2. prst MP	S 10 – 0 – 90	S 10 – 0 – 90
	F 20 – 0 – 45	F 20 – 0 – 45
2. prst IP1	S 0 – 0 – 100	S 0 – 0 – 110
2. prst IP2	S 0 – 0 – 70	S 0 – 0 – 70
3.prst MP	S 10 – 0 – 90	S 10 – 0 – 90
	F 35 – 0 – 20	F 35 – 0 – 20
3.prst IP1	S 0 – 0 – 100	S 0 – 0 – 100
3.prst IP2	S 0 – 0 – 80	S 0 – 0 – 80
4.prst MP	S 0 – 0 – 95	S 0 – 0 – 90
	F 25 – 0 – 25	F 25 – 0 – 30
4.prst IP1	S 0 – 0 – 100	S 0 – 0 – 100
4.prst IP2	S 0 – 0 – 80	S 0 – 0 – 80
5.prst MP	S 0 – 0 – 100	S 0 – 0 – 100
	F 30 – 0 – 35	F 20 – 0 – 30
5.prst IP1	S 0 – 0 – 100	S 0 – 0 – 100
5.prst IP2	S 0 – 0 – 80	S 0 – 0 – 80

Kyčelní kl.	S 0 ¹ -0-65 S 0 ¹ -0-90	S 0 ¹ -0-40 S 0 ¹ -0-80
	s flexí kolenní S 0 ¹ -0-80 S 0 ¹ -0-90	s flexí kolenní S 0 ¹ -0-70 S 0 ¹ -0-77
	F 25 - 0 - 15 F 30 - 0 - 20	F 20 - 0 - 15 F 25 - 0 - 15
	R _{S90} 15 - 0 - 15 R _{S90} 20 - 0 - 15	R _{S90} 15 - 0 - 10 R _{S90} 15 - 0 - 15
Kolenní kloub	S 0 - 0 - 120 0 - 0 - 125	S 0 - 0 - 90 0 - 0 - 95
Hlezenní kloub	S 40 - 0 - 30 S 45 - 0 - 30	S 38 - 0 - 30 S 40 - 0 - 30
	R 25 - 0 - 40 R 25 - 0 - 45	R 20 - 0 - 45 R 25 - 0 - 45
Palec DK MP	S 45 - 0 - 30	S 45 - 0 - 30
Palec DK IF	S 0 - 0 - 20	S 0 - 0 - 20
2.prst MP	S 30 - 0 - 25	S 30 - 0 - 25
3.prst MP	S 30 - 0 - 20	S 10 - 0 - 10
4.prst MP	S 20 - 0 - 15	S 20 - 0 - 20
5.prst MP	S 10 - 0 - 10	S 5 - 0 - 10

Legenda: ¹ rozsah nebylo možno vyšetřit z důvodu nemožnosti lehu na břiše

Příloha 4: Vstupní svalový test dle Jandy

pohyb	P	L	pohyb	P	L
Trup-flexe	2		Lopatka- abdukce	3	5
rotace	2		abdukce s rotací	3	4
elevace pánve	3		elevace	4	5
Krk-flexe sunutím	4		deprese	4	4
flexe obloukem	3		Rameno- anteflexe	3	5
extenze	3		retroflexe	4	5
Kyčel- flexe	3op	3 op	abdukce	4	5
extenze	nevyš.	nevyš.	horizontální abdukce	5	5
abdukce	3 op	3 op	horizontální addukce	5	5
addukce	4 op	3 op	zevní rotace	3 op	4
zevní rotace	3 op	3 op	vnitřní rotace	4	5
vnitřní rotace	3 op	3 op	Loket-flexe	5	5
Koleno- flexe	4	3 op	extenze	5	5
extenze	5	4	Předloktí-supinace	5	5
Kotník- plantární flexe (flexe kolenní)	4	4	pronace	5	5
plantární flexe (extenze kolenní)	5	4	Zápěstí-flexe s rad. dukci	4	4
inverze a dorsiflexe	4	4	flexe s ulnární dukci	4	5
inverze z flexe	4	4	extenze s radiální dukci	5	5
everze	3	4	extenze s ulnární dukci	5	5

Prsty na nohou-flexe MP	5	5	Prsty rukou-flexe MP	5	5
flexe IP1	5	5	flexe IP1	5	5
flexe IP2	4	3	flexe IP2	5	5
extenze	3	3	extenze	5	5
abdukce	3	3	abdukce	5	5
addukce	3	3	addukce	5	5
Palec u nohy- flexe	4	4	opozice V	5	5
extenze	4	3	Palec u ruky- opozice	5	5
			flexe MP	5	5
			flexe IP	5	4
			extenze MP	5	5
			extenze IP	4	5
			abdukce	4	4
			addukce	4	4

Legenda: op = omezený pohyb (rozsah pohybu omezen jinou příčinou než oslabením svalů), nevyš. = nevyšetřen

Příloha 5: Dotazník SF- 36 o zdravotním stavu, ADL činnosti (Revmatologický ústav)

Dotazník SF-36 o zdravotním stavu

NAVOD: V tomto dotazníku jsou otázky týkající se Vašeho zdraví. Vaše odpovědi pomohou určit jak se cítíte a jak dobře se Vám daří zvládat obvyklé činnosti.

Odpovězte na jednu z otázek tím, že vyznačíte příslušnou odpověď. Nejste-li si jisti jak odpovědět, odpovězte jak nejlépe umíte.

1. Řekl(a) byste, že Vaše zdraví je celkově:

(zakroužkujte jedno číslo)

- | | |
|--------------------|---|
| Výtečně | 1 |
| Velmi dobré | 2 |
| Dobré | 3 |
| Docela dobré | 4 |
| Špatné | 5 |

2. Jak byste hodnotil(a) své zdraví dnes ve srovnání se stavem před rokem?

(zakroužkujte jedno číslo)

- | | |
|--------------------------------------|---|
| Mnohem lepší než před rokem | 1 |
| Poněkud lepší než před rokem | 2 |
| Přibližně stejně jako před rokem ... | 3 |
| Poněkud horší než před rokem | 4 |
| Mnohem horší než před rokem | 5 |

3. Následující otázky se týkají činností, které někdy děláváte během svého typického dne. Omezuje Vaše zdraví nyní tyto činnosti? Jestliže ano, co jaké míry?

(zakroužkujte jedno číslo na každé řádce)

ČINNOSTI	Ano, omezuje hodně	Ano, omezuje trochu	Ne, vůbec neomezuje
a. Usilovné činnosti jako je běh, zvedání těžkých předmětů, provozování náročných sportů	1	2	3
b. Středně namáhavé činnosti jako posunování stolu, luxování, hraní kuželek, jízda na kole	1	2	3
c. Zvedání nebo nošení běžného nákupu	1	2	3
d. Vyjít po schodech několik pater	1	2	3
e. Vyjít po schodech jedno patro	1	2	3
f. Předklon, shýbání, poklek	1	2	3
g. Chůze asi jeden kilometr	1	2	3
h. Chůze po ulici sto metrů	1	2	3
i. Chůze po ulici několik desítek metrů	1	2	3
j. Koupání doma nebo oblékání bez cizí pomoci	1	2	3

4. Měl jste některý z dále uvedených problémů při práci nebo při běžné denní činnosti v posledních 4 týdnech kvůli zdravotním potížím?

(zakroužkujte jedno číslo na každé řádce)

	ANO	NE
a. Zkrátil se čas, který jste věnovala práci nebo jiné činnosti?	1	2
b. Udělal(a) jste méně než jste chtěl(a)?	1	2
c. Byl(a) jste omezen(a) v druhu práce nebo jiných činností?	1	2
d. Měl(a) jste potíže při práci nebo jiných činnostech (například musel(a) jste vynaložit zvláštní úsilí)?	1	2

5. Trpěl(a) jste některým z dále uvedených problémů při práci nebo při běžné denní činnosti v posledních 4 týdnech kvůli nějakým emocionálním potížím (např. pocit deprese nebo úzkosti)?

(zakroužkujte jedno číslo na každé řádce)

	ANO	NE
a. Zkrátil se čas, který jste věnoval(a) práci nebo jiné činnosti?	1	2
b. Udělal(a) jste méně než jste chtěl(a)?	1	2
c. Byl(a) jste při práci nebo jiných činnostech méně pozorný(á) než obvykle?	1	2

6. Uvedte do jaké míry bránily Vaše zdravotní nebo emocionální potíže Vašemu normálnímu společenskému životu v rodině, mezi přáteli, sousedy nebo v širší společnosti v posledních 4 týdnech.

(zakroužkujte jedno číslo)

- Vůbec ne 1
- Trochu 2
- Mírně 3
- Poměrně dost 4
- Velmi silně 5

7. Jak velké bolesti jste měl(a) v posledních 4 týdnech?

(zakroužkujte jedno číslo)

- Žádné 1
- Velmi mírné 2
- Mírné 3
- Střední 4
- Silně 5
- Velmi silně 6

8. Do jaké míry Vám bolesti bránily v práci (v zaměstnání i doma) v posledních 4 týdnech?

(zakroužkujte jedno číslo)

- Vůbec ne 1 *neboť bolest - bolestivá*
 Trochu 2
 Mírně 3
 Poměrně dost 4
 Velmi silně 5

9. Následující otázky se týkají vašich pocitů a toho jak se Vám dařilo v minulých 4 týdnech. U každé otázky označte prosím takovou odpověď, která nejlépe vystihuje jak jste se cítil.

Jak často v minulých 4 týdnech

(zakroužkujte jedno číslo na každé řádce)

	Pořád	Většinou	Dost často	Občas	Málokdy	Nikdy
a. Jste se cítil(a) pln(a) elánu?	1	2	3	4	5	6
b. Jste byl(a) velmi nervózní?	1	2	3	4	5	6
c. Jste pociťoval(a) takovou depresi, že Vás nic nemohlo rozveselit?	1	2	3	4	5	6
d. Jste pociťoval(a) klid a pohodu?	1	2	3	4	5	6
e. Jste byl(a) pln(a) energie?	1	2	3	4	5	6
f. Jste pociťoval(a) pesimismus a smutek?	1	2	3	4	5	6
g. Jste se cítil(a) vyčerpán(a)?	1	2	3	4	5	6
h. Jste byl(a) šťastný(á)?	1	2	3	4	5	6
i. Jste se cítil(a) unaven(a)?	1	2	3	4	5	6

10. Uveďte, jak často v posledním týdnu bránily Vaše zdravotní nebo emocionální obtíže Vašemu společenskému životu (jako např. návštěvy přátel, příbuzných atd.)?

(zakroužkujte jedno číslo)

- Pořád 1
 Většinu času 2
 Občas 3
 Malokdy 4
 Nikdy 5

11. Zvolte, prosím, takovou odpověď, která nejlépe vystihuje do jaké míry pro Vás platí každé z následujících prohlášení?

(zakroužkujte jedno číslo na každé řádce)

	Určitě ano	Většinou ano	Nejsem si jist	Většinou ne	Určitě ne
a. Zdá se, že onemocním (jakoukoliv nemocí) poněkud snadněji než jiní lidé	1	2	3	4	5
b. Jsem stejně zdrav(a) jako kdokoliv jiný	1	2	3	4	5
c. Očekávám, že se mé zdraví zhorší	1	2	3	4	5
d. Mé zdraví je perfektní	1	2	3	4	5

Dotazník na zhodnocení zdravotního stavu (HAQ)

Prosíme, zaškrtněte jednu odpověď, která nejlépe popisuje Vaše běžné schopnosti v uplynulém týdnu.

	Bez obtíží	S určitými obtížemi	Se značnými obtížemi	Nejsem schopen
1. Oblékání a úprava				
Jste schopen/schopna:				
a) sam/a se obléci včetně zavázání tkaniček u bot a zapnutí knoflíků?	_____	_____	_____	_____
b) umýt si vlasy šamponem?	_____	_____	_____	_____
2. Vstávání				
Jste schopen/schopna:				
a) vstát ze židle bez opěrek?	_____	_____	_____	_____
b) ulehnout a vstát z postele?	_____	_____	_____	_____
3. Stravování				
Jste schopen/schopna:				
a) nakrájet si maso na talíři?	_____	_____	_____	_____
b) zvednout plný sálek nebo sklenici k ustům?	_____	_____	_____	_____
c) otevřít nový pytlík bonbónů?	_____	_____	_____	_____
4. Chůze				
Jste schopen/schopna:				
a) chodit venku po rovném terénu?	_____	_____	_____	_____
b) vyjít pět schodů?	_____	_____	_____	_____

Zaškrtněte všechny pomůcky nebo zařízení, které obvykle používáte k výše uvedeným činnostem

_____ Hůl	_____	Pomůcky pro oblékání (háček na zapínání knoflíků, táhlo na zip, lžice na boty s dlouhým držadlem apod.)
_____ Chodítka	_____	Upravené nebo speciální nádobí
_____ Berle	_____	Speciální nebo upravené židle
	_____	Jiné (upřesněte _____)

Prosíme, zaškrtněte u kterých činností obvykle potřebujete pomoc jiné osoby:

_____ Oblékání a úprava	_____ Stravování
_____ Vstávání	_____ Chůze

Prosíme, zaškrtněte jednu odpověď, která nejlépe popisuje Vaše běžné schopnosti v uplynulém týdnu

	Bez obtíží	S určitými obtížemi	Se značnými obtížemi	Nejsem schopen
5. Hygiena				
Jste schopen/schopna:				
a) umýt a osušit si tělo?	<input type="checkbox"/>	<input type="checkbox"/>	<input checked="" type="checkbox"/>	<input type="checkbox"/>
b) vykoupat se ve vaně?	<input type="checkbox"/>	<input type="checkbox"/>	<input type="checkbox"/>	<input type="checkbox"/>
c) usednout na toaletu a vstát z ní?	<input checked="" type="checkbox"/>	<input type="checkbox"/>	<input type="checkbox"/>	<input type="checkbox"/>
6. Dosažitelnost				
Jste schopen/schopna:				
a) sundat předmět vážící 2,5 kg (např. pytlík s brambory) z výšky těsně nad hlavou?	<input type="checkbox"/>	<input type="checkbox"/>	<input type="checkbox"/>	<input checked="" type="checkbox"/>
b) ohnout se a zvednout oblečení z podlahy?	<input type="checkbox"/>	<input type="checkbox"/>	<input type="checkbox"/>	<input checked="" type="checkbox"/>
7. Stisk				
Jste schopen/schopna:				
a) otevřít dveře auta?	<input type="checkbox"/>	<input type="checkbox"/>	<input type="checkbox"/>	<input checked="" type="checkbox"/>
b) otevřít zavařovací sklenice, které již byly předtím otevřeny?	<input checked="" type="checkbox"/>	<input type="checkbox"/>	<input type="checkbox"/>	<input type="checkbox"/>
c) otevřít a zavřít kohoutek?	<input type="checkbox"/>	<input type="checkbox"/>	<input type="checkbox"/>	<input type="checkbox"/>
8. Činnosti				
Jste schopen/schopna:				
a) vyřídít pochůzku a nakupovat?	<input type="checkbox"/>	<input type="checkbox"/>	<input type="checkbox"/>	<input checked="" type="checkbox"/>
b) nastoupit a vystoupit z auta?	<input checked="" type="checkbox"/>	<input type="checkbox"/>	<input type="checkbox"/>	<input type="checkbox"/>
c) vykonávat běžné domácí práce, např. luxovat či pracovat na zahrádce?	<input type="checkbox"/>	<input type="checkbox"/>	<input type="checkbox"/>	<input checked="" type="checkbox"/>

Zaškrtněte všechny pomůcky nebo zařízení, které obvykle používáte k výše uvedeným činnostem:

<input checked="" type="checkbox"/> Toaletní nástavec	<input checked="" type="checkbox"/> Madlo u vany
<input type="checkbox"/> Sedátko do vany	<input type="checkbox"/> Dlouhé podavače
<input checked="" type="checkbox"/> Otvírač na zavařovací sklenice (již předtím otevřené)	<input checked="" type="checkbox"/> Hygienické pomůcky opatřené dlouhým držadlem
	<input type="checkbox"/> Jiné upřesněte _____

Prosíme, zaškrtněte u kterých činností obvykle potřebujete pomoc jiné osoby:

<input checked="" type="checkbox"/> Hygiena	<input type="checkbox"/> Stisknutí a otvírání věcí
<input checked="" type="checkbox"/> Dosáhnutí	<input checked="" type="checkbox"/> Pochůzky a běžné domácí práce

Příloha 6: Výstupní měření kloubní pohyblivosti metodou SFTR

	aktivně pasivně	
Křční páteř	S 55 – 0 – 40 S 60 – 0 – 45	
	F 40 – 0 – 36 F 45 – 0 – 40	
	R 85 – 0 – 85 R 90 – 0 – 90	
Hrudní páteř	F 35 – 0 – 30 F 38 – 0 – 32	
	R 25 – 0 – 20 R 30 – 0 – 25	
	Pravá	Levá
	aktivně pasivně	aktivně pasivně
Ramenní kloub	S 25 – 0 – 160 S 30 – 0 – 170	
	S 25 – 0 – 180 S 30 – 0 – 180	
	F 130 – 0 – 0 F 135 – 0 – 0	
	F 140 – 0 – 0 F 140 – 0 – 0	
	R 60 – 0 – 90 R 80 – 0 – 90	R 80 – 0 – 90 R 85 – 0 – 90
	T 25 – 0 – 125 T 30 – 0 – 130	T 20 – 0 – 130 T 25 – 0 – 130
Loketní kloub	S 0 – 0 – 140 S 0 – 0 – 140	
Art. radioulnaris	R 90 – 0 – 85 R 90 – 0 – 90	
Zápěstní kl.	S 80 – 0 – 85 S 90 – 0 – 90	
	S 85 – 0 – 85 S 90 – 0 – 85	
	F 20 – 0 – 35 F 20 – 0 – 35	
	F 20 – 0 – 35 F 20 – 0 – 35	
Palec CMC	S 20 – 0 – 30	
	S 20 – 0 – 30	
	F 15 – 0 – 5	
	F 15 – 0 – 5	
Palec MP	F 10 – 0 – 75	
	F 10 – 0 – 75	
Palec IP1	S 10 – 0 – 95	
	S 10 – 0 – 100	
2. prst MP	S 10 – 0 – 90	
	S 10 – 0 – 90	
	F 20 – 0 – 45	
	F 20 – 0 – 45	
2. prst IP1	S 0 – 0 – 100	
	S 0 – 0 – 110	
2. prst IP2	S 0 – 0 – 70	
	S 0 – 0 – 70	
3. prst MP	S 10 – 0 – 90	
	S 10 – 0 – 90	
	F 35 – 0 – 20	
	F 35 – 0 – 20	
3. prst IP1	S 0 – 0 – 100	
	S 0 – 0 – 100	
3. prst IP2	S 0 – 0 – 80	
	S 0 – 0 – 80	
4. prst MP	S 0 – 0 – 95	
	S 0 – 0 – 90	
	F 25 – 0 – 25	
	F 25 – 0 – 30	
4. prst IP1	S 0 – 0 – 100	
	S 0 – 0 – 100	
4. prst IP2	S 0 – 0 – 80	
	S 0 – 0 – 80	
5. prst MP	S 0 – 0 – 100	
	S 0 – 0 – 100	
	F 30 – 0 – 35	
	F 20 – 0 – 30	
5. prst IP1	S 0 – 0 – 100	
	S 0 – 0 – 100	
5. prst IP2	S 0 – 0 – 80	
	S 0 – 0 – 80	
	S 15 – 0 – 65 S 20 – 0 – 90	
	S 5 – 0 – 45 S 10 – 0 – 95	

Kyčelní kl.		
	s flexí kolenní S 15-0-95 S 20-0-100	s flexí kolenní S 5-0-85 S 10-0-95
	F 30 - 0 - 20 F 30 - 0 - 20	F 23 - 0 - 15 F 25 - 0 - 20
	R _{S90} 15 - 0 - 15 R _{S90} 20 - 0 - 18	R _{S90} 17 - 0 - 15 R _{S90} 23 - 0 - 15
Kolenní kloub	S 0-0-120 0-0-125	S 0-0-90 0-0-97
2.prst MP	S 30 - 0 - 25	S 30 - 0 - 25
3.prst MP	S 30- 0 - 20	S 10 - 0 - 10
4.prst MP	S 20 - 0 - 15	S 20 - 0 - 20
5.prst MP	S 10 - 0 - 10	S 5 - 0 - 10

Příloha 7: Výstupní svalový test dle Jandy

pohyb	P	L	pohyb	P	L
Trup-flexe	2+		Lopatka- abdukce	3+	5
rotace	2		abdukce s rotací	3+	4
elevace pánve	3		elevace	4	5
Krk-flexe sunutím	4		deprese	4	4
flexe obloukem	4		Rameno- anteflexe	3	5
extenze	3		retroflexe	4	5
Kyčel- flexe	3op	3+ op	abdukce	4	5
extenze	3	3-	horizontální abdukce	5	5
abdukce	4 op	3+ op	horizontální addukce	5	5
addukce	4 op	3 op	zevní rotace	3 op	4
zevní rotace	3+ op	3+ op	vnitřní rotace	4	5
vnitřní rotace	3+ op	3 op	Loket-flexe	5	5
Koleno- flexe	4	3 +op	extenze	5	5
extenze	5	4	Předloktí-supinace	5	5
Kotník- plantární flexe (flexe kolenní)	4	4	pronace	5	5
plantární flexe (extenze kolenní)	5	5	Zápěstí-flexe s rad. dukcí	4	4
inverze a dorsiflexe	4	4	flexe s ulnární dukcí	4	5
inverze z flexe	4	4	extenze s radiální dukcí	5	5
everze	3	4	extenze s ulnární dukcí	5	5
Prsty na nohou-flexe MP	5	5	Prsty rukou-flexe MP	5	5
flexe IP1	5	5	flexe IP1	5	5
flexe IP2	4	3	flexe IP2	5	5
extenze	3	3	extenze	5	5

abdukce	3	3	abdukce	5	5
addukce	3	3	addukce	5	5
Palec u nohy- flexe	4	4	opozice V	5	5
extenze	4	3	Palec u ruky- opozice	5	5
			flexe MP	5	5
			flexe IP	5	4
			extenze MP	5	5
			extenze IP	4	5
			abdukce	4	4
			addukce	4	4

Legenda: op = omezený pohyb (rozsah pohybu omezen jinou příčinou než oslabením svalu)