

UNIVERZITA KARLOVA  
**3. LÉKAŘSKÁ FAKULTA**

*Ústav ošetrovatelství*



**Dominika Kráželová**

**Ošetrovatelská péče o dutinu ústní u onkologických  
pacientů během chemoterapie**

*Nursing care of the oral cavity in cancer patients during  
chemotherapy*

*Bakalářská práce*

Praha 2021

Autor práce: Dominika Kráželová

Studijní program: Ošetrovatelství

Bakalářský studijní obor: BVSK – Všeobecná sestra

Vedoucí práce: **Mgr. Lenka Bálková**

Pracoviště vedoucího práce: **Ústav ošetrovatelství 3.LF UK**

Předpokládaný termín obhajoby: 06/2021

## **Prohlášení**

Prohlašuji, že jsem předkládanou práci vypracovala samostatně a použila výhradně uvedené citované prameny, literaturu a další odborné zdroje. Současně dávám svolení k tomu, aby má bakalářská práce byla používána ke studijním účelům.

Souhlasím s trvalým uložením elektronické verze mé práce v databázi systému meziuniverzitního projektu Theses.cz za účelem soustavné kontroly podobnosti kvalifikačních prací. Potvrzuji, že tištěná i elektronická verze v Studijním informačním systému UK je totožná.

V Praze, dne 20.05.2021

Dominika Kráželová

## **Poděkování**

Na tomto místě bych ráda poděkovala Mgr. Lence Bálkové za její odborné vedení mé bakalářské práce, za její trpělivost, vědomosti a cenné rady, které mi pomohly tuto práci zkompletovat.

Ráda bych poděkovala zdravotnickému personálu onkologické kliniky FN Motol v Praze, který mi svými znalostmi a zkušenostmi pomohl při mé práci.

Velké poděkování patří mé rodině a všem, kteří mě podporovali.

# Obsah

<b>ÚVOD</b> .....	<b>8</b>
<b>1 ANATOMICKO-HISTOLOGICKÁ STAVBA DUTINY ÚSTNÍ</b> .....	<b>9</b>
1.1 <i>Ret (Labium)</i> .....	10
1.2 <i>Tvář (Bucca)</i> .....	10
1.3 <i>Zuby (Dentes)</i> .....	10
1.4 <i>Jazyk (Lingue)</i> .....	11
1.5 <i>Tvrdé patro (Palatum durum) a měkké patro (Palatum molle)</i> .....	11
1.6 <i>Patrová mandle (Tonsilla palatina)</i> .....	12
1.7 <i>Slinné žlázy (Glandulae salivariae)</i> .....	12
<b>2 MIKROBIOLOGIE DUTINY ÚSTNÍ</b> .....	<b>13</b>
2.1 <i>Vývoj osídlení dutiny ústní</i> .....	13
2.2 <i>Infekce dutiny ústní</i> .....	14
2.3 <i>Lidský papilovirus a nádory dutiny ústní</i> .....	14
<b>3 ŽVÝKÁNÍ A POLYKÁNÍ</b> .....	<b>15</b>
3.1 <i>Mechanismus žvýkání</i> .....	15
3.2 <i>Polykací akt</i> .....	15
3.3 <i>Dysfagie jako následek chemoterapie</i> .....	16
3.3.1 <i>Diagnostika dysfagie</i> .....	16
<b>4 PATOLOGICKÉ STAVY DUTINY ÚSTNÍ</b> .....	<b>17</b>
4.1 <i>Karcinom rtu</i> .....	17
4.2 <i>Nádory jazyka</i> .....	17
4.3 <i>Karcinomy slinných žláz</i> .....	18
4.3.1 <i>Pleomorfní smíšený nádor</i> .....	18
4.3.2 <i>Mukoepidermoidní karcinom</i> .....	18
4.4 <i>Nádory spodiny dutiny ústní</i> .....	18
4.5 <i>Karcinom bukální sliznice</i> .....	18
<b>5 NGS, PEG A TRACHEOSTOMIE</b> .....	<b>19</b>
5.1 <i>Nasogastrická sonda</i> .....	19
5.2 <i>Perkutánní endoskopická gastrostomie</i> .....	19
5.3 <i>Tracheostomie</i> .....	19
<b>6 VYŠETŘENÍ DUTINY ÚSTNÍ</b> .....	<b>21</b>
6.1 <i>Klinické vyšetření</i> .....	21
6.2 <i>Zobrazovací vyšetřovací metody</i> .....	21
6.3 <i>VELscope</i> .....	22
<b>7 LÉČBA</b> .....	<b>24</b>

7.1	<i>Druhy léčby nádorů</i> .....	24
7.1.1	<i>Onkochirurgie</i> .....	24
7.1.2	<i>Chemoterapie</i> .....	24
7.1.3	<i>Radioterapie</i> .....	24
7.1.4	<i>Biologická léčba</i> .....	25
7.1.5	<i>Hormonální léčba</i> .....	25
7.2	<i>Mukozitida jako komplikace léčby</i> .....	25
7.3	<i>Xerostomie</i> .....	26
7.4	<i>Radiační dermatitida</i> .....	27
<b>8</b>	<b>VÝŽIVOVÉ OPATŘENÍ</b> .....	<b>28</b>
8.1	<i>Zásady správné výživy</i> .....	28
8.2	<i>Sledování stavu výživy</i> .....	28
8.3	<i>Malnutrice</i> .....	30
8.4	<i>Nízkobakteriální strava</i> .....	30
8.5	<i>Enterální výživa</i> .....	31
8.6	<i>Parenterální výživa</i> .....	31
8.6.1	<i>All in one systém</i> .....	32
<b>9</b>	<b>OŠETŘOVATELSKÁ PÉČE O DUTINU ÚSTNÍ</b> .....	<b>33</b>
9.1	<i>Ošetřovatelská péče před léčbou chemoterapií</i> .....	33
9.2	<i>Ošetřovatelská péče během léčby chemoterapií</i> .....	33
9.3	<i>Ošetřovatelská péče po léčbě chemoterapií</i> .....	35
<b>10</b>	<b>RIZIKOVÉ FAKTORY A PREVENCE NÁDORŮ DUTINY ÚSTNÍ</b> .....	<b>36</b>
10.1	<i>Primární prevence</i> .....	36
10.2	<i>Sekundární prevence</i> .....	36
10.3	<i>Terciární prevence</i> .....	36
<b>11</b>	<b>OŠETŘOVATELSKÝ PROCES U PACIENTA S ONKOLOGICKÝM ONEMOCNĚNÍM</b> .....	<b>38</b>
11.1	<i>Kazuistika</i> .....	38
11.2	<i>Anamnestické údaje z lékařské dokumentace</i> .....	38
11.3	<i>Ošetřovatelská anamnéza</i> .....	41
11.4	<i>Průběh hospitalizace</i> .....	44
11.5	<i>Ošetřovatelské problémy</i> .....	49
11.5.1	<i>Mukozitida – postižení sliznice a podslizniční tkáně související s podáním chemoterapií</i> 49	
11.5.2	<i>Tracheostomie – zajištění dýchacích cest související s nedostatkem ventilace</i> .....	50
11.5.3	<i>Perkutánní endoskopická gastrostomie</i> .....	51
<b>12</b>	<b>ZÁVĚR</b> .....	<b>53</b>
<b>13</b>	<b>SEZNAM POUŽITÉ LITERATURY</b> .....	<b>54</b>

14	SEZNAM POUŽITÝCH ZKRATEK A POJMŮ .....	58
15	SEZNAM OBRÁZKŮ .....	61
16	SEZNAM PŘÍLOH.....	62
17	PŘÍLOHY .....	63

## Úvod

Téma své Bakalářské práce „Ošetrovatelská péče o dutinu ústní u onkologických pacientů během chemoterapie“ jsem si vybrala na základě svého dlouholetého zájmu o tuto problematiku a hlavně své pracovní zkušenosti na oddělení onkologické kliniky. Pracovala jsem necelé tři roky na oddělení onkologie, konkrétně 2. lůžková stanice ve Fakultní nemocnici Motol jako ošetrovatelka. Při své práci jsem získala hodně vědomostí a dovedností, které jsem v bakalářské práci využila.

Mým cílem je seznámit s ošetrovatelskou péčí o dutinu ústní u pacienta, který je postižen závažným onemocněním, osteosarkomem dolní čelisti. Toto onemocnění patří mezi nádory hlavy a krku. V ČR jsou nádory hlavy a krku 6. nejčastějším nádorem u mužů a 17. u žen. Každým rokem incidence u obou pohlaví narůstá. Ročně je to kolem 2000 nově postižených lidí. Muži jsou postiženi častěji než ženy. Na prvním místě jsou nejvíce rizikovými faktory především kouření tabákových výrobků a požití alkoholických nápojů. V současné době také výrazně stoupá vznik nádorů v dutině ústní způsobených lidským papilovirem.

Bakalářská práce se skládá z teoretické a praktické části.

Teoretická část je zaměřena na stavbu dutiny ústní z hlediska anatomicko-histologického, mikrobiologie, fyziologie a možné patologické stavy v dutině ústní. Druhá polovina teoretické části hovoří o různých typech vyšetření dutiny ústní, druzích léčby vzniklých nádorů a výživových opatřeních. Důraz kladu hlavně na ošetrovatelskou péči dutiny ústní před, během léčby a po léčbě chemoterapií. Zmíním také rizikové faktory a možnou prevenci proti nim.

V praktické části naleznete ošetrovatelský proces u pacienta, kterého jsem osobně znala a poskytovala mu ošetrovatelskou péči během jeho léčby na oddělení onkologie. Popíšu jeho průběh hospitalizace od nástupu na oddělení až po předposlední cyklus jeho léčby chemoterapií. Poslední kapitola poukazuje na ošetrovatelské problémy, se kterými se pacient během léčby potýkal.

# 1 ANATOMICKO-HISTOLOGICKÁ STAVBA DUTINY

## ÚSTNÍ

Dutina ústní (*cavitas oris*) je vstupní bránou trávicího traktu. Rozlišují se dvě části, a to předsíň dutiny ústní (*vestibulum oris*) a vlastní dutina ústní (*cavitas oris propria*).

Předsíň dutiny ústní je úzký prostor, podkovovitého tvaru ohraničený zevně tváří (*bucca*) a rty (*labia*), uvnitř zubními oblouky horní a dolní čelisti. Ve výšce druhé horní stoličky se otevírá do předsíně dutiny ústní vývod příušní žlázy, konkrétně na *papilla ductus parotidei*.

Vlastní dutina ústní je prostor vpředu ohraničená zubními oblouky, po stranách sliznicí dutiny ústní a směrem do hltanu, další částí trávicího traktu, pokračuje jako úžina hltanová (*isthmus faucium*). Hltanová úžina je ohraničena patrovými oblouky – *arcus palatoglossus*, *arcus palatopharyngeus* a kořenem jazyka. Oba patrové oblouky tvoří trojúhelníkovou jamku – *fossa tonsillaris*, kde je uložena patrová mandle – *tonsilla palatina*.

Spodina dutiny ústní, *diaphragma oris* je tvořena svaly kraniokaudálně *musculus geniohyoideus*, *musculus mylohyoideus* a horním bříškem *musculus digastricus*. Prostor mezi dutinou ústní a nosní dutinou je vyplněn tvrdým (*palatum durum*) a měkkým patrem (*palatum molle*).

Předsíň dutiny ústní spolu s vlastní dutinou ústní komunikuje při sevřených čelistech skrz štěrbiny, nazývané *tremata* a větším otvorem mezi poslední stoličkou a předním okrajem mandibuly, *spatium retromolare*. Otvor slouží při zavádění sondy pro výživu pacienta při křečovitých stazích svalů žvýkacích nebo při fixaci zlomenin čelistí.

Sliznice dutiny ústní je vystlána vrstevnatým dlaždicovým nerohovějícím epitelem. Pod epitelem se nachází řídké kolagenní vazivo vybíhající v papily, cévy a nervy. Vrstva hladké svaloviny v dutině ústní chybí. Podslizniční vazivo má charakter řídkého kolagenního vaziva, obsahuje tukové buňky, nervová vlákna, krevní a mízní cévy. (1) (2)

## 1.1 Ret (Labium)

Rty (labia) – horní a dolní ret – je přední řasa, vstupní otvor do dutiny ústní. Tvoří štěrbinu ústní – rima oris. Z vnější strany jsou kryté pokožkou tváře, vrstevnatým rohovějícím dlaždicovým epitelem a směrem dovnitř pokračuje přechodem rohovějícího v nerohovějící epitel na sliznici dutiny ústní, kde je vrstevnatý dlaždicový nerohovějící epitel. V podslizničním vazivu jsou početné glandulae labiales. Podkladem je musculus orbicularis oris a vějířovitě rozložené svaly tváře. Horní ret dosahuje zářezem sulcus nasolabialis k nosu. Dolní ret je zářezem sulcus mentolabialis oddělen od brady. Rty jsou bohatě prokrvené, mají výrazný odstín červené. Cévní zásobení vede z větví a. facialis. Do v. facialis odtéká žilní krev. Míza odtéká do nodi lymphatici submentales a submandibularis. Motorická inervace pochází z n. facialis a senzitivní inervace z větví n. trigeminus. (1) (2)

## 1.2 Tvář (Bucca)

Tvář sahá od arcus zygomaticus k dolnímu okraji mandibuly, ventrálně k anguli oris a dorsálně k přednímu okraji m. masseter. Kůže tváře je pevná, zároveň elastická a silná. U mužů pokrytá vousy. Obsahuje hodně potních a mazových žlázek. Základem tváře je m. buccinator, tvářový sval spolu s fascia buccopharyngea. Přidává se také ventrální okraj žvýkacího svalu, m. masseter. Pod řídkým podkožním vazivem se nachází tukové těleso, corpus adiposum buccae, který směřuje do fossa infratemporalis a formuje tvář. (1) (2)

## 1.3 Zuby (Dentes)

Zuby (dentes) jsou bílé, mírně nažloutlé orgány, připomínající kosti. Společně tvoří dvě zubní oblouky, horní a dolní, arcus dentalis superior et inferior. Rozlišujeme dva typy zubů, dočasné zuby u dětí (dentes permanentes), kterých je 20 a trvalé zuby u dospělých lidí (dentes decidui), kterých je u zdravých lidí 32. Zuby mají především funkci úchopu, oddělování a drcení potravy. Slouží při tvorbě hlasu a mají estetický význam. Na zubu rozlišujeme korunku zubu (corona dentis), která je krytá sklovinou (enamelum), krček zubu (cervix dentis) tvořící přechod na kořen zubu (radix dentis). Uvnitř se nachází dutina (cavitas dentis) přecházející do kanálku (canalis radialis dentis). Ten se otevírá na vrcholu kořene otvorem, foramen

apicis radiceis dentis. Dutina zubů je pokrytá zubovinou (dentinum) a vyplněná zubní dřeví (pulpa dentis). Zubní dřeví obsahuje cévy a nervy. Zuby jsou zásobované větvemi aa. alveolares. Krev je odváděná žíly do plexus pterygoideus a do v. facialis. Míza vede do nodi lymphatici submandibulares. Nervy odstupují z n. trigeminus. (1) (2)

#### **1.4 Jazyk (Lingue)**

Dutinu ústní vyplňuje jazyk (lingue). Jazyk je svalnatý a pohyblivý orgán, pokrytý sliznicí dutiny ústní, vrstevnatým dlaždicovým epitelem. Sliznice je pevně srostlá s vazivovou blánou (aponeurosis lingue). Podkladem jazyka je kosterní svalovina. Na jazyku se rozlišuje tělo (corpus lingue), tvořící přední dvě třetiny jazyka a kořen (radix lingue), tvořící zadní třetinu jazyka. Obě části leží na hřbetu (dorsum lingue) a jsou oddělené rýhou, sulcus terminalis. Hřbet je rýhou rozdělen na pars oralis s četnými papilami a pars pharyngea, kde nejsou papily, ale lymfatické folikuly (tonsilla lingualis). Tonsilla lingualis je součástí Waldeyerova lymfoepitelového okruhu. Z papil jsou známé papillae filiformes, pp. fungiformes, pp. foliatae a pp. vallatae. Významné jsou svaly, které napomáhají jazyku při jeho pohyblivosti. Rozlišují se extraglosální a intraglosální svaly. Vlivem intraglosálních svalů se mění tvar jazyka, např. při žvýkání nebo mluvení. Extraglosální svaly táhnou jazyk do stran. Inervace pochází z n. hypoglossus. Tepnou je a. lingualis a žíly vedou krev do v. lingualis. Míza míří do nodi lymphatici submentales a n.l. submandibulares. (1) (2)

#### **1.5 Tvrdé patro (Palatum durum) a měkké patro (Palatum molle)**

Podkladem tvrdého patra je párový processus palatini maxillarum a laminae horizontales ossis palatini. Je pokryto mukoperiostem. Ventrálně je tvořeno premaxillou, která byla v době vývoje samostatnou kostí. Středem probíhá šev, raphe palati, vpředu končící jako papilla incisiva. Tvrdé patro odděluje nosní a ústní dutinu od sebe. Na rozdíl od tvrdého patra je měkké patro pohyblivou částí. Základem je vazivová aponeurosis palatina. (1) (2)

## 1.6 Patrová mandle (*Tonsilla palatina*)

Patrová mandle je párový oválný orgán lymfatického charakteru. Je důležitou součástí Waldeyerova lymfoepitelového okruhu spolu s *tonsilla lingualis*, *tonsilla pharyngea* a *tonsillae tubariae*. Je uložena ve fossa tonsillaris mezi dvěma obloukovitými slizničními řasami, a to *arcus palatoglossus* a *arcus palatopharyngeus*. Mandle je částečně opouzdřený orgán, což znamená, že je krytá proti hltanu pouzdrem – *capsulla tonsillaris*. Má nerovný povrch tvořený jamkami *fossulae tonsillares* s hlubokými záhyby – kryptami. V kryptách je bohatý obsah lymfocytů, leukocytů a mikroorganismů. Povrch je kryt sliznicí dutiny ústní – vrstevnatým dlaždicovým epitelem. Patrová mandle má obranné funkce proti infekci. (1) (2)

## 1.7 Slinné žlázy (*Glandulae salivariae*)

Slinné žlázy jsou exokrinní žlázy tuboalveolárního typu, které se svými vývody otevírají do dutiny ústní. Rozlišujeme dvě skupiny slinných žláz, které jsou odlišné. Malé slinné žlázy ústící svými vývody do předsíně dutiny ústní jsou *glandulae labiales*, *gll. buccales* a *gll. molares*. Název je odvozen dle polohy, kde jsou uloženy. V produkci slin jsou výkonné, neboť produkují nepřetržitě. Jejich hlavní úlohou je udržovat sliznici vlhkou.

Druhou skupinou jsou velké slinné žlázy, mezi které patří *glandula parotis*, *gl. submandibularis* a *gl. sublingualis*. Ústí na povrch sliznice úst.

Tyto slinné žlázy jsou děleny ještě podle charakteru slin na serózní, mucinózní a seromucinózní. Sliny (*salivariae*) jsou bělavého tekutého vzhledu, tvořené dle charakteru přijímané potravy. Denně se vytvoří až 1 – 1,5 l slin. Mají několik funkcí jako například napomáhání při polykání, žvýkání a mluvení. Zamezují vzniku infekce v dutině ústní. Ve slinách je obsažen enzym ptyalin, který štěpí škrob. (1) (2)

## 2 MIKROBIOLOGIE DUTINY ÚSTNÍ

Dutina ústní je osídlená mnoha mikroorganismy, které tvoří mikrobiální ekosystém. Nachází se v ní viry, prokaryotické a eukaryotické mikroorganismy jako bakterie, houby a prvoci. Nejdůležitější složkou jsou bakterie. V dutině ústní jsou buď rezidentní, tedy trvale přítomné bakterie nebo dočasně přítomné tranzientní druhy. U rezidentních bakterií převládají běžně vyskytující se a ve větším množství indigenní bakterie nad méně častými a v menším množství vyskytujícími se suplementárními bakteriemi. Významné jsou také autochtonní bakterie, které se vyskytují jenom v dutině ústní.

U disponovaných lidí je možné najít v dutině ústní také non-orální bakterie, často patogenní, které se zde vyskytují jenom výjimečně. Jsou to například *Escherichia coli*, *Helicobacter pylori* nebo *Pseudomonas aeruginosa* a mnoho dalších. Nápomocné jsou sliny, které tyto bakterie likvidují. (3)

### 2.1 Vývoj osídlení dutiny ústní

Vývoj dutiny ústní je od narození novorozence zcela pestrý a mění se. Do začátku porodu a těsně po něm je dutina ústní prakticky sterilní. Kontaminace je však možná, například vaginální mikroflórou, kvasinkovou, virovou nebo bakteriální kontaminací. K usídlení mikroorganismů dochází při prvotním příjmu potravy u novorozenců. Zdrojem infekce může být matka, lidé v blízkosti novorozence nebo umělá výživa. V dutině ústní se u novorozence objevují orální streptokoky, *Lactobacillus species*, *Veillonella species* nebo *Corynebacterium species*. Pak nastává tzv. laktační obraz orální mikroflóry. Ten zůstává stejný do doby prvotního prořezávání zubů. Výrazná změna nastává po prořezání zubů, kdy se mění bakteriální mikroflóra dutiny ústní. Objevují se další typy jako *Streptococcus sanguinis*, *S. mutans* nebo *S. mitis*, laktobacily a veillonely.

V období puberty vzniká tzv. fyziologický obraz orální mikroflóry. Vzhledem k probíhajícím pubertálním hormonálním změnám se objevují další druhy gramnegativních tyčinek a spirochéty. U zdravého dospělého jedince je orální mikroflóra stabilní, nazývaná eumikrobie. Výrazně je ovlivněna věkem, užíváním léků ale i škodlivin jako drogy, alkohol, kouření, také celkovým zdravotním stavem.

Důležitá je orální hygiena a její kvalita. I napříč častým nefyziologickým změnám mikroflóry dutiny ústní, které jsou přechodné, rychlé a spontánní, dochází k vývojovým chorobným změnám dutiny ústní. K poslední velké změně dochází při ztrátě zubů. Snižuje se celkové množství bakterií a množují se koky ze skupiny *Streptococcus salivarius*. Častý je výskyt *Candida spp.* a *Staphylococcus aureus*. (4)

## **2.2 Infekce dutiny ústní**

Z důvodu oslabené imunity jsou onkologičtí pacienti ohroženi infekčními komplikacemi. Mezi typické mikroorganismy způsobující infekce patří viridující streptokoky, anaerobní bakterie, plísňe, kvasinky nebo viry. Příčiny, které přispívají ke vzniku infekcí jsou například oslabený imunitní systém při probíhající onkologické léčbě, využívání invazivních vstupů při chemoterapii jako centrální žilní katetr, Port katetr, Midline nebo PICC katetr. Důležité je brát v potaz, že infekce nemusí probíhat lokálně, ale může se rozvinout do septického stavu. Kdyby došlo k podezření na možné infekce je potřeba pacienta poslat na stomatologické, popřípadě ORL vyšetření. Zajišťují se mikrobiální stěry k analýze. Infekční nemoci, které mohou pacienta postihnout jsou například aftózní stomatitida, herpetická gingivostomatitida, virová tonzilofaryngitida, kvasinková stomatitida, bakteriální stomatitida, nebo peritonzilární flegmóna. (2)

## **2.3 Lidský papilovirus a nádory dutiny ústní**

Lidský papilovirus je celosvětově rozšířená virová infekce, která napadá buňky lidské pokožky a sliznic. Některé typy jsou zodpovědné za vznik bradavic, jiné závažnější – genitální papiloviry, způsobují změny na mužských a ženských genitálních orgánech. U žen mohou tyto změny způsobovat prekancerózy a vést k rakovině děložního čípku. Postihuje také vaginu, anus nebo u mužů penis. HPV je přenášen přímým kontaktem, pohlavním stykem. V posledních letech byl objeven zvýšený výskyt HPV pozitivních karcinomů hlavy a krku. Tento výskyt byl zaznamenán hlavně u mladé populace. Nízký věk při prvním sexuálním styku, orální sex, HIV infekce nebo vysoký počet partnerů – to všechno patří mezi rizikové faktory vzniku karcinomu hlavy a krku. (5) (6)

## 3 ŽVÝKÁNÍ A POLYKÁNÍ

### 3.1 Mechanismus žvýkání

Žvýkání je opakující se proces, kdy za pomoci žvýkacích svalů, jazyka a zubů je přijatá potrava dutinou ústní, rozmělněná, řezaná a drcená na menší kousky. Dochází k promíchání se slinami, které sousto obalí k lepšímu průběhu do hltanu. O žvýkání se mluví jako o žvýkacím reflexu, neboť je považován za reflexní děj. (7)

Je řízen v centrálním nervovém systému, a to v retikulární formaci, bazální ganglii a motorické oblasti mozkové kůry. (2)

### 3.2 Polykací akt

Hlavním cílem zpracování potravy v dutině ústní je přeprava do žaludku. Na této složité a jedné z velmi častých akcí v našem těle se podílí až kolem 50 párových svalů. Je to komplexní soubor všech těchto svalů. V bdělém stavu dojde za jednu minutu 1 až 2krát k polknutí, zatímco v hlubokém spánku skoro vůbec.

Polykací akt je dle Magendieho (1836) rozdělen na 3 části – ústní (orální) fáze, hltanová (faryngeální) fáze a jícnová (ezofageální) fáze. První orální fáze je ovladatelná vůlí. Faryngeální a ezofageální fáze jsou pod kontrolou autonomního nervového systému a jsou reflexní. Po začátku reflexní fáze polykacího aktu už není možné ho zastavit. Při polykacím aktu dochází k zástavě dýchání. (8)

1. Ústní (orální) fáze – Skládá se ze dvou částí. V přípravné části dochází k rozmělnění potravy a smíchání sousta se slinami dutiny ústní. Probíhá pomocí rtů, jazyka, tváře, měkkého patra a žvýkacích svalů. Vzniká sousto, bolus.  
Úkolem druhé – transportní části je posun vytvořeného bolusu směrem k orofaryngu. V této části sehrávají velkou roli přední dvě třetiny jazyku, které se dotýkají tvrdého patra. Následně dojde ke kontaktu zadní třetiny jazyku, tedy kořene jazyku s měkkým patrem. Měkké patro se zvedne a přiloží k zadní stěně hltanu. Tlakem se posouvá sousto do hltanu.
2. Hltanová (faryngeální) fáze – Je spuštěna, když se bolus nachází v úrovni předních podnebných oblouků. Fáze je charakteristická několika ději, a to

velofaryngeálním uzávěrem, který brání průniku potravy do nasopharyngu, uzávěrem hrtanu pro zabránění vdechnutí potravy, kontrakci svěračů, zvednutí komplexu hrtanu a jazyky ke kořenu jazyku a relaxace musculus cricopharyngeus, čímž dojde k poslední třetí fázi.

3. Jícnová (ezofageální) fáze – V konečné fázi přechází bolus jícnem do žaludku. Sousto se posouvá 3–4 centimetry za minutu, což znamená, že je pomalejší než předcházející fáze. (9)

### **3.3 Dysfagie jako následek chemoterapie**

Dysfagie je porucha polykacího aktu tekuté nebo pevné stravy. Může ovlivnit kvalitu života v každém věku. Nejvíce se však vyskytuje u pacientů ve vyšším věku nad 60 let. Nejčastějšími příčinami u dospělých lidí jsou CMP, úrazy a poúrazové stavy, tracheotomie, záněty nebo neurologická onemocnění. Dysfagie jako anamnestický údaj může být jeden z příznaků onkologické choroby hlavy a krku. Faktory spojené s onkologickou nemocí, které ovlivňují polykání jsou zhoršená chuť k jídlu, zhoršení celkového stavu, přítomnost NGS nebo tracheostomie. Závažným problémem je aspirace. Je to život ohrožující komplikace, kdy se jídlo dostává do dýchacích cest. Poruchy polykání při chemoterapii mohou vzniknout ve dvou fázích. Jako akutní těžkost během léčby nebo jako pozdní následky po léčbě. Závažnými důsledky mohou být úbytek váhy, dehydratace, sepse nebo záněty průdušek či plic. (9)

#### **3.3.1 Diagnostika dysfagie**

Při diagnostice obtížného polykání se využívá několik diagnostických metod. Jednou z nich je FEES, což je endoskopická metoda zaměřená na vyšetření polykacího aktu pomocí flexibilního videoendoskopu. Tento videoendoskop prochází skrz dutinu nosní – nasopharynx – oropharynx až po hypopharynx. Výkon provádí ORL lékař spolu s logopedem. Pacientovi se per os podává obarvená tekutá kašovitá strava. Druhou metodou je videofluoroskopie, kdy se při rychlosti 30 snímků za sekundu zaznamená průběh polykacího aktu. Výhodou je určení patologie a posouzení polykacího aktu. Radiační zátěž je nevýhodou při tomto výkonu. (10)

## **4 PATOLOGICKÉ STAVY DUTINY ÚSTNÍ**

Nádory hlavy a krku v ČR představují u mužů asi 6 % a u žen asi 2 % všech zhoubných nádorů. Incidence nadále stoupá. Rizikovými faktory jsou především kouření tabákových výrobků a požití alkoholu, dále nedostatečná hygiena dutiny ústní, virus HPV a konzumace tabáku či požití marihuany.

Na základě anatomické stavby hlavy a krku se rozlišují jednotlivé skupiny nádorů. K nádorům dutiny ústní patří nádory jazyka 16 %, rtu 45 %, slinných žláz, spodiny dutiny ústní 12 %, bukální sliznice 10 %, zubů a tvrdého patra 5 %. (11)

Nádory se dělí na méně časté benigní a častější maligní. Z benigních nádorů se často vyskytuje podslizniční hemangiom a fibrom. Nejběžnějším maligním nádorem je epitelový dlaždicobuněčný karcinom. Růst nádorů se liší, a to exofyticky (vyklenují se na povrch), nebo endofyticky (průnik do podslizniční tkáně). Nádory dutiny ústní se mohou projevat pocitem cizího tělesa v krku, zvracením, krvácením z dutiny ústní, dysfagií neboli bolestivým polykáním. (12)

### **4.1 Karcinom rtu**

Ret je považován za nejčastější lokalizaci pro výskyt spinocelulárního – dlaždicobuněčného karcinomu. Vychází z retní červene a postihuje především dolní ret (80-95 %). Je přítomný častěji u mužů a ve vyšším věku života. Na rozdíl od jiných dlaždicobuněčných karcinomu je rizikovým faktorem dlouhodobá expozice slunečního záření, poté až kouření, genetika a infekce. Prognóza je dobrá, díky dobré lokalizaci a včasnému záchytu. (13)

### **4.2 Nádory jazyka**

Dlaždicobuněčný karcinom postihující především muže ve věku 40 let a výše. Objevuje se na okraji střední části jazyka, hrotu a kořeni jazyka. První příznaky nemusí být obtěžující. Může se objevit bílý povlak s následujícím vyklenutím nad povrch a lehkým krvácením. Později přijdou problémy s polykáním, mluvením a bolesti. Je důležitý včasný záchyt pro chirurgickou léčbu. V jiném případě následuje radioterapie. (14)

### **4.3 Karcinomy slinných žláz**

#### **4.3.1 Pleomorfní smíšený nádor**

Pomalou rostoucí nádor postihující převážně velké slinné žlázy. V 80 % je postižená glandula parotis. Patří mezi nejčastější nezhoubné nádory slinných žláz. Mikroskopická stavba je zcela nejasná. Buňky tvořící epitel jsou kuboidální, bazaloidní, dlaždicové neboli větvenovité. Vytvářejí pruhovité struktury a solidní čáry. Lumen obsahuje eozinofilní nebo hlenovitý sekret. Makroskopicky je ohraničený a často opouzdřený. Vzácné jsou maligní transformace. (15) (12)

#### **4.3.2 Mukoepidermoidní karcinom**

Nádor se vyskytuje především v glandula parotis, tvořící 60-90 % všech zhoubných nádorů. Je tvořen histologicky více typy buněk, a to epitelovými buňkami epidermoidního vzhledu, pohárkovými buňkami produkujícími mucin, a také se může objevit přechodný typ buněk. Dle histologického gradingu mohou být lehce maligní neboli těžce maligní nádory. (12)

### **4.4 Nádory spodiny dutiny ústní**

Přibližně u 40 % nádorů spodiny dutiny ústní jsou postižené lymfatické uzliny. V dalších 20 % je tzv. okultní, zrakem nezjistitelné postižení. Nodi lymphatici submandibulares jsou primární spádové lymfatické oblasti, méně často submentální, subdigastrické nebo střední jugulární uzliny. Léčebnými metodami jsou radikální radioterapie a u operabilních především chirurgická resekce. (16)

### **4.5 Karcinom bukální sliznice**

V závislosti na velikosti a na vlastnostech nádorů je u 9–31 % objeveno lymfatické postižení. V 15–30 % je zachyceno subklinické postižení. Při ranních stádiích nádorů se odstranění řeší chirurgicky nebo radioterapií. Odstranění nádorů rostoucích exofyticky a nádorů, které dosahují k ústnímu koutku se řeší ozářením. Při nádorech hlubokých zase resekci. U malých nádorů bez rizika je možné lymfatické šíření jen sledovat, avšak u větších nádorů se spádová lymfatická uzlina léčí stejnou metodou, jakou léčíme nádor. (17)

## **5 NGS, PEG A TRACHEOSTOMIE**

### **5.1 Nasogastrická sonda**

Nasogastrická sonda (NGS) je typ sondy vedené přes nosní průchody do gastrointestinálního traktu. Při nepříznivých podmínkách je možnost zavedení skrze dutinu ústní – orogastrická sonda. NGS má několik funkcí – podávání léčiv a výživy u pacientů, kteří nejsou schopni přijímat potravu ústy a zajištění hydratace. Zajímavostí je, že NGS se využívá nejenom pro příjem, ale také pro odvod žaludečního obsahu. Indikací je např. hromadění žaludečních šťáv nebo hromadění potravy při neprůchodnosti střev. Při zavedené NGS je důležitá kontrola, aby nedošlo ke vytrhnutí, otlakům v dutině nosní nebo krvácení. V takovém případě je potřeba sondu vytáhnout a zavést znovu. NGS je určena pro krátkodobé využití (do cca 6 týdnů). (18)

### **5.2 Perkutánní endoskopická gastrostomie**

Perkutánní endoskopická sonda (PEG) je výživová sonda zavedená dutinou břišní do žaludku. Oproti NGS má výhodu z hlediska dlouhodobého využití, delší než 6 týdnů. Indikována je pacientům, kteří jsou ohroženi malnutricí, například onkologickým, neurologickým nebo psychiatrickým. Po zavedení se výživa podává po bolusových dávkách 100 ml každé 3-4 hodiny. Přísun se postupně zvyšuje na 300 ml po 5-8 hodinách. Možnost je podání medikace. Po použití se má propláchnout, aby nedošlo k ucpání. Při PEGu je důležité ošetřování pravidelnými převazy, kontrola okolí a případného sekretu. (18)

### **5.3 Tracheostomie**

Tracheostomie je uměle vytvořené vyústění průdušnice na povrch těla výkonem – tracheotomií. Zavedením tracheostomické kanyly se zruší funkce horních dýchacích cest. Tím dochází ke zahuštění hlenu a zvyšuje se riziko vzniku infekce dolních dýchacích cest. O tracheostomickou kanylu je potřeba důkladně se starat. Péče spočívá v průchodnosti kanyly, zabránění dekanylace a předcházení vzniku infekce dolních dýchacích cest. Dle potřeby a ordinace lékaře se podává inhalace pro uvolnění hlenu, který následně pacient odkašláním odstraní. Dle potřeby se

může odsávat. Důležité je tracheostomickou kanylu udržovat v čistotě a v suchu, všítat si okolí kanyly - zarudnutí, krvácení. (19)

## 6 VYŠETŘENÍ DUTINY ÚSTNÍ

Vyšetření dutiny ústní patří mezi prvotní správnou cestu jako podchytit vznik různorodých infekcí nebo správně zvolit léčbu už vzniklé infekce neboli v horším případě vzniklého nádoru v dutině ústní. Důležitá je také anamnéza pacienta, při které se hlavně ptáme na alergie, krvácivé stavy a kardiostimulátor.

Vyšetřit můžeme klinicky nebo pomocí zobrazovacích vyšetřovacích metod.

### 6.1 Klinické vyšetření

Klinické vyšetření může být extraorální a intraorální. Extraorálním vyšetřením se rozumí vyšetření zvenku, pohledem a pohmatem. Pohledem se sleduje asymetrie obličeje, otoky tváře, zarudlá místa a parestázie nervus facialis a nervus oculomotorius. Pohmatem se vyšetří regionální lymfatické uzliny, temporomandibulární kloub, teplota a popřípadě bolestivost. Intraorálně vyšetřujeme pohledem, pohmatem palpačně, poklepem, a také pomocí dentálních pomůcek jako vyšetřovací sonda.

Pohledem vyšetřujeme dutinu ústní:

- jazyk – bílý povlak může způsobit kandidóza vyvolaná plísní *Candida albicans*, leukoplakie – bílé plochy, pokládány jako prekanceróza, afty – vřídky, černé skvrny na bukální sliznici – Addisonova nemoc, velikost jazyka, vypláznutí jazyka – inervace, suchost jazyka
- zuby – postavení čelistí, stav chrupu, zánět a krvácení dásní, sestup dásní, rozpadlé zuby, kazy zubů
- patro – může být zarudlé při zánětu hltanu
- tonzily – velikost, s povlaky nebo čepy – akutní tonzilitida
- bukální sliznici – vřídky, píštěle, povlak, zarudnutí

Dutina ústní se může také vyšetřit na reakci na teplo nebo zimu. (20) (21)

### 6.2 Zobrazovací vyšetřovací metody

Zobrazovací metody jsou vyšetřovací metody, které hrají nezastupitelnou roli při odhalení, identifikaci, stagingu a sledování nádorů dutiny ústní. Mezi nejznámější a nejvyužívanější určitě patří ultrazvukové vyšetření, rentgenový snímek,

magnetická rezonance a CT vyšetření. Dnes se využívají plně hybridní metody jako PET – CT a PET - MR.

UV vyšetření patří mezi jedno ze základních vyšetřovacích metod ve zdravotnictví. Využívá se pro vyšetření měkkých tkání, protože skrz kosti neprojde. Vyšetřují se slinné žlázy, lymfatické uzliny, štítná žláza a krční cévy. Kořen jazyka a spodina dutiny ústní se může vyšetřit intraglosálně. Je to snadno aplikovatelné a neinvazivní vyšetření.

RTG snímek v oblasti nádorů hlavy a krku má minimální roli, nicméně se RTG velmi často používá ve stomatologii, kde by měl být součástí každé preventivní prohlídky. Může odhalit mnoho problémů v rámci dutiny ústní, například kazy nebo cysty.

CT je rychlé, jednoduché vyšetření, využívané pro určení rozsahu nádorů hlavy a krku. Dnes se stále využívá, ale je poměrně často nahrazeno MR vyšetřením a hybridními metodami, protože se při vyšetření musí intravenózně aplikovat jodová kontrastní látka. Vyšetření má také velmi silnou radiační zátěž.

Magnetická rezonance je vyšetření využívané pro svou vysokou senzitivitu na posouzení měkkých tkání jako mozek, mícha, svaly, šlachy a klouby, nebo srdce a orgány dutiny břišní, či pánevní. Je to nebolestivé a neinvazivní vyšetření, časově náročnější. U klaustrofobických pacientů se využívá celková anestezie. Kontraindikací je pacient, který má zabudovaný kardiostimulátor, kochleární implantáty nebo jeho tělo obsahuje feromagnetický materiál. Pro těhotné ženy se MR nedoporučuje. (22) (23)

### **6.3 VELscope**

VELscope je velmi unikátní přístroj, který se používá pro neinvazivní screening ústní sliznice. Využívá se přímá fluorescenční vizualizace. V raném stádiu pomáhá odhalit abnormality sliznice ústní. Je možné odhalit nádory dutiny ústní, patologické změny tkáně a plísňové, virové a bakteriální infekce. Je to bezbolestný, rychlý a jednoduchý zákrok. Je praktický, není nutno při výkonu žádné barvení tkání, ani vyplachování dutiny ústní. Principem vyšetření je modré neškodné světlo, které prochází měkkou tkání skrz epitel až do podslizniční vazivové tkáně, kde

kolagenní vlákna fluorescentují. Zdravé buňky svítí na zeleno, zatímco abnormální buňky jsou nepravidelně, ostře ohraničená tmavá místa. (24)

## **7 LÉČBA**

Léčba onkologických pacientů je chápána jako soubor řady lékařských postupů, na kterých se podílejí lékaři z několika specializovaných odborů. Je to týmová práce, při které se všichni snaží o co nejlehčí průběh léčby pacientových potíží.

U karcinomů hlavy a krku, které ještě nejsou rozšířeny do okolních tkání se může dosáhnout velmi dobrých výsledků použitím jedné metody léčby jako je onkochirurgický výkon nebo radioterapie. U karcinomu pokročilého se využívají kombinace vícero léčebných postupů. (25)

### **7.1 Druhy léčby nádorů**

#### **7.1.1 Onkochirurgie**

Primárně patří mezi základní léčebný postup u většiny onkologických nádorů. Je součástí komplexní péče pacienta. Využívá se u ohraničených nádorů, kde se odstraní celý nádor spolu s okolní zdravou tkání. Je to předpokladem k úplnému vyléčení. Není však vhodnou metodou u všech typů nádorů, například u neohraničených, které přerůstají do okolí, nebo vzdálených metastáz po těle. (26)  
(27)

#### **7.1.2 Chemoterapie**

Chemoterapie je léčba nádorových buněk pomocí léčiv, nazývaných cytostatika. Smyslem těchto léčiv je odstranění pomalu se dělící nádorové buňky a šetřit zdravé buňky. Cytostatika jsou podávána ve formě tablet nebo injekčních roztoků, tedy nitrožilně nebo nitrosvalově. Nejčastěji se používají ve formě infuzí, kdy je pacient hospitalizován na více dní nebo dochází na stacionární oddělení. Pomocí krevní cesty se tyto cytostatické látky dostávají ke všem tkáním v těle. Odstraní dosud nerozpoznaná prvotní nádorová ložiska, a také vzdálené nádorové metastázy. (28)

#### **7.1.3 Radioterapie**

Radioterapie je léčba zářením. K tomu, aby došlo k ozáření se používají emise paprsků z přírodního zdroje jako kobalt nebo cesium. Dále se používají zařízení využívající brzdné záření emitující různé částice – fotony, protony a elektrony jako

lineární urychlovače nebo cyklotrony. Jsou to veliké a těžké přístroje umístěné samostatně v místnosti, kde je pacient sám a sledován skrz průmyslovou kameru personálem. K léčbě dochází až 5 dní v týdnu. Rozlišuje se zevní léčba – teleradioterapie a vnitřní léčba – brachyterapie. Léčba zářením může být doprovázená vedlejšími účinky jako nevolnost, zvracení nebo místními vedlejšími účinky jako zarudlá až zánětlivá ozářená kůže. (28)

#### **7.1.4 Biologická léčba**

Biologická léčba je léčba cílená. To znamená, že působí v místě, kde dochází k chorobným změnám v buňkách. Na povrchu buňky jsou receptory spouštějící proces chorobného množení buněk, růstu a šíření nádoru. Biologická léčba působí na tyto receptory zablokováním, čímž se zastaví proces množení. Podává se v tabletách per os nebo infuzí. Před intravenózní aplikací se podávají antihistaminika nebo antipyretika pro zabránění nežádoucím účinkům. (29)

#### **7.1.5 Hormonální léčba**

Hormonální léčbu lze považovat za cílenou biologickou léčbu. Využívá se u nádorů, které vycházejí z orgánů závislých na hormonech. Přítomností hormonálních receptorů uvnitř nádorové buňky je daná závislost na hormonech. Když hormon pronikne do buňky, spojí se s receptorem a vytvoří se komplex. Tento komplex pak vede k růstu a dělení nádorových buněk. Hormonální léčba má méně nežádoucích účinků a je lépe snášená. Podává se dlouhodobě, v adjuvantní léčbě. (30)

### **7.2 Mukozitida jako komplikace léčby**

Při invazivní chemoterapii nebo radioterapii dochází v dutině ústní k různým komplikacím. Jednou z nich je závažná mukozitida. Je to onemocnění zánětlivé a vředovité, které postihuje sliznici a podslizniční tkáň dutiny ústní. Příčinou vzniku je ztráta povrchového dlaždicového epitelu. Rozlišují se čtyři stupně průběhu. Zpočátku se objeví zarudnutí ozařovaných sliznic s mírnými otoky a možnou mírnou bolestí. Pacient není omezen v příjmu potravy (I. stupeň). Postupně začíná pacient pociťovat silnější bolestivost, sliznice je zarudlá s defekty a otoky. Mohou být patrné bělavé pablány na poškozené sliznici. Pacient může stále přijímat tuhou

stravu, ale není mu to příjemné (II. stupeň). Při III. stupni mukozitidy pacient pociťuje výraznou bolest v dutině ústní, je výrazně zarudlá, překrvená sliznice, některé větší defekty mohou krváčet. Pacient je schopen přijat jenom tekutou stravu – kaše, přesnídávky a tekutiny. Nejhorším projevem mukozitidy je nekróza měkkých tkání, vznikající hluboké vředy se spontánním krvácením (IV. stadium). Tyhle projevy mohou být život ohrožující. Příjem stravy perorálně již není možný. U pacienta se vyžaduje zajištění umělé výživy. Mukozitida může znepríjemnit období léčby. Vede k silné bolestivosti, ztíženému polykání a k nemožnosti příjmu stravy a tekutin. Pacient má problémy při zajištění dostatečné hygieny dutiny ústní, má obtíže při mluvení nebo nemůže mluvit vůbec. Léčba zahrnuje tlumení bolesti dostupnými lokálními anestetiky a analgetiky. Nejčastěji se podávají výplachy dutiny ústní, dezinfekční roztoky a antimikrobiální léky. Známý je GELCLAIR, koncentrovaný gel, který slouží k vyplachování dutiny ústní. Při výplachu se na sliznici vytvoří vazký film, který překryje odhalené nervové zakončení a pomůže k úlevě od bolesti. I při probíhající léčbě mukozitidy je třeba dbát na hygienu dutiny ústní. Vybrat si vhodné kartáčky a pomůcky. Důležitá je také prevence, vyhýbat se alkoholu a tabákovým výrobkům. Při řešení těžších stavů mukozitidy je vhodné zapojit nutričního terapeuta k zajištění bilance dostatečného nutričního příjmu. (31) (32)

### **7.3 Xerostomie**

Další komplikací při intenzivní léčbě je xerostomie. Je to vysychání sliznic dutiny ústní. Způsobuje ji snížení až vyhasnutí činnosti slinných žláz při jejich poškození. Objevuje se přibližně jeden týden po ozáření radioterapií. Příznaky zahrnují vazké tuhé sliny, suchost a pálení sliznic dutiny ústní a hltanu. Dochází ke snížení nebo úplné ztrátě schopnosti vnímat chuťové vjemy. Rovněž jako při mukozitidě se vyskytne ztížené polykání a obtížné mluvení. Oslabením schopnosti neutralizace kyselého prostředí nedostatkem slin v dutině ústní dochází ke ztrátě minerálů a zhoršení samočisticích schopností.

Aby nedocházelo ke vzniku xerostomie je možné využívat radioterapeutické techniky, které umožňují šetřit slinné žlázy. Je to například IMRT – radioterapie

s modulovanou intenzitou svazků. Druhou možností je podání léků, které chrání zdravou tkáň před zářením. (25)

#### **7.4 Radiační dermatitida**

Je postižení krku, konkrétně kůže při ozáření. Objevuje se po 2. nebo 3. týdni po zahájení léčby. Prvotně vzniká erytém, což je zarudnutí, pak začíná být kůže suchá a dojde k jejímu olupání – suché deskvamaci. Při zvyšujícím se počtu ozáření dochází ke vzniku puchýřů, čím postupně vznikne obnažení mokvavých ploch – vlhká deskvamace. V závažnější fázi dojde ke krvácení, vzniku hlubokých vředů a až k nekróze tkáně. Při léčbě se vyžadují silné léky k tlumení bolesti. (25)

## 8 VÝŽIVOVÉ OPATŘENÍ

Správný poměr mezi jednotlivými složkami přijaté stravy je pro lidský organismus zcela klíčový. Kvalitní výživa pro naše tělo má význam pro udržení základních životních funkcí a funkcí imunitních reakcí. Přispívá k lepší kvalitě života pacienta. Je potřebná pro lepší hojení ran a snižuje rizika spojené s pooperačními komplikacemi. (33)

### 8.1 Zásady správné výživy

Velmi důležitou zásadou při správné výživě pacienta je pravidelnost. Doporučuje se denně rozložit jídlo na 5-6 porcí v rozmezí 2–3 hodin. Jíst pestré a kvalitní jídlo v menších porcích. Konzumovat jídlo s dostatečným množstvím kvalitních bílkovin – drůbeží nebo rybí maso, mléčné výrobky, vejčička a luštěniny. Z energetického množství má být ve stravě obsaženo cca 30 kcal/kg/den a dostatečné množství bílkovin 1-1,5g/kg/den, cukrů, tuků, vitamínů, minerálů a stopových prvků. Často pacienti využívají vitamíny a stopové prvky i formou doplňků výživy. Největší zásobárnou bílkovin v lidském těle jsou svaly. Doporučuje se pohyb, kratší procházky nebo cvičit doma lehké cviky.

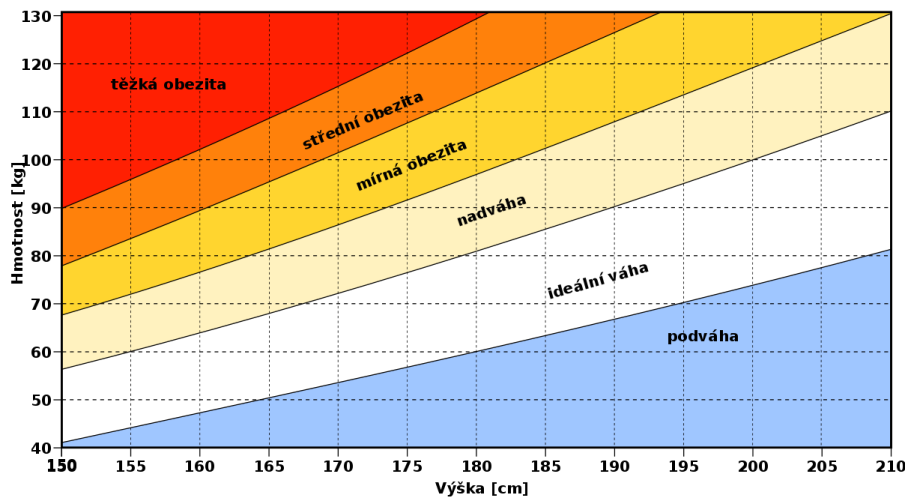
Dalším doporučením je sledování tekutin a jejich dostatečného příjmu. Je potřebné vypít denně nejméně 2 litry. U hospitalizovaných pacientů se každých 24 hodin zaznamenává bilance tekutin – P+V. Je vhodná čistá voda, minerální neperlivé vody a bylinné čaje. (34)

### 8.2 Sledování stavu výživy

Při různých stádiích onkologického onemocnění dochází k různé energetické potřebě organismu. Je podstatné zhodnotit stav pacienta a pravidelné přehodnocování výživového stavu pacienta.

1. Fyzikální vyšetření pacienta a podrobný odběr anamnézy – dotazy na obtíže s příjmem stravy – zvracení, obtížné a bolestivé polykání, suchost, krvácení, změna hmotnosti za poslední období, dietní opatření, tekutiny za 24 hodin.
2. Body mass index – vyjadřuje vztah mezi tělesnou výškou a váhou. Vypočítá se jako hmotnost (kg)/ (výška(m))<sup>2</sup>. Normální hodnota je 18,5 – 24,9 bodů. Jednotlivé stupně jsou uvedené v tabulce hodnot BMI.

Obrázek 1 - Index tělesné hmotnosti



Zdroj: <https://www.wikiskripta.eu/w/BMI>

- Biochemické markery podvýživy – hlavními ukazateli podvýživy jsou celková bílkovina (CB), albumin (hladina větší jako 30 g/l), prealbumin, cholinesteráza a transferin. Sleduje se také C-reaktivní protein (CRP).
- Nutriční screening – spolu s pacientem se vyplňuje dotazník pro nutriční screening. Slouží k rychlé orientaci o stavu výživy pacienta.

Obrázek 2 - Hodnocení nutričního rizika

DOTAZNÍK HODNOCENÍ **NUTRIČNÍHO RIZIKA**

**VPYLNÍ PACIENT**

DNEŠNÍ DATUM: \_\_\_\_\_

JMÉNO A PŘÍJMENÍ: \_\_\_\_\_ VĚK: \_\_\_\_\_ roků

1. Před 1/2 rokem jsem vážil/a (odhadem) \_\_\_\_\_ kg  
Nyní vážím \_\_\_\_\_ kg

2. Má výška je \_\_\_\_\_ cm

3. Jím podobně jako dříve   
Jím teď o hodně méně, poslední týden jím průměrně:  
 skoro nic  1/4 obvyklého denního příjmu stravy  1/2 obvyklého denního příjmu stravy  3/4 obvyklého denního příjmu stravy

**VPYLNÍ LÉKAŘ**

**NUTRIČNÍ RIZIKO**

1. Hubnutí  0  1 Významný je úbytek nad 5 % za 6 měsíců

2. Hubenost, BMI = \_\_\_\_\_  0  1 Významný je BMI < 20 (stáří 2. dotazníku)

3. Malý příjem stravy  0  1 Významný je pokles pod 3/4 obvyklého denního příjmu stravy

4. Nutriční riziková diagnóza/léčba  0  1 Viz stranu 2 dotazníku, věk > 65 let a zvláštní komorbidity

Součet rizik

**SOUČET RIZIK A DALŠÍ POSTUP**

**OZNAČTE**

1 Doporučit výživnou stravu, vydat edukační materiál

2 Doporučit konzultaci nutričního terapeuta Předepsat sipping, pokud je to účelné

3-4 Doporučit vyšetření v nutriční ambulanci Předepsat sipping, pokud je to účelné Zvážit potřebu sondové enterální nebo parenterální výživy

\_\_\_\_\_ Jméno a podpis lékaře

**POKYNY K VYPLNĚNÍ**

- Dejte prosím pacientovi k vyplnění v čekárně
- Formulář v ordinaci převezměte a vyplňte dle uvedených údajů lékařskou část dotazníku
- Sečtěte počet rizik
- Zvolte adekvátní řešení, v případě skóre > 1 je to nezbytné
- Založte do dokumentace pacienta

**Nutriční riziková diagnóza**

nádor hlavy a krku
nádor horní části GIT (nádor jícnu, žaludek, žlučové cesty, pankreas)
nádor kolorekta v případě pokročilého onemocnění
jákykoliv nádor utlačující zažívací trakt (tumory mediastina a nádory s břišní lokalizací včetně lymfomu)
nádor plic s výjimkou lokalizovaného onemocnění
generalizované nádory s celkovými příznaky (horečky, pocení, hubnutí)
relaps/progrese nádoru

**Nutriční riziková léčba**

chemoterapie vyvolávající mukozitidu zažívacího traktu
středně a vysoce emetogenní terapie
radioterapie oblasti dutiny ústní, krku, jícnu nebo horní části břicha
veliká operace plánovaná v blízké době
multimodální protinádorová léčba (cílená léčba)
konkomitanti chemo/radioterapie

**Body Mass Index (BMI)**

Váha (kg)	140	145	150	155	160	165	170	175	180	185	190	195	200	205	210
Výška (m)	1,40	1,42	1,44	1,46	1,48	1,50	1,52	1,54	1,56	1,58	1,60	1,62	1,64	1,66	1,68

Zdroj: <https://www.onkologiecs.cz/pdfs/xon/2017/01/06.pdf>

### **8.3 Malnutrice**

Malnutrice představuje nepoměr mezi množstvím živin, které tělo potřebuje a tím, co přijímá. Obvykle vede k podvýživě. (35) Vyskytuje se až u 70 % onkologických pacientů. Může se objevit před zahájením léčby nebo i v průběhu léčby. U pacienta s onkologickou léčbou může přechodně docházet k vedlejším účinkům spojeným s poklesem příjmu potravy. Může dojít k nechutenství, nauze, zvracení a celkové slabosti.

### **8.4 Nízkobakteriální strava**

Nízkobakteriální dieta je určena pro pacienty, jejichž imunitní systém je oslabený, například při léčbě chemoterapií, u pacientů s leukopenií nebo po transplantaci kmenových buněk a kostní dřeně. Při nesprávném zpracování, nebo uložení stravy může dojít k jejímu kontaminaci mikroby, které mohou u oslabeného jedince způsobit infekci. Důležité je nepoužívat vůbec potraviny s viditelným poškozením a známkami plísně. Přísně zakázané jsou: sýry s plísní, sušené plody – ořechy, celozrnné pečivo, jogurty s aktivní kulturou, neupravené maso, vejčička, tofu, nepasterizované mléčné výrobky, domácí med, domácí zavařeniny, různé polotovary apod. Důležité je se těmito vysoce rizikovým potravinám vyhnout, pozorně sledovat expirace potravin a také bezpečná přeprava, či skladování potravin. (36) (37)

Mezi potraviny, které jsou doporučeny patří – pasterizované mléčné výrobky, dobře vařené maso všech druhů, ryby jako losos, tilapie nebo tuňák. Z ovoce jsou to dobře umytá jablka, hrušky, nektarinky – broskve ne, banány, avokádo nebo melouny. Doporučenou zeleninou je mrkev, pokud se omyje a oloupe, okurky nebo rajčata. Z nápojů, které můžeme při nízkobakteriální dietě pít je čistá voda z vodovodu, destilované, komerčně balené pramenité či přírodní vody, pasterizované ovocné a zeleninové šťávy, horká káva a bylinné čaje. Je doporučeno používat jednorčcová balení například medu, marmelády, másla, protože i trvanlivé potraviny se již 24 hodinách po otevření nedoporučuje používat. Systém 24 hodin platí i pro vařená jídla. Velký důraz je kladen na teplotu jídla – jídlo nesmí být nikdy vařící! Pacient s poškozením dutiny ústní cítí vysokou teplotu se zpožděním a mohlo by dojít k vážným popáleninám. (36)

U pacientů po transplantaci je vhodné po domluvě s lékařem užívat vitamíny, minerály, antioxidanty a stopové prvky. Doporučují se vitamíny A, B, C, D, kyselina listová, hořčík a vápník. Preparáty obsahující železo, doplňky stravy jako bylinky, či různé preparáty přírodní medicíny se nedoporučují. Mohly by způsobit lékové interakce, přenosy infekcí nebo mít toxické účinky pro organismus. (38)

## **8.5 Enterální výživa**

Dnes je u onkologického pacienta běžnou součástí kompletní péče o jeho nutriční stav. Enterální výživa je jedním z možných typů podávání stravy do trávicího traktu, a to popíjením – sippingem nebo pomocí sondy – NGS, PEG, NJS, jejunostomií apod. U pacientů, kteří nejsou schopni přijmout potravu cestou dutiny ústní, například kvůli poškození tumorem nebo mukozitidou u onkologického pacienta, je enterální výživa indikována. Naopak, kontraindikací jsou náhle příhody břišní, neprůchodnost střev nebo krvácení do trávicího traktu. Je široký výběr enterálních přípravků – s/bez vlákniny, obohacena o omega 3 MK, s vysokým obsahem bílkovin, s přidavkem vitamínů C, D, E, zinkem nebo bez tuků. Na výběr jsou takzvané orgánové vaky, které jsou určeny pro pacienty s jaterním či ledvinovým selháním. V současné době je hodně na vzestupu podávání takzvaných sippingů – Nutridrink, Resource, Fresubin drink. Jsou to firemně vyráběné enterální doplňky s velkým výběrem složení, chutí a konzistencí. Enterální výživa musí být podávána pozvolna, neboť by mohla být u pacienta špatně snášena. Komplikace, které mohou nastat při podávání enterální výživy jsou průjem, aspirace, infekce nebo dekubitální vředy v místě tlaku sondy. Pro své lehké používání a pro nepřítomnost nežádoucích účinků je možné enterální výživu využívat v domácím prostředí. (39)

## **8.6 Parenterální výživa**

Parenterální výživa je další formou podávání stravy do lidského organismu. Strava se nepodává do trávicího traktu, ale přímo do žilního systému. Je indikován při plné nefunkčnosti trávicího traktu. Rozlišuje se typ parenterální výživy totální, kdy je využíván jako jediný zdroj energie nebo jako doplňkový zdroj k enterální výživě. Výživa je podávána dle žilního přístupu častěji do centrálního žilního katétru, tedy přes žíly – v. subclavia nebo v. jugularis interna a končí v horní duté žíle (v. cava

superior) cestou i.v. Portu, PICCu, Midline. Méně častěji, při krátkodobém využití se podává přes žíly na periférii – ruce/nohy. Při aplikaci do periferního řečiště nelze podávat koncentrované roztoky. Indikací k podávání výživy je hlavně plně nefunkční trávicí systém, stav po rozsáhlých operacích, záněty, zvracení či průjemy, akutní pankreatitidy nebo střevní píštěle a stenózy. (40)

### **8.6.1 All in one systém**

Systém vaku, v kterém jsou smíchané všechny potřebné a důležité živiny – cukry, tuky, aminokyseliny, stopové prvky, vitamíny, minerály a tekutiny. Množství jednotlivých živin je vždy dáno na jeden den. Výhodami tohoto systému je především lepší využití jednotlivých živin, menší výskyt infekcí a nižší ceny na rozdíl od systému multi-bottle systému. Tento systém se původně využíval jako parenterální výživa. Podávána byla systémem jednotlivých láhví současně. Má však nevýhody – těžká manipulace s lahvičkami, časté výměny infuzních setů, zanesení infekcí a v současné době nevyhovující vyšší cena. Problémem také bylo uhlídaní a podávání všech složek výživy současně.

All in one systém je podáván ve dvoukomorových vacích, kde jsou aminokyseliny a cukry nebo jsou tříkomorové, obsahující tři složky makronutrientů. Výhodou těchto vaků je hlavně dlouhodobá expirace, pacient je může mít uchované na delší dobu doma. Mohou být uskladněny při pokojové teplotě. Využívají se hlavně Nutriflex, Clinomel nebo Kabiven. U pacienta, který má speciální potřeby (jaterní nebo ledvinové selhání, sepse, popáleniny apod.) může být připraven all in one systém speciálně pro něho. Jednotlivé složení musí být schváleno dle nemocniční receptury, nebo také lékařem nutricionistou. Vaky musí být připravené za velmi sterilních podmínek v laminárních boxu v lékárnách. Zde je bohužel krátká stabilita, maximálně týden podle složení. Proto je tento systém určen pouze pro hospitalizované pacienty. (40)

## **9 OŠETŘOVATELSKÁ PÉČE O DUTINU ÚSTNÍ**

Dutina ústní je místem, kde v určitých etapách průběhu onkologické léčby dochází ke změnám. Podstatně důležité je edukovat pacienta o možném vzniku infekcí v dutině ústní. Riziková je především vysoko dávková chemoterapie, či radioterapie hlavy a krku. Komplikacemi jsou například záněty dutiny ústní (mukozitida), sucho v dutině ústní (xerostomie), krvácivost neboli slizniční ulcerace.

U slabého pacienta je takto narušená sliznice lehkou přístupná mikroorganismům, které se mohou rozšířit do celého těla. Pacient má obtíže při příjmu potravy, bolestivé a obtížné polykání nebo nechutenství. Je velmi důležité věnovat dostatečnou pozornost dutině ústní a dbát o její úpravu a hygienu.

### **9.1 Ošetřovatelská péče před léčbou chemoterapií**

Po stanovení onkologické léčby dutiny ústní se doporučuje pacientovi navštívit stomatologa a dentálního hygienistu. Je nutné identifikovat potenciálně možné zubní infekce. Léčba chemoterapií ovlivňuje nejenom maligní buňky, ale také normální zdravé buňky. Využitím cytostatik může dojít ke myelosuprese, což představuje potlačení funkce krvetvorné kostní dřeně, v které se sníží tvorba leukocytů, erytrocytů a trombocytů. Tím dochází ke zvýšenému riziku infekce nebo krvácení. Je potřebné zdůraznit, že sanace dutiny ústní se provádí až po úpravě krevního obrazu, hlavně trombocytů. V dostatečném odstupu před plánovanou léčbou by měly být extrahovány zuby, které by mohly způsobit problémy, aby mohlo dojít ke zhojení sliznice v dutině ústní. Stomatolog odstraní zubní kamen, vyplní poškozené dutiny zubními plombami nebo vyhladí všechny ostré oblasti zubů. Pacient by měl být poslán na rentgenové vyšetření.

### **9.2 Ošetřovatelská péče během léčby chemoterapií**

Během léčby chemoterapií je velmi důležité dbát na péči o dutinu ústní. Mnoho pacientů tuto péči podceňuje. Pacienti by měli pečlivě přistupovat k čištění svého stálého chrupu nebo také dbát o svou snímatelnou zubní náhradu. K čištění zubů je nejvhodnější měkký zubní kartáček. Pečovat by se mělo ideálně 3x denně po jídle. Doporučuje se vykonávat pravidelné výplachy ústní dutiny, nejlepší v roztoku bez alkoholu. Když má onkologický pacient zubní náhradu, musí se o ni starat jako o

svůj vlastní chrup. Čistit by se měla alespoň 1x za den, a to obyčejnou vodou a mýdlem. Je také možnost vložit snímatelnou zubní protézu na noc do poháru s čistou vodou a čistícími zubními tabletami. U umělé zubní protézy se po její čištění doporučuje ji odkládat na noc, a také i během dne. Obyčejné zubní kartáčky se mohou vložit do alkoholového roztoku, (například Listerinu) ale pozor – před použitím je nutné kartáček opláchnout. U sonických zubních kartáček se může oddělitelná část vložit pro vyčistění do UV světla. Během léčby se nedoporučuje používat zubní nit pro případnou zvýšenou krvácivost dásní, když je počet trombocytů nižší. (41)

Pokud u pacienta již probíhá zánět dutiny ústní, může používat pro zklidňující efekt prosté výplachy chladnou vodou, fyziologickým roztokem nebo různé přípravky s výtažkem z šalvěje. Z komerčních přípravků se často využívají ústní vody jako Corsodyl (0,1% chlorhexidin) nebo Oralflux Chlorhexidin PRO (0,12% chlorhexidin). U pacientů s probíhající léčbou radioterapií se doporučují roztoky benzydaminu jako Tantum Verde nebo Tantum Rosa. Přípravek Caphosol je roztok s vysokým obsahem fosfátových a kalciových iontů, který se využívá při mukozitidě u pacientů po vysoké dávce chemoterapií s transplantací krvetvorných buněk nebo při nádorech hlavy a krku po radioterapii. U pacientů s přetrvávajícími bolestmi a při hojení rán u aftózních defektů a stomatitidy se doporučuje využívat lokální kortikoidy, roztoky nebo gely s obsahem dexametazonu. Dalším možným lokálním ovlivněním bolesti jsou lidokainová voda – Lidocaini hydrochloridi 2,0. Není možné tuto vodu polykat, protože by mohlo dojít k utlumení dýchacích cest a možné aspiraci.

Při schématech léčby, kdy se používá vysokodávkovaná chemoterapie, nebo chemoterapie rychle se metabolizující a vylučovaná sliznicí se jako prevence poškození sliznic používá lokální chlazení a vlhčení. Chladné tekutiny – cucání ledu se provádí cca 15 minut před aplikací, po celou dobu aplikace a 15 minut po aplikaci. Do očí se aplikuje Lacrysin každou hodinu jedna kapka, při pocitu řezání častěji. (31)

Důraz se klade u hospitalizovaných všech pacientů, kteří mají a využívají společnou koupelnu s toaletou. Je nutné dbát na dodržování hygieny rukou. Také je potřeba edukovat pacienta ohledně využívání toalety, kdy by měli splachovat pouze se

zaklopeným záchodovým prkénkem, protože se mohou vzduchem šířit mikroorganismy a bakterie. Existuje možnost nakažení infekcí z aerosolu produkovaného toaletou. Časté jsou klostridiové infekce u hematologických pacientů. (42)

### **9.3 Ošetrovatelská péče po léčbě chemoterapií**

Po ukončení onkologické léčby se musí pokračovat v péči o dutinu ústní. Pravidelné stomatologické prohlídky, čištění dentální hygienou alespoň 2-3 x ročně a ošetření fluoridem. Podstatně nutné je i dbát na vyváženou stravu s nízkým obsahem cukrů. Po léčbě chemoterapií může nadále přetrvávat suchost v dutině ústní, je proto užitečné nosit při sobě láhev s vodou pro namočení rtů, dodržovat pitný režim a vyhýbat se kofeinu, alkoholu a tabákovým výrobkům. (41)

## **10 RIZIKOVÉ FAKTORY A PREVENCE NÁDORŮ DUTINY ÚSTNÍ**

Nádory dutiny ústní tvoří přibližně 5 % zhoubných nádorů celosvětově. I když netvoří vysoké procento nejčastějších nádorů je podstatně důležitá prevence. Vyskytují se především u mužského pohlaví kolem 40. roku života oproti ženskému pohlaví (6:1). Nejrozšířenějším rizikovým faktorem je především kouření a konzumace alkoholických nápojů. Při současném užívání dochází ke zvýšení pravděpodobnosti vzniku zhoubného nádoru. Nedostatečná hygiena patří také ku rizikovému faktoru. Prevencí se rozumí soubor opatření, které mají snížit výskyt vzniků onemocnění. Rozlišují se primární, sekundární a terciární prevence. (43) (44)

### **10.1 Primární prevence**

Klade důraz na zamezení vzniku nádorového onemocnění, a to ovlivněním rizikových faktorů. Mezi nejrozšířenější rizikové faktory u nádorů dutiny ústní patří kouření tabákových výrobků, konzumace alkoholu – tvrdého alkoholu, špatné stravovací návyky, nedostatečná hygiena dutiny ústní a nadměrné slunečné záření. V primární péči je největší důraz kladen na motivaci, a to především k podpoře odvykání kouření a alkoholu. Jde hlavně o celkové zlepšení životního stylu. (43)

### **10.2 Sekundární prevence**

Sekundární prevencí se myslí včasný záchyt nádorového onemocnění. Pro pacienta má zjištění, nejlépe prekancerózy mimořádný význam, hlavně pro vyšší pravděpodobnost trvalého vyléčení a prožití. V dnešní době se však diagnostikuje nádorové onemocnění pozdě, až v pokročilém stadiu. Jsou důležité pravidelné kontroly u praktického lékaře, ale také specialistů – role ORL lékaře, stomatologická onkologická prohlídka dutiny ústní, plicní lékař nebo také prohlídka u dermatologa. (43)

### **10.3 Terciární prevence**

Po ukončení léčby je důležitá terciární prevence. Rozumí se tím péče o pacienta. Důvodem může být včasné objevení recidivy onemocnění, objevení vzdálených

metastáz nebo objevení sekundárního primárního nádoru – duplicity. Do prevence spadá hlavně snaha navrátit pacienta do stavu jako před vypuknutím nemoci. (43)

# 11 OŠETŘOVATELSKÝ PROCES U PACIENTA S ONKOLOGICKÝM ONEMOCNĚNÍM

Informace použité v praktické části jsou získané se souhlasem pacienta a zdravotnického zařízení.

## 11.1 Kazuistika

Pacient, ročník 1999, dne 9.10.2010 plánovaně přijat k první hospitalizaci na Onkologickou kliniku, 2. lůžkovou stanici s diagnózou – Osteosarkom mandibuly l. dx. Přijat pro zahájení chemoterapie dle protokolu EURAMOS. 11/2019 se objevily poprvé problémy po extrakci zubu 48 (osmička vpravo dole) spolu s exstirpaci cysty. Od té doby obtížně hojící se rána, bolesti a narůstající otok. 06/2020 po konzultaci s MUDr. proveden odběr materiálu z dolní čelisti vpravo k histologické verifikaci v celkové anestézii. Diagnostikována agresivní forma osteoblastomu nebo dobře diferencovaný osteosarkom. Pacient zahájil léčbu v roce 08/2020. Podstoupil opakovaně plánované hospitalizace s chemoterapií.

## 11.2 Anamnestické údaje z lékařské dokumentace

Identifikace pacienta:

Jméno a příjmení: O.B.

Pohlaví: muž

Datum narození: 1999

Věk: 21 let

Stav: svobodný

Povolání: student VŠ

Vzdělání: středoškolské s maturitou

Adresa trvalého bydliště: Praha

Státní příslušnost: ČR

Národnost: česká

Datum přijetí: 20.03.2021

Typ přijetí: plánovaný příjem

Oddělení: Onkologická klinika, 2. lůžková stanice

Diagnóza: C411 ZN – dolní čelist (mandibula)

Vitální funkce pacienta při přijetí:

TK: 96/71

Váha: 62 kg

P: 96/min.

Výška: 186 cm

TT: 36,7 °C

BMI: 17,92 - podváha

D:16/min.

SpO<sub>2</sub>: 98 %

Vědomí: Pacient je při plném vědomí, orientován osobou, časem a místem.

Spolupracuje.

### **Stav při přijetí:**

Subj.: Pacient se cítí dobře, bolesti nemá, potíže nemá, každý večer teplota max. 37,6 °C, samo odeznívá, nic si na to sám nebere, přetrvává mírná sekrece z rány po operaci, denně převaz cestou domácí péče, nic nepolkne, o TRST se stará sám, dýchá se mu dobře, PEG používá sám, močení nepálí, neřeže, stolice je bez potíží.

Obj.: Při vědomí, spolupracující, orientovaný, acyanotický, anikterický, afebrilní, astenický habitus, hydratace přiměřená.

### **Fyzikální vyšetření:**

Hlava: lebka normocefalická, poklep nebolestivý, výstupy trigeminu nebolestivé, kůže bez ikteru, bulby ve středním postavení, všemi směry pohyblivé, skléry anikterické, spojivky růžové, zornice izokorické, reakce na osvit přítomná. Nos a uši bez sekrece. Rty růžové, bez cyanózy. Jazyk růžový, lehce povleklý, plazí ve střední čáře. Tonzily nezvětšené, patrové oblouky bpn. Chrup vlastní. Vpravo dole v místě zadních stoliček nehojící se rána, nyní mírná viditelná sekrece.

Krk: zavedena TRST, krytá rána po operaci mandibuly, na krytí patrná prosáklá Betadine kožní roztok, bez nápadné sekrece.

Hrudník: symetrický, atletický, srdeční akce pravidelná, 2 ozvy ohraničené, bez šelestu, dýchání alveolární bez v.d.f. bilat. v celém rozsahu.

Břicho: v niveau, aperitoneální, palpačně měkké nebolestivé, poklep diff. bubínkový, zaveden PEG – funkční, průchozí, játra nezvětšeny pod obloukem, slezina nehmatná, tapotement negativní bilaterálně.

DKK: bez otoků, bez známek HŽT bilaterálně.

- per rectum se nevyšetřovalo, neurologicky orientačně v normě

**Osobní anamnéza:** Pacient v dětství překonal běžné dětské nemoci: spalničky, zarděnky. Nikdy nebyl vážněji nemocný. Jako 12ročním mu bylo indikováno a následně provedeno odstranění obou patrových mandlí. V roce 11/2019 byl na stomatologické prohlídce, kdy mu bylo indikováno a následně odstranění zub 48

(osmička vpravo dole) spolu s chirurgickým odstraněním hlouběji uložené cysty. Od té doby se stav zhoršoval, obtížně se hojící rána, bolesti, horečky a narůstající otok. Pacientovi byl proveden odběr materiálu z dolní čelisti na pravé straně k histologickému vyšetření. S potvrzením diagnózy byla pacientovi indikována léčba chemoterapií dle protokolu EURAMOS. Ostatní operace a chirurgické výkony byly provedené v rámci léčby diagnostikované nemoci – osteosarkom mandibuly l. dx.

**Operace/Chirurgické výkony:**

- 2011 tonsilektomie
- radikální resekce mandibuly l. dx.
- disekce krčních uzlin dx.
- 09/2020 dehiscence operační rány na krku, resutura 10/2020
- st.p. zavedení TRST, PEG

**Úrazy:** 2010 – fraktura claviculae l. dx.

Pacient utrpěl v roce 2020 zlomeninu klíční kosti pravé strany při pádě z kola.

**Povinné očkování:** Pacient byl očkován všemi povinnými vakcínami.

Naposledy minulý rok 02/2020 očkován proti chřipce.

**Toxikologická anamnéza/Abusus:**

- tabákové výrobky: 5-10 cigaret denně
- alkohol: příležitostně – v létě pivo, slazené nealkoholické nápoje, neslazený černý čaj
- omamné návykové látky: neužívá
- konzumace černé kávy: 1-2 x D

**Rodinná anamnéza:** Onkologicky negativní, bezvýznamná. Matka – 47 let, zdravá. Otec – 49 let, zdrav. Matka z otcovy strany – 68 let, hypertenze, žije. Otec z otcovy strany – 69 let, zvýšený cholesterol, DM. Oba rodiče z matčiny strany již nežijí, netrpěli na žádní vážnější onemocnění.

**Farmakologická anamnéza:** Nutnost drcení do PEG.

Betaloc ZOK 25 mg tbl. ½-0-0 – snížení účinku stresových hormonu

Citalec 20 mg tbl. 1-0-0 – u pacienta se podává jako antidepresivum a pro úzkostné stavy, na zlepšení nálady

Ursosan Forte 500 mg tbl. 0-0-2

Lactulosa sol. max. 3xd 1 odměrka p.o. - laxativum

- při bolesti: Algifen Neo 1x10 ml gtt. max. 3xd 25 kapek

- při nevolnosti: Degan 10 mg tbl. 1-1-1, případně Granisetron 1 mg 1tbl. max. 2xd  
ATB – Dalacin 300 mg 1 tbl. á 6 hod. 6-12-18-24, Klacid 250 mg 1 tbl. á 12 hod.  
12-24.

- via PEG: definovaná výživa Nutrison Multifibre 1000 ml, 250 ml á 3 hod. 5-6 x  
D + 2 l tekutin nenutritivního charakteru

**Alergická anamnéza:** Pacient má alergii na léky – penicilin. Trpí alergickou  
rýmou (tráva, prach, pyl). Jiné alergie jako na potraviny nebo zvířata neudává.

**Sociální anamnéza:** Vztahy v rodině jsou velmi blízké. Matka má obrovské obavy  
o zdraví svého syna. Poskytuje mu nadstandartní péči. Rodiče pacienta jsou  
rozvedeni, žijí odděleně. Otec byl přítomen v rodině do 12 let věku pacienta.  
Manželství rodičů bylo konfliktní. Sourozenci nemá. Matka spolu se synem žijí  
v panelovém domě. Pacient má starostlivou přítelkyni.

### 11.3 Ošetřovatelská anamnéza

Ošetřovatelská anamnéza odebraná od pacienta rozhovorem a objektivním  
pozorováním.

Oddělení: Onkologická klinika 2.LF UK a FN Motol

Datum a čas odběru anamnézy: 24.03.2021, 11:30 hod.

Jméno (iniciály): O.B.

Pohlaví: muž

Věk: 21 let

Datum přijetí: 20.03.2021

Stav: svobodný

Povolání: student VŠ

Rodina informovaná o stavu pacienta.

Diagnóza při přijetí (základní): C411 ZN – dolní čelist (mandibula)

Chronická onemocnění: doposud žádné

Infekční onemocnění: Pacient neprodělal nebo si není vědom žádného infekčního  
onemocnění.

Režimové opatření: pacient chodící samostatně po oddělení kliniky

Má nemocný informace o nemoci: ano má

Pacient dal souhlas s podáváním informací své matce a přítelkyni.

Fyziologické funkce:

TK: 110/81

P: 93/min.

D: 15/min.

SpO<sub>2</sub>: 99%

TT: 36,7°C

### **Vědomí:**

Pacient je při plném vědomí dle stupnice Glasgow Coma Scale. Hodnota jeho vědomí je 15 bodů. Oči otevírá spontánně, jeho slovní odpověď je přiléhavá otázce a jeho motorická reakce je dle výzvy splněna pohybem. Je orientován osobou, časem a místem.

### **Bolest:**

Při otázce ohledně bolesti si pacient stěžuje na mírnou tupou bolest v oblasti dutiny ústní na pravé straně. Bolest je akutní v důsledku rány na pravé mandibule po hemimandibulektomii. Jizva je již celistvá, ale v jednom místě je patrná drobná pomalu se hojící dehiscence bez patrné sekrece. Intenzitu sděluje na hodnotu 4-6 bodů.

Při bolesti má naordinováno medikaci – kapky Algifen Neo 1x10 ml, max. 3xD 25 kapek. Možné ochlazení ledem zvenku nebo zamrzlé glycerínové tyčinky na cumlání.

### **Dýchání:**

Pacient má potíže při dýchání. Vzhledem k obstrukci dýchacích cest konkrétně u pacienta po stomatochirurgickém výkonu po probíhající léčbě nádoru má indikovanou a zavedenou tracheostomii. U pacienta opakovaně probíhali logopedická konzilia pro problémy s polykáním a afonie při paréze hlasivek.

Dušností netrpí. Je kuřákem od 18 let. Denně 5-10 cigaret. Pacient je edukován o péči o tracheostomii. Má naordinovanou inhalaci pro zvlhčení dýchacích cest, pravidelné odsávání. Odkašlává přes tracheostomii s přiloženou buničinou. Pacient se v domácím prostředí o tracheostomickou kanylu stará sám a s pomocí matky.

### **Stav kůže:**

Změny na kůži se u pacienta nevyskytují. Riziko vzniku dekubitů dle skóre nehrozí Nortonové. Pacient plně spolupracuje, je soběstačný a chodící, v dobrém fyzickém

stavu. Dle Nortonové je pacientovo skóre na čísle 32. Riziko vzniku dekubitů by bylo při 25 bodech a méně.

#### **Vnímaní zdraví:**

Celkovou úroveň zdraví u pacienta hodnotím dle jeho stavu za dobrou. Je v dobré kondici, plně soběstačný, nemá žádné chronické vleklé choroby.

#### **Výživa, metabolismus:**

K výšce pacienta, což je 186 centimetrů přiléhá 62 kilogramů váhy. Dle Body Mass Index je pacient podvyživen – hodnota 17,92. Pacient za poslední 3 měsíce zhubl 6 kilogramů. Chut' k jídlu má vzhledem k bolesti v dutině ústní velmi malou. Potíže s příjmem potravy začaly po extrakci zubu 48 a špatně hojící se ranou. Před zavedením tracheostomické kanyly pacient popíjel už jenom tekutou domácí stravu. Nyní má zavedenou perkutánní endoskopickou gastrostomii – PEG. Cestou PEG si pacient sám podává výživní stravu ordinovanou dle specialistu – nutričního terapeuta, a to Nutrison Multifibre 1000 ml, 250 ml á 3 hodiny, 5-6 x denně. Z tekutin má naordinováno 2 litry nenutritivního charakteru, například převáženu neperlivou vodu. Umělý chrup pacient nemá. U pacienta se hodnotí nutriční stav – NBS – Nutritional Risk Screening.

#### **Vyprazdňování:**

Pacient nemá žádné problémy s močením, nemá žádné pomůcky k vyprazdňování. Je plně soběstačný. Co se týče stolice, vzhledem ke sníženému příjmu potravy má nepravidelnou stolici. Občas má průjem nebo zácpu. Naposledy měl stolici 24.03.2021.

#### **Aktivita, cvičení:**

Pacient je plně soběstačný. Chodící bez jakýchkoliv pomůcek sám po oddělení. Dle Barthel testu má vyhodnoceno 100 bodů, což je plný počet – nezávislý. Hodnotí se stupeň závislosti v základních denních činnostech. Pacient je schopen se sám najíst, napít, oblékat se, vykonávat osobní hygienu a koupání, nemá problémy při vyprazdňování a s použitím toalety, s chůzí po rovině, po schodech a při přesunu z lůžka na židli.

U pacienta riziko pádu nehrozí. Dle Conleyové upraveno Juraskovou 2006 je pacient na hodnotě 1 bod – bez rizika.

#### **Spánek, odpočinek:**

Pacient nemá problémy se spánkem. Neužívá žádná hypnotika. Usíná přibližně kolem 23. hodiny a spí denně 7-8 hodin. Nezmiňuje žádné konkrétní návyky spojené se spánkem.

#### **Vnímaní, poznávání:**

Je orientován osobou, časem a místem. Nemá žádné potíže se zrakem a ani se sluchem. Brýle a jiné kompenzační pomůcky nepoužívá. Co se týče řeči, vzhledem k zavedené tracheostomické kanyli pacient nemluví. Dorozumívá se pomocí mobilního telefonu, nebo píše na papír. Je to trošku obtížnější, ale pacient všechno zvládá s klidem.

#### **Orientační zhodnocení psychického a sociálního stavu:**

Při pohledu na pacienta vidím, že se pravděpodobně cítí nervózně. Stále něco dělá s rukama a neposedí ani v klidu na židli. Říká, že ho nemoc postihla nečekaně. Má strach o svůj život a o svoji budoucnost. Trpí úzkostí. Na oddělení dochází psychoterapeut, s kterým si pohovořil. Začal otevřeněji hovořit o svých pocitech s matkou a přítelkyní. Snaží se, ale někdy nemá dobrou náladu. Trápí ho, že nemůže chodit do školy a dělat běžné věci jako donedávna. Tvrdí však, že je rád, že má okolo sebe skvělé přátele, svou přítelkyni, a hlavně svou matku. Jeho úroveň komunikace je obtížnější skrze mobilní telefon, ale hodně se snaží spolupracovat. Bydlí v panelákové bytovce spolu s matkou v 2 pokojovém bytě. Kontakt si udržují hodně blízky.

#### **Invazivní vstupy:**

Od 09.10.2020, tedy od první hospitalizace má pacient zaveden periferní žilní kanylu – PICC katétr. Je funkční, průchozí a bez známek zánětu. Poslední převaz byl před 4 dny. Pacient měl v jistém období (při druhém probíhajícím cyklu) zavedenou nasogastrickou sondu, nyní ex. Má tracheostomickou kanylu a permanentní endoskopickou gastrostomii. Okolí tracheostomie je klidné, bez známek zčervenání. O PEG se pacient stará sám. Je průchozí.

## **11.4 Průběh hospitalizace**

Pacient s diagnózou osteosarkom mandibuly l. dx., poprvé přijat na onkologickou kliniku v říjnu v roce 2020. Koneční diagnóza byla stanovena ve Vojenské fakultní nemocnici v Praze. Prvotně vše začalo ke konci roku 2019, kdy pacientovi po

extrakci zubů 48 – dolní osmička vpravo, nedošlo k hojení, ale naopak ke dlouhodobě nehojící se ráně, vzniku cysty a bolestem. V červnu v roce 2020 byl pacientovi odebrán materiál z dolní čelisti vpravo pro histologické vyšetření tkání. Zjistil se neobvyklý nález, zhodnocení jako osteosarkom s převažujícími rysy osteosarkomu, podobnému osteoblastomu. Pacientovi byla stanovena léčba chemoterapií dle protokolu EURAMOS.

Ještě před zahájením léčby pacient podstoupil několik zákroků. Prvotně byla provedena radikální exstirpace osteosarkomu mandibuly, výkonem hemimandibulektomií spolu s exartikulací, tedy amputací v kloubu. Rovněž byla provedena bloková disekce krčních uzlin pravé strany. Pacientovi byla zavedena nasogastrická sonda pro hlavní účel – příjem výživy, a také pro bolesti při perorálním příjmem. Kvůli problémům s polykáním byla NGS odstraněná a byla zavedená perkutánní endoskopická gastrostomie, také pro celkově delší používání. Pacient měl rovněž problémy s hlasivkami, kdy došlo k paréze a absolvoval několik opakovaných logopedických konzilií. Pro udržení a celkově lepší průnik dýchacích cest byla pacientovi zavedena tracheostomie. Podstoupil PET/CT 07/2020 se závěrem – uzliny na krku mohou být reaktivní, jinak bez známek generalizace, byl objeven objemný cystoid v blízkosti rekta, mohlo by jít o retrorektální cystický hamartom – k dovyšetření. MR mozku 10/2020, kde nebylo zjištěné nic neobvyklého. Před začátkem chemoterapie byl pacient na ultrazvukovém vyšetření srdce – echokardiografie. Byla zjištěná zvýšená tenze v plicnici, jinak všechno bez problémů. Nález byl zkonzultován s MUDr. s otázkou eventuálně využití ECHO – TEE. Zatím se ECHO – TEE neindikovalo, protože by musela být sonda zavedená skrze dutinu ústní, teda skrze terén primárního onemocnění a přínos by byl pochybný. Pacient byl dobře parasternálně vyšetřen a poučen o nutných pravidelných kontrolách během kardiotoxické léčby.

#### **09.10.2020 – 12.10.2020 – Začátek léčby chemoterapií**

Pacient byl plánovaně přijat k hospitalizaci pro zahájení 1. cyklu adjuvantní chemoterapie v režimu dle protokolu EURAMOS. Na první pohled byl pacient v klidu, soběstačný, orientován osobou, místem a časem. Přišel se svojí matkou a přítelkyní. Měl zavedenu tracheostomii. Pacienta jsem zavedla na pokoj a ukázala

mu jeho lůžko. Edukovala sem ho ohledně možné komunikace se sestřičkami kvůli případným problémům pomocí zazvonění na zvoneček. Spolu se sestřičkou jsme vyzpovídali pacienta pro ošetřovatelskou anamnézu. Komunikace byla velmi obtížná kvůli jeho tracheostomii. Pacient psal skrze svůj mobilní telefon. Při vyplňování ošetřovatelské anamnézy bylo zjištěno, že za poslední měsíce hodně zhubl. Měl zavedenu sondu – PEG. Během hospitalizace se každý týden pravidelně přehodnocoval jeho nutriční stav. Snažili jsme se, aby už víc nezhubl, ale naopak se výživně stravoval. Pro pacienta bylo obtížné přijímat stravu – trpěl nechutenstvím a hodně se na něm podepsal psychický stav, hlavně stres. Co se týče ošetřovatelské péče, u pacienta se hlídala pooperační rána v dutině ústní na pravé mandibule dole. Měl jizvu celistvou, jen v jednom místě byla patrná drobná hojící se dehiscence bez patrné sekrece. Po vyplnění ošetřovatelské anamnézy se komunikace ujala lékařka, která pacienta podrobně fyzikálně vyšetřila a vyplnila lékařskou anamnézu. Pro průběh léčby se pacientovi indikovala a následně zavedla centrální žilní kanyla – PICC katétra cestou véna brachialis. Všechno proběhlo bez komplikací. Ještě v ten den se začalo s prvním cyklem chemoterapie. Pacient byl v klidu, mírně unavený, ale bez změny fyziologických funkcí. Během hospitalizace byly pacientovi provedené kontrolní odběry, kdy výsledky byly vyhovující. Celkový stav pacienta byl uspokojivý, bez komplikací, proto proběhlo celé podání chemoterapií. Při dimisi byl pacientovi poskytnut recept na Pelgraz 6 mg s.c. (pro podporu bílých krvinek), které měl užít následující den po chemoterapii – po propuštění. Medikace, které užívá a drtí do PEG – Betaloc 25 mg tbl. ½-0-0, Citalec 20 mg tbl. 1-0-0, Ursosan Forte 500 mg tbl. 0-0-2. Výživa do PEG – Nutrison Multifibre 3xd 500 ml + 2 l tekutin nenutritivního charakteru. Co se týče tracheostomie, o tu se během hospitalizace prvotně starala sestra, a pak pacient pod jejím dohledem. Měl indikované inhalace, pro uvolnění hlenu s následným odsáváním.

Před dalším pokračováním v chemoterapii – kontrola v onkologické ambulanci spolu s kontrolními odběry. Pacient byl poučen o možných komplikacích při léčbě chemoterapií. Spolu se sestřičkou jsme pacientovi výrazně opakovali, aby dbal na hygienickou péči o svůj chrup. Bylo však pro něj hodně obtížné vykonávat běžnou hygienu dutiny ústní, protože měl primárně nádor a po operaci ránu v dutině ústní.

### **28.12.2020 – 03.01.2021 – Průběh léčby**

Pacient přijat pro plánovanou hospitalizaci – chemoterapii dle protokolu EURAMOS – cyklus 3. Před chemoterapií měl podáno premedikace – Akynzeo 300 mg/0,5 mg p.o., Dexamed 2 ml/8 mg inj., Omeprazol 20 mg p.o., Torecan 6,5 mg/ 1 ml inj., Degan 10 mg p.o. a Mannitol. Chemoterapie byla podaná – Cisplatina 110 mg a Doxorubicin 69 mg. Po prvním a druhém cyklu u pacienta nastaly v domácím prostředí komplikace. Po prvním cyklu nastaly konkrétně horečky a celková únava, které byly léčené ATB – Dalacin 300 mg 1 tbl. p.o. á 6 hod. Po druhém cyklu u pacienta nastaly také horečky spolu s neutropenií a trombocytopenií. Pacient je nyní po Ziextenzo s.c. 1 amp. Pacient nadále využívá PEG a tracheostomii. Avšak od první hospitalizace pacienta nastaly změny. Při fyzikálním vyšetření bylo zjištěno, že pacient nedokáže pořádně otevřít dutinu ústní. Je nepřehledná. Po prvních cyklech chemoterapie se u pacienta objevily první projevy mukozitídy i napříč dodržování důkladné hygieny. Pacientova dutina ústní trpí zarudnutím, defektem a otoky. Má hodně silné bolesti, které se snaží mírnit. Při vyšetření patrný otok jazyka s viditelnými otisky zubu po stranách. Doma užíval různé roztoky na výplach dutiny ústní jako například ústní voda Listerine. Avšak nemělo to pořádně účinek, protože tato ústní voda obsahuje alkohol a při použití na poškozenou sliznici hodně pálí. Během hospitalizace se pacientovi indikovalo balení dvou roztoků fosfátu a kalcia – Caphosol. Usnadnilo to pacientovi při zvlhčení a zklidnění dutiny ústní. Také mu z domova matka přinesla šalvějový čaj pro výplach.

Během hospitalizace pacient absolvoval vyšetření polykacího aktu, kde byl zjištěn edém kořene jazyka, v.s. hypertrofickou jazykovou tonzilou.

Chemoterapie byla podaná bez jakýchkoliv komplikací. Pacient byl propuštěn do domácí péče. Byl KP stabilizován. Důležitost se dále kladla na edukaci ohledně starostlivosti a péči o už, bohužel, probíhající mukozitídu.

## **20.04.2021 – 30.04.2021 – Průběh léčby**

Pacient přijat pro podání chemoterapie – dle protokolu EURAMOS – cyklus 5, D1-D2 Cisplatina 110 mg + D1-D3 Doxorubicin 69 mg. Původní termín podání byl zrušen a odložen pro trombocytopenii. Pacient je po výrazném pokroku v léčbě. Při vyšetření viditelné změny. V prvním radě je dobré zmínit, že pacientova mukozitída se zlepšila. Dobře se o svou dutinu ústní staral. Podle jeho slov se snažil o důkladnou hygienu dutiny ústní, využíval měkký kartáček na čištění a používal roztoky pro výplachy. Co mu hodně pomohlo, bylo ochlazování dutiny ústní ledem, výplachy šalvějovými čaji a pak popíjení zmrazených Nutridrinku. Nepocítuje bolesti, sliznice dutiny ústní již nekrvácí a je spolu s jazykem bez otoku a defektu. Pacient se také pochlubil odstraněním sondy – PEG a tracheostomie, což mu umožnilo podávání stravy perorálním způsobem. Opět se mu zprůchodnily horní dýchací cesty. Pacient měl na krku viditelnou ránu po tracheostomii, která byla klidná. Rána v oblasti pravé mandibuly byla také klidná, již bez krytí. Na břicho měl sterilně zakrytou a zalepenou ránu po extrahování PEG. Pacient se celkově cítí dobře. Říká, že se již cítí tak, jako před diagnostikovanou nemocí.

Co se týče průběhu podání chemoterapie, všechno proběhlo bez komplikací. Prvotně mu byly podané premedikace – Akynzeo tbl., 2 amp. Dexamed , 1 amp. Omeprazol, 1 amp. Torecan, 1 amp. Degan, 1 amp., Magnesium Sulfuricum 10 %, Manitol 250 ml 20 %. Pacient byl jenom mírně unavený s malou nevolností. V případě zvracení měl naordinováno podání 1 amp. Granisetron Kabi 1 mg/ml + 1 amp. Degan 10 mg/2 ml i.v. 2xd.

Je očkovan první vakcínou Pfizer – Comirnaty proti COVID 19. Nežádoucí účinky nebyly patrné. Před nejbližší hospitalizací má naplánované odběry na onkologické ambulanci. Pacient po celé podané chemoterapii byl propuštěn do domácí péči. Bez bolesti, afebrilní, KP kompenzovaný. Byl opět řádně poučen.

V nejbližší budoucnosti má naplánováno PET/CT vyšetření po ukončení cyklu 6. Poté se zhodnotí pokračování další léčby dle nutnosti.

## **11.5 Ošetrovatelské problémy**

Pacienta během jeho léčby potkali ošetrovatelské problémy. Propadal negativním myšlenkám, strachu ze smrti, odloučení od svých přátel, rodiny a přítelkyni. Nejvíce ho však trápila mukozitída dutiny ústní, tracheostomie, sonda – PEG a péče o nich. Trápilo ho, jak dlouho bude muset s tracheostomií a PEGem žít. Také se tím zhoršila komunikace, pacient si nevěděl představit, jak bude nakupovat, navštěvovat restaurace, jezdit v městské dopravě a mnoho dalších věcí, které dělal běžně, ještě před nemocí.

### **11.5.1 Mukozitída – postižení sliznice a podslizniční tkáň související s podáním chemoterapií**

#### **Cíle:**

- naučit pacienta správnou péči o dutinu ústní/během hospitalizace v nemocnici
- včasné zhojení poškozené sliznice v dutině ústní
- snížení rizika dalšího poškození
- eliminovat bolesti v dutině ústní
- vybrat vhodné prostředky pro úlevu v dutině ústní
- zajistit vhodným způsobem příjem stravy

#### **Výsledná kritéria:**

- pacient má dostatek informací o péči dutiny ústní
- pacient má vyhovující pomůcky k péči o dutinu ústní
- pacient má možnost hygieny dutiny ústní po celou dobu hospitalizace
- pacient má zajištěnu enterální výživu sondou – PEG a zná důvod proč
- pacient má dostatečný přísun stravy a tekutin
- pacient ví proč má ordinovány analgetika

#### **Intervence:**

- dostatečně informuj pacienta o vyskytujícím se poškození
- pomoc pacientovi při hygieně dutiny ústní
- zajisti soukromí při hygieně dutiny ústní
- dbej na pacientovy návyky a soběstačnost
- používej roztoky pro výplach dutiny ústní
- dle potřeby podej analgetika při bolestech

- podej ordinace dle lékaře na léčbu
- zajisti, aby nedošlo k dalšímu poškození sliznice v dutině ústní
- vysvětlí pacientovi možná rizika při nedostatečném příjmu stravy a tekutin
- kontroluj dutinu ústní během hospitalizace pacienta
- dostatečně edukuj pacienta o péči dutiny ústní po ukončení hospitalizace

#### **Realizace a hodnocení:**

Pacient byl při každé hospitalizaci řádně poučen o celkové péči o dutinu ústní. Byl edukován o infekci v dutině ústní. Měl zajištěné soukromí při hygieně a péči o dutinu ústní. Při hygieně měl ze začátku pomoc. Bylo mu ukázáno, jaké jsou druhy roztoků pro výplach a zklidnění dutiny ústní. Pečlivě vybraný vhodný měkký kartáček a šetrná zubní pasta. Dle ordinace lékaře byly pacientovi podané léky proti vzniku dalších infekcí, a také proti bolesti a krvácení. Měl zajištěný příjem dostatečného množství jídla a tekutin během celé hospitalizace. Ještě v době zavedeného PEGu byl edukován, proč mu byla naordinovaná nízkobakteriální strava a jaký význam to mělo při léčbě mukozitidy. S přípravou jídel mu pomáhala maminka, která by taky informována o dané problematice. Pro pacienta bylo poškození sliznice a podslizniční tkáně v dutině ústní největším problémem, protože jeho primární onemocnění bylo právě v dutině ústní. Postupem léčby se podařilo mukozitidu úspěšně vyléčit.

### **11.5.2 Tracheostomie – zajištění dýchacích cest související s nedostatkem ventilace**

#### **Cíle:**

- naučit pacienta péči o tracheostomii
- naučit pacienta zacházet s tracheostomii
- vysvětlit pacientovi proč má zavedenou tracheostomii
- ulevit pacientovi při nadměrném vylučování hlenu

#### **Výsledná kritéria:**

- pacient má dostatek informací v péči o tracheostomii
- pacient umí samostatně ošetřit okolí tracheostomie
- pacient umí zacházet s tracheostomii samostatně bez pomoci personálu
- pacient dýchá bez potíží

**Intervence:**

- dostatečně informuj pacienta o zavedené tracheostomii
- edukuj pacienta o péči samotné tracheostomie a její okolí
- pravidelně kontroluj polohu a zajištění tracheostomie
- sleduj okolí tracheostomie, zda nedochází ke zánětu a otoku
- sleduj sekret z tracheostomie, zda není přítomná krev
- zajisti pacientovi odsávání dle potřeby
- podej pacientovi inhalaci dle ordinace lékaře pro úlevu
- pouč pacienta o nahlášení jakýchkoliv změn ohledem tracheostomie

**Realizace a hodnocení:**

Pacient byl poučen o zavedené tracheostomii. Ví, proč to bylo potřebné. Během hospitalizace byl poučen sestrou o celkové péči o tracheostomii. Prvotně se o tracheostomii starala sestra, protože chtěla mít jistotu správné péče. Vyměňovala podložné čtverce, které vypodkládaly tracheostomickou kanylu. Všímal si možných komplikací jako otoku nebo vzniku zánětů v okolí tracheostomie. Při zvýšené produkci hlenu umožnila pacientovi odsávání dle ordinace lékaře. Také si všímala patologických změn v sekretu, zda neobsahuje například krev. Podávala inhalační terapii. Po pořádné edukaci a jistotě sestry, se o tracheostomii staral sám pacient, ale pod dohledem sestry. Během léčby nedošlo k žádným závažným komplikacím.

**11.5.3 Perkutánní endoskopická gastrostomie****Cíle:**

- vysvětlit pacientovi, proč má zavedenou sondu – PEG
- edukovat pacienta o správné péči o PEG
- vysvětlit pacientovi možné komplikace při podávání stravy
- ukázat a naučit pacienta podávat jídlo a tekutiny do PEG
- zajistit pacientovi vhodnou dietu dle ordinace lékaře
- sledovat množství přijaté stravy pacientem a bilance tekutin

**Výsledná kritéria:**

- pacient umí s pomocí použít PEG pro příjem jídla – během prvních dnů po zavedení

- pacient umí sterilně podávat stravu do PEG samostatně bez pomoci – po propuštění do domácí péče
- pacient je schopen péče o PEG
- pacient umí zacházet s PEG, aby se vyhnul možným komplikacím

**Intervence:**

- dostatečně informuj pacienta, proč má zavedenu sondu – PEG
- opakovaně edukuj pacienta o správné péči o PEG
- pravidelně kontroluj okolí zavedené sondy – PEG
- kontroluj, zda nedochází k úniku podané stravy
- kontroluj, zda pacient podává stravu a tekutiny správně

**Realizace a hodnocení:**

Indikace k zavedení sondy – PEG u pacienta byla hlavně pro nemožnost perorálního příjmu stravy a dlouhodobému využití. U pacienta byla gastrostomie zavedená ještě před zahájením léčby. Ze začátku s ní měl problémy. Nevěděl si s ní rady a nevěděl jako se má o gastrostomii starat a stravovat se skrze ni. Až při hospitalizaci, po důkladné edukaci pochopil její význam, a hlavně to, že mu ulehčila přijímat stravu bez bolesti. Nutriční stav velmi rychle pokročil, již víc nezhubl. Pacient si na ní časem zvykl. Byl edukován ohledem sterilního podávání stravy a možných komplikací spojených s perkutánní endoskopickou gastrostomií.

## 12 ZÁVĚR

Tato bakalářská práce představuje komplexní péči o mladého pacienta. Její cílem byl popis ošetrovatelské péče o dutinu ústní, její důležitosti pro lehčí a rychlejší obnovení poškozené sliznice.

V hlavní části je popsána pacientova anamnéza z lékařského a sesterského hlediska. Uvedené jsou ošetrovatelské problémy, se kterými se pacient během své léčby setkal. U popisu ošetrovatelských problémů jsou stanovené hlavní cíle a intervence, které bylo potřeba plnit pro zlepšení stavu. Závěrem je popsána realizace a celkové zhodnocení, jak se s danými problémy pacient vypořádal. Je vidět pacientův pokrok v pochopení principu péči o dutinu ústní. V současné době je pacient po svém posledním, šestém, cyklu chemoterapie. Má zajištěnou kvalitní domácí péči od své matky. Čeká ho vyšetření PET/CT, dle kterého by se mělo ukázat, zda je nutné v léčbě pokračovat. Co se týče jeho rány v dutině ústní a mukozitídy – vše se úspěšně vyléčilo. Momentálně je bez perkutánní endoskopické sondy a tracheostomie. Pacient se opět začal radovat, dokonce přehodnotil svůj život a rozhodl se ukončit konzumaci tabákových výrobků.

Chtěla bych zdůraznit důležitost edukace pacienta a jeho rodiny, kterou jsem ve své práci využila, a která se mi potvrdila. Je nesmírně důležité, poskytnout všechny potřebné informace o ošetrovatelské péči před, během a po léčbě chemoterapií. Také díky individuálnímu přístupu k pacientovi se podařilo včas zachytit postupující mukozitídu.

Musím říci, že jsem se při tvorbě své práce dozvěděla mnoho nových a zajímavých vědomostí.

Má bakalářská práce je určena především pro studenty ošetrovatelství a zdravotní sestry, které pečují o pacienta postiženého onkologickým onemocněním dutiny ústní. Práce rovněž může být použita samotnými onkologickými pacienty a jejich rodinami pro nalezení informací o tom, jak správně postupovat a ošetřovat dutinu ústní před, během a po léčbě chemoterapií.

Pochopila jsem, že ošetrovatelská péče je proces a týmová spolupráce lidí, kteří se podílejí na poskytnutí komplexní péči pacientovi.

## 13 Seznam použité literatury

1. **Grim Miloš, Druga Rastislav et al.** *Základy anatomie, 3. trávící, dýchací, močopohlavní a endokrinní systém.* Praha : Galén, 2005. stránky 12-26. ISBN 80-7262-302-8.
2. **Samuel Vokurka et al.** *Postižení dutiny ústní onkologických pacientů.* Praha : Current Media s.r.o, 2014. ISBN:978-80-260-6359-9.
3. **Ryšková, Olga.** *Mikrobiologie pro studující zubního lékařství.* Praha : Karolinum, 2004. stránky 153-154. ISBN 80-246-0834-0.
4. **Ryšková, Olga.** *Mikrobiologie pro studující zubního lékařství.* Praha : Karolinum, 2004. stránky 154-155. ISBN 80-246-0834-0.
5. **MECHL, Zdeněk, Jana NEUWIRTHOVÁ a Dagmar BRANČÍKOVÁ.** Rostoucí problém - lidský papilomavirus a nádory hlavy / krku. *Vnitřní lékařství.* 2011, Sv. 57, 3, stránky 288-292.
6. **cervix.** cervix.cz. *Lidský papilovirus.* [Online] [Citace: 06. 03 2021.] <https://www.cervix.cz/cs/verejnost/lidsky-papilomavirus-hpv/>.
7. **Stanislav, Trojan.** *Lékařská fyziologie.* Praha : Grada Publishing a.s., 2003. stránky 322-323. ISBN 80-247-0512-5.
8. **Tedla, Miroslav.** *Poruchy polykání.* Havlíčkův Brod : Tobiáš, 2018. stránky 40-49. ISBN 978-80-7311-105-2.
9. **Miroslav Tedla, Milan Profant, Branislav Lorenc, Martin Mokoš, Patrik Štefanička.** Diagnostika a léčba pacienta s poruchou prehltania. *Téma.* 4, 2007, 2, stránky 70-72.
10. **Lenka Roubíčková, E. Košťábová, M. Kysílko et al.** Diagnostika a základy principů terapie dysfagie u pacientů po resekci nádorů orafaryngeální oblasti. *Rehabilitace a fyzikální lékařství.* 2015, 2, stránky 64-69.
11. **Zdeněk Adam, Jiří Vorlíček, Jiří Vaníček a kolektiv.** *Diagnostické a léčebné postupy u maligních chorob.* Praha : Grada Publishing, 2004. str. 27. ISBN:80-247-0896-5.
12. **Jirka Mačák, Jana Mačáková, Jana Dvořáčková.** *Patologie.* Praha : Grada Publishing, 2012. stránky 210-217. ISBN: 978-80-247-3530-6.

13. **J. Štebáček, O. Res, J. Cvek, R. Hodan, R. Litvik, T. Hošková, J. Stránský.** Spinocelulární karcinom dolního rtu: naše zkušenosti a přehled literatury. *Česko-slovenská dermatologie*. 2016, 2, stránky 62-68.
14. **Masarykův onkologický ústav.** mou.cz. *Nádory jazyka*. [Online] [Citace: 06. 03 2021.] <https://www.mou.cz/c01-c02-nadory-jazyka/di13>.
15. **Ctibor Povýšil, Ivo Šteiner et al.** *Speciální patologie*. Praha : Galén, 2007. stránky 138-139. ISBN 80-246-1442-7.
16. **MUDr. Milan Vošmik, Ph.D.** fnhv.cz. *Protokol pro léčbu nádorů hlavy a krku - nádory spodiny ústní*. [Online] [Citace: 07. 03 2021.] <https://www.fnhk.cz/fs2488/nadory-hlavy-a-krku20.pdf>.
17. **MUDr. Milan Vošmik, Ph.D.** . fnhv.cz. *Protokol pro léčbu nádorů hlavy a krku - Nádory sliznice tváře*. [Online] [Citace: 07. 03 2021.] <https://www.fnhk.cz/fs2488/nadory-hlavy-a-krku20.pdf>.
18. **Renata Vytějčková, Petra Sedlářová, Vlasta Wirthová, Iva Otradovcová, Pavla Pavlíková.** *Ošetrovatelské postupy v péči o nemocné II*. Praha : Grada, 2013. stránky 188-193. ISBN 978-80-247-3420-0.
19. **Renata Vytějčková, Petra Sedlářová, Vlasta Wirthová, Iva Otradovcová, Pavla Pavlíková.** *Ošetrovatelské postupy v péči o nemocné II*. Praha : Grada, 2013. stránky 91-94. ISBN 978-80-247-3420-0.
20. **Wikiskripta.** wikiskripta.eu. *Vyšetření ústní dutiny*. [Online] [Citace: 07. 03 2021.] [https://www.wikiskripta.eu/w/Vy%C5%A1et%C5%99en%C3%AD\\_%C3%BAstn%C3%AD\\_dutiny](https://www.wikiskripta.eu/w/Vy%C5%A1et%C5%99en%C3%AD_%C3%BAstn%C3%AD_dutiny). ISSN 1804-651.
21. **Marie Nejedlá.** *Klinická propedeutika*. Praha : Grada Publishing, 2015. stránky 65-77. ISBN 978-80-247-9953-7.
22. **Linkos.** linkos.cz. *Zobrazovací metody u nádorů hlava/krk*. [Online] [Citace: 07. 03 2021.] <https://www.linkos.cz/pacient-a-rodina/onkologicke-diagnozy/nadory-hlavy-a-krku-c00-14-c30-32/o-nadorech-hlavy-a-krku/#zobrazovaci>.
23. **Nemocnice Homolka.** homolka.cz. *Indikace a kontraindikace MR vyšetření*. [Online] [Citace: 07. 03 2021.] <https://www.homolka.cz/nase-oddeleni/11635->

diagnosticky-program/11635-radiodiagnosticke-oddeleni-rdg/11780-nase-sluzby/11782-magneticka-rezonance/indikace-a-kontraindikace-mr-vysetreni/.

24. **Moje zubní ordinace.** mojezubniordinace.cz. *VELSCOPE - prevence rakoviny ústní sliznice*. [Online] [Citace: 07. 03 2021.]

<https://www.mojezubniordinace.cz/zubni-pece/velscope>.

25. **MUDr. Miloslav Pála, Ph.D., MBA.** Léčba nádorů hlavy a krku a její komplikace. Praha : Liga proti rakovine.

26. **Linkos.** linkos.cz. *Onkochirurgie*. [Online] [Citace: 10. 03 2021.]

<https://www.linkos.cz/pacient-a-rodina/lecba/jak-se-lecit/onkochirurgie/>. ISSN 2570-8791.

27. **MUDr. Michaela Fridrichová.** Chemoterapie nádorových onemocnění . Praha : Liga proti rakovině.

28. **Prof. MUDr. Zdeněk Dienstbier, DrSc., Prof. MUDr. Evžen Skala, CSc. .** Co bychom měli vědět o rakovině. Praha : Liga proti rakovine.

29. **Š. Ročková.** linkos.cz. *Biologická léčba - pacient a sestra*. [Online] [Citace: 11. 03 2021.] <https://www.linkos.cz/lekar-a-multidisciplinari-tym/kongresy/po-kongresu/databaze-tuzemskych-onkologickych-konferencnich-abstrakt/biologicka-lecba-pacient-a-sestra/>.

30. **MUDr. František Nový (Omnipharm, s.r.o.).** linkos.cz. *Hormonální léčba*. [Online] 2017. [Citace: 11. 03 2021.] <https://www.linkos.cz/pacient-a-rodina/lecba/jak-se-lecit/farmakoterapie/hormonalni-lecba-1/>.

31. **prof. MUDr. Samuel Vokurka, Ph.D.** *Péče o dutinu ústní u onkologických pacientů*. Praha : Dialog Jessenius, 2015. ISBN: 978-80-905986-1-4.

32. **Kamila Hercová.** Mukozitida dutiny ústní při radioterapii v oblasti hlavy a krku. 2009, 2, stránky 127-128.

33. **MUDr. Petra Holečková, MBA.** Význam nutriční péče u onkologického pacienta. Vývoj nutriční péče v Ústavu radiační onkologie. *Onkologie*. 6(3), 2012, stránky 172-174.

34. **MUDr. Petra Holečková, MBA.** Výživa u onkologicky nemocných. Praha : Liga proti rakovine.

35. **Labtestonline.** Labtestonline. *Malnutrice*. [Online] [Citace: 06. 03 2021.] <https://www.labtestsonline.cz/malnutrice.html>.

36. **Memorial Sloan Kettering Cancer Center.** mskcc.org. *Low microbial diet.* [Online] [Citace: 03. 27 2021.] [mskcc.org/cancer-care/patient-education/low-microbial-diet](https://www.mskcc.org/cancer-care/patient-education/low-microbial-diet).
37. **Uwhealth.** Uwhealth.org. *Nutrition Therapy - Low microbial diet.* [Online] [Citace: 27. 03 2021.] <https://patient.uwhealth.org/education/low-microbial-diet>.
38. **prof.MUDr. Petr Sedláček, CS.c., Bc. Andrea Pertlová.** donor.cz. *Nízkobakteriální strava - pokyny pro rodiče a pacienty.* [Online] [Citace: 27. 03 2021.] <http://www.donor.cz/file/download/58>.
39. **MUDr. Milan Dastych.** internimedica.cz. *Enterální výživa v klinické praxi.* [Online] [Citace: 28. 03 2021.] <https://www.internimedica.cz/pdfs/int/2012/04/04.pdf>.
40. **Křemen Jaromír .** *Enterální a parenterální výživa.* Praha : Mladá fronta, 2009. stránky 52-57. ISBN:978-80-204-2070-1.
41. **Dana Farber.** Dana-farber.org. *Mouth care for cancer patients.* [Online] [Cited: 3 29, 2021.] <https://www.dana-farber.org/health-library/articles/mouth-care-for-cancer-patients/>.
42. **Charles P. Gerba, Craig Wallis, and Joseph L. Melnick.** ncbi.nlm.nih.gov. *Microbiological Hazards of Household Toilets: Droplet Production and the Fate of Residual Organisms.* [Online] [Citace: 29. 3 2021.] <https://www.ncbi.nlm.nih.gov/pmc/articles/PMC187159/>.
43. **Smilek, Pavel.** *Karcinomy dutiny ústní a hltanu.* Havlíčkův Brod : Tobiáš, 2015. stránky 220-228. ISBN 978-80-7311-153-3.
44. **Vitalion.** nemoci.vitalion.cz. *Rakovina ústní dutiny.* [Online] [Citace: 29. 3 2021.] <https://nemoci.vitalion.cz/rakovina-ustni-dutiny/>.

## 14 Seznam použitých zkratek a pojmů

2. LF UK a FN Motol – 2. lékařská fakulta Univerzity Karlova a Fakultní nemocnice Motol

á – každá (á 6 hod. – každou 6 hodinu – 6-12-18-24)

a. – arteria – tepna

aa. – arteriae (pl.) - tepny

amp. – ampulla – ampule

ATB – antibiotika

bilat. – bilateralis – oboustranně

BMI – Body Mass Index

CB – celková bílkovina

cm – centimetr

CMP – cévní mozková příhoda

CRP – C-reaktivní protein

CT – computer tomography – počítačová tomografie

ČR – Česká republika

D – dech

d – denně

DKK – dolní končetiny

dx. – dexter – pravý

ECHO – TEE – transesophageální echokardiografie -

ex – konec

FEES – Flexible Endoscopic Evaluation of Swallowing – flexibilní endoskopické vyšetření polykání

g – gram

gl. – glandula – žláza

gll. – glandulae – žlázy

gtt. – guttae – kapky

HIV – Human immunodeficiency virus – virus lidské imunitní nedostatečnosti

hod. – hodina

HPV – Human papillovirus – lidský papilovirus

HŽT – hluboká žilní trombóza

i.v. – intravenózní  
IMRT – Intensity Modulated Radiotherapy – radioterapie s modulovanou intenzitou  
inj. – injekce  
kcal – kilokalorie  
kg – kilogram  
KP – kardiopulmonální  
l – litr  
l.dx. – lateris dextri – pravá strana, vpravo  
m – metr  
m. – musculus – sval  
max. – maximum  
mg – miligram  
MK – mastní kyselina  
ml – mililitr  
MR – magnetická rezonance  
MUDr. – medicinae universae doctor  
n. – nervus – nerv  
n.l. – nodi lymphatici – lymfatické uzliny  
např. – například  
NBS – National Risk Screening  
NGS – nasogastrická sonda  
NJS – nasojejunální sonda  
Obj. – objektivně  
°C – stupeň celsia  
ORL – otorinolaryngologie  
P – puls  
P + V – příjem + výdej  
p.o. – per os – ústy  
PEG – perkutánní endoskopická gastrostomie  
PET – CT – pozitronová emisní tomografie a počítačová tomografie  
PET – MR – pozitronová emisní tomografie a magnetická rezonance

PICC – periferní implantované centrální kanyly  
pp. – papillae (pl.) - papily  
RTG – rentgenové záření  
S. – Streptococcus  
s.c. – subcutaneous – subkutanní, podkožní  
sol. – solutio – roztok  
SpO<sub>2</sub> – saturace hemoglobinu kyslíkem  
spp. – species – druhy  
Subj. – subjektivně  
tbl. – tableta  
TK – krevní tlak  
TRST – tracheostomie  
TT – tělesná teplota  
tzv. – takzvaně  
UV – ultrafialové záření  
v. – vena – žíla  
v.d.f. – vedlejší dýchací fenomény  
v.s. – verisimiliter – pravděpodobně  
VELscope – přístroj pro screening ústní sliznice  
ZN – zhoubný nádor

## **15 Seznam obrázků**

Tab. č. 1 - Tabulka hodnoty BMI .....29

Tab. č. 2 Dotazník hodnocení nutričního rizika.....29

## **16 Seznam příloh**

**Příloha č. 1:** Ošetrovatelská anamnéza 3. LF UK

## 17 Přílohy

### Příloha č. 1 Ošetřovatelská anamnéza 3. LF UK

**Ošetřovatelská anamnéza**  
(Ústav ošetřovatelství, 3. LF UK – pro studijní účely)

Oddělení: ONKOLOGICKÁ KLINIKA 2. LF UK a JIHOZÁPADNÍ FAKULTNÍ NEMOCNICE  
Datum a čas odběru anamnézy: 29.03.2021; 11:30 hod.

Jméno (iniciály): D. B. Pohlaví: HMĚ Věk: 21 LET

Datum přijetí: 21.03.2021

Stav: NOVOROZČNÝ Povolání: STUDENT

Rodina informována o hospitalizaci: ano  ne

Diagnóza při přijetí (základní): C 41A - ZVI - JOLVI ŽELVÍ (MANDIBULO)

Chronická onemocnění: ŽÁDNÉ

Infekční onemocnění:  NE  ANO

Režimová opatření: PACIENT CHARACI SYMPTOMATYČNĚ PO DDV KLINIKY

Léčba:

Operační výkon: / Pooperační den: /

Farmakoterapie:

<u>BETALOC 200</u>	<u>20 mg</u>	<u>tbl.</u>	<u>1x</u>	<u>0-0</u>
<u>CITALOPRAM 10</u>	<u>10 mg</u>	<u>tbl.</u>	<u>1-0-0</u>	
<u>MASOLAN 500</u>	<u>500 mg</u>	<u>tbl.</u>	<u>0-0-2</u>	
<u>VACTINOLIN 300</u>	<u>300 mg</u>	<u>tbl.</u>	<u>3x</u>	<u>1 (dávka po)</u>
<u>OTC - DOLACIN 300</u>	<u>300 mg</u>	<u>tbl.</u>	<u>1 tbl. 6x</u>	<u>16-18-24</u>
<u>KAPACIA 200</u>	<u>200 mg</u>	<u>tbl.</u>	<u>1 tbl.</u>	<u>6-12 hod. (12-24)</u>

pro bolest: PARALIN 100 1x10 tbl. 100, max. 3x24 25 kapek

Jiné léčebné metody: /

Má nemocný informace o nemoci:  ano  ne  částečně

Alergie:  ano  ne jaké: PENICILIN, TROJNA, PRACH, ML

Fyziologické funkce: P: 93/min TK: 110/81 D: 15/min SpO2: 99 TT: 36,7 °C

**I) Vědomí**

stav vědomí:  při vědomí  porucha vědomí  bezvědomí GSC: 15 bodů  
 Orientovaný  Dezorientovaný

Ústav ošetřovatelství, 3. LF UK©



**5) Vnímání zdraví**

Celková úroveň zdraví (nemocnost, vleklá choroba) PATRÁJE DOBRÁ;  
JE V DOBRÉ KONICI; PLNĚ VOBESPAČNÝ; NEMÁ ŽADNÉ  
CHARAKTERE VLEKLÉ CHOROBY

Úrazy:  ano  ne jaké: 2010 - TRACTARA DAVIDKALAE

**6) Výživa, metabolismus**

Dieta: NUTRION MULTIFIBRE 800ml Nutriční skóre: .....

Hmotnost: 62 kg Výška: 186 cm BMI: 17,92 - NEDVAHA

Chuť k jídlu:  ano  ne

Potíže s přijímáním potravy:  ano  ne jaké: NEHODĚDOST POLKNUTÍ; BOLEST V JÍ.

Užívá doplňky výživy:  ano  ne jaké: .....

Enterální výživa: PEP Parenterální výživa: .....

Denní množství tekutin: 2 LITRE Druh tekutin: MEZIVITRITIVNÍHO CHARAKTERU

Úbytek nebo zvýšení hmotnosti v poslední době:  ano  ne o kolik: 6 kg

Umělý chrup:  ano  ne  horní  dolní

Potíže s chrupem:  ano  ne

**7) Vyprazdňování**

problémy s močením:  ano  pálení  fezáni  retence  inkontinence  
 ne

problémy se stolicí:  ano  průjem  zácpa  inkontinence  
 ne

stolice pravidelná:  ano  ne

datum poslední stolice: 23.04.2012

Způsob vyprazdňování: podložní mísa/močová láhev

Inkontinenční pomůcky

Toaletní křeslo

Močový katétr počet dní zavedení: .....

Rektální odvodný systém: .....

Stomie: .....

**8) Aktivita, cvičení**

Pohybový režim: CHOZÍM VPPH PO ODDĚLENÍ

Barthel test: 100 BODŮ

Riziko pádu: ANO skóre: .....

Pohyblivost:  chodící samostatně

NE

chodící s pomocí



Sonda :  ano  ne jaká : PEC datum zavedení :             
 Stomie :  ano  ne jaká :            stav :             
 Endotracheální kanyla :  ano  ne č.ETR :            datum zavedení :             
 Tracheotomie :  ano  ne č.:            od kdy :             
 Arteriální katétr :  ano  ne  
 Epidurální katétr:  ano  ne  
 Jiné invazivní vstupy:           

### Základní hodnotící škály pro identifikaci rizik

#### 1. Barthelové test základních všedních činností ( ADL - activities of daily living )

Činnost	Provedení činnosti	Body
1. najezení, napití	samostatně bez pomoci	10
	s pomocí	5
	neprovede	0
2. oblékání	samostatně bez pomoci	10
	s pomocí	5
	neprovede	0
3. koupání	samostatně bez pomoci	10
	s pomocí	5
	neprovede	0
4. osobní hygiena	samostatně bez pomoci	10
	s pomocí	5
	neprovede	0
5. kontinence moči	samostatně bez pomoci	10
	s pomocí	5
	neprovede	0
6. kontinence stolice	samostatně bez pomoci	10
	s pomocí	5
	neprovede	0
7. použití WC	samostatně bez pomoci	10
	s pomocí	5
	neprovede	0
8. přenos látko- lidle	samostatně bez pomoci	10
	s pomocí	5
	neprovede	0
9. chůze po rovině	samostatně bez pomoci	10
	s pomocí	5
	neprovede	0
10. chůze po schodech	samostatně bez pomoci	10
	s pomocí	5
	neprovede	0

Zdroj: Staňková, M.: České ošetřovatelství 6- Hodnotící a měřicí techniky v ošetřovatelské praxi. Brno: IDVPZ 2001. ISBN 80-7013-323-6

**Hodnocení stupně závislosti v základních denních činnostech:**

- 0-40 bodů: vysoce závislý
- 45-60 bodů: závislost středního stupně
- 65-95 bodů: lehce závislý
- 100 bodů: nezávislý

100 bodů

## 2. Hodnocení rizika vzniku dekubitů - rozšířená stupnice dle Nortonové

Schopnost spolupráce	Věk	Stav pokožky	Přidružená onemocnění	Fyzický stav	Vědomí	Aktivita	Mobilita	Inkontinence
Úplná 4	< 10 4	Normální 4	Žádná 4	Dobrá 4	Bdělý 4	Chodí 4	Úplná 4	Není 4
Částečně omezená 3	< 30 3	Alergie 3	DM, vysoká TT, anémie, kachexie 3	Zhoršený 3	Apatický 3	S depovodem 3	Čst. omezení 3	Občas 3
Velmi omezená 2	< 60 2	Vlhká 2	Trombóza, obezita 2	Špatný 2	Zmatený 2	Sedačka 2	Velmi omezená 2	Převážně moč 2
Žádná 1	> 60 1	Suchá 1	Karcinom 1	Velmi špatný 1	Bezvědomí 1	Leží 1	Žádná 1	Moč+stolica 1

32 bodů

Zdroj: Staňková, M.: České ošetrovatelství 6- Hodnotící a měřicí techniky v ošetrovatelské praxi. Brno: IDVPZ 2001. ISBN 80-7013-323-6

Nebezpečí vzniku dekubitu je významné při 25 bodech a méně.

## 3. Hodnocení nutričního stavu

### NRS – Nutritional Risk Screening

Je BMI (kg/m <sup>2</sup> ) pod 20,5?	ANO	NE
Zhubl pacient za poslední 3 měsíce?	ANO	NE
Omezil pacient příjem stravy v posledním týdnu?	ANO	NE
Je pacient závažně nemocen (např. intenzivní péče)?	ANO	NE

Hodnocení:

Je-li všechny odpovědi NE, opakuje hodnocení 1x týdně.

Je-li jedna odpověď ANO, zavoláje nutričního specialistu.

Zdroj: Grofová, Z., Nutriční podpora – praktický rádce pro sestry, Grada 2007

## 4. Zhodnocení rizika pádu u pacienta

### Dle Conleyové upraveno Juráskovou 2006 – doporučeno ČAS

Rizikové faktory pro vznik pádu	
<b>Anamnéza:</b>	
<input type="checkbox"/> DDD ( dezorientace, demence, deprese)	3 body
<input type="checkbox"/> věk 65 let a více	2 body
<input type="checkbox"/> pád v anamnéze	1 bod
<input type="checkbox"/> pobyt pevních 24 hodin po přijetí nebo překladi na lůžkové odd.	1 bod
<input type="checkbox"/> praktový/siluchový problém	1 bod
<input checked="" type="checkbox"/> užívání léků ( diuretika, narkotika, sedativa, psychotropní látky, hypnotika, tranquilizery, antidepresiva, laxativa)	1 bod
<b>Vyšetření</b>	
<input checked="" type="checkbox"/> Soběstačnost	
- úplná	0b
- částečná	2b
- nesoběstačnost	3b
<input checked="" type="checkbox"/> Schopnost spolupráce	
- spolupracující	0b
- částečně	1b
- nespolepracující	2b
<b>Přímý dotazem pacienta ( informace od příbuzných nebo ošetrovatelského personálu)</b>	
<input type="checkbox"/> Míváte někdy závrať?	ANO 3 body
<input type="checkbox"/> Máte v noci nucení na močení?	ANO 1 bod
<input type="checkbox"/> Budíte se v noci a nemůžete usnout ?	ANO 1 bod
<b>Celkem:</b>	
0-4 body	Bez rizika
5 - 13 bodů	Sředit riziko
14 - 19 bodů	Vysoké riziko

Ústav ošetrovatelství, 3. LF UK©

## 5. Hodnocení vědomí

### Glasgow Coma Scale

Hodnocení parametr	Reakce	Body
Otevření očí	spontánně otevřené	4
	na slovní výzvu	3
	na bolestivý podnět	2
	oči neotevře	1
Slovní odpověď	gřihavá	5
	zmatená	4
	jednotlivá slova	3
	hlásky, sténání	2
	neodpovídá	1
Motorická reakce	pohyb podle výzvy	6
	na bolestivý podnět účelný pohyb	5
	na bolestivý podnět obranný pohyb	4
	na bolestivý podnět jen flexe	3
	na bolestivý podnět jen extenze	2
	na bolestivý podnět nereaguje	1
Hodnocení: 15 bodů - pacient při plném vědomí		15 bodů
3 body - pacient v hlubokém bezvědomí		

Zdroj: NEUWIRTH, J. Sledování a hodnocení fyziologických funkcí. In: KOLEKTIV AUTORŮ Základy ošetrování nemocných. Praha: Karolinum, 2005, s. 46-56. ISBN 80-246-0845-6

### Ošetrovatelské zhodnocení

- PACIENT DOBŘE SPOKOJEN, ORIENTOVAN, MATEM, ČASEM, OSOUBOU.  
 - KOMUNIKACE DOBŘÍ, A ZDRAVÍ - KOMUNIKUJE KŘEZ PŘEČ.  
 - MOŽNÁ TŘEPTAV.  
 - PŮVĚ PODĚBUJE SE, LIT, NERODNĚ, UKLONĚNÝ.  
 - HR ZDRAVĚNÍ, PCC, KAPETRO - FUNKCÍ, POUŽIT, BEZ ZÁMĚR. ZÁKLETK.  
 - TRÁVĚNÍ STAVU.  
 TK.P 110/70, 93/min.  
 TT 36,9°C  
 SpO<sub>2</sub> 94%  
 R: 65/min.

Ústav ošetrovatelství, 3. LF UK©